

11238



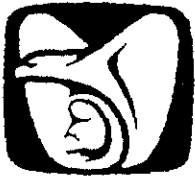UNIVERSIDAD NACIONAL AUTONOMA
DE MEXICO 1

FACULTAD DE MEDICINA
HOSPITAL DE ESPECIALIDADES
"DR. BERNARDO SEPULVEDA G."
CENTRO MEDICO NACIONAL SIGLO XXI
INSTITUTO MEXICANO DEL SEGURO SOCIAL
SERVICIO DE CIRUGIA DE COLON Y RECTO

TRATAMIENTO DEL CONDILOMA ANAL Y PERIANAL
MEDIANTE RESECCION CON TIJERA FINA MAS
ELECTROFULGURACION DE LA BASE Y APLICACION
PERIANAL DE INTERFERON α 2b

T E S I S

QUE PARA OBTENER EL TITULO DE:
COLOPROCTOLOGIA
P R E S E N T A :
DR. ELOY ENRIQUE GEMINIANO MARTINEZ



IMSS

MEXICO, D.F.

2000

246515



Universidad Nacional
Autónoma de México





UNAM – Dirección General de Bibliotecas
Tesis Digitales
Restricciones de uso

DERECHOS RESERVADOS ©
PROHIBIDA SU REPRODUCCIÓN TOTAL O PARCIAL

Todo el material contenido en esta tesis esta protegido por la Ley Federal del Derecho de Autor (LFDA) de los Estados Unidos Mexicanos (México).

El uso de imágenes, fragmentos de videos, y demás material que sea objeto de protección de los derechos de autor, será exclusivamente para fines educativos e informativos y deberá citar la fuente donde la obtuvo mencionando el autor o autores. Cualquier uso distinto como el lucro, reproducción, edición o modificación, será perseguido y sancionado por el respectivo titular de los Derechos de Autor.




DR. JUAN PABLO PEÑA RUIZ-ESPARZA
Jefe del servicio de Cirugía de Colon y Recto
Profesor titular del curso
Hospital de Especialidades "Dr. Bernardo Sepúlveda G."
Centro Médico Nacional Siglo XXI, IMSS.



DR. EDUARDO VILLANUEVA SAENZ
Médico de base del servicio de Cirugía de Colon y Recto
Asesor de tesis y profesor adjunto
Hospital de Especialidades "Dr. Bernardo Sepúlveda G."
Centro Médico Nacional Siglo XXI, IMSS.



DR. NIELS H. WACHER R.
Jefe del Departamento de Enseñanza e Investigación
Hospital de Especialidades "Dr. Bernardo Sepúlveda G."
Centro Médico Nacional Siglo XXI, IMSS.



INDICE

RESUMEN	1
ANTECEDENTES	2
DEFINICION	2
HISTORIA	2
INCIDENCIA	4
TRANSMISION	6
AGENTE CAUSAL	7
MANIFESTACIONES CLINICAS	11
DIAGNOSTICO	13
TRATAMIENTO MEDICO	15
METODOS QUIRURGICOS	18
TERAPIA ANTIVIRAL	20
PLANTEAMIENTO DEL PROBLEMA	23
HIPOTESIS	24
OBJETIVO	25
PACIENTES Y METODOS	26
RESULTADOS	30
DISCUSION	33
CONCLUSIONES	39
BIBLIOGRAFIA	40
ANEXOS	44

RESUMEN

Antecedentes: El condiloma acuminado se considera una enfermedad de transmisión sexual, cuya incidencia aumenta en forma acelerada, principalmente en pacientes jóvenes. Es causado por el virus del papiloma humano y ciertos subtipos se asocian con cáncer anal, por lo que es importante la eliminación del virus, hasta ahora hay un gran número de tratamientos que tienen buenos resultados pero la recurrencia continua siendo elevada.

Objetivo: Analizar los resultados que se tienen en el tratamiento del condiloma acuminado anal, mediante la resección con tijera fina, electrofulguración de la base, combinándose con la aplicación perianal de Interferón (IFN) α 2b.

Método: Se analizó en forma prospectiva y observacional un total de 10 pacientes con diagnóstico de Condiloma Acuminado de conducto anal y región perianal, los cuales fueron sometidos al tratamiento. Mediante la prueba T de Student se evaluaron los parámetros de laboratorio antes y después de la aplicación del IFN, así como los efectos secundarios y la recurrencia.

Resultados: De los 10 pacientes analizados, 3 eran portadores del virus de la inmunodeficiencia humana. El número promedio de aplicaciones de IFN α 2b fue de 7.8 dosis y los efectos secundarios fueron fiebre, dolor generalizado, artralgia, náuseas, escalofríos, vómito y cefalea. La recurrencia luego de un seguimiento de 6 meses fue del 10%.

Conclusiones: La resección con tijera fina y electrofulguración de la base más aplicación de Interferón α 2b es una opción terapéutica segura y efectiva en pacientes bien seleccionados con diagnóstico de condiloma acuminado anal y perianal, con una recurrencia del 10%

Palabras clave: Condiloma acuminado anal, tijera fina, electrofulguración, Interferón α 2b.

ANTECEDENTES

DEFINICION

La palabra condiloma proviene del griego **Kondilos** que significa protuberancia y la palabra **acuminatus** del latín que se refiere a un sitio punzante (1).

El condiloma acuminado es una enfermedad de transmisión sexual, que se localiza en genitales, la mucosa del conducto anal y en la piel perianal, se caracteriza por la aparición de lesiones verrucosas producidas por el Virus del Papiloma Humano (VPH), las cuales pueden estar agrupadas o presentarse como lesiones aisladas en los sitios antes señalados, pueden alcanzar un tamaño considerable e inclusive asociarse a una lesión maligna, por ello se debe considerar como una enfermedad agresiva y de difícil control (2,3,4).

HISTORIA

La primera descripción de las verrugas anogenitales fue hecha por Celso (25 DC), otros médicos romanos refirieron a estas lesiones como crecimientos semejantes a "higos", lo que era una evidencia clara de relaciones sexuales anales, durante este periodo de tiempo no se le dio gran importancia a este padecimiento debido a que las conductas sexuales de la época consideraban normales las relaciones anales y la aparición de los condilomas, es hasta la época medieval cuando hay un cambio en la ideología, siendo menos tolerante y se asocia esta enfermedad de alguna manera a la homosexualidad (4,5,6,7).

A mediados del siglo XV se consideró que las verrugas eran parte de una erupción ocasionada por la sífilis, afirmación desmentida hasta el siglo XVIII por Benjamin Bell (4,5,7), quién confirmó que la aparición de estas verrugas, no

tenían relación alguna con la enfermedad venérea a la cual se asociaba en ese entonces.

En el año de 1954 Barret afirmó la transmisión sexual de las verrugas genitales; en el año de 1956, Hoss y Durfee le dieron el término de "atipia colilocítica", debido a sus características histológicas. En 1960, Papanicolaou descubrió que dichas células coloidocíticas eran originadas a partir de verrugas anales, llamándolas células con "halo perinuclear", posteriormente en 1968 Barret y Ogilvie identificaron el factor etiológico, al descubrir partículas virales en lesiones genitales humanas, esto fue corroborado en 1970 cuando Oriol y Almuda documentaron la presencia de partículas virales nucleares mediante el uso de la microscopía electrónica y señalaron la heterogenicidad de los tipos de VPH; es en 1980 cuando Gissmann y Zur Hausen identificaron el genoma viral en el condiloma acuminado reportándolo como un tipo distinto del VPH, por lo que distinguió como el subtipo 6, finalmente en el año de 1983, Dürst identificó ácido desoxirribonucleico (ADN) de VPH en cánceres cervicales y fue cuando se relacionó a este virus con el desarrollo de malignidad (1,4,6,7,8).

INCIDENCIA

El condiloma acuminado constituye una patología que lentamente se ha transformado en un serio problema de salud e inclusive puede alcanzar proporciones epidémicas, debido a que forma parte de las enfermedades de transmisión sexual más comunes y su incidencia va en aumento. En Inglaterra se calcula que del año de 1981 a 1986 el número de casos de condiloma anal se incrementó en un 125% (4,6,8,9,10).

En la actualidad se reporta un millón de nuevos casos al año en los Estados Unidos de América (11,12) y se han publicado informes en los cuales se describe que del año de 1966 a 1981, el número de consultas por este padecimiento se incrementó en un 459%, de los cuales el 65% corresponde a personas del grupo de edad entre los 15 a 29 años, con una edad promedio de 23 años (sexo masculino 22 años y sexo femenino 19 años), el 70% de los casos de infección se encuentra en hombres homosexuales o bisexuales y aproximadamente del 50% al 70% de hombres homosexuales asintomáticos tienen infección por condiloma anal (10,13).

Se considera que el condiloma anal es tres veces más común que el herpes genital y su incidencia solo es superada por la gonorrea y la infección por *Chlamydia trachomatis*, constituye el 10% del total de infecciones de transmisión sexual (4), existe un porcentaje de presencia de verrugas genitales asociadas al condiloma anal y es del 80% en mujeres (vulvar, vaginal o cervical) y del 16% en hombres (peneano) (10)

Este incremento en la propagación del VPH puede estar ocasionado por varios factores entre los cuales se encuentran el cambio en los estándares de conducta sexual, las relaciones anales, promiscuidad sexual y la homosexualidad, por otra parte es importante destacar que esta patología se encuentra con mucha

frecuencia en pacientes inmunodeprimidos, ya sea en individuos sometidos a tratamientos con quimio o radioterapia, la realización de trasplantes con uso de medicamentos inmunosupresores y finalmente en aquellos infectados por el virus de la inmunodeficiencia humana (VIH), el cual se ha relacionado con un riesgo dos veces mayor que en personas sanas, para la presentación de condilomas en pene y región anal (11,14).

TRANSMISION

El mecanismo de la transmisión o adquisición de esta infección viral no se conoce con exactitud y se supone que la vía de contagio es por medio de la exposición viral a través de superficies maceradas o en zonas de ruptura de la piel (4).

Lo anterior nos lleva a que el 95% de los contagios son ocasionados por relaciones anales, el resto se atribuye a la extensión directa desde las áreas genitales infectadas (10).

Por lo anterior se establece que en adultos el contagio es a través de relaciones sexuales, aunque se sugieren otras vías de transmisión como la auto-inoculación, fomites y iatrogénica durante la exploración física (6), mientras que en niños deben tomarse en cuenta factores como el abuso sexual y causas no sexuales entre las que resaltan el contagio trans-placentario, la infección durante el paso por el canal del parto y el contagio manual entre niños o por adultos infectados (1,3).

AGENTE CAUSAL

El virus del papiloma humano es el agente causal del condiloma acuminado, verrugas comunes y otras lesiones epiteliales proliferativas (11), Es una estructura icosaédrica que mide 55 micras de diámetro, conteniendo un núcleo central ADN de doble banda y en forma de círculo cerrado, con 800 pares de bases (6). En años recientes se ha demostrado que el virus del papiloma humano esta asociado con el desarrollo de carcinoma cervico-uterino, vulvar y ano-genital (2,5,15,16,17), además de elevar el riesgo de presentación de cáncer a otros niveles, como vías respiratorias, tracto urinario y en hígado (18).

Por medio del empleo de métodos de hibridación del ADN y reacción en cadena de polimerasa, se ha logrado el diagnóstico molecular de la enfermedad, obteniendo la diferenciación de más de 70 subtipos de VPH los cuales se distinguen entre sí por determinantes antigénicos u homología de nucleótidos (6,18), de este total, se sabe que 23 subtipos están asociados con neoplasias genitales y se considera de alto riesgo al subtipo 16, 18, 45 y 56, de riesgo intermedio al subtipo 31, 33, 34, 35, 51, 52 y 58; de bajo riesgo al subtipo 6, 11, 42, 43 y 44 y de riesgo no determinado al subtipo 30, 39, 40, 53, 54, 55 y 66 (9,15) Los genomas del VPH se dividen en regiones tempranas (E) que codifican proteínas requeridas para la replicación y regiones tardías (L) que codifican proteínas estructurales (6)

Cuando se diagnostica la presencia de los subtipos virales 6 y 11, el riesgo de desarrollo de cáncer en la lesión, es relativamente bajo ya que frecuentemente se encuentran en condilomas exofíticos y en forma ocasional se asocian a displasia y malignidad, sobre todo cuando afectan al tracto respiratorio, gastrointestinal y genitourinario (4).

Otros subtipos del virus, aproximadamente 20, únicamente se manifiestan como infecciones anogenitales sin riesgo de desarrollo de cáncer. En niños pueden encontrarse los subtipos virales 2 y 4, productores de verrugas vulgares (3).

Los subtipos 16 y 18, se han asociado al desarrollo de cáncer hasta en un 90% manifestándose como neoplasias intraepiteliales de la región anogenital (1,6,9,14,15,17,19). El carcinoma de tipo escamoso es la neoplasia que con mayor frecuencia se relaciona con las infecciones producidas por el VPH en el tracto genital y áreas perineal, anal y rectal (4).

Cabe señalar que los subtipos 6 y 11 han sido aislados de los tumores de Buschke-Lowenstein o condiloma acuminado gigante, que aunque es una entidad rara, habla del potencial carcinogénico del VPH (20).

El proceso por el cual el VPH infecta al organismo inicia con la inclusión del ADN viral dentro del núcleo de las células basales normales de la epidermis o mucosa (virus epiteliotrópico), las cuales se ven estimuladas para incrementar su proliferación (6,14), este proceso de replicación del ADN puede llevarse a cabo en las capas menos diferenciadas de la epidermis, en tanto que para la síntesis de proteínas y productos virales es necesaria la infección en capas epiteliales maduras, todo esto constituye uno de los factores que intervienen en la recurrencia de la enfermedad luego del tratamiento, ya que la mayor parte de las terapias actuales se encaminan a la destrucción de las lesiones visibles, quedando áreas infectadas en capas basales de la piel y mucosa (9,14).

Otros factores de recurrencia están constituidos por las infecciones repetidas como consecuencia de nuevos contactos sexuales, la permanencia del virus en vasos linfáticos y en la piel circundante a las lesiones tratadas, así como presencia de zonas infectadas queratinizadas que impiden la absorción de

medicamentos tópicos hasta el sitio requerido, se menciona también que en ocasiones el VPH localizado en apéndices pilosebáceos y segmentos nerviosos, puede causar reinfección (5,12,14,21).

Un apartado especial está constituido por aquellos pacientes inmunodeprimidos, particularmente los infectados por el VIH, en quienes la infección por el VPH es más severa, aparentemente por un aumento en la expresión de este virus en forma secundaria a una activación en la región reguladora viral, como consecuencia de una interacción entre una proteína reguladora del VIH-1 localizada en el gene *tat-1*, que se combina con la proteína E2 del VPH-16 (9,14), esto ocasiona un incremento en el número de keratinocitos en el epitelio y en la actividad del receptor de éste, inhibiendo el factor de crecimiento (6).

Actualmente se sabe que el tiempo aproximado requerido para la transformación de una lesión benigna a maligna es de 24 meses (14), en el grupo de pacientes inmunodeprimidos el proceso puede acelerarse por la depleción en el número o falla en la función de las células CD4 (linfocitos T-Helper), los cuales funcionan como mediadores de la inmunidad sistémica, por otra parte hay una disminución en el número de las células de Langerhans que se derivan de la médula ósea e intervienen de manera importante en la inmunidad de las mucosas y epitelios escamosos, de tal modo que el organismo no puede responder en la forma esperada ante una infección de este tipo.

El mecanismo de transformación hacia lesiones malignas no se conoce con exactitud pero se piensa está relacionado con los genes E6 y E7 localizados en los subtipos 16 y 18 del VPH, los cuales forman complejos con los productos de dos supresores de genes. el p53 (proteína tumoral supresora) y el Rb (gene del retinoblastoma), que en forma rutinaria regulan la división celular normal (9,14), estos cambios ocasionan que el ADN viral incorporado al genoma humano tengan

una evolución de ADN diploide a poliploide y finalmente en aneuploide, dando lugar al cáncer (6).

MANIFESTACIONES CLINICAS

La infección por el virus del papiloma humano puede manifestarse de varias formas incluyendo la presencia de verrugas plantares, epidermodisplasia, verruciforme, neoplasia cervical intraepitelial, carcinoma cervical, papilomatosis conjuntival, papilomatosis laríngea, oral y nasal, papilomatosis respiratoria recurrente, enfermedad de Bowen y las verrugas anogenitales, que incluyen afección a periné, tracto genitourinario, ano y recto (4).

Las manifestaciones clínicas pueden variar dependiendo de factores como son el tipo de virus, las condiciones inmunológicas del huésped y el sitio que esté afectado. En general se clasifica a la infección como latente o asintomática, subclínica y clínica (6,13).

El intervalo entre la exposición y la detección de los condilomas (infección latente) es variable pudiendo ser desde tres semanas hasta ocho meses con un promedio de tres meses (6), posterior a lo cual comienzan a aparecer lesiones papulares friables (infección clínica) que pueden conformar conglomerados macerados, dando la apariencia de "coliflor", cada lesión tiene un diámetro aproximado de 1 a 2 mm., son de color rosado-blanquecino o tienen un color más oscuro por presencia de pigmento, pueden ser planas o pediculadas, se extienden de uno hasta cuatro cuadrantes perianales (**Figura 1**), ocasionando obstrucción del orificio anal cuando son numerosas, con crecimiento importante dando lugar al condiloma gigante o tumor de Buschke-Löwenstein, el cual se caracteriza por ser una variante localmente invasora (no metastásica) del condiloma anal con crecimiento rápido y comportamiento altamente destructor (7,8,12, 20).

Es importante saber que entre el 50% y 90% de los pacientes con condiloma acuminado perianal también tienen lesiones en el canal anal (8), en

tanto que solo el 10% de los pacientes solo presentan afección a este nivel sin lesiones perianales (10), el síntoma más frecuente de este padecimiento es el sangrado en el 84% de los casos seguido por el prurito en el 45%, masas anales palpables en el 25%, además de irritación local perianal, escurrimiento de materia fecal, dificultad para una higiene adecuada de dicha región y dolor anal (8,10). La regresión espontánea de las lesiones es muy rara y llega a presentarse en el 20% de los casos durante el primer año de padecer la enfermedad (21,22).

El condiloma acuminado puede presentarse en forma subclínica y es detectado mediante la aplicación de ácido acético al 5% el cual hace evidente un epitelio blanquecino plano que puede ser detectado con mayor facilidad durante la exploración física (7,8).

DIAGNOSTICO

El diagnóstico se establece con la inspección de la región anal y genital, es relativamente sencillo de lograr por las características típicas de las lesiones encontradas, consideramos importante establecer en un principio la extensión de la enfermedad, para lo cual proponemos la división en grados según el porcentaje de afección perianal y por la propagación de los condilomas al canal anal.

Grado 1. Afección de región perianal menor o igual al 25%.

Grado 2. Afección de región perianal del 26% al 50%

o

Afección de conducto anal igual o menor al 50%.

Grado 3. Afección de región perianal mayor del 50%

o

Afección de conducto anal mayor al 50%.

En casos de sospecha de infección subclínica puede llevarse a cabo la prueba con ácido acético como se describió anteriormente. Se ha mencionado que es muy frecuente la infección del canal anal, pero es conveniente establecer el tratamiento y erradicación de las lesiones perianales, antes de efectuar una exploración mediante tacto rectal, anoscopia o rectosigmoidoscopia, a fin de evitar la inoculación del canal anal si este no está infectado, lo cual cambiaría el plan terapéutico a seguir.

El diagnóstico definitivo está dado por los hallazgos histológicos que generalmente reportan una marcada acantosis de la epidermis con hiperplasia de las células espinosas, papilomatosis y paraqueratosis. Las células de la porción

superior de la capa espinosa se vuelven vacuoladas (coilocitosis) y coexisten con un infiltrado de células inflamatorias (7,23) **(Figura 2 y 3)**.

La condilomatosis anal y perianal debe diferenciarse de otros padecimientos como la queratosis, el nevo nevocelular, pápulas peneanas y vestibulares, papilas hipertróficas anales, neoplasias, molusco contagioso y condilomata lata el cual es provocado por sífilis (10,12).

TRATAMIENTO MEDICO

Se han establecido diversas modalidades de tratamiento ya sea de tipo mecánico o a través del uso de sustancias químicas que en la mayoría de los casos eliminan las lesiones visibles pero no excluyen del organismo al agente causal, labor que se deja al sistema inmune el cual se encarga de detener la replicación viral (6,8,10).

Hay factores que dificultan el tratamiento definitivo de la enfermedad y propician la recurrencia, tal es el caso de la permanencia del virus en la piel circundante a las lesiones tratadas, la mala absorción de medicamentos tópicos ocasionada por la capa de queratina que recubre la piel y finalmente la probable permanencia viral en los vasos linfáticos. Por lo anterior suponemos que el tratamiento ideal deberá incluir aquella terapia en la cual no exista recurrencia o la disminuya en forma importante, las molestias provocadas al paciente deben ser mínimas, sin que ocasione cicatrices o daño a otros órganos, que sea de bajo costo y con efectividad a corto plazo.

MEDICAMENTOS TOPICOS

PODOFILINA.- Es una resina extraída de una raíz, su agente activo es un potente antimitótico llamado podofilotoxina, se utiliza exclusivamente en región perianal ya que no puede ser aplicado en el canal anal, cérvix o vagina, tiene la desventaja de ser pobremente absorbido en zonas queratinizadas por lo que debe aplicarse en varias ocasiones; puede provocar irritación en la piel, necrosis, cicatriz y/o fístula anal. Es teratogénico, por tal motivo se contraindica su uso durante el embarazo, cabe señalar que se han reportado casos de mielotoxicidad y neurotoxicidad por su aplicación crónica (12,21,24)

La podofilina se encuentra disponible en concentraciones al 10% o 25%, actualmente se dispone de concentrados purificados de podofilotoxina al 0.25% y 0.50%. Tiene una efectividad del 25% al 50% con recurrencia en el 25% de los casos, no se recomienda su uso en enfermedad recidivante (6,12,22,25). Se aplica semanalmente, dejando el medicamento por un lapso de 3 a 4 hrs para luego ser retirado con agua simple.

ACIDOS CAUSTICOS.- Son ácidos disecantes de los tejidos, dentro de los cuales están el ácido bicloroacético y el ácido tricloroacético, este último en concentraciones del 50% al 85%, se aplica por una o dos semanas, pueden utilizarse en el canal anal, vagina y cérvix, no son tóxicos y pueden indicarse en el embarazo. La recurrencia de este tratamiento es del 25% aproximadamente (6,12,22), es útil para lesiones condilomatosas pequeñas y escasas, no tiene resultados favorables en enfermedad extensa o en recidivas. Puede ocasionar úlceras en el sitio de aplicación y dermatitis erosiva.

5-FLUORACILO.- Este medicamento tiene una acción antimetabólica e inmunostimuladora, penetra mejor en la piel anormal que en la normal, comúnmente se usa una presentación en crema al 5% la cual se aplica diariamente por un periodo de 10 semanas, con concentraciones del 1% al 2% se reducen los efectos secundarios consistentes en dermatitis erosiva y mucositis, no se han observado efectos a nivel sistémico

No es un tratamiento efectivo y su uso se indica principalmente para la prevención del condiloma, particularmente en pacientes inmunodeprimidos 4 semanas después de que se realizó la ablación de las lesiones, con lo cual se reporta una recurrencia del 13% aproximadamente (6,12).

Otros medicamentos referidos en la literatura para el tratamiento del condiloma anal incluyen el interferón tópico, colchicina y tiotepa con resultados variables y poco alentadores (22,24).

METODOS QUIRURGICOS

Hasta ahora los distintos métodos quirúrgicos han demostrado ser los más efectivos ya que proporcionan una respuesta rápida y adecuada en el 63% al 91% de los casos, pero con una recurrencia del 25% al 40% (12,21,22).

CRIOCIRUGIA.- Es utilizada en lesiones pequeñas, para su realización no se requiere de anestesia pero sí de un control adecuado de la profundidad y el ancho de las heridas, aunque tiene la ventaja de que se puede aplicar en el canal anal, no se reporta una diferencia significativa si se compara con terapias tópicas, en lo que respecta a efectividad, recurrencia y efectos adversos (12,21).

ELECTROFULGURACION.- Se lleva a cabo mediante el uso de un electrocauterio, el cual aplicado directamente sobre las lesiones ocasiona que el tejido afectado se deseque por efecto del calor, debe realizarse bajo anestesia local o regional y tiene la ventaja de que se requiere de un número menor de sesiones para erradicar los condilomas, comparado con la criocirugía o la cirugía láser.

Este procedimiento no da la posibilidad de contar con muestras de tejido para estudio histopatológico y se reportan casos de contagio al cirujano por inhalación de vapores que contienen partículas activas del VPH, la efectividad de la electrofulguración es del 90% con recurrencia del 25% aproximadamente (12).

CIRUGIA LASER.- Consiste en la destrucción de las lesiones condilomatosas mediante la vaporización, hasta ahora no ha mostrado ventajas sobre la electrofulguración, requiere de anestesia local o regional para su aplicación y la principal desventaja es el elevado costo del equipo y la poca disponibilidad del mismo

Se reporta una recurrencia con este método del 43% aproximadamente pudiendo ser mayor, de igual forma que en la electrofulguración, no se dispone de una muestra de las lesiones tratadas para realizar el estudio histopatológico que descarte malignidad (12,22).

RESECCION CON TIJERA FINA.- Constituye el método más eficaz para la eliminación de las lesiones perianales y del conducto anal, además de que se tiene la posibilidad de obtener muestras para análisis histopatológico. Técnicamente es fácil de realizar, no se requiere de un equipo especial o sofisticado y sobre todo, no hay producción de vapores que pueden causar contagio al cirujano.

En los sitios de resección no queda cicatriz debido a la presencia de puentes de piel entre las lesiones tratadas y el sangrado o dolor que existe en el periodo postoperatorio se controlan fácilmente con la ingesta de algún analgésico no esteroideo y tiene una efectividad mayor al 90% (22).

TERAPIA ANTIVIRAL

INTERFERON - Es una citocina o mediador químico producido en forma natural por el cuerpo humano, tiene la facultad de actuar en la proximidad de la célula que le dio origen y actúa sobre el metabolismo y proliferación de la célula así como en la estimulación hormonal, además de que tiene acciones antivirales, antitumorales e inmunorreguladoras (26,27)

En el hombre se han encontrado tres tipos de Interferón (IFN): **IFN alfa** (Interferón de leucocitos), **IFN beta** (Interferón de fibroblastos o tipo 1) y el **IFN gamma** (Interferón inmune o tipo 2) (26,27), cada uno se distingue por sus características bioquímicas y genéticas (12).

La actividad del interferón se basa en su unión con los receptores específicos de la superficie celular, con lo cuál se induce la producción de enzimas que inhiben la replicación viral en células infectadas por el virus, suprimiendo la proliferación celular e incrementando la actividad fagocítica de los macrófagos, así como la actividad citotóxica de los linfocitos de las células blanco (26). En resumen, estas enzimas actúan mediante tres vías distintas: el sistema de la proteína-quinasa, el sistema de la 2',5'-Oligo-A Sintetasa, y el de la proteína Mx (26,27).

Gracias a la utilización de la tecnología de ADN recombinante, bacterias como la *E. coli* son sometidas a la combinación con plásmidos portadores de genes para producir interferón alfa, el cual se ha visto, es más estable que los otros dos tipos y se distribuyen adecuadamente en los líquidos corporales, consiguiéndose concentraciones plasmáticas en un lapso de 4 a 8 hrs, siendo eliminado por vía renal (26,27).

El IFN se ha utilizado en distintas formas para tratar el condiloma acuminado, como medicamento tópico, uso sistémico e intralesional, por cualquiera de estas vías la recurrencia es del 20% al 40% con una efectividad del 40 al 60% (24,28,29). Sin embargo el IFN α 2b utilizado como adyuvante luego de la electrofulguración y aplicado en forma intralesional, ha presentado los mejores resultados hasta el momento, con una respuesta favorable entre el 43 y el 69% a 8 semanas (25) del inicio del tratamiento, con una recurrencia del 12% (12,21,30). Además de que puede remover el genoma de papiloma virus de las células epidérmicas infectadas (21).

El IFN α 2b generalmente es bien tolerado pero se llegan a presentar efectos adversos con el uso de este medicamento como son fiebre, síndrome viral parecido al ocasionado por la gripe, mialgias, cefalea y anorexia. Dichos síntomas son bien controlados con el uso de acetaminofén o antiinflamatorios no esteroideos (AINE's) y tienden a disminuir su intensidad con la administración repetida del IFN. Las alteraciones de laboratorio que se pueden presentar con la administración de este medicamento son leucopenia, trombocitopenia y alteraciones en la función hepática (12,21,24,25,26,27,30).

La utilización de este medicamento se contraindica en pacientes VIH (+) con cuenta de células CD4 menores a 400 (14) y en pacientes con cardiopatía, falla renal o hepática (12,26). Por otro lado, se ha asociado el uso de IFN con el desarrollo de anticuerpos neutralizantes IgG, lo cual no ha sido confirmado totalmente, ya que su potencial antigénico es muy bajo (31).

INMUNOTERAPIA.- Se refiere a la aplicación de una vacuna autógena obtenida del tejido condilomatoso previamente resecado, es utilizada por un lapso variable de tiempo, generalmente entre 6 y 10 semanas y aparentemente no ocasiona síntomas asociados, tiene una efectividad mayor al 90%, aunque constituye una

perspectiva interesante es necesario continuar el estudio de esta opción de tratamiento (12,23,32,33).

OTROS METODOS.- Existen otros tratamientos como los análogos de nucleósidos: trifosfato de aciclovir, zidovudina, dideoxyinosina y ribavirina; agentes antivirales como la amantadina y rimantadina; análogos de nucleósidos acíclicos fosforados (9,12,34).

En particular hay dos medicamentos aún en estudio que probablemente sean una buena alternativa de manejo para el condiloma acuminado, el primero corresponde al cidofovir que es un análogo de nucleótido con actividad inhibitoria de las polimerasas ADN virales, el segundo es el imiquimod que tiene una acción similar al interferón (14). Por ahora estos medicamentos están en proceso de investigación.

PLANTEAMIENTO DEL PROBLEMA

El condiloma acuminado constituye una enfermedad común y cuya incidencia aumenta en forma acelerada, principalmente en pacientes jóvenes, por diversos factores ya señalados con anterioridad como: persistencia del virus en piel circundante a las lesiones resecaas, presencia de virus en linfáticos y la capa de queratina que impide la absorción de medicamentos tópicos, que contribuyen a las altas tasas de recurrencia a pesar de la gran variedad de tratamientos que se han desarrollado hasta ahora.

Se sabe que existen tres tipos de tratamiento que por sí solos tiene una efectividad elevada para la eliminación del virus y con una recurrencia menor a los demás, corresponde a la resección con tijera fina, electrofulguración de la base y aplicación perianal de IFN α 2b inmediatamente después de la cirugía, continuando la aplicación del medicamento por un periodo que va de 6 a 8 semanas, en dosis de 5 millones de U.I. repartido en todos los cuadrantes anales, con lo cual se retira la lesión superficial y posteriormente se trata de eliminar el genoma del virus de las células epiteliales infectadas alrededor de la lesión, con ello se disminuye notablemente la recurrencia, además se toma en cuenta que estos procedimientos tienen efectos secundarios que pueden ser minimizados mediante la ingesta de medicamentos antiinflamatorios no esteroideos como el acetaminofén

HIPOTESIS

La resección con tijera fina de lesiones de condiloma acuminado anal y perianal bajo anestesia regional con electrofulguración de la base y la aplicación intralesional de IFN α 2b (5 millones de U.I.) en un total de 8 dosis, disminuye de manera importante la recurrencia de la enfermedad y tiene una elevada tasa de efectividad.

OBJETIVO

Tomando en cuenta los resultados poco alentadores con terapias únicas que incluyen tanto medicamentos como procedimientos quirúrgicos, se trata de analizar los resultados que se tienen en el tratamiento del condiloma acuminado anal, mediante la resección con tijera fina, electrofulguración de la base, combinándose con la aplicación intralesional de IFN α 2b, debido a que estos tipos de terapia son los que han tenido mejores resultados, además de que se intenta la eliminación del virus y evitar la recurrencia, ofreciendo al paciente una tasa elevada de curación con efectos adversos controlables mediante la ingesta de medicamentos antiinflamatorios no esteroideos.

PACIENTES Y METODOS

Se analizó una serie de casos en forma prospectiva y observacional, en el cual fueron incluidos un total de 10 pacientes con diagnóstico de Condiloma Acuminado de conducto anal y región perianal, que acudieron a la consulta externa del servicio de Cirugía de Colon y Recto del Hospital de Especialidades "Dr. Bernardo Sepúlveda G." del Centro Médico Nacional Siglo XXI del Instituto Mexicano del Seguro Social (IMSS), en un lapso de tiempo comprendido entre mayo de 1998 y mayo de 1999, estos pacientes fueron seleccionados de un total de 49 casos de condiloma anal.

Se incluyeron en el estudio a aquellos pacientes que cumplieran con los siguientes criterios: diagnóstico de condiloma acuminado anal y perianal corroborado por estudio histopatológico en pacientes VIH (+) o VIH (-), estado bioquímico dentro de parámetros normales verificado por la toma de exámenes de laboratorio consistentes en biometría hemática (Bh), química sanguínea (QS), electrolitos séricos (ES), tiempo parcial de tromboplastina (TPT), tiempo de protrombina (TP), plaquetas (PLTS) y pruebas de funcionamiento hepático (PFH), electrocardiograma normal y un nivel de CD4 igual o mayor de 400 cel/mcl. en los pacientes con infección por VIH.

Los criterios de no inclusión al estudio fueron. paciente femenino sin esquema de contracepción, embarazo, lactancia, cardiopatía, falla renal o hepática, pacientes VIH (+) con cuenta de CD4 menor a 400 cel/mcl. y el antecedente de hipersensibilidad a anestésicos locales, esto último por la aplicación de anestesia regional para la resección de los condilomas Finalmente se tomaron como criterios de exclusión los siguientes: presencia de efectos secundarios intolerables ocasionados por el IFN α 2b, alteración en pruebas de laboratorio que no revirtieran en un lapso de 2 semanas durante la aplicación del IFN α 2b, principalmente en las relacionadas con función hepática y renal, cuando

se mantuvieran relaciones sexuales anales durante los 4 primeros meses de aplicarse el medicamento y el abandono voluntario del estudio.

La valoración de los parámetros anteriores se llevó a cabo mediante la realización de la historia clínica, en donde a cada paciente seleccionado se le explicó en que consistiría el tratamiento, las posibles complicaciones, el número de dosis que se requieren del medicamento así como los efectos adversos luego de administrarse, los exámenes solicitados y la frecuencia de los mismos, posterior a lo cual se procedió a firmar la hoja de consentimiento de la cirugía proyectada; para finalizar se recalcó al paciente que de considerar pertinente tenía la opción de abandonar el estudio en cualquier momento sin que esto afectara su atención posterior.

Las variables que se evaluaron en cada paciente incluyeron edad, sexo, preferencia sexual, antecedentes personales patológicos y quirúrgicos, tiempo de evolución del padecimiento, tratamientos previos para el condiloma anal, recurrencia de la enfermedad, infección por VIH y los parámetros de laboratorio ya señalados.

El diagnóstico del condiloma acuminado fue clínico y se corroboró mediante el análisis histopatológico de las piezas quirúrgicas resecaadas, la severidad del padecimiento se valoró en base a la clasificación del grado de afección anal o perianal (**Cuadro 1**). Por otra parte se explicó al enfermo la probabilidad de evaluación y tratamiento de la pareja sexual, debido a las altas probabilidades de reinfección por tal motivo.

Ya establecidos los puntos anteriores, se indicó al paciente la preparación previa a la cirugía, que consistió en dieta a base de líquidos claros sin residuo y ayuno a partir de las 22:00 hrs. del día previo a la operación, así como la aplicación de un enema evacuante con 1000 cc. de agua simple a las 22.00 hrs

del día previo a la cirugía y a las 06:00 hrs. del día en que se efectuará la resección, no se aplicaron antibióticos profilácticos, solo se indicó la ingesta de acetaminofén 500 mg vía oral dosis única antes de ingresar al quirófano.

En cuanto al procedimiento, este se realizó bajo anestesia regional, tomando en cuenta las medidas de asepsia y antisepsia, se procedió a la resección de las lesiones con tijera fina (**Figura 4**), en un principio las localizadas en la región perianal y posteriormente las del conducto anal si estuvieran presentes, luego de efectuar la prueba de detección mediante la aplicación de ácido tricloroacético; se realizó la electrofulguración de la base de las lesiones resecaadas e inmediatamente después se infiltró IFN α 2b intralesional y perianal a razón de 5 millones de U.I. (dosis inicial) repartido en los 4 cuadrantes del ano (**Figura 5**), de no haber complicaciones durante el procedimiento, el paciente se egresa a su domicilio con indicaciones que incluyen la ingesta de acetaminofén 500 mg via oral cada 8 hrs. por 24-48 hrs.

La valoración de los pacientes se llevó a cabo a través de la consulta externa de nuestro servicio, en forma semanal y por un lapso de 8 semanas, en donde se aplicó IFN α 2b perianal e intralesional a dosis de 5 millones de U.I. repartidos en los 4 cuadrantes de la región anal y perianal. En cada visita se analizaron y se solicitaron exámenes de laboratorio consistentes en BH, QS, ES, TP, TPT, PFH, además de recabar información a cerca de la presencia, tipo e intensidad de los efectos adversos para su análisis al final del estudio y definir de que manera influyen en la continuación de la terapia establecida.

Los datos obtenidos se vaciaron en una hoja de recolección de datos para su análisis semanal y con ello determinar si algún paciente estaría en condiciones de continuar o si debería abandonar el estudio para finalizar se estableció la aparición de nuevas lesiones mediante la exploración física.

Una vez concluida la aplicación del Interferón α 2b en 8 ocasiones, se continuó con un seguimiento mensual hasta completar 4 meses más, en donde se repitió el análisis de los exámenes de laboratorio ya comentados, además de la exploración física general y proctológica, con lo cual se verificará la existencia o no recurrencia de la enfermedad, además de establecer alguna alteración importante de la función renal o hepática, derivada de la aplicación del Interferón α 2b.

Se definió como curación, la ausencia de lesiones condilomatosas en los sitios de resección y donde se aplicó el interferón, durante el tiempo de seguimiento, que corresponde a un total de 6 meses.

RESULTADOS

De los 10 pacientes con diagnóstico de Condiloma anal y perianal, 8 correspondían al sexo masculino (80%), todos con antecedentes de relaciones homosexuales y 2 al sexo femenino (20%) ambas heterosexuales, con edades en promedio de 31.4 años (rango entre los 19 y 44 años).

Cinco pacientes (50%) tuvieron antecedentes patológicos, tres de ellos eran positivos para VIH, uno en etapa A2 y dos con Síndrome de Inmunodeficiencia Adquirida en etapa C3, uno de los cuales había sido tratado previamente por presencia de seminoma. Una paciente contaba con diagnóstico de lupus eritematoso sistémico y artritis reumatoide y finalmente un paciente tenía antecedentes de rinitis y bronquitis crónica.

Dos pacientes refirieron antecedentes quirúrgicos (20%), uno por realización de hemorroidectomía y plastia inguinal y otro con resección previa de condilomas perianales y recurrencia de los mismos. Cuatro de los pacientes (40%) incluidos en el estudio habían recibido manejo previo para los condilomas anales mediante la aplicación de podofilina por un tiempo promedio de 12 meses sin éxito, el tiempo de evolución del padecimiento fue en promedio de 13 meses.

El diagnóstico y grado de afección por condilomas acuminado se estableció mediante la exploración proctológica y se clasificó de la siguiente forma: uno de los pacientes con Grado 1 (10%), 3 pacientes con Grado 2 (30%) y 6 pacientes con Grado 3 (60%) **(Figura 6)**

El análisis univariado de los exámenes de laboratorio antes de iniciar el tratamiento reportaron en promedio los siguientes valores. Hemoglobina 15.33 (\pm 2.179 DE), leucocitos 6 820 (\pm 2257.727 DE), neutrófilos 50.590 (\pm 9 259 DE), linfocitos 34 150 (\pm 9.354 DE), monocitos 10.940 (\pm 5 052 DE), eosinófilos

2.350 (\pm 1.836 DE), basófilos 0.530 (\pm 0.362 DE), plaquetas 233 000 (\pm 80 952.730 DE), glucosa 89.400 (\pm 7.849 DE), urea 32.00 (\pm 13 408 DE), creatinina 0.76 (\pm 0.171 DE), bilirrubina directa 0.320 (\pm 0.175 DE), bilirrubina indirecta 0.560 (\pm 0.363 DE), aspartato aminotransferasa 28.900 (\pm 5.363 DE), alanilaminotransferasa 20.500 (\pm 4.327 DE), deshidrogenasa láctica 365.700 (\pm 131.42 DE), fosfatasa ácida 98.100 (\pm 17.710 DE), sodio 140.900 (\pm 1.853 DE) y potasio 4.500 (\pm 0.446 DE), en los pacientes infectados por el VIH se tuvo un valor promedio de CD4 (linfocitos T-Helper) de 516.66 cel/ml

Se efectuó la resección de los condilomas anales y perianales con tijera fina, electrofulguración de la base y aplicación perilesional de IFN α 2b a los 10 pacientes (100%), el medicamento se aplicó en 8 ocasiones en 9 pacientes y en 6 ocasiones a una paciente (promedio de 7.8 dosis), esta última abandono el estudio por presencia de síntomas secundarios severos que no se controlaron totalmente con la ingesta de analgésicos.

Del total de pacientes, 8 (80%) recibieron únicamente acetaminofén como analgésico previo a la aplicación del IFN α 2b, una paciente (10%) recibió acetaminofén y diclofenac y otro (10%) exclusivamente diclofenac, con lo que se controlaron los síntomas secundarios en el 90% de los casos.

Dentro de los síntomas referidos luego de la aplicación del medicamento tenemos que el más común fue la fiebre en el 100% de los casos seguido por dolor generalizado y artralgia (70%), náusea (40%), escalofríos (30%), vómito (10%) y cefalea (10%) (**Figura 7**).

El análisis univariado de los exámenes de laboratorio al finalizar el tratamiento reportaron los siguientes valores en promedio: Hemoglobina 14.790 (\pm 1.662 DE), leucocitos 5 940 (\pm 1 258.041 DE), neutrófilos 43 560 (\pm 12.730 DE), linfocitos 39 570 (\pm 12 960 DE), monocitos 11.940 (\pm 3 016 DE), eosinófilos

2.650 (± 1.518 DE), basófilos 0.460 (± 0.495 DE), plaquetas 240 800 (± 55 216.342 DE), glucosa 86.500 (± 5.911 DE), urea 58.100 (± 7.622 DE), creatinina 0.75 (± 0.190 DE), bilirrubina directa 0.290 (± 0.213 DE), bilirrubina indirecta 0.620 (± 0.537 DE), aspartatoaminotransferasa 25.600 (± 7.121 DE), 20.900 (± 6.691 DE), deshidrogenasa láctica 370.700 (± 84.297 DE), fosfatasa ácida 96.300 (± 30.554 DE), sodio 141.700 (± 2.869 DE) y potasio 4.530 (± 0.414 DE).

Se efectuó un análisis de muestras relacionadas en base a la prueba T de Student, en el cual se comparó el grupo de resultados de laboratorio previos al tratamiento con el grupo de resultados obtenidos al finalizar el mismo, encontrándose datos no significativos en los niveles de alanilaminotransferasa ($p=0.844$), aspartatoaminotransferasa ($p=0.256$), basófilos ($p=0.398$), bilirrubina directa ($p=0.576$), bilirrubina indirecta ($p=0.752$), deshidrogenasa láctica ($p=0.820$), eosinófilos ($p=0.534$), fosfatasa ácida ($p=0.822$), glucosa ($p=0.192$), potasio ($p=0.922$), leucocitos ($p=0.245$), linfocitos ($p=0.100$), monocitos ($p=0.517$), sodio ($p=0.359$), neutrófilos ($p=0.064$) y plaquetas ($p=0.553$). Solo dos variables tuvieron una p significativa y fueron la Bh ($p=0.039$) y urea ($p=0.020$), cabe señalar que en ninguno de los casos los valores finales se encontraron por debajo de lo normal y tampoco se manifestaron clínicamente en los pacientes, suponemos que la causa se debe a que los rangos en los niveles de Hb y urea al final del tratamiento se encontraban fuera de los rangos que se tuvieron al inicio.

Se realizó un seguimiento de 6 meses a todos los pacientes a fin de evaluar la presencia de nuevos síntomas o la aparición de nuevas lesiones por condiloma, después de este lapso de tiempo se tuvo una recurrencia en uno de los pacientes VIH (+) con enfermedad G 3 y que corresponde al 10% de los casos, lo cual sucedió aproximadamente a los 3 meses de finalizar el tratamiento por aparente reinfección al continuar con relaciones sexuales, no hubo mortalidad en el estudio

DISCUSION

El condiloma acuminado se ha transformado en un serio problema de salud que forma parte del grupo de enfermedades de transmisión sexual con mayor incidencia entre la población joven, con reportes de 1 millón de nuevos casos anualmente en los Estados Unidos de América (11,12), desafortunadamente en nuestro país no se cuenta con estadísticas confiables que nos muestren la situación actual, pero en base a la experiencia en nuestro servicio, hemos notado un cambio en la epidemiología de la enfermedad, la cual en un alto porcentaje se asocia a varones homosexuales y a la infección por VIH, el condiloma acuminado anal y perianal afecta al 2.16% del total de pacientes con padecimientos anorrectales vistos anualmente en la consulta de nuestro servicio.

El incremento progresivo en la propagación del VPH puede relacionarse a varios factores, los de tipo social que incluyen los cambios en la conducta sexual, el incremento en las relaciones anales, la promiscuidad sexual y el aumento en el número de casos de infección por VIH, así como factores propios de la enfermedad que condicionan la recurrencia como es el prolongado periodo de latencia del VPH, la persistencia viral en la piel circundante a las lesiones condilomatosas, la presencia del virus en apéndices pilosebáceos, segmentos nerviosos y vasos linfáticos, así como en zonas infectadas cubiertas por queratina que impiden la absorción de medicamentos tópicos (5,12,14,23).

El mecanismo de la transmisión o adquisición de esta infección viral no se conoce con exactitud y se supone que la vía de contagio es por medio de la exposición viral a través de superficies maceradas o en zonas de ruptura de la piel (4)

Lo anterior nos lleva a que el 95% de los contagios son ocasionados por relaciones anales, el resto se atribuye a la extensión directa desde las áreas genitales infectadas (10).

Por lo anterior se establece que en adultos el contagio es a través de relaciones sexuales, aunque se sugieren otras vías de transmisión como la autoinoculación, fomites y iatrogénica durante la exploración física (4), mientras que en niños deben tomarse en cuenta factores como el abuso sexual y causas no sexuales entre las que resaltan el contagio transplacentario, la infección durante el paso por el canal del parto y el contagio manual entre niños o por adultos infectados (1,3).

Dentro de los métodos de tratamiento más comunes para el manejo del condiloma acuminado está el uso de medicamentos tópicos como la podofilina en concentraciones al 10% y 25% o los preparados purificados de podofilotoxina al 0.25% y al 0.50%., es la más utilizada en nuestro medio pero tiene como desventaja su uso exclusivo en región perianal, ya que no es posible su aplicación en el conducto anal, se requieren de largos periodos de tiempo para obtener una respuesta favorable, con lo que surge la posibilidad de displasia, su efectividad es del 25% al 50% con recurrencia del 25% (12,21,24)

Los ácidos cáusticos con acción desecante como el ácido bicloroacético y el ácido tricloroacético en concentraciones del 50% al 85% que puede ser utilizado en el conducto anal, indicado para lesiones pequeñas, con el riesgo de provocar úlceras y dermatitis erosiva, tiene una recurrencia del 25%. Otra alternativa es el 5-Fluoracilo cuya función es mas bien profiláctica luego de la resección de las lesiones, con una recurrencia reportada del 13%, finalmente se tienen resultados variables con el uso de interferón tópico, colchicina y tiotepa (22,24).

En lo que respecta a los métodos quirúrgicos, han mostrado la mejor efectividad, con una respuesta satisfactoria en el 63% al 91% de los casos y recurrencia del 25% al 40% (12,21,22).

Las opciones incluyen a la criocirugía para lesiones pequeñas ya sean anales o perianales sin una repercusión significativa en cuanto a efectividad, recurrencia y efectos adversos (12,21). Otro método es la cirugía láser y la electrofulguración, ambas encaminadas a la vaporización de las lesiones condilomatosas, se requiere anestesia para su aplicación, desafortunadamente con estos métodos no se dispone de muestras de tejido para análisis histopatológico con el fin de descartar malignidad.

Otra desventaja es el costo del equipo en el caso de uso de láser y existe el riesgo de contagio al cirujano por la presencia de partículas activas del VPH en los vapores producidos. El método más eficaz para el tratamiento del condiloma anal es la resección con tijera fina, que nos da la posibilidad de obtener muestras viables para análisis histoquímico y patológico, no produce vapores y los síntomas postoperatorios son bien tolerados por el paciente.

La inmunoterapia se refiere a la aplicación de una vacuna autógena obtenida del tejido condilomatoso previamente resecado, es utilizada por un lapso de tiempo que va de 6 a 10 semanas con una efectividad mayor al 90%, aunque constituye una perspectiva interesante es necesario continuar el estudio de esta opción de tratamiento (12,23,32,33).

Existen otros tratamientos como los análogos de nucleósidos: cidofovir, trifosfato de aciclovir, zidovudina, dideoxinosina y ribavirina; agentes antivirales como la amantadina y rimantadina; análogos de nucleósidos acíclicos fosforados y el imiquimod, todos se encuentran en proceso de investigación (9,12,14,34).

Debido a las elevadas tasas de recurrencia en todos los métodos conocidos, se han estudiado terapias combinadas cuya finalidad principal es eliminar el VPH del organismo, entre estas la que ha brindado mejores resultados es la resección con tijera fina más aplicación del IFN α 2b.

El IFN es una citocina o mediador químico producido en forma natural por el cuerpo humano, actúa sobre el metabolismo y proliferación de la célula así como en la estimulación hormonal, además de que tiene acciones antivirales, antitumorales e inmunorreguladoras (26,27)

La actividad del IFN se basa en su unión con los receptores específicos de la superficie celular, con lo cuál se induce la producción de enzimas que inhiben la replicación viral en células infectadas por el virus, suprimiendo la proliferación celular e incrementando la actividad fagocítica de los macrófagos, así como la actividad citotóxica de los linfocitos de las células blanco (26). En resumen, estas enzimas actúan mediante tres vías distintas: el sistema de la proteín-cinasa, el sistema de la 2',5'-Oligo-A Sintetasa, y el de la proteína Mx (26,27).

El IFN se ha utilizado en distintas formas para tratar el condiloma acuminado, como medicamento tópico, uso sistémico e intralesional, por cualquiera de estas vías la recurrencia es del 20% al 40% con una efectividad del 40 al 60% (24,28,29). Sin embargo el IFN α 2b utilizado como adyuvante luego de la electrofulguración y aplicado en forma intralesional, ha presentado los mejores resultados hasta el momento, con una respuesta favorable entre el 43 y el 69% a 8 semanas (25) del inicio del tratamiento, con una recurrencia del 12% (12,21,30). Además de que puede remover el genoma de papiloma virus de las células epidérmicas infectadas (21).

El IFN α 2b generalmente es bien tolerado pero se llegan a presentar efectos adversos con el uso de este medicamento como son fiebre, síndrome viral

parecido al ocasionado por la gripe, mialgias, cefalea y anorexia. Dichos síntomas son bien controlados con el uso de acetaminofén o antiinflamatorios no esteroideos (AINE`s) y tienden a disminuir su intensidad con la administración repetida del IFN. Las alteraciones de laboratorio que se pueden presentar con la administración de este medicamento son leucopenia, trombocitopenia y alteraciones en la función hepática (12,21,24,25,26,27,30).

La utilización de este medicamento se contraindica en pacientes VIH (+) con cuenta de CD4 menor a 400 cell/mcl. (14) y en pacientes con cardiopatía, falla renal o hepática (12,26).

En un estudio multicéntrico realizado en cuatro países europeos (29), se utilizó el IFN α 2a para el tratamiento del condiloma acuminado, fue administrado a dosis de 1.5 millones de unidades 3 veces por semana por 4 semanas en 170 pacientes que presentaron falla a tratamientos previos de otro tipo. Encontraron una recurrencia del 9% en 9 meses de seguimiento, mostrando como efectos adversos, síntomas parecidos a la gripe, lo anterior estableció que el uso del IFN α 2 a como monoterapia no ofrece ventajas. En 1998, Reichman et al. (30) reportaron sus resultados al tratar a 47 pacientes con enfermedad recurrente, con tres tipos de IFN, el α 2b, α normal y β , no encontraron diferencia entre los 3 tipos de medicamento empleado y la recurrencia se presentó en un tercio de los pacientes tratados, no se tuvieron casos de toxicidad y el síntoma más común fue el dolor en el sitio donde se aplicó el IFN.

El IFN α 2b se ha utilizado como terapia única aplicado intralesional, Friedman-Kien (25) reporta en su estudio realizado en 1988 una efectividad del 62% en 86 pacientes a quienes se les aplicó el medicamento 2 veces por semana en un lapso de 8 semanas, los síntomas secundarios encontrados fueron fiebre (46%) y síntomas parecidos a la gripe (37%), los cuales disminuyeron con la aplicación subsecuente del IFN. En lo que respecta a nuestro grupo de pacientes

el síntoma más común fue la fiebre en todos los casos (100%), seguido por dolor generalizado y artralgia (70%), náusea (40%), escalofríos (30%), vómito (10%) y cefalea (10%), estos aparecieron el día de la aplicación del IFN α 2b y cedieron antes de 18 hrs. Con la ingesta de AINE`s, solo en 1 pacientes los efectos fueron intolerables lo que la obligaron a abandonar el estudio, la intensidad siempre fue la igual y no disminuyó con la aplicación progresiva del IFN α 2b.

En un estudio realizado por Fleshner (21) en 1993 se reporta una recurrencia del 12% en 25 pacientes con condiloma anal sometidos a resección de las lesiones con aplicación de IFN α 2b, resultado similar al obtenido en nuestro estudio, con recurrencia en 1 de 10 pacientes y que corresponde al 10%.

El tratamiento combinado ha mostrado resultados favorables ya que además de eliminar de inmediato las lesiones condilomatosas mediante su resección con tijera fina y la electrofulguración de la base, se erradica el genoma viral del organismo con la aplicación seriada del IFN α 2b aún en enfermedad G 3 que correspondió al 60% de los casos, hay controversia en cuanto a la dosis del medicamento y al número de aplicaciones, pero es posible que el número de estas pueda reducirse a la mitad, considerando que uno de los pacientes solo recibió 6 dosis de IFN sin presentar recurrencia, también consideramos que este tratamiento es una opción importante que debe tomarse en cuenta para pacientes con mala respuesta a otras terapias, enfermedad recurrente, pacientes inmunodeprimidos y pacientes infectados por el VIH, todos ellos previamente seleccionados en base a estudios clínicos y de laboratorio.

CONCLUSIONES

- ❖ La resección con tijera fina y electrofulguración de la base más aplicación de Interferón α 2b es una opción terapéutica segura y efectiva en pacientes bien seleccionados con diagnóstico de condiloma acuminado anal y perianal.
- ❖ La recurrencia de esta terapia combinada es del 10% en un seguimiento de 6 meses.
- ❖ La aplicación de Interferón α 2b en una dosis semanal de 5 millones de unidades en un total de 8 sesiones no ocasiona alteraciones clínicas o en parámetros de laboratorio que indiquen toxicidad.
- ❖ Los efectos secundarios a la aplicación del Interferón α 2b se controlan en el 90% de los casos con la ingesta de acetaminofén y/o diclofenac.
- ❖ Es importante establecer el tratamiento simultáneo a la pareja sexual con el fin de disminuir el riesgo de reinfección.

BIBLIOGRAFIA

- 1 Budayr M, Ankey RN, Moore RA; Condyloma Acuminata in Infants and Children. *Dis. Colon Rectum*, october 1996, vol. 39, No. 10: 1112-1115..
- 2 Vieyra F, Luna P, Peña R-E, Rodríguez C. Características clínicas asociadas de pacientes con carcinoma epidermoide de ano, estudiados en un centro de concentración. *Rev. Gastroenterol. Mex.*, 1997; 62 (2):89-93
- 3 Fonseca E, Enfermedades proctológicas de transmisión sexual de: Enfermedades Anorrectales, Diagnóstico y Tratamiento, Edit. Harcourt-Brace, España, 1999: 195-196.
- 4 Gardner W., Bourgeois B.M., Sewell D.R. Condyloma Acuminata: A Fatal Disease? *The American Surgeon*, 1998, november, vol. 64, No. 11: 1082-1086.
- 5 Sigurgeirsson B, Lindelöf B, Eklund G, Condylomata acuminata and risk of cancer: an epidemiological study. *BMJ*, vol. 303, 10 august 1991: 341-344.
- 6 Vargas-Hernandez VM. Virus del Papiloma Humano. Aspectos epidemiológicos, carcinogénicos, diagnósticos y terapéuticos. *Ginecología y Obstetricia de México*, vol. 64, sept. 1996: 411-417.
- 7 Surrell JA, Mackeigan JM, Anal and Perianal Warts de Fazio VW, *Current Therapy in Colon and Rectal Surgery*, B.C. Decker Inc., Toronto. Philadelphia,1990:49-52.
- 8 Billingham RP, Condylomata Acuminata de Mazier WP, Levien DH, Luchtefeld MA. *Surgery of the Colon , Rectum and Anus, Condylomata Acuminata* Saunders, 1995: 313-321.
- 9 Phelps WC, Alexander K. Antiviral therapy for Human papillomaviruses. Rationale and prospects. *Annals of Internal Medicine*, vol. 123, No. 5, 1 september 1995: 368-382.
- 10 Guilliland R, Wexner SD, Sexually Transmitted Diseases de Nicholls RJ, Dozois RR. *Surgery of the Colon & Rectum, Condylomata Acuminata* Churchill Livingstone, 1997: 291-293

- 11 Consten EC, Slors FJ, Noten HJ, Anorectal Surgery in Human Immunodeficiency Virus-Infected Patients. *Dis. Colon Rectum*, november 1995, vol. 38, No 11: 1169-1175.
- 12 Congilosi SM, Madoff RD; Current Therapy for recurrent and Extensive Anal Warts *Dis. Colon Rectum*, October 1995, vol. 38, No 10:1101-1107.
- 13 Morbidity and Mortality Weekly Report, Centers for Disease Control (CDC), Atlanta, Condyloma Acuminatum, United States, 1966-1981. *JAMA*, july 15, 1983, vol. 250, No.3:336.
- 14 Chopra KF, Tying SK, The Impact of the Human Immunodeficiency Virus on the Human Papillomavirus. *Epidemic. Arch. Dermatol*, vol. 133, may 1997: 629-633.
- 15 Pacheco CR, Díaz GS, Arredondo JL, Utilidad clínica de la detección y clasificación de los Virus del papiloma Humano por la reacción en Cadena de la Polimerasa (PCR). *Gaceta Médica de México* 1994:273-275.
- 16 Carson LF, Twiggs LB, Okagaki T. Human Papillomavirus DNA in Adenosquamous Carcinoma and Squamous cell Carcinoma of the Vulva. *Obstetrics & Gynecology*, vol. 72, No.1, july 1988:63-67.
- 17 Lancaster WD, Jenson AB, Infección por papilomavirus humano y neoplasia anogenital: especulaciones sobre el futuro, *Clínicas de Ginecología y Obstetricia*. Sept. Vol 3,1987: 506-513.
- 18 Friis S, Kjaer SK, Frisch M, Cervical intraepithelial Neoplasia, Anogenital Cancer, and Other Cancer Types in Women after Hospitalization for Condyloma Acuminata. *The Journal of Infectious Diseases*,1997, 175, april: 743-748.
- 19 Chuang TY, Perry H, Kurland LT. Condyloma Acuminatum in Rochester, Minn., 1950-1978. *Arch. Dermatol.*, vol. 120, April 1984: 476-483.
- 20 Björck M, Athlin L, Lundskog B, Giant Condyloma /Buschke-Loewenstein Tumour of the Anorectum with Malignant Transformation. *Eur. J. Surg.* 1995, 161: 691-694

- 21 Fleshner PR, Freilich MI, Adjuvant Interferon for Anal Condyloma. Dis. Colon Rectum, Dec. 1994, vol. 37, No.12: 1255-1259.
- 22 Khawaja HT. Podophyllin versus scissor excision in the treatment of perianal condylomata acuminata: a prospective study. Br. J. Surg., 1989, vol. 76, october: 1067-1068.
- 23 Pfister H. Relación entre papilomavirus y cáncer anogenital, Clínicas de Ginecología y Obstetricia. Sept., vol 3, 1987: 249-261
- 24 Syed TA, Cheema KM, Khayyami M, Human Leukocyte Interferon-Alpha versus podophyllotoxin in Cream for the Treatment of Genital Warts in Males. Dermatology 1995;191:129-132.
- 25 Friedman-Kien AE, Eron LJ, Conant M. Natural Interferon for Treatment of Condyloma Acuminata. JAMA, jan. 22/29 1988, No. 4: 533-538.
- 26 Troffater KF, Interferón, Clínicas de Ginecología y Obstetricia. Sept., vol. 3, 1987: 473-483.
- 27 Baron S, Tyring SK, Fleischmann WR. The Interferons, Mechanisms of Action and Clinical Applications . JAMA, September 11, 1991, vol 266: 1375-141.
- 28 Zouboulis CC, Büttner P, Orfanos CE, Systemic Interferon gamma as Adjuvant Therapy for refractory Anogenital warts: Randomized Clinical Trial and meta-analysis of the Available Data. Arch. Dermatol, vol. 128, october 1992: 1413-1414.
- 29 Blaaker J., Recurrent Condylomata Acuminata Treated with Recombinant Interferon Alpha-2 a, Acta Derm. Venereol (Stokh), 1993; 73: 223-226.
- 30 Reichman RC, Oakes D, Bonnez W. Treatment of Condyloma Acuminatum with Three Different Interferons Administered Intralesionally Annals of Internal Medicine, 1988; 108: 675-679.
- 31 Spiegel RJ, Spicehandler JR, Jacobs SL, Low Incidence of Serum Neutralizing Factors in Patients Receiving Recombinant Alfa-2b Interferon (Intron A) The American Journal of Medicine, vol. 80, feb. 1986: 223-228.

- 32 Abcarian H, Sharon N. Long-term Effectiveness of the Immunotherapy of Anal Codiloma Acuminatum, Dis. Colon Rectum, 1982; 25: 648-651.
- 33 Wiltz OH, Torregosa M, Wilts O., Autogenous Vaccine: The Best Theraphy for Perianal Condyloma Acuminata?, Dis. Colon Rectum, 1995; 38: 838-841.
- 34 Snoeck R, Rants MV, Andrei G. Treatment of Anogenital papillomavirus infections with an Acyclinic Nucleoside Phosphonate Analogue. The New England Journal of Medicine. Oct. 5, 1995, Vol. 333, No. 14: 943-944.




Figura 1. Aspecto macroscópico




Figura 2. Aspecto histológico

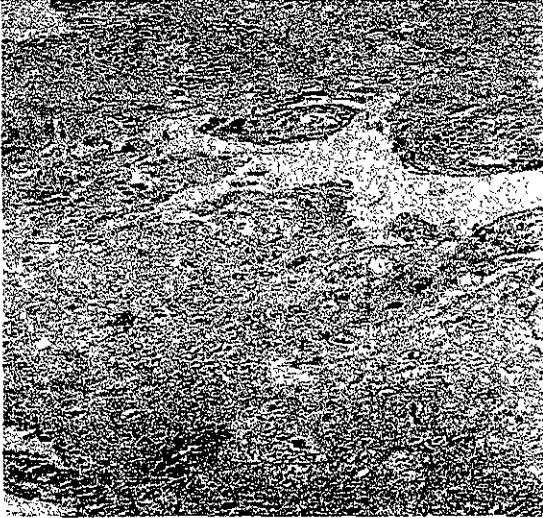

Figura 3. Condiloma con displasia

CUADRO 1.
GRADO DE AFECCION DEL CONDILOMA ANAL

Grado	Tipo de afección
1	<i>Afección de región perianal menor o igual al 25%.</i>
2	<i>Afección de región perianal del 26% al 50%</i> <i>o</i> <i>Afección de conducto anal igual o menor al 50%.</i>
3	<i>Afección de región perianal mayor del 50%</i> <i>o</i> <i>Afección de conducto anal mayor al 50%.</i>

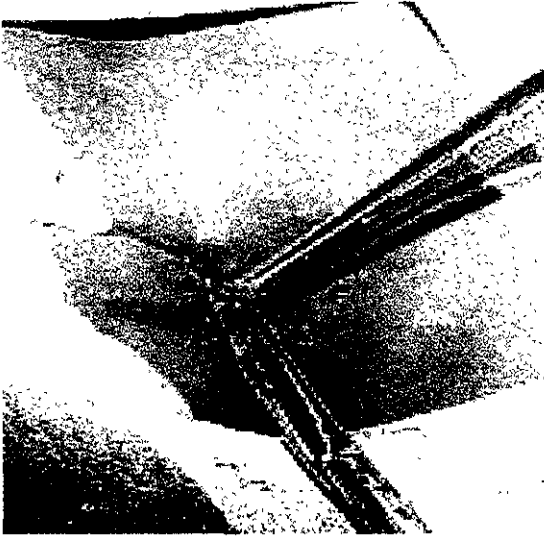


Figura 4. Resección de las lesiones

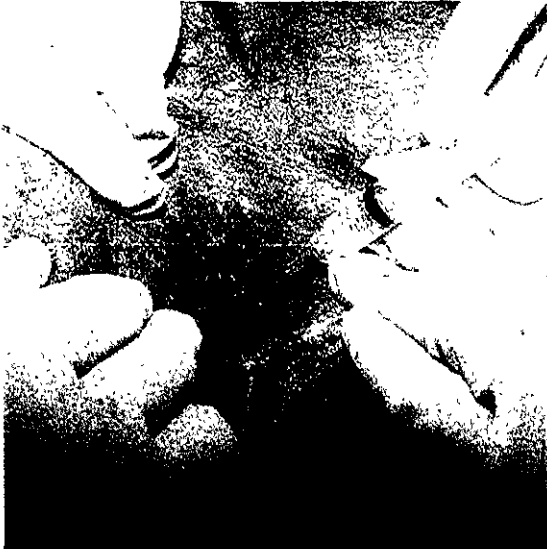

Figura 5. Aplicación de Interferón α 2b

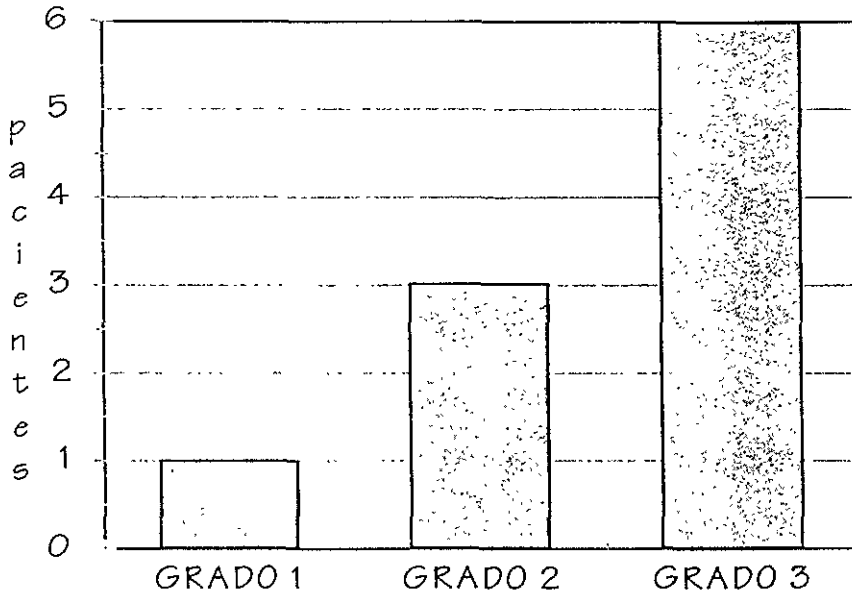


Figura 6. Grado de afección anal y perianal del condiloma acuminado

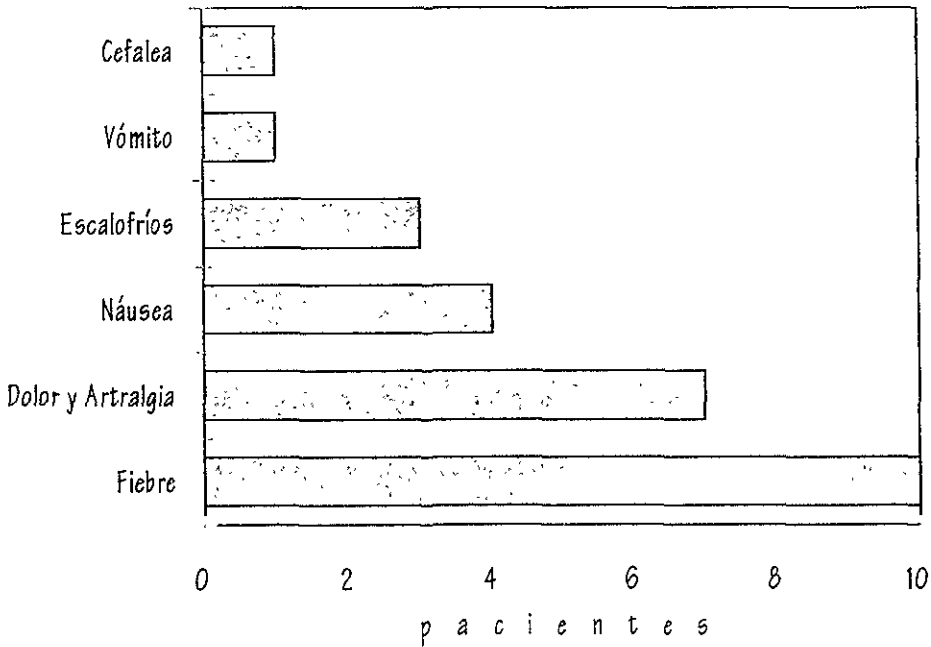


Figura 7. Síntomas secundarios a la aplicación del Interferón α 2b.

ESTA TESIS NO DEBE
SALIR DE LA BIBLIOTECA