

11245  
53  
2ej

UNIVERSIDAD NACIONAL AUTONOMA DE  
MEXICO

FACULTAD DE MEDICINA

DIVISION DE ESTUDIOS DE POSGRADO

I.S.S.S.T.E.

SUBDIRECCION GENERAL MEDICA

CENTRO MEDICO NACIONAL  
"20 DE NOVIEMBRE"

"RESULTADO DEL MANEJO QUIRURGICO DEL PIE  
EQUINO ESPASTICO SECUNDARIO A PARALISIS  
CEREBRAL INFANTIL EN NIÑOS MENORES DE 10  
AÑOS DE EDAD EN EL CENTRO MEDICO  
NACIONAL " 20 DE NOVIEMBRE".

TESIS DE POSGRADO PARA OBTENER EL  
DIPLOMA DE ESPECIALIDAD EN

ORTOPEDIA Y TRAUMATOLOGIA

PRESENTA

Dra. DELIA DEL CARMEN  
RUIZ VISFOCRI

0276147

FEBRERO 1999.

TESIS CON  
FALLA DE ORIGEN



Universidad Nacional  
Autónoma de México



**UNAM – Dirección General de Bibliotecas**  
**Tesis Digitales**  
**Restricciones de uso**

**DERECHOS RESERVADOS ©**  
**PROHIBIDA SU REPRODUCCIÓN TOTAL O PARCIAL**

Todo el material contenido en esta tesis esta protegido por la Ley Federal del Derecho de Autor (LFDA) de los Estados Unidos Mexicanos (México).

El uso de imágenes, fragmentos de videos, y demás material que sea objeto de protección de los derechos de autor, será exclusivamente para fines educativos e informativos y deberá citar la fuente donde la obtuvo mencionando el autor o autores. Cualquier uso distinto como el lucro, reproducción, edición o modificación, será perseguido y sancionado por el respectivo titular de los Derechos de Autor.

Dr. MANUEL G. GONZALEZ VIVIAN  
SUBDIRECTOR DE ENSEÑANZA E INVESTIGACIÓN

Dr. SALVADOR GABIÑO AMBRIZ  
COORDINADOR DE ENSEÑANZA

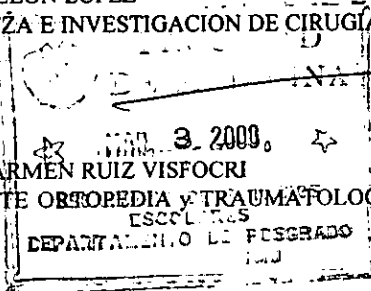
Dr. MAURICIO DI SILVIO LOPEZ  
COORDINADOR DE INVESTIGACIÓN

Dr. JORGE MARTINEZ DE VELASCO  
PROFESOR TITULAR DEL CURSO

Dr. JORGE MARTINEZ DE VELASCO  
ASESOR DE TESIS

Dr. DANIEL A. DE LEON LÓPEZ  
JEFE DE ENSEÑANZA E INVESTIGACION DE CIRUGÍA

Dra. DELIA DEL CARMEN RUIZ VISFOCRI  
MÉDICO RESIDENTE ORTOPEDIA Y TRAUMATOLOGIA



*[Handwritten signatures and scribbles over the stamp area]*

## DEDICATORIAS

A mis *padres* por su amor, dedicación y sacrificio, que han contribuido a forjar mi formación.

A mis *hermanos* por su apoyo, su cariño y compañía.

A mis *sobrinos* por su amor hacia mí.

Al *Dr. Julio Nuñez Robles* por su amistad y cariño, por su apoyo y orientación en mi carrera.

Al *Ing. Domingo Camacho Martínez* por sus ganas de vivir y sus deseos de superación y por su ayuda en esta tesis.

## AGRADECIMIENTOS

Al *Dr. Jorge Martínez de Velasco* por su asesoría.

A la *Dra. Celia Balmaceda* por su amistad y colaboración.

## INDICE

FIRMAS	1
DEDICATORIA	4
RESUMEN	5
INTRODUCCION	6
MARCO TEORICO	7
MATERIAL Y METODOS	11
RESULTADOS	13
GRÁFICAS	14
CONCLUSIONES	19
BIBLIOGRAFÍA	20

## ABSTRACT

RESULTS FROM SURGICAL TREATMENT FROM SPASTIC EQUINUS FOOT SECONDARY TO CHILD CEREBRAL PALSY IN CHILDREN LESS THAN 10 YEARS OLD IN NATIONAL MEDICAL CENTER. "20 DE NOVIEMBRE" - Dr. Delia del Carmen Ruiz Visfocri. Dr. Jorge Martínez de Velasco de Velasco. Orthopaedic's Department, National Medical Center "20 de Noviembre", ISSSTE.

OBJETIVES :Those were to review the results from the surgical treatment of the spastic equinus foot secondary to perinatal child cerebral palsy in children less than 10 years old in this N.M.C. from March 96 to September 98. METHODS AND MATERIALS: We studied 11 patients with 15 lower limbs (100%), 7 male patients and 4 female patients treated with soleus denervation, Aquiles tendon lengthening or both, with a medium age of 5 years and 3 months (67.7%), with a follow-up from 13 months as medium, all the surgically treated feet were immobilized with plated casts with knee to 180° and neutral ankle. We review the after surgical results, relapses and retreated surgical cases. RESULTS: we made 4 Soleus denervations (1 right, 1 left and 2 bilateral), 4 Aquiles tendon lengthenings (1 right, 2 left and 1 bilateral) and 3 combinations from both (1 right, 1 left and 1 bilateral). 13 feet (86.7%) were plantigrades, 2 feet (13.33%) in one patient (9.09%) to whom were made a Soleus denervation, making 6 months later Aquiles tendon lengthening with a result plantigrades.

## RESUMEN

RESULTADO DEL MANEJO QUIRÚRGICO DEL PIE EQUINO ESPÁSTICO SECUNDARIO A PARÁLISIS CEREBRAL INFANTIL EN NIÑOS MENORES DE 10 AÑOS DE EDAD EN EL CENTRO MÉDICO NACIONAL "20 DE NOVIEMBRE". Dra. Delia del Carmen Ruiz Visfocri. Dr. Jorge Martínez de Velasco. Servicio de Ortopedia y Traumatología, Centro Médico Nacional "20 de noviembre", ISSSTE.

El OBJETIVO del presente trabajo es analizar el resultado del tratamiento quirúrgico del Pie Equino espástico secundario a Parálisis Cerebral Infantil perinatal en niños menores de 10 años manejados en este centro hospitalario en el periodo de marzo de 1996 a septiembre de 1998. MATERIAL y MÉTODOS: se estudiaron 11 pacientes para un total de 15 extremidades (100%), 7 pacientes del sexo masculino y 4 del sexo femenino, manejados con Denervación de Sóleo, Alargamiento del Tendón de Aquiles o ambas técnicas, con edad promedio de 5 años 3 meses (67.7%), con un seguimiento de 13 meses en promedio, todos los pies tuvieron inmovilización con aparato de yeso muslo-podálico con rodilla a 180° y tobillo neutro. Se valoraron el resultado final de la cirugía, las recidivas y las reintervenciones. Obteniéndose los siguientes RESULTADOS: se realizaron 4 denervaciones de Sóleo (1 derecho, 1 izquierdo y 2 bilaterales), 4 Alargamientos del Tendón de Aquiles (1 derecho, 2 izquierdo y 1 bilateral) y 3 combinaciones de ambas técnicas (1 derecha, 1 izquierda y 1 bilateral). 13 pies (86.67%) resultaron plantigrados, 2 pies (13.33%) en una paciente (9.09%) a los que se le había realizado Denervación de Sóleo recidivaron, realizándosele, 6 meses después, Alargamiento del Tendón de Aquiles resultando plantigrados.

## INTRODUCCIÓN

La Parálisis Cerebral Infantil es una entidad que se presenta cada vez con mayor frecuencia, ya que las Unidades de Cuidados Intensivos Neonatales están salvando cada vez más a los niños de menor edad gestacional y menor peso ponderal, así como a productos con sufrimiento fetal, quienes están más expuestos a sufrir este tipo de lesiones (3). Reportándose una prevalencia del 0.6 al 5.9 por 1000 neonatos (2).

La Parálisis Cerebral Infantil se define como una enfermedad no progresiva del Sistema Nervioso Central, como consecuencia de una lesión prenatal, neo-natal o post-natal.

La lesión cerebral por si misma no progresa y los síntomas y signos resultantes se atenúan con el crecimiento y maduración del Sistema Nervioso. La lesión cerebral produce anomalías en la función motora que se manifiesta por trastornos del movimiento (1). Estos trastornos se pueden manifestar de diversas maneras que pueden ser: Espasticidad, Hipercinesia, Atetosis, Ataxia y Rigidez.

La lesión responsable de la Parálisis Cerebral Infantil, puede tener su origen en el periodo perinatal, que puede ser. pre-natal, trans-natal o post-natal. Perlstein detectó el porcentaje de las lesiones, siendo 30% por factores pre-natales, 60% a natales y 10% a post-natales (4 y 5). O'reilly y Walentynowics reportan 38.5% a causas pre-natales, 46.4%, 46.4% a natales y 15.2% a post-natales (6). Holm encontró 50% a lesiones pre-natales, 33% a natales , 10% a post-natales y 7% de origen mixto. (7).

## MARCO TEÓRICO

La Parálisis Cerebral Infantil es una enfermedad no progresiva del Sistema Nervioso Central, como consecuencia de una lesión perinatal del encéfalo, la cual puede tener diversas etiologías.

La lesión responsable se presenta en el periodo perinatal. El periodo pre-natal va desde la concepción hasta la iniciación del parto, el periodo natal abarca de la iniciación del parto hasta el nacimiento propiamente y el periodo post-natal desde el nacimiento hasta la maduración del cerebro, es decir, cuando se produce la mielinización .

Entre las causas prenatales de Parálisis Cerebral Infantil se encuentran los defectos congénitos del cerebro causados por infecciones virales en el embarazo, eritroblastosis fetal y adicciones en la madre; la anoxia puede deberse a desprendimiento o infarto placentario, neumonía o enfermedad cardio-respiratoria materna, así también como enfermedades crónico-degenerativas. Las causas natales son debidas, generalmente, a traumatismos o asfixia durante el parto, que a menudo se deben a distocias y partos prolongados. Entre las causas post-natales están la encefalitis, meningitis, traumatismos, accidentes vasculares y asfixia.(3).

Las alteraciones de la Parálisis Cerebral tiene varias manifestaciones:

**ESPASTICIDAD:** es un estado de mayor tensión de un músculo cuando se le alarga pasivamente, causado por una intensificación del reflejo moitáctico o de estiramiento. Es consecuencia de un desequilibrio de los centros inhibidores y facilitadores del mesencéfalo y formaciones reticulares del tallo encefálico. Esta manifestación es la que nos interesa en este trabajo, por ser la más frecuente en presentación.



**HIPERCINESIA:** se define como contracciones involuntarias del músculo voluntario causadas por lesiones de diversas partes del sistema motor.

**ATETOSIS:** puede definirse como la fluctuación de la postura sobreañadida a una actitud persistente. Clínicamente, se caracteriza por movimientos involuntarios de contorsión.

**ATAXIA:** las lesiones del cerebelo producen pérdida de la coordinación y del control o ataxia, con lo cual se pierde el sentido cinestético.

**RIGIDEZ:** es causada por lesión difusa al cerebro. Es un estado de tensión muscular en incremento constante.(2).

#### CLASIFICACIÓN TOPOGRÁFICA:

Para describir correctamente la Parálisis Cerebral Infantil es necesario determinar el área topográfica afectada por el déficit motor o postural y esto se hace asignando nombres a los diferentes cuadros de localización de la paresia:

**MONOPLEJÍA:** existe compromiso de una sola extremidad, ya sea superior o inferior.

**HEMIPLEJÍA:** existe compromiso de ambas extremidades de un mismo lado.

**PARAPLEJÍA:** afección de ambas extremidades inferiores en grado similar.

**TRIPLEJÍA:** Hay compromiso de tres de las cuatro extremidades; distribución poco común.

**CUADRIPLJEJÍA:** las cuatro extremidades están afectadas. Este tipo se subdivide en 2 tipos:

\* **DIPLEJÍA:** las cuatro extremidades están afectadas, encontrándose en mayor medida las inferiores que las superiores..

- **HEMIPLEJÍA DOBLE:** las cuatro extremidades están afectadas también, solo que en mayor medida las superiores que las inferiores

- **COMPROMISO DE TODO EL CUERPO:** Hay compromiso del tronco, la cabeza y el cuello así como de las cuatro extremidades (3)

A su vez, la espasticidad, tiene 3 grados de severidad en su presentación:

LEVE: el paciente deambula de manera independiente y realiza sus actividades diarias sin ayuda.

MODERADA: el niño necesita ayuda para la deambulación.

SEVERA: estos paciente presentan incapacidad total, dependen prácticamente de terceros.

En algunos niños, el trastorno primario de la Parálisis Cerebral abarca el sistema músculo-esquelético, constituyendo la falta de control motor la alteración principal . Siendo importante para el ortopedista las alteraciones del movimiento y la postura.

Son, la espasticidad, la manifestación más frecuente de la Parálisis Cerebral Infantil y el Pie Equino, la deformidad de mayor presentación.

PIE EQUINO: El equinismo es la deformidad músculo-esquelética más frecuente en los pacientes con Parálisis Cerebral Infantil. La causa de la deformidad es una combinación de fuerza y espasticidad aumentadas del músculo tríceps sural combinadas con debilidad de los dorsiflexores del tobillo. El equino es causado por la afección contractural del tríceps ( sóleo y gemelos) o solo por contractura de una fracción del mismo.

En estos casos se debe analizar la marcha, la cual, será dedos-dedos, dedos-talón con recurvatum de rodilla o plantígrada en bloque. Además deberá valorarse el potencial de marcha del paciente.(8).

El tratamiento del Pie Equino Espástico debe ser , inicialmente, conservador y si después de determinado tiempo persiste la marcha dedos-dedos o dedos-talón deberá considerarse el tratamiento quirúrgico.(1).

En cuanto al tratamiento quirúrgico se han descrito varias técnicas.

Stoffel reportó en 1913, la corrección del equino, realizando neurectomía de la rama motora del nervio Tibial (sóleo) (9, 10). Este procedimiento fue popularizado por Phelps en 1951 y después por Eggers en 1952. En teoría, la neurectomía del Sóleo, es efectiva para la corrección del Equino causado por espasticidad de uno o ambos músculos, sin embargo, es poco adecuada para corregir la contractura fija o estática del tríceps. La neurectomía del Sóleo esta indicada, actualmente, en presencia de clonus del tobillo. (9, 11).

Es importante destacar que la presencia de clonus indica un pronóstico pobre para el resultado de la cirugía. En presencia de clonus de tobillo y ausencia de equino estático, la neurectomía del Sóleo esta indicada. (12).

Eggers y Evans recomiendan la realización de la Neurectomía del Sóleo acompañado de alargamiento del Tendón de Aquiles si existe contractura del tríceps y realizar solo la neurectomía del Sóleo si no hay contractura; incluso recomiendan realizar primero la Neurectomía y observar por 6 meses a un año y en caso de persistir la deformidad realizar el alargamiento del Tendón de Aquiles (13).

## MATERIAL Y MÉTODOS

Se estudiaron 11 pacientes (100%) con un total de 15 extremidades intervenidas (100%), con el diagnóstico de espasticidad por Parálisis Cerebral Infantil perinatal en el periodo de marzo de 1996 a septiembre de 1998 atendidos en el servicio de Ortopedia del Centro Médico Nacional "20 de Noviembre" perteneciente al ISSSTE.

Se consideraron 11 pacientes con rango de edad de 3 años (36 meses) a 10 años (120 meses) con promedio de 5 años 3 meses ( 67.7 meses) al momento de la cirugía; 7 pacientes del sexo masculino y 4 del sexo femenino.

La indicación para la cirugía fue la presencia de pie equino espástico refractario al tratamiento conservador, en niños con Parálisis Cerebral Infantil perinatal menores de 10 años.

Se realizaron 4 Denervaciones de Sóleo ( 1 derecha, 1 izquierda y 2 bilaterales), 4 Alargamientos del Tendón de Aquiles ( 1 derecho, 2 izquierdos y 1 bilateral) y 3 combinaciones de Denervación de Sóleo con Alargamiento del Tendón de Aquiles ( 1 derecho, 1 izquierdo y 2 bilaterales) y una reintervención por recidiva del Equino realizándose Alargamiento del Tendón de Aquiles bilateral.

Se les dio un seguimiento promedio de 13 meses con un rango de 1 a 28 meses.

Se valoró la edad al momento de la cirugía, el resultado post-operatorio inmediato y el resultado en el seguimiento en la consulta.

#### PROCEDIMIENTO QUIRÚRGICO:

- \* Denervación de Sóleo.
- \* Alargamiento del Tendón de Aquiles con cualquier técnica.
- \* Combinación de ambos procedimientos..

#### CRITERIOS DE INCLUSIÓN:

- \* Niños menores de 10 años.
- \* Diagnóstico de Parálisis Cerebral Infantil perinatal.
- \* Presencia de Pie Equino Espástico.
- \* Intervenidos en el periodo comprendido de marzo de 1996 a septiembre de 1998.

## RESULTADOS

Se intervinieron 11 pacientes para un total de 15 extremidades con diagnóstico de Pie Equino espástico secundario a Parálisis Cerebral Infantil perinatal.

PERIODO DE TIEMPO: de marzo de 1996 a septiembre de 1998.

EDAD: la edad promedio fue de 5 años 3 meses (67.7 meses) con un rango de 3 años (36 meses) a 10 años (120 meses).( gráfica no.1).

SEXO: 7 pacientes del sexo masculino y 4 del sexo femenino.(gráfica no. 2)

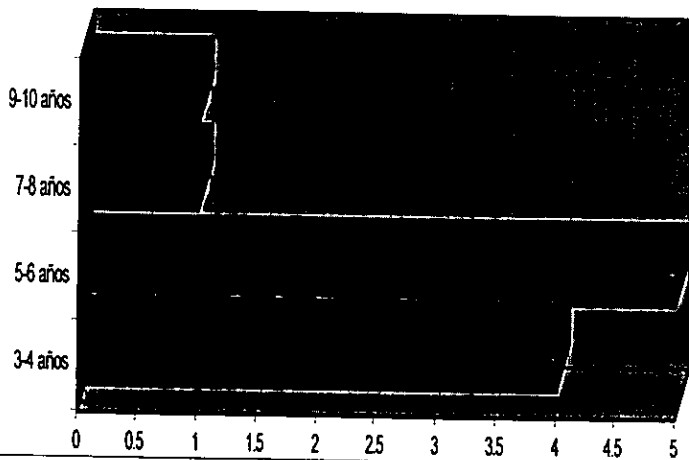
CIRUGÍA: a 4 pacientes se les realizó Denervación de Sóleo ( 1 derecho, 1 izquierdo y 2 bilaterales), a 4 pacientes se les realizó Alargamiento del Tendón de Aquiles ( 1 derecho, 2 izquierdos y 1 bilateral) y a 3 pacientes una combinación de ambas técnicas ( 1 derecho, 1 izquierdo y 1 bilateral).( gráficas no. 3 y 4).

REINTERVENCIÓN: a una paciente que se le había realizado en un primer tiempo Denervación de Sóleo bilateral únicamente, se le realizó Alargamiento del Tendón de Aquiles 6 meses después por recidiva de la deformidad.

El resultado fue satisfactorio en el 91.01% de los pacientes ( 13 pies,el 86.67%) quienes presentaron pie plantígrado; en una paciente (9.09%) se presentó recidiva de la deformidad en ambos pies (13.33%) a la cual se le reintervinó realizándosele Alargamiento del Tendón de Aquiles bilateral, dando como resultado final pies plantígrados.( gráfica no. 5).


# DISTRIBUCIÓN POR EDAD

■ Series1




# DISTRIBUCION POR SEXO

■	Masculino	63.63%
□	Femenino	36.36%



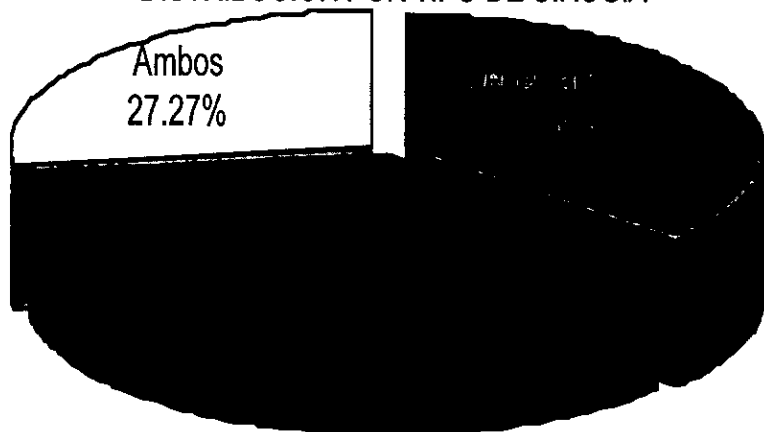


### DISTRIBUCION POR EXTREMIDAD



■ Izq	26.66%
■ Der	20%
□ Bilat	53.33%

### DISTRIBUCIÓN POR TIPO DE CIRUGIA



## CONCLUSIONES

El objetivo del presente estudio es presentar los resultados del tratamiento quirúrgico del Pie Equino Espástico secundario a Parálisis Cerebral Infantil.

El Equino es una de las deformidades más comunes en la Parálisis Cerebral Infantil.

El manejo en estos casos fue con Denervación de Sóleo, Alargamiento del Tendón de Aquiles o combinación de ambas técnicas, presentando resultados bueno en el 91.01% de los pacientes, indicándonos ser técnicas adecuadas para dicha deformidad.

Es importante aclarar que el pie equino espástico reductible se debe tratar con Denervación de Sóleo y el equino espástico irreductible con Denervación de Sóleo y Alargamiento del Tendón de Aquiles, pero siempre estará presente la Denervación de Sóleo.

Así mismo, es importante, tanto, el manejo post-operatorio como la inmovilización y el seguimiento en la consulta externa.

**ESTA TESIS NO DEBE  
SALIR DE LA BIBLIOTECA**

## BIBLIOGRAFÍA

- 1.- Canale, S; Beaty, J.: Tratado de Ortopedia Pediatrica. 1° edición. 1992. De Mosby Year Book.
- 2.- Tachdjian, M: Ortopedia Pediatrica. Volumen 3. 2° edición. 1994. De. Interamericana McGraw Hill.
- 3.- Campbell: Cirugía Ortopedica. Tomo 3. 8° edición. 1994. De. Panamericana.
- 4.- Perlstein MA and Barnett HE: Nature and recognition of cerebral palsy in infancy; JAMA 148: 1389, 1952.
- 5.- Perlstein MA and Hood PN: Etiology of postneonatally acquired cerebral palsy, JAMA 108: 850, 1964.
- 6.- O` Reilly DE and Walentnowicz, JE: Etiological factors in cerebral palsy: An historical review; Dev Med Chil Neurol 23: 633, 1981.
- 7.- Holm VA: The causes cerebral palsy: a contemporary perspective, JAMA 247: 1473, 1982.
- 8.- Shapiro, A; Susak, Z; Malkin, C; Mizrahi J: Preoperative gait evaluation in cerebral palsy. Arch Phys Me Rehabil 71 (3): 236-40, 1990.
- 9.- Etnyre B; Chambers, CS; Scarborough NH; Cain Te: Preoperative and postoperative assesment of surgical intervention for equinus in children with cerebral palsy. J Pediatr Orthop, 13 (1): 24-31, 1993 Jan-Feb.
- 10.-Stoffel, A: The tratment of spastic contractures. Am J Orthop Surg., 10:611, 1913.

11.- Banks, H: Equinus and cerebral palsy - its management. Foot and Ankle, Vol 4 No. 3:  
149-159, 1983.

12.- Samilson, R: Current concepts of surgical management of deformities of the lower  
extremities in cerebral palsy: Clinical Orthopaedics and Related research: No. 158: 99-  
102, 1981.

13.- Eggers, G and Evans, B: Surgery in cerebral palsy: J B J S 45-a No. 6: 1275-1305,  
1963.