

79
2 g.



**UNIVERSIDAD NACIONAL AUTONOMA
DE MEXICO**

FACULTAD DE ODONTOLOGIA

**VENTAJAS DE LA TECNICA COMBINADA SOBRE
OTRAS TECNICAS EN EL TRATAMIENTO DE LA
RECESION GINGIVAL.**

TESINA

QUE PARA OBTENER EL TITULO DE

CIRUJANA DENTISTA

PRESENTA:

ROSALIA MARTINEZ HERNANDEZ



DIRECTOR: C.D.M.O. ALMA AYALA PEREZ
ASESOR: C.D.M.O. JUAN FRANCISCO SALCIDO GARCIA
ASESOR: E.S.P. JAIME S. GARCIA ROMERO

MEXICO, D. F.

1999

**TESIS CON
FALLA DE ORIGEN**

Vo Bo

276/112



Universidad Nacional
Autónoma de México



UNAM – Dirección General de Bibliotecas
Tesis Digitales
Restricciones de uso

DERECHOS RESERVADOS ©
PROHIBIDA SU REPRODUCCIÓN TOTAL O PARCIAL

Todo el material contenido en esta tesis esta protegido por la Ley Federal del Derecho de Autor (LFDA) de los Estados Unidos Mexicanos (México).

El uso de imágenes, fragmentos de videos, y demás material que sea objeto de protección de los derechos de autor, será exclusivamente para fines educativos e informativos y deberá citar la fuente donde la obtuvo mencionando el autor o autores. Cualquier uso distinto como el lucro, reproducción, edición o modificación, será perseguido y sancionado por el respectivo titular de los Derechos de Autor.

PAGINACION

DISCONTINUA.

..."Gracias Vida

por darme Vida

y permitirme Ser"...

Ross

AGRADECIMIENTOS

A la Universidad Nacional Autónoma de México:

Por abrirme las puertas al mundo del conocimiento, y permitirme ser parte de ella.

Gracias

A la Facultad de Odontología:

Por brindarme sus instalaciones, y formarme como profesional para prestar mis servicios a la sociedad.

Gracias

A mis padres Rita y Manuel:

Mi infinito agradecimiento por motivar y guiar todos mis pasos, por su amor y apoyo incondicional. Por su ejemplo de tezhón, alegría, bien y justicia. Absolutamente por todo, gracias,

Los amo infinitamente

A mis hijos Viridiana y Alan:

Por ser el motor de mi vida, gracias por sus risas y encanto, por llenarme de alegría, fuerza y esperanza. Gracias por su apoyo para la elaboración de éste trabajo. Gracias a la vida por permitirme ser su madre y sentirlos con todo mi ser, por ser el principal motivo para seguir adelante.

Los amo con todo mi ser

A mis adorados hermanos:

Hugo, Lupita, Raquel, Arturo, Oly, Manolo, Hilda, Alicia, Elsa, Saúl, Chuy, y Héctor. Le doy gracias a la vida por tenerlos como hermanos. Porque cada uno de ustedes han sido y serán mis mejores maestros. Gracias por su amor, apoyo incondicional, por ser y estar en los momentos difíciles, por su solidaridad, por su ejempló de fuerza para salir adelante y estar siempre unidos. Gracias por ser mi remanzo de paz.

Los amo infinitamente

A mis sobrinos:

Gracias por ser como son, por la chispa que cada uno de ustedes tiene, por su amor y ternura, por su ingenio, por su alegría, por los momentos felices. Gracias mis hijos.

Los amo

A Aurora:

Por estar incondicionalmente a mi lado, por apoyarme en todo momento, por tu fuerza, empeño y ejemplo, por tu dedicación y estímulo. Gracias a la vida por toparme en tu camino.

Te amo flaca

A Rosy:

Por estar siempre a mi lado en el transcurso de mi carrera, por tu compañía, apoyo cuando más lo necesite, gracias por tu amistad.

Gracias

A mis asesores:

Dra. Alma Ayala: por ese gran apoyo para la realización de este trabajo, por esa alegría y bondad que me regaló con cada una de sus sonrisas, por su valioso tiempo en las arduas noches de trabajo.

Mil Gracias

Dr. Francisco Salcido: por darme el Don del conocimiento y ampliar mi panorama educativo, por permitirme trabajar a su lado. Mi mas sincera admiración.

Gracias de todo corazón

Maestro Jaime García: por proporcionarme las herramientas más importantes y necesarias para la elaboración de mi trabajo. Por tu valiosa asesoría y por tu apoyo. Por tu buen consejo.

Muchas gracias

INDICE

| | | |
|------|--|----|
| I. | INTRODUCCIÓN | |
| II. | ANTECEDENTES | |
| III. | PLANTEAMIENTO DEL PROBLEMA Y JUSTIFICACIÓN | |
| 1 | EL PAPEL DE LA ENCÍA INSERTADA EN LA RECESIÓN TISULAR MARGINAL | 1 |
| 2 | CIRUGÍA PLÁSTICA PRERIODONTAL EN EL TRATAMIENTO DE RESECCIÓN TISULAR MARGINAL | 16 |
| 3 | PROCEDIMIENTOS MUCOGINGIVALES PARA COBERTURA RADICULAR | 23 |
| 4 | CONCLUSIONES | 43 |
| 5 | BIBLIOGRAFÍA | 44 |

Introducción:

La recesión tisular marginal indica la exposición clínica de la raíz dental, que puede provocar sensibilidad y caries radicular, así como estética desagradable.

Este tipo de manifestaciones es común, tanto en poblaciones con altos índices de higiene, así como en aquellas donde la higiene bucal es pobre. Se ha encontrado pérdida de inserción y recesión en la superficie bucal de los dientes en poblaciones que mantienen altos estándares de higiene bucal; mientras que todas las superficies de la raíz son usualmente afectadas en poblaciones sin tratamiento periodontal.⁹

La epidemiología de los problemas mucogingivales es motivo de confusión. La incidencia y frecuencia de la recesión han sido reportadas extensivamente. Se han hecho muchos reportes en el ancho promedio de la encía insertada, pero los múltiples caminos para medir la encía insertada y los errores en el establecimiento de parámetros hacen contradictorios los estudios. Por tal motivo se espera que se hagan mas estudios epidemiológicos en el futuro.

Una serie de estudios epidemiológicos, han demostrado que hay mayor frecuencia de recesión en pacientes de edad adulta (40 años en adelante, hasta 95%), que en jóvenes(entre 36 y 25 años, hasta65%) o en niños (12 años promedio, hasta 16%). Los dientes más afectados son los caninos y primeros premolares maxilares. Por tal motivo, la recesión tisular marginal se considera un problema de salud pública, que requiere atención.²⁵

Dentro del campo restaurativo (fase II), se han estudiado, realizado y reportado una diversidad de técnicas quirúrgicas para el tratamiento de la recesión. Esta diversidad, proporciona al cirujano dentista los recursos necesarios, que puede adaptar a su experiencia y a cada caso clínico en particular.

Antecedentes:

Con el objeto de tratar la recesión tisular marginal, se han llevado a cabo una serie de técnicas quirúrgicas, cuyo objetivo es devolver la salud a los dientes afectados. Varios estudios comparativos intentan determinar cuál es la mejor opción, según el caso específico del paciente.

Claman y Miller¹⁴, mencionan que diversas técnicas de cirugía plástica periodontal, pueden ser utilizadas para cubrir raíces denudadas. Sugiriendo el uso de injertos de tejido conectivo subpediculado, injertos de tejido conectivo subepitelial, colgajos reposicionados coronalmente y la técnica del sobre; éstos tienen objetivos comunes, pero diferencias tales como: localización del tejido donador, retención del colgajo en el sitio receptor, igualación del color y confort postoperatorio.

En su estudio reportan cuatro casos: en el primero, un canino superior derecho, que tenía una recesión de 9 mm. , fué tratado con un colgajo desplazado lateral. En el segundo caso, un paciente con tratamiento ortodóntico previo, presentaba una recesión en el premolar inferior izquierdo, (no indican el tipo de recesión), aquí se utilizó un injerto gingival libre epitelizado. En el tercero, se atendió un canino y primer premolar inferior izquierdos; (no indican el tipo de recesión), se utilizó un injerto

gingival libre, el cual, en el postoperatorio, presentó inserción progresiva o móvil (creeping attachment). Para el cuarto caso, un lateral y canino superiores izquierdos, con recesiones de 3 mm. , fueron atendidos utilizando la técnica de injerto de tejido conectivo subepitelial. Los autores concluyen que cada una de las técnicas descritas, puede proporcionar cobertura radicular exitosa.

Goldstein y Brayer²⁰, revisaron diferentes procedimientos quirúrgicos; sus ventajas y desventajas, haciendo énfasis en que el resultado de éstos es predecible y estéticamente aceptable así como la regeneración tisular guiada (RTG) a la vanguardia de los procesos regenerativos.

Mencionan cuatro técnicas para el tratamiento de la recesión: injerto pediculado, injerto gingival libre, injerto de tejido conectivo, y la técnica de membranas de barrera. Concluyendo que son completamente predecibles y producen soluciones satisfactorias a los problemas presentados por las recesiones. Además, la selección del procedimiento apropiado, y la técnica meticulosa, proporcionará resultados altamente exitosos.

Para W.B. Hall³⁹, la estética es uno de los factores más importantes a considerar. Según su experiencia, los injertos de tejido conectivo y la regeneración tisular guiada, pueden ser más exitosos en el tratamiento de

las recesiones, (igualando el color de los tejidos circundantes) que los injerto gingivales libres. Los injertos de tejido conectivo son más exitosos que la RTG, por lo tanto si el objetivo es la cobertura radicular, los injertos de tejido conectivo son preferibles a otras técnicas, siempre y cuando se disponga de un sitio donador adecuado.

Harris⁴⁴, indica que se han utilizado varias técnicas para la cobertura radicular. El objetivo de su estudio fué evaluar el uso de la técnica de RTG para tratar áreas de recesión. Comparando los resultados obtenidos con una técnica que combina el uso del injerto de tejido conectivo con injerto pediculado. Sus resultados concluyeron que ambos procedimientos quirúrgicos produjeron resultados clínicos estadísticamente significativos. Hubo un incremento significativo de tejido queratinizado en la técnica de tejido conectivo, así como una reducción en la sensibilidad. En los casos donde hay tejido delgado, el estudio sugiere el uso de injerto de tejido conectivo.

Jespen⁴⁵ ; En un estudio clínico, comparó el uso de membranas de politetrafluoroetileno expandido (PTFE) con respecto al uso de un procedimiento de dos etapas de un injerto gingival libre con un desplazado coronal, para el tratamiento de recesiones profundas. Concluyendo que ambos procedimientos tuvieron una cantidad similar de cobertura radicular

(73% y 71%), aunque la técnica de membrana dió como resultado una mejor apariencia clínica y reducción de la profundidad al sondeo. Por tal motivo, se sugiere que ambos procedimientos pueden ser usados de manera exitosa en el tratamiento de la recesión tisular marginal.

Langer L.⁵², elaboró un estudio comparativo en el tratamiento de la recesión; En el cual incluyó las técnicas de injertos pediculados, injertos gingivales libres, e injertos de tejido conectivo subepitelial. La autora concluye que la técnica de injerto de tejido conectivo subepitelial, es la más exitosa, debido al doble aporte sanguíneo, a que el sitio donador produce una herida cerrada y que por lo tanto es menor el malestar para el paciente.

Paolantonio y cols.⁶³, compararon los resultados clínicos obtenidos en el tratamiento de la recesión, usando injertos gingivales libres e injertos subpediculados conectivos bilaminares. 35 pacientes fueron tratados con injertos gingivales libres y otros 35 con conectivos subpediculados. En este estudio la cobertura radicular fue mayor con los injertos de tejido conectivo (85.23%), mientras que con el injerto gingival libre fue de (53.19%). El aumento de tejido queratinizado fue similar en ambos procedimientos.

Ricci y cols.⁷⁰, en su estudio comparativo, analizaron el injerto subpediculado de tejido conectivo contra la RTG, para el tratamiento de la

recesión. Trataron 18 pacientes con cada técnica. Después de un año, la cobertura radicular en los pacientes tratados con RTG fue de 80.88%, y para los pacientes atendidos con la técnica de tejido conectivo fue del 77.08%. Concluyeron que las dos técnicas fueron adecuadas en el objetivo de cobertura radicular; sin embargo, los pacientes tratados con la RTG, mostraron un mejor nivel de unión al sondeo. Indican también que la cicatrización de los sitios quirúrgicos con RTG fué mejor.

Trombelli y cols.⁷⁵, elaboraron un estudio comparativo entre el injerto subpediculado de tejido conectivo (ISTC) vs. RTG en el tratamiento de la recesión. De doce pacientes en total se evaluaron 8 caninos superiores, 4 premolares superiores, 2 caninos inferiores, y 10 premolares inferiores. Tales defectos fueron evaluados a los seis meses postquirúrgicos. De acuerdo a los resultados de este estudio, existe mejoría clínica significativa con las dos técnicas; pero los resultados del tratamiento fueron significativamente mejores después del tratamiento con ISTC en comparación con la RTG.

Zucchelli y cols.⁸², hicieron un estudio, cuyo propósito fue comparar la técnica de RTG con membranas absorbibles y no absorbibles (membranas PTFE), contra un tercer grupo con la técnica bilaminar (injertos de tejido conectivo con un colgajo desplazado coronal), en el tratamiento de la

recesión. Los resultados clínicos fueron seguidos longitudinalmente por un año. En tal estudio se reunió a 54 pacientes (29 mujeres y 25 hombres). Los autores concluyeron que la técnica bilaminar es al menos tan efectiva como los procedimientos de RTG en el tratamiento de la recesión tisular marginal.

Planteamiento del problema y justificación:

Uno de los aspectos importantes que inquieta al paciente en el tratamiento de sus recessionos, es el malestar postoperatorio, así como la estética resultante del mismo. Por tal motivo, se ha enfocado este trabajo, a analizar la bibliografía disponible, en relación a la técnica de injertos de tejido conectivo subepitelial; valorando las ventajas que esta técnica pueda tener en el sitio donador durante la fase de cicatrización, así como la igualación del color del injerto con los tejidos circundantes.

Uno de los objetivos, es la rápida recuperación postquirúrgica, y el hecho de que el sitio donador sea una herida cerrada, lo permite; pues el malestar postoperatorio es menor. Además, la cirugía se lleva a cabo en una sola cita. Otro objetivo, es que el aspecto estético sea agradable, mediante la igualación del color del injerto con los tejidos circundantes, y la ausencia de cicatrices queloides o zonas abultadas de tejido.

En base a las consideraciones antes mencionadas, se sugiere la técnica combinada; ya que en el sitio donador, se obtiene el tejido conectivo subepitelial exclusivamente.

En este tipo de técnica quirúrgica no se toma un injerto de espesor total; con lo que se evita dejar una herida abierta; logrando así, una cicatrización por primera intención.

Ocasionalmente, es necesario hacer una gingivoplastia para recontornear el espesor excesivo. Si se desea una mayor altura coronal, para lograr una mejor cobertura de la raíz denudada; se puede hacer un colgajo desplazado coronal; ya que previamente se creó una banda de encía queratinizada adecuada.

EL PAPEL DE LA ENCÍA INSERTADA EN LA RECESIÓN TISULAR MARGINAL

La encía es un tejido queratinizado, el cual está compuesto por un tejido conectivo denso, rico en colágena, y cubierto por un epitelio queratinizado, se extiende del margen gingival a la línea mucogingival. Tradicionalmente, la encía ha sido dividida en porción libre y porción insertada.^{22,78}

El Glosario de la Academia Americana de Periodontología (1992),¹⁹ define a la encía como el tejido fibroso que está cubierto por epitelio queratinizado, el cual rodea al diente y es contiguo con el ligamento periodontal y los tejidos de la mucosa de la boca. Este mismo Glosario define a la unión mucogingival como la unión entre la encía y la mucosa alveolar.¹⁹

Orban (1948), parece ser el primero en definir el término de encía como libre e insertada. La encía esta separada como una unidad de la mucosa alveolar por una línea festoneada, la unión mucogingival. La encía libre mide aproximadamente de 0.5 a 1.5 mm. de ancho, corre alrededor del diente en forma de collar, y no está insertada al diente. El surco marginal

demarca la encía libre de la encía insertada. Entre el surco gingival y la unión mucogingival, se extiende la encía insertada.²²

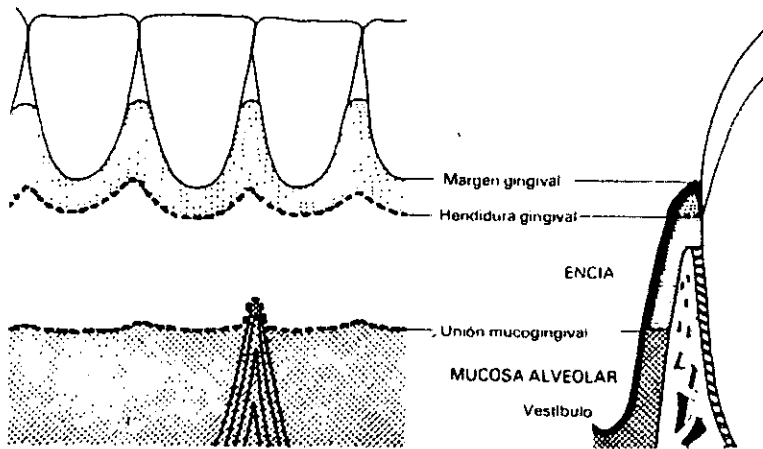


Fig. 1-1. Relaciones anatómicas de la encía normal

En los años 50's en los Estados Unidos, antes del desarrollo de la cirugía ósea mucogingival, los problemas mucogingivales eran relacionados con los frenillos altos. Con el desarrollo de los conocimientos mucogingivales para la cirugía ósea (cirugía ósea mucogingival),³³ se establece una conexión con la creación de una banda adecuada de encía insertada, como meta de la terapia.²⁶

Bowers (1963), indicó que la encía queratinizada varia en distintas zonas de la boca, y que el ancho de encía insertada varía en diferentes dientes e individuos, y que el ancho promedio de encía insertada se incrementa de la primera a la segunda dentición, pero que cambia después de la madurez, con variaciones según el sexo. El rango en las medidas de encía insertada fue de 1 mm. a 9 mm., con bandas mas estrechas en las áreas de primeros premolares y caninos. Los factores que influyeron en el ancho, fueron la malposición dental y las inserciones musculares altas y de frenillos.^{26,64}

En 1966, Ainamo y Loe, consideraron que la encía insertada aumenta con la edad, y que las bandas más anchas se encuentran en los incisivos maxilares y mandibulares.²²

La apariencia clínica de la encía insertada es importante, porque cuando hay inflamación, hay cambios de color, forma, consistencia y textura; y la cantidad de encía insertada es menor. Cuando se restablece la salud al sitio dañado, la cantidad de dicha encía recupera su estado de salud original. Por lo tanto la determinación de la cantidad de encía insertada debe ser hecha en ausencia de inflamación, sobre todo si se pretende llevar a cabo algún tratamiento quirúrgico con fines de incrementar la cantidad de encía insertada.²²

Maynard y Oschenbein en 1975, concluyeron que el ancho de la encía insertada para cada paciente se determina restando la profundidad del surco del ancho del encía queratinizada.²²

El Glosario de la A.A.P. (1992),¹⁹ define a la encía insertada como la porción de la encía que es firme, densa, punteada, y ceñida al periostio, diente y hueso subyacentes.

La recesión gingival, es definida por el Glosario de Términos Periodontales de la Academia Americana de Periodontología (1992) Tercera edición,^{19,53} como recesión tisular marginal. Ésta se observa clínicamente como una exposición de la superficie radicular; producto de la migración apical de los tejidos marginales gingivales.^{12,80}

Está asociada con sensibilidad térmica y táctil, problemas estéticos y una tendencia a la caries radicular, rara vez produce pérdida dental.^{20,78,80}

La referencia comúnmente utilizada para indicar recesión tisular marginal, es la unión cemento-esmalte.. No podemos hablar de recesión, en los casos donde la encía marginal no ha migrado hacia apical, cuando el diente se ha extruido.⁷¹

El término de pseudo recesión⁷¹ no es el correcto, sino el de márgenes de tejido blando inconstantes; para indicar, la variación en la altura del tejido blando marginal en un diente individual, sin desplazamiento apical a la unión cemento esmalte; ya que el tejido marginal tisular no está apical a esta unión.⁵³

Las recesiones fueron clasificadas primero por Sullivan y Atkins⁴⁶, como defectos poco profundos-estrechos, profundos-estrechos, poco profundos-anchos, y profundos-anchos.

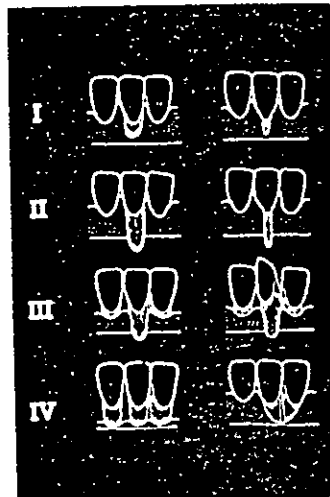
La nueva clasificación de Miller,^{46,56,57,78,80,81} está basada, en la relación de la recesión con la unión muco-gingival, la pérdida de hueso y/o tejidos blandos en las áreas interdentes, la extrusión o malposición dental. La clasificación según Miller es la siguiente:

Clase I: La recesión tisular marginal, no se extiende hasta la línea mucogingival. No hay pérdida periodontal (hueso o tejidos blandos) en el área interdental, y su pronóstico es del 100% de cobertura radicular.

Clase II: La recesión tisular marginal se extiende mas allá de la línea mucogingival. No hay pérdida periodontal en el área interdental, y el pronóstico es del 100% de cobertura radicular.

Clase III: La recesión tisular marginal se extiende mas allá de la línea mucogingival. Hay pérdida del hueso o los tejidos blandos en el área interdental, o hay malposición dental. Se pronostica una cobertura parcial.

Clase IV: La recesión tisular marginal se extiende mas allá de la línea mucogingival. La pérdida de hueso o tejidos blandos en el área interdental y/o la malposición dental es tan severa que la cobertura radicular tiene mal pronóstico.

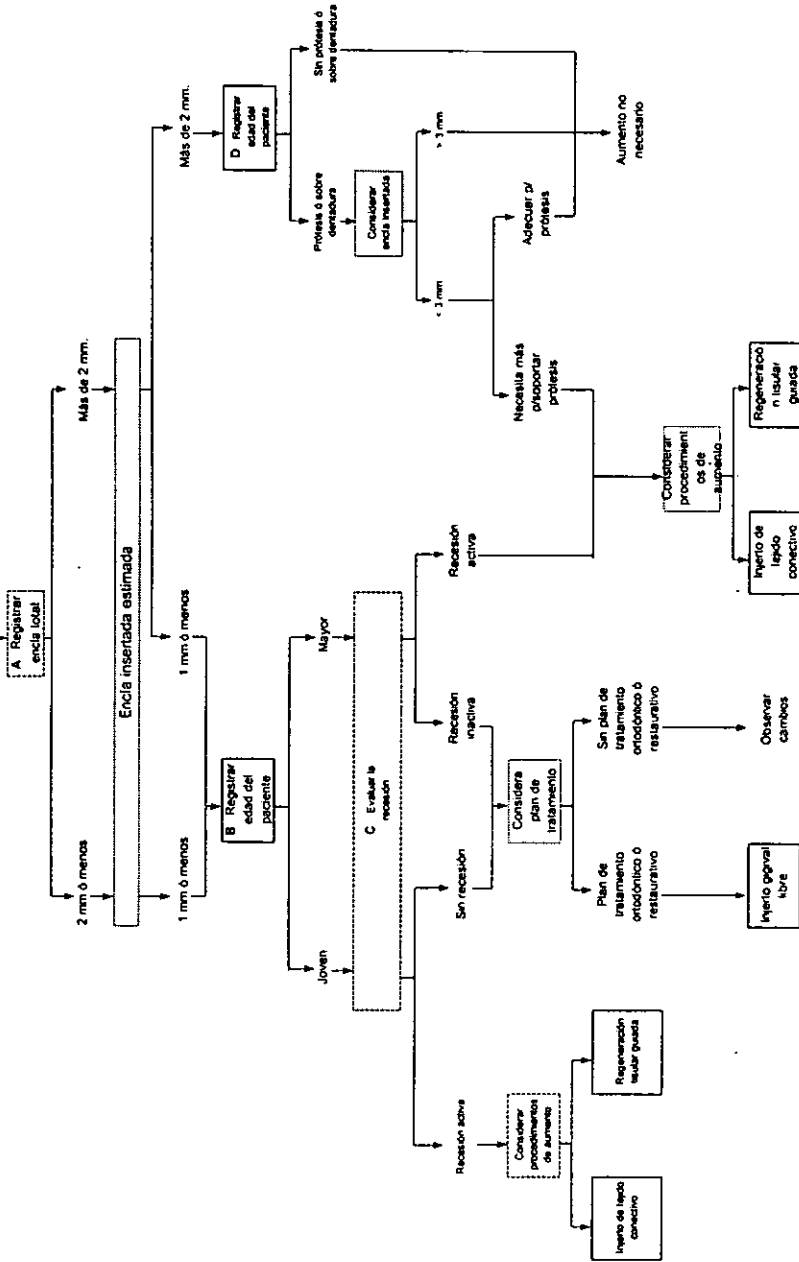


En 1977, Hall anexó una diferente perspectiva al término de encía insertada adecuada; definiéndola como la cantidad necesaria para prevenir la recesión, de acuerdo a edad, potencial de los problemas estéticos, higiene bucal, y necesidades dentales del paciente.⁷⁷ Muchos investigadores consideran que la salud gingival se puede mantener con una pequeña cantidad de encía insertada presente.¹⁷ En 1984, definió el término encía insertada como la encía que se extiende del margen gingival de la encía a la línea mucogingival menos la bolsa o profundidad del surco, medido con una sonda delgada en ausencia de inflamación.³⁴ (tabla 1)

Un diente con mínima cantidad de encía insertada en su superficie facial o lingual, podría estar indicado como un problema mucogingival en potencia. Mas que referirse a un determinado número de milímetros de encía insertada, se refiere a la estimación clínica por el dentista, con relación a la adecuada encía insertada en un diente individual, para mantener estabilidad y salud bajo condiciones impuestas por tratamiento dental planeado, o sin él.³⁴

La recesión es una condición intrigante; que involucra dentro de su desarrollo factores traumáticos, patológicos, fisiológicos y anatómicos. Actualmente se considera que ningún factor aislado provoca recesión; y no

TABLA # 1
Paciente con inadecuada encía insertada



se sabe en que orden o en que sincronía se presenten. Cualquier cambio subsecuente es difícil de predecir.⁷¹ Stillman y McCall (1921), y Box (1930), Moscow y Bressman (1965), mencionan al trauma oclusal como la causa de recesión, pero no consideran a la falta de una adecuada encía insertada, y las dehiscencias alveolares como causas de la misma.^{20,23}

Hall W. B.²³, menciona que existen factores predisponentes y precipitantes. Considerando como factores predisponentes: una banda inadecuada encía insertada (por inserción alta de frenillos o un vestíbulo poco profundo), malposición dental (raíces prominentes), dehiscencias óseas. Como factores precipitantes: cepillado vigoroso (especialmente con pastas dentales abrasivas), laceración, inflamación recurrente y factores iatrogénicos.

La erupción dental anormal de un diente en la prominencia de la arcada con la resultante pérdida de la encía insertada y la posible dehiscencia en la raíz prominente, también son considerados como factores etiológicos relacionados con problemas mucogingivales.²⁴

Etiología:

(1) Enfermedad periodontal: La enfermedad periodontal, resorción ósea, y la migración apical del epitelio de unión, producen bolsas periodontales, recesión tisular marginal, o una combinación de ambas (Hangorsky y Bissada 1980). Las células epiteliales del surco migran hacia la zona de tejido conectivo entre el epitelio bucal y el del surco, alterándolo por la fusión de ese epitelio doble. El epitelio pierde su fuente de nutrición, produciéndose la recesión.^{14,17,20,58,64,78,79}

La enfermedad periodontal provoca la inflamación de la encía y las estructuras de soporte adyacente de los dientes. Con el inicio de la periodontitis, el ligamento periodontal y el hueso alveolar son destruidos progresivamente, resultando en pérdida de inserción entre el diente y el hueso de soporte. El contraste patológico de la periodontitis es la destrucción de las estructuras de soporte de los dientes involucrados, no la inflamación gingival que acompaña a menudo al proceso de la enfermedad. Aunque el sangrado clínico al sondeo, el eritema, el edema y la supuración pueden ser signos clínicos y síntomas de la enfermedad periodontal, el diagnóstico de periodontitis es hecho por la identificación de pérdida de inserción al sondeo periodontal y mediante radiografías intraorales.⁶⁷

Es muy importante realizar sondeo periodontal para evaluar las condiciones de la cavidad bucal; y uno de los mejores recursos es el uso del Sondeo Periodontal. Esta herramienta, permite valorar de una manera mas adecuada, los niveles de inserción y la presencia de bolsas periodontales. Es incluso, mas adecuado que las radiografias intraorales; pero lo mas recomendable es utilizar ambas.^{47,49,76}

Se han considerado como métodos de diagnóstico clínicos de rutina, el examen clínico y las radiografias intraorales, así como los métodos de detección de bacterias patógenas en el fluido crevicular.¹³ El sondeo periodontal es un método de diagnóstico eficaz y rápido, ya que solo se toman de 2 a 3 minutos evaluar el estado periodontal del paciente.⁴⁷

(2) Factores Mecánicos: entre ellos está el cepillado defectuoso, el cual gradualmente lacera el tejido gingival. En estos casos, mientras la encía parece libre de inflamación, el desplazamiento apical de la encía marginal denuda la superficie radicular. El cambio de técnica en esos pacientes debería ser el primer paso del tratamiento. Algunos estudios indican que el traumatismo oclusal es también un factor etiológico en los problemas mucogingivales (Batenhorst 1974 y Steiner 1981).^{14,17,20,58,64,65,71,78,80}

La impactación crónica de cuerpos extraños en la encía, puede provocar recesión, pues se supone que el trauma crónico produce una respuesta inflamatoria crónica en los tejidos.^{64,71}

(3) Factores iatrogénicos: movimientos ortodónticos: en los cuales los movimientos labiales de los dientes pueden provocar pérdida de la tabla ósea alveolar, seguida de la recesión tisular marginal (Dorfman 1978, Coatoam 1981, Steiner 1981). Restauraciones dentales: las preparaciones coronales que se extienden subgingivalmente y la toma de impresiones, que involucran retracción gingival, puede ser el motivo de la recesión localizada (Donaldson 1973). Las dentaduras parciales mal diseñadas, pueden causar recesión alrededor del diente pilar (Gartrell y Mathews 1976).^{14,17,20,71,78,80}

(4)Factores Anatómicos: El mas común es una banda de encía queratinizada estrecha (Lang y Loe 1972, Dorfman 1980, Mazdyansna 1980). Los estudios de Miyasato en 1977, y los de Dorfman en 1980, mostraron que cuando el mantenimiento periodontal fue adecuado, las áreas de encía queratinizada inadecuadas, no permitieron la recesión. Todavía, en pacientes que descontinuaron el programa de mantenimiento, la inflamación se volvió a presentar, por lo tanto la subsecuente recesión (Kennedy 1985). Otras características anatómicas que pueden correlacionarse con la recesión tisular marginal, son las dehiscencias del hueso alveolar, la tracción

de frenillos largos, la malposición dental y la cantidad, tanto en espesor, como en longitud apico-coronal de encía insertada.^{17,20,23,64,78,79,80}

Hay autores que consideran que el defecto que clásicamente predispone a la recesión es la dehiscencia.⁷¹

Elliot y Bowers (1963),²³ definieron a la dehiscencia, como factor etiológico de la recesión. Actualmente no es muy común esa definición, ya que la dehiscencia puede estar presente sin que haya ocurrido la recesión. La dehiscencia puede ser detectada por sondeo, previa anestesia.

En el pasado, los problemas mucogingivales eran referidos como recesiones gingivales o recesión periodontal. Estos términos son inapropiados, ya que la recesión es un hallazgo, y el problema mucogingival es un diagnóstico. Los problemas mucogingivales no siempre provocan una recesión, por ejemplo: los problemas mucogingivales en los terceros molares mandibulares, raramente resultan en recesión. La recesión puede estar presente como el resultado de muchos factores, sin estar involucrado un problema mucogingival; así mismo, los problemas mucogingivales pueden estar presentes sin haber recesión.²¹

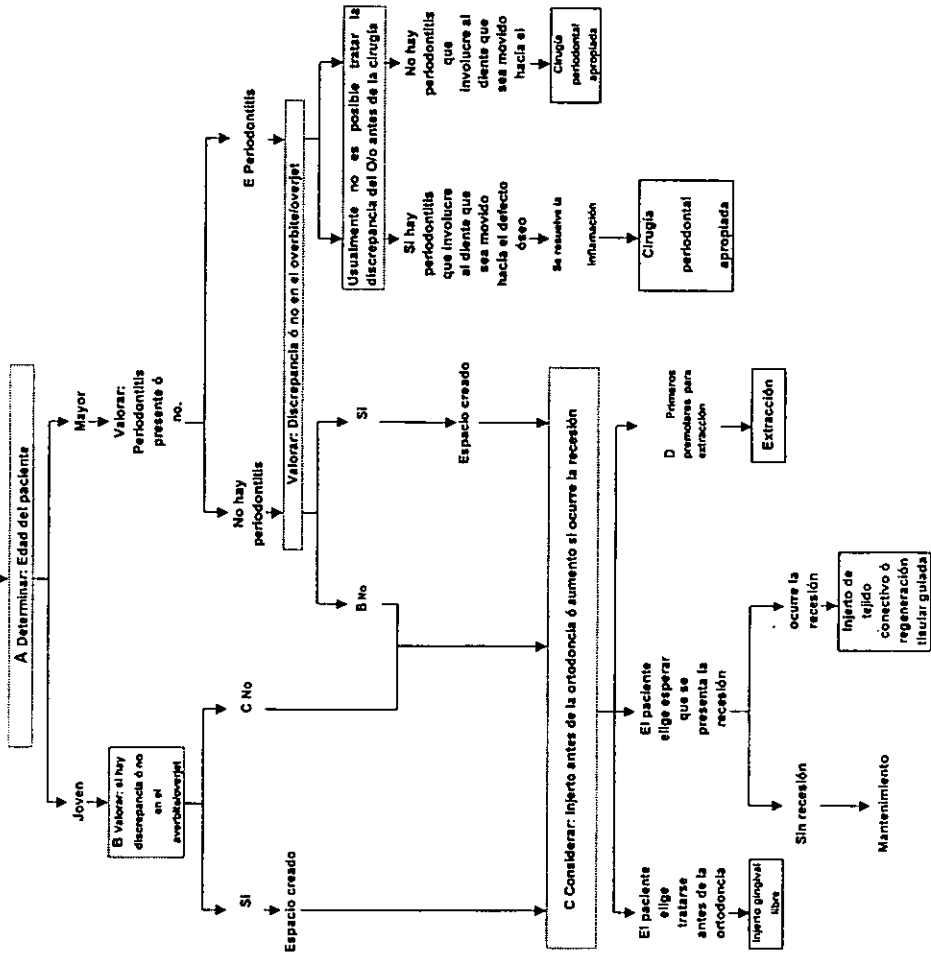
Para determinar si existe un problema mucogingival, se deben registrar todas las áreas con menos de 2 mm. de encía total; al restar 1mm. del fondo del surco se tendrá 1 mm. o menos de encía insertada, Esto no indica que todos estos casos requieran cirugía. ^{34,80}

Si un paciente joven tiene menos de 1 mm. de encía insertada, en un diente con recesión activa, (cuando hay exposición radicular) se considera el uso de cirugía mucogingival. Si este paciente requiere restauraciones clase V, o tratamiento de ortodoncia, es mejor hacer visitas periódicas de revisión, y no la cirugía. Si el paciente es mayor, y tiene menos de 1 mm. de encía insertada, y recesión activa, se debe hacer el aumento gingival. Si la recesión no es activa, (cuando no hay exposición radicular) la necesidad del tratamiento quirúrgico depende de la necesidad de restauraciones o tratamiento de ortodoncia. ^{34,37,78,80}(tabla 2)

Si el paciente tiene 2 mm. o mas de encía insertada, en un diente que no requiere restauraciones, no es necesario el injerto. ³⁴

La posibilidad de que la banda de encía insertada incremente sin tratamiento quirúrgico, es muy importante para el odontólogo. Hall,²⁷ comenta que la banda de encía insertada se incrementa de la dentición decidua a la permanente, aparentemente durante la erupción, debido

TABLA # 2
Paciente de ortodoncia con problemas mucogingivales



posiblemente, a la inflamación que acompaña a la erupción dental. Una vez que el diente alcanza su etapa adulta, la encía insertada no incrementará su anchura espontáneamente, excepto en casos raros. Los movimientos ortodónticos no resultarán en un incremento de encía insertada, una vez que el diente ha erupcionado totalmente.

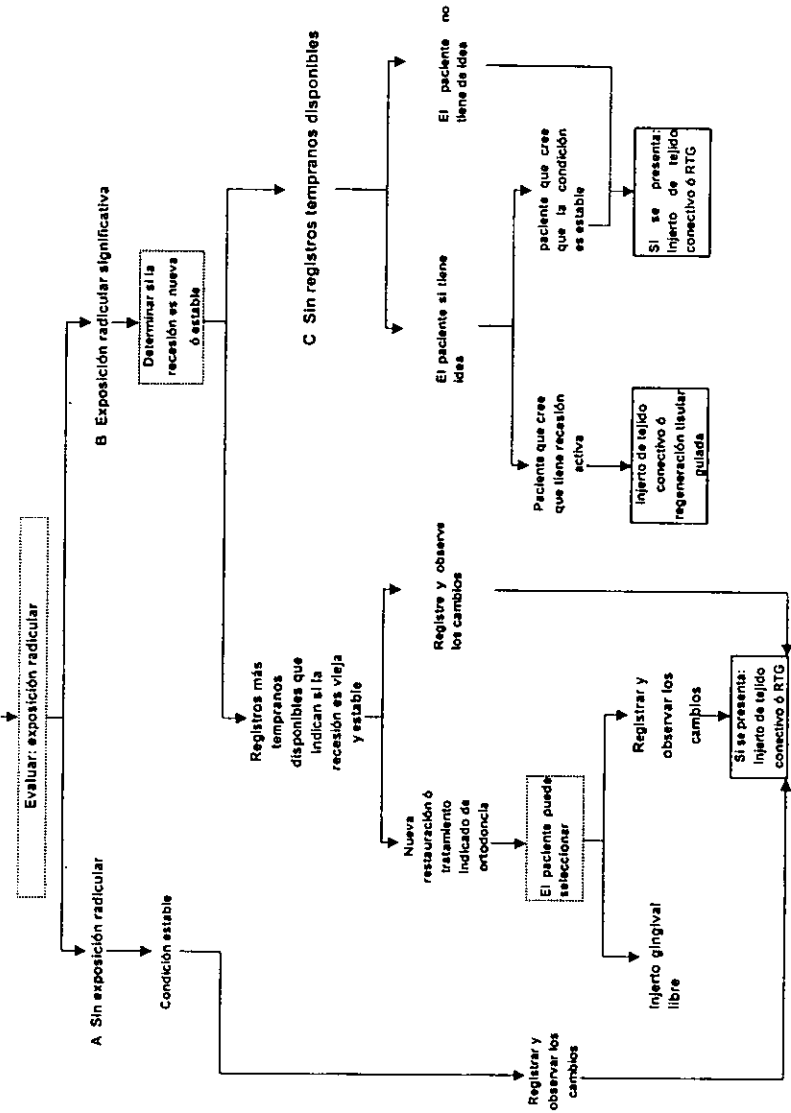
Cuando un dentista detecta que un diente tiene poca o nula cantidad de encía insertada, es necesario determinar si la situación es la de una recesión estable o activa, antes de crear una encía insertada.³⁵ (tabla 3)

Cuando un diente está predispuesto a recesión por la falta de una encía insertada adecuada, y no hay exposición radicular, la situación es estable. Si este paciente requiere de tratamiento ortodóntico, donde se pudiera provocar recesión, se recomienda un injerto gingival libre. Pero el odontólogo y el paciente, deben decidir si se realiza el tratamiento ortodóntico sin cirugía plástica periodontal. Si no se requiere de tal tratamiento, se debe informar al paciente sobre sus condiciones bucales. Si la recesión progresa, el tratamiento de opción es el injerto gingival libre o la regeneración tisular guiada.^{4,20,15,16,31,35,78}

Si hay exposición radicular, se deben hacer registros inmediatamente, para saber si la recesión es estable o activa. Si estos registros indican que

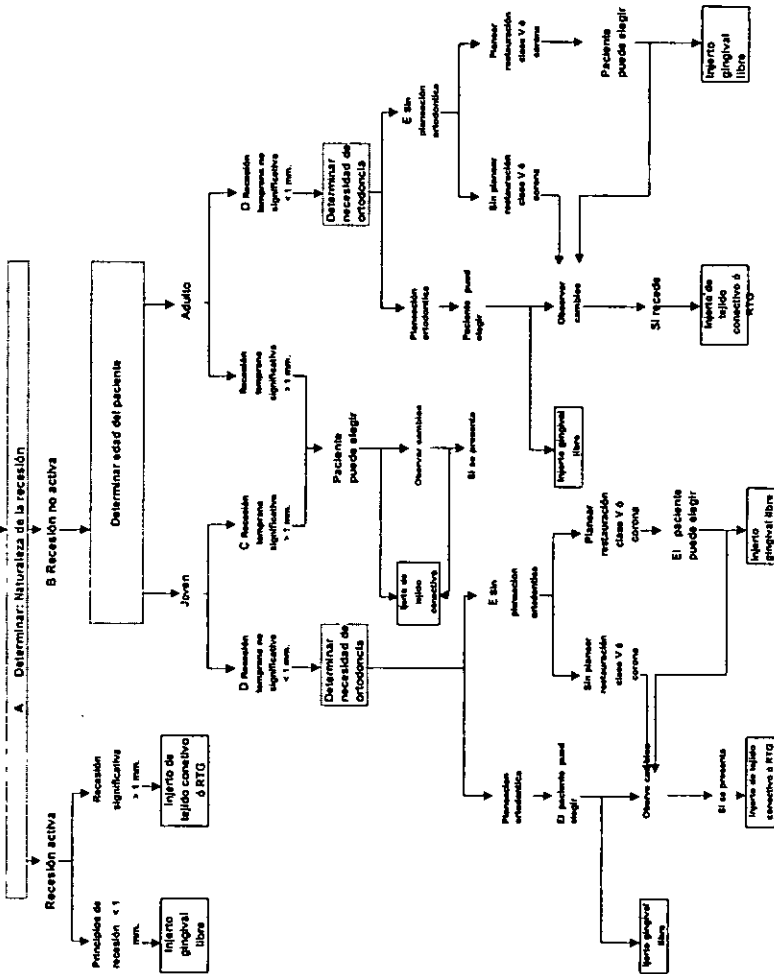
TABLA # 3

Paciente predisposición dental a la recesión



es estable, se mantiene en observación; a no ser que los planes restaurativos u ortodónticos indiquen la necesidad de aumentar la encía insertada antes del tratamiento. Si la recesión ha ocurrido, los injertos gingivales (pediculados y de tejido conectivo), están indicados en lugar de los injertos gingivales libres. Si la opción anterior no es posible de llevar a cabo, la RTG es la opción.^{15,16,35,38,78} (tabla 4)

TABLA # 4
 Paciente con área de encías inflamada inadecuadas.



CIRUGIA PLASTICA PERIODONTAL EN EL TRATAMIENTO DE LA RECESIÓN TISULAR MARGINAL

El término cirugía mucogingival, fue introducido en la literatura periodontal en 1957 por Friedman, y se definió como: los procedimientos quirúrgicos designados para preservar la encía, remover frenillos aberrantes o músculos insertados, y para incrementar la profundidad del vestibulo.^{57,64,78}

Se sugiere el término de cirugía plástica periodontal, para reemplazar el término de cirugía mucogingival. Estos son los procedimientos quirúrgicos realizados para prevenir o corregir defectos que inducen enfermedad por placa dentobacterina; traumáticos, anatómicos de la encía, mucosa alveolar o hueso.^{11,53}

La Academia Americana de Periodontología, define a la cirugía mucogingival, con el término general de cirugía plástica de tejidos blandos; para describir los procedimientos quirúrgicos designados para corregir los defectos de forma, posición o cantidad de encía circundante al diente.⁶⁴

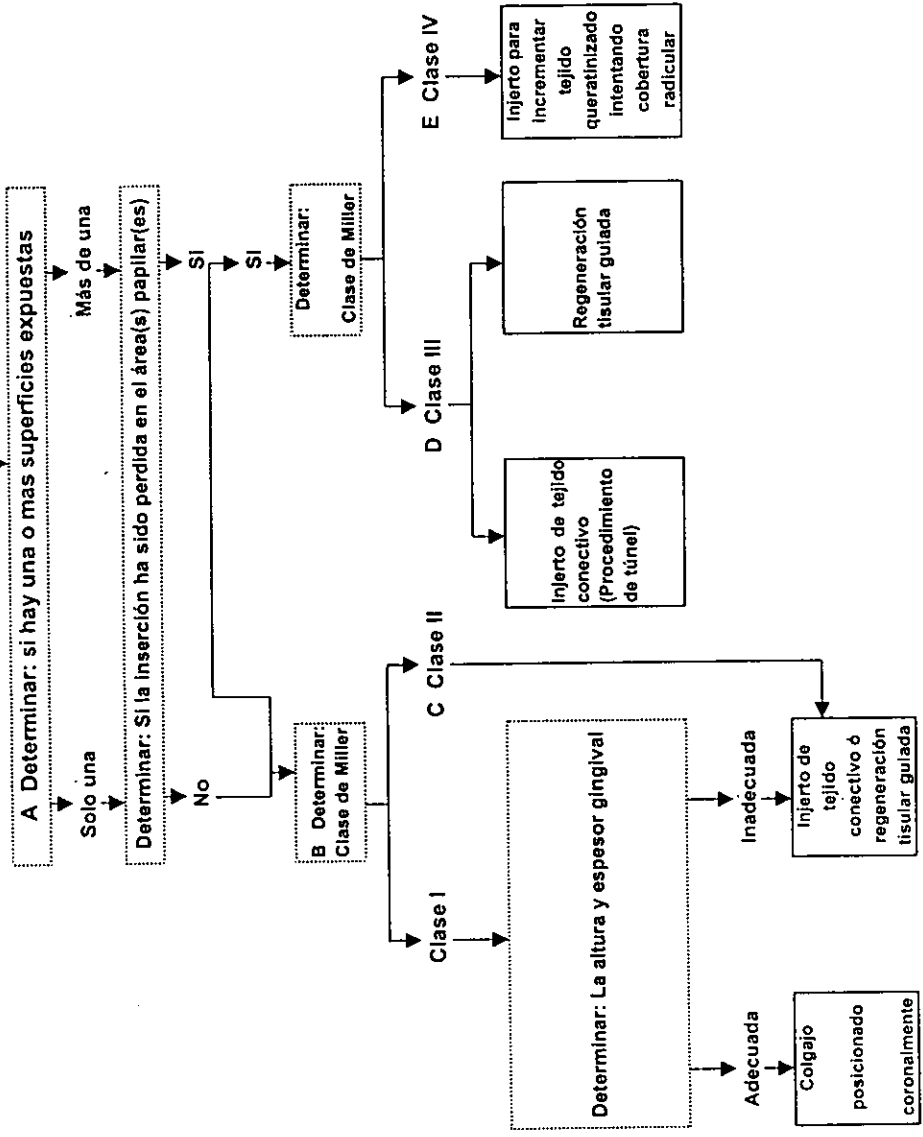
El Glosario de Términos Periodontales define a la cirugía mucogingival como los procedimientos quirúrgicos periodontales, designados a corregir defectos en la morfología, posición y/o cantidad de encía que rodea al diente.^{19,78}

El examen periodontal,⁷⁶ es una parte integral en la exploración de la salud bucal del paciente. El examen inicial es la base para la adecuada elaboración del diagnóstico, pronóstico y plan de tratamiento. Incluye la valoración de los siguientes parámetros clínicos: sondeo periodontal, niveles de inserción clínica, sangrado al sondeo, involucración de furcas, índice de placa, índice gingival, anatomía mucogingival, movilidad dental, oclusión, y serie radiográfica.⁷⁶

Después del examen clínico, sigue la fase I adecuada a la severidad del estado periodontal, consistente en: control de la inflamación, control de placa, raspado y alisado radicular, y oclusión. Posteriormente se inicia la fase II, que considera la terapia quirúrgica periodontal, y finalmente la fase III, la cual implica futuras valoraciones y mantenimiento.^{20,76} (tabla 5)

En la determinación de un procedimiento de injerto gingival, el cirujano dentista, debe evaluar muchos factores antes de realizarlo.^{2,39,78} Se debe

TABLA # 5
aciente con recesio



determinar el tipo de recesión según la clasificación de Miller. En la clase I y II la completa cobertura radicular es predecible, en las cuales no hay pérdida del hueso interdental o tejidos blandos.^{2,57,78} Mientras que en las clases III y IV, solo se puede predecir cobertura parcial.⁷⁸ (tabla 6)

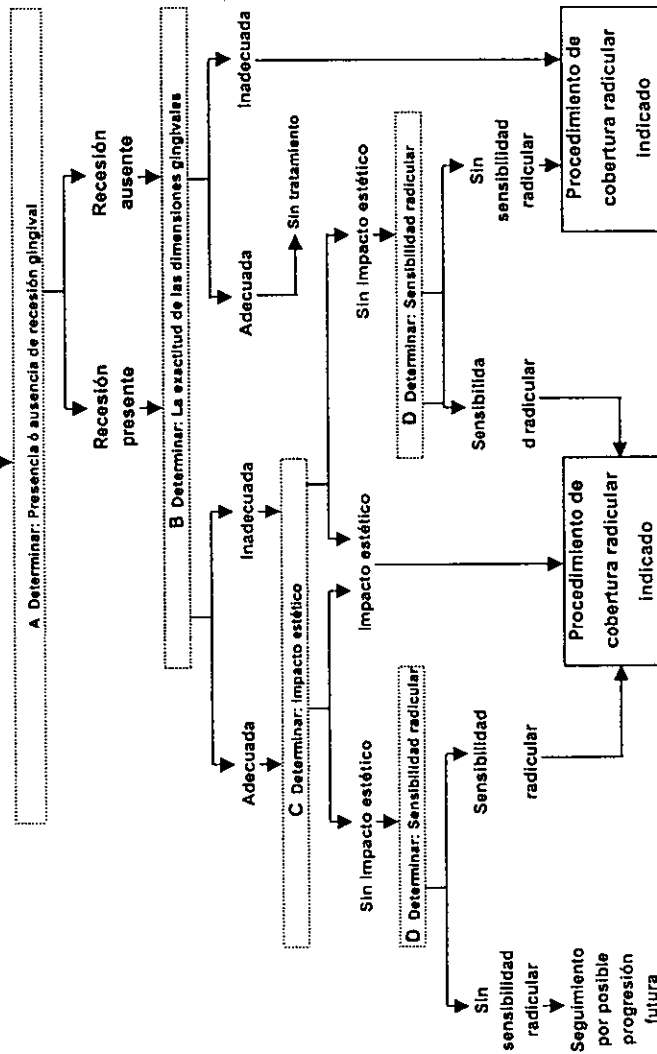
La necesidad de dimensiones adecuadas de encía para la prevención de la recesión es controversial. Pero si se observa progresión de la recesión, generalmente se acepta aumentar el ancho y espesor del tejido gingival. También en ciertos casos como los tratamientos de ortodoncia o la colocación de restauraciones subgingivales, se considera adecuado el incremento de las dimensiones gingivales para prevenir la recesión (Wennstrom y col. 1987).^{2,11,20,36,59,78}

Estéticamente hablando, las recesiones se encuentran comúnmente en incisivos, caninos y premolares maxilares.⁵⁸ En pacientes con líneas labiales altas; la recesión en el maxilar, requiere injertos para restaurar la apariencia natural.³ Este aspecto es muy importante en pacientes que tienen restauraciones en esa área.^{2,20,47,78}

La sensibilidad radicular se puede atender mediante tratamientos desensibilizantes y caseros. En lugares donde se puede realizar completa cobertura radicular, se debe realizar el procedimiento quirúrgico. En áreas

TABLA # 6

Paciente con enfermedad periodontal que involucra los dientes anteriores maxilares



de exposición radicular con caries y restauraciones poco profundas, también pueden ser tratadas por injertos para la cobertura radicular.^{2,11,20,47,78}

Las técnicas de cobertura radicular están indicadas para recesiones progresivas, caries o sensibilidad radicular, facilitación de la higiene bucal, aspectos estéticos y recesiones localizadas o múltiples.^{14,47,78}

Las técnicas quirúrgicas para el tratamiento de los problemas mucogingivales han sido desarrolladas por décadas. Una gran cantidad de nombres para los procesos individuales, confunde el tema. El que fué llamado colgajo desplazado de Grupe, es denominado injerto pediculado en el Este de los Estados Unidos, y colgajo posicionado lateralmente en el Oeste. Los tratamientos para tratar frenillos han sido llamados frenilectomía o frenotomía, y reposicionamiento de frenillos.^{26,77}

Durante los 50's y 60's, se desarrollaron muchas técnicas quirúrgicas. Friedman y Friedman y Levine (1957,1964), clasificaron nuevos procedimientos de colgajo en términos de reposicionamiento. En su clasificación, los colgajos desplazados de Grupe, vienen a ser los colgajos reposicionados lateralmente. La semántica periodontal, critica el término reposicionamiento, ya que los colgajos no han sido reposicionados donde se encontraban anteriormente, ya que se les ha colocado en un nuevo lugar.

Mientras Grupe enseñaba en el Oeste, Corn intentaba desarrollar el injerto gingival libre en el Este. En la cirugía plástica periodontal, los términos injerto libre e injerto pediculado eran rutinarios. El clasificó los colgajos desplazados de Grupe como un injerto pediculado, en su documento describe un colgajo desplazado, en el cual una zona edéntula adyacente fué usada como sitio donador (Corn 1964). En el Oeste, Friedman lo ha llamado colgajo reposicionado lateralmente. En el Este, el nombre utilizado es injerto pediculado de Corn. Las técnicas de posicionamiento de frenillo, no están incluidas, pues no contribuyen al incremento de encía insertada.

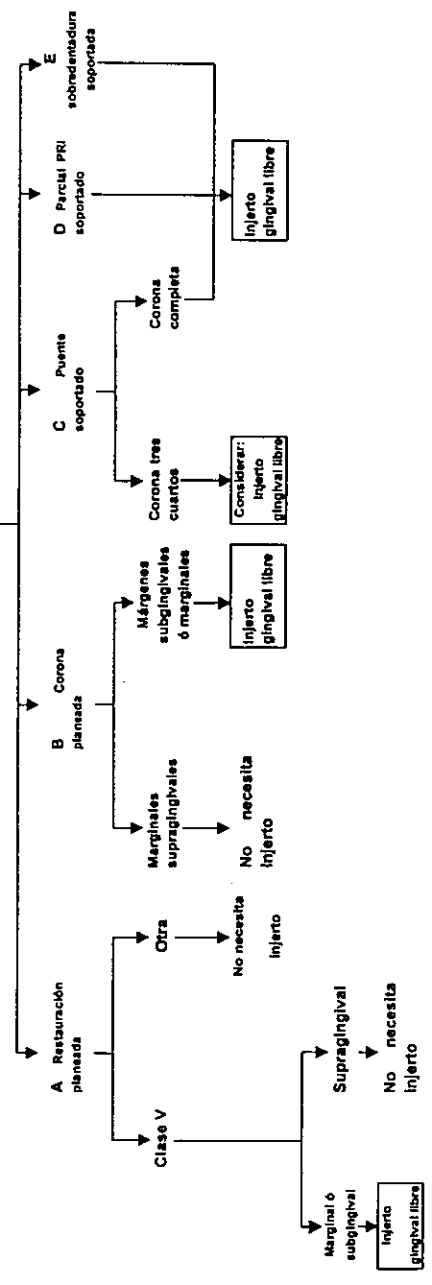
28,77,78

Si un diente a restaurar requiere restauración, lo más importante es el tipo y localización del diente. Si la restauración es clase V y es supragingival, no se requiere de un injerto. Pero si ésta misma restauración está en el margen gingival o subgingivalmente, se debe considerar un injerto. El mismo caso se aplica si el paciente requiere tratamiento protésico.^{11,14,17,36,39,40,52,78} (tabla 7)

El tejido está predispuesto a la recesión si está presente una banda inadecuada de encía insertada. El aumento gingival puede ser realizado por razones profilácticas o terapéuticas. El tratamiento quirúrgico para prevenir la recesión, llamado injerto gingival profiláctico, siempre ha sido un concepto

TABLA # 7

Paciente con encía insertada inadecuada para restauración



controversial. El término fué descartado en el World Workshop in Periodontics en 1989. Curiosamente la Academia Americana de Periodontología, determinó que la realización de injertos en pacientes con predisposición a la recesión, para prevenirla durante tratamientos de ortodoncia, sería una terapéutica mas que un procedimiento profiláctico. Lo mas importante es determinar la naturaleza de la recesión. Si es activa, se considera necesario el aumento gingival.³⁸

Si se dispone de una encía insertada adecuada, y el objetivo es estético, se puede realizar un injerto pediculado posicionado coronalmente;¹⁸ sin embargo, se puede considerar el tratamiento por medio de un injerto de tejido conectivo^{14,39} o por medio de regeneración tisular guiada (RTG).^{15,16,39} Si no se dispone de una encía insertada adecuada, el injerto de tejido conectivo, es el mas apropiado, pero si no hay sitio donador adecuado, se procede a realizar RTG.^{40,76} (tablas 8, 9)

La completa cobertura radicular con una nueva inserción de tejido conectivo, es el objetivo primario de la cirugía mucogingival y óseo-mucogingival.⁴¹ (tabla 10)

Si se presenta la recesión, se debe valorar la presencia de un problema mucogingival u óseo-mucogingival. Si el problema es

TABLA # 8

Paciente con inadecuada encía insertada

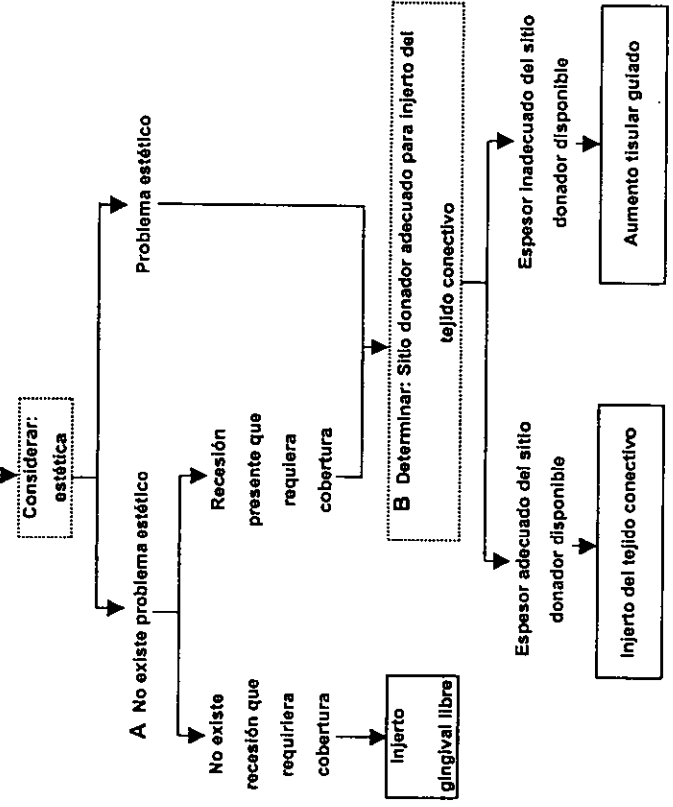


TABLA # 9
Paciente con recesión

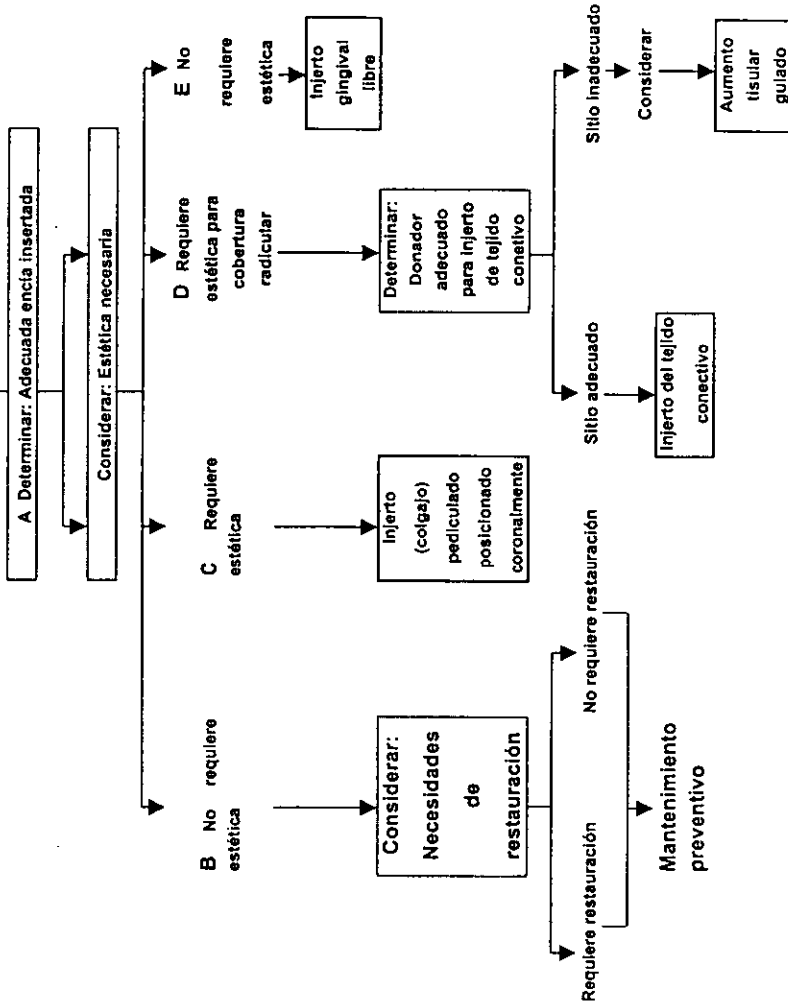
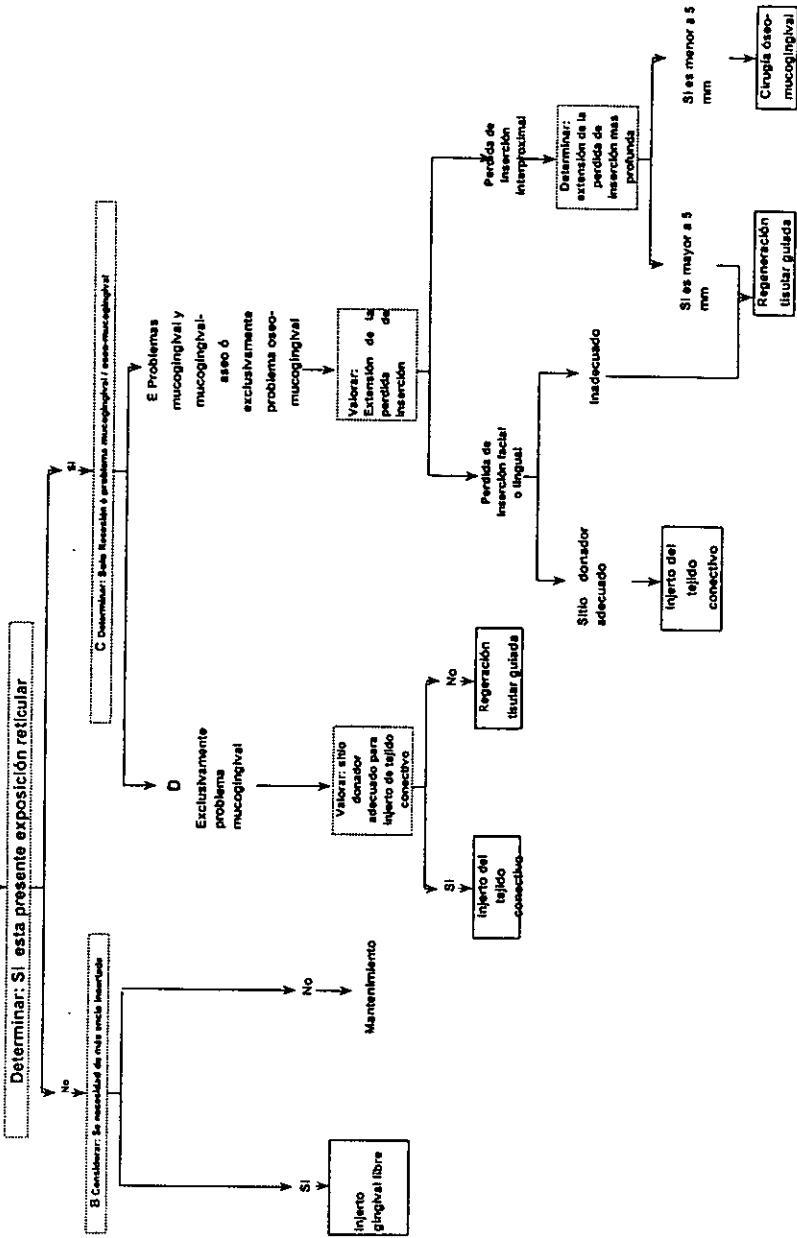


TABLA # 10

Paciente con problemas periodontales indicados para cirugía



exclusivamente mucogingival, y existe un sitio donador adecuado, la elección es un injerto gingival libre; pero si no se dispone de un sitio donador adecuado, la elección es la RTG.^{39,41,77}

Si la recesión involucra problemas mucogingivales/óseo-mucogingivales, o exclusivamente óseo-mucogingivales, se debe valorar la extensión de la pérdida de inserción. Si no hay pérdida de inserción interproximal, y se dispone de un sitio donador adecuado, la elección es un injerto de tejido conectivo; pero si no hay un sitio donador adecuado, la elección es RTG.^{39,41}

Si hay pérdida de inserción interproximal mínima, (menor de 5 mm.), se realiza cirugía óseo-mucogingival para la eliminación de la bolsa. Si la pérdida de inserción interproximal es mayor de 5 mm. en cualquier superficie del diente, la elección es RTG.^{39,41}

PROCEDIMIENTOS MUCOGINGIVALES PARA COBERTURA RADICULAR

La cobertura radicular, es el mayor componente de la cirugía plástica periodontal.⁹

Los procedimientos mucogingivales usados para cobertura radicular, pueden ser clasificados en:⁷⁸ 1) injertos pediculados de tejido blando; 2) injertos libres de tejido blando; 3) combinación de ambos. Dependiendo de la dirección o transferencia de los injertos pediculados de tejido blando, se pueden dividir en: 1) colgajos rotacionales (colgajo desplazado lateral, colgajo de papila, colgajo de doble papila) y 2) colgajos avanzados sin movimiento de rotación o lateral (colgajo posicionado coronalmente). El procedimiento de injertos libres de tejido blando, pueden ser realizados como 1) injertos de tejido blando epitelizados o 2) injertos de tejido conectivo subepitelial. Ambos tomados comúnmente del paladar.^{78,82}

Otros autores²⁰ hacen una división de cuatro técnicas básicas para el tratamiento de cobertura radicular. Todas ellas se usan frecuentemente de acuerdo a la experiencia quirúrgica, y de acuerdo a sus ventajas y desventajas.

a) Injerto Pediculado:

La razón básica de este injerto, es cubrir la superficie radicular avascular expuesta, con un contiguo (en contraste con el libre) autoinjerto de tejido blando de un sitio adyacente. La mas conocida es la del injerto de pedículo desplazado lateralmente, que fue introducido por Grupe y Warren (1956). En 1966, Grupe modificó la técnica, así que superficies óseas no denudadas pudieran ser creadas. Esta técnica fue utilizada por muchos autores, y el éxito de la cobertura radicular, fue de un rango de 69% al 72%. El injerto pediculado posicionado lateral está indicado en recesiones únicas, con un ancho adecuado (al menos 3 mm.) de tejido queratinizado en el sitio donador. Este no podría ser usado en áreas con un vestíbulo poco profundo, recesiones adyacentes multiples, y/o cantidad insuficiente de tejido queratinizado.^{20,29}

La técnica quirúrgica involucra las siguientes etapas:^{20,77,80,81}

1. Preparación del lecho receptor lateral a la raíz expuesta, desde el margen gingival hasta el fórnix del vestíbulo.

2. El levantamiento de un colgajo, suficientemente ancho para cubrir la raíz expuesta y el lecho receptor, transportado lateralmente sobre el mismo (el sitio donador está opuesto al aspecto lateral del diente).

3. Suturando firmemente el colgajo sobre el lecho receptor y raíz denudada.

Las principales ventajas de esta técnica son:²⁰

1. Es relativamente fácil y no requiere mucho tiempo.
2. Produce excelentes resultados estéticos.
3. No se involucra un segundo sitio donador.

Las desventajas son:²⁰

1. Solo se puede utilizar en recesiones únicas.
2. Hay peligro de recesión en el sitio donador.
3. Una cantidad adecuada de tejido queratinizado del sitio donador y profundidad de vestíbulo son necesarias.

Las variantes del injerto desplazado lateral incluyen el injerto de doble papila de Gartrell y Mathews (1976),^{20,44} Cohen y Ross (1968),^{20,30} y Ross (1986),²⁰ y el injerto rotado oblicuamente de Pennel (1965).^{20,30} Estos injertos posteriores, fueron desarrollados para minimizar el sitio donador. El injerto rotado oblicuamente también es conocido como injerto de rotación de papila por Leis y Leis en 1978, está indicado en casos donde no hay un adecuado sitio donador para el colgajo desplazado lateral, pero donde una papila ancha está adyacente al sitio denudado. Con esta técnica, un colgajo de espesor parcial es levantado y rotado oblicuamente para que la papila cubra la raíz expuesta. Este procedimiento ha tenido aplicación limitada.²⁰ Los resultados estéticos son excelentes. El injerto de pedículo de papila doble, fue introducido por Cohen y Ross en 1968, como el injerto reposicionado de papila doble. La técnica básica, es una modificación del colgajo rotado oblicuamente, con el uso de papila en ambos lados de un diente con raíz expuesta. Dos colgajos de espesor parcial son preparados, incluyendo la papila adyacente. Las papilas son suturadas juntas sobre el área de recesión. Las papilas al unirse, casi tienen el largo y ancho suficiente para cubrir el defecto. Este procedimiento está indicado en casos donde no hay sitio donador adecuado para hacer un injerto desplazado lateral o un injerto rotado oblicuamente. Aunque los resultados estéticos son excelentes, tiene utilidad muy limitada debido a su pobre predicibilidad.²⁰

Harris,⁴⁵ y Nelson,^{59,63,75} realizaron estudios, en los que observaron creeping attachment (inserción progresiva o móvil), con este tipo de injerto.

Otra técnica de pedículo predicable, de alta estética y relativamente simple, es el método introducido por Brustein (1970),^{20,32} llamado injerto pediculado reposicionado coronalmente (una técnica en la cual la encía es reposicionada). La técnica fue mejorada con la combinación de un injerto gingival libre con el reposicionamiento coronal. Bernimoulin (1975),^{18,32} propuso una técnica combinada a dos pasos: injerto gingival libre y después de seis semanas, un colgajo posicionado coronalmente. Björn en 1971, propuso un injerto gingival libre, después de un mes, sobre una raíz expuesta. El método fue modificado por Allen y Miller (1989), llamado colgajo posicionado coronalmente. Otra modificación es el colgajo reposicionado coronalmente semilunar por Tarnow (1986); cuando esas técnicas son usadas, el sitio donador es apical, en lugar de lateral al área de la recesión. El colgajo posicionado coronalmente puede ser usado para el tratamiento de recesiones únicas o múltiples. Se requiere una banda ancha de encía queratinizada y profundidad vestibular.^{18,20}

Las etapas quirúrgicas son las siguientes:²⁰

1. Incisión inicial. Una papila nueva es perfilada apicalmente al margen gingival. La distancia entre el ápice de la papila nueva y el original deberá ser equivalente a la profundidad de la recesión. Se extienden incisiones liberatrices verticales hacia la mucosa.

2. El colgajo es levantado por disección y llevado lentamente hacia el sitio receptor.

3. El lecho receptor es previamente preparado por denudación³³ de las áreas papilares.

4. El colgajo se posiciona coronalmente, para completar la cobertura del área denudada, y es suturado.

Allen y Miller (1989), han reportado un promedio del 97.8% de cobertura radicular en 37 sitios. Este es un procedimiento relativamente simple y atraumático, con muy buenos resultados estéticos, pero es limitado para recesiones poco profundas.²⁰

El colgajo posicionado coronalmente semilunar descrito por Tarnow (1986), está indicado para recesiones únicas poco profundas. Se hace una incisión semilunar apical al margen gingival. Una hoja de bisturí es insertada intrasuralmente, y la encía coronal a la incisión inicial, se lleva sobre la raíz expuesta. El colgajo es mantenido firmemente en el lugar por

algunos minutos y se sutura. Los resultados estéticos son muy buenos, pero no hay reportes conclusivos del índice de éxito de este procedimiento.²⁰

b) Injerto Gingival Libre:

El procedimiento involucra un injerto epitelial queratinizado del paladar o de crestas edéntulas, y colocado en el área de la recesión. Nabers (1966),^{31,80,81} utilizó este injerto para incrementar el ancho de encía queratinizada., fue el primero en documentar un caso. Hattler (1967)²⁰, utilizó encía queratinizada de la papila interdental, para cubrir raíces denudadas. La técnica fue popularizada por Sullivan y Atkins,⁷² ellos describieron los principios de esta técnica, así como los aspectos biológicos de la cicatrización de la herida. Después, la refinó Sugarman (1969), y Staffileno y Levy (1969). Posteriormente, Livingston (1975), la desarrolló para cubrir recesiones múltiples. Miller (1982,1985,1993)^{20,57} demostró que es posible cubrir recesiones anchas y profundas. Holbrook y Oschenbein (1983), Martin (1986), Borghetti y Gardella (1990), usaron este injerto con muy buen pronóstico.^{20,83,80,81}

El injerto gingival libre está indicado para tratamiento de recesiones únicas o múltiples,^{20,42} principalmente en anteriores y premolares maxilares, y que involucran problemas mucogingivales exclusivamente.⁴² En algunos

casos, es utilizado para reparar defectos provocados por biopsias.⁴ Su principal objetivo es prevenir la recesión, mediante el incremento de encía insertada.^{31,42,57,78} Previene o controla la pérdida de inserción, provocada por la recesión, permite llevar a cabo tratamientos restaurativos u ortodónticos.^{14,17,31,42}

Este injerto puede consistir de tejido conectivo exclusivamente,^{15,58} o de epitelio y tejido conectivo.^{15,78} No se han publicado estudios comparativos al respecto.¹⁵

La técnica quirúrgica es la siguiente:^{5,14,20,42}

1. Preparar el lecho receptor, recordando extender el colgajo de espesor parcial 3 mm. mas allá del área de recesión, (exponer un lecho de 5 a 6 mm.) Se debe remover todo el epitelio del surco y raspar el epitelio superficial, también reducir la convexidad de la raíz, para lograr una mejor inserción, eliminar bacterias y toxinas.⁴²

2. Obtener el tejido epitelizado del paladar.

3. Suturar el injerto al lecho receptor.

4. Se sutura la papila con puntos aislados.⁴²

5. Se coloca el injerto y se aplica presión con una gasa, por 3 o 4 min., posteriormente se coloca banda adhesiva, (celofán adhesivo y cianoacrilato)⁴²

Parte de la cobertura radicular realizada por este injerto, es el resultado de la re inserción móvil o progresiva (creeping attachment), Matter y Cimasoni (1976).^{14,20,42,45}

Las ventajas de esta técnica son:²⁰

1. Es relativamente fácil y rápida de hacer.
2. Es aplicable a recesiones únicas o múltiples.
3. No depende de sitios adyacentes como sitio donador.
4. No depende de una profundidad vestibular.

Las desventajas son:²⁰

1. Crea una herida en el sitio donador propensa a sangrar, dolorosa para el paciente y que cicatriza lentamente.

2. Es estéticamente menos agradable cuando cicatriza; porque los tejidos injertados tienden a ser blanquecinos y mas opacos que la encía circundante.

Una variante del injerto gingival libre es la técnica de tiras,⁷³ No se usa para cobertura radicular, porque las tiras del sitio donador no pueden ser colocadas sobre superficies radiculares denudadas, y sobrevivir.

Czuszak,¹⁷ informa de tres casos reportados de desarrollo de exostosis óseas, en sitios donde previamente se realizaron injertos gingivales libres. Se especula que el crecimiento óseo, se puede deber a trauma del periostio, el cual induce una respuesta inflamatoria, con liberación de células osteoprogenitoras del periostio, induciendo la osteogénesis.

Otero-Cagide,⁶² reporta nueve casos en los que reporta exostosis en sitios mandibulares y maxilares, donde se utilizó injertos gingivales autógenos, para incrementar la cantidad de encía insertada. Solo tres casos fueron tratados con cirugía para remover la exostosis, y no se observó recurrencia. En el resto de los casos no hubo tratamiento quirúrgico, y la exostosis pareció tener un crecimiento limitado.

c) Injerto de Tejido Conectivo:

Este es un procedimiento bilaminar, (también conocido como técnica combinada, pues utiliza un injerto pediculado, combinado con un injerto de tejido conectivo)⁴⁶ destinado para maximizar el aporte sanguíneo gingival y supraperióstico de los tejidos injertados. Se coloca un injerto de tejido conectivo sobre el área de la recesión; cuyos nutrientes y vascularización derivan del lecho receptor, papila interdental y colgajo que le cubre.⁵⁰ Esta técnica fue introducida por Edel en 1974, pero no recibió una amplia aprobación. Después, Langer y Calagna,⁵⁰ presentaron la técnica como injerto de tejido conectivo subepitelial, y Langer y Langer,⁵¹ la describieron en detalle. Esta técnica está indicada para cubrir recesiones aisladas o múltiples, y es especialmente indicada cuando la estética está comprometida. Es útil en casos donde existe una banda inadecuada de encía queratinizada y recesiones profundas.^{20,43,46,48,78,80,81,82}

La influencia queratinizante del tejido conectivo gingival sobre el epitelio de recubrimiento, fué descrita por primera vez por Karring.^{20,78} El tejido conectivo de la lámina propia es responsable de la diferenciación celular del epitelio de recubrimiento. Se dice que el tejido palatino queratinizado es capaz de mantener su especificidad y características estructurales en el nuevo ambiente. El patrón de queratinización de una capa epitelial superficial recién formada, es influido por el tipo de tejido conectivo subyacente, durante el proceso de cicatrización.¹⁰ Cuando un

injerto es colocado sobre las superficies radiculares denudadas, la migración apical del epitelio, se presenta a lo largo de la superficies radicular, (epitelio de unión largo)^{16,20,31,57,60,72,78}

El procedimiento quirúrgico involucra los siguientes pasos:^{14,20,46,51}

1. Preparar el lecho receptor como en el injerto libre, excepto porque el colgajo de espesor parcial, es retenido para ser colocado sobre el injerto. Algunos autores recomiendan el uso de ácido cítrico para acondicionamiento radicular.^{5,7,20,46,57,68}

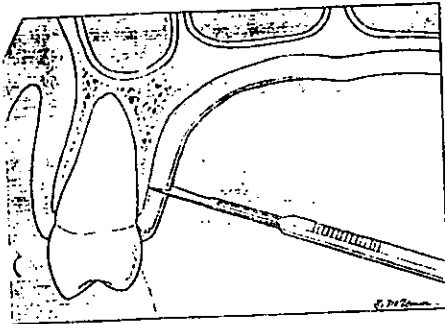
2. El injerto es tomado del paladar,⁶⁹ en el cual se hacen incisiones paralelas, para crear un colgajo interno de aproximadamente 1.5 mm. de espesor y de longitud apropiada (de acuerdo al tamaño de la recesión), el cual, es removido por una incisión realizada intermanente a cada lado de la base, (otra posibilidad para tomarlo es un acercamiento "trap door",^{20,59} en el cual un colgajo epitelial rectangular es levantado, el tejido conectivo subyacente es removido, y protegido con una pieza de gasa húmeda con solución salina.⁷ Posteriormente, el colgajo epitelial es reposicionado y suturado).^{20,59}

3. Se fija y se sutura el injerto al lecho receptor. Holtius,⁴⁶ indica que es recomendable remover el tejido conectivo del injerto, para después colocarlo en el lecho receptor.

4. El colgajo es reposicionado y suturado sobre el injerto, con una porción del injerto expuesta. Es importante que el colgajo sea suturado con incisiones liberatrices, que permitan el avance coronal o reposicionamiento lateral del colgajo sin ninguna tensión.⁴⁶ Autores como Miller,⁵⁵ proponen el uso de celofán adhesivo y cianoacrilato, para fijar el injerto.

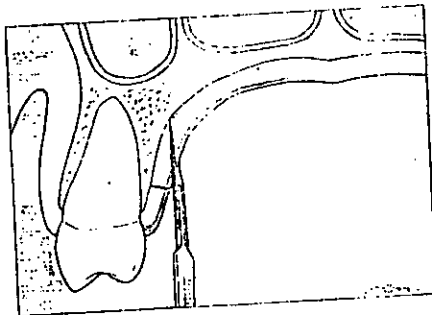
5. Un dato importante, son las modificaciones que Bruno,⁹ le hizo a la técnica de Langer;⁵¹ donde menciona que en el sitio receptor, exclusivamente se hace una incisión horizontal, en ángulo recto a la papila interdental adyacente, ligeramente coronal a la unión cemento-esmalte de la raíz expuesta. Se hace un colgajo de espesor parcial, cuidando de no perforarlo. Se extiende la incisión mesiodistalmente para facilitar el acceso, porque las incisiones verticales no se usan. La incisión se extiende apicalmente, mas allá de la línea mucogingival, hacia el pliegue mucobucal.

6. En cuanto al sitio donador, Bruno,⁹ indica que la primera incisión en el paladar, es hecha perpendicular al eje longitudinal del diente, aproximadamente 2 ó 3 mm. apical al margen gingival del diente premolar maxilar. La longitud mesiodistal de la incisión está determinada por la longitud del injerto necesario para el sitio receptor. Holtius,⁴⁶ indica que la incisión liberatriz es opcional.



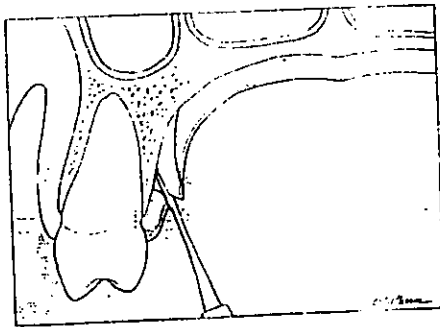
PRIMERA INCISIÓN
PERPENDICULAR AL EJE
LONGITUDINAL

7. La segunda incisión es hecha paralela al eje longitudinal del diente, 1 a 2 mm. apical a la primera incisión, dependiendo del espesor del injerto requerido. La incisión se lleva apicalmente lejos, para proveer una altura suficiente de tejido conectivo, y así cubrir la raíz desnuda y el periostio adyacente del sitio receptor.



SEGUNDA INCISIÓN
PERPENDICULAR AL EJE
LONGITUDINAL

8. Un pequeño elevador perióstico, se utiliza para levantar el tejido conectivo perióstico de espesor total. El tejido donador es removido del paladar de la manera mas atraumática posible, usando solamente el elevador, para no dañar el tejido donador.



ELEVACIÓN
PERIOSTICA
TOTAL

9. Cuando el tejido donador está fuera de la boca, se puede remover la banda de 1 a 2 mm. de epitelio coronal, pero éste no se remueve totalmente. En este momento, el ancho y espesor uniforme del injerto puede ser modificado con bisturí.

El ininterrumpido aporte sanguíneo del colgajo pediculado, y de la circulación colateral del lecho receptor, contribuyen a que se nutra y sobreviva el colgajo y el tejido conectivo sobre la superficie radicular avascular.⁴⁶

Breault y cols.,⁸ reportaron un caso descrito como quiste quirúrgico, o morfogénesis quística del epitelio implantado quirúrgicamente, desarrollado secundariamente a un injerto de tejido conetivo subepitelial.

En casos de recesiones profundas, el colgajo puede ser posicionado coronalmente, para cubrir mejor y proveer un mejor aporte sanguíneo al injerto, según Allen (1993) y Miller.^{20,57}

Otra versión del injerto de tejido conectivo, es el injerto de tejido conectivo subpediculado, presentado por Nelson,^{6,58} y modificado por Harris en 1992. El objetivo es proveer nutrientes óptimos al injerto de la superficie radicular denudada. Para realizar este objetivo, un injerto de doble papila, es colocado sobre el tejido conectivo cubriendo la raíz denudada. Cuando las recesiones múltiples están siendo injertadas, el colgajo desplazado lateral, se usa de tal modo, que las papilas adyacentes a las raíces expuestas son desplazadas lateralmente, de manera que el mayor aporte sanguíneo para el tejido conectivo injertado, puede ser llevado a este punto mas débil. Opuesto a Langer, el tejido conectivo colocado sobre las raíces denudadas es cubierto completamente.²⁰

La técnica del sobre de Raetzke,⁶⁵ es otra versión de injerto de tejido conectivo. El injerto es colocado directamente en la superficie radicular

expuesta, mientras su mayor parte es insertada dentro del lecho receptor, preparado por una disección de espesor parcial sin una elevación de un colgajo. Esta técnica está indicada solo en recesiones únicas. El uso del sobre supraperióstico, en el injerto de tejidos blandos para cobertura radicular de Allen,¹ combina un colgajo sobrepuesto y un lecho vascular subyacente para la alimentación del injerto. El aporte sanguíneo bilaminar, es mejor que el del colgajo pediculado, pero además tiene la ventaja del injerto gingival libre en relación con sus características como tejido donador.

El pronóstico de los procedimientos de injerto de tejido conectivo es excelente para cualquier sitio dado.¹¹ Nelson,⁵⁹ ha reportado un promedio de cobertura radicular del 88%. Levin (1991), reportó un 97% de cobertura radicular; Harris (1992), del 97.4%; Raetzke,⁶⁶ del 60 al 83%; con diferentes técnicas.

Las ventajas de este procedimiento son:

1. Provee un buen aporte sanguíneo al injerto y, por lo tanto tiene buen pronóstico de éxito.
2. Provee excelente estética.
3. La herida del sitio donador es menos extensa y hemorrágica.
4. Es aplicable a recesiones múltiples o únicas.

**ESTA TESIS NO DEBE
SALIR DE LA BIBLIOTECA**

La desventaja principal es el hecho de que esta técnica requiere técnicamente, mas tiempo en realizar.²⁰

d) Técnica de Membranas de Barrera:

Reportes recientes sugieren que la técnica de Regeneración Tisular Guiada (RTG), puede proveer cobertura radicular y restablecer una inserción de tejido conectivo a las superficies radiculares expuestas.^{15,16,43,44,48,60,61,67,78,80,81,82} Tinti (1992-1993), y Tinti y Vincenzi (1990-1994), introdujeron la técnica de la RTG, para proveer cobertura radicular y restablecer una inserción de tejido conectivo a las superficies radiculares expuestas. Pini Prato (1992), ha explotado la técnica de RTG para tratar defectos óseos, raíces expuestas, y problemas mucogingivales simultáneamente. Cortellini,^{15,16,63,64,65} analizó la histología de la nueva inserción siguiendo el tratamiento de recesión bucal humana por medio de la RTG; esta técnica es aplicable en recesiones únicas y no depende del ancho de la encía queratinizada circundante. El procedimiento quirúrgico es el siguiente:

1. Un colgajo de espesor total trapezoidal, es creado aproximadamente a 3 mm. del margen de la dehiscencia ósea.

2. La membrana se conforma convexamente⁹.

3. Se crea un espacio, entre la superficie radicular y la membrana, conformando la raíz asta hacerla cóncava.

4. La membrana es suturada sobre la raíz expuesta, y el colgajo es posicionado coronalmente sobre la membrana, y suturado para obtener cobertura total de la misma.

En un estudio reciente Tinti y Vincenzi (1994), reportaron un promedio de cobertura del 74%, con mas del 100% de aumento de encia queratinizada.²⁰

Las principales ventajas de este procedimiento son:^{15,16,20,43,44,67,75}

1. Buena estética.
2. Potencial para la regeneración de la inserción perdida.
3. Ausencia de la necesidad de un segundo sitio donador.

La desventaja es:²⁰

1. Se requiere de dos cirugías cuando se usan membranas no reabsorbibles.

Investigaciones futuras son necesarias para aclarar el pronóstico de este procedimiento prometedor.²⁰

Conclusiones:

La técnica combinada, ofrece los beneficios de igualación de color del injerto con los tejidos circundantes, ausencia de cicatrices queloides y eliminación del malestar postoperatorio del sitio donador.

Los inconvenientes de la misma, son que depende de un sitio donador adecuado y que la recesión múltiple o aislada, sea tipo I y II (clasificación de Miller).

La RTG, mostró ser el método quirúrgico mas innovador y que permite tratar recesiones III y IV.

El uso conjunto de la técnica combinada y la RTG proporciona excelentes resultados.

BIBLIOGRAFÍA.

1. Allen A.L. Use of the supraperiosteal envelope in soft tissue grafting for root coverage. I. rationale and technique. *Int J Periodont Rest Dent* 1994;14:217-227
2. Allen E.P. Esthetics and gingival augmentation. *Decision making in periodontology*. Mosby-year Book, Inc. St. Louis Missouri USA 1998 Third edition Chapter 56
3. Allen E.P. Esthetic evaluation of patients with a high lip line. *Decision making in periodontology*. Mosby-year Book, Inc. St. Louis Missouri USA 1998 Third edition Chapter 57
4. Anderegg Ch. R., Metzler D.G. Free gingival graft following biopsy: A case report of tissue management. *J. Periodontol* 1996;67:532-535
5. Babay N. Nondiseased dentinal root surface following citric acid or tetracycline hydrochloride conditioning: A scanning electron microscopic study on the effects of ultrasonic irrigation before and after root conditioning. *Quintessence Int.* 1997;28:93-97
6. Borghetti A., Louise F. Controlled clinical evaluation of the subpedicle connective tissue graft for the coverage of gingival recession. *J Periodontol* 1994;65:1107-1112
7. Bouchard P., Etienne D., Ouhayoun J.P., Nilvéus R. Subepithelial connective tissue grafts in the treatment of gingival recessions. A comparative study of 2 procedures. *J Periodontol* 1994;65:929-936
8. Breault L.G., Billman M.A., Lewis D.M. Report of a gingival "surgical cyst" developing secondarily to a subepithelial connective tissue graft. *J Periodontol* 1997;68:392-395
42. Hall W.B. Free gingival graft procedure. *Decision making in periodontology*. Mosby-year Book, Inc. St. Louis Missouri USA 1998 Third edition Chapter 101
43. Hall W.B. The connective tissue graft versus guided tissue regeneration. *Decision making in periodontology*. Mosby-year Book, Inc. St. Louis Missouri USA 1998 Third edition Chapter 102
44. Harris R.J. A comparative study of root coverage obtained with guided tissue regeneration utilizing a bioabsorbable membrane versus the connective tissue with partial-thickness double pedicle graft. *J Periodontol* 1997; 68:779-790
45. Harris R.J. Creeping attachment associated with the connective tissue with partial-thickness double pedicle graft. *J Periodontol* 1997;68:890-899
46. Holtius A.F. The subepithelial connective tissue graft for root coverage in periodontal therapy -rationale and technique. *J Periodontics* 1994;60(10):885-890
47. Jeffcoat M.K., McGuire M., Newman M.G. Evidence-based. Periodontal treatment. Highlights from the world workshop in periodontics. *JADA* 1997;128:713-724
48. Jespen K., Heinz B., et. al. Treatment of gingival recession with titanium reinforced barrier membranes versus connective tissue grafts. *J Periodontol* 1998; 69:383-391
49. Khocht A., Zohn H., et. al. Screening for periodontal disease: radiographs vs. PSR. *JADA* 1996; 127:749-756

9. Bruno J.F. Connective tissue graft technique assuring wide root coverage. *Int J Periodontol Rest Dent* 1994;14:127-137
10. Bokan I. Potential of gingival connective tissue to induce keratinization of an alveolar mucosal flap: A long-term histologic and clinical assessment. *Quintessence Int* 1997;28:731-736
11. Cabrera P.O. Connective tissue grafting: an option in reconstructive periodontal surgery. *JADA* 1994;125:729-737
12. Christensen G.J. Desensitization of cervical tooth structure. *JADA* 1998;129:765-766
13. Ciantar M., Caruana D.J. Periotron 8000: calibration characteristics and reliability. *J Periodont Res* 1998;33:259-264
14. Claman L.J., Miller T., Moavenian S.Z. Surgical techniques for covering exposed roots. *Gen Dent* 1995; 43(5):466-469
15. Clauser C., Pini Prato G.P., Cortellini P. Root coverage in cases of localized recession. Decision making in periodontology. Mosby-year Book, Inc. St. Louis Missouri USA 1998 Third edition Chapter 105
16. Cortellini P., Clauser C., Pini Prato G.P. Histologic assessment of new attachment following the treatment of human buccal recession by means of a guided tissue regeneration procedure. *J Periodontol* 1993;64:387-391
17. Czuszak Ch.A., Tolson G.E., et. al. Development of an exostosis following a free gingival graft: case report. *J Periodontol* 1996; 67:250-253
50. Langer B., Clagna L. The subepithelial connective tissue graft. *J Prosthetic Dent* 1980;44:363-367
51. Langer B., Langer L. Subepithelial connective tissue graft technique for root coverage. *J Periodontol* 1985;56:715-720
52. Langer L. Enhancing cosmetics through regenerative periodontal procedures. *Compend Contin Educ Dent Suppl* 18: s699-s705
53. Lindhe J., Maynard G., et. al. Mucogingival therapy. *JADA* 1998; 129 Suppl: s47-s50
54. McGuire M.K. Soft tissue augmentation on previously restored root surfaces. *Int J Periodont Rest Dent* 1996;16:571-581
55. Miller N.A. Sutureless gingival grafting. A simplified procedure. *J Clin Periodontol* 1982;9:171-177
56. Miller P.D. Coverage in marginal tissue recession. Decision making in periodontology. Mosby-year Book, Inc. St. Louis Missouri USA 1998 Third edition Chapter 60
57. Miller P.D. Root coverage grafting for regeneration and aesthetics. *Periodontology* 2000 1993; 1:118-127
58. Muller H.P., Eger T., Schorb A. Gingival dimensions after root coverage with free connective tissue grafts. *J Clin Pedodontol* 1998;25:424-430
59. Nelson S.W. The subpedicle connective tissue graft. A bilaminar reconstructive procedure for the coverage of denuded root surfaces. *J Periodontol* 1987;58:95-102

18. Gainza G. Coronally positioned pedicle graft. Decision making in periodontology. Mosby-year Book, Inc. St. Louis Missouri USA 1998 Third edition Chapter 103
19. Glossary of Periodontal Terms. 3rd. Edition The American Academy of Periodontology-1992
20. Goldstein M., Brayer L., Schwartz Z. A critical evaluation of methods for root coverage. Crit Rev Oral Biol Med 1996; 7(1):87-98
21. Hall W.B. Discussion section VII. Gingival augmentation/Mucogingival surgery. World Workshop julio 1989: 304-325
22. Hall W.B. What is attached gingiva?. Pure mucogingival problems. Quintessence Publishing Co Inc. Chicago Illinois USA 1984 Chapter 2
23. Hall W.B. Recession and the pathogenesis of recession in pure mucogingival problems. Pure mucogingival problems. Quintessence Publishing Co Inc. Chicago Illinois USA 1984 Chapter 3
24. Hall W.B. Etiology of pure mucogingival problems. Pure mucogingival problems. Quintessence Publishing Co Inc. Chicago Illinois USA 1984 Chapter 4
25. Hall W.B. Epidemiology of pure mucogingival problems and recession. Pure mucogingival problems. Quintessence Publishing Co Inc. Chicago Illinois USA 1984 Chapter 5
26. Hall W.B. What is "inadequate attached gingiva"?. Pure mucogingival problems. Quintessence Publishing Co Inc. Chicago Illinois USA 1984 Chapter 6
60. Nyman S., Gottlow J., Karring T., Lindhe J. The regenerative potential of the periodontal ligament. An experimental study in the monkey. J Clin Periodontol 1982;9:257-265
61. Nyman S., Lindhe J., Karring T., Rylander H. New attachment following surgical treatment of human periodontal disease. J Clin Periodontol 1982;9:290-296
62. Otero-Cagide F.J., Singer D.L., Hoover J.N. Exostosis associated with autogenous gingival grafts: A report of 9 cases. J Periodontol 1996;67:611-616
63. Paolantonio M., di Murro C., Cattabriga A., Cattabriga M. Subpedicle connective tissue graft versus gingival graft in the coverage of exposed root surfaces. A 5-year clinical study. J Clin Periodontol 1997;24:51-56
64. Pini Prato G., Clauser C., Cortellini P. Periodontal plastic and mucogingival surgery. Periodontology 2000 1995;9:90-105
65. Pini Prato G., Clauser C., Zuccati G. Pure mucogingival concerns of patients scheduled for orthodontics: A european view. Decision making in periodontology. Mosby-year Book, Inc. St. Louis Missouri USA 1998 Third edition Chapter 54
66. Raetzke P.B. Covering localized areas of root exposure employing the "envelope" technique. J Periodontol 1985;56(7):397-402
67. Reddy M.S. Regenerating periodontal support: a comparison of today's procedures. JADA 1995; 126:583-591

27. Hall W.B. Can attached gingiva increase without surgery?. Pure mucogingival problems. Quintessence Publishing Co Inc. Chicago Illinois USA 1984 Chapter 7
28. Hall W.B. Classification of surgical techniques for increasing attached gingiva and techniques for increasing bound-down mucosa. Pure mucogingival problems. Quintessence Publishing Co Inc. Chicago Illinois USA 1984 Chapter 8
29. Hall W.B. The laterally positioned edicle graft. Pure mucogingival problems. Quintessence Publishing Co Inc. Chicago Illinois USA 1984 Chapter 9
30. Hall W.B. Variations of the pedicle graft approach. Pure mucogingival problems. Quintessence Publishing Co Inc. Chicago Illinois USA 1984 Chapter 10
31. Hall W.B. The free gingival graft. Pure mucogingival problems. Quintessence Publishing Co Inc. Chicago Illinois USA 1984 Chapter 11
32. Hall W.B. The combined free gingival graft-coronally positioned flap. Pure mucogingival problems. Quintessence Publishing Co Inc. Chicago Illinois USA 1984 Chapter 12
33. Hall W.B. Denudation and its uses today. Pure mucogingival problems. Quintessence Publishing Co Inc. Chicago Illinois USA 1984 Chapter 13
34. Hall W.B. Establishing the adequacy of attached gingiva. Decision making in periodontology. Mosby-year Book, Inc. St. Louis Missouri USA 1998 Third edition Chapter 50
68. Register A.A., Burdick F.A. Accelerated reattachment with cementogenesis to dentin, demineralized in situ. J Periodontol 1975;45(11): 646-655
69. Reiser G.M., Bruno J.F., et. al. The subepithelial connective tissue graft palatal donor site: anatomic considerations for surgeons. Int J Periodont Rest Dent 1996; 16:131-137
70. Ricci G., Silvestri M., et. al. A clinical/statistical comparison between the subpedicle connective tissue graft method and the guided tissue regeneration technique in root coverage. Int J Periodont Rest Dent 1996; 16:539-545
71. Smith R.G. Gingival recession- Reappraisal of an enigmatic condition and a new index for monitoring. J Clin Periodontol 1997;24:201-205
72. Sullivan H.C. Atkins J.H. Free autogenous gingival grafts. I. Principles of successful grafting. J Periodontics 1968;6(1):5-13
73. Takei H. Free gingival graft utilizing the strip technique. Decision making in periodontology. Mosby-year Book, Inc. St. Louis Missouri USA 1998 Third edition Chapter 104
74. Terranova V.P. Price R.M., Nishimura F., Ye J. Cellular and molecular biology of periodontal wound healing
75. Trombelli L., Scabbia A., et. al. Subpedicle connective tissue graft versus guided tissue regeneration with bioabsorbable membrane in the treatment of human gingival recession defects. J Periodontol 1998; 69:1271-1277

35. Hall W.B. Active recession versus stability. Decision making in periodontology. Mosby-year Book, Inc. St. Louis Missouri USA 1998 Third edition Chapter 51
36. Hall W.B. Restorative plans and gingival grafting. Decision making in periodontology. Mosby-year Book, Inc. St. Louis Missouri USA 1998 Third edition Chapter 52
37. Hall W.B. Ortodontics and gingival augmentation. Decision making in periodontology. Mosby-year Book, Inc. St. Louis Missouri USA 1998 Third edition Chapter 53
38. Hall W.B. Prevention of recession. Decision making in periodontology. Mosby-year Book, Inc. St. Louis Missouri USA 1998 Third edition Chapter 55
39. Hall W.B. Free gingival graft, connective tissue graft, or guided tissue augmentation. Decision making in periodontology. Mosby-year Book, Inc. St. Louis Missouri USA 1998 Third edition Chapter 58
40. Hall W.B. Recession treatment: root coverage or not?. Decision making in periodontology. Mosby-year Book, Inc. St. Louis Missouri USA 1998 Third edition Chapter 59
41. Hall W.B. A new classification of indications for periodontal surgery and augmentation. Decision making in periodontology. Mosby-year Book, Inc. St. Louis Missouri USA 1998 Third edition Chapter 61
76. Tsurudome S.A. Indications for periodontal examination. Decision making in periodontology. Mosby-year Book, Inc. St. Louis Missouri USA 1998 Third edition Chapter 5
77. Waite, Strahan. Mucogingival procedures. Color atlas of periodontology. Second edition. Year Book Medical Publishers, Inc. p. 111-119
78. Wennstrom J.L. Mucogingival therapy Ann Periodontol 1996;1(1): 671-701
79. Wennstrom J.L., Zucchelli G. Increased gingival dimensions. A significant factor for successful outcome of root coverage procedures? A 2-year prospective clinical study. J Clin Periodontol 1996; 23:770-777
80. Wilson T.G., Korman K.S., Newman. Esthetic periodontics (periodontal plastic surgery). Fundamentals of periodontics. Quintessence Books cap. 26 p.497-518
81. Wilson T.G., Korman K.S., Newman. Mucogingival surgery: esthetic treatment of gingival recession. Advances in periodontics. Quintessence Books p. 245-260
82. Zucchelli G., Clauser C. et. al. Mucogingival versus guided tissue regeneration procedures in the treatment of deep recession type defects. J Periodontol 1998;69:138-145