

131  
2ej



**UNIVERSIDAD NACIONAL AUTÓNOMA  
DE MÉXICO**

FACULTAD DE ODONTOLOGÍA

EXPLORACION NEUROFISIOLOGICA Y CLINICA  
DE LOS DESORDENES CRANEOMANDIBULARES

**T E S I S**

QUE PARA OBTENER EL TITULO DE:

**CIRUJANO DENTISTA**

**P R E S E N T A :**

**MARCELA ROMERO REYES**

TUTOR: DR. FERNANDO ANGELES MEDINA



MEXICO, D. F.

1999.

TESIS CON  
FALLA DE ORIGEN

201/1/15  
1



Universidad Nacional  
Autónoma de México



**UNAM – Dirección General de Bibliotecas**  
**Tesis Digitales**  
**Restricciones de uso**

**DERECHOS RESERVADOS ©**  
**PROHIBIDA SU REPRODUCCIÓN TOTAL O PARCIAL**

Todo el material contenido en esta tesis esta protegido por la Ley Federal del Derecho de Autor (LFDA) de los Estados Unidos Mexicanos (México).

El uso de imágenes, fragmentos de videos, y demás material que sea objeto de protección de los derechos de autor, será exclusivamente para fines educativos e informativos y deberá citar la fuente donde la obtuvo mencionando el autor o autores. Cualquier uso distinto como el lucro, reproducción, edición o modificación, será perseguido y sancionado por el respectivo titular de los Derechos de Autor.

## **RECONOCIMIENTO**

A mis queridos padres Daniel y Marcela y a mi hermano Daniel, que ahora ven consumada una de sus metas.

A mis queridos Maestros que durante todo este tiempo estuvieron conmigo enseñándome a amar esta noble profesión

A mi querido Director de la Facultad de Odontología, Mtro. José Antonio Vela Capdevilla.

A la valiosísima dirección y consejos del Dr. Fernando Ángeles Medina, sin los cuales no hubiese sido posible la realización de este trabajo.

A mi querido Profesor Dr. J. Guillermo Zarza Cadena, por su excelente instrucción clínica, ayuda y valiosos consejos.

A la Cátedra de Oclusión y Desórdenes temporomandibulares:

Dr. Aquiles Brindis Rodríguez  
Dr. Adolfo Hassekus Muñoz  
Dr. Fernando de Jesús Mercado Silva.  
Dr. Charles McNiell DDS (UCSF)  
Dra. Patricia Rudd P.T (UCSF)

Por la convivencia y lo aprendido.

Al Dr. Robert Gear DDS Ph D (Clinic of Orofacial Pain and TMJ Disorders, UCSF), por su amistad y gran ayuda en la realización de este trabajo.

A mi amada Universidad, y a mi querida Facultad de Odontología

**“POR MI RAZA HABLARÁ EL ESPÍRITU”**

# INTRODUCCIÓN

RESUMEN

SUMMARY

## CAPÍTULO 1

<b>COMPONENTES DEL SISTEMA ESTOMATOGNÁTICO</b>		<b>16</b>
<b>1.1</b>	<b>OSTEOLOGÍA</b> .....	<b>16</b>
1.1.1	TEMPORAL .....	16
1.1.2	MAXILAR SUPERIOR (MAXILLA) .....	20
1.1.3	MAXILAR INFERIOR (MANDÍBULA) .....	21
1.1.4	HIODES .....	24
<b>1.2</b>	<b>MIOLOGÍA</b> .....	<b>24</b>
1.2.1	TEMPORAL .....	24
1.2.2	MASETERO .....	26
1.2.3	PTERIGOIDEO MEDIAL O INTERNO .....	27
1.2.4	PTERIGOIDEO LATERAL O EXTERNO .....	28
1.2.5	MÚSCULOS SUPRAHIOIDEOS .....	29
1.2.6	MÚSCULOS INFRAHIOIDEOS .....	31
1.2.7	ACCESORIOS .....	32
<b>1.3</b>	<b>ARTROLOGÍA TEMPOROMANDIBULAR</b> .....	<b>32</b>
1.3.1	ZONAS DEL DISCO ARTICULAR .....	35
1.3.2	MEDIOS DE FIJACIÓN .....	36
<b>1.4</b>	<b>PERIODONTO</b> .....	<b>37</b>
<b>NOTAS BIBLIOGRÁFICAS</b> .....		<b>41</b>

## CAPÍTULO 2

### O C L U S I Ó N

		42
2.1	CARACTERÍSTICAS DE OCLUSIÓN ORGÁNICA .....	43
2.1.1	CONCORDANCIA ENTRE RELACIÓN CÉNTRICA Y OCLUSIÓN DENTARIA .....	43
2.1.2	DISOCLUSIÓN INMEDIATA ANTERIOR .....	45
2.1.3	MÚLTIPLES CONTACTOS DE REDUCIDO TAMAÑO Y DIRIGIDOS HACIA EL EJE LONGITUDINAL DEL DIENTE .....	48
2.1.4	RELACIÓN CÉNTRICA DETERMINADA POR LA ACCIÓN MÚSCULO CONDILAR Y NO GUIADA POR ALGUNA INTERFERENCIA OCLUSAL .....	49
2.1.5	RELACIÓN CÚSPIDE – FOSA Y TRIPODISMO CÚSPIDEO .....	49
2.1.6	FUNCIÓN POR GRUPOS ESPECIALIZADOS. PROTECCIÓN MUTUA .....	50
2.1.7	PROTECCIÓN CANINA .....	51
2.2	COMPONENTES DE LA TOPOGRAFÍA OCLUSAL .....	54
2.2.1	ELEVACIONES .....	54
2.2.2	DEPRESIONES .....	54
2.3	DINÁMICA MANDIBULAR .....	54
	NOTAS BIBLIOGRÁFICAS .....	62

## CAPÍTULO 3

### NEUROFISIOLOGÍA DE LA OCLUSIÓN

		63
3.1	CONTROL NEURAL DEL FUNCIONAMIENTO O COMPORTAMIENTO MASTICATORIO Y SU IMPACTO EN LA OCLUSIÓN .....	65
3.1.A	SISTEMA SENSORIAL .....	65
3.1.B	SISTEMA NERVIOS O PERIFÉRICO SNP .....	66
3.1.C	ANATOMÍA DE LAS NEURONAS DEL PRIMER ORDEN .....	66

3.1.D	MODALIDADES DEL SISTEMA NERVIOSO PERIFÉRICO ..	67
3.1.E	SISTEMA SENSORIAL CENTRAL .....	68
3.1.F	SISTEMA MOTOR .....	70
3.1.G	CONTROL DEL TALLO CEREBRAL SOBRE LA MASTICACIÓN .....	72
3.1.H	MOVIMIENTO VOLUNTARIO .....	73
3.1.I	GANGLIOS BASALES .....	73
3.1.J	CEREBELO .....	74
3.1.K	SISTEMA MOTIVACIONAL .....	74
3.2	CONTRIBUCIÓN DEL SISTEMA NERVIOSO CENTRAL EN LA OCLUSIÓN NORMAL .....	75
3.2.1	¿QUE ES REFLEXIGRAMA? .....	78
3.2.2	APLICACIÓN DEL RFXG .....	78
3.2.3	CAMBIO DEL RFXG CON LA EDAD EN PACIENTES SANOS .....	81
3.2.4	RFXG EN PACIENTES CON BRUXISMO ..	83
3.2.5	RFXG EN PACIENTES CON DISFUNCIÓN ARTICULAR INTERMEDIA O SEVERA .....	83
3.2.6	RFXG EN PACIENTES EDÉNTULOS .....	83
3.2.7	RFXG EN PACIENTES DURANTE TRATAMIENTO DE ORTODONCIA .....	84
3.2.8	RFXG EN ALGUNOS PADECIMIENTOS NEUROLÓGICOS PRIMARIOS ..	84
3.3	EL SISTEMA NERVIOSO CENTRAL COMO AGENTE ETIOLÓGICO DE OCLUSIÓN PATOLÓGICA .....	84
	NOTAS BIBLIOGRÁFICAS .....	85

## CAPÍTULO 4

	<b>FISIOPATOLOGÍA DE LA ARTICULACIÓN TEMPOROMANDIBULAR</b>	88
4.1	PATOLOGÍA DE LAS ARTROPATÍAS .....	95
4.2	SÍNDROME DOLOROSO DISFUNCIONAL MIOFASCIAL .....	97

4.3	ENFERMEDADES REUMÁTICAS QUE AFECTAN A LA ARTICULACIÓN TEMPOROMANDIBULAR .....	98
4.4	TRAUMA OCLUSAL .....	99
4.4.1	ALTERACIONES DEL TRAUMA OCLUSAL EN LA ESTRUCTURA DENTARIA .....	100
4.4.2	ALTERACIONES DEL TRAUMA OCLUSAL EN EL PERIODONTO .....	101
4.4.3	ALTERACIONES DEL TRAUMA OCLUSAL EN EL SISTEMA NEUROMUSCULAR .....	102
4.4.4	ALTERACIONES DEL TRAUMA OCLUSAL EN LA ARTICULACIÓN TEMPOROMANDIBULAR (ATM) .....	102
4.5	BRUXISMO Y APRETAMIENTO .....	104
4.5.1	SIGNOS Y SÍNTOMAS .....	104
4.5.2	PERFIL DEL BRUXÓMANO .....	105
4.5.3	APRETAMIENTO .....	105
	NOTAS BIBLIOGRÁFICAS .....	106

## CAPÍTULO 5

	DIAGNÓSTICO Y TRATAMIENTO .....	108
5.1	HISTORIA CLÍNICA .....	108
5.1.1	ÍNDICE DE HELKIMO .....	109
5.1.2	INSPECCIÓN GENERAL DE LA CABEZA Y EL CUELLO .....	111
5.1.3	EVALUACIÓN DE LA ATM .....	111
5.1.4	EVALUACIÓN DE LOS MÚSCULOS MASTICATORIOS .....	113
5.1.5	EVALUACIÓN NEUROMUSCULAR .....	116
5.1.7	EVALUACIÓN INTRAORAL .....	117
5.1.8	INFORMACIÓN PSICOLÓGICA .....	117
5.2	HERRAMIENTAS DE DIAGNÓSTICO .....	118
5.3.1	FARMACOTERAPIA .....	120

5.3.2	APLICACIÓN DE CALOR Y FRÍO .....	121
5.3.3	TERAPIA FÍSICA .....	121
5.3.4	EJERCICIO .....	122
5.3.5	AUTOHIPNÓISIS .....	122
5.3.6	TERAPIA ORTOPÉDICA – GUARDA OCLUSAL .....	122
5.3.7	TERAPIA ORTODÓNTICA .....	129
5.3.8	CIRUGÍA .....	130
	NOTAS BIBLIOGRÁFICAS .....	130

## CAPÍTULO 6

### CASO CLÍNICO 132 REHABILITACIÓN INTEGRAL DE UN PACIENTE CON HERNIA HIATAL CONGÉNITA

	INTRODUCCIÓN .....	132
6.1	DESCRIPCIÓN DEL CASO .....	132
6.2	DESARROLLO DEL CASO .....	136
6.3	CONCLUSIÓN .....	140
	NOTAS BIBLIOGRÁFICAS .....	140

### CONCLUSIONES 141

### BIBLIOGRAFÍA GENERAL 142



## INTRODUCCIÓN

La profesión odontológica apunta en la actualidad hacia una necesidad más ligada de diagnosticar y tratar los problemas que afectan al sistema estomatognático, cuando los aspectos de oclusión dentaria son considerados.

El sistema estomatognático está compuesto por dientes, tejidos de soporte, sistema neuromuscular, y articulaciones temporomandibulares. Es necesario recordar que es una unidad anatómica y funcional y, que trabaja como tal. Con este conocimiento de interdependencia funcional y equilibrio entre cada una de sus estructuras, debemos de realizar cualquier tratamiento para brindar salud, función y estética.

Hoy en día nos encontramos más conscientes que en décadas anteriores sobre los disturbios disfuncionales de este sistema. Probablemente la prevalencia de tales disfunciones no eran tan críticas o pasaban inadvertidas para la mayoría de los odontólogos, quienes se enfocaban al tratamiento a nivel de dentición, sin presentar mucha atención al resto del organismo.

No es raro, que después de que el profesional haya realizado un cuidadoso examen, encuentre la existencia de complicaciones en el sistema masticatorio del paciente, provocando un estado disfuncional de las estructuras orofaciales.

Clínicamente, podríamos mencionar desde una oclusión deficiente, hasta problemas dolorosos de los músculos masticadores y articulaciones temporomandibulares, con una inmensa combinación de signos y síntomas, que no son nada fácil de diagnosticar.

Uno de los problemas más difíciles de resolver es el del manejo clínico que la oclusión involucra, es decir, alteración, alineamiento, restauración, y remplazamiento de estructuras perdidas, para proveer una armonía entre los componentes del sistema estomatognático, una favorable interacción funcional y estabilidad de equilibrio entre todos éstos y así obtener salud, función y estética óptima bajo un fundamento científico

En nuestros días contamos con los conocimientos de bioingeniería aplicados a la práctica clínica, que son de incalculable ayuda. En el Laboratorio de Fisiología de la División de estudios de Postgrado e Investigación de la Facultad de Odontología de la UNAM, contamos con el Reflexodent UNAM-CONACYT, el cual en procedimientos de exploración cuantitativa del control neuromuscular masticatorio, nos ayuda a la evaluación de la disfunción articular y de su respuesta al tratamiento; esto constituye un campo de medición de reflejos que aporta un sinnúmero de beneficios, que son reportables y de máxima utilidad en la evaluación de los padecimientos y cuantificación de la mejoría que se vaya obteniendo gracias al tratamiento.

Por esta razón, este documento pretende dar un panorama integral de cómo se debe atender a un paciente y se han conformado 6 capítulos que contemplan metodológicamente las disciplinas que intervienen en todo este proceso. El capítulo primero nos describe la anatomía y fisiología de los componentes del sistema estomatognático; el segundo capítulo plantea una breve revisión sobre conceptos de oclusión y dinámica temporomandibulares; el tercero trata sobre neurofisiología de la oclusión; el capítulo cuarto nos señala las patologías de la articulación temporomandibular; el quinto capítulo contiene una revisión sobre el diagnóstico y tratamiento de estas enfermedades, así como las alternativas terapéuticas y por último se presenta un caso clínico que se realizó llevando a la práctica los conocimientos adquiridos durante el proceso académico y la información y proceso metodológico que se señala en el cuerpo de esta tesis.

El objetivo de la autora es lograr que este documento, sirva de guía a los alumnos y egresados de la Facultad de Odontología durante su desarrollo académico y profesional. Lograr lo anterior, será una gran satisfacción.

## **RESUMEN**

El sistema estomatognático está compuesto por dientes, estructuras de soporte, sistema neuromuscular y articulación temporomandibular(ATM).

Estos componentes siempre deben de estar en equilibrio, si alguno de ellos se ve alterado, esta anomalía se reflejará en cada uno de ellos, ya que el sistema estomatognático es una unidad.

El conocimiento de la anatomía y neurofisiología del sistema estomatognático es de gran importancia para entender su patología y así, este conocimiento, se deberá aplicar a la clínica; con esto será más fácil reconocer cuando este sistema pierde su equilibrio, por una alteración oclusal o por un problema intracapsular, por ejemplo.

Los desórdenes temporomandibulares (DTM) han tenido un notable proceso de evolución histórico, el síntoma más frecuente es el dolor, que se encuentra localizado en los músculos de la masticación, cuello y espalda, en el área preauricular anterior y posterior y en la articulación temporomandibular (ATM), este dolor puede agravarse por la masticación o por algún movimiento funcional mandibular es decir en la dinámica mandibular.

La artropatía más común es la conocida como desarreglo interno, es decir el desplazamiento anterior del disco con reducción. Esta indica que el disco se encuentra anterior a su posición original, por lo que el paciente abre y se recaptura el disco y vuelve a su posición normal anatómica, a la hora de que se recaptura se escucha un chasquido que puede ser recíproco tanto a la apertura como al cierre, a medida que la degeneración discal va progresando, puede llegar a presentarse otra anomalía que es el desplazamiento anterior del disco, sin reducción donde el disco está tan anterior que no se logra recapturar por lo que el paciente nos puede reportar un bloqueo mandibular o un exceso de apertura cuando los ligamentos articulares en un esfuerzo por mantener la articulación en su lugar, han perdido su resistencia y se encuentran laxos. Esta degeneración discal va progresando y se llevan a cabo procesos de remodelación de las superficies articulares tanto de tejidos blandos como duros; algunas veces exitosas y otras veces agravando el problema, por ejemplo en el caso de la perforación del disco.

La degeneración articular provoca problemas en cada uno de los componentes del sistema estomatognático; el paciente la gran mayoría de las veces, puede presentar el síndrome doloroso disfuncional miofascial temporomandibular asociado a estas artropatías. Este síndrome no es un padecimiento directo de la articulación, sino un efecto o causa de disfunción de ésta, éste síndrome repercute en los músculos de la masticación, cara, cuello, y espalda, cuando es provocado por desarmonias oclusales o desarreglos internos en las articulaciones.

El trauma oclusal es una actividad parafuncional que altera el reflejo de protección mandibular y aumenta la actividad muscular provocando más daño. Es un trastorno con múltiples etiologías, o bien el trastorno no es un problema único. Si el paciente presenta interferencias oclusales que impiden que estos movimientos sean finos y que la mandíbula se deslice por la acción muscular y que ésta esté guiada por la interferencia, se puede llegar a romper la tolerancia fisiológica del sistema estomatognático, y empiezan a manifestarse los signos y síntomas de disfunción. Las respuestas sintomáticas dependen de la característica de la fuerza traumática, grado de adaptabilidad del individuo, y factores que afecten el umbral de resistencia que pudiera ser una enfermedad sistémica o la tensión emocional.

Estas alteraciones se dan en la estructura dentaria, en el periodonto, en el sistema neuromuscular y en la articulación temporomandibular (ATM)..

Uno de los padecimientos más comunes hoy en día es el bruxismo. El bruxismo es una actividad parafuncional del sistema estomatognático que consiste en friccionar los dientes en un estado de inconsciencia y de vigilia. El paciente bruxista presenta hipertonicidad muscular, una fuerte tensión emocional, dolor a la palpación muscular y en la ATM. A la exploración observamos bruxofacetas (facetas de desgaste) redondeadas y pulidas en la superficie dental. Este padecimiento lo podemos aliviar con el uso de analgésicos, relajantes musculares, ansiolíticos en el caso de un estrés muy severo y con el uso de un guarda oclusal como tratamiento transitorio, o como tratamiento definitivo después de una valoración sería un ajuste oclusal o una rehabilitación oclusal.

Hay pacientes que presentan apretamiento es decir, la actividad parafuncional no genera movimiento mandibular, se da regularmente en pacientes que fueron bruxistas en quienes la tensión emocional es constante.

Para el diagnóstico de los desórdenes craneomandibulares o temporomandibulares (DTM), es de gran importancia la realización de una completa historia clínica, que incluya una historia psicológica; además de una evaluación de la ATM músculos masticatorios, es conveniente complementar con un estudio de diagnóstico radiográfico o electromiográfico si se considera necesario.

Un adecuado tratamiento, de preferencia multidisciplinario (Cirujano Dentista-Fisioterapeuta-Psicólogo) es fundamental para el paciente. El uso de la farmacoterapia, así como de la terapia física, son de gran ayuda en estos casos.

Hoy en día hay innumerables alternativas de tratamiento, que con un adecuado conocimiento de éstas, nos pueden ofrecer varias opciones para tratar a nuestras pacientes.

El éxito de una adecuada rehabilitación bucal, comprende que debe ser realizada guardando la armonía del sistema; es decir, controlando la cantidad de cargas en la ATM, las cargas que recibe el periodonto, dientes (contados oclusales) y produciendo una óptima relación oclusal que no sea dañina a los músculos de la masticación.

El cirujano dentista, no puede olvidar que es un médico especializado en el sistema estomatognático; por lo que al hacer una evaluación del paciente, la debe hacer de forma integral y no solamente circunscrito al área bucal.

## **SUMMARY**

The stomatognathic system is integrated by teeth, support structures, neuromuscular system, and temporomandibular joint (TMJ). These structures should always have been in balance, if any of these is disturbed, this situation will be reflected in every one of them, because the stomatognathic system is a unit.

The knowledge of anatomy, and neurophysiology of the stomatognathic system is highly important to understand its pathology and this knowledge, should be applied in the clinic; with this will be more easy to recognize when this system has lost its balance, by a occlusal disturbance, or by a intracapsular problem, for instance.

The temporomandibular disorders (TMD) have been a notable evolutionary process given considerable impetus. TMD is a collective term embracing a number of clinic problems that involve the masticatory musculature, the temporomandibular joint (TMJ) and associated structures or both. Is a major cause of nondental pain in the orofacial region. The most frequent symptom is pain, usually localized in the muscles of mastication, the preauricular area, and/or TMJ. The pain usually is aggravated by chewing or other jaw function.

The most common arthropathy is the disc displacement with reduction. It is characterized by an abnormal relation or misalignment of the articular disc., this disc is in an anterior position. This disc displacement is with an abrupt alteration or interference of the disc-condyle structural relation during mandibular translation with mouth opening and closing. The patient report a sound like a "click", this click could be reciprocal. If this situation develop in a pathological direction , the patient could present the disc displacement without reduction; in this case, the altered position of the disc is maintained during the mandibular translation. Sometimes is referred to as "closed lock", and sometimes when the TMJ ligaments are so elongated, the patient could open his/her mouth widely.

The disc alteration can develop more and remodeling mechanism in the articular surfaces are presented in soft and hard tissues; sometimes with success and sometimes become worse, for example in the case of the perforation of the disc.

This joint degeneration, can provoke problems in all the components of the system, the patient, most of the situations, can present the myofascial pain-dysfunction syndrome with association to the arthropathies. This syndrome, is not a direct disease of the joint, is an effect or cause of the dysfunction of it, the syndrome has repercussions in the masticatory muscles, face, neck and back, when is provoked by the occlusal alterations or intracapsular disc problems.

The occlusal trauma is a parafunctional activity which damage the jaw opening reflex (protective reflex), and increase the muscle activity This is a disorder with multiple etiologies, never is alone If the patient presents occlusal interferences which do not let the normal movement of the jaw, guiding by the muscles, and this movement is guided by the interferences, the physiological tolerance could be broke, and signs and symptoms may appear. The symptomatological responses depend in the characteristic of the traumatic force, the adaptation response of the patient, a systemic disease and stress.

This alterations could appear in the dental structure, in the periodontum, in the neuromuscular system and in the TMJ.

One of the most common disturbances today is the bruxism. The bruxism is a parafunctional activity which consists in the friction of the teeth in a state of unconsciousness and consciousness. The bruxist patient presents muscle tightness, pain in TMJ area and masticatory muscles, hypertrophy, and a strong level of stress. In the intraoral exploration, we can find a severe teeth abrasion.

We can help this disturbance prescribing NSAID, muscle relaxants, ansiolitics in case of severe stress problems and with the use of a orthosis (occlusal splint) like a transitory treatment, or like a definitive treatment after a concious valoration, an occlusal adjustment or a occlusal rehabilitation.

To make a good diagnosis of the temporomandibular disorders (DTM), is of main importance the realization of a good a complete clinical history, with medical, dental, psicological information, and a evaluation of TMJ and masticatory muscles.

We can attached complementary studies, like lab, studies, X rays, electromiographic studies if is necessary.

A good treatment, in preference with a multidisciplinary team, like a dentist-physical therapist-psicologist, is of main importance in due to give the most complete service to the patient.

In Nowadays, we can find multiple alternatives of treatments

The success of a appropriated occlusal rehabilitation should be made controlling the stresses or loading forces in TMJ, the forces wich receive the periodontum, teeth (occlusal contacts) to produce and optimum occlusal relationship between all the components of the stomatognathic system.

The dentist (DDS), should not forgive, that he/she is a physician with an specialitation in the stomatognathic system; then, the dentist needs to evaluate and treat the patient in a integral way, and not with just a focus in the oral cavity.



# C A P Í T U L O 1

## COMPONENTES DEL SISTEMA ESTOMATOGNÁTICO

El sistema estomatognático es una unidad funcional en la cual todos sus componentes son interdependientes, así que para una mejor comprensión de la articulación temporomandibular, de los factores que la influyen y afectan, describiré brevemente las estructuras con las que más se relaciona.

### 1.1 OSTEOLOGÍA

#### 1.1.1 TEMPORAL

Este hueso se encuentra en la parte inferior y lateral del cráneo limitado por el frontal, esfenoides, parietal y occipital y presenta cinco porciones: Escamosa, Timpánica, Estiloidea, Petrosa Piramidal y Mastoidea

- **Porción Escamosa**

Su parte externa es semicircular y convexa, su parte interna cóncava y su parte inferior presenta un proceso (apófisis) descendente llamada proceso cigomático del temporal. Esta sale y se dirige a una vertiente anterior que articula con el hueso cigomático o malar y forma el arco cigomático.

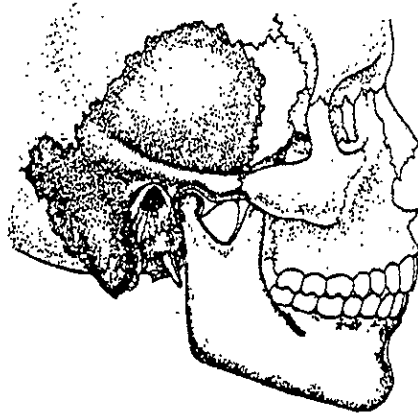


Fig. 1 Localización del hueso temporal y porción mastoidea (vista lateral derecha). Ilustración tomada de Travell, Simons, *Myofascial Pain and Dysfunction*. Williams & Wilkins, C, Baltimore MD. 1983. pp.252 (22).

La base o extremidad posterior del proceso cigomático se divide en dos ramas o raíces; una transversa se llama raíz transversa del proceso cigomático del temporal (tubérculo articular) que es un relieve transversal fuertemente convexo (cubierto por cartílago) que forma parte de la articulación temporomandibular (1), da lugar al cóndilo o eminencia del temporal; y una raíz longitudinal, que se dirige hacia atrás y se bifurca. El punto de unión de estas raíces está señalado por una eminencia: el tubérculo cigomático, en el que se funde el ligamento lateral externo.

El espacio angular formado por la separación de las dos raíces está ocupado por la fosa mandibular (cavidad glenoidea).

La fosa mandibular y la raíz transversa, cóndilo o eminencia del temporal son las superficies articulares que pertenecen al temporal. La fosa mandibular está situada atrás de esta eminencia, es una depresión profunda.

Fosa mandibular (cavidad Glenoidea): Tiene en su parte posterior la fisura petrotimpánica (cisura de glaser) que la divide en dos. La porción anterior corresponde a la porción articular y se encuentra revestida por tejido fibroso. La porción posterior o no articular no se encuentra cubierta por tejido fibroso.(2)

### ➤ Límite Articular:

- Límite anterior: Tubérculo articular (raíz transversa o anterior del proceso del cóndilo del temporal).
- Límite posterior: Labio anterior de la fisura petrotimpánica (cisura de Glaser)
- Límite externo: Raíz longitudinal (horizontal) del proceso cigomático.
- Límite interno: Espina (base) del esfenoides. (3,4).

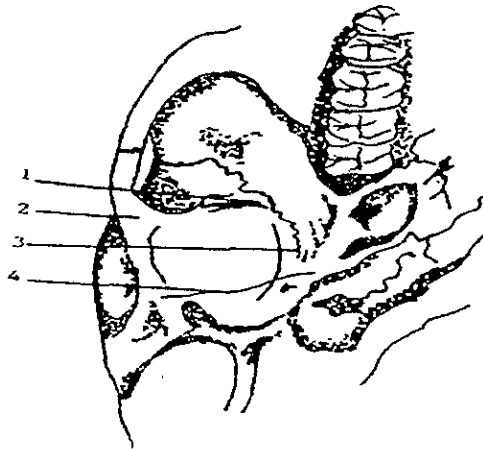


Fig. 2 Límites articulares de la fosa mandibular. 1 Tubérculo articular (Raíz transversa del proceso cigomático) 2 Raíz longitudinal 3 Base de la espina del esfenoides 4 Labio anterior de la fisura timpanoescaмосa (cisura de Glaser) Ilustración elaborada por la autora 1999

### ➤ Límite óseo:

Pared anterior del conducto auditivo externo.

La fosa mandibular está dividida en dos partes por la fisura petrotimpánica, una anterior o articular, y una posterior, que forma la pared anterior del meato acústico externo (conducto auditivo externo)

- **Porción Timpánica:**

Se fusiona con la porción mastoidea y petrosa. Su cara superior forma el suelo y la pared del conducto auditivo externo. Su cara anterior esta separada del cóndilo del maxilar inferior y del cuello del mismo por una porción de la glándula parótida. En la cavidad glenoidea o fosa mandibular, la lámina timpánica esta separada de la parte escamosa (escama) del temporal por la cisura timpanoescamosa. Por detrás el meato acústico externo (conducto auditivo externo) toma contacto con la cara anterior de la mastoides. La superficie posterior presenta el surco timpánico donde se inserta la membrana del tímpano. Por delante está cerrado por la delgada capa ósea del hueso timpánico que lo separa de la fosa mandibular y de la articulación temporomandibular. Esta pared es frágil, en particular en los traumatismos de la mandíbula (1,5) La proximidad de este conducto auditivo a la articulación temporomandibular es la causa de que los individuos que padecen de patologías de la articulación visiten en primera instancia al especialista en otorrinolaringología.

- **Porción Estiloidea**

Presenta un gancho que es el proceso (apófisis) estiloides. Da origen a tres músculos: estilogloso, estilofaríngeo y estilohioideo y da inserción al ligamento estilomandibular.

Entre el proceso estiloides y mastoides encontramos el agujero estilomastoideo por el que sale el nervio facial.

- **Porción Petrosa**

La porción petrosa tiene forma de pirámide cuadrangular; contiene al oído interno, por el que pasan las ramas coclear y vestibular del octavo par craneal, las raíces motora y sensitiva del nervio facial y los vasos auditivos internos, también forma parte de la pared del oído medio.(1)

Una estructura muy importante es el conducto carotideo que da paso a la arteria carótida interna a la cavidad craneal.

Fosa yugular: Forma parte del agujero yugular (agujero rasgado posterior) con la escotadura yugular del occipital.

- **Porción Mastoidea**

Situada por detrás de las porciones escamosa y timpánica. Por debajo da origen al voluminoso proceso (apófisis) mastoideo que presenta numerosas rugosidades para inserciones musculares (esternocleidomastoideo, trapecio, esplenio), tiene la incisura mastoidea (ranura digástrica) que da inserción al vientre posterior del digástrico.(2,6)

### **1.1.2 MAXILAR SUPERIOR (MAXILLA)**

Es un hueso par, y cada uno se une por la sutura intermaxilar. Consta de un cuerpo, que contiene al seno maxilar, y 5 procesos. Un proceso (apófisis) cigomático que se extiende hacia fuera y se articula con el hueso malar un proceso (apófisis) frontal que se proyecta hacia arriba y se articula con el hueso frontal, un proceso (apófisis) palatino que se articula con su homónima del lado opuesto y forma la mayor parte del esqueleto del paladar, y un proceso alveolar, que aloja a los dientes superiores.(1,2)

El cuerpo es de forma piramidal, y presenta una cara nasal, una cara orbitaria, una cara infraorbitaria, y una cara anterior cubierta por los músculos faciales. Alrededor de un centímetro por debajo del borde infraorbitario se encuentra el agujero infraorbitario.

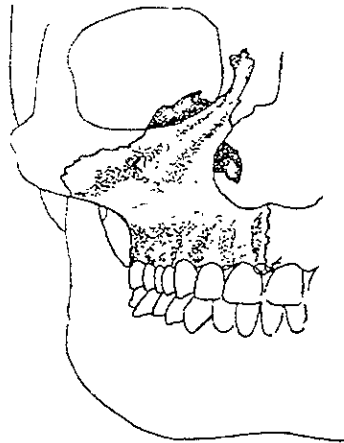


Fig 3 Localización del hueso maxilar en el cráneo y su papel en la formación de las cavidades orbitaria y nasal. Ilustración tomada de Travell, Simons: *Myofascial Pain and Dysfunction*. Williams & Wilkins C, Baltimore MD, 1983, Pp. 252

### 1.1.3 MAXILAR INFERIOR (MANDÍBULA)

Este hueso es el más grande y fuerte de la cara (2,6). Presenta un cuerpo y dos ramas ascendentes. El ángulo (gónion) mandibular se puede palpar con facilidad y mide en promedio 120 grados.

Presenta una porción alveolar. Su cuerpo tiene forma de herradura, presenta una cara interna o y externa; bordes superior o porción alveolar e inferior o base.

La cara externa presenta la sínfisis mandibular (mentoniana). Se encuentra por debajo del segundo premolar el foramen mentoniano por donde emergen el nervio y los vasos mentonianos. La línea oblicua (externa) es un reborde que se dirige por atrás y arriba del tubérculo, eminencia o protuberancia mentoniana.(1)

El borde superior o porción alveolar contiene a los dientes. El borde inferior se llama base. La fosa digástrica está cerca de la sínfisis mentoniana o mandibular. La base puede presentar un surco para la arteria facial.

La cara interna, presenta cuatro procesos o apófisis geni, también llamados espina mentalis de la mandíbula:

Dos superiores dan inserción a los músculos genioglosos y dos inferiores para los geniohioideos.

Más atrás se encuentra la línea milohioidea, en ella se inserta el músculo milohioideo y en su parte posterior el músculo constrictor superior de la faringe. La fovea (fosa) submandibular, se encuentra por debajo de esta línea y aloja a la glándula submaxilar o submandibular. La fovea sublingual, está más adelante, por arriba de ésta línea y aloja a la glándula sublingual.

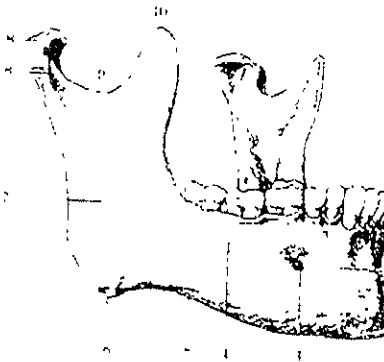


Fig 4, Mandíbula, vista lateral derecha 1 - Cuerpo, 2 Sínfisis mandibular, 3 - Foramen mentoniano, 4 - Línea oblicua (externa); 5 - Borde inferior, 6 - Angulo de la mandíbula, 7 - Rama Mandibular, 8 - Proceso Condilar con la cabeza y 8', el cuello; 9 - INCISURA mandibular 10 - Proceso Coronoides; 11 - Borde Alveolar Ilustración tomada de LATAUJET m Ruiz Lard Anatomía Humana Edit Médica Panamericana 2ª ed 1988, pp

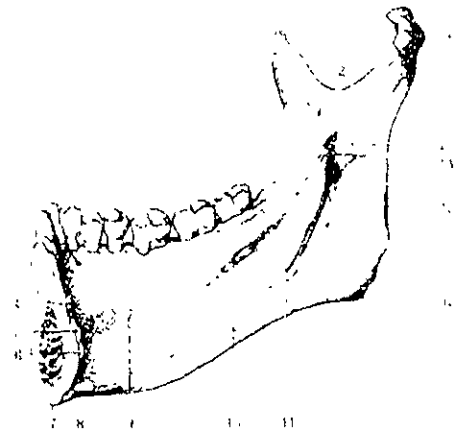

Fig 5, Mandíbula vista interna, lado derecho 1 - Cabeza condilar, 2.- Incisura mandibular, 3 - Proceso Coronoides, 4 - Fovea sublingual 5 y 6 Procesos mentalis superior e inferior ( Apofesis geni); 7 - Cuerpo a nivel de la sínfisis mandibular, 8 - Fosa digástrica, 9 - Fovea Submandibular, 10 - Línea oblicua interna, 11 - Surco Milohioideo, 12 - Angulo de la mandíbula, 13 - Borde posterior de la rama mandibular 14.- Lingula mandibular, 15 - Foramen superior del canal Mandibular (conducto dentario), ilustración tomada de Lataret M, Ruiz Anatomía Humana Edit Médica Panamericana 2ª ed 1988, pp 99

Presenta dos ramas (ascendentes). Son unas láminas óseas cuadriláteras que presentan una cara interna y externa, bordes anterior, superior, y posterior.

La cara externa da inserción al masetero. La cara interna se caracteriza por presentar el foramen superior del canal mandibular (orificio del conducto dentario), y da paso al nervio y vasos alveolares inferiores. El agujero está limitado hacia adentro por la lingula mandibular (espinas de Spix) en la que se inserta el ligamento esfenomaxilar. El surco milohioideo se inicia por atrás de la lingula en dirección de la fosa o fovea submandibular. Contiene el nervio y los vasos milohioideos y da inserción al pterigoideo interno o medial.

El borde superior es la incisura mandibular (escotadura sigmoidea). Esta incisura está limitada hacia delante por el proceso (apófisis) coronoideo en la que se inserta el músculo temporal y por atrás esta limitada por el proceso condilar, apófisis condílea o cabeza condilar; formada por un cóndilo y el cuello del mismo.

El cóndilo está cubierto por fibrocartilago, se articula con la porción escamosa del temporal (cavidad glenoidea o fosa mandibular), para formar la articulación temporomandibular.



Fig 6 y 7 - Vista lateral y frontal del condilo respectivamente 1 - Cresta 2 - Superficie inclinada anterior (articular), 3 - Superficie inclinada posterior, 4 - Polo interno o medial 5 - Polo externo o lateral ilustraciones realizadas por la autora basadas en Bell WE Temporomandibular Disorders Classification Diagnosis Management 3ª ed Chicago, year Book Medical Publishers, pp 40



El cóndilo o proceso condilar es de forma ovoidea, achatado en sentido anteroposterior y proyectada medialmente en relación con la rama(). La vertiente anterior está cubierta por tejido fibroso que por aposición de colágeno adquiere dureza; la vertiente posterior, es más aplanada y se continúa con el cuello del cóndilo.(1-5)

La porción más elevada presenta la cresta condílea que va de un lado hacia el otro, a cada polo del cóndilo.

#### **1.1.4 HIOIDES**

Se encuentra en la parte anterior del cuello, entre la mandíbula y la lengua. No se articula con ningún otro hueso, si no que está suspendido de los procesos (apófisis) estiloideos por los ligamentos estiloideoideos.

Tiene forma de arciforme (1), es pequeño, y esta inmediatamente por debajo de la mandíbula. Presenta un cuerpo y dos pares de ramas o astas que son mayores y menores. Las astas mayores están proyectadas hacia atrás y las astas menores hacia delante.

Da inserción a grupos de músculos que tienen importancia en la masticación, y deglución. Infrahioideos y suprahioideos que intervienen en el cierre y apertura mandibular

## **1.2. MILOGÍA**

### **1.2.1 TEMPORAL**

**Origen.** Curva inferior del temporal, fascias (aponeurosis) del temporal, cara interna del arco cigomático.

**Inserción:** Proceso (apófisis) coronario, rama (ascendente) de la mandíbula (borde anterior)

**Acción:** Elevación y retrusión.

Tiene 3 tipos de fibras:

Verticales · Anteriores

Oblicuas: Medias

Horizontales: Posteriores

Las fibras posteriores se activan consistentemente durante la retrusión de la mandíbula y también cuando existe bruxismo con movimientos de retracción.(5)

Cuando existe el cierre en ausencia de interferencias oclusales, mantiene el cóndilo en posición óptima. Establece la relación céntrica cuando no está influenciada por dientes. (3).

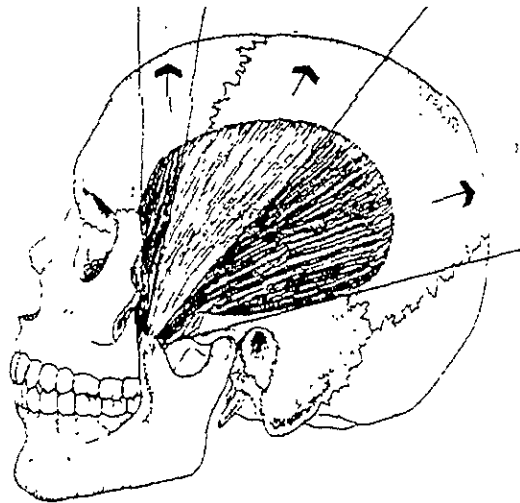


Fig 8 Musculo Temporal (plano sagital) Vectores de Fuerza que ejercen las fibras 1 - anteriores (verticales) 2 - Medias (oblicuas); 3 - Posteriores (horizontales) ilustración de la autora, basada en Neff A, Peter Oclusión y función. College of Georgia 1980. p 25.

## 1.2.2 MASETERO

Presenta 2 fascículos:

**Origen:** Haz superficial o fascículo externo: Dos tercios anteriores del borde anterior del arco cigomático.


Haz profundo o fascículo interno: Dos tercios posteriores del borde inferior del arco cigomático.(2,3,5,8)

**Inserción:** Haz superficial o fascículo externo: Ángulo de la mandíbula (gónion)

Haz profundo o fascículo interno: Superficie lateral de la rama mandibular

**Acción:** Elevación y protrusión

Es el músculo que posee mayor actividad eléctrica, mayor contracción.  
Se activa cuando apretamos los dientes.



A) Fig 9 Musculo Masetero (Fasciculo Externo)

B) Fig 10 Musculo Masetero (Fasciculo Interno)

Ilustraciones realizadas por la autora basadas en Neff A. Peter Oclusión y función College of Georgia 1980, p 27

Generalmente, el masetero y el temporal funcionan juntos, pero, mientras que el músculo temporal actúa más como controlador postural o medio de balance el masetero lo hace como aplicador de fuerza.( 2-5)

### 1.2.3 PTERIGOIDEO MEDIAL O INTERNO

**Origen:** Fosa pterigoidea y tuber de la maxila (tuberosidad del maxilar)

**Inserción:** Ángulo de la mandíbula y superficie interna de la rama mandibular.

**Acción:** Elevación, protrusión y lateralidad.

Sus fibras se intercalan con las del masetero para formar la "V" maseterina.

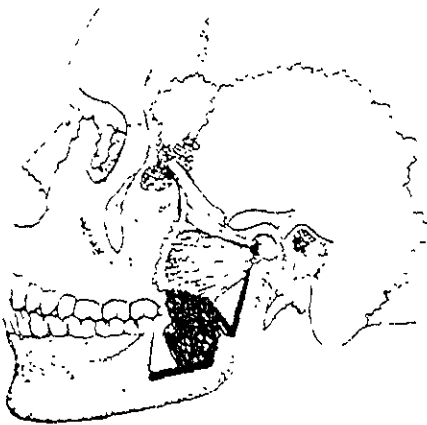


Fig 11. Musculo Pterigoideo Interno o Medial (Plano Sagital) En conjunción con el musculo pterigoideo externo Ilustración tomada de Travell Simons Myofascial pain and Disfunción Williams & Wilkins C Baltimore MD, 1983, p 252

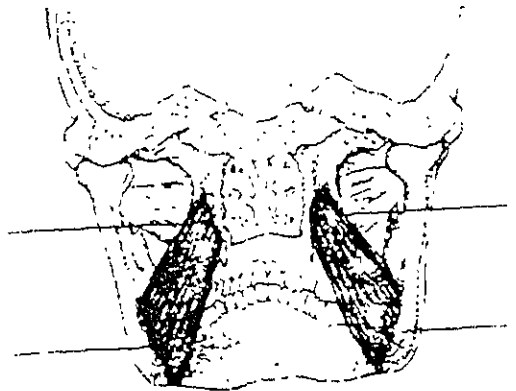


Fig 12. Musculo Pterigoideo Interno o Medial (Plano Dorsal) 1. Origen, 2. Insercion Ilustración basada en Travell, Simons' Myofascial Pain and Disfunción Williams & Wilkins, Baltimore MD 1983, p. 254

Este músculo hace sinergia con el masetero, el temporal, y el pterigoideo lateral.

## 1.2.4 PTERIGOIDEO LATERAL O EXTERNO

**Origen:** Haz superior o esfenoidea: Superficie infratemporal del ala mayor del esfenoides

Haz inferior o Pterigoidal: Cara externa del ala externa de los procesos pterigoideos.

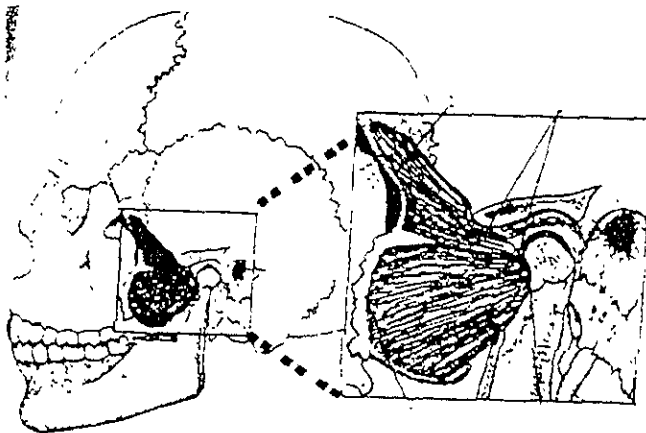
**Inserción:** Cuello del cóndilo, cápsula articular y disco interarticular.

**Acción:** Protrusión y lateralidad.

Haz superior. Se relaja en la apertura  
Se contrae en el cierre

Haz Inferior: Se contrae en la apertura  
Se relaja en el cierre.

La contracción aislada de uno de los dos músculos provoca un movimiento lateral opuesto. Si se contraen los dos se realiza un movimiento de protrusión. (2,4)



A) Fig. 13 Musculo Pterigoideo Externo o Lateral (Plano Sagital)

B) Fig. 14 Musculo Pterigoideo Externo o Lateral (Ampliacion)

Fascículo Superior 1 Origen, 2 Insercion

Fascículo Inferior 3 Origen, 4 Insercion.

Ilustración tomada de Travell Simons Myofascial Pain and Dysfunction Williams & Wilkins C. Baltimore MD 1983 p. 263

## 1.2.5 MÚSCULOS SUPRAHIOIDEOS

**Acción:** Abatir (abrir) la mandíbula y elevar al hioides.

Cuando el hueso hioides se encuentra fijo por la acción de los infrahioides abaten (abren) la mandíbula. Cuando está cerrada la mandíbula, elevan al hioides durante la deglución. (2,3,8,9)

- **Genihioideo**

**Origen:** Procesos geni inferiores o espina mentalis inferior (1)

**Inserción:** Se dirige hacia atrás y se inserta en la parte anterior del hioides.

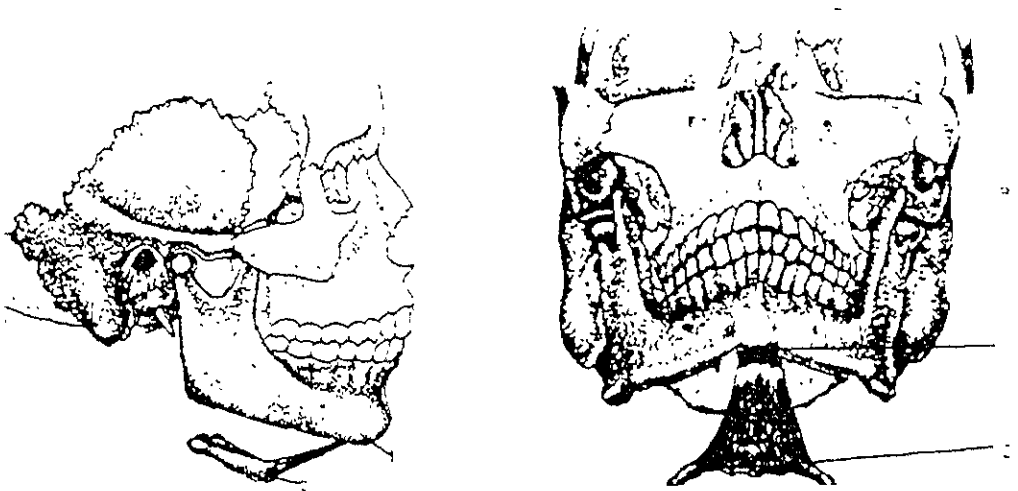


Fig 15 Musculo Genihioideo A) Plano Sagital, B) Plano Frontal, 1 Origen, 2 Inserción (ilustración tomada de Travell, Simons Myofascial Pain and Dysfunction Williams & Wilkins C. Baltimore MD, 1983 pp 231)

- **Milohioideo**

**Origen:** Línea milohioidea (línea oblicua interna)

**Inserción:** Parte lateral del Hioides.

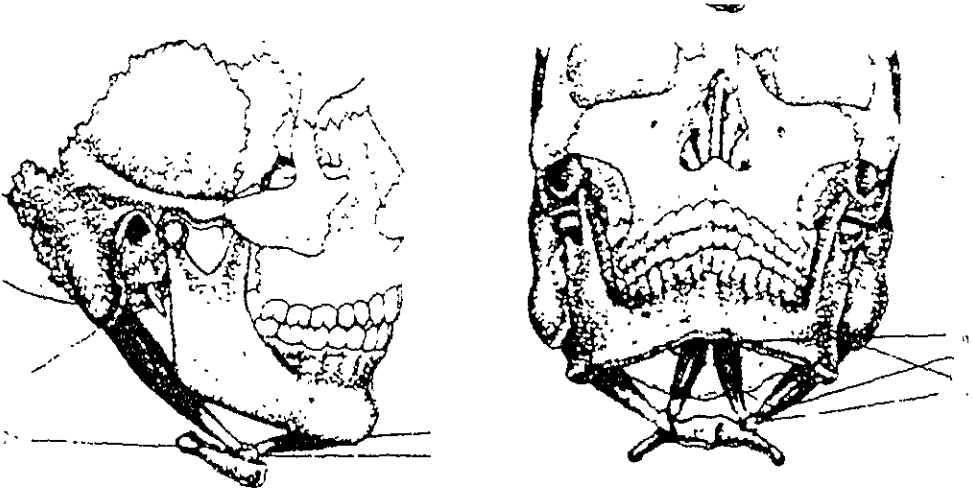
Forma el piso de la boca.

- **Digástrico**

Presenta dos haces o vientres, reunidos por el tendón intermedio situado a nivel del hueso hioides.

**Ventre anterior:** Se origina del hioides a la Fosa o fóvea digástrica.

**Ventre posterior:** Se origina en la ranura digástrica (proceso mastoideo/ incisura mastoidea) y se dirige hacia abajo para insertarse en el hioides.



Figs. 17 y 18 - Musculo Digástrico A) Plano Sagital B) Plano Frontal

a.- 1) Origen, 2) Inserción Fascículo Anterior

b.- 1) Origen, 2) Inserción Fascículo Posterior

Travell, Simons. Myofascial Pain and Dysfunction. Williams & Wilkins, Baltimore, MD; 1983, pp 243

- **Estilohioideo**

**Origen:** Proceso estiloides.

**Inserción:** Asta mayor del Hueso Hioides.

## 1.2.6 MÚSCULOS INFRAHIOIDEOS.

**Acción:** Fijar al hioides, y permitir la acción de los suprahioides.(9)

- **Tirohioideo**

**Origen:** Cartilago tiroides

**Inserción:** Hueso hioides

- **Esternohioideo**

**Origen:** Borde posterior de la clavícula, cara posterior del ligamento esternoclavicular, mitad lateral del manubrio del esternón.

**Inserción:** Hioides

- **Omohioideo**

**Origen:** Omóplato o Escapula

**Inserción:** Hioides

- **Esternotirohioideo**

**Origen:** Esternón y cartilago tiroides

**Inserción:** Hioides



### 1.2.7 ACCESORIOS


Platisma o cutáneo del cuello

Buccinador

Músculos de la lengua

Músculos posteriores del cuello. Esternocleidomastoideos, Trapecio.

Músculos Faciales: Orbicular de los labios, borla de la barba.



Figs. 19 y 20. Músculos Posteriores del Cuello y Músculos de la Masticación Respectivamente. Ilustraciones tomadas de Neff A, Peter. Oclusión y Función. College of Georgia. 1980 p 32

### 1.3 ARTROLOGÍA TEMPOROMANDIBULAR

La articulación craneomandibular ocurre en las articulaciones temporomandibulares, dos de las articulaciones más complejas del organismo (7)

Es una articulación del tipo Diartrosis, que tiene movimientos de translación y movimientos rotacionales por lo que se le dice gínglimo

Se le considera gínglimo-artroidea.

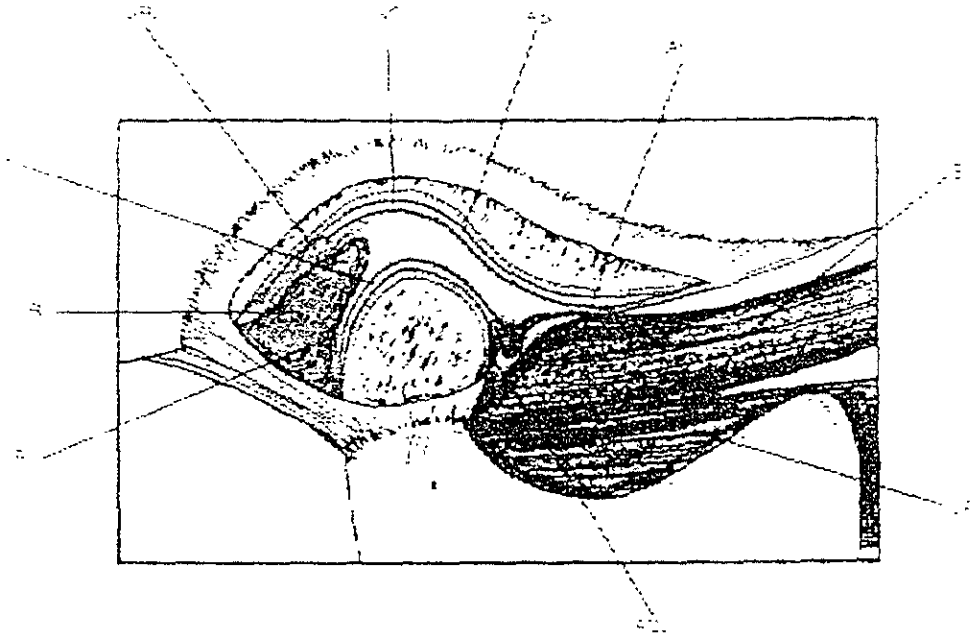


Fig. 21 Articulación Temporomandibular. Diagrama que muestra los componentes anatómicos. RT, tejidos retrodiscales, SRL, Lamina retrodiscal superior (elástica), IRL, lamina retrodiscal inferior (colágena); ACL, Ligamento capsular anterior (colágeno), SLP e ILP Pterigoideos externos superior e inferior, AS, superficies articulares, SC e IC, cavidad articular superior e inferior; DL Ligamento colateral Ilustración tomada de MacNeil de Okeson JP: Management of Temporomandibular Disorders and Occlusion, ed 3a St Louis, CV Mosby Co 1992, fig 1-14.

La ATM es bicondílea ya que esta formada por dos cóndilos. Esta formada por el cóndilo mandibular que se posiciona dentro de la cavidad glenoidea o fosa mandibular del temporal.(2,3,7) Separando estas dos superficies óseas del contacto directo, se encuentra un disco.

Los movimientos mandibulares están dictados por las dos articulaciones mandibulares (derecha e izquierda), por lo que se denomina una articulación bilateral, cualquier movimiento de una de ellas repercute en la del lado opuesto; ambas forma una entidad funcional y no pueden actuar por separado, son interdependientes.(3)

El disco está compuesto por densas fibras de tejido conectivo, sin inervación ni irrigación, en contraste con la parte posterior que es ricamente vascularizada e inervada.

El disco está unido al cóndilo por diversos ligamentos mediales y colaterales.

Estos ligamentos, permiten movimientos rotacionales del disco sobre el cóndilo, durante la apertura o cierre de la boca. (5)

El disco articular acopla las superficies para aminorar las fuerzas de la masticación, la fuerza se reparte en los dientes y llega a la ATM. La parte fibrosa da resistencia al desgaste por compresión, y amortigua las fuerzas sobre las estructuras del cráneo.

Este llamado complejo cóndilo-disco, se traslada durante el movimiento de apertura, afuera de la fosa durante un movimiento extenso de apertura.

En la articulación normal, el movimiento rotacional (compartimiento infradiscal) ocurre entre el cóndilo y la superficie inferior del disco, durante el inicio de apertura. Y la translación (compartimento supradiscal) toma lugar en el espacio entre la superficie superior del disco y la fosa durante la apertura tardía. Esta es la fisiología normal de la articulación.

El desplazamiento normal partiendo de relación céntrica se realiza de esta manera. La cresta del cóndilo debe estar en la banda posterior y la vertiente anterior sobre la zona intermedia del disco, no sobrepasa la banda anterior.(2,4,5,7)

El disco rota en la parte posterior del cóndilo y este se traslada hacia fuera de la fosa.

El movimiento de la articulación es lubricado por el líquido sinovial, que también trabaja como transportador de nutrientes, y desechos de las superficies articulares.

Esta articulación es no muy común ya que la mayoría de las articulaciones sinoviales, presentan cartilago hialino, no tejido fibroso denso como ésta. Esto es un dato muy interesante ya que, el tejido fibroso denso tiene una mayor capacidad de autoreparación que el cartilago hialino (5,6).

El movimiento y la estabilidad de la ATM lo proporcionan los músculos de la masticación.

### 1.3.1 ZONAS DEL DISCO ARTICULAR

- Zona Bilaminar o zona posterior: Es vascularizada e innervada. Tejido conjuntivo laxo con fibras conectivas.
- Banda posterior: Mas gruesa y es donde descansa la superficie articular del cóndilo, cuando la articulación está sana en relación céntrica.
- Banda o Zona intermedia.
- Banda anterior: Más estrecha. Avascular y fibrosa, impide hasta cierto punto el desplazamiento del disco hacia atrás
- Zona anterior: Sus fibras se conectan con el haz esfenoidal del pterigoideo externo. (3)

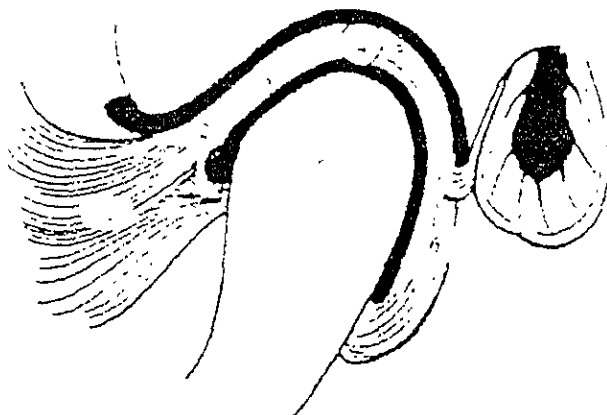


Fig. 22 Corte esquemático sagital de la articulación temporomandibular (ATM)  
1 - Extensión anterior Pterigoideo externo o lateral, 2-Banda anterior, 3-Zona intermedia, 4-Banda Posterior, 5.-Cóndilo Mandibular, 6-Zona Bilaminar  
Basado en Dos Santos José, Oclusión Principles and Concepts Ishiyaku, Euroamérica; st Louis Mo 1995, p. 27

### 1.3.2 MEDIOS DE FIJACIÓN.

Limitan los movimientos de los huesos y músculos.

- **Cápsula articular:** Es una membrana fibrosa revestida que cubre a las estructuras articulares y se inserta en el temporal, en el límite articular de la cavidad glenoidea o fosa mandibular, desciende por las partes laterales del cóndilo. Revestida en su interior por la membrana sinovial, que produce el líquido del mismo nombre y posee propioceptores.(5)

Presenta dos caras, una superior que se adosa a la fosa mandibular (cavidad glenoidea), una inferior que es cóncava por abajo y convexa por arriba y toca con el cóndilo; es de forma oval y más estrecha en su parte central que en los bordes.

- **Ligamentos laterales o intrínsecos**  
Reforzan a la cápsula articular.

**Ligamento lateral interno o capsular:** Se inserta en la espina del esfenoides y desciende hasta insertarse en la cara posterior interna del cuello del cóndilo. Interviene en la limitación de los movimientos laterales hacia afuera y en la apertura forzada (10)

**Ligamento lateral externo o temporomandibular:** Se inserta en el arco cigomático y desciende en forma triangular a la parte postero externa del cuello del cóndilo. Este ligamento actúa como el principal suspensor de la mandíbula durante los movimientos moderados y evita desplazamientos retrusivos. (10)

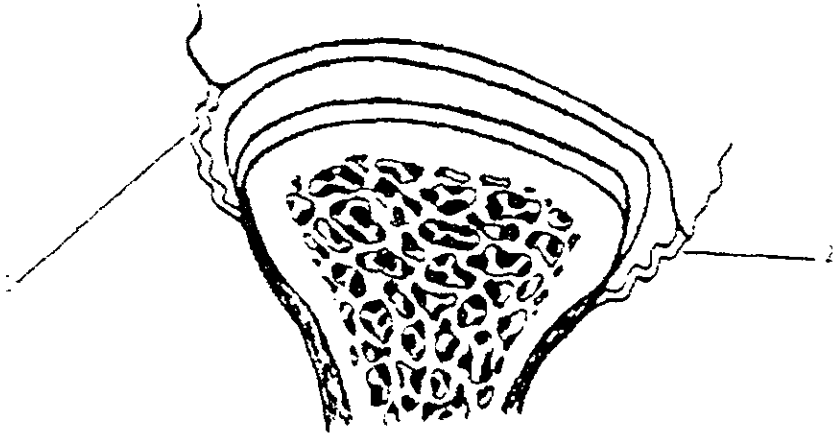


Fig 23. Ligamentos de la Articulación Temporomandibular. 1.- Ligamento temporomandibular. 2.- Ligamento Capsular o Lateral Interno.  
 Ilustración tomada de Dos Santos José: Occlusion Principles and Concepts. Ishiyaku Euroamérica; St. Louis MO, 1985. p 23

- **Ligamentos auxiliares o extrínsecos**

**Ligamento esfenomandibular:** Parte profunda del labio anterior de la cisura de gasser, espina del esfenoides hasta la espina d spix o llingula.

**Ligamento Estilomandibular:** De la apófisis estiloides al borde posterior y ángulo mandibular.

**Ligamento Pterigomandibular:** Parte superior del gancho del ala externa de la apófisis pterigoides y se inserta en el espacio retromolar de la mandíbula, hace un puente aponeurótico delante del buccinador y constrictor de la faringe.

## 1.4 PERIODONTO

Se revisará brevemente lo que es el periodonto ya que es un integrante de las partes que constituyen el sistema estomatognático.

El periodonto lo constituyen todas las estructuras que rodean al diente, es decir, la encía, ligamento periodontal y hueso alveolar.

Los tejidos que la componen son: Epitelio oral, Epitelio córneo estratificado, Lamina propia, Submucosa, Periostio y Hueso.

- **Encía**

Funciones de la encía: Protección, barrera, sensorial, secreción y excreción.

La función de protección es muy importante ya que por el surco gingival sale el líquido crevicular que es de defensa. Es un líquido extravascular del torrente circulatorio que tiene IG, y células de defensa.

Su color esta dado por los melanocitos, grado de vascularización, queratinización, y por el grosor del epitelio.

Se presentan 3 tipos de mucosa:

- Mucosa masticatoria: Paladar y encía.
- Mucosa de revestimiento: Labios y carrillos.
- Mucosa especializada: Dorso de la lengua.

La encía se divide en:

**Encía insertada:** Se mide de la cresta a la unión mucogingival restando la medida del surco. Las personas con mayor cantidad de encía insertada tienen mayor resistencia a las fuerzas de masticación, pero también pueden tener enfermedades periodontales importantes. (11)

**Encía libre:** Surco gingival. Mide de .5mm a 2 mm. Llega hasta el epitelio de unión.(11)

**Unión muco gingival:** De encía insertada a mucosa alveolar.

La col gingival se encuentra en el espacio Interproximal, y sigue la anatomía de la Unión cemento esmalte.

El punto de contacto da la forma de la papila interdental, no es queratinizado.

Se presentan diferentes tipos de fibras: Fibras gingivales y del ligamento periodontal.

Funciones de las fibras: Evita que la adherencia epitelial migre hacia apical. Mantiene al tejido conectivo adosado al diente y dan fuerza al epitelio de masticación.

- **Fibras gingivales:**

- Fibras transeptales: Van del cemento de un diente al cemento de otro.
- Fibras circulares: Rodean a todo el diente.
- Fibras del periostio o suprapariólicas: Van del cemento supracrestal, a la cresta alveolar.
- Fibras dentogingivales: Del cemento hacia la encía o tejido conjuntivo de la encía insertada.
- Fibras Crestogingivales: De la cresta alveolar a cresta marginal.

- **Fibras colágenas:**

- Reticulares: Cerca de la Membrana basal o en el tejido laxo que rodea a los vasos sanguíneos.
- Oxitalánicas: Localizadas en el ligamento corriendo paralelas.
- Elásticas: En mucosa alveolar y vasos sanguíneos.

- **Ligamento periodontal**

Es el tejido conectivo que une al diente con hueso alveolar. Mide entre 1 a 4 mm de espesor (11), y se forma cuando el diente empieza a erupcionar.

Tiene un recambio celular muy activo. Tiene capacidad de producir osteoblastos, cementoblastos, cementoclastos, osteoclastos; ya que presenta células mesenquimatosas indiferenciadas.



Presenta invasión de tipo propioceptivo amielínico. A través de ella penetran vasos sanguíneos para nutrición. Su función es esparcir las fuerzas de masticación.

- **Fibras del ligamento periodontal:**

Se encuentran entre cemento y hueso alveolar.

- Fibras Oblicuas: Se encuentran en el tercio apical, en forma de diagonal.
- Fibras Apicales: Apice
- Fibras Horizontales: Horizontales al eje longitudinal del diente.
- Bifurcación y trifurcación: Furca en molares y premolares.

La inervación del periodonto se realiza a través de los mecanorreceptores y siguiendo a cada una de las arterias.

- **Cemento radicular**

Tejido calcificado de la raíz de los dientes, no tiene inervación ni vascularización.

- **Funciones:**

- ✓ Inserta las fibras del ligamento periodontal a la superficie radicular.
- ✓ Ayuda a conservar y controla la anchura del ligamento.

- **Hueso alveolar**

Tejido conectivo mineralizado que cubre las raíces de los dientes que va a 1mm por debajo de la Unión Cemento-esmalte.

Se divide en:

- Hueso de soporte: Dado por hueso compacto (compacto) o esponjoso (traveculado)
- Hueso Alveolar: Cribiforme.

Es muy importante que los tejidos periodontales estén en óptimas condiciones antes de realizar cualquier restauración, que estén libres de gingivitis o enfermedad periodontal.

La encía debe estar libre de bolsas periodontales, sarro y placa dentobacteriana, al igual que un adecuado soporte óseo; ya que de ellos depende en gran medida el resultado de nuestro tratamiento

**Grosor biológico:** Espacio que existe entre la cresta alveolar y base del surco gingival y abarca la unión de fibras del tejido conectivo con la unión del tejido epitelial, mide de 2, 2.4 mm (11). Es de extremada importancia respetarlo en cualquier tratamiento protésico

## NOTAS BIBLIOGRÁFICAS

1. Latar M, Ruiz Liard. *Anatomía Humana. Edit. Médica Panamericana. 2ª. Ed. 1988. Pp. 69-102, 328-375.*
2. Ramfjord & Ash. *Occlusion. Saunders. 3ª ed. 1983. Pp. 1-531.*
3. Dos Santos. *Diagnóstico y tratamiento de la sintomatología mandibular. Actualidades Médico Odontológicas de Latinoamérica, C.A. 1 ed. 1995. pp. 10-135.*
4. Bell WE: *Temporomandibular Disorders. Classification, Diagnosis, Managment. 3ª. Ed. Chicago, year book Medical Publishers. 1990. Pp. 3-53, 57, 217, 231-334.*
5. Okesson JP. *Management of Temporomandibular Disorders and Oclus. 3er. Ed. St. Louis CV. Mosby Co, 1992. Pp. 11-532.*
6. MacNiell, Charles. et-al. *Science and Practice of Oclusion. Quintessence Books. Illinois. 1ª ed. 1997. Pp. 23-92, 237-456.*
7. MacNiell, Charles. *Temporomandibular Disorders, Guidelines for classification Assessment and management. Quintessence, illinois. 2ª ed. 1992. Pp. 11-113.*
8. Neff A, Peter. *Oclusión y función. College of Giorgia. 1980. pp. 6-59.*
9. Martínez, Ross. *Oclusión. Ed. Vicova, México 1978. pp. 63-78, 125-153.*
10. Kraus, Jordán, Abrahms; *Dental Anatomy and occlusion; Williams and Wilkins 1ª Baltimore, Md, 1972, 353.*
11. Lidhe. *Periodoncia Clínica. MacGRow-Hill. 4ª ed. 1992. pp. 5-34.*

## C A P Í T U L O 2

### O C L U S I Ó N

La ciencia, arte y práctica de la oclusión es el resultado funcional de la interacción de las estructuras estomatognáticas. Esto incluye el funcionamiento e interacción coordinada de tejidos y células que forman este sistema. (1)

La oclusión se define como la relación funcional y disfuncional entre un sistema integrado por dientes, estructuras de soporte, articulación y componentes neuromusculares (2)

- **Esquemas oclusales:**

- ✓ Oclusión orgánica
- ✓ Oclusión bilateral balanceada: Todos los dientes hacen contacto en cualquier movimiento excursivo, tanto del lado de trabajo como del lado de balance.
- ✓ Oclusión unilateral balanceada: Sólo hacen contacto todos los dientes del lado de trabajo y los del lado de balance, no contactan.

Describiré la oclusión orgánica o mutuamente protegida por ser ésta una oclusión que armoniza con la biomecánica del sistema estomatognático o masticatorio (3)

Los principios que rigen a esta escuela de oclusión fueron propuestos por los doctores Berverly Bolling McCollum, Harvey Stallard y Charles Stuart, creando un nuevo concepto, una nueva ciencia, llamada Gnatología.

Gnatología es la ciencia que trata del mecanismo de la masticación; esto es la morfología, anatomía, histología, fisiología y terapéutica de la cavidad oral, especialmente de los maxilares y dientes y las relaciones vitales de este órgano con el resto de organismo(4)

En 1926, crean la Sociedad Gnatológica de California con un interés centrado alrededor de la dinámica y las relaciones maxilares. Señala la importancia de tomar a la boca como un órgano, como una unidad importante para todo el organismo humano.

De esta sociedad nace el axioma gnatológico (3,4,5)

- ✓ Los músculos generan movimiento.
- ✓ Las estructuras óseas lo guían.
- ✓ Los ligamentos lo limitan

El término orgánica proviene de las siguientes definiciones:

Cuando las partes de un sistema son mediana y terminantemente correspondientes en un total, estas son orgánicas en forma y función.

Cuando las partes que ocluyen de la dentición son mutuamente dependientes y también intrínsecamente relacionadas con el resto del sistema gnático, la oclusión es orgánica.(5)

El Dr. Stuart señala también que la oclusión es orgánica, cuando la máxima intercuspidad ocurre al mismo tiempo que los cóndilos se encuentran en su posición más posterior, más media y superior y cualquier otro contacto entre los dientes anteriores ocurre durante el ciclo masticatorio o usos ordinarios en el habla y en el diagnóstico a boca vacía.

En sí la oclusión orgánica, no debe definirse pues es un ideal en Anatomía y en Fisiología, así como la belleza es un ideal en el arte (3)

## **2.1 CARACTERÍSTICAS DE OCLUSIÓN ORGÁNICA**

### **2.1.1 CONCORDANCIA ENTRE RELACIÓN CÉNTRICA Y OCLUSIÓN DENTARIA**

La definición clásica de relación céntrica es la de una posición ósea en la cual, los cóndilos se encuentran en su posición más posterior, superior y media dentro de la cavidad glenoidea (3)

Actualmente ha sufrido varias modificaciones y se considera que es la posición óptima del cóndilo dentro de la cavidad glenoidea, punto de partida y de llegada de los movimientos mandibulares (2,3,6)

La relación céntrica, es una relación cráneo mandibular, la mandíbula está en relación céntrica, cuando los cóndilos manifiesten un movimiento de rotación puro alrededor del eje intercondilar, antes de efectuar una translación. (7)

La relación céntrica, es una posición funcional, límite que se alcanza principalmente durante la deglución. La relación céntrica es estable y reproducible cuando la ATM es normal y en ausencia de desequilibrio muscular, es reproducible y estable con o sin presencia de dientes. (2).

- **Oclusión dentaria**

Es una posición dentaria. Se define como la máxima intercuspidadación entre una arcada y su antagonista, independiente de una acción condilar. También se conoce como oclusión de conveniencia habitual o máxima intercuspidadación.

Si los cóndilos se encuentran en relación céntrica cuando los dientes están en máxima intercuspidadación, ésta oclusión es determinante de estabilidad mandibular (7)

En la oclusión orgánica sucede esto; en cualquier movimiento los dientes anteriores entran en contacto provocando la desoclusión de los dientes posteriores. (3,7)

Con esta posición los dientes posteriores están en contacto con sus fuerzas dirigidas al eje longitudinal del diente.

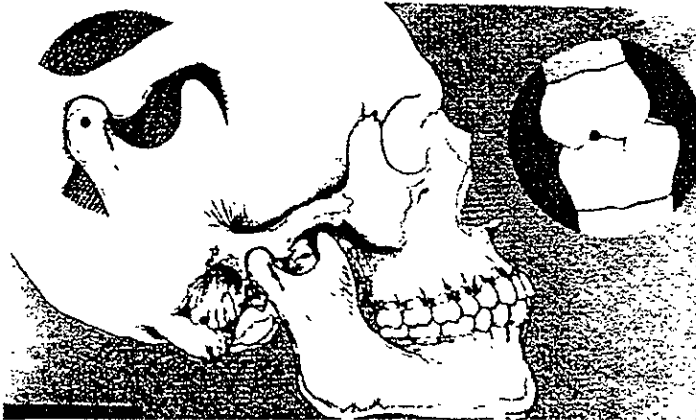


Fig. 24. Relación céntrica y Oclusión céntrica. (Vista Lateral). Ilustración Tomada de Neff A. Peter. Oclusión y función. College of Georgia. 1990, p.9.

La falta de armonía entre relación céntrica y oclusión dentaria, puede llevar a una oclusión patológica o anormal. Las respuestas sintomáticas dependen del grado de adaptabilidad del individuo y de factores que puedan alterar el umbral de adaptabilidad disminuyendo la resistencia del individuo provocando así manifestaciones de oclusión patológica.

### 2.1.2 DISOCLUSIÓN INMEDIATA ANTERIOR

Se refiere a la acción efectuada por los dientes anteriores que en cualquier movimiento funcional mandibular provocan la desoclusión de los posteriores.

También se le conoce como guía anterior, guía incisiva, o cuando intervienen los caninos, guía canina. Presenta 2 componentes, un componente óseo que es el ángulo de la eminencia articular, y un componente dental que es la superficie disclusiva de los dientes.

Uno de los componentes más importantes de la oclusión orgánica es la guía anterior.

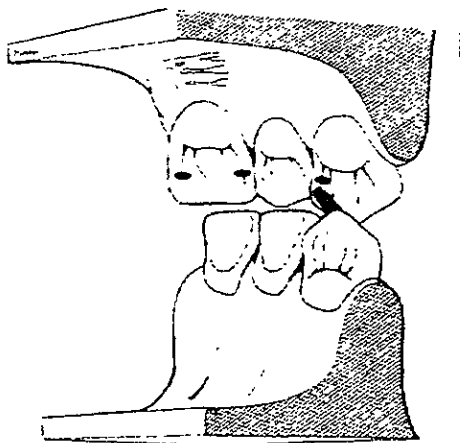


Fig. 25. Lámina R Guía Canina. Ilustración tomada de Dos Santos, José. Occlusion Principles and Concepts. Ishiyaku Euroamérica, Inc. Tokyo

- **Sobremordida vertical:** Es la cantidad medida en % en que los dientes anteriores superiores solapan a los anteriores inferiores. Idealmente de 40%

- **Sobremordida horizontal:** Es la distancia medida en mm del borde incisal de los dientes anteriores inferiores a la cara palatina de los anteriores superiores. Idealmente debería de ser de 5 diez milésimas, la podemos revisar con un papel celofán. (8,7).

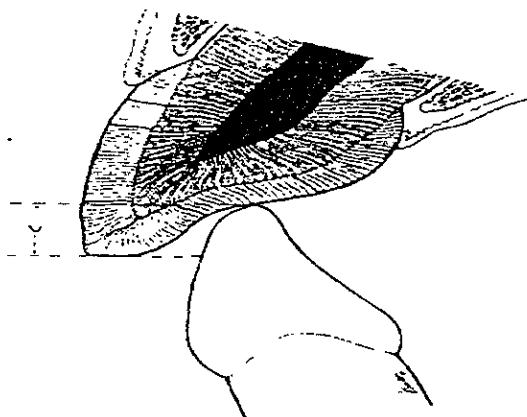


Fig. 26. Lámina S. Sobremordida Horizontal. Ilustración Tomada de Dos Santos José. Occlusion. Principles and Conceptss. Ishiyaku Euroamérica, Inc. Tokyo. 1985.

Echeverría (9), señala que es la acción o el camino recorrido por los bordes incisales de los dientes anteriores inferiores que al deslizarse por las superficies palatinas de los superiores van a provocar la desoclusión posterior.

También señala que es necesario buscar esta disclusión inmediata ya que al no haberla se pueden provocar alteraciones en el sistema estomatognático.

Cuando la mandíbula se proyecta hacia delante, los dientes posteriores desocluen y los anteriores se tocan en pequeños puntos. En esta posición los caninos superiores pueden llegar a tocar las cúspides vestibulares de los primeros premolares inferiores.

En un movimiento de protrusión deberían de contactar 6 superiores contra 8 inferiores.



### 2.1.3 MÚLTIPLES CONTACTOS DE REDUCIDO TAMAÑO Y DIRIGIDOS HACIA EL EJE LONGITUDINAL DEL DIENTE.

La estabilidad de la posición mandibular está determinada por puntos de contacto tanto en sentido mesio distal como buco lingual ubicados en las superficies oclusales de los dientes posteriores. Esto provoca que en una posición estática los dientes que tienen función sean los posteriores y en una posición dinámica los dientes que tienen función sean los anteriores.

Puntos localizados en sentido mesio distal:

- **Puntos Freno:** Inclinaciones mesiales inferiores contra distales inferiores.
- **Puntos estabilizadores:** Inclinaciones distales inferiores contra mesiales superiores. (7)

En sentido buco lingual se denominan puntos A, B, C.

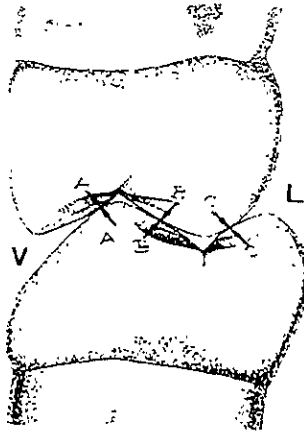


Fig. 27. Lámina T. Puntos de contacto en sentido buco-lingual. Ilustración tomada de Dos Santos José. Occlusion. Principles and Concepts. Ishiyaku, Euroamérica, Inc. Tokyo 1985, p 131.

Punto A: Contacto de las cúspides vestibulares inferiores y superiores (Cortadoras superiores contra estampadoras inferiores).

Punto B: Contacto entre cúspide vestibular inferior y palatina superior (estampadora superior y estampadora inferior)

Punto C: Contacto entre cúspide palatina superior y lingual inferior (estampadora superior cortadora inferior)

Es deseable que cuando menos existan dos puntos de contacto sin estar ausente el punto B, para no perder la estabilidad en la posición mandibular. (3)

Es deseable que las fuerzas oclusales estén dirigidas hacia el eje longitudinal del diente, ya que éstas no causan daño a las estructuras del sistema gnático. Las fuerzas dirigidas al eje longitudinal del diente solo causan un quinto a un décimo de movilidad provocada por una fuerza horizontal o labio lingual de la misma intensidad. (8,7)

#### **2.1.4 RELACIÓN CÉNTRICA DETERMINADA POR LA ACCIÓN MÚSCULO CONDILAR Y NO GUIADA POR ALGUNA INTERFERENCIA OCLUSAL**

La relación céntrica no debe estar determinada por alguna interferencia oclusal que modifique la posición mandibular sino que debe estar determinada por el adecuado funcionamiento e interrelación de los componentes del sistema estomatognático (3)

Esto determina que todos los dientes cierren al mismo tiempo, con el eje intercondilar en una posición estable y que en una excursión hacia relación céntrica los dientes no deben tocarse. Es decir las cúspides no deben desviar a la mandíbula en ningún tiempo.

#### **2.1.5 RELACIÓN CÚSPIDE FOSA Y TRIPODISMO CUSPIDEO.**

Cuando la oclusión esté bien organizada cada cúspide tendrá su fosa correspondiente y antagonista para hacer contacto. Este contacto deberá ser como trípode, es decir, que cada cúspide hará contacto en tres puntos de la fosa correspondiente.

La cúspide que ocluye dentro de una fosa se llama estampadora, siendo estas vestibulares inferiores y palatinas superiores. Las cúspides linguales inferiores y las cúspides vestibulares superiores se llaman cortadoras y no tienen fosas para hacer contacto. (8)

Bajo la relación uno a uno, la oclusión cúspide - fosa trae una fuerza oclusal a través del eje longitudinal del diente y desempeña un importante papel fisiológico. Sin embargo, la más común, 95% de las veces encontramos relación cúspide-cresta marginal (uno a dos dientes). En este caso la fuerza no está dirigida al eje longitudinal del diente y pudiera provocar impactación de alimento o desplazamiento dental. Esto se puede solucionar tratando de balancear las fuerzas oclusales lo mejor posible. Fig.28. Lámina U.

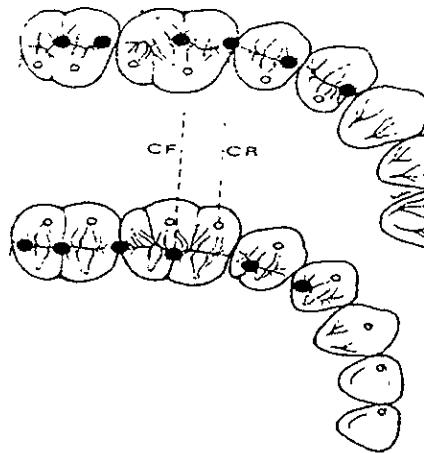


Fig. 28. Lámina U. Oclusión-Cúspide-Fosa (C\_F) y Cúspide-Cresta Marginal (CR). Ilustración Tomada de Dos Santo, José. Oclusión. Principles and Concepts. Ishiyaku. Euroamérica. Tokyo. 1985,p. 127.

### 2.1.6 FUNCIÓN POR GRUPOS ESPECIALIZADOS. PROTECCIÓN MUTUA

La oclusión orgánica es protectora en esencia; cuando los premolares y molares se llevan a oclusión céntrica, protegen a los incisivos y a los caninos, en protrusiva, los incisivos protegen a los caninos y a los dientes posteriores; en posiciones laterales, los caninos protegen a los incisivos y a las cúspides de premolares y molares.

En una oclusión orgánica, los dientes están especializados por grupos de incisivos, caninos, premolares y molares. Los incisivos cortan los alimentos aprehendidos. Los caninos con la ayuda de las manos, desgarran los alimentos duros. Los premolares se usan para desmenuzar grandes trozos y los molares para triturar.(3)

En la oclusión orgánica los elementos de la dentición están tan bien organizados que cualquier grupo puede funcionar sin interferencias de los demás grupos.

### **2.1.7 PROTECCIÓN CANINA**

Los caninos superiores evitan que las cúspides de los molares, de los premolares y los bordes incisivos choquen en las excursiones laterales. Cuando guardan una posición correcta, sirven para marcar un alto o un tope a los movimientos excéntrico.(7)

En movimientos de lateralidad, deberá de realizarse disclusión canina para provocar la desoclusión de los posteriores.

El lado de trabajo deberá presentar el contacto de los caninos, mientras que en el de Balance no existirán contactos.

Cuando los caninos presentan un entrecruzamiento normal, y la mandíbula se mueve lateralmente o hacia adelante, los movimientos de lateralidad y protrusión están limitados por medio de una reacción voluntaria cuando los caninos hacen contacto, existiendo un rompimiento inmediato de la tensión de los músculos temporal y masetero que reduce la magnitud de la fuerza aplicada. El papel que desempeñan los caninos está justificado por la longitud radicular de los mismos y la cantidad de hueso alveolar y número de propioceptores presentes.(9)

El Dr. Stuart encontró que el canino es el diente que recibe la mínima presión lateral en base a la observación que es el diente que se retiene por mayor tiempo con relación a cualquier otro y señala que la permanencia de la posición anatómica de los dientes depende de las fuerzas mecánicas que recibe.(5)

Mc Horris (10), cita a Corwing y Harrison, que demostraron que los caninos son las estructuras dentales más sensitivas en estimulación directa y también señala que D'Amico, estableció que el canino no debe contactar en relación céntrica pudiendo provocar una injuria de la tabla cortical y restricciones del movimiento lateral pudiendo incrementar el bruxismo.

En resumen, podemos establecer que una oclusión orgánica o mutuamente protegida debe presentar cuando menos las siguientes características:

- Concordancia entre relación céntrica y oclusión dentaria.
- Disclusión inmediata anterior en cualquier movimiento funcional mandibular.
- Contactos oclusales de reducido tamaño y dirigidos hacia el eje longitudinal del diente.

A



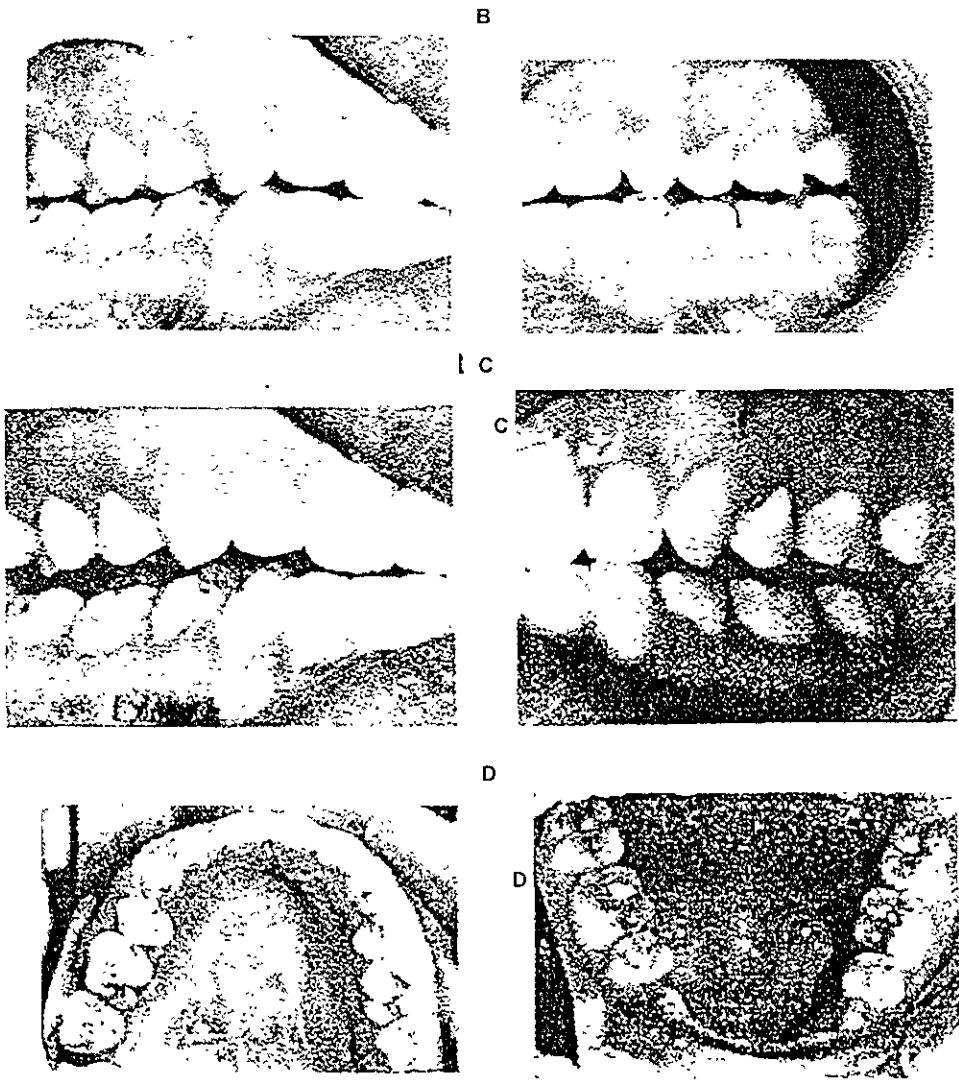


Fig. 29. Lámina V. A: Oclusión Céntrica. B. Disclusión Canina Derecha e izquierda. C. Balance derecho e izquierdo D\* Múltiples contactos de reducido tamaño. Oclusión Orgánica. Basado en MacNiell, Charles, et-al. Science and Practice of Occlusion, Quintessence Books, Illinois. 1997. p. 417-418

## 2.2 COMPONENTES DE LA TOPOGRAFÍA OCLUSAL

Los componentes de la topografía oclusal están dados por los elementos de oclusión; éstos forman la cara oclusal del diente.(11)

### 2.2.1 ELEVACIONES

- **Cúspides:** Es la máxima elevación de la topografía oclusal. Hay cúspides estampadoras o de balance y cortadoras o de trabajo.
- **Cresta marginal:** Marca la periferia de la topografía oclusal, uniendo entre sí a todos los elementos de oclusión. Se denomina según el lugar donde se encuentre (mesial, palatina, etc.)
- **Crestas triangulares:** Tienen forma de pirámide truncada con su vértice hacia la cúspide y su base hacia el surco fundamental de desarrollo. Existe una por cada cúspide, tienen forma convexa.
- **Crestas suplementarias:** Nacen al tallar los surcos suplementarios y ayudan a establecer los contactos oclusales.(12)

### 2.2.2 DEPRESIONES

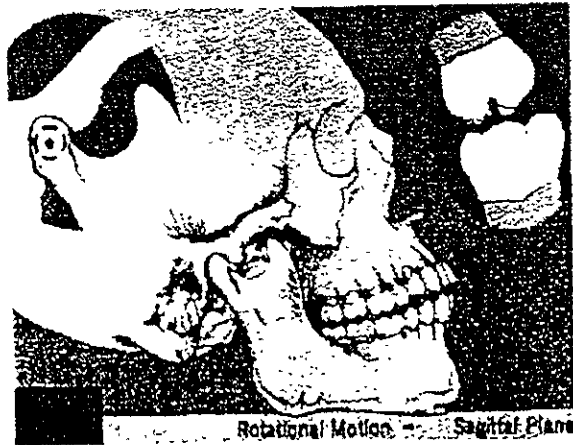- **Fosas:** Es la máxima depresión de la topografía oclusal, sirven para dar alojamiento a las cúspides.
- **Surco fundamental de desarrollo:** Es la cicatriz de unión de los lóbulos de crecimiento.
- **Surcos suplementarios:** Los forman las crestas suplementarias al ser talladas.

## 2.3 DINÁMICA MANDIBULAR

La articulación temporomandibular es la más compleja del organismo, y gracias a ella el ser humano puede realizar diversos movimientos mandibulares. Esto le provee la capacidad de ser omnívoro.

Todos los movimientos mandibulares implican una rotación o translación del cóndilo mandibular, o la combinación de ambos.

**Movimiento de Rotación:** Todos los puntos de una masa se desplazan menos uno y éste será su eje. (8,13)



.Fig 30 Lamina W Neff A. Peter Occlusion and Function.College of Georgia. 1880,pp 18

**Movimiento de translación:** Todos los puntos de una masa se desplazan en la misma intensidad y dirección.(8,13).



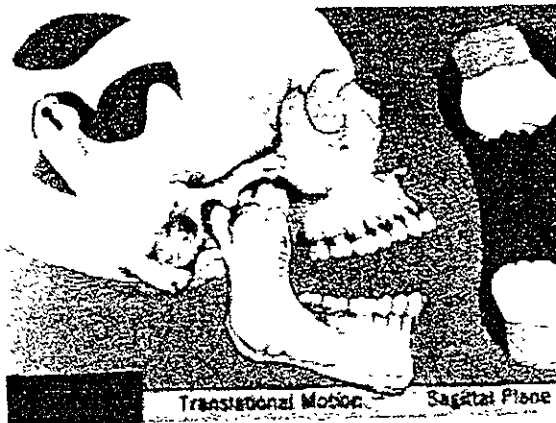


Fig 31 Lámina W Neff A, Peter. Occlusion and Function College of Georgia. 1980, pp 18

La mandíbula es capaz de realizar movimientos hacia la derecha o izquierda (laterotrusión), hacia delante (protrusión), hacia atrás (retrusión) y de apertura y cierre. Generalmente estos movimientos no son puros, si no existe la combinación de por lo menos dos de ellos.

El cóndilo al desplazarse, puede viajar hacia delante (protrusión), hacia arriba (surtrusión), hacia abajo (detrusión), hacia atrás (retrusión) y hacia un lado a otro; cuando se dirige hacia la línea media se le denomina cóndilo de balance o de mediotrusión, cuando se aleja de esta línea se considera como cóndilo de trabajo o de laterotrusión. También rara vez puede efectuar un movimiento puro. (14,7)

**El movimiento lateral** de la mandíbula comprende dos términos que se explicarán a continuación; por ejemplo en una lateralidad derecha, el lado de trabajo será hacia el cual se desplace la mandíbula (en este caso hacia la derecha) alejándose de la línea media, el lado de balance (izquierdo), se aproximará a esta línea media.

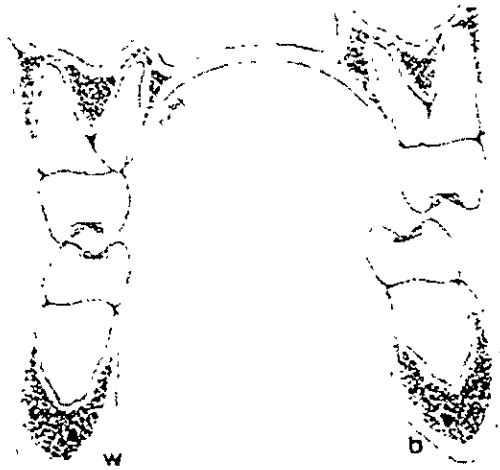

Fig 32 Lámina W. Dos Santos, José Occlusion, Principles and Concepts. Ishiyaku. Euroamérica 1985, pp. 49

Para que sea más fácil el estudio de los movimientos mandibulares y condilares, utilizamos planos; ya que estos movimientos son tridimensionales. Utilizaremos los tres planos anatómicos.

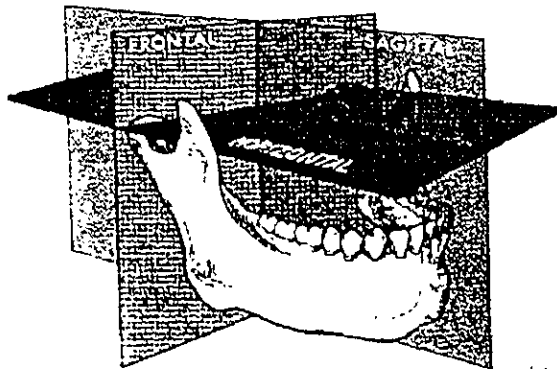


Fig.33. Lámina X. Planos de movimientos. Ilustración tomada de Dos Santos, José. Occlusion, Principles and concepts Ishiyaku. Euroamérica. 1985, pp. 12, 43.

**Plano frontal:** Nos permite ver las caras anterior o posterior del cuerpo; nos permite observar la apertura o cierre con lateralidades o sin ellas, y las laterotrusiones.

**Plano sagital o medio:** Es aquel que nos permite ver las caras laterales del cuerpo es decir derecha e izquierda; en él podemos analizar los movimientos de protrusión, retrusión y de apertura y cierre puros.

**Plano horizontal:** Nos muestra la superficie superior o la inferior (hacia arriba o hacia abajo) y podemos observar los movimientos de protrusión, retrusión y laterotrusión.

Las rotaciones de los ejes cóndilos se realizan alrededor de puntos imaginarios llamados ejes.

**Eje horizontal o eje intercondilar o eje bisagra:** Es una línea que atraviesa los cóndilos de un lado hacia otro (en sentido transversal) Cuando la mandíbula se encuentra en relación céntrica y los cóndilos giran sobre este eje, se producen movimientos de apertura y cierre.

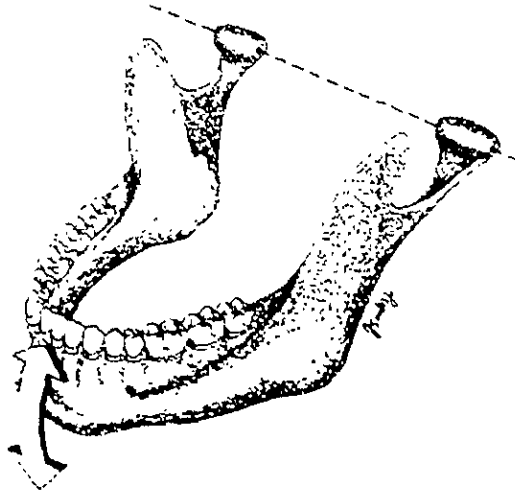


Fig 34 Lámina X Eje intercondilar o de rotación. Ilustración tomada de Dos Santos, José. Occlusion, Principles and concepts Ishiyaku. Euroamérica, 1985, pp. 12, 43

**Ejes verticales:** Son dos. Existe uno para cada cóndilo y atraviesa el cóndilo de arriba hacia abajo (en sentido superior o inferior). Cuando existe un movimiento de lateralidad, el cóndilo de trabajo gira en torno a este eje.

**Eje sagital o anteroposterior:** Son dos. Atraviesan cada cóndilo de adelante hacia atrás y permiten movimientos de arriba hacia abajo.

Cuando se realizan movimientos de lateralidad, la mandíbula también se desplaza hacia abajo, para permitir este movimiento, el cóndilo de trabajo gira alrededor de éste.

- **Protrusión**

Cuando la mandíbula se mueve hacia delante, los cóndilos se desplazan hacia adelante y abajo, deslizándose según el contorno de la eminencia articular el eje intercondilar se traslada hacia delante y abajo.

Los ejes verticales se inclinan ligeramente ya que los cóndilos rotan ligeramente sobre el eje intercondilar. Al realizar un movimiento protrusivo, no importa que tan exagerado sea, los cóndilos no avanzan tanto como lo hacen en una apertura máxima.

- **Lateralidad o transtrusión**

En este movimiento el cóndilo de balance o el de lado de mediotrusión se desplaza hacia abajo, adelante y adentro; el cóndilo de la laterotrusión o de trabajo, rota sobre el eje sagital y se desplaza ligeramente hacia fuera.

- **Apertura y cierre**

En el movimiento de apertura, al inicio de éste, los dos cóndilos rotan sobre el eje intercondilar posteriormente se desplazan hacia delante y abajo siguiendo el contorno de la eminencia articular, hasta el punto, que en máxima apertura casi la rebasa. El cierre mandibular es el inverso de la apertura.

Los movimientos mandibulares varían de individuo a individuo, esto es debido a las diferencias estructurales entre las superficies articulares, a las diferencias antropométricas entre las diferentes razas y a la asimetría que generalmente existe entre los componentes de la articulación temporomandibular en el mismo ser humano.

- **Curva Anteroposterior o Curva de Spee**

Es una curva de compensación que va de la cúspide del canino a la cúspide distovestibular del segundo molar superior.(7)

- **Curva Transversa o de Wilson**

Va de las cúspides vestibulares de una hemiarcada a las cúspides vestibulares de otra hemiarcada. Mientras más posterior mas pronunciada es.(7).



Fig. 35 Lámina Y Curva de Wilson. Ilustración tomada de Dos Santos José. Occlusion Principles and Concepts. Ishiyaku Euroamérica. Tokyo, 1985, pp. 34, 35

### **Arco Gótico**

De la unión de los surcos de balance, trabajo y protrusión, nace una forma que se llama Arco gótico (7,11) que tiene dirección distal en superiores y mesial en inferiores.

Dientes superiores:

Cúspides palatinas-estampadoras-Balance-surcos oblicuos.

Cúspides vestibulares-Cortadoras-trabajo-Surcos transversos.

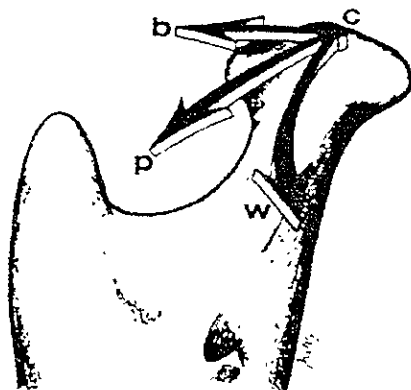


Fig.36. Lámina Y Desplazamientos funcionales del cóndilo derecho. Ilustración tomada de Dos Santos, José. Occlusion, Principles and Concepts Ishiyaku Euroamerica. Tokyo. 1985, pp. 34,35


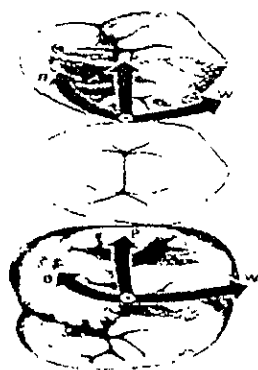


Fig. 37, 38 Lámina Z. Surcos de Balance, Trabajo y Protrusivos de molares superiores e inferiores. Ilustración tomada de Dos Santos, José. Occlusion. Principes and Cocepts. Ishiyaku. Euroamérica, Inc. Tokyo 1985, pp.49 y de Neff A, Peter. Oclusión y función. College of Georgia. 1980, pp. 18.

Dientes Inferiores:

Cúspides linguales-cortadoras-trabajo-surcos transversos

Cúspides vestibulares-estampadoras-surcos oblicuos.

## NOTAS BIBLIOGRAFICAS

1. MacNiell, Charles, et-al, *Science and Practice of occlusion*. Quintessence Books. Illinois. 1ª ed. 1997. pp. 23-92, 273-456.
2. Ramfjord & Ash. *Occlusion*. Saunders. 3ª ed. 1983. pp. 1-531.
3. Martínez, Ross. *Oclusión*. Ed. Vicova, México. 1978. pp. 63-78, 125-153.
4. *Manuscript of the lecture about Organic Occlusion and Estomatologic Concepts*. Dr Beverly B. Mac. Collum. 1920. Gnatologic School of California.
5. Stuart, Charles. *Concepts in Organic Occlusion*. Gnatologic School of California . 1925 pp. 12-25.
6. Williamson. *Centric relation. Defined and the implications in organic occlusipn* . *The Journal of Gnatology*; 1986. Quintessence. Japan pp. 17-24.
7. Dos Santos Jr, José. *Occlusion Principles and Concepts*. Ishiyaku Euroamérica, Inc. Tokyo. 1985, pp. 2-57, 76,82,127, 130-131.
8. Neff a Peter. *Oclusión y función*. College of Giorgia. 1980, pp. 6-59-
9. Echeverri. *Neurofisiología de la oclusión*. Ed. P Cultural Ltd. Bogotá, Colombia. 1ª ed. 1984,pp. 46-47.
10. Mac Horris, William. *The Condyle Disk Dilemma*. *The Journal of Gnatology* Vol. 3, No. 1. 1984. Quintessence. Japan, pp. 4,5.
11. Sicher, DuBrul. *Anatomía Dental*. Interamericana 6ª ed. México, D.F., 1978, pp. 42, 47, 55, 76, 77, 95, 179-180.
12. Shillinburg/Wilson, et-al. *Manual de Encerado Oclusal*. Quintessence Books. 1979,pp. 13-27, 47,64.
13. Salvat. *Larousse Técnico*. Edit. Salvat. Barcelona. 1990, pp. 451,522.
14. Okesson JP. *Management of Temporomandibular Disorders and Occlusion*. 3ª ed. St. Louis CV. Mosby Co, 1992, pp. 11-532.

## C A P Í T U L O 3

### NEUROFISIOLOGÍA DE LA OCLUSIÓN

El sistema nervioso consiste en el Sistema Nervioso Central SNC, y el Sistema Nervioso Periférico SNP. El SNC está integrado por el cerebro y la médula espinal. El SNP está integrado por los nervios craneales y espinales.

El sistema nervioso somático o cerebro espinal, conduce y procesa los impulsos sensoriales aferentes de la cabeza, tronco y extremidades, y el control motor de los músculos voluntarios. También se le conoce como sistema nervioso voluntario.

El sistema nervioso somático es muy importante en el estudio de la oclusión (1-2).

El sistema nervioso autónomo se dedica a todo lo referente a las funciones vegetativas y de regulación del organismo. Su estudio no se revisará en este texto.

Los sistemas moto-sensoriales consisten en músculos y en los procesos neurales que involucran, es decir, el inicio, programación y ejecución de las funciones motoras (3).

El funcionamiento o comportamiento Oral es definido como el activo movimiento de la boca y de sus estructuras relacionadas (7). El movimiento activo es el que es producido por la activación de las motoneuronas del SNC, que inervan los músculos. El movimiento pasivo ocurre cuando, fuerzas externas como la gravedad; son aplicadas a la boca y estructuras relacionadas. Señalaré los movimientos activos, porque estos movimientos están bajo el control del Sistema Nervioso.

El comportamiento oral ocurre en la masticación, cuando hablamos, tragamos saliva, humedecemos nuestros labios, cuando apretamos los dientes, entre otras cosas.



El término propiocepción se refiere a la información proporcionada por receptores de músculos, tendones y articulaciones sobre los movimientos, la posición del cuerpo y de sus partes. Puesto que la raíz del núcleo mesencefálico tiene una función propioceptiva, y dado que gran parte de la información sensorial de los receptores es enviada al núcleo mesencefálico, estos presoreceptores han sido denominados propioceptores. Esta sensación es recogida por los órganos tendinosos de golgi, terminaciones nerviosas libres del ligamento periodontal, en los husos musculares, en la cápsula articular entre otros y son enviados al SNC por vía aferente. Esta información podría ser la consistencia del bolo alimenticio, la presencia o ausencia de contactos oclusales, su intensidad y dirección de la fuerza, tensión muscular, tono. Una vez que se recibe la señal, el SNC, envía impulsos motores por vía eferente, y se desencadena la acción. (4-5)

El núcleo motor del quinto par craneal (trigémino) es el que comanda los movimientos mandibulares; otros núcleos craneales, especialmente los del séptimo par, que operan los músculos faciales, y los del duodécimo par craneal, que controlan la lengua también están acoplados al nervio trigémino(3-6-7-2). es de este modo que la mandíbula, carrillos y lengua trabajan sincronizadamente durante la masticación, el habla y la deglución sin provocar traumatismos de labio o lengua.

Las pautas de excitación nerviosa que instigan los movimientos mandibulares están siendo constantemente reforzadas o reprogramadas por la función, entonces se implantan firmemente como circuitos de memoria. Información relevante con respecto de la posición oclusal media es transmitida intermitentemente al tronco nervioso durante los innumerables contactos oclusales realizados durante el día; estas señales son conducidas desde los ligamentos periodontales para que actúen como memoria de modo que los movimientos sucesivos estén regidos por lo antes sucedido.

Al ir los dientes desgastándose y desplazándose normalmente durante toda la vida de la dentición, la información que localiza la posición oclusal está siendo continuamente corregida, elaborada y nuevamente registrada a cada contacto. Esta característica define el problema real del paciente desdentado por que la retroalimentación precisa y correcta ha sido eliminada al no existir ya el ligamento periodontal. (3)

Para explicar estos mecanismos del funcionamiento masticatorio, revisaremos brevemente algunos principios de fisiología básicos.

### **3.1 CONTROL NEURAL DEL FUNCIONAMIENTO O COMPORTAMIENTO MASTICATORIO Y SU IMPACTO EN LA OCLUSIÓN.**

El SNC como el originador de toda la activación y movimiento muscular, tiene un impacto en la oclusión en 3 maneras. Primero, desde que el movimiento de los músculos de la masticación empieza in utero y continua durante toda la vida. El crecimiento y desarrollo del aparato estomatognático esta profundamente ligado con el funcionamiento o comportamiento oral. Segundo, el mantenimiento de una oclusión normal depende del contacto continuo de los dientes. Tercero, La excesiva función, como el bruxismo por ejemplo o en otra actividad parafuncional o condiciones neurológicas pueden dañar los tejidos orales. Es por esto que el SNC juega un rol crítico en el desarrollo de la oclusión, su mantenimiento y función normal y en la patogénesis de algunos desórdenes oclusales.

El estudio neurológico de cualquier funcionamiento, involucra la interacción de tres importantes sistemas del SNC:

- ✓ El sistema motor, que controla directamente a las motoneuronas y está organizado jerárquicamente.
- ✓ El sistema motivacional, que dirige al sistema motor para el cumplimiento de los movimientos que se requieran en el comportamiento o funcionamiento oral.
- ✓ El sistema sensorial que provee la información requerida por los otros dos sistemas para realizar las funciones.

#### **3.1.A SISTEMA SENSORIAL**

Los cinco sentidos, vista, oído, olfato, gusto y tacto contribuyen de manera importante en el comportamiento oral, sólo explicaré lo que es la sensación propioceptora, y las sensaciones producidas por estímulos mecánicos y térmicos.

El Sistema nervioso periférico (SNP), traduce el estímulo sensorial en energía eléctrica y lo transmite al SNC. La información recibida es revisada cuidadosamente y mandada a diversas regiones. Una de las propiedades más interesantes del SNP como del SNC es su habilidad de cambiar su propia respuesta en la presencia de ciertas clases de estímulos. Esta habilidad al cambio, hace que el sistema sensorial pueda producir mayores o menores respuestas al estímulo inicial. Esta plasticidad confiere una adaptación que es benéfica para el organismo.

### **3.1.B SISTEMA NERVIOSO PERIFÉRICO SNP**

El SNP esta constituido por neuronas aferentes de primer orden. La palabra primer, se refiere a que estas neuronas son las primeras que reciben la información.

Estas neuronas sólo pueden traducir de uno a dos tipos de estímulos en potenciales de acción (7). Este tipo de estímulos capaces de producir potenciales de acción son clasificados de acuerdo a su modalidad, como tacto ligero, tibio, frío, estimulación mecánica no nociva, calor nocivo, estimulación química y propiocepción. Las neuronas de primer orden pueden ser clasificadas también según el estímulo que traducen

### **3.1.C ANATOMÍA DE LAS NEURONAS DE PRIMER ORDEN.**

Los cuerpos neuronales de este tipo de neuronas, se encuentran en los ganglios sensoriales; éstos están localizados inmediatamente adyacentes al tallo cerebral y médula espinal. Los ganglios espinales sensoriales, también son llamados ganglios de la raíz dorsal ya que están localizados en las terminaciones distales, de las raíces dorsales de los nervios espinales

Las áreas supraespinales (cabeza, boca, cara), están inervadas por el nervio trigemino, que es el V par craneal, por el VII par (ganglio geniculado) entre otros.

La única excepción a la regla de que todas los cuerpos neuronales de las neuronas de primer orden, están localizadas afuera del SNC en ganglios sensoriales se encuentra en el sistema trigeminal (2,6), donde los cuerpos neuronales de estas neuronas propioceptivas, comprenden el núcleo mesencefálico y están dispersas a lo largo de los bordes laterales de la substancia periacueductal gris en el cerebro medio.

Para la determinación de la localización cutánea de los estímulos (táctil, térmico, mecánico), las neuronas de primer orden se proyectan a todas las partes del cuerpo. La precisión con que cada estímulo es reconocido depende de la concentración de estas neuronas en diversas áreas específicas del organismo, y es medida por la distancia mínima requerida entre dos puntos para detectar estímulos separados (discriminación de dos puntos). Estructuras orales, como los labios, y lengua, poseen este mecanismo.

### **3.1.D MODALIDADES DEL SNP**

Cualquier neurona de primer orden es sensitiva a sólo una o dos modalidades de estímulos, este fenómeno se llama modalidad específica. Por ejemplo, las neuronas que responden a la luz no generalmente van a responder a la estimulación mecánica y viceversa (8,9,10,11). Esta modalidad específica pudiera verse alterada, pero sólo en ciertas condiciones.

Además de las neuronas sensoriales que detectan los estímulos del medio ambiente, también tenemos neuronas propioceptivas que detectan condiciones internas del organismo como longitud muscular, tensión muscular y posición articular.

La longitud muscular es detectada por receptores que se pueden estirar y están localizados en unos órganos especiales que presentan los músculos esqueléticos que son los husos musculares (3-12). La tensión muscular es detectada por los órganos tendinosos de Golgi, que están localizados en los tendones musculares.

Este tipo de órganos no ha sido fácil encontrarlos en los músculos de la masticación humanos, pero hay referencias que se han encontrado en los músculos de la masticación de los gatos (2,13,14). Esto ha provocado que varios investigadores especulen que los mecanorreceptores del ligamento periodontal, son activados por condiciones similares a las que activan a los órganos tendinosos de Golgi.

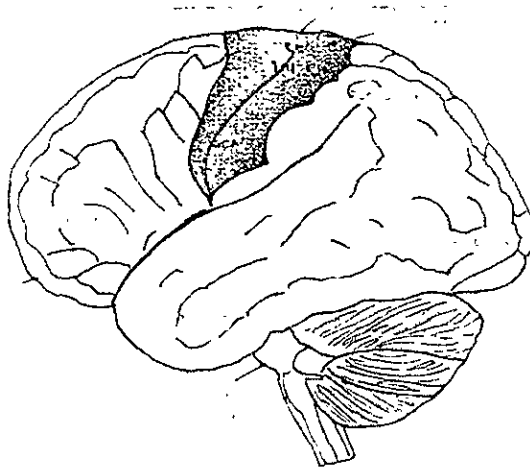


Fig. 39. Lámina AA. Vista lateral del Cerebro y Tallo Cerebral. El área sombreada muestra el área somestésica y el área motora primaria. Ilustración tomada de MacNiell, Charles; Gear, Robert *Neural Control of Oral Behavior and its Impact on Occlusion*, p. 50.

### 3.1.E SISTEMA SENSORIAL CENTRAL

La vía neuronal por lo que la información sensorial viaja desde la periferia hasta el área somatosensorial de la neocorteza, consiste en 3 neuronas: 1. Las neuronas de primer orden, que traducen la estimulación en potencial de acción; 2. Las neuronas de segundo orden reciben la información desde las de primer orden al nivel de la médula espinal o tallo cerebral y se proyectan hacia el Tálamo; 3. La neurona tálamo-cortical pasa la información desde el tálamo hacia la corteza cerebral, y esta es la neurona de tercer orden. Los cuerpos neuronales de las neuronas de segundo orden se encuentran en diversos sitios dependiendo del tipo de información que reciben.

Las neuronas de este tipo que reciben estímulos mecánicos y térmicos están localizadas en el cuerno dorsal de la médula espinal y se proyectan al tálamo por el tracto espino talámico antero lateral. En el sistema trigeminal, estas neuronas están localizadas en el núcleo espinal trigeminal, que frecuentemente es referido como cuerno dorsal medular (7,11).

En los segmentos espinales, las neuronas de primer orden para sensación táctil y propiocepción se proyectan por las columnas dorsales de la médula espinal hacia la columna dorsal nuclear, que está localizada supraespinalmente y también se llama núcleo grácil o cuneato. Las neuronas de segundo orden en este núcleo se proyectan hacia el tálamo por el lemnisco medial. Las neuronas de segundo orden del sistema trigeminal, para la sensación táctil están localizadas en el núcleo sensorial y son proyectadas por el tracto trigeminotalámico hacia el tálamo.

El tálamo manda toda la información que recibe de las neuronas de segundo orden a la corteza cerebral.

La información sensorial es procesada al nivel de médula espinal, tallo cerebral y corteza. A nivel espinal o trigeminal, la información sensorial activa reflejos, que bajo un complejo circuito, está involucrado en la modulación de las respuestas de las neuronas de segundo orden. A nivel de tallo cerebral, la información sensorial es requerida como una reacción de entrada para el patrón central generador de la masticación (7); a nivel cortical, la información sensorial es requerida para asociar la información.

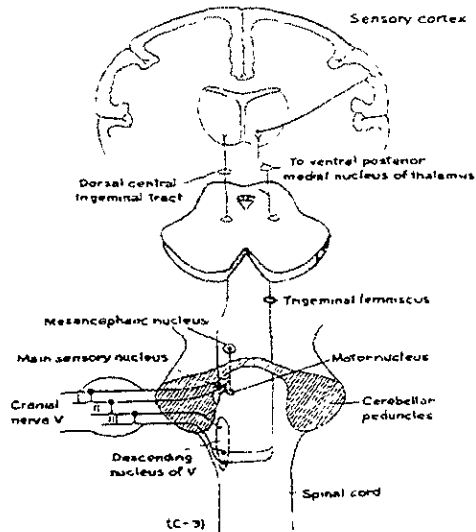


Fig. 40. Lámina BB. Vías sensoriales trigeminales. Vista dorsal de la médula espinal, tallo cerebral, vía talámica y cortical del dolor/temperatura/tacto. Este tracto ascendente trigeminal (lemnisco), es la vía del dolor primario y de la temperatura, donde la parte dorso central del tracto trigeminal convergen muchos impulsostáctiles. Ilustración tomada de McNiell, Charles. Temporomandibular Disorders, Guidelines for Classification, Assessment and management. Quintessence. Illinois. 1990, p. 15.

Diferentes áreas de la corteza están involucradas en diferentes aspectos del procesamiento de información sensorial.

### 3.1.F SISTEMA MOTOR

- **Unidades Motoras.**

Los músculos son activados por alfa moto-neuronas, mielínicas y de largo diámetro, rápidas que vienen del SNC al SNP para formar uniones musculares.

La velocidad de conducción de las alfa moto-neuronas es más lenta en el sistema trigeminal que en los segmentos espinales.

La unidad motora se constituye por una alfa moto-neurona más una fibra muscular.

Los husos musculares (fibras intrafusales), que son los órganos especiales, es decir los receptores de los músculos que son sensitivos a la extensión, también presentan motoneuronas de pequeño diámetro( 6). Estas fibras musculares contribuyen para regular la sensibilidad de éstos receptores y controlan la tensión de los husos musculares durante los cambios de longitud muscular.

El SNC tiene control directo sobre las unidades motoras. La dirección y la fuerza de la contracción muscular está controlada por la activación selectiva de motoneuronas individuales. Estas motoneuronas pueden ser activadas por señales rítmicas del patrón central generador en el tallo cerebral o por reflejos originados en neuronas aferentes propioceptoras o nociceptoras que inervan el sistema masticatorio.

El comportamiento o funcionamiento oral resulta de la actividad de motoneuronas.

- **Activación refleja de las motoneuronas**

Resulta de la estimulación o activación directa de motoneuronas sin involucrar centros motores superiores, como la corteza cerebral. Estos reflejos sirven para controlar el movimiento normal, como para proteger a los tejidos de alguna injuria. El tono muscular, en la mandíbula en posición de reposo o posición postural es producido por el reflejo monosináptico mandibular de cierre que es activado por los husos musculares que están en los músculos oclusores mandibulares.

El reflejo de apertura, puede ser activado por un sinnúmero de estímulos aplicados a los tejidos orales, y se piensa que sirve para proteger a éstos de estímulos nocivos.

Este reflejo polisináptico produce una respuesta inhibitoria en las motoneuronas de cierre en la mandíbula y una respuesta excitatoria en las motoneuronas de los músculos de apertura mandibular (7, 14-15).



### **3.1.G CONTROL DEL TALLO CEREBRAL SOBRE LA MASTICACIÓN.**

La mayoría de los procesos que se requieren para el sustento de la vida son automáticos.

La locomoción, respiración y masticación pueden ser realizados voluntaria e involuntariamente. Por ejemplo, la masticación. Una vez que uno ha decidido comer algo, el proceso de la masticación de la comida ocurre sin que nosotros estemos pensando en él.

El comportamiento automático de estas actividades es mediado por el tallo cerebral o circuitos de la médula espinal llamados patrones centrales generadores. (7,16-15). Se divide en dos procesos:

- ✓ Generador de la duración del ciclo masticatorio.
- ✓ Activación de neuronas premotoras que controlan la activación e inhibición de motoneuronas.

Las células que controlan la duración, se localizan en la formación reticular medial y los grupos de preneuronas se localizan en el núcleo supratrigeminal.

Para llevar a cabo el movimiento alternado de apertura y cierre, las neuronas premotoras que controlan a las motoneuronas para el cierre mandibular, son activadas. Así, para el momento crítico la apertura se lleva a cabo por estos generadores que son los grupos de neuronas premotoras que controlan a los músculos oclusores. Las motoneuronas de apertura no son inhibidas en el cierre, quizá por que los músculos que controlan la apertura no son tan fuertes como los que controlan el cierre (7,14).

Este control es muy fino, y requiere de estimulación sensorial, ya que el patrón generador necesita hacer los ajustes en la fuerza contráctil del músculo y la dirección necesaria para que la masticación sea eficaz.

### **3.1.H MOVIMIENTO VOLUNTARIO**

El movimiento voluntario proviene del acto de desear, o pensar hacerlo. Tres procesos neurales están envueltos en producirlo: 1. Se deberá localizar la zona, o las partes del cuerpo que lo realizarán; 2. Un plan de acción deberá ser formulado para ser ejecutado; 3. El plan es ejecutado. Varias áreas de la corteza son implicadas para la realización de este proceso.(17,18)

La fase de ejecución, es dependiente de la actividad de la corteza motora primaria(Area de Brodmann 4), que es organizada refiriéndose a cada una de las áreas del cuerpo como la zona sensorial de la corteza o área somestésica.

La microestimulación del área masticatoria en la corteza primaria motora evoca movimientos de masticación (15); el tipo de patrón masticatorio observado depende en el punto específico de estimulación(7).

Con todo esto podemos decir que la corteza cerebral es muy importante en el control de los músculos de la masticación (además de sus conexiones corticotrigeminales, tallo cerebral que inicia y termina la activación del patrón generador).

### **3.1.I GANGLIOS BASALES**

Se componen de núcleo caudado, putamen, substancia nigra, etc., no tienen una relación directa con las motoneuronas que producen movimiento. Hay algunas evidencias que ponen de manifiesto que los ganglios basales contribuyen en la función oral sólo en casos de desórdenes a este nivel como en el caso del mal de Parkinson. (7,18-19).

### **3.1.J CEREBELO.**

El cerebelo es un importante componente del sistema motor. Es muy importante para la realización de movimientos finos y para el aprendizaje motor (7,19). La relevancia del cerebelo para el funcionamiento y comportamiento oral, no ha sido muy bien estudiada, pero hay estudios que revelan que la información trigeminal sensorial es enviada al cerebelo, quizá sea esto aplicable en la guía de la mandíbula abriendo y cerrando la boca a la posición de máxima intercuspidad. Cambios en la posición de máxima intercuspidad, por ejemplo, en el caso de un tratamiento ortodóntico, o en el uso de un guarda oclusal, necesitan de "adaptación", aprendizaje en el circuito cerebelar.

### **3.1.K SISTEMA MOTIVACIONAL**

La decisión de realizar el movimiento voluntario requiere motivación o intención, y esta función es realizada por el Sistema límbico. (20). Esta compuesto por el lóbulo límbico de la corteza, formación hipocámpal, la amígdala, los cuerpos mamilares y el hipotálamo. Estas estructuras forman un complejo circuito de regulación en el comportamiento emocional y regulación homeostática. Como regulación de la temperatura corporal, sed, hambre, etc.

El sistema límbico tiene acción en el sistema nervioso autónomo y endocrino.

El sistema límbico se activa cuando estamos en peligro sin embargo, nuestra cultura moderna presenta otras condiciones como estrés crónico y ansiedad en lugar de peligro físico.

Esto activa nuestro sistema que nos "prepara para pelear", cuando estamos en alguno de éstos estados, pero puede originar problemas como úlcera gástrica, hipertensión, dolor de cabeza, y bruxismo, entre otros.

### 3.2 CONTRIBUCIÓN DEL SISTEMA NERVIOSO CENTRAL EN LA OCLUSIÓN NORMAL

Una observación clínica que podemos ver muy a menudo es la gradual hipererupción de un diente en ausencia de su antagonista. Esta sencilla observación sugiere que el diente requiere de un contacto oclusal con su antagonista, para mantener una posición estable dentro del arco dentario.

El contacto oclusal requiere de la activación de la musculatura de la mandíbula que hace que los dos arcos superior e inferior entren en contacto. Esto comprueba que el SNC y su control sobre el movimiento mandibular presenta una profunda influencia en la estabilidad, y mantenimiento de la oclusión (7,21). Imaginemos como ocurriría el patrón de crecimiento y desarrollo del sistema estomatognático, si los músculos de la cara y masticatorios estuvieran paralizados en el momento de su formación in utero. Podríamos imaginar una hipererupción extrema de los dientes, un desalineamiento pavoroso de los dientes en el arco, malformaciones óseas, etc. Este experimento imaginativo, nos da una clara idea de que importante influencia, y la extrema interdependencia entre la función y morfología. Una oclusión normal no se desarrollará sin una función normal; y una oclusión malformada no podrá soportar los requerimientos funcionales necesarios.

Simultáneamente con el establecimiento de la posición de máxima intercuspidad durante el período de la erupción dental, el constante flujo de reacciones sensoriales hacia SNC es crucial en el desarrollo de la programación motora usada por el SNC para producir una efectiva función mandibular.

Por ejemplo, el funcionamiento habitual y en particular de la posición mandibular en la formación de la posición de máxima intercuspidad es muy importante. Esta posición debe ser aprendida por el SNC e incorporada a sus programas motores, que maneja el funcionamiento mandibular. Porque esta habilidad del SNC de recordar, la posición mandibular de la máxima intercuspidad, es capaz de mandar a los músculos oclusores de mover la mandíbula desde cualquier posición de apertura a la posición de máxima intercuspidad, sin ninguna guía proveniente de los planos inclinados de los dientes.

Esta formación de la programación motora del SNC y la oclusión son procesos interdependientes durante el crecimiento y el desarrollo.(7,21).

Durante el transcurso de la vida, el aparato masticatorio, es una herramienta para acometer ciertas necesidades como la ingestión y masticación de la comida, comunicación, etc. Los programas motores que se necesitan para realizar esto, deben ser finamente establecidos con las características del medio ambiente oral, como la localización de las cúspides, fosas de los dientes, medida de la lengua, profundidad del paladar, etc.

Cuando cualquiera de estas características cambia, la programación motora debe ajustarse de nuevo, o reprogramarse. Esto puede explicarse, cuando es colocado un guarda oclusal a un paciente o un aparato ortodóntico; el acrílico que queda en el paladar, puede provocar que el paciente no pueda hablar bien los primeros días, pero después del período de ajuste, el paciente notará que ya puede hablar normalmente. Esto nos muestra que el SNC es capaz de adaptar sus programas a nuevas condiciones. (7).

También, el sistema nervioso protege a los tejidos orales de cambios. Esto lo realiza por medio de reflejos. Hay un gran número de reflejos, pero sólo hablaré de dos: El reflejo de apertura y el reflejo de descarga. El reflejo de apertura es una apertura rápida de la boca que es activada por mecanorreceptores en el ligamento periodontal del diente, como nociceptores de la lengua, labios y mucosa.

La activación de éstas neuronas aferentes de primer orden produce un reflejo polisináptico que simultáneamente inhibe a los músculos oclusores y activa a los músculos de apertura.

Por ejemplo, éste puede ser activado, cuando nos mordemos la lengua o el labio, o cuando mordemos inesperadamente un objeto duro.

El reflejo de descarga, se activa cuando mordemos algo de cubierta dura pero centro suave. Lo que sucede aquí, es que el reflejo es activado por una dramática disminución de resistencia de la fuerza oclusal. Cuando se fractura la cobertura dura tras la fuerza oclusal, el contenido suave interior no provee suficiente resistencia, para impedir un traumatismo, pero gracias a este reflejo se impide esto.

La exploración de los reflejos es uno de los recursos más utilizados en el campo neurológico. La evaluación de la disfunción temporomandibular, y de su respuesta al tratamiento, constituye un campo en que la medición de los reflejos aporta muchos beneficios.

La hiperactividad de los músculos elevadores de la mandíbula constituye el principal fenómeno fisiopatológico dentro de la secuencia que conduce al progresivo deterioro de la función articular. Esto puede surgir debido a varias cosas como tensión emocional constante y sostenida, una simple lesión dental por caries, maloclusión congénita o adquirida, etc. Aunque generalmente todos estos factores se combinan para agravar la enfermedad.

Puede observarse, el padecimiento como la resultante del establecimiento de círculos viciosos, dentro de los cuales, cada resultado de cierta alteración se convierte a su vez en causa directa o indirecta de la misma (retroalimentación positiva). La hiperactividad muscular exagerada es el elemento común a esos círculos.

Se trata de un ejemplo típico de desequilibrio en el control nervioso de una función, ante la constante desviación de algunas de sus variables de entrada, lo cual justifica el carácter fisiológico de los tratamientos que logran aliviar o curar completamente el padecimiento (guardas oclusales, eliminación de interferencias, relajantes musculares, etc.)

El clínico necesita una medida para evaluar el padecimiento y cuantificar la mejoría que se vaya obteniendo gracias al tratamiento, además de que el paciente necesita ser informado de su progreso, ya que a veces los tratamientos duran bastante tiempo.

En el Laboratorio de Fisiología de la División de Estudios de Posgrado e Investigación de la Facultad de Odontología UNAM, contamos con el Reflexímetro computanzado(RFXG), que nos permite la evaluación del problema y la cuantificación de la mejoría dentro del tratamiento.

### 3.2.1 ¿QUÉ ES EL REFLEXIGRAMA?

Es una gráfica que se realiza a partir de un electromiograma masetérico bilateral, mediante electrodos de contacto, con aplicación de un golpe en el mentón, luego de ser procesada la respuesta se observan notables diferencias entre las personas sanas y personas con disfunción de la aridulación temporomandibular (DTM).

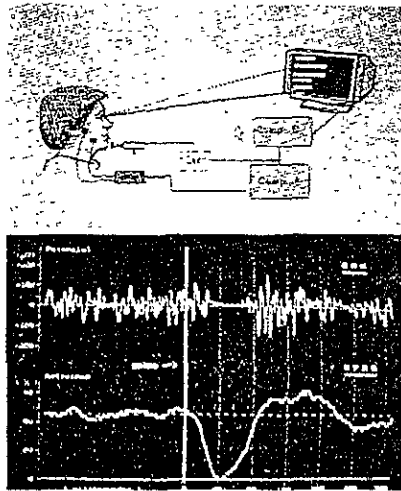


Fig. 41 y 42 Lamina CC. Reflexodent Computarizado. Ilustración tomada de Angeles Medina, et- al. Cambios del Reflexiograma Inhibitorio Masetérico en situaciones de interés clínico. Revista del Colegio de Cirujanos Dentistas. 1 (1): 17-25, pp. 17

### 3.2.2 APLICACIÓN DEL RFXG

Cambios que ocurren con la edad, pacientes con disfunción de la ATM, pacientes bruxistas, pacientes tratados quirúrgicamente, pacientes edéntulos y su respuesta al tratamiento, pacientes bajo tratamiento de ortodoncia, en padecimientos neurológicos.

## ESTA TEMA NO DEBE SALIR DE LA BIBLIOTECA

Si se fractura bruscamente un pedazo de alimento durante un esfuerzo oclusivo intenso, queda enfrente una fuerza muscular muy grande contra el poco peso de la mandíbula. Si persistiera la resultante de estas dos fuerzas, habría una aceleración tal de la mandíbula en sentido ascendente que haría chocar violentamente los dientes y los fracturaría. (22). Esto no ocurre, gracias a la intervención de un poderoso reflejo, explicado anteriormente, que interrumpe completamente la actividad motora durante un lapso de tiempo, en cuanto es detectada la aceleración por exceso de esfuerzo respecto a lo deseado.

Se debe reconocer la gran importancia de los reflejos y su control durante los movimientos mandibulares (23). Los aspectos generales del control motor han sido explicados desde una posición neural (7,24) hasta la explicación detallada de la intervención de los centros superiores en el aparato masticatorio (3,6,7).

La refleximetría de los músculos maseteros, es un método confiable para la evaluación de la función masticatoria como se ha estudiado por largo tiempo en el Laboratorio de Fisiología. Se han publicado numerosos trabajos de los integrantes del equipo de este laboratorio, que demuestran la confiabilidad del RFXG, como una herramienta más de evaluación. (22,25-26)

Además, existen muchos trabajos realizados en pacientes con bruxismo, y/o (DTM) disfunción articular (6,27-28); y se han incrementado más estudios de los reflejos mandibulares en la clínica odontológica desde Van Steenbergue (29)

Un ligero golpe en el mentón durante un trabajo muscular constante en posición de máxima intercuspidación, también produce un brusco exceso de fuerza y entonces ocurre este reflejo inhibitoria que es protector en esencia.

Este reflejo inhibitorio se observa en el electromiograma (EMG) como un período silente (PS), y en el reflexigrama (RFXG), obtenido al finalizar varias repeticiones (20 repeticiones), promediadas y procesadas, aparece como una gran onda negativa (30, 28-31), y debe de medir 40 ms. Se refiere a la transitoria supresión o reducción de la actividad eléctrica de los músculos elevadores u oclusores para prevenir un choque violento (3). Ver Figuras 41 y 42. Lámina CC.



La onda potenciadora es positiva y está hacia arriba de la línea basal, y muestra un aumento de la actividad motora, es menos amplia que la inhibitoria, y termina antes de 140 ms.

Área Faltante: Es el porcentaje de la onda inhibitoria.

Relación de área: Es la división entre Potenciación e Inhibición, ésta relación aumenta en pacientes con disfunción.

Coefficiente de correlación: Es la relación del evento registrado entre lado derecho e izquierdo.

Este reflejo fue estudiado desde fines del siglo pasado y sistematizado desde mediados de este (30,28,29)

Lo más sorprendente de éste reflejo es que un ligero golpe en el mentón es capaz de suprimir por completo la actividad de los poderosos músculos oclusores, que se hayan realizando varios kg. de fuerza(22). Este mecanismo de protección actúa todo el tiempo.

Este reflejo no ocurre durante el reposo, sino durante la actividad muscular, por esto es necesario que cada repetición se realice bajo un mismo nivel de esfuerzo. Lo cual logramos bajo bio-retroalimentación, observado el nivel de actividad muscular mediante el EMG adecuadamente procesado (23, 25-26)

El paciente se sienta en un sillón dental, se le colocan un par de electrodos de superficie en ambos maseteros siguiendo su eje longitudinal y dejando 25 mm de espacio entre ellos (30), el paciente deberá de hacer un esfuerzo oclusivo guiándose por retroalimentación visual por una pantalla hasta que se cumplan ciertas condiciones, al cumplirse éstas (grado de esfuerzo oclusivo), se detonara instantáneamente un martillo de goma, que hará un ligero golpe en el mentón, y se producirá el reflejo, y lo veremos en la pantalla.

Las cuatro formas básicas de un RFXG normal se muestran a continuación: A: Onda inhibitoria breve seguida por una clara onda de potenciación. B: Dos ondas inhibitorias con diferente amplitud (Periodos silentes espaciados). C: Inhibición prolongada, incluyendo dos valles de descenso de amplitud. D: Onda inhibitoria larga, seguida de una leve potenciación. (22,32).

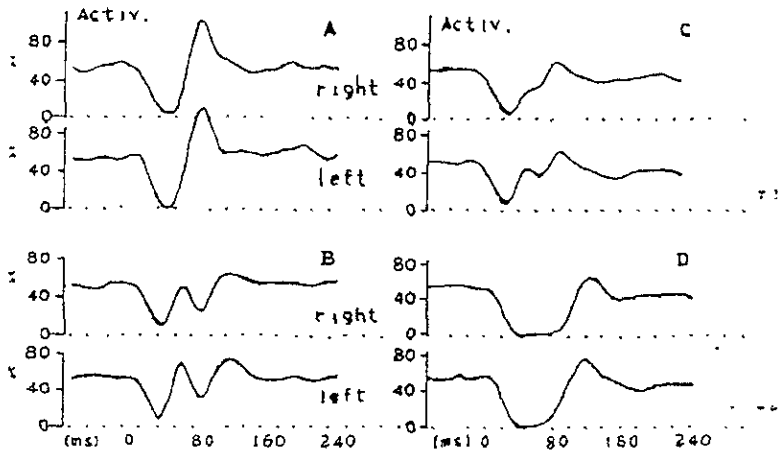


Fig. 43. Lámina DD Las cuatro formas básicas normales del RFXG. Basado del libro de Angeles Medina. C. Garcia Moreira, et-al. Improved automatized recording of the masticatory reflexes through analysis of effort trajectory during biofeedback. Medic Progresses Through technology 20:63-73, 1994, pp. 66.

### 3.2.3 CAMBIO DEL RFXG CON LA EDAD EN PACIENTES SANOS

En los pacientes jóvenes de 20 años o menos se presenta una onda inhibitoria rápida y amplia, y la onda potenciadora llega a cero; en los pacientes mayores sanos, se reduce la onda inhibitoria, y la potenciadora sigue siendo menor que la inhibitoria. Con la edad podemos observar ligeras asimetrías entre lado derecho e izquierdo(22).

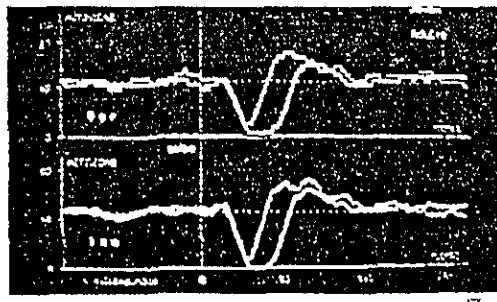


Fig 44.- Cambio del RFXG con la edad en pacientes sanos

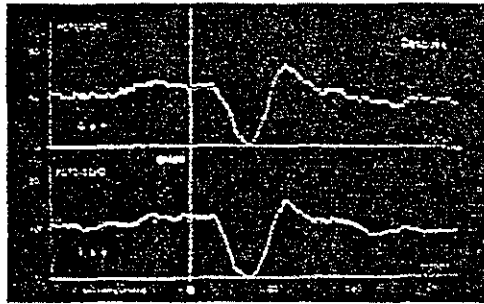


Fig. 45.- RFXG en pacientes con bruxismo sin daño articular

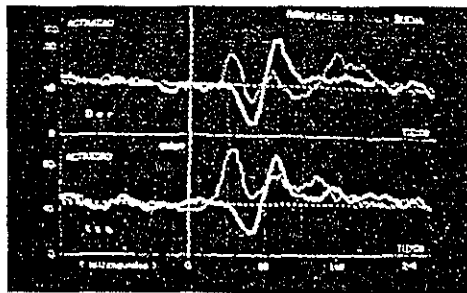


Fig. 46.- RFXG en pacientes con ortodoncia

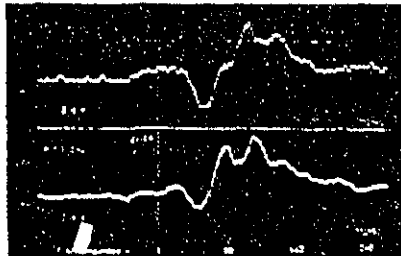


Fig. 47.- RFXG en pacientes con disfunción articular  
 \* Angeles F. Et-al. Cambios en el RFXG masetórico. RCCD.1994.1(1): 17-25

### **3.2.4 RFXG EN PACIENTES CON BRUXISMO**

Si se presenta en pacientes jóvenes sin disfunción articular, se observa un cambio más notorio en el importante refuerzo de las ondas de potenciación, aunque la onda inhibitoria pueda estar un poco reducida. Cuando el paciente mejora clínicamente en respuesta al tratamiento se observa que la onda potenciadora se atenúa.(22,25-26)

En los bruxistas ocasionales, se observa el cambio en el reflexigrama solo cuando se presenta tensión emocional.

El bruxista responde a cada exceso de esfuerzo con una compresión, no con una relajación.

### **3.2.5 RFXG DE PACIENTES CON DISFUNCION ARTICULAR INTERMEDIA O SEVERA.**

En los pacientes con signos y síntomas de disfunción, podemos observar una reducción importante de la onda inhibitoria, y existen grandes ondas de potenciación anómala, que pueden prolongarse hasta más allá de los 240 ms. después del golpe (27-28)

En pacientes con disfunción severa, puede observarse pérdida completa de la onda inhibitoria, y una enorme potenciación anómala.

El reflejo está ausente o en algunos casos se haya invertido, y en lugar de proteger, está produciendo un trauma oclusal.(22).

Hay una notable asimetría entre lado derecho e izquierdo.

### **3.2.6 RFXG EN PACIENTES EDÉNTULOS**

Se han hecho estudios clínicos para verificar el grado de ajuste de prótesis totales. Se toma un RFXG antes, durante y después del tratamiento para verificar como el paciente respondió al tratamiento y si la prótesis fue bien elaborada.

### **3.2.7 RFXG EN PACIENTES DURANTE TRATAMIENTO DE ORTODONCIA**

Los pacientes jóvenes con este tipo de tratamientos, pueden presentar diversas situaciones, una condición oclusal anormal, una ATM, intacta, un control en buen estado, etc. La presencia de aparatos modifican la actividad nerviosa aferente. (22,33,34)

Dependiendo al grado de adaptación que los pacientes tengan a sus aparatos, los pacientes pueden presentar ondas de potenciación muy altas, parecidas a las que presentan los pacientes con disfunciones, etc. Estos cambios se verán durante todo el tratamiento, pues el aparato oral tendrá que ajustarse al nuevo cambio que está sufriendo, y con el RFXG nosotros podremos valorar el resultado del tratamiento.(34).

### **3.2.8 RFXG EN ALGUNOS PADECIMIENTOS NEUROLÓGICOS PRIMARIOS**

En los pacientes que padecen de migrañas frecuentes, se observan ondas muy anómalas de potenciación temprana que son acompañadas de la onda inhibitoria, que se conserva.(35)

Cuando hay lesiones del SNC, como parálisis cerebral, Hay que discernir entre la anomalía primaria de origen central o anomalía secundaria al problema oclusal.

En estos pacientes se presentan patrones anormales de postura y movimiento.

## **3.3 EL SISTEMA NERVIOSO CENTRAL COMO AGENTE ETIOLÓGICO EN OCLUSIÓN PATOLÓGICA**

A veces el SNC puede comandar un comportamiento patológico que puede tener repercusiones en la oclusión. Este tipo de comportamientos están en dos categorías: Para funciones y desórdenes neurológicos.

La parafunción consiste en la activación fisiológica normal de los músculos voluntarios que producen comportamientos no funcionales y que son potencialmente dañinos.(36)

Aquí podríamos hablar del bruxismo, que explicaré más adelante, succión de dedos, mordisqueo de los labios, etc.

Entre los desórdenes neurológicos encontramos los más comunes que se presentan en personas de edad avanzada como la enfermedad de Parkinson, el desorden compulsivo obsesivo, la discinesia craneal cervical entre otros.

## NOTAS BIBLIOGRÁFICAS

1. Bell WE: *Temporomandibular Disorders. Classification, Diagnosis, Managment.* 3ª ed. Chicago, Year Book Medical Publishers. 1990, pp. 3-53, 57, 217, 231-334.
2. Bell WE: *Orofacial Pains. Classification, Diagnosis, Management.* 4ª ed. Chicago, Year Book Medical Publishers, 1989, pp. 17-49, 101-178, 239-284, 285-331.
3. Ramfjord & Ash. *Occlusion.* Sauders. 3ª ed. . 1983, pp. 1-531.
4. Sicher, Dubrul. *Anatomía Dental.* Interamericana 6ª ed. México, D.F. 1978, pp. 42,47,55, 76, 77, 95, 179-180.
5. Travell G. Janet, Simons G. David. *Myofascial Pain and Dysfunction, The trigger point manual.* Williams & Wilkins, Baltimore, Md; 1983, pp. 173-175, 219-232, 236-247, 252,263.
6. Okesson JP. *Management of Temporomandibular Disorders and Occlusion.* 3ª ed. St. Louis CV Mosby Co, 1992, pp. 11-532.
7. MacNiell, Charles, et-al. *Science and Practice of occlusion* Quintessence Books. Illinois. 1ª ed. 1997, 23-92, 273- 456.
8. Fields. Hl. *Pain.* New York. Mc Grow-Hill. 3ª ed. 1987, pp. 354-372.
- 9 Kelly Jp. *Pain and Analgesia. Principles of Neural Science.* New York, Elsevier, 1991, pp. 355-399.
10. Nakamura Y, Kubo, et-al. *Brainsteem control of the masticatory rhythm. Oral- Facial Sensory and Motor Functions.* Tokyo. Quintessence. 1981, 37-44.
11. Gobel S, Hockfield S, et-al. *Anatomical Siniliarities of the medulary and spinal dorsal horn. Orofacial Sensory and motor Functions.* Tokyo. Quintessence. 1981, 211-225.
- 12 Martinez, Ross. *Oclusión.* Ed. Vicova, México 1978,pp. 63-78, 125-153

13. Shelhas, P. Kurt; braun. Et-al. *Joint Disorders, Denargements and Degeneration. TMJ and craneofacial Pain.* Ishiyaku Euroamérica Inc. St. Louis Mo. 3ª ed. 1988, pp. 55-128.
14. Lund JP Richmond, et-al. *The distribution of the golgi tendon organs and muscle spindless in masseter and temporomandibular Joint of the cat.* *Neuroscience* 1978; 3: 259-270.
15. Sessl Bj. *Identification, regulation and significance of jaw muscle reflexes, Oral Facial Sensory and Motor functions.* Tokyo. Quintessence, 1981: 187-203.
16. Luschei es, Golderberg Lj. *Neural Mechanism of mandibular control: Mastication and voluntary biting. The Nervous system. Vol. 2: Motor control, part 2.* Bethesda, Md. American Physiological Society, 1981: 1237-1274.
17. Ghez C. *Voluntary movement.* In: Kandel Er, Schuartz JH, Jessll TM. *Principles of Neural Science*, ed. 3. New York: Elsevier, 1991: 609-624.
18. Ghez C. *The control of movement. Principles of Neural Science.* New York, Elsevier. 1991, pp. 533-547.
19. Cote L, Crutcher MD. *The Basal Ganglia . Principles of neural science* ed. 3. New York: Elsevier, 1991: 647-659.
20. Kupfermann I. *Hypothalamus and Limbic System: Motivation. Principles of Neurall Science.* Elsevier. 1999, pp. 750-761.
21. Dear, Robert. *Cátedra sobre dolor orofacial y DTM.* UCSF 1999.
22. Angeles F, Lópezlena G, et-al. *Cambios en el reflexiograma inhibitorio masetérico en situaciones de interés clínico.* *Revista del Colegio de Cirujanos Dentistas.* 1944. 1 (1): 17-25
23. Lund J, Olsson K. *The importance of reflexes and their cintrol during jaw movement: Trends in neurosc.* 6: 458463; 1983.
24. Kandell E, & Schwartz. J. *Principles of neural science.* Elsevier. New York. 1991: 367-384.
25. Angeles F. Bonilla M, et-al. *Análisis electromiográfico de los músculos maseteros para mejorar la reproductibilidad del periodo silente con fines de diagnóstico clínico.* *Rev. Facultad de Odontología. UNAM. México.* 2: 4-14; 1987.
26. Angeles F, Licon A, et-al. *Refleximetría de los músculos maseteros para mejorar la reproductibilidad del periodo silente con fines de diagnóstico clínico.* *Archneurocien* 2(3): 215-223;1997.
27. Wijer Anton de, et-al. *Reliability of clinical findings in temperomandibular disorders.* *J Orofacial Pain.* 1995; 9: 181-191.
28. Helsing & Klineberg, *The masseter muscle: The silent period and its clinical implications.* *J Prosth. Dent.* 49; 106-112; 1983.

29. *Bessett R, Bishop B Moll N. Duration of masseteric silent period in patient with TMJ syndrome. J. Appl Physiol 1971; 30: 864.*
30. *De Laat A, Van de Glas H, et-al. The masseteric poststimulus electromyographic complex in people with dysfunction of the mandibular Joint. . Arch Oral. Biol. 30: 177-180; 1985.*
31. *Kossioni, A. Et-al. Random Variation in the masseteric silent period after chin taps. J. Prosthe. Dent. 1995: 73; 450-6.*
32. *Ángeles Medina. C Garcia Moreira. et-al. Improved automatized recording of the masticatory reflexes through analysis of effort trajectory during biofeedback. Mediac Progresses Through Technology 20: 63-73, 1994.*
33. *Ángeles F, Garcia C et-al. Refleximetria oclusal: una nueva herramienta para la evaluación de la funcionalidad masticatoria (1): Descripción General del Método y sus aplicaciones. Práctica Odontológica. 13 (12) 17-23: 1992.*
34. *Carels & Van Steenbergue. Changes in Neuromuscular reflexes in the masseter muscles during functional Jaw Orthopedic treatment in children. Amer. J. Orthod. Dentofa. Orthp. 90: 410-419; 1986.*
35. *Cruccu G, et-al. Impairment in masticatory function in Hemiplejia. Neurology 38: 301306.1988.*
36. *Rugh JD, Harla J: Oclussal Parafunction. A Text Book of Occlusion. Chicago. Quintessence, 1988: 249-261.*



## C A P Í T U L O 4

### FISIOPATOLOGÍA DE LA ARTICULACIÓN TEMPOROMANDIBULAR

Disartema o disfunción temporomandibular (DTM) es un término que conjunta un sinnúmero de problemas clínicos que involucran la articulación temporomandibular (ATM), los músculos de la masticación, cuello y espalda, además de estructuras asociadas que comprenden el sistema masticatorio.

La mayoría de los desórdenes temporomandibulares (DTM) son identificados como los que provocan dolor no de origen dental en la región orofacial, y son considerados en una subclasificación de desórdenes de tipo músculo esquelético. Este tipo de desórdenes tienen varios síntomas comunes.

El síntoma más frecuente es el dolor, localizado generalmente en los músculos de la masticación, cuello, espalda en el área preauricular anterior o posterior, y/o en la ATM.

Este dolor se puede agravar por la masticación o algún otro movimiento de la mandíbula.

Los pacientes comúnmente presentan limitación a la apertura y/o asimetría del movimiento mandibular, sonidos en la articulación como chasquidos o crepitación.

Algunas veces estos signos y síntomas pueden ser acompañados con dolor de cabeza, oído, mandíbula, o dolor facial, hipertrofia indolora muscular, dolor a la palpación muscular, desgastes anormales oclusales relacionados a actividades parafuncionales como Bruxismo. (1)

Si el dolor se debe alguna causa no músculo esquelético como otorrinolaringológico, neural, vascular, neoplásico o infeccioso en la región orofacial, no es considerado primariamente como un desorden temporomandibular. Sin embargo, los desórdenes temporomandibulares existen generalmente con otros disturbios orofaciales o craneofaciales

Los DTM han tenido un notable proceso de evolución histórico. En 1934, Costen (2), un otorrinolaringólogo observó que pacientes con dolor cerca o en el oído, que presentaban tinnitus, mareo, entre otras cosas; se observaba que había una alteración de la dimensión vertical de oclusión.

Mucho tiempo se consideró que solamente la maloclusión era la causa que producía tal fenómeno.

En los tiempos de la postguerra, se decía que el primer factor etiológico era una desarmonía oclusal, y surgieron varias técnicas de estabilización y balance.

Gracias al avance de nuevos estudios en fisiología neuromuscular y biomecánica articular se han expandido estos conocimientos. Después de los años 70, los avances en técnica de imágenes, tomografía, artrografía, etc. nos han dado más datos sobre la visualización de las estructuras intracapsulares.

En nuestros días, un conocimiento multidisciplinario nos ha brindado una respuesta que los pacientes que presentan DTM pueden sufrir una variedad de padecimientos sistémicos, articulares, neuromusculares, neurológicos, neurovasculares y desórdenes del comportamiento como el estrés.

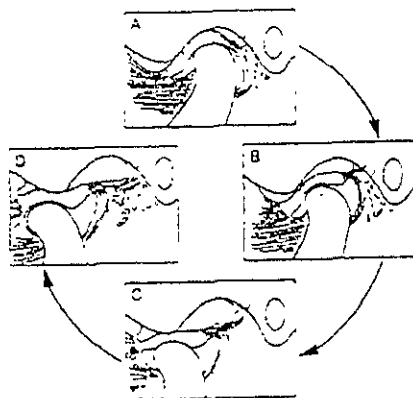


Fig.48 Lámina FF Articulacion Temporomandibular Normal. A) Mandíbula en posición cerrada, el condilo reposa en la banda posterior del disco articular. B, C, D) El disco acompaña al condilo en su translación hacia delante. El estrato superior de la zona bilaminar se estira, el inferior no. W K Solberge, GT Clark. Temporomandibular Joint Problems, Biologic Dagnosis and Treat Ment, Quintessence Publishing, Chicago, Illinois, 1980, p.70

Las patologías, desórdenes o disfunciones de la articulación temporomandibular son la segunda causa de dolor persistente de cabeza y cuello; los pacientes con artropatías temporomandibulares a menudo tienen un historial de molestos chasquidos, crepitaciones, tronidos, trabas mandibulares, o dolor al mover la mandíbula. El dolor que presentan lo describen como sordo, constante y de intensidad fluctuante. Se puede manifestar como dolor en la mandíbula, en la articulación, dolores de cabeza en la zona del temporal, molestia en los oídos o en la base del cráneo; este dolor puede agravarse al masticar, al hablar largo tiempo, al apretar los dientes, al hacer ejercicio o si se tiene un hábito parafuncional. (3-4)

A menudo la queja no es el dolor en sí, sino un ruido articular acompañado de fatiga muscular, restricción a la apertura, inestabilidad oclusal o traba frecuente al cerrar la boca.

La artropatía más común es la conocida como desarreglo interno, que se caracteriza por un desplazamiento hacia adelante del disco articular en relación con el cóndilo mandibular. Está frecuentemente asociado con una inflamación de la cápsula articular (capsulitis).

El desplazamiento es progresivo y consta de 5 etapas cada una con sus signos y síntomas característicos.(5)

La fase uno de este desplazamiento se caracteriza por un chasquido recíproco (al abrir, y al cerrar). El chasquido a la apertura es indicio de que el disco articular está colocado en una posición anterior a lo normal, de tal manera que el cóndilo mandibular, en lugar de reposar sobre la banda posterior, está colocado en la zona bilaminar, y al abrir la mandíbula, el cóndilo que se desplaza hacia adelante y abajo brinca la banda posterior y se reposiciona (recaptura) en su lugar ideal; el chasquido al cerrar es reflejo de lo que anteriormente descrito ocurre en sentido inverso, con el cóndilo moviéndose bajo la banda posterior hasta que se zafa del disco y se vuelve a alojar en la inserción posterior de éste (zona bilaminar). El chasquido a la apertura ocurre entre los 10mm y 40 mm en este movimiento y de 0mm a 20 mm en el cierre. Al desplazarse más y más hacia adelante, el disco comienza a interferir con la translación normal del cóndilo.

La fase uno también es conocida como "Desplazamiento anterior del disco con reducción"; este término está basado en el vocablo médico "reducción", utilizado en las fracturas de huesos cuyos bordes rotos pueden ser confrontados, así, al regresar el disco a su posición normal, se dice que se reduce.

GG

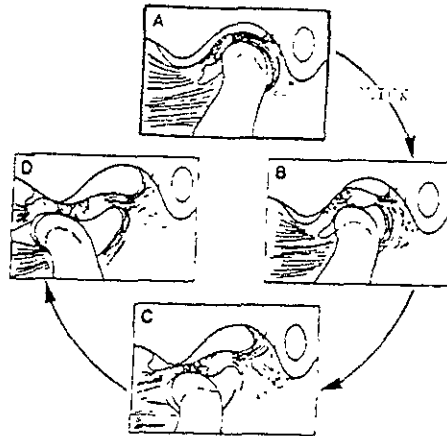


Fig 49 Desplazamiento anterior del disco con reducción. A) El disco se encuentra anteriormente desplazado el cóndilo descansa sobre la zona bilaminar. B) al iniciar la apertura, el cóndilo se desplaza hacia adelante y brinca la banda posterior (Click). C, D) Una vez recapturado el disco, la traducción del complejo cóndilo-disco se realiza normalmente. W K. Solberg, G T Clark Temporomandibular Joint Problems, Biologic Diagnosis and treatment, Quintessence Publishing, Chicago Ill, 1980 pp 71

La fase dos de los desarreglos internos comienza cuando el disco articular se aloja anterior y medialmente en relación al cóndilo mandibular, causando así un bloqueo en la traducción de éste y provocando una traba. Esta traba puede ser liberada por el paciente y se torna intermitente, dependiendo de las tensiones posturales que se apliquen al complejo cóndilo disco.

El chasquido continuo y la traba repetitiva estiran persistentemente a los ligamentos colaterales, al medial y al posterior, creando una laxitud en ellos. Los pacientes pueden abrir la boca con un movimiento brusco protrusivo, que provoca traducción del cóndilo, y ocasionalmente exhiben una apertura excesiva como resultado de ligamentos laxos o hiper movilidad de la articulación, resultando eventualmente una traba mandibular ya sea al abrir o al cerrar.

Esta fase es denominada "desplazamiento anterior del disco articular sin reducción" ya que no existe una recapturación del disco (reducción). Al igual que en fase uno, el desarreglo interno puede ser unilateral o involucrar a ambos cóndilos; en el caso específico de la fase dos, si es bilateral, se producirá una limitación de la apertura (o impide el cierre); si ocurre en un sólo lado, la mandíbula se desvía hacia el mismo, ya que el cóndilo del lado no afectado puede continuar libremente la translación.

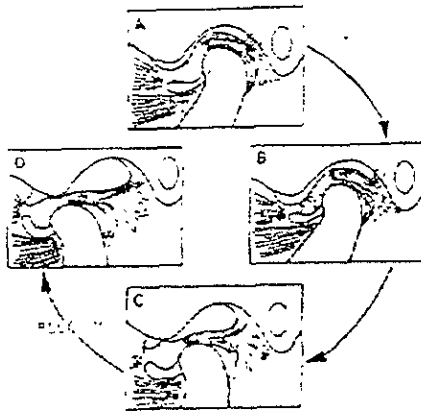


Fig 50 Desplazamiento anterior del disco sin reducción. A) El disco está desplazado anteriormente el cóndilo descansa en la zona biamarinar; B) Al avanzar el cóndilo hacia delante, presiona sobre el disco pero no puede bñncar la banda posterior; C) Sigue la translación condilar y el pellizcamiento del disco; El cóndilo no puede continuar su translación porque el disco lo impide, este bloqueo no permite que haya apertura mandibular (bloqueo)

En la fase tres pueden ocurrir una excesiva limitación o hiper movilidad con trabas mandibulares intermitentes (subluxación). Cuando existe la primera, el disco está permanentemente alojado anterior al cóndilo e interfiere con la translación de éste, la apertura se restringe a unos 20mm y no hay ruido articular ya que el cóndilo únicamente puede rotar. Subsecuente a disfunción articular, los músculos se pueden volver dolorosos y espásticos como resultado del excesivo esfuerzo por mantener a la articulación en su lugar. En la traba mandibular al cerrar (subluxación), el cóndilo está desplazado anteriormente con respecto al disco y eminencia articulares y es incapaz de regresar a su posición normal porque la translación en sentido posterior está bloqueada.

Debido a la laxitud del ligamento colateral, el cóndilo puede moverse lateral o medialmente para destrabar la mandíbula y permitir el cierre.

Una vez que ha ocurrido la fase tres y la mandíbula no puede destrabarse con movilizaciones, una remodelación de tejidos blandos conduce a la fase cuatro. En esta etapa, la función diaria de la mandíbula fuerza el desplazamiento del disco más hacia adelante hasta que la mandíbula, al no tener ya el cóndilo un disco duro que le impida su translación, puede abrir casi totalmente. La zona bilaminar y los ligamentos colaterales se remodelan gradualmente con aposición de fibras de tejido conectivo. Un chasquido simple, o una fina crepitación puede ocurrir como resultado de interferencias ocasionadas durante la translación del cóndilo provocadas por pequeñas irregularidades en este tejido remodelado. La mayoría de los músculos de la masticación continúan con la estabilización protectora de la mandíbula provocando más dolor.

Si el desarreglo interno continúa, la remodelación de tejidos blandos progresa y da lugar a la remodelación de tejidos duros o fase cinco. Cambios radiográficos en la zona del cóndilo, y ocasionalmente en la eminencia articular, se vuelven evidentes.

La perforación del disco (en su zona bilaminar) y el consecuente contacto entre dos huesos (cóndilo mandibular, fosa mandibular) van a provocar un sonido característico de crepitación al abrir y al cerrar. Ocasionalmente, los músculos dejarán de esforzarse para estabilizar la mandíbula y la capsulitis disminuirá; si el remodelado óseo es exitoso, los pacientes pueden realizar una apertura normal, sin dolor excesivo, pero con un continuo dolor articular. En otros casos, los cambios óseos degenerativos progresan hasta existir erosiones severas, pérdida de dimensión vertical, dolor agudo de la articulación temporomandibular y de los músculos de la masticación, finalmente, habrá una función articular y mandibular muy limitada, que afectará al paciente física y psicológicamente.(3,6)

En algunos casos, esta enfermedad articular degenerativa puede presentarse sin la existencia de desarreglos internos debido a una enfermedad reumática sistémica.

## Capsulitis

Las causas más comunes de la inflamación de la cápsula articular son traumáticas; un golpe en la mandíbula, el morder un objeto duro, la sobremasticación o un hábito parafuncional pueden resultar de una excesiva concentración de fuerzas en la ATM.

Cuando la cápsula está inflamada aumenta la presión intracapsular, esto puede modificar la posición mandibular lo suficiente para que genere maloclusión.

Como sucede con todas las articulaciones, unos días de reposo (dieta blanda o líquida), medicación antiinflamatoria, la aplicación de compresas frías o calientes (o la combinación de ambas) ayudan a resolver el problema; si la capsulitis continúa, debe sospecharse un padecimiento reumático, de un trauma sostenido o de desplazamiento del disco.(7)

Muchos otros tipos de patologías pueden afectar a la ATM y provocar disfunción; fracturas, tumores, desórdenes del crecimiento e hiperplasias de la articulación o del proceso coronoides.

Un agrandamiento condilar puede ser el resultado de un condroma o de un osteoma, lo cual ocasionará que la mandíbula se desplace hacia el lado opuesto; la hipoplasia condilar puede contribuir a que la mandíbula migre hacia el lado afectado, con los consecuentes cambios oclusales y dinámicos. Este tipo de deformación puede ser ocasionado por traumas, radiaciones, deficiencias en la nutrición, inflamación y alteraciones endocrinas; el grado de alteración del cóndilo depende de la edad del paciente y el estado del crecimiento condilar. (8)

Una fractura del cuello del cóndilo y muy raramente, la fractura de la cabeza del cóndilo o del canal auditivo externo deben sospecharse al ocurrir un trauma en la zona; una desviación mandibular en la apertura o la existencia de mordida abierta son indicadores de este tipo de fracturas.

Otros desórdenes como los tumores malignos, mixomas, displacias fibrosas y metástasis de tumores vecinos son raros pero han sido reportados. (8,9)

#### 4.1 PATOLOGÍA DE LAS ARTROPATÍAS

Aunque radiológicamente se conocen los cambios y la evolución de las artrosis de la articulación temporomandibular, los procesos que causan la destrucción del fibrocartilago que reviste a las superficies articulares y que provocan otros cambios degenerativos aún no se aclaran por completo.

Parte de la dificultad de estudiar la osteoartritis reside en la distinción entre los procesos de remodelación, envejecimiento y de la osteoartritis en sí. La remodelación es un proceso de adaptación biológica reversible a circunstancias ambientales que cambia la estructura o morfología involucrada.

Sin embargo, la osteoartritis es básicamente un desorden no inflamatorio de las diartrosis caracterizado por el deterioro y la abrasión del cartilago articular y del hueso subyacente.

Debido a que los mecanismos de ambos procesos son similares, es difícil distinguir histológicamente uno del otro; recientes artículos ultramicroscópicos de la estructura y función del fibrocartilago de la ATM han iluminado un poco la comprensión de la mecánica de la osteoartritis.

El tejido que cubre a las superficies articulares en la ATM es de un espesor de aproximadamente medio milímetro, y está formado por condrocitos, fibrillas de colágeno, proteoglicanos, y agua; una red de fibrillas de colágeno y proteoglicanos forman una matriz que contiene un gel hidrofílico. Cuando la superficie articular es presionada, aumenta la presión interna del fibrocartilago y ejerce una fuerza compresiva en la red de fibrillas; cuando esta presión excede a la propia presión osmótica de la matriz, el agua es expulsada hacia el fluido sinovial y lubrica la articulación.

Cuando la presión cesa, ocurre lo contrario; este proceso permite a la articulación soportar grandes cargas con mínima distorsión y fricción durante los movimientos.



Si las repetidas fuerzas aumentan más allá la capacidad funcional del fibrocartilago, el proceso de degeneración de éste comienza con la fragmentación de la red de colágeno; con esta ruptura de la matriz, la presión osmótica interna no puede mantenerse, el resultado es una inflamación de la matriz.

Esto separa a las fibrillas de colágeno, permitiendo a los proteoglicanos que se fuguen; la pérdida de estos últimos y la desintegración en la red de colágeno debilitan dramáticamente la capacidad funcional del fibrocartilago. La aplicación repetida de fuerzas excesivas genera un intento de remodelación que eventualmente fracasa.

Como un intento por separar, hay una formación de condrocitos agrupados en racimos, dotados de retículo endoplásmico rugoso y complejo golgi en grandes cantidades (que sugiere un proceso activo de producción de proteoglicanos y colágeno).

El fracaso de la remodelación ocurre porque la cantidad de material que se está perdiendo excede a la que los condrocitos pueden sintetizar.

Existe evidencia clínica de que la osteoartrosis se correlaciona con el desplazamiento progresivo anterior del disco; el disco articular es biconcavo y entre sus componentes hay fibras de colágeno dispuestas tridimensionalmente para resistir pasivamente las fuerzas de compresión y tensión. Cuando sucede un trauma, o fuerzas excesivas actúan sobre el disco, ocurre una ruptura de esta red tridimensional resultando en una inserción posterior laxa, un aflojamiento de los ligamentos colaterales y una deformación del disco en sí. Como la posición del disco se vuelve variable, éste interfiere con la función del pterigoideo lateral de mover al complejo cóndilo-disco de una manera coordinada, de tal manera, el disco se desplaza anteriormente y bloquea parcialmente la translación del cóndilo.

Aquí es cuando comienzan los chasquidos; el disco cambia de forma y sigue siendo desplazado, la cápsula articular se vuelve muy sensible y los músculos de la masticación, en un esfuerzo por mantener en su lugar a la articulación y brindarle estabilidad, trabajan ininterrumpidamente desencadenando un síndrome doloroso disfuncional miofascial; cuando el disco es totalmente desplazado, el cóndilo ejerce su presión contra la zona bilaminar; sugiere que es aquí donde tiene lugar la remodelación, si la fuerza que se aplica en este pseudodisco es mayor que la capacidad de remodelación, la desintegración, con la consecuente perforación, es inevitable.(10)

#### **4.2 SÍNDROME DOLOROSO DISFUNCIONAL MIOFASCIAL**

Esta enfermedad no es un padecimiento directo de la articulación, sino un efecto o causa de disfunción de ésta. Generalmente el término fascial es confundido con facial, el primero se refiere a que el fenómeno de irritación o dolor se lleva a cabo en las fibras o fascias de un músculo determinado y no en tejido cutáneo, ligamentoso, perióstico o cualquier otro tipo no muscular, el vocablo facial indica que tiene su localización en la cara.

El síndrome doloroso disfuncional miofascial repercute en los músculos de la cara, cráneo y cuello principalmente, cuando es provocado por desarmonías oclusales o desarreglos internos de la ATM, sin embargo esta patología puede presentarse en casi todos los músculos del cuerpo, dependiendo de la localización de su origen ( 11).

El síndrome doloroso disfuncional miofascial cráneo-mandibular tiene su origen en la constante contracción anormal de cualquiera de los componentes del sistema estomatognático; esta excesiva contracción puede ser originada por una desarmonía oclusal o un desarreglo interno de la ATM. Los receptores propioceptivos existentes en el complejo cráneo-mandibular, indican la posición de sus componentes, de tal modo que, si ocurre algo anormal (por ejemplo, una interferencia oclusal) en la localización especial, los músculos, en su función de ser capaces de no mover la mandíbula, reciben información específica de manera que uno, dos o varios de ellos se contraen para restablecer la posición normal y devolver la armonía al sistema estomatognático. (4,6,12)

Los síntomas de éste síndrome se atribuyen principalmente a un espasmo muscular; existen diferentes grados de tolerancia entre músculo y músculo y entre paciente y paciente, cuando esos límites son excedidos debido a que existe una interferencia oclusal que no permite que la mandíbula (ATM) llegar a su posición, o bien a la presencia de desarreglos internos, las fibras musculares se cansan, se vuelven irritables en exceso y se tornan espásticas.

En el caso específico del músculo pterigoideo externo o lateral, cuando su fascículo superior presenta un espasmo, ejerce una continua y fuerte tracción en su inserción, esto es, en el disco articular. Esta tensión puede desplazar anteriormente al disco o exacerbar un desplazamiento ya existente, complicando la situación y formando un círculo vicioso.

Si son los músculos elevadores de la mandíbula (en especial el masetero, que es además apretador) los que presentan hiperactividad, entonces llevan a la mandíbula más arriba y, consecuentemente al cóndilo. Esto provoca una compresión del cóndilo mandibular hacia el disco articular que, debido a la alta lubricación existente, puede ser desplazado anteriormente.

Existe una íntima asociación entre los movimientos parafuncionales (Bruxismo, por ejemplo) y la aparición del síndrome doloroso disfuncional miofascial craneomandibular (13).

#### **4.3 ENFERMEDADES REUMÁTICAS QUE AFECTAN A LA ARTICULACIÓN TEMPOROMANDIBULAR**

La enfermedad sistémica degenerativa u osteoartritis sistémica es una patología progresiva no inflamatoria de las articulaciones en general, principalmente aquellas, que soportan un peso.

Se caracteriza por el deterioro de la superficie articular y la formación de hueso nuevo en las áreas subcondrales y en los bordes de la articulación. Aparentemente es una parte inherente al proceso de envejecimiento, aunque puede ser acelerado por traumas, infecciones y alteraciones metabólicas.

La artritis reumatoide (poliartritis) es una alteración autoinmune que se asemeja a la osteoartritis pero ocurre predominantemente en pacientes jóvenes; la enfermedad comienza como una inflamación de la sinovial con edema asociado, congestión vascular, exudado de fibrina e infiltración celular; si la inflamación continúa la membrana sinovial se engruesa y un tejido de granulación en desarrollo desnuda la superficie del hueso. En casos severos, la denudación es tan grande que se comienzan a formar adhesiones entre las superficies articulares; estos cambios generan eventualmente conexiones fibrosas u óseas que limitan el movimiento. Muy rara vez incurre en la ATM, (14-1).

Otros procesos que se pueden producir en la ATM, es la artritis séptica está relacionada con la degeneración articular provocada por los procesos infecciosos localizados en la articulación.

El tipo metabólico de artritis se relaciona con alteraciones endócrinas como el hipertiroidismo, la acromegalia, y la gota. (1)

#### 4.4 TRAUMA OCLUSAL

Es una actividad parafuncional que altera el reflejo de protección mandibular, y aumenta la actividad muscular provocando más daño.

Es un trastorno con múltiples etiologías, o bien el trastorno no es un problema único.

Cuando los movimientos céntricos y excéntricos que se suceden durante el ciclo fisiológico mandibular, se ven interferidos de tal manera que repercuten en uno o más de los componentes del sistema estomatognático, podemos decir que estamos en presencia de una oclusión patológica o maloclusión. (15)

Si el paciente presenta interferencias oclusales durante los movimientos mandibulares, que impidan que estos movimientos sean finos y que la mandíbula se deslice por la acción muscular y que ésta sea guiada por la interferencia; el sistema estomatognático como he explicado anteriormente, tiene una tolerancia fisiológica que trata de seguir guardando el equilibrio, la homeostasia entre sus componentes, pero llega un momento en que la tolerancia se rompe, y empiezan a manifestarse los signos y los síntomas de disfunción.

Las fuerzas traumáticas que son dirigidas a cualquier componente del sistema estomatognático tienen capacidad de adaptación. Las respuestas sintomáticas dependen de característica de la fuerza (intensidad, frecuencia, dirección, duración), grado de adaptabilidad del individuo, factores que alteren el umbral de resistencia, como enfermedades sistémicas y problemas tensionales. (15)

#### **4.4.1 ALTERACIONES DEL TRAUMA OCLUSAL EN LA ESTRUCTURA DENTARIA**

En la corona dental pueden producirse:

**Atrición:** Es la pérdida de estructura causada por movimientos funcionales o parafuncionales e incluye la masticación normal y bruxismo.

**Abrasión:** Es la pérdida de estructura dentaria por medios mecánicos como el cepillado.

**Erosión:** Es la pérdida de estructura causada por agentes químicos o procesos ideopáticos.

Pueden producir pérdida de la longitud coronaria, alteración de la dimensión vertical, alteraciones de las curvaturas oclusales.

A nivel pulpar, se forma dentina esclerótica y secundaria, calcificación pulpar, hiperemia, alteraciones degenerativas, cálculos pulpares, resorciones internas.

A nivel radicular podemos observar hipercementosis, resorción radicular, fractura del cemento, fractura radicular y si se pierde el ligamento periodontal pudiera producirse una anquilosis.

#### 4.4.2 ALTERACIONES DEL TRAUMA OCLUSAL EN EL PERIODONTO

La oclusión desempeña un papel muy importante en la salud periodontal.

Las fuerzas verticales provocan la alteración de la forma de las fibras periodontales, las fibras se alargan; las fuerzas horizontales, provocan un desplazamiento alrededor del fulcrum, formando zonas de presión y tensión; las fuerzas laterales, son de las más patológicas y provocan movimiento alrededor de un eje llamado fulcrum, causando zonas de tensión y presión.

La tensión provoca aposición ósea, hipertrofia del ligamento y cambios vasculares, la presión provoca resorción ósea, aumento del espacio del ligamento, y cambios vasculares también.

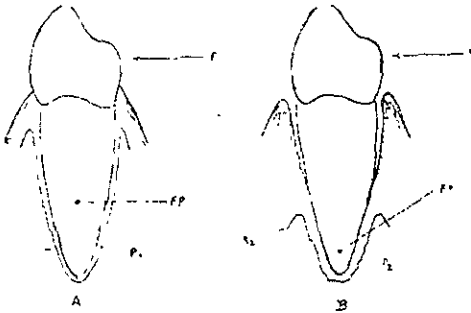


Fig 51. Incremento de la tendencia por trauma de oclusión con pérdida periodontal de soporte FP1 Fulcrum, f, dirección de la fuerza, R1R2 y P1P2 son áreas de resorción y presión respectivamente




Fig 52 Puentes con extensa pérdida ósea Ramfjord & Ash. Occlusion, Saunders, 1983, pp 201,205

Las lesiones radiográficas se observa un aumento del espacio del ligamento, hay destrucción ósea vertical, radiolocidez y condensación del hueso alveolar, pérdida de la continuidad de la lámina dura, entre los más notables.(15,14,16)

- Trauma oclusal primario: Es una condición histopatológica, y la fuerza traumática está actuando sobre periodonto sano.
- Trauma oclusal secundario: Es cuando la fuerza traumática está actuando sobre un periodonto enfermo.

El trauma oclusal no inicia la gingivitis o periodontitis, pero modifica o intensifica la inflamación, la formación de bolsas depende del grado de irritantes que se encuentren en la zona. La oclusión afecta indirectamente cuando interfiere en la capacidad de remoción de placa dento bacteriana.(15,16).

#### **4.4.3 ALTERACIONES DEL TRAUMA OCLUSAL EN EL SISTEMA NEUROMUSCULAR**

Numerosos autores reportan que las interferencias oclusales más la Tensión emocional provocan una parafunción (17,10,13,9,11)

Una parafunción es el rechinar o movimiento de trituración de los dientes sin propósitos funcionales.

Los factores predisponentes locales que podemos observar en un paciente, sería que el paciente estuviera fuera de relación céntrica, tuviera una oclusión traumática (maloclusión), una falta de guía anterior, iatrogenias como una restauración alta, etc.

El factor sistémicos predisponente y perpetuante es la tensión emocional, y el desencadente es alguna o algunas interferencias oclusales.(6)

#### **4.4.4 ALTERACIONES DEL TRAUMA OCLUSAL EN LA ARTICULACIÓN TEMPOROMANDIBULAR**

La actividad muscular anormal, puede originar daños a la ATM. Puede provocar cambios en la posición mandibular asociada con desarmonias a nivel dental.

Tanto los factores psicológicos como el trauma oclusal aumentan la actividad muscular y ocasionan trastornos funcionales articulares. Cualquier tipo de interferencia combinada con tensión emocional ocasiona trastornos articulares al establecerse una parafunción (18)

Como se explicó anteriormente puede llevar a la articulación a presentar signos y síntomas de Síndrome doloroso disfuncional miofascial y llegar a una enfermedad articular degenerativa.

Entre sus signos y síntomas encontramos que el sexo femenino es el más afectado (1,12), se presenta mayormente en edad adulta, hay dolor articular, a la palpación, limitación de movimiento, desviación de la mandíbula hacia el lado afectado, dolor a la palpación muscular (principalmente pterigoideo externo, trapecio, esternocleido mastoideo), ruidos articulares, cefaleas persistentes, asimetrías faciales, bruxofacetas, y algunas veces signos radiográficos. (3-6,19,20)

En estos casos el tratamiento puede ser de forma transitoria con un guarda oclusal, y después de un análisis hacer un tratamiento definitivo con un ajuste oclusal, rehabilitación protésica u ortodóntica. El tratamiento debe ser lo más conservador posible.

El sistema estomatognático es una unidad indivisible. Las características de la fuerza en relación a la respuesta del individuo determinan la aparición de una lesión de carácter oclusal. Una Boca sana dificulta la aparición de una alteración de origen oclusal (interferencias Oclusales).

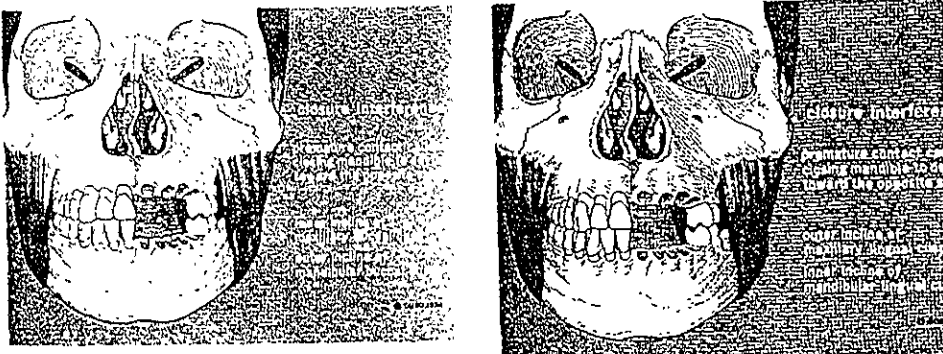


Fig. 55 Interferencias oclusales. Neff A, Peter Oclusión y función College of Georgia 1980, pp 365



## 4.5 BRUXISMO Y APRETAMIENTO

El bruxismo es el resultado de la búsqueda inconsciente de la relación céntrica del paciente y la eliminación de las interferencias para lograrla (22,1) La actividad parafuncional del sistema estomatognático que consiste en friccionar los dientes en un estado de inconsciencia y de vigilia.

El paciente bruxista presenta una gran hipertonía muscular, presenta tensión emocional, y al examen dental observamos las bruxofacetas redondeadas y pulidas. (21,20).

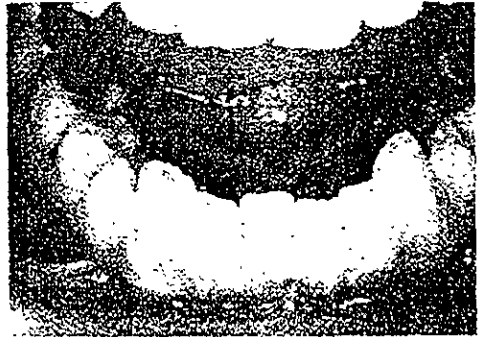


Fig 53, 54 Trauma oclusal por Bruxismo Copiado de Raamfjord & Ash Occlusion Saunders. 3ª ed. 1983, pp. 201-205

### 4.5.1 SIGNOS Y SÍNTOMAS

- ✓ Desgaste oclusal generalizado excesivo e irregular
- ✓ Hipertrofia muscular (básicamente maseterina).
- ✓ Fatiga muscular al despertar
- ✓ Puede haber traba mandibular
- ✓ Dolor o sensibilidad en los músculos de la masticación, espalda y cuello.
- ✓ Dolor o sensibilidad a la palpación articular.
- ✓ Chasquido o crepitación articular.
- ✓ Limitación del movimiento mandibular.

#### 4.5.2 PERFIL DEL BRUXÓMANO

- ✓ Agresivo
- ✓ Controlador
- ✓ Obsesivo
- ✓ Rígido
- ✓ Dominador
- ✓ Ansiedad y depresión
- ✓ Idealista y perfeccionista.

Su tratamiento local es con un guarda oclusal, un ajuste oclusal o una rehabilitación oclusal.

El tratamiento sistémico es a base de fármacos como analgésicos, entre ellos el ácido acetilsalicílico; relajantes musculares como el metocarbamol; ansiolíticos como el Diacepán. (22)

#### 4.5.3 APRETAMIENTO

Es una actividad parafuncional que consiste en la contracción habitual de los músculos sin generar movimiento mandibular; es decir, son contracciones isométricas.

Su etiología es la misma que en el bruxismo, pero la mayoría de los pacientes bruxistas que estuvieron bajo tratamiento con terapia oclusal, pueden llegar a presentarlo, por que no se alivio el factor estrés.

Es recomendable que el tratamiento de todos los desordenes craneomandibulares, sea de tipo interdisciplinario; es decir, que trabajen en equipo un odontólogo, un fisioterapeuta y un psicólogo, para aliviar el trastorno.

El odontólogo debe tomar en cuenta que la tensión emocional es un factor etiológico importante en el desarrollo de la enfermedad, si no se resuelve este problema, la efectividad del tratamiento no será la esperada o habrá remisiones. (6,7,23)

## NOTAS BIBLIOGRÁFICAS

1. MacNiell, Charles. *Temporomandibular Disorders, Guidelines for Classification, Assesment and Management*. Quintessence, Illinois. 2ª ed. 1992, pp. 11-113.
2. Costen JB: *A syndrome of ear and sinus symptoms dependent upon disturbedfunction of the temporomandibular joint*. *Ann Otol* 1934, 43: 1-15.
3. Kamelchuk Lorne S, Major Paul, et-al. *Degenerative Disease of the Temporomandibular Joint*. *J. Orofacial Pain*; 1995; 9: 168-180.
4. Wanmmann Anders. *The relationship between muscle tenderness and Craniomandibular Disorders: A study of 35 year Olds from the general population*. *J. Orofacial Pain*. 1995; 9: 235-243.
5. Shellhas, P Kurt; braun. Et-al. *Joint Disorders, denargements and degeneration. TMJ and craneofacial Pain*. *Ishiyaku Euroamérica Inc. St. Louis Mo. 3ª ed. 1988, pp. 55-128.*
6. Glaros, Alan. *Tabacci Kelly. Efect of parafunctional Clenching on TMD Pain*. *J. Orofacial Pain* 1998; 12: 145-152.
7. Frinhton R. James, et-al *Temporomandibular Disorders and craneofacial Pain*. *Ishiyaku Euroamérica. Inc. St. Louis, Mo. 1988, pp. 11-18.*
8. Feine S. Jocelyn. *Myofascial Pain and Dysfunction: A Scientific Approach to a Clinical enigma*. *The Journal Of Gnatology, Vol. 5 No. 1; 1986; The Quintessence Publishing Company, Japan, pp. 81-86.*
9. Lozada-Nur Francuna, Silverman Sol; *Cátedra sobre Medicina Oral; UCSF, 1998.*
10. MacNiell Charles, Rudd Patty. *Cátedra sobre DTM, Diagnóstico y Tratamiento*. UCSF: 1998-1999.
11. Feine S. Jocelyn. *Myofascial Pain and Dysfunction: A Scientific Approach to a Clinical enigma*. *The Journal of Gnatology, Vol. 5 No. 1; 1986; The Quintessence Publishing Company, Japan, pp. 81-86.*
12. Kuttilla Marjaana, Nieme Palvi, et-al. *TMD Tratment need in relation to age gender, stress, and diagnostic subgroups*. *J. Orofacial Pain* 1998; 12: 67-74.
13. Gear, Robert. *Cátedra sobre Dolor Orofacial y DTM*. UCSF. 1999.
14. Okesson JP. *Management of Temporomandibular Disorders and Occlusion*. 3ª ed. St. Louis CV. Mosby Co. 1992, pp. 11-532.
15. Ramfjord & Ash. *Occlusion*. Saunders. 3ª ed. 1983, pp. 1-531.
16. Lindhe *Perodoncia Clínica*. MacGrow-Hill 4ª ed. 1992, pp 5-34.

17. Bell WE: *Temporomandibular Disorders. Classification, Diagnosis, Management.* 3<sup>a</sup> ed. Chicago. Year Book Medical Publishers. 1990, pp. 3-533, 57, 217, 231-334.
18. Rugh JD, Harla J: *Occlusal Parafunction. A Text Book of Occlusion.* Chicago. Quintessence, 1988: 249-261.
19. Pierce, Calvin, Chrisman Kathlee. *Stress, Anticipatory Stress and Psychologic Measures related to sleep bruxism.* J. Orofacial Pain 1995; 9: 51-56.
20. Tanne Kazuo, Eiji Tanaka. *Stress Distributions in TMJ During Clenching in Patients with Vertical Discrepancies of the Cranefacial Complex.* J. Orofacial Pain. 1995; 9: 153-160.
21. Bell We: *Orofacial Pains. Classification, Diagnosis, Management.* 4<sup>a</sup> ed. Chicago. Year Book Medical Publishers, 1989, pp. 17-49, 101-178. 239-284, 285-331.
22. Hardman Joel. Limbird, et-al. Goodman & Gilman's. *The Pharmacological basis of Therapeutics.* 9 ed. Mac Graw Hill. 1996, pp. 399-461, 487-556, 617-658.
23. Yatani Hirofumi; MinaKuchi Hajime, et-al. *The Long Treatment effect of Occlusal Therapy on Self- Administered Treatment Outcomes of TMD.* J. OROFACIAL Pain 1998; 12: 75-88.

# C A P Í T U L O 5

## DIAGNÓSTICO Y TRATAMIENTO

Como se explicó en el capítulo anterior, los desórdenes temporomandibulares pueden ser causados por una gran diversidad de factores.

Un completo conocimiento de la anatomía, fisiología y patología de la ATM, además de una buena cantidad de datos de diagnóstico es fundamental para el adecuado manejo de los desórdenes temporomandibulares.(1)

### 5.1 HISTORIA CLÍNICA

Es importante, para todos los clínicos que se percaten de la suma importancia de recabar la mínima información dada por el paciente, y de una cuidadosa exploración clínica, para obtener un buen diagnóstico.

Al encontramos ante este complejo padecimiento, el primer paso en el manejo de los DTM es lograr un diagnóstico certero, y esto lo podemos lograr realizando una historia clínica completa, además de utilizar auxiliares de diagnóstico confiables (2).

La examinación no es un diagnóstico, esto no quiere decir que la examinación sea menos importante, es esencial como medio para obtener los datos de diagnóstico.

El buen diagnóstico proviene de lo que esa recopilación de datos significa para el clínico, y es indispensable el conocimiento de la estructura y función normal, (3,4)

Todas las historias clínicas deben incluir un cuestionario donde se analizan los aspectos cualitativos y cuantitativos de dolor, signos y síntomas de DTM, como ruido articular, limitación de movimiento, hábitos. parafuncionales, factores psicosociales, y datos generales de salud. (5-6,1,4,7,8,9)

La historia clínica debe incluir el problema por el cual viene el paciente a solicitar nuestra ayuda. Debemos de anotar detalladamente los síntomas más críticos del paciente, y anotarlos en orden jerárquico de acuerdo a los que más preocupan o molestan al paciente.

*Se debe de anotar la fecha de inicio de la molestia, su localización, sus características es decir, intensidad, duración y frecuencia. Factores que lo modifican como los que hacen que mejore o sea peor.*

Además de preguntarle al paciente si ha recibido tratamientos previos y cuales han sido los resultados.

La historia médica es de suma importancia, brevemente deberá contener:

- ✓ Si padece o ha padecido alguna enfermedad.
- ✓ Tratamientos previos, cirugías.
- ✓ Trauma en cara, cabeza, cuello, espalda.
- ✓ Medicaciones que toma o ha tomado.
- ✓ Alergias.

Entre otras cosas.

En el Laboratorio de Fisiología de la División de Estudios de Postgrado e Investigación de la Facultad de Odontología de la UNAM, contamos con una historia clínica que es muy completa y cumple con todas las características que nombran diversos autores. También utilizamos el índice de Helkimo (9). Helkimo nos ofrece un índice confiable y fácil de realizar para describir la severidad de la disfunción. Los datos obtenidos se agrupan en un índice anamnésico (AiO-AiIII), y clínico funcional (DiO-DiIII) (9)

### **5.1.1 INDICE DE HELKIMO**

#### **Índice anamnésico de disfunción:**

-AiO: Ausencia completa de síntomas subjetivos de disfunción del sistema masticatorio.

-AiI: Síntomas leves como sonidos de ATM.

-AiII: Síntomas severos de disfunción.

Índice Clínico de disfunción:

-DiO: Ausencia de síntomas clínicos.

-DiI: Síntomas leves de disfunción.

-DiII: Por lo menos un síntoma severo combinado con síntomas leves.

-DiIII: De 2 a 5 síntomas severos combinados posiblemente con síntomas leves.

### **Disfunción moderada:**

a) Dolor a la palpación de 1-3 músculos masticatorios

b) Dolor a la palpación lateral de la ATM

c) Dolor asociado con un movimiento de la mandíbula

d) Chasquido o crepitación

e) Desviación de la mandíbula en la apertura o cierre > a 2mm

f) Apertura máxima de 30-39 mm. Y movimientos horizontales de 4-6 mm.

### **Disfunción severa:**

a) Dolor a la palpación de 4 o más músculos masticatorios.

b) Dolor a la palpación posterior de la ATM

c) Dolor asociado en 2 o más movimientos de la mandíbula

d) Un Síntoma severo combinado con 0-4 síntomas moderados.

e) Traba/Luxación de la ATM

f) Movimiento de apertura máxima < a 20 mm; y lateral <a 4 mm.

Un pequeño cuestionario de rutina como el que se presenta a continuación podrá ser de gran ayuda y deberá ser anexado a la historia clínica dental.(5-6,1,4)

1. ¿Presenta dificultad y/o dolor al abrir la boca?

2. ¿Se le queda la mandíbula "bloqueada", "fija" o "salida"?

3. ¿Tiene dificultad y/o dolor al masticar, hablar o utilizar la mandíbula?

4. ¿Nota ruidos en las articulaciones mandibulares?

5. ¿Siente al despertarse su cara o mandíbula cansada?

6. ¿Tiene usted dolor en los oídos (zumbido, infección, mareos) o alrededor de ellos, en las sienes o en las mejillas?

7. ¿Sufre de cefaleas frecuentes?

8. ¿Ha sufrido algún traumatismo en la cabeza, cuello, o mandíbula?

9. ¿Se ha percatado de cambios en su mordida?

10. ¿Ha sido ya tratado por algún problema de la articulación temporomandibular?, si es así, ¿cuando?

Si el paciente reporta varios datos que nos llevan a pensar que presenta DTM, iniciaremos una inspección más profunda; si no, no es DTM.

### **5.1.2 INSPECCIÓN GENERAL DE LA CABEZA Y DEL CUELLO**

Se debe de notar asimetría anormal, tamaño, color, consistencia, postura, movimiento involuntario y contractura. Debemos estar alertas de cualquier anomalía que pudiera ser patología que sugiriera neoplasia o infección.

### **5.1.3 EVALUACIÓN DE LA ATM**

Se debe palpar la ATM preauricular, intrameatal y posteriormente y reportar si hay dolor; medir la apertura, cierre, y con un estetoscopio colocarlo en la articulación y escuchar si existen ruidos articulares. Guiar a la mandíbula en todos los movimientos para revisar si hay dolor en alguno de sus movimientos.

Distancia interincisiva máxima: La amplitud normal de la apertura mandibular es de 53-58mm (6), ésta medición puede variar según la raza.

Los síntomas musculares se incrementan con frecuencia durante la función muscular, por lo que los pacientes adoptan un patrón de movimiento limitado. Se le indica al paciente que abra un poco la boca hasta donde sienta dolor, y aquí tomamos una medición de la distancia de los bordes incisivos. Después se le pide al paciente al paciente que abra la boca al máximo, y ver si estas dos aperturas coinciden o no



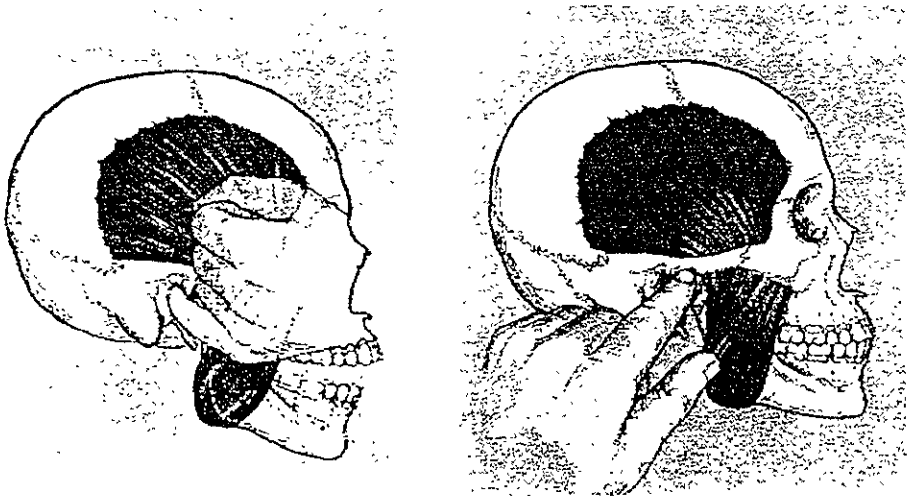


Fig . 56, 57. Palpacion de la posición del cóndilo en la fosa y palpacion de la ATM respectivamente. Neff A, Peter. Oclusión y función College of Georgia. 1980, pp. 38

Se considera que la apertura mandibular está disminuida cuando la distancia interincisiva es inferior a 40mm. (6). Esta distancia se mide observando el borde incisivo del central mandibular en su trayecto de alejamiento de la posición que ocupa en la intercuspidad máxima.

Se le indica al paciente que haga movimientos de lateralidad. Cualquier lateralidad inferior a 8mm se registra como una limitación de movilidad., también registramos el movimiento de protrusión.

Posteriormente se observa el trayecto que sigue la línea media de la mandíbula durante la apertura máxima. Si el paciente está sano, el trayecto está recto. Si hay alteración puede ser una desviación que es cualquier desplazamiento de la línea media mandibular durante la apertura, que desaparece al continuar este movimiento (retorno a la línea media); o una deflexión que es cualquier desplazamiento de la línea media a uno de los lados que se incrementa al abrir la boca y no desaparece a la apertura máxima (no hay retorno de la línea media).

Las limitaciones de los movimientos mandibulares son causadas por alteraciones extracapsulares (Músculos) e intracapsulares (complejo cóndilo-disco)

#### 5.1.4 EVALUACIÓN DE LOS MÚSCULOS MASTICATORIOS.

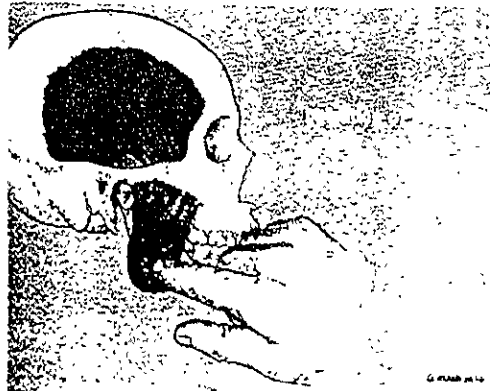
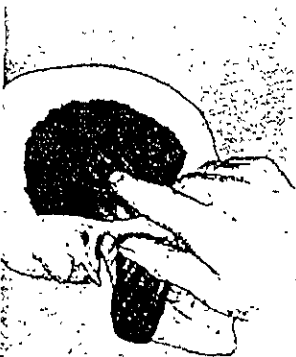Revisar si hay contractura, dolor, inflamación textura inusual y elongación.

Cada músculo se palpa desde su origen hasta su inserción.(1,6). La palpación es digital y debemos de localizar las zonas o puntos gatillo.

- **Palpación extraoral**

➤ **Temporal:** Se localizan las fibras anteriores y se le pide al paciente que apriete los dientes. Tiene forma de abanico, se colocan los 4 dedos de la mano en las 3 zonas anterior, media y posterior. La zona media puede referir un poco de dolor a los premolares. La zona posterior puede referir un poco de dolor a la zona de los molares.

Es importante también palpar su tendón. Las fibras de este músculo se extienden hacia abajo hasta converger en un tendón bien definido que se inserta en la apófisis coronoides mandibular. En algunos DTM la tendinitis del temporal puede causar dolor en el cuerpo del músculo y puede referirse detrás del ojo adyacente (dolor retroorbitario) (6). Se palpa situando el dedo dentro de la boca sobre el borde anterior de la rama mandibular, y el dedo de la otra en la misma zona.



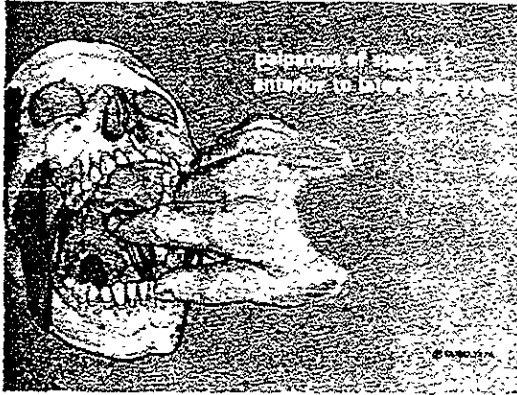


Fig. 58. Lámina MM. Palpación de los músculos: Temporal, masetero, espacio anterior del Pterigiodeo externo. Neff A, Peter. Oclusión y función. College of Georgia. 1980, pp. 39

- **Masetero:** Refiere dolor a zona de molares. Se le pide al paciente que apriete los dientes, primero revisamos la parte superior, después la media, inferior, y el ángulo de la mandíbula (gónion), si éste duele el paciente esta muy irritado. Ver figura 58.
- **Esternocleidomastoideo:** Este músculo ayuda a pegar la cara al pecho o mueve la cabeza atrás y adelante. Este músculo duele mucho en los pacientes que bruxan. Le pedimos al paciente que gire al lado contrario del que estamos revisando y palpamos. El proceso mastoideo es altamente inervada y puede referirse el dolor a todo el lado involucrado de la cara. Ver figura 59.
- **Suboccipitales:** Le pedimos al paciente que estire su cabeza, y palpamos, estos pueden presentar un dolor muy severo.
- **Trapezio:** Es un músculo muy grande, puede haber dolores referidos de este músculo. El principal músculo que se afecta de la espalda es el trapecio.

Es muy común ver al paciente un poco encorvado.

- **Palpación intraoral**

Ambos músculos es muy difícil o casi imposibles palparlos por lo que utilizaremos la manipulación funcional para valorarlos.

- **Pterigoideo interno o medial:** Sensación dolorosa por la parte interna de la boca, Con dos dedos uno palpa al masetero (parte externa), y el otro al pterigoideo que tiene la misma dirección que el masetero dentro de la boca. Se le pide al paciente que apriete los dientes ya que este músculo es elevador por tanto se contrae cuando apretamos los dientes. Si colocamos un abate lenguas entre los dientes posteriores y el paciente muerde sobre él, el dolor aumentara también. El pterigoideo medial se distiende al abrir mucho la boca. Si es el origen del dolor, la apertura amplia lo incrementara.
- **Pterigoideo externo o lateral:** Este músculo se encuentra ceca del ganglio trigeminal. Se pide al paciente que abra ligeramente la boca y se toca por el hoyuelo que se forma adelante de la oreja y por dentro seguimos la curva que forman la cara vestibular de los molares, pasamos la tuberosidad del maxilar, y se siente como un gancho y presionamos. El Pterigoideo externo se continúa con el disco articular (haz superior o esfenoidal).

Manipulación funcional: Hacemos que el paciente lleve acabo una protrusión en contra una resistencia creada por el examinador. Este músculo se distiende en máxima intercuspidadación, si colocamos con abate lenguas, no se llega a la máxima intercuspidadación por lo que no se distiende y así el dolor disminuye.

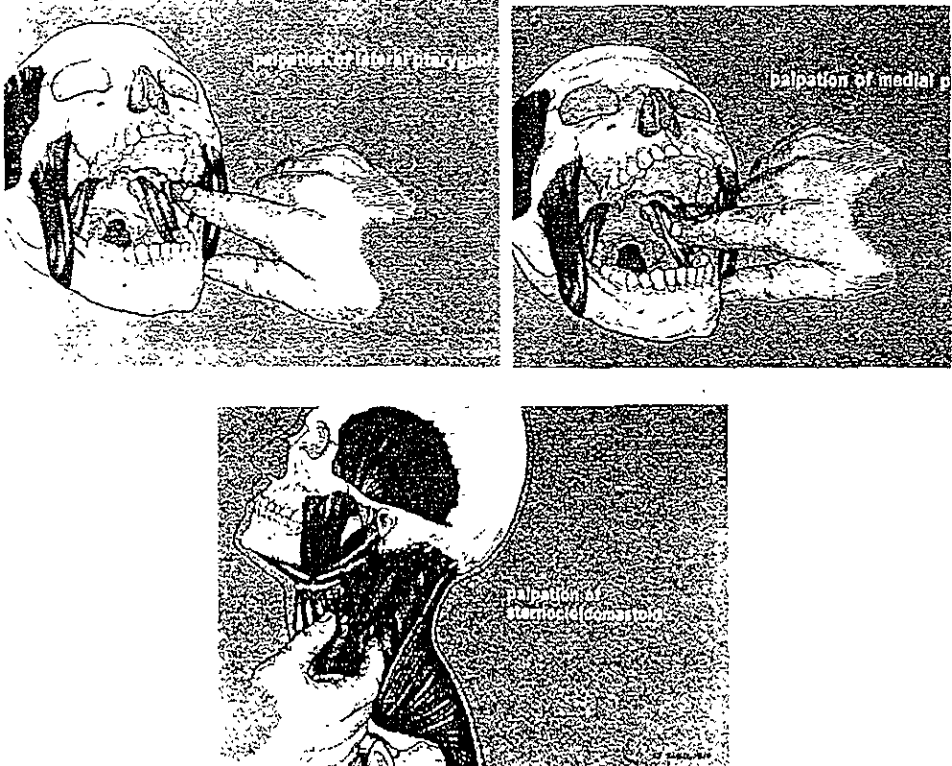


Fig. 59. Lámina NN Palpación muscular: Pterigoideos medial y lateral, esternocleidomastoideo. Neff A, Peter. Oclusión y Función College of Georgia, 1980, pp. 40.

### 5.1.5 EVALUACIÓN NEUROMUSCULAR.

La prueba de compresión en la arteria temporal o carotídea, es importante para descartar arteritis de células gigantes o algún problema en esa región (1). Las neuropatías de los pares craneales son manifestadas por disturbios en olfacción, visión, audición equilibrio, sabor, y respuestas al tacto de la cara.

- **Evaluación de los pares craneales**

- V Trigémino: Sensorial-cara; Motor - Masticación.
- VII Facial: Sensorial-sabor, 2/3 anteriores de la lengua; motor-Músculos de la expresión facial.
- IX Glossofaríngeo: Sensorial-sabor, 1/3 posterior de la lengua, uvula, paladar blando, oro y nasofaringe.
- X Vago: Motor-Faringe (deglución, reflejo del vómito)
- XI Espinal Accesorio: Motor-Esternocleidomastoideo y trapecio.
- XII Hipogloso: Motor-Músculos de la lengua.

### 5.1.6 EVALUACIÓN INTRAORAL

Una evaluación dental y de tejidos blandos, es recomendable para revisar si existen fosetas de desgaste, maloclusiones. Se debe revisar cuidadosamente la presencia de interferencias oclusales tanto del lado de trabajo como del lado de balance. Las interferencias del lado de balance son las más dañinas.

Es muy importante observar las relaciones de los dientes anteriores, si existe guía anterior, dimensión vertical, la estabilidad oclusal en máxima intercuspidad, discrepancia entre oclusión céntrica y relación céntrica de que no sea mayor de 2 mm, y si existen maloclusiones severas.

### 5.1.6 INFORMACIÓN PSICOLÓGICA

Todos sufrimos de estrés. Nosotros podemos detectar algún problema preguntándole a nuestro paciente si sufre de tensión emocional o hay algo últimamente que le preocupe. Sin embargo, si observamos que el problema es más severo se debe de remitir con un especialista, ya que como se ha mencionado, el estrés es uno de los principales desencadenantes y perpetuantes de estos problemas. En varios casos, la tensión emocional esta unida a hiperactividad muscular como factor contribuyente, (1,10).

## 5.2 HERRAMIENTAS DE DIAGNÓSTICO

- Estudios radiológicos

### Radiografía:

Se prescribe cuando la examinación clínica sugiere alguna forma de patología articular (11,12,13) Este puede incluir radiografías panorámicas, de ATM, lateral faringea, transorbital, lateral de townes.

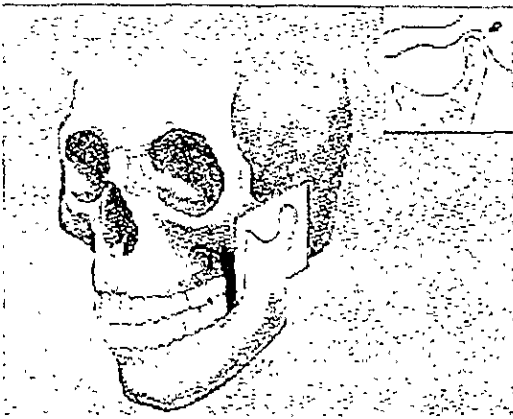


Fig. 60 Lámina N°N Tomografía sagital de la articulación temporomandibular (ATM) izquierda. Ilustración tomada de McNeil. Science and Practice of Occlusion Quintessence Books Illinois. 1ª ed 1997, pp. 342.

La radiografía **panorámica u ortopantomografía** es de gran ayuda, en casos de una asimetría mandibular muy marcada esta radiografía nos ayudará si es por una hipoplasia, o si es adquirida por una fractura, por ejemplo, o si el lado afectado es muy grande podríamos suponer que pudiera ser por una hiperplasia o neoplasia; sin embargo una de sus limitaciones es que presenta bastante distorsión en imagen.

La **tomografía lateral**, en la que se ve la posición del cóndilo en la apertura y cierre es de gran ayuda, en ella podemos observar, la simetría de la cavidad glenoidea, su tamaño, la integridad de la cortical, la posición condilar en máxima intercuspidad, los espacios articulares, y la posición del cóndilo en el movimiento de translación.

La **tomografía cefalométrica corregida** es un método muy efectivo en pacientes que se sospecha que tengan DTM (11,1). Detecta cambios en el grosor del hueso en secciones lateral y medial.

La **tomografía computarizada**, es de gran valor para revisar si existe algún cambio de tipo óseo(cambios neoplásicos).

**Imágenes de tejidos blandos:** La **artografía** de la ATM, es una técnica radiográfica en que un medio radiopaco de contraste se inyecta en el compartimiento inferior del disco, o en ambos. La artografía se utiliza para determinar la posición del disco con relación al cóndilo (11).

**Resonancia magnética:** Es de gran ayuda, revela patologías, y anomalías inesperadas. El uso de ésta técnica esta incrementando el área de DTM. (14)

Se recomienda su uso, solo si es necesario o hay demasiadas dudas en el diagnóstico ya que la artografía nos da bastante información, y la RM es de alto costo; sin embargo, es importante hacer notar que esta radiografía revela tejido blando anormal y articulaciones asintomáticas.(15)

**Electromiografía:** Es de gran ayuda para revisar la actividad refleja y nerviosa como se explico en el capítulo de neurofisiología. (16)

### 5.3 TRATAMIENTO

El manejo de los pacientes con DTM, es muy similar al de los pacientes con desórdenes ortopédicos y reumatológicos. Se busca aliviar el dolor, restaurar la función y sobre todo que los pacientes puedan realizar sus actividades diarias normales.(11)

Se tiene que hacer un plan de tratamiento integral del paciente, que contenga ayuda odontológica, física, y psicológica, si no obtendremos resultados muy alentadores. Además el paciente tiene que poner todo de su parte, ya que este tipo de terapias son muy prolongadas.



### 5.3.1 FARMACOTERAPIA

El uso de fármacos proveen confort al paciente durante su tratamiento integral. Se utilizan, analgésicos, antiinflamatorios y relajantes musculares. Ambos tipos de analgésicos, los opioides y no opioides, son utilizados para reducir el dolor asociados a DTM (17-11). Los analgésicos del grupo de los salicilatos tienen las tres propiedades que son analgésicas, antipiréticas y antiinflamatorias; son de gran ayuda para aliviar dolor de leve a moderado. Los derivados opiáceos, son de gran ayuda también, pues alivian el dolor severo, pero tienen varios efectos adversos.

Los AINES( analgésicos, antiinflamatorios no esteroideos), ayudan a aliviar la sintomatología de los DTM, sin embargo no arrestan el progreso de la enfermedad. En este grupo tenemos a los derivados del indol, derivados del ácido propiónico y derivados del paraminofenol. (18)

Los corticoesteroides no se recetan muy comúnmente, solamente en casos muy severos de DTM con poliartritis. La inyección intracapsular de éstos (Metilprednisolona), ha sido ampliamente recomendada en casos de dolor agudo, cuando el tratamiento convencional no ha sido exitoso.

Relajantes musculares: Se prescriben para ayudar en el manejo de la hiperactividad muscular. Entre ellos esta la Mefenesina, el metocarbamol, el carisoprodol entre los más usados. Se encuentran en las presentaciones farmacéuticas unidos a un AINE. (11), algunas veces.

Antidepresivos: Los antidepresivos tricíclicos son de gran ayuda, particularmente la amitriptilina (11). Tiene cualidades analgésicas además de su efecto antidepresivo y es prescrita para pacientes que sufren de dolor crónico (4,19)

El efecto terapéutico de estas drogas se observa en su capacidad de incrementar la disponibilidad de serotonina en las uniones sinápticas

Se han reportado excelentes resultados con el uso de ansiolíticos como el Diacepam, que es un sedante hipnótico, y actúa también como relajante muscular

### 5.3.2 APLICACIÓN DE CALOR Y FRÍO

Ambas modalidades alivian el dolor por medio de un efecto contraindicante, actuando directamente en las inervaciones periféricas del sistema. El aumento del flujo sanguíneo obtenido con el calor es de gran ayuda en casos de inflamación. El dolor causado por un trauma es aliviado con aplicaciones frías. En estos casos el frío disminuye la percepción dolorosa, como la formación de un edema, luego el calor podrá ser utilizado como acción vasodilatadora. (17)

La aplicación de calor reduce el dolor moderado, y disminuye la tensión muscular, aumenta el flujo sanguíneo, relaja los músculos, y aumenta el confort del paciente. La terapia combinada con calor y frío da muy buenos resultados. Se coloca una compresa fría en la zona del músculo afectado por 10 minutos y después se comenzará aplicando calor por veinte minutos como se explicó anteriormente.

### 5.3.3 TERAPIA FÍSICA

La terapia física ayuda a aliviar el dolor musculoesquelético, reduce la inflamación, y normaliza la actividad muscular, además de promover la reparación y regeneración de los tejidos. Es de gran ayuda en conjunción con otro tipo de tratamientos. (19,20)

Hay que señalar que no sólo esto comprende la terapia física, es recomendable, llevar el caso del paciente con DTM con un fisioterapeuta, para que se le realice un examen.

Se suele aplicar presión en la dirección de las fibras musculares, y se da un ligero masaje perpendicular a las fibras musculares dolorosas para reducir la tensión muscular.

### 5.3.4 EJERCICIO

Se le sugiere al paciente que realice ejercicios al aire libre, de preferencia de bajo impacto, por lo menos de veinte a treinta minutos; además de que adopte una nueva y mejor posición al dormir y al trabajar (ergonómicamente). Estos consejos pueden ser dados por el fisioterapeuta.

La modificación del comportamiento del paciente es uno de los retos más difíciles en el tratamiento, éste comprende

- Descanso del sistema masticatorio:

Dieta blanda, masticar despacio, no masticar chicle, y tratar de no morder con los anteriores.

- Evitar cualquier hábito pernicioso como morderse las uñas, o morder plumas, e introducir objetos extraños a la boca.
- Relajación y cambio de estilo de vida.

Este tipo de terapia la debe de realizar un psicólogo, ya que como se mencionó anteriormente, la mayoría de los hábitos, son provocados por casos de excesivo estrés. Una de las nuevas terapias que ha logrado resultados muy alentadores es la Autohipnosis.

### 5.3.5 AUTOHÍPNOSIS

Este tipo de terapia brinda, relajación, y esa sensación de frescura, cuando se toma una siesta. Es utilizada con sorprendentes resultados para pacientes que presentan dolor crónico, estrés y baja autoestima. Con inducciones propias, se autosugestiona el paciente positivamente. (19,21)

### 5.3.6 TERAPIA ORTOPÉDICA – GUARDA OCLUSAL

El guarda oclusal gnatológico es un neuroprogramador muscular, y es de sorprendente ayuda para problemas de DTM.

## **¿Por que funciona?**

Cuando existen interferencias, hay un fenómeno de propiocepción, estos propioceptores, mandan el mensaje al núcleo mesencefálico de que hay una interferencia. El SNC da la orden a los músculos de que se desvíe un poco para tratar de que contacte los músculos de una sola intención todos. Por lo que el pterigoideo externo o lateral estará en tensión. Al haber un exceso de trabajo, realizado por éste músculo, los productos del metabolismo se concentran (ácido láctico), y provocan dolor.

El guarda oclusal hace que todos los contactos se realicen de una misma intención y equilibradamente.

Así al recibir el mensaje el SNC de que ya no es necesario esa "adaptación", manda la orden al pterigoideo externo de que regrese a la normalidad.

## **Consideraciones generales del guarda oclusal.**

Cuando una férula oclusal es diseñada para modificar un factor etiológico de los DTM, aunque sea temporalmente, también nos ayuda a modificar la sintomatología del paciente, en este sentido, el guarda o férula a oclusal tiene un valor diagnóstico; ya que cuando se reducen los síntomas se identifica la relación causa efecto antes de iniciar un tratamiento irreversible.(17)

Las férulas oclusales también son extraordinariamente útiles para descartar factores etiologicos, además este tipo de tratamiento puede proporcionarle al paciente de una manera rápida y reversible un estado oclusal más deseable. Esto ha sido motivo de controversia, pero es indiscutible que es una modalidad terapéutica, no invasiva y reversible para tratar los síntomas de DTM.

## **Elección de guarda o férula apropiado.**

Hay diferentes tipos de guardas o férulas y cada uno esta destinado a eliminar algún factor etiológico. Para elegir la correcta tendremos que identificar primero el principal factor etiológico que contribuye a producir el trastorno.

### **Tipos de férulas oclusales:**

Hay muchos tipos de férulas oclusales, las más frecuentes son:

- ✓ Férula de relajación muscular o de estabilización: Se utiliza para reducir la actividad muscular.
- ✓ Férula de reposicionamiento anterior o de reposicionamiento ortopédico: Su objetivo es modificar la posición de la mandíbula.(6)

### **Neuroprogramador muscular o guarda gnatólógico**

Se integran características de oclusión orgánica perdidas. La oclusión orgánica es la que más armonía tiene con la biomecánica del sistema gnático.

Proporciona una desoclusión de los dientes posteriores y disclusión canina en los movimientos excéntricos.(lateralidades)

Balance: Sin ningún contacto patológico.

Protrusión: contactando 6 anteriores superiores contra 8 inferiores, y provocando la desoclusión de los posteriores.

El objetivo terapéutico de esta férula es eliminar toda inestabilidad ortopédica entre la posición oclusal y articular para que esta inestabilidad deje de actuar como factor etiológico.

### **Indicaciones:**

- 1.Hiperactividad muscular.
- 2.En periodos de estrés para reducir la actividad parafuncional (Bruxismo, apretamiento)
- 3.Pacientes con dolor muscular local, o miositis.
- 4.Retrodiscitis secundaria a un traumatismo.(reduce las fuerzas dirigidas a los tejidos dañados).
- 5.Pacientes Bruxistas. (nocturnos o diurnos), que comunmente presentan bruxofacetas, dolor a la palpación muscular, hipertonicidad muscular, cansancio o fatiga muscular; además de dolor a la palpación de la ATM.
- 6.Pacientes con apretamiento.

### **Ajuste de la férula en los dientes maxilares:**

1. Se valora la férula oclusal intrabucalmente. Debe ajustarse bien a los dientes maxilares ofreciendo una buena retención y una estabilidad adecuada.
2. Los movimientos de labios y lengua no deben desplazarla.
3. No debe bascular al aplicar presión en alguna zona.

### **Localización de la posición musculoesqueléticamente estable.**

Es cuando los discos están adecuadamente interpuestos entre los cóndilos y las fosas articulares.

Los cóndilos deben encontrarse en su posición musculoesquelética más estable que es la relación céntrica. Se han empleado dos técnicas:

1. Manipulación bimanual.

2. Se coloca un tope en la región anterior de la férula y se utilizan los músculos para localizar la posición más esqueléticamente estable de los cóndilos.

- ✓ En una posición reclinada se le pide al paciente que cierre la boca sobre los dientes posteriores lo cual hace que sólo el incisivo mandibular entre con el tope anterior del dispositivo.
- ✓ Este tope debe tener un grosor que mantenga a los dientes anteriores separados de 3-6mm, por lo que los dientes posteriores solo se separaran de 1 -3mm.
- ✓ No debe existir ningún contacto de los dientes posteriores con el dispositivo.
- ✓ Se marca el contacto del tope anterior con papel de articular y se ajusta de manera que cree un tope perpendicular al eje longitudinal del diente.
- ✓ El tope anterior no deberá crear retrusión, ni inclinación mesial, creando un deslizamiento de la mandíbula.
- ✓ Cuando el tope es plano y el paciente cierra la boca sobre los dientes posteriores, la tracción funcional de los músculos elevadores colocará los cóndilos en su posición más superoanterior de las pendientes de la eminencia articular.
- ✓ El contacto marcado con el tope anterior debe ser reproducible.
- ✓ Establecimiento de la oclusión:

- ✓ Se le indica al paciente que golpee sobre el tope anterior para que desprograme el sistema reflejo muscular, que ha coordinado las actividades musculares según el estado muscular existente, esto facilitará la relajación muscular y permitirá un asentamiento mas completo de los cóndilos.
- ✓ Se retira la férula de la boca y se añade un material acrílico autopolimerizable a las zonas anterior y posterior restantes de la superficie oclusal.
- ✓ Se deben observar las indentaciones en el acrílico de cada diente mandibular.
- ✓ Se añade más acrílico en la zona de los caninos para que haya disclusión canina.(guía excéntrica). (5,17)

#### **Ajuste de los contactos de relación céntrica:**

- ✓ Se marca el área mas profunda de cada cúspide bucal mandibular y el borde incisivo con un lápiz y se elimina el acrílico que rodea estas marcas para permitir una libertad excéntrica.
- ✓ Las únicas áreas preservadas son las labiales y la de los caninos.
- ✓ Se procede con papel de articular rojo, a marcar los contactos en céntrica cuando el paciente cierra la boca
- ✓ El paciente debe notar que al cerrar los contactos deberán ser simultáneos y uniformes.(5)

#### **Ajuste de la guía excéntrica:**

- ✓ Se perfecciona la guía anterior
- ✓ Se alisan las prominencias acrílicas de los caninos. Deben tener una angulación de 30 a 45 grados respecto al plano oclusal, y permitir que los caninos se desplacen suavemente en laterotrusión y protrusión.
- ✓ La guía canina deberá proporcionar desoclusión de los dientes posteriores y disclusión de los caninos en los movimientos excursivos de trabajo.
- ✓ Se cierra la boca del paciente en Relación céntrica y con papel de articular azul marcamos los movimientos excéntricos de laterotrusión y protrusión de los caninos mandibulares. que deben ser continuas
- ✓ Durante la protrusión es mejor que sea guiada por los caninos que por los incisivos mandibulares.

Una vez ajustada adecuadamente la férula se alisa y se pule.

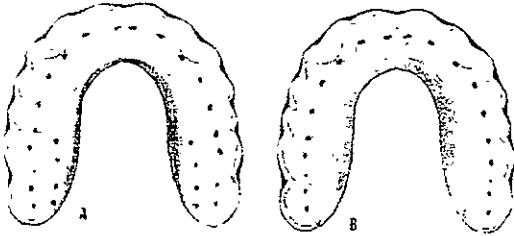


Fig. 61 Lamina 00. Contactos en céntrica de un guarda oclusal maxilar. Todos los contactos deben ser balanceados que el paciente no sienta que alguno toca primero. Todos deben tocar al mismo tiempo.

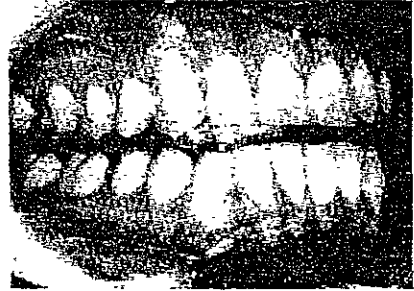

Fig 62. Guarda oclusal en un paciente. Dos Santos Diagnóstico y Tratamiento de la Sintomatología Craneomandibular. Actualidades Médico Odontológicas. 1995, pp.104,113

#### Instrucciones para el paciente:

- ✓ Se enseña al paciente a colocarla con presión digital y a retirarla con los dedos índices, o con las uñas.
- ✓ Cuando el problema es bruxismo el uso nocturno es esencial, si es retrodiscitis quizá sea mejor llevarla casi todo el tiempo.
- ✓ El paciente debe de regresar de 2 a 7 días para una valoración, en la medida que los músculos se relajan y se resuelven los síntomas puede adoptarse una posición más superior anterior del cóndilo; aunque esto depende del paciente, ya que a veces esa posición no se adopta tan fácilmente, así es que se adopta una posición más cómoda para el paciente

Hay férulas mandibulares también, y sus ventajas son que afectan menos el habla y su estética es mejor.

#### Férula de reposicionamiento anterior

Es un aparato interoclusal que fomenta que la mandíbula adopte una posición más anterior que la intercuspidadación (5-6)



Su objetivo es proporcionar una mejor relación cóndilo-disco en las fosas.

Debe eliminar los signos y síntomas asociados con alteración discal.

Se modifica la posición temporalmente para facilitar una adaptación de los tejidos retrodiscales, y una vez producida esta se elimina la férula, permitiendo que el cóndilo actúe sobre tejidos fibrosos adaptativos.

#### **Indicaciones:**

- ✓ Trastornos de alteración discal.
- ✓ Pacientes con ruidos articulares.
- ✓ Algunos trastornos inflamatorios en los cuales un reposicionamiento anterior resulta más cómodo para el paciente.

Sin embargo no por el hecho de quitar el ruido articular, podremos decir que estamos determinando la posición mandibular correcta. La artroscopia nos puede facilitar la localización de la posición mandibular óptima para la férula.

#### **Localización de la posición anterior correcta:**

- ✓ Es la posición mas adecuada que elimine los síntomas del paciente, para esto se utiliza el tope anterior. El tope no debe de levantar significativamente la dimensión vertical.
- ✓ Se tienen que valorar los síntomas articulares mientras que el paciente abre y cierra la boca.
- ✓ Si hay un chasquido se trata de eliminar localizando la posición más anterior que lo elimina, con una marca de papel articular rojo en el tope. Esta posición debe de eliminar los síntomas.
- ✓ Una vez marcada esta posición se retira la férula y se realiza un surco de aproximadamente 1mm de profundidad en el área de contacto con una fresa redonda. Esto proporcionará un contacto positivo para el incisivo mandibular.
- ✓ Se lleva a la boca y el paciente golpea en ese punto, y valoramos los síntomas articulares. no debe de existir ningún ruido articular, ni dolor al apretar los dientes.(Puede no eliminarse el dolor producido por el perigoideo externo o lateral).

Si no se observan ni signos ni síntomas se verifica esta posición anterior correcta para la férula.

Cuando se han eliminado los síntomas articulares, se añade el acrílico, con el objetivo de realizar el ajuste oclusal descrito anteriormente. La única diferencia es que vamos hacer una rampa para conducir la mandíbula hacia la posición adelantada.(5-1)

#### **Instrucciones al paciente:**

- ✓ Se le indica como ponérsela y retirarla. Debe lavarse con jabón de manos, no es necesario detergente. Se debe retirar para comer.
- ✓ Se le indica al paciente que lleve la férula por la noche y durante el día según sea necesario para reducir los síntomas.
- ✓ Al tercer día es común ver como el paciente a la exploración de la ATM a reducido los síntomas dolorosos significativamente.

Después de que el paciente ha sido tratado con un guarda oclusal, se procede a un tipo de tratamiento definitivo.

Se puede hacer un ajuste oclusal. Se ha dicho que no es muy beneficioso en pacientes con DTM.

Una terapia restaurativa protésica, es de gran ayuda, sin embargo, a veces los pacientes presentan una desarmonía tal que deberíamos de restaurar la mayoría los dientes. El tipo de restauraciones que se recomiendan en estos casos son Onlays, ya que podemos dar características oclusales adecuadas. Antes de hacer cualquiera de estos tipos de terapia tenemos que hacer un análisis oclusal muy cuidadoso detectando las interferencias y además de un encerado de diagnóstico.(22,23)

#### **5.3.7 TERAPIA ORTODÓNTICA**

Es menos invasivo que una terapia extensa, y se ha visto que tiene excelentes resultados si el ortodoncista es consciente en el manejo.(11,1)

### 5.3.8 CIRUGÍA

La decisión de llevar a un paciente a cirugía de DTM, se determina cuando ninguno de los tratamientos convencionales a resuelto el problema, o hay sospecha de alguna neoplasia o proceso degenerativo importante. (11,1,20)

En casos en que la cirugía ortognática sea el último tratamiento posible.

### NOTAS BIBLIOGRÁFICAS

1. MacNiell, Charles, Temporomandibular Disorders, Guidelines for Classification, Assesment and Management. Quintessence, Illinois. 2ª ed. 1992, pp. 11-113.
2. Clark GT, et-al. Guidelines for the examination and diagnosis of temporomandibular disorders. J. Craniomandibular Disorder Facial Oral Pain 1989; 3: 7-14.
3. Bell WE: Temporomandibular Disorders. Classification, Diagnosis, Management. 3ª ed. Chicago. Year Book Medical Publishers. 1990, pp. 3-35, 57, 217, 231-334.
4. Bell WE: Orofacial Pains. Classification, Diagnosis, Management. 4ª ed. Chicago. Year Book Medical Publishers, 1989, pp. 17-49, 101-178, 239-284, 285-331.
5. Ramfjord & Ash. Occlusion. Saunders. 3ª ed. 1983, pp. 1-531.
6. Okesson JP. Management of Temporomandibular Disorders and Occlusion. 3ª ed. St. Louis CV. Mosby Co. 1992,pp. 11-532.
7. Revisión de Historias Clínicas y EMG en el Laboratorio de Fisiología de la División de Estudios de Postgrado e Investigación de la Facultad de Odontología UNAM. 1998-1999.
8. Lobbezoo-Scholte, et-al. Diagnostic subgroups of craneomandibular disorders. Part I: Self-report data and clinical findings. J. Orofacial Pain. 1995; 9: 24-36.
9. Helkimo M. Studies on function and dysfunction of the masticatory system. II Index for anamnestic and clinical dysfunction and occlusal state. Swed Dent J. 1974; 64: 101-121.
10. Woxler Gb; Stedd Pa. Psychological factors and temporomandibular outcomes. Cráneo, 16(2): 72-7, 1998. Apr.

11. MacNiell, Charles. Et-al Science and Practice of Occlusion. Quintessence Books, Illinois. 1ª ed. 1997, pp. 23-92, 273-456.
12. Hansson LG: A Comparison between clinical and radiologic findings in 259 TMJ patients. J. Prosthet Dent 1983; 50: 89-94.
13. Westesson PI. TMJ Comparison with autopsy specimens. Am J. Roentgenol 1987; 148: 1 165-1171.
14. Angeles Medina. C García Moreira, et-al. Improved Automatized recording of the masticatory reflexes through analysis of effort trajectory during biofeedback. Mediac Progresses Through technology 20: 63-73, 1994.
15. Kozeniauskas JJ, Ralph WJ: Bilateral arthrographic evaluation of unilateral TMJ pain and dysfunction. J. Prosthet Dent. 1988; 60: 98-105.
16. Angeles F, Lópezlena G, et-al. Cambios en el Reflexograma inhibitorio masetérico en situaciones de interés clínico. Revista del Colegio de Cirujanos Dentistas. 1994; 1 (1): 17-25.
17. Dos Santos. Diagnóstico y Tratamiento de la Sintomatología mandibular. Actualidades Médico Odontológicas de Latinoamérica, C:A: 1 ed. 1995, pp. 10-135.
18. Hardman Joel, Limbird, et-al. Goodman & Gilman's The Pharmacological basis of Therapeutics. Mac Graw Hill. 9 ed. 1996, pp. 399-461, 487-556, 617-658.
19. Ellen Mohr Catalano, Kimeron N Hardin. The Chronic Pain Control Workbook. New Harbinger Publications. 2ª ed. 1996, pp. 39-87, 159-239.
20. MacNiell Charles, Rudd Patty. Cátedra sobre DTM, Diagnóstico y Tratamiento. UCSF. 1998-1999.
21. [www. Donpricepersmarketing.com](http://www.Donpricepersmarketing.com) (hymnovation).
22. Dos Santos Jr., José. Occlusion Principles and Cocepts. Ishiyaku Euroamérica, Inc. Tokyo. 1985: pp. 2-57, 76, 82, 127, 130-131.
23. Shillingburg, Hobo. Et-al. Prótesis Fija. Quintessence. 1992, pp. 13-23, 47-64.

## CAPÍTULO 6

### CASO CLÍNICO

#### REHABILITACIÓN INTEGRAL DE UN PACIENTE CON HERNIA HIATAL CONGÉNITA

##### INTRODUCCIÓN

Es conocido que el reflujo ácido proveniente del tracto gastroesofágico erosiona los dientes. Es común encontrar este tipo de erosión en pacientes bulímicos y anoréxicos (1), y no tan común en pacientes con hernia hiatal. Este tipo de erosión puede causar desde problemas de hipersensibilidad por la pérdida de materia dental, hasta problemas oclusales degenerativos (2-3).

En la hernia hiatal hay una relajación del anillo conjuntivo-muscular periesofágico que se localiza en el diafragma o una relajación del esfínter llamado cardias. (1). Los pacientes que nacen con esta anomalía se dice que tienen un "esófago corto". Así cuando se lleva a cabo la digestión, el cierre del esfínter no se lleva a cabo, o se lleva incompletamente por lo que el paciente regurgita el ácido proveniente del estómago hacia la boca, por lo que la erosión dental es muy significativa. Cuando el paciente lleva mucho tiempo con este padecimiento que puede ser aliviado quirúrgicamente, ya no puede retener nada en su estómago ya que después de la comida es vomitado.

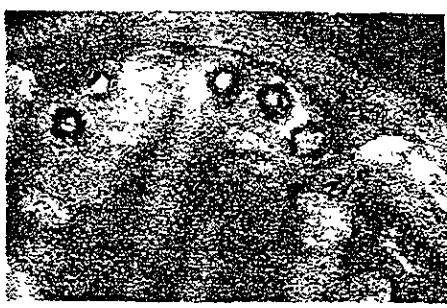El caso que se presenta a continuación tiene como objeto brindar nuevamente función, estética y retornar a la armonía perdida entre los componentes del sistema estomatognático de forma integral.

##### 6.1 DESCRIPCIÓN DEL CASO

Paciente de sexo masculino de 69 años, complexión robusta. Acude a la clínica periférica Xochimilco por presentar excesiva sensibilidad en los dientes. El paciente reporta que ya no puede masticar bien, además de presentar dolor y cansancio en la mandíbula.



1




2



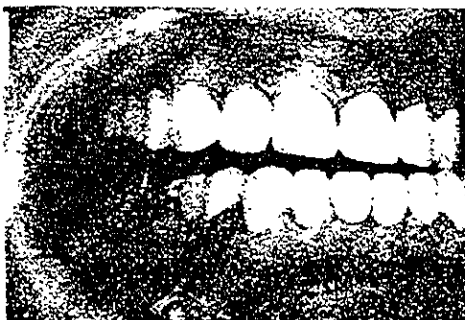3



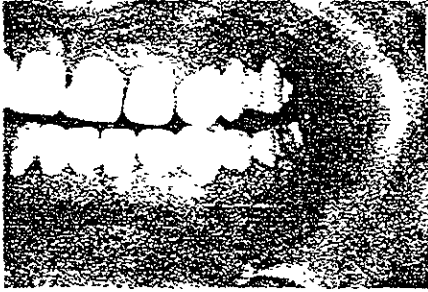
4



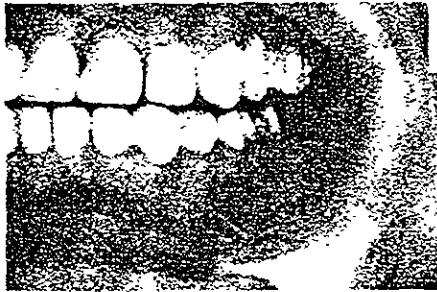5



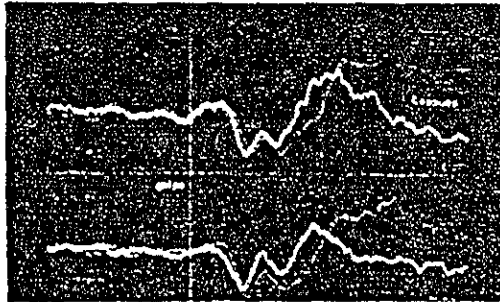
6



7



8



9

Fig 61. Lamina PP, Caso Clínico. 1-3 Se muestra como llegó a la clínica el paciente. 4. Encerado de diagnóstico 5. Máxima intercuspidadación. 6 Trabajo lado derecho, balance lado izquierdo 7-8 Balance y trabajo 9 Reflexograma

Al interrogatorio médico reportó padecer hernia hiatal congénita jamás intervenida quirúrgicamente.

A la exploración orofacial y al interrogatorio de su historia dental reportó los siguientes datos.

Desgaste oclusal excesivo y generalizado causado por atrición (parafunción, bruxismo), y la erosión causada por la regurgitación ácida, hipersensibilidad al calor y al frío de algunos dientes, disminución dramática de la dimensión vertical, pérdida de guía anterior, pérdida coronal de la mayoría de los dientes anteriores, bruxofacetos brillantes (pulidos), por lo que nos indica que el paciente es un bruxista actual e interferencias oclusales tanto del lado de trabajo como del lado de balance en los molares (únicos dientes funcionales).

El paciente mostró algunos tratamientos de conductos realizados por un particular. Algunas presentaban molestia a las pruebas de sensibilidad y otras no.

Al realizar el interrogatorio y la exploración de la ATM se encontró: ligera asimetría facial, dolor a la palpación, preauricular y posterior de ambas articulaciones, principalmente del lado derecho. A la auscultación se escuchó un chasquido a la apertura del lado derecho (por lo que se pensó en un desplazamiento anterior del disco con una reducción), el paciente presentó a la apertura una desviación hacia el lado derecho.

A la exploración muscular, se observó una hipertrofia maseterina bilateral además de dolor a la palpación, dolor a la palpación del temporal de ambos lados, el pterigoideo lateral presentó dolor en ambos lados, pero más severo en el lado derecho, el pterigoideo medial reportó dolor pero no muy intenso, dolor ligero en los digástricos y dolor muy intenso en el músculo trapecio y ambos esternocleidomastoideos. (Síndrome doloroso disfuncional miofascial)

Se le realizó un registro electromiográfico con el RFXG en el laboratorio de Fisiología de la División de Estudios de Postgrado e Investigación de la Facultad de Odontología de la UNAM. La onda inhibitoria aparentemente se observó normal, la onda potenciadora se encontró muy alterada debido a la gran actividad parafuncional muscular. El paciente obtuvo un grado de disfunción severa según el índice de Helkimo D2.

Radiográficamente no se mostró alguna alteración ósea visible.



## 6.2 DESARROLLO DEL CASO

Todo este trabajo ha tratado sobre la ciencia y biomecánica del sistema estomatognático. En este caso clínico se sumaron todos los conocimientos para hacerlos aplicables en la parte de rehabilitación.

A todo lo largo del caso se llevó un monitoreo de PH salival con papel para este efecto. En las primeras citas el paciente presentó un PH salival muy bajo, entre 3 y 4, pero al terminar el caso, al restablecer la función masticatoria; el alimento ya no era ingerido casi completo como el paciente lo hacía, si no que correctamente masticado, por lo que el estómago, no tenía que producir más ácido de lo normal para tratar de digerirlo. El PH salival subió a 5 y 6 como el de un paciente normal.

Se tomaron registros electromiográficos al inicio del caso, durante (con los provisionales), al final (con la prótesis definitiva), y después de un mes, para evaluar el grado de disfunción, y verificar si el tratamiento estaba siendo efectivo, logrando así nivelar las fuerzas y tratándolas de dirigir hacia el eje longitudinal del diente.

El paciente es bruxista diurno y nocturno, con baja autoestima, ya que no puede sonreír pues se siente incómodo con su aspecto además de que presenta problemas tensionales. El paciente se mostró poco cooperador al inicio del tratamiento, además de ser demasiado irritable.

La posición para atender a un paciente que padece hernia hiatal es muy diferente, ya que estos pacientes deben estar semisentados para evitar que sientan la molesta sensación que antecede a la regurgitación y/o al vómito.

En la primera cita se realizó toma de modelos solamente y se mandó un analgésico del tipo AINE (acetaminofen), y un relajante muscular (metocarbamol), el nombre comercial es Robaxifen y fisioterapia con calor; ya que el paciente presentó bastante dolor a la palpación muscular y en ambas ATM, por lo que no se podían tomar registros interoclusales confiables. Se tomó arco facial y se montaron estos modelos en máxima intercuspidad, para darnos una idea de la pérdida tan dramática de dimensión vertical que padecía el paciente y hacer un análisis de las condiciones oclusales.

En la siguiente cita, el paciente vino un poco mejor, y se pudo manipular su mandíbula sin tanta molestia, se trató de llevar la mandíbula a una posición más estable y cómoda, no se trató de llevar a una posición de "relación céntrica", por que al retruir la mandíbula el paciente podría presentar dolor, ya que el disco del lado derecho presentaba desplazamiento anterior, así que se llevo a una posición cómoda para el, y se tomó un registro en cera de 5 mm de altura para montar otro juego de modelos que se tomaron, y así determinar una dimensión vertical provisional, y ver si se aumentaba o disminuía. En estos modelos montados sobre el registro de cera se realizó un encerado de diagnóstico., en ese espacio que se calculó. El encerado de diagnóstico sirve para darnos una idea de como vamos a rehabilitar al paciente, que tipo de oclusión vamos a realizar, además de enseñarle al paciente cual es nuestro plan de tratamiento de una manera tangible.

El encerado de diagnóstico se debe hacer siempre, no solo en restauraciones tan extensas como las que se realizaron en este caso. Es de excelente ayuda para brindar una oclusión lo más cercana a la ideal en nuestros procedimientos restaurativos y así tenemos la garantía de que nuestro trabajo fue hecho de la mejor manera para el paciente. El encerado de diagnóstico nos sirve también para hacer los provisionales.

El tipo de articulador que se utilizó fue un articulador semiajustable marca "Whip-Mix".

En este tipo de pacientes con DTM, se recomienda empezar cualquier tratamiento con un guarda oclusal para quitar la sintomatología temporomandibular y muscular. En este caso no se pudo realizar ya que el paciente no presentaba guía anterior, ni retención para que se sostuviera. Se recomienda antes de cualquier realización de procedimientos protésicos el uso del guarda oclusal, si se detecta cualquier DTM por mínima que ésta sea, ya que así todos nuestros registros al quitar el mioespasmo y el dolor, serán más confiables.

Periodontalmente se realizó fase I y fase II (curetajes abiertos en 36-37 y 46-47). La condición periodontal del paciente estaba en óptimas condiciones a pesar del daño tan excesivo del hábito parafuncional y de la erosión. La encía estaba sana, solo con unas pequeñas bolsas en el área de molares de 6 mm. La encía de los bruxistas, por lo general es fibrosa, ya que el organismo por tratar de guardar ese equilibrio, hace que las fibras sean más resistentes a las fuerzas parafuncionales a las que están sometidas por el trauma oclusal tan severo.

Se decidió hacer extracción del 45 y 24 ya que se consideraron irrestaurables. Se realizó tratamiento de conductos en 15,25,27,36,35,34,44 y 46.

Los conductos de los dientes se encontraban muy estrechos y el 27 presentó un cálculo pulpar. Todo esto es la respuesta de defensa pulpar ante la fuerza por el trauma oclusal excesivo.

Se colocaron los provisionales cuando se realizó la preparación de los endopostes. Los provisionales poseían las características de oclusión orgánica. La cara oclusal presentaba una topografía oclusal un poco plana, ya que los molares que no se prepararon, presentaban esta anatomía, además de que es un paciente de edad, y el ángulo de la eminencia que mostró la radiografía de la ATM no era muy pronunciado. La técnica de realización para los endopostes fue indirecta, para poderlos montar sobre un modelo en el articulador y poderlos encerar, no perdiendo la altura calculada.

Esta altura fue óptima ya que el paciente reportó al tercer día que se colocaron los provisionales que la sintomatología temporomandibular estaba disminuyendo. Al quinto día desapareció por completo. El paciente podía sonreír además de que podía empezar a masticar de nuevo, la fonación no se vio alterada. Se le tomó otro registro electromiográfico y se reportó una mejoría en la onda potenciadora, por lo que se verificó que las características oclusales que se le dieron a los provisionales eran las adecuadas, ya que se trató de dirigir las fuerzas lo más cercana al eje longitudinal del diente.

El paciente dejó de utilizar el analgésico y el antiinflamatorio.

De todas maneras se le colocó un guarda oclusal al paciente para proteger los provisionales, ya que padecía de una tensión emocional severa.

Los endopostes se realizaron en Oro tipo IV, ya que este metal no es tan duro como el Ni-Cr, y se puede rebajar fácilmente, además de que brinda la misma resistencia que éste.

Se realizaron los endopostes en el 11-13,15,21-23,25,27,28,31-36,41-45.

Se realizó prótesis fija metal -porcelana con cara oclusal metálica, ya que el paciente es bruxista y las características oclusales se pueden realizar mejor en metal vaciado(encerado), que en porcelana.

Se colocaron las prótesis fijas. Prótesis fija de 3 unidades en 44-46, Prótesis fija de 5 unidades en 13-17,23-27; las demás fueron únicas. La rehabilitación fue realizada con características de oclusión orgánica; múltiples contactos de reducido tamaño, disclusión canina, se liberaron interferencias, se restableció la guía anterior, etc.

El color de la porcelana se había sugerido que fuera A3 a A3.5 de Vita, pero el paciente quería tener sus dientes "blancos", como un A1, así que se montó la porcelana en A1. Se le sugirió al paciente la caracterización de la porcelana, para que se vieran los dientes más naturales, pero lo rehusó. Aquí entra el factor paciente, el es el que decide.

Al colocar la prótesis se le indicó como debería ser su higiene con enebreadores, para la limpieza de los pñnticos. Tres días más tarde se realizó otro registro electromiográfico, mostrando una sorprendente mejoría de la onda potenciadora, pues estaba muy cercana a la normal, por lo que nuestro tratamiento tuvo éxito.

El paciente que llegó con una baja autoestima, salió sonriente de la clínica, el problema tensional sigue, por lo que se le aconsejó que fuera a ver a un especialista. Se le colocó un guarda oclusal para que lo siguiera usando en las noches. El paciente al inicio del tratamiento no se quería operar, pero al terminar su tratamiento fue a ver al gastroenterólogo para realizar su operación lo antes posible.

### 6.3 CONCLUSIÓN

En el caso de una rehabilitación extensa, el odontólogo debe conjuntar las disciplinas odontológicas así como las médicas, para lograr una correcta rehabilitación integral del paciente. Se restableció el funcionamiento masticatorio, logrando así una disminución de la producción ácida estomacal. Se logró restablecer la armonía entre la ATM y los demás componentes del sistema estomatognático.

La odontología restaurativa es la única disciplina odontológica que puede modificar la oclusión. Se cumplieron los objetivos de la terapia oclusal que son:

- ✓ Controlar la cantidad de cargas en la ATM.
- ✓ Controlar la cantidad de cargas que el diente recibe para no dañar al periodonto.
- ✓ Controlar las cargas que reciben los dientes por medio de los contactos oclusales.
- ✓ Producir una óptima relación oclusal que no sea dañina para los músculos de la masticación.

Ahora tiene que tomar el papel el gastroenterólogo para solucionar el problema definitivamente.

#### NOTAS BIBLIOGRÁFICAS

1. Farreras- Rozman. Medicina interna. Tomo 1. Edit. Marín Barcelona. 8, ed. 1978, pp. 14-16.
2. D.W Bartlett, D.F. Evans Smith. The relationship between gastro-oesophageal reflux disease and dental erosion. 1996. J. Of Oral Rehab. 23; 289-297.
3. *Dental Erosion and Acid Reflux Disease. Annals of internal Medicine*, 1995 Jun, 122 (11): 809-15.

## C O N C L U S I O N E S

El entendimiento de la anatomía, fisiología del sistema estomatognático es de suma importancia para comprender los diversos estados de adaptación y patológicos que se pudieran encontrar. Esto a su vez, dicta las pautas para la correcta aplicación de las técnicas protésicas, ortodónticas y operatorias. Cualquiera que sea el tratamiento, es éste el que debe ajustarse a los requerimientos específicos de cada paciente, y no de modo contrario, pensar en la capacidad de adaptación del ser humano y de sus estructuras anatómicas.

La correcta valoración de la fisiología; la presencia de ruidos articulares, limitaciones en la dinámica mandiblar o cualquier otro signo o síntoma, nos obligan a realizar un minucioso examen de la articulación temporomandibular y de las estructuras que mantienen íntima relación con ella, ya que el sistema estomatognático es una unidad indivisible.

El diagnóstico adecuado es la piedra angular de cualquier procedimiento terapéutico; la diferenciación entre los desarreglos internos, los problemas musculares y oclusales o las artropatías sistémicas, degenerativas o traumáticas, es hoy en día un poco más fácil de establecer. La utilización de los medios de diagnóstico adecuados es imprescindible para conocer el tipo de afección a la que se hace frente y así, elaborar un plan de tratamiento idóneo. La valoración de los signos y síntomas que se presentan (chasquidos, crepitaciones, inflamación, traba mandibular al abrir o al cerrar, maloclusiones, entre otros), es elemental para establecer un diagnóstico preciso.

El cirujano dentista, jamás debe olvidar que es un médico especializado en el sistema estomatognático, por lo tanto, al realizar una evaluación del paciente, debe hacerlo en todos los integrantes de este sistema, y no solamente revisar los dientes.

El conocimiento de la anatomía, fisiología, patología y terapéutica de la articulación temporomandibular es una parte fundamental en el ejercicio digno de esta nobilísima profesión.

## BIBLIOGRAFÍA GENERAL

1. Latarjet M. Ruiz Liard. *Anatomía Humana*. Edit. Médica Panamericana. 2ª ed. 1988. pp. 69-102, 328-375
2. Ramfjord & Ash. *Occlusion*. Saunders. 3ª ed. 1983. pp. 1-531
3. Dos Santos. *Diagnóstico y tratamiento de la sintomatología mandibular*. Actualidades Médico Odontológicas de Latinoamérica, C.A. 1 ed. 1995. pp. 10-135
4. Bell WE: *Temporomandibular Disorders. Classification, Diagnosis, Managment*. 3ª ed. Chicago, Year Book Medical Publishers. 1990. pp. 3-53, 57, 217, 231-334.
5. Okesson JP. *Management of Temporomandibular Disorders and Occlusion*. 3ed. St. Louis CV. Mosby Co, 1992. Pp. 11-532
6. MacNiell, Charles, et-al. *Science and Practice of Occlusion*. Quintessence Books Illinois. 1 ed. 1997. pp. 23-92, 273-456
7. MacNiell, Charles. *Temporomandibular Disorders, Guidelines for classification, Assessment, and management*. Quintessence, Illinois. 2 ed. 1992. pp. 11-113.
8. Neff A, Peter. *Oclusión y Función*. College of Georgia. 1980. pp. 6-59
9. Martínez, Ross *Oclusion*. Ed. Vicova, México 1978 pp. 63-78, 125-153.
10. Kraus, Jordan, Abrahms; *Dental anatomy and occlusion*; Williams and Wilkins 1ª Baltimore, Md, 1972; 353.
11. Lindhe . *Periodoncia Clínica*. MacGRow-Hill. 4ed. 1992. pp. 5-34
12. *Manuscript of the lecture about Organic Occlusion and Stomatologic concepts* . Dr Beverly B. Mac. Collum. 1920. Gnatologic School of California
13. Stuart, Charles. *Concepts in Organic Occlusion*. Gnatologic School of California. 1925. pp 12-25
14. Williamson. *Centric relation: defined and the implications in organic occlusion*. *The Journal of Gnatology*; 1986. quintessence. Japan pp. 17-24

15. Dos Santos Jr. Jose. Occlusion Principles and concepts. Ishiyaku Euroamérica, Inc. Tokyo. 1985; pp. 2-57, 76, 82, 127, 130-131.
16. Echeverri. Neurofisiología de la Oclusión. Ed. P Cultural Ltd. Bogotá, Colombia. 1ed. 1984. Pp. 46-47
17. Mac Horris. William. The condyle Disk Dilemma. The Journal of Gnatology Vol. 3, No 1. 1984. Quintessence. Japan. pp. 4, 5
18. Sicher, DuBrul. Anatomía Dental. Interamericana 6ª ed. México. D.F 1978. pp. 42-47, 55, 76, 77, 95, 179-180.
19. Shillinburg/Wilson, et al. Manual de Encerado Oclusal. Quintessence Books. 1979. pp. 13-27, 47, 64
20. Salvat. Larousse Técnico. Edit. Salvat. Barcelona. 1990. pp. 451, 522.
21. Bell WE: Orofacial Pains. Classification, Diagnosis, Management. 4ed. Chicafo. Year Book medical Publishers, 1989. pp. 17-49, 101-178, 239-284, 285-331.
22. Travell G. Janet, Simons G. David. Myofascial Pain and Dysfunction, The trigger point manual. Williams & Wilkins, Baltimore, Md; 1983. pp. 173-175, 219-232, 236-247, 252, 263.
23. Fields. Hl. Pain. New York. McGraw-Hill. 3ª ed. 1987: 354-372
24. Kelly JP. Pain and analgesia. Principles of Neural Science. Ney york, Elsevier, 1991: 355-399
25. Nakamura Y, Kubo, et al. Brain steem control of the masticatory rhythm. Oral-Facial Sensory and Motor Functions. Tokyo. Quintessence. 1981: 37-44
26. Kelly JP. Dood. Anatomical Organization of the nervous sistem. Principles of Neuroscience. Elsevier. Pp. 273-282
27. Shellhas, P. Kurt; braun, et al. Joint Disorders, denargements and degeneration. TMJ and craneofacial Pain Ishiyaku Euroamérica Inc. St Louis Mo. 3ª ed. 1988. pp. 55-128
28. Gobel S, Hockfield S, et al. Anatomical similarities of the medulary and spinal dorsal horn. Orofacial Sensory and motor Functions. Tokyo. Quintessence. 1981: 211-225



29. Lund JP, Richmond, et al. The distribution of the golgi tendon organs and muscle spindles in masseter and temporomandibular Joint of the cat. *Neuroscience* 1978;3:259-270
30. Ellen Mohr Catalano, Kimeron N. Hardin. *The Chronic Pain Control workbook*. New Harbinger Publications. 2 ed. 1996. pp. 39-87, 159-239
31. Luschei es, Goldberg Lj. Neural mechanism of mandibular control: Mastication and voluntary biting. *The Nervous system. Vol 2: Motor control, part 2*. Bethesda, Md. American Physiological Society, 1981: 1237-1274
32. Sessl Bj. Identification, regulation and significance of jaw muscle reflexes. *Oral-Facial Sensory and Motor functions*. Tokio. Quintessence, 1981: 187-203
33. Sessl Bj. Identification, regulation and significance of jaw muscle reflexes. *Oral-Facial Sensory and Motor functions*. Tokio. Quintessence, 1981: 187-203
34. McNiell Charles, Rudd Patty. *Cátedra sobre DTM, Diagnóstico y tratamiento*. UCSF. 1998-1999
35. Ghez C Voluntary movement. In: Kandel Er, Schwartz JH, Jessell TM. *Principles of Neural Science*, ed. 3. New York: Elsevier, 1991: 609-624
36. Ghez C. *The control of movement. Principles of Neural Science*. New York, Elsevier. 1991. pp. 533-547
37. Afifi AK. *Basal Ganglia: Functional anatomy and physiology, part 1 & part 2*. *J Child Neurol* 1994;9:249-60. 352-361.
38. Cote L, Crutcher MD. *The basal Ganglia. Principles of neural science ed 3*. New York: Elsevier, 1991: 647-659
39. Kupfermann I. *Hypothalamus and limbic system: Motivation. Principles of neural Science*. Elsevier. pp. 1991: 750-761
40. Gear, Robert *Cátedra sobre dolor orofacial y DTM*. UCSF 1999
41. Angeles F, Lópezlena G, et al. Cambios en el reflexograma inhibitorio masetérico en situaciones de interés clínico. *Revista del Colegio de Cirujanos Dentistas*. 1994 1(1): 17-25

42. Lund J,Olsson K.The importance of reflexes and their control during jaw movement: *Trends in neurosc.* 6:458-463;1983.
43. Kandell E,& Schwartz. J.Principles of neural science.Elsevier. New York.1991:367-384
44. Angeles F,Bonilla M,et-al.Análisis electromiográfico de los músculos maseteros para mejorar la reproductibilidad del período silente con fines de diagnóstico clínico.*Rev.Fac.Odontol. UNAM (Mex)* 2:4-14;1987
45. Angeles F,García C et-al.Refleximetría oclusal:una nueva herramienta para la evaluación de la funcionalidad masticatoria (1):Descripción general del Método y sus aplicaciones.*Práctica Odontológica.* 13(12) 17-23:1992
46. Angeles F,Licon A,et-al.Refleximetría de los músculos maseteros para mejorar la reproductibilidad del período silente con fines de diagnóstico clínico.*arch neurocién* 2(3) :215-223;1997
47. Wijer Anton de,et-al.Reliability of clinical findings in temporomandibular Disorders.*J Orofacial Pain.*1995;9:181-191
48. De Laat A, Van de Glas H,et-al.The masseteric poststimulus electromyographic complex in people with dysfunction of the mandibular Joint.*Arch Oral. Biol.* 30:177-180;1985
49. Nuño A,Cavazos E.et-al.Effet of Occlusal splint therapy on blink reflex times in temporo-mandibular joint.*American J. of Dentistry* 3:161-165;1990
50. Hellsing & Klineberg The masseter muscle: The silent period and its clinical implications. *J. Prosth. Dent* 49:106-112;1983
51. Bessett R,Bishop B Moll N.Duration of masseteric silent period in patient with TMJ syndrome. *J.Appl Physiol* 1971;30:864
52. Angeles Medina. C.García Moreira,et-al.Improved automatizedrecording of the masticatory reflexes through analysis of effort trajectory during biofeedback.*Mediac Progresses through Technology* 20:63-73,1994.
53. Lund JP Mastication ad its control by the brain steern.*Crit. Rev Oral Biol Med.*1991;2:33-64
54. Glaros Alan, Glass Ernest. Electromyographic Data from TMD Patients with Myofascial Pain and from matched control subjects. *Evidence statistical. J.Orofacial Pain,*1997;11:1125-129

55. Kossioni, A.et-al.Random Variation in the masseteric silent period after chin taps.*J.Prosthet.Dent.*1995;73;450-6
56. Nielsen & Miller A.Response patterns of craneo-mandibular muscles with and without alterations in sensory feedback. *J.Prosthet.Dent.*59:352-362;1988
57. Van der Glas H&Van Steenberghe D.Computer -based analysis of electromiographic silent period parameters in Jaw muscles during clenching in man.*Electromyograph clin.Neurophysiol.*21:627-641:1981
58. Carels & Van Steenbergue.Changes in Neuromuscular reflexes in the masseter muscles during functional Jaw Orthopedic treatment in children.*Amer.J.Orthod.Dentofa.Orthp.*90:410-419;1986.
59. Cruccu G,et-al. Impairment in masticatory function in Hemiplegia.*Neurology* 38:301-306.1988
60. Rugh JD,Harla J. Oclussal Parafunction .A Text Book of Oclusion.Chicago. Quintessence,1988:249-261
61. Costen JB:A syndrome of ear and sinus symptoms dependent upon disturbedfunction of the temporomandibular joint. *Ann Otol* 1934;43.1-15
62. Kamelchuk Lorne S,Major Paul,et-al.Degenerative Disease of the Temporomandibular Joint. *J.Orofacial Pain*;1995;9:168-180
63. Wanmmann Anders. The relationship between muscle tenderness and Craniomandibular Disorders.A study of I Edit Marin.Barcelona. 8 ed.1978.pp.14-16
64. Glaros, Alan.Tabacci Kelly. Effect of parafunctional Clenching on TMD Pain *J.Orofacial Pain.*1998;12:145-152
65. Friction R. James, et-al.Temporomandibular disorders and craneofacial Pain. *Ishiyaku Euroamerica. inc.St.Louis,Mo.* 1988. pp. 11-18
66. Shafer & Levy. A textbook of oral pathology.Saunders. 4 ed.1974. pp 427-428
67. Lozada-Nur Francina, Silverman Sol ;Cátedra sobre Medicina Oral;UCSF,1998.
68. Feine S.Jocelyn.Myofascial Pain and disfunction:A Scientific Approach to a clinical enigma.The journal of Gnatology, Vol.5 no.1;1986;the Quintessence publishing Company.Japan.pp. 81-86

69. Kuttila Marjaana, Niemi Palvi, et-al. TMD treatment need in relation to age gender, stress, and diagnostic subgroups. *J. Orofacial Pain* 1998;12:67-74
70. Current The Year Book. Internal Medicine. American Publishers. 12 ed. 1998. pp. 154
71. Revisión de Historias clínicas y EMG en el Laboratorio de Fisiología de la división de estudios de postgrado e investigación de la Facultad de Odontología . UNAM. 1998-1999
72. Pierce, Calvin, Chrisman. Kathleen. Stress, Anticipatory stress and Psychologic measures trelated to sleep bruxism. *J. Orofacial Pain* 1995;9:51-56
73. Tanne Kazuo, Eiji Tanaka. Stress distributions in TMJ during Clenching in Patients with Vertical Discrepancies of the craneofacial complex. *J. Orofacial Pain*. 1995;9:153-160
74. Hardman Joel, Limbird, et-al. Goodman & Gilman's The pharmacological basis of therapeutics. 9.ed. Mac Graw Hill. 9 ed. 1996. pp. 399-461, 487-556, 617-658.
75. Yatani Hirofumi; Minakuchi Hajime, et-al. The long treatment effect of occlusal therapy on Self-Administered treatment Outcomes of TMD. *J. Orofacial Pain* 1998;12:75-88
76. Clark GT, et-al. Guidelines for the examination and diagnosis of temporomandibular disorders. *J. Craniomandibular Disord Facial Oral Pain* 1989;3:7-14
77. Lobbezoo-Scholte, A. et-al. Diagnostic subgroups of craneomandibular disorders. Part I :self-report data and clinical findings. *J. Orofacial Pain*. 1995;9:24-36
78. Woxler Gb; Stedd Pa. Psychological factors and temporomandbular outcomes. *Craneo*, 16(2):72-7 1998. Apr
79. Helkimo M . Studies on function and dysfunction of the masticatory system. II Index for anamnestic and clinical dysfunction and occlusal state. *Swed Dent J*. 1974;64:101-121
80. Hansson LG: A comparisson between clinical and radiologic findings in 259 TMJ patients *J. Prosthet Dent* 1983;50:89-94
81. Kozeniauskas JJ, Ralph WJ: Bilateral arthrographic evaluation of unilateral TMJ pain and dysfunction. *J. Prosthet Dent*. 1988;60:98-105

82. Lindvall Am, Helkimo, et-al. Radiographic examination for the TMJ. A comparison between radiographic findings and gross and microscopic morphologic observations. *Dentomaxillofac. Radiol* 1976;5:24-32
83. Knoernschild KL, et-al. Transcranial radiography an linear tomography: A comparative study. *J. Prosthet Dent.* 1991;66:239-250
84. Ludlow JB, Nolan PJ, et-al. Accuracy in measures of the TNJ space and condylar position with three tomographic imaging techniques. *Oral Surg Oral Med Oral Pathol* 1991;72:364-370
85. Westesson PL, Bronstein DI. TMJ: Comparison of single double-contrast arthrography. *Radiology* 1985;164:65-70
86. Westesson PL. TMJ comparison with autopsy specimens. *Am J. Roentgenol* 1987;148:1165-1171
87. [www.donpricepersmarketing.com](http://www.donpricepersmarketing.com) (hypnovation)
88. Shillingburg, Hobo, et-al. Prótesis Fija. *Quintessence.* 1992. pp. 13-23, 47-64
89. Farreras-Rozman. *Medicina Interna. Tomo*
90. D.W. Bartlett, D.F. Evans, Smith. The relationship between gastro-oesophageal reflux disease and dental erosion. 1996. *J. of oral rehab.* 23;289-297
91. Howden, G.F (1971) Erosion as the presenting symptom in hiatus hernia. *British Dental Journal.* 131,455.
92. O'Sullivan EA; Curzon ME; et-al. Gastroesophageal reflux in children and its relationship to erosion of primary and permanent teeth. *Europ. J. Oral Sciences,* 1998 Jun;106 (3):765-769
93. Loffeld Rj. Insisor teeth status in patients with reflux oesophagitis. *Digestion,* 1996 Nov-Dic, 57(6):388-9035 Year Olds from the general population. *J. Orofacial Pain* 1995;9:235-243
94. Bartlett D; Smith B. The dental relevance of gastro.oesophageal reflux: Part 2. *Dental Update,* 1996 Jul-Aug, 23(6):250-3
95. Dental erosion and acid reflux disease. *Annals of Internal Medicine,* 1995 Jun 1, 122 (11):809-15