

145



UNIVERSIDAD NACIONAL AUTÓNOMA DE MÉXICO

FACULTAD DE ODONTOLOGÍA

**AUMENTO DE HUESO ALVEOLAR POR  
REGENERACIÓN ÓSEA GUIADA (ROG)**

**T E S I S A**

QUE PARA OBTENER EL TÍTULO DE  
**CIRUJANO DENTISTA**  
P R E S E N T A N:

**MENDIOLA VELASCO JOSEFINA**

**MORENO REYES DANIEL**

DIRECTOR: C.D.M.O. OSCAR DÍAZ DE ITA

ASESORA: C.D.M.O. ALMA AYALA PÉREZ



*VoBo*

274846

MÉXICO, D.F. ENERO 2000



Universidad Nacional  
Autónoma de México

Dirección General de Bibliotecas de la UNAM

**Biblioteca Central**



**UNAM – Dirección General de Bibliotecas**  
**Tesis Digitales**  
**Restricciones de uso**

**DERECHOS RESERVADOS ©**  
**PROHIBIDA SU REPRODUCCIÓN TOTAL O PARCIAL**

Todo el material contenido en esta tesis esta protegido por la Ley Federal del Derecho de Autor (LFDA) de los Estados Unidos Mexicanos (México).

El uso de imágenes, fragmentos de videos, y demás material que sea objeto de protección de los derechos de autor, será exclusivamente para fines educativos e informativos y deberá citar la fuente donde la obtuvo mencionando el autor o autores. Cualquier uso distinto como el lucro, reproducción, edición o modificación, será perseguido y sancionado por el respectivo titular de los Derechos de Autor.

GRACIAS

---

A NUESTRA UNIVERSIDAD NACIONAL AUTÓNOMA DE MÉXICO,  
NUESTRA MÁXIMA CASA DE ESTUDIOS, POR SER PILAR  
FUNDAMENTAL EN MI FORMACIÓN PROFESIONAL Y ACADÉMICA;  
Y POR QUE ME SIENTO ORGULLOSO DE PERTENECER A ELLA.

A LA FACULTAD DE ODONTOLOGÍA DE CIUDAD UNIVERSITARIA,  
POR HABERME PERMITIDO TODOS AQUELLOS ELEMENTOS  
INDISPENSABLES Y NECESARIOS PARA OBTENER LA MEJOR DE  
LAS RECOMPENSAS AL ESTUDIO Y A LA EDUCACIÓN: MI  
PROFESIÓN.

A NUESTRO DIRECTOR DE TESIS C.D.M.O. OSCAR DÍAZ DE ITA  
POR HABERME BRINDADO SU INCONDICIONAL Y SINCERO  
APOYO PARA LA REALIZACIÓN DE ESTA TESINA.

A NUESTRA ASESORA C.D.M.O. ALMA AYALA PÉREZ, POR SU  
APOYO INCONDICIONAL, POR EL INTERÉS MOSTRADO EN  
NUESTRO APRENDIZAJE, Y ASÍ MISMO, POR SER UN EJEMPLO A  
SEGUIR COMO PROFESIONISTA.

A TODOS NUESTROS ACADÉMICOS QUE COMPARTIERON CON  
NOSOTROS SUS CONOCIMIENTOS Y EXPERIENCIAS,  
DEMOSTRANDO EL ESPÍRITU UNIVERSITARIO DEL CUAL NOS  
SENTIMOS ORGULLOSOS.

**"POR MI RAZA HABLARA EL ESPÍRITU"**



AGRADECIMIENTOS DE JOSEFINA MENDIOLA VELASCO

A MI MAMÁ MARÍA E., POR SU GRAN CORAZÓN LLENO DE AMOR, CARIÑO, HUMILDAD Y POR QUE HICISTE TODO LO POSIBLE POR AYUDARME.

A MI PAPÁ PEDRO, POR QUE GRACIAS A SU APOYO Y CONSEJOS HE LLEGADO A REALIZAR LA MÁS GRANDE MIS METAS, LA CUAL CONSTUTUYE LA HERENCIA MÁS VALIOSA QUE PUDIERA CONSEGUIR . CON ADMIRACIÓN, CARIÑO Y RESPETO GRACIAS.

A MI HERMANO RODOLFO, POR INCULCARMELA VOCACIÓN DE SUPERACIÓN SUBIENDO UN PELDAÑO DÍA A DÍA, POR TU APOYO Y CONFIANZA INCONDICIONAL QUE ME BRINDAS SIN ESPERAR NADA A CAMBIO.

A MIS HERMANAS IGNACIA, MANUELA Y ESPERANZA, POR SUS CONSEJOS QUE ME HAN AYUDADO A SER REALIDAD UNO DE MIS SUEÑOS.

A MI CUÑADA BLANCA, POR SU CARIÑO Y COMPRENSIÓN

A LA FAMILIA MORENO, POR EL APOYO INCONDICIONAL Y SINCERO QUE ME OFRECIERÓN CUANDO MÁS LO NECESITE.

A DANIEL MORENO, POR HABERME DEMOSTRADO TODO SU, CARIÑO, COMPRENSIÓN, Y POR HABER INFUNDIDO EL ÁMBITO DE SEGURIDAD EN MÍ MISMA PARA LOGRAR MIS METAS.

A MIS AMIGAS TERE, MIRIAM, SUSANA, ADRIANA Y ANNET POR SU INCONDICIONAL APOYO Y AMISTAD.

“ MUY EN ESPECIAL A DIOS POR HABERME REGALADO LA EXISTENCIA Y POR ESTAR CONMIGO EN CADA MOMENTO ”.



A MI MAMÁ GUILLERMINA REYES MONGE, POR HABERME DADO LA VIDA, POR CUIDAR DE MÍ EN TODO MOMENTO, POR TUS SACRIFICIOS, PREOCUPACIONES, AMOR, TERNURA Y POR ENSEÑARME A ALCANZAR TODAS MIS METAS CON DECISIÓN Y CARÁCTER.

A MI PAPÁ ELPIDIO MORENO SANCHEZ, POR IMPULSARME A SEGUIR ADELANTE CON TODOS MIS PROYECTOS, POR TODO EL APOYO QUE ME HA BRINDADO, POR QUE HA SIDO MI EJEMPLO A SEGUIR POR SER UN MÉDICO HONESTO Y DEDICADO.

A MIS HERMANOS:

MARTHA: POR PREOCUPARTE Y DARMERME ÁNIMOS EN LOS MOMENTOS DIFÍCILES DE MI FORMACIÓN.

JAVIER: POR BRINDARME TU APOYO INCONDICIONAL Y POR ESTAR SIEMPRE ATENTO A LO QUE REALIZO.

ROSI: POR TU EJEMPLO DE DEDICACIÓN, POR TU CARIÑO Y POR ESTAR DISPUESTA A AYUDARME EN LO QUE NECESITE.

ALBERTO: POR QUE SIEMPRE HE CONTADO CON TU APOYO, CON TUS CONOCIMIENTOS MÉDICOS, POR TUS CONSEJOS, POR QUE ME HAS DEMOSTRADO QUE TODO LLEGA A SU MOMENTO Y POR TU ESPÍRITU DE LUCHA.

HUGO: POR QUE ME HAS ENSEÑADO QUE SOLO SE NECESITA DECISIÓN PARA LOGRAR LAS METAS QUE NOS PROPONEMOS, POR TU APOYO Y TU EJEMPLO DE SUPERACIÓN.

ARISTÓTELES: POR QUE NUNCA ME HAS NEGADO NADA Y SÉ QUE CUENTO CONTIGO EN TODO MOMENTO.

A MI CUÑADA VERÓNICA: POR TODAS LAS ATENCIONES QUE HA TENIDO CONMIGO, POR LA CONFIANZA, CONSEJOS, CARIÑO Y POR QUE TE CONSIDERO UNA MÁS DE MIS HERMANAS. GRACIAS

A MIS SOBRINOS LENIN, LUDWIG, LESLIE, MARITE, DAFNE, DALLA, ARTURO, JAVI, SERGIO, E ITZEL, POR QUE DESEO QUE EN UN FUTURO LOGREN REALIZAR TODOS SUS PROYECTOS.

A JOSEFINA MENDIOLA: POR EL EJEMPLO DE LUCHA HACIA LAS ADVERSIDADES, POR TODO EL CARIÑO QUE ME HAS DEMOSTRADO Y POR QUE SIEMPRE ESTAS DISPUESTA A DAR TODO SIN RECIBIR NADA A CAMBIO.

A MIS AMIGOS:

A MÓNICA PAREDES: POR COMPARTIR TUS CONOCIMIENTOS, POR AYUDARME EN TODO MOMENTO Y SOBRE TODO POR TU AMISTAD.

A MIGUEL, ÓMAR, CÉSAR, ALBERTO, BRYAN, CARLOS, VICTOR, JOHAN, ISRAEL, Y A TODAS LAS PERSONAS QUE DE UNA U OTRA FORMA ME HAN BRINDADO SU APOYO, GRACIAS.

" AGRDEZCO A DIOS EL HABERME PERMITIDO LLEGAR HASTA AQUÍ, Y PODERLES DEDICAR MI CARRERA A MIS PADRES, POR QUE TODO LO QUE SOY SE LO DEBO A ELLOS ".



**INTRODUCCIÓN****CAPÍTULO I**

1.1 TEJIDO ÓSEO .....	1
1.2 FACTORES DE LA MATRIZ EXTRACELULAR .....	2
1.3 HUESO ALVEOLAR .....	3
1.4 LABILIDAD DEL HUESO ALVEOLAR .....	5

**CAPÍTULO II**

2.1 REGENERACIÓN Y REPARACIÓN .....	7
-------------------------------------	---

**CAPÍTULO III**

3.1 MEMBRANAS .....	10
3.2 MEMBRANAS BIOABSORBIBLES .....	11
3.3 MEMBRANAS DE CARTÍLAGO .....	11
3.4 MEMBRANAS DE ÁCIDO POLILÁCTICO .....	12
3.5 MEMBRANAS DE VICRYL .....	13
3.6 MEMBRANAS NO ABSORBIBLES .....	14

**CAPÍTULO IV**

4.1 TIPOS DE INJERTOS .....	17
4.2 INJERTO DE HUESO AUTÓGENO .....	19
4.3 ALOINJERTOS .....	23
4.4 ALOPLÁSTICOS .....	26
4.5 XENOINJERTOS .....	27

**CAPÍTULO V**

5.1 FIBROBLASTOS COMO INHIBICIÓN DE CRECIMIENTO.....	28
5.2 FACTORES DE CRECIMIENTO .....	28
5.3 PROTEÍNAS MORFOGÉNÉTICAS .....	29
5.4 CÉLULAS OSTEOPROGENITORAS .....	31
5.4 FAC DE CRECIMIENTO DERIVADO DE LAS PLAQUETAS.....	32
5.5 INFLUENCIA DEL ALENDRONATO .....	34

**CAPÍTULO VI**

6.1 OSTEOPROMOCIÓN .....	35
--------------------------	----

## **CAPÍTULO VII**

<b>7.1 REGENERACIÓN ÓSEA GUIADA</b> .....	<b>37</b>
<b>7.2 AUMENTO DE REBORDE ALVEOLAR</b> .....	<b>41</b>
<b>7.3 AUMENTO DE REBORDE ALVEOLAR ASOCIADO A IMPLANTES DENTALES</b> .....	<b>44</b>
<b>7.4 REGENERACIÓN DE HUESO INMEDIATA A LA EXTRACCIÓN DENTARIA.</b> .....	<b>45</b>

<b>CONCLUSIONES</b> .....	<b>48</b>
---------------------------	-----------

<b>REFERENCIAS BIBLIOGRÁFICAS</b> .....	<b>50</b>
---	-----------



## INTRODUCCIÓN

---

La presente revisión bibliográfica corresponde a uno de los métodos empleados en periodoncia para el tratamiento de regeneración de hueso alveolar en pacientes que han sufrido la pérdida de los tejidos de soporte del diente, originada principalmente por enfermedad periodontal, extracciones dentales y traumatismos. Esta pérdida de hueso alveolar provoca problemas funcionales y estéticos que comprometen el tratamiento del paciente.

Varios métodos diferentes se han realizado con éxito para el aumento del hueso alveolar. Muchas de estas técnicas se han estado investigando en animales y humanos con la incorporación de injertos o substitutos de hueso, la colocación de una barrera física para sellar el defecto anatómico donde se intenta formar hueso y la aplicación de factores de crecimiento que mejoran los resultados en la regeneración de hueso alveolar.

Es así, que tomando los principios básicos de la regeneración tisular guiada y usando una técnica descrita hace 40 años atrás en estudios ortopédicos llamada " Regeneración Ósea Guiada " basada en el llenado de defectos óseos y que tiene el propósito de regenerar el hueso alveolar puede proporcionar una mejor opción de tratamiento a aquellos pacientes que presentan un proceso alveolar atrofico parcial o total.

# **CAPÍTULO I**

---

**1.1 TEJIDO ÓSEO**

**1.2 FACTORES DE LA MATRIZ EXTRACELULAR**

**1.3 HUESO ALVEOLAR**

**1.4 LABILIDAD DEL HUESO ALVEOLAR**



## 1.1 TEJIDO ÓSEO

Tres principales grupos celulares están involucrados en la formación, reparación y remodelación ósea: osteoblastos, osteocitos y osteoclastos. La reparación ósea comprende una serie de eventos básicos similares a la de los tejidos conectivos blandos excepto por la calcificación de la nueva matriz conectiva. Estudios en biología celular han determinado la existencia de una regulación paracrina en la diferenciación de líneas celulares fibroblásticas y osteogénicas. Por ejemplo, mientras el ligamento periodontal es considerado como un tejido osteogénico, es decir, contiene precursores celulares osteogénicos, estudios recientes in vitro indican que los fibroblastos secretan moléculas que inhiben la osteogénesis. Esto destaca el papel esencial de los fibroblastos del ligamento periodontal sobre la diferenciación osteoblástica y el mantenimiento del ancho del ligamento periodontal. Por otro lado, diversos estudios han demostrado la producción de tejidos tipo cemento o hueso por células del ligamento periodontal in vitro.

La formación de hueso requiere de una población de células progenitoras con una gran capacidad de división y diferenciación celular. Todo esto regulado por la interacción de factores de la matriz extracelular. Cabe destacar que la reparación en la interfase superficie "radicular y tejido periodontal", posterior a una terapia periodontal convencional (instrumentación mecánica de la superficie radicular) puede caracterizarse por diferentes tejidos mineralizados (nuevo cemento, tejido tipo hueso no adherido, tejido tipo hueso parcialmente adherido y anquilosis precedido por reabsorción radicular) dependiendo de ciertos factores externos y específicos del hospedero (reinfeción, inflamación, condicionamiento de la superficie radicular, tamaño de la lesión, estímulos funcionales, técnica quirúrgica)



Polson y col. demostraron que al resolver todo proceso inflamatorio en el periodonto posterior a un tratamiento convencional, se obtiene una inserción epitelial larga sin ganancia de inserción conectiva a pesar de haber una reorganización del tejido conectivo supracrestal y reparación ósea manifestada por un aumento de la densidad y volumen del tejido óseo con reducción del ancho del ligamento periodontal.

## **1.2 FACTORES DE LA MATRIZ EXTRACELULAR**

La matriz extracelular MEC difiere en estructura y composición dependiendo de la naturaleza del tejido como también de su estado biológico. La MEC cumple con un sinnúmero de funciones importantes durante todo evento reparativo y regenerativo periodontal. Como constituyentes de la MEC se encuentran: Glicoproteínas (Fibronectina, osteonectina, Vitronectina, Sialoproteínas del hueso), factores de crecimiento (PDGF, TGF, IGF-1, BMP, etc.), citoquinas (IL-1).

Estas macromoléculas multifuncionales no solo regulan la actividad celular de migración, división, diferenciación sino también influyen en la lisis, síntesis y mantenimiento de la MEC. Las glicoproteínas tiene una significativa influencia en las fases tempranas de la cicatrización como moléculas para la adhesión y quimioatracción celular, propiedades necesarias a su vez para la diferenciación y maduración del tejido reparado/regenerado.



La existencia de ciertos factores de crecimiento y su aplicación en modelos animales han demostrado un aumento en los procesos regenerativos. Sin embargo, no se conoce actualmente la exacta distribución espacial y temporal de estas sustancias, su concentración o cómo interactúan unas con otras

### 1.3 HUESO ALVEOLAR

**PROCESO ALVEOLAR:** Es el hueso que forma y sostiene los alvéolos de los dientes. Se forma cuando el diente erupciona a fin de proporcionar unión ósea al ligamento periodontal en formación: desaparece gradualmente cuando el diente se pierde. Está formado por la pared interna del alvéolo, de hueso compacto delgado llamado **hueso alveolar propiamente dicho** (lámina cribiforme), de 0.1 a 0.4 mm de espesor, con aspecto de una lámina perforada, los forámenes de esta lámina ósea son especialmente numerosos además de conectar al ligamento periodontal con la médula ósea (canales de Volkmann); **hueso alveolar de soporte** que consiste de un trabeculado esponjoso; y de las tablas vestibular y lingual de hueso compacto (cortical). El tabique interdentario consta de hueso esponjoso de soporte encerrado dentro de un margen compacto (4).

La mayor parte de las porciones vestibular y lingual de los alvéolos están formadas sólo por hueso compacto; el hueso esponjoso circunda la lámina dura en las zonas apical, apicolingual e interradicular (4).



El hueso alveolar se forma durante el crecimiento fetal por osificación intramembranosa y consta de una matriz calcificada con osteocitos encerrados en espacios llamados lagunas. Los osteocitos extienden prolongaciones en los canaliculos, que provienen de la laguna. Los canaliculos forman un sistema anastomatico a través de la matriz intercelular del hueso, lo cual brinda a los osteocitos oxígeno y nutrientes por medio de la sangre y elimina los desperdicios metabólicos. Las ramas de los vasos sanguíneos se extienden y viajan a lo largo del periostio. El crecimiento óseo ocurre por aposición de una matriz orgánica que es depositada por los osteoblastos (4).

El hueso se compone principalmente de calcio y fosfato; junto con hidroxilo, carbonatos, citrato y pequeñas cantidades de otros iones, tales como sodio, magnesio, flúor. Las sales minerales se encuentran en forma de cristales de hidroxiapatita de tamaño microscópico y constituyen aproximadamente del 65 a 70% de la estructura ósea.

La matriz orgánica consta de colágeno (tipo I) en el 90 %, con pequeñas cantidades de proteínas no colágenas, glucoproteínas, fosfoproteínas, lípidos y proteoglucanos.

La matriz del hueso cubierta por osteoblastos no esta mineralizada y se le conoce como prehueso u osteoide. Aunque el nuevo osteoide se asienta, el viejo osteoide que se localiza debajo de la superficie llega a mineralizarse conforme avanza la mineralización frontal.



## 1.4 LABILIDAD DEL HUESO ALVEOLAR

En contraste con su rigidez aparente, el hueso alveolar es el menos estable de los tejidos periodontales; su estructura esta en un estado de cambio constante.

La labilidad fisiológica del hueso alveolar se mantiene por un equilibrio sensitivo entre la formación y absorción ósea, regulada por las influencias locales, y sistémicas. El hueso se absorbe en zonas de presión y se forma en las de tensión.

Este remodelamiento esta basado en la actividad de cuatro células diferentes morfológica y funcionalmente:

- 1.- Osteoblastos.
- 2.- Osteocitos jóvenes
- 3.- Osteocitos maduros
- 4.- Osteoclastos

**OSTEOBLASTOS:** se localizan sobre la superficie del hueso. Son células que sintetizan la parte orgánica (colágeno y glucoproteínas) de una matriz ósea. Una vez aprisionado por la matriz recién sintetizada, el osteoblasto pasa a ser llamado osteocito. La matriz se deposita alrededor del cuerpo de la célula y de sus prolongaciones, formando así lagunas y canalículos.

**OSTEOCITOS JÓVENES:** ellos siempre se localizan en la periferia del nuevo hueso formado y regulan la maduración y mineralización de la matriz del hueso formado.



**OSTEOCITOS MADUROS:** ellos son los responsables de la osteólisis y osteoplastia y participan en el metabolismo de mineralización del hueso.

**OSTEOCLASTOS:** son ricos en fosfatasa ácida y otras enzimas hidrolíticas, erosionan y absorben el hueso previamente formado. La absorción ocurre por la liberación de sustancias ácidas (ácido láctico); que forman un ambiente ácido en el cual son disueltas las sales minerales del tejido óseo. Las sustancias remanentes son eliminadas por fagocitosis osteoclástica.

La actividad celular que afecta altura, contorno y densidad del hueso alveolar se manifiesta en tres regiones:

- 1.- Adyacente al ligamento periodontal.
- 2.- En relación con el periostio de las tablas vestibular y lingual.
- 3.- En largo de la superficie del endostio

**Dehiscencias:** es cuando el margen óseo migra hacia apical, aparece con más frecuencia en las áreas vestibulares y es más frecuente en los dientes anteriores que en los posteriores de ambos maxilares en zona bilateral (4).

**Fenestraciones:** son las zonas donde el margen óseo se encuentra íntegro, la raíz se encuentra sin hueso y la superficie radicular está cubierta sólo por periostio. En la región de la fenestración ósea la raíz del diente está cubierta sólo por mucosa alveolar. También suelen denominarse “ventanas” (4).



# **CAPÍTULO II**

---

<b>2.1 REGENERACIÓN Y REPARACIÓN</b>
--------------------------------------



## 2.1 REGENERACIÓN Y REPARACIÓN

Por muchas décadas, los periodoncistas se han interesado en la regeneración de los tejidos de soporte dental, destruidos por la enfermedad periodontal.

El periodonto es un órgano complejo de soporte y protección que se compone de encía, ligamento periodontal, cemento y hueso alveolar. (Fig. 1)

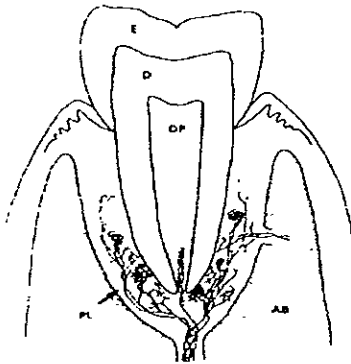


Fig 1  
Estructuras del periodonto, encía, ligamento periodontal,  
Cemento y hueso alveolar

Debido a que uno de los resultados de la enfermedad periodontal es la pérdida del aparato de inserción periodontal, incluyendo la del hueso alveolar



que soporta el diente, la regeneración de la inserción periodontal y la regeneración de todos los tejidos del periodonto (incluyendo encía, cemento, y hueso) es la meta razonable de la terapéutica periodontal.

**REGENERACIÓN:** es definida como el proceso que trae como resultado la reconstrucción íntegra y funcional de los tejidos perdidos o dañados (encía, cemento, hueso alveolar y ligamento periodontal) (28).

La regeneración periodontal pretende una cicatrización después de la cirugía. Con la subsecuente restauración del aparato de inserción, cemento, hueso alveolar y ligamento periodontal. La regeneración se lleva a cabo por el crecimiento del mismo tipo de tejido que ha sido destruido.

**REPARACIÓN:** es definida como la cicatrización de una herida por un tejido que no restaura en forma completa la estructura y función de los tejidos perdidos o dañados (28). La reparación periodontal implica cicatrización después de la cirugía periodontal con la formación de un epitelio de unión largo, incremento de volumen y densidad del hueso, anquilosis (ocasionalmente), y una adhesión fibrosa.

Las variables importantes de la cicatrización periodontal incluyen:

- 1.- Las alteraciones de la superficie de la raíz
- 2.- La repoblación de células progenitoras
- 3.- La exclusión del epitelio de la herida
- 4.- La estabilización del periodonto



Para que se dé el proceso de regeneración, las células progenitoras que tienen la capacidad de formar cemento, hueso y ligamento periodontal deben ocupar el defecto periodontal y producir a estos tejidos especializados. El pensamiento actual es que las células progenitoras periodontales residen en el ligamento periodontal y en el hueso alveolar que permanece alrededor del diente.

En la actualidad se han diseñado dispositivos y técnicas, para favorecer la repoblación de los defectos periodontales por células progenitoras periodontales y evitar que el epitelio ó tejido conectivo gingival ocupen el defecto.

Las barreras físicas de teflon y materiales bioabsorbibles promueven la regeneración de tejido retardando la proliferación del epitelio gingival y tejido conjuntivo, además de la aplicación de factores de crecimiento y proteínas morfogénicas del hueso.

El tejido que prolifera más rápidamente durante las fases iniciales de cicatrización de la herida es el epitelio gingival. El epitelio prolifera apicalmente sobre el diente respecto al colgajo y se inserta en el diente formando un epitelio de unión largo (4).

Como se ha propuesto a lo largo de los años, la terapéutica regenerativa incluye el uso de diversos procedimientos, como es el caso de Regeneración Tisular Guiada y la Regeneración Ósea Guiada.

# **CAPÍTULO III**

**3.1 MEMBRANAS**

**3.2 MEMBRANAS BIOABSORBIBLES**

**3.3 MEMBRANAS DE CARTÍLAGO**

**3.4 MEMBRANAS DE ÁCIDO POLILÁCTICO**

**3.5 MEMBRANAS DE VICRIL**

**3.6 MEMBRANAS NO ABSORBIBLES**



### 3.1 MEMBRANAS

Son barreras subgingivales, que actúan facilitando y estimulando el proceso de regeneración.

Las membranas deben de cumplir ciertos criterios para obtenerse mayores resultados y estos son:

1. - Integración tisular, es un requisito que tiene por objeto prevenir la rápida invasión del epitelio o de tejido conjuntivo hacia el defecto óseo, además de proporcionar estabilidad al colgajo.
  2. - Debe actuar como una barrera de modo que sólo pueda regenerar las células deseadas. Es importante que tenga la capacidad de permitir el paso de nutrientes y gases.
  3. - De fácil manipulación en la colocación clínica
  4. - Es esencial que sea capaz de crear y mantener un espacio además de no colapsarse dentro del defecto.
  5. - Biocompatibilidad, el material no debe provocar una respuesta inmune, sensibilidad o inflamación crónica la cual pueda interferir con el proceso de cicatrización y represente un peligro para el estado de salud del paciente.
- (27)(22).

Actualmente las membranas se dividen en dos grandes grupos:

1. - No absorbibles.
2. - Absorbibles.



### 3.2 MEMBRANAS BIOABSORBIBLES

El uso de las membranas bioabsorbibles tiene la ventaja de evitar una segunda cirugía para extraer la membrana.

**Membranas de colágeno:** es una macromolécula extracelular del tejido conjuntivo periodontal y se metaboliza fisiológicamente: es un quimiotáctico para fibroblastos, hemostático, es un inmunógeno débil, y es un andamio para las células migratorias. Este tipo de membranas han sido utilizadas en diferentes zonas anatómicas en varios experimentos en animales y en humanos.

Algunos autores sugieren que los resultados son limitados debido a la degradación de la barrera de colágeno ocasionada por enzimas en la cicatrización de la herida. Subsecuentemente, Pitaru et al, en 1988 informa regeneración parcial de tejido periodontal después de colocar barreras de colágeno, después de un mes, estos datos sugieren que no solo funciona impidiendo la migración del epitelio, si no además, sirve como vehículo para la atracción de factores de inserción (15).

Tanner et al, en 1988 evaluó una microfibrilla colágeno hemostática hecha de colágeno de bovino (Avitene) del cual se reportan resultados menos exitosos (15).

### 3.3 MEMBRANAS DE CARTÍLAGO

La membrana de cartilago se deriva del cecum (ciego) del buey, se procesa y cromatiza en una forma similar al material de sutura. Se pretende que sea absorbida de 30 a 60 días.



Card et al, en 1989 evaluó la eficacia de la membrana de cartílago para reforzar la regeneración en perros con periodontitis (14). Ellos informaron que la cicatrización se obtuvo eventualmente después de la colocación de la membrana; sin embargo, muchos perros exhibieron gingivitis, a pesar de tener un cepillado diario con clorexidina. En los sitios inflamados, la respuesta inflamatoria parecía precipitar resorción prematura del borde coronal de la membrana dentro de las 2 semanas. Este hallazgo indica mínima inflamación del tejido para lograr regeneración con esos materiales. Investigaciones reportan resultados limitados y que es un material difícil de colocar y fijar en la posición de los defectos además de plegarse encima de los defectos. Por lo que se concluyó que ese tipo de membranas no parecían ser el material biodegradable óptimo para la regeneración (14).

### 3.4 MEMBRANAS DE ÁCIDO POLILÁCTICO

El ácido poliláctico es un polímero de éster biodegradable desarrollado por Kulkarni y originalmente usado en cirugía ortopédica en varias situaciones. Su aplicación dental ha sido deteriorada por algunas recientes investigaciones. Calgut et al, informó que las membranas de ácido poliláctico inhibieron la migración del epitelio mejor que el Gore-tex o Millipore cuando se uso en bolsas en ratas (14). Magnusson et al. 1988 evaluó la capacidad de las membranas de ácido poliláctico para favorecer la regeneración de dehiscencias bucales quirúrgicamente creadas en perros. Ellos informaron que de todas las áreas que fueron cubiertas con este tipo de membranas *hubo nuevo cemento con inserción de fibras de colágeno* y que representaba un promedio de regeneración del 46%. Este material se degrada por hidrólisis. En la actualidad hay datos limitados y contradictorios, con respecto a la eficiencia del ácido poliláctico para inducir regeneración (14).





### 3.5 MEMBRANAS DE VICRYL

Mallas periodontales de Vicryl (Johnson y Johnson Consumer Products, Skillman, NJ ) son membranas biodegradables sintéticas. Quiñones et al, en 1990 evaluaron las mallas periodontales para determinar si facilitan la RTG. Ellos evaluaron 20 heridas fenestradas en 5 monos. Exámenes histológicos indicaron que la barrera estaba presente en el 1er mes y fue absorbida después de 3 meses. Después del 3er mes en los sitios se observa cemento, hueso y unas fibras inmaduras altamente vascularizadas de ligamento periodontal (14).

En los sitios control, se observó adhesión del tejido conjuntivo con poco cemento y hueso. Estos datos iniciales de la investigación indican que las

Fig. 12



Fig. 13




Fig. 12. Defecto óseo

Fig. 13 Colocación de una membrana de Vicryl.

membranas de Vicryl promueve la regeneración y no tiene efectos adversos a la cicatrización. En un reporte inicial se observó la capacidad de las membranas de Vicryl para mejorar la cicatrización de defectos en furca clase II en humanos concluye que estas barreras tienen un efecto positivo.



En general, los resultados con las membranas de Vicryl fueron estimulantes y parecen ser equivalentes a la regeneración conseguida con las barreras no absorbibles. Sin embargo este material fue examinado en un limitado número y variedad de defectos (14)(Fig.2, 3).

### 3.6 MEMBRANAS NO ABSORBIBLES

Las primeras membranas que se utilizaron en Regeneración Tisular Guiada (GTR) fueron, un filtro bacteriano hecho de acetato de celulosa (Millipore) que se uso como una membrana oclusiva por Nyman en 1982, Gottlow 1984, Magnusson 1985. Los experimentos en animales con el uso de membranas no degradables producen regeneración de cemento, hueso alveolar y ligamento periodontal funcional (5).

La molécula básica de este material no absorbible consiste en una unión de 2 átomos de carbón con 4 uniones de 4 átomos de flúor para formar un polímero. Este material es totalmente inerte y no causa ninguna reacción en el cuerpo. Este tipo de membrana es un material no absorbible por lo que debe ser removida en una segunda operación (22).

En estudios más tarde se utilizaron membranas de politetrafluorétileno expandido (PTFE-e) especialmente designada para regeneración periodontal, Gore Tex Periodontal Material (22)(Fig.4, 5).

El éxito de la aplicación de las membranas de politetrafluorétileno expandido PTFE-e en aumento de hueso en los defectos óseos ha sido descrito por Nyman et al 1990 y experimentos en animales, Dahlin 1989. (Fig.6, 7)

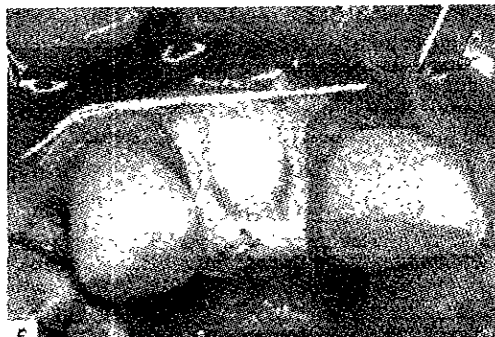



Fig. 4. Aspecto bucal del reborde alveolar que muestra la destrucción de la lámina bucal  
Fig 5. Adaptación de una membrana de PTFE -e, se estabilizó por las suturas

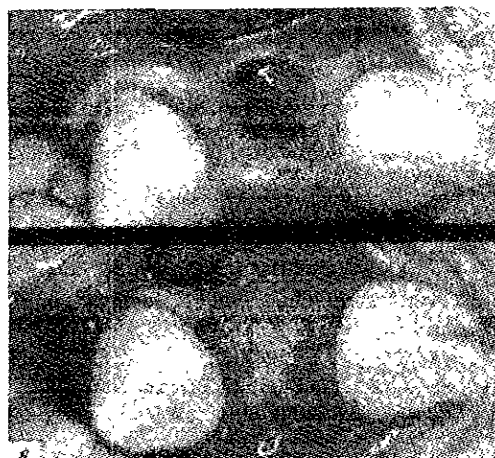


Fig. 6. Suturas insertadas sin tensión. Que serán quitadas después de 15 días  
Fig. 7. Comparación antes y después de la cicatrización en 9 meses. La convexidad de la cresta alveolar se restablece



Estos autores concluyeron que el hueso formado por debajo de la membrana es lo suficientemente maduro (23).

La membrana de politetrafluorétileno expandido PTFE-e funciona como una barrera mecánica protegiendo al coágulo del tejido conjuntivo y promueve células de hueso que permiten la formación de nuevo tejido óseo.

Niloofer Zarkesh, Hessam N. et al, en 1999, sugieren que el uso de las membranas de PTFE-e revestidas con tetraciclina, favorecen la inserción epitelial además de proporcionar características antimicrobianas durante la fase inicial de cicatrización.

Dahlin et al, en 1991, la cantidad de hueso regenerado está limitada por el espacio disponible por debajo de la membrana. El hueso autógeno o sustitutos de hueso se han sugerido como una base de ese espacio debajo de la membrana de PTFE-e para asegurar un espacio adecuado para la regeneración y promover crecimiento óseo (11).

Al momento de retirar la membrana, cuando se trata de las no absorbibles se observa un tejido de granulación que se ha formado debajo de la membrana este material debe de mantenerse sin lesionarlo y sin removerlo, ya que esto representa una matriz de hueso no mineralizado.

Para finalizar el uso de las membranas para la regeneración de tejido óseo es una magnífica opción para permitir la regeneración ósea sin la presencia del tejido conectivo gingival que siempre avanza hacia el espacio de la herida.

La función de las membranas es la de formar una barrera para permitir la repoblación selectiva de células en el defecto a las células.



Simion, Scarano et al, en 1996 realizan un estudio comparativo de las membranas absorbibles de ácido poliláctico y ácido poliglicólico (PLA/PGA) contra las membranas no absorbibles de politetrafluorétileno expandido (PTFE-e) para el tratamiento de defectos alrededor de implantes dentales inmediatos a los alvéolos después de la extracción. Refiriendo que las membranas de PTFE-e son comparativamente mejores que las membranas de PLA/PGA como barreras se observaron que favorece formación de nuevo tejido óseo (39).

# **CAPÍTULO IV**

---

**4.1 TIPOS DE INJERTOS**

**4.2 INJERTOS HUESO AUTÓGENO**

**4.3 ALOINJERTOS**

**4.4 ALOPLÁSTICOS**

**4.5 XENOINJERTOS**



## 4.1 TIPOS DE INJERTOS ÓSEOS

Aunque el tejido óseo exhibe un gran potencial de regeneración, restaurando su estructura original y función completamente, los defectos óseos pueden frecuentemente no lograr su objetivo en la fase de cicatrización.

Con el motivo de facilitar, promover la cicatrización y restauración del defecto, diversos tipos de injertos óseos han sido utilizados para obtener mejores resultados (22)(Tabla 1).

Muchas modalidades terapéuticas para injertos se han investigado con el objeto de restaurar los defectos óseos periodontales, al realizar extracciones dentales, aumento de reborde alveolar, para la colocación de implantes (antes y después de colocarlo) y seguida de la enucleación de quistes.

Shallhorn definió las consideraciones que rigen la selección de un material para injertar (5).

1. - Aceptabilidad biológica.
2. - Predictibilidad.
3. - Confiabilidad clínica.
4. - Mínimos riesgos postoperatorios.
5. - Mínimas secuelas postoperatorias.
6. - Aceptación del paciente.

Una vez que el material se coloca en la zona del defecto óseo actúa de varias maneras. Puede no tener efecto, actuar solo como material de soporte para que el huésped construya hueso nuevo, inducir de manera activa en la formación ósea a través de su propia viabilidad depositar hueso nuevo en el defecto (5).



Los objetivos de los injertos de hueso en regeneración periodontal son: (Michael A. Brusvold 1993)(3).

1. - Reduce la profundidad de bolsa periodontal.
2. - Ganancia clínica de inserción.
3. - El llenado de hueso en los defectos óseos.
4. - Regeneración de nuevo hueso, cemento y ligamento periodotal.

Material	Propiedades	Fuentes/Origen	Productos
Hueso autógeno.	Osteogénico, osteoinductivo	Hueso del propio paciente: limadura, sitios donadores vecinos, tuberosidad, zona retromolar, regiones como, mentón, cráneo, cadera.	Os lyophilisÈ (FDB) Os lyophilisÈ dÈminÈralisÈ (DFDB) par ex. Bio-Oss®, OsteoGraph/N® par ex. Interpore® / Algipore® / Cerasorb®, Cros® BioBase®, Ceros® OsteoGen®, OsteoGraph®, LD/ D® Calcitite BioplantHTR® BioGran®
Hueso alogénico.	Osteoconductivo	Derivado de la misma especie (humano)	
Material Xenogénico	Osteoconductivo	Material derivado de otras especies, hueso bovino BMPs,	
Material sintético.	Osteoconductivo	Corales / algas Calcio trifosfatico Hidroxiapatita Hidróxido de calcio - polímero	
Cristales.	Cohesión Iónica(possible resultado Osteoinducción)	Calcio, sales de sodio, fosfatos y Silicón.	

Tabla.

Materiales de injertos para Regeneración de Hueso Guiada y aumento





## 4.2 INJERTOS DE HUESO AUTÓGENO

En 1923, Hegedus intentó emplear injertos óseos para la reconstrucción de los defectos óseos producidos por la enfermedad periodontal. En 1965, Nabers y O'Leary retomaron este método (5).

En este tipo de injertos el hueso es tomado del mismo paciente, dentro de los de origen intraoral se pueden tomar de las siguientes zonas; Paladar, mentón, zonas edentulas, torus, tuberosidad del maxilar (hueso esponjoso), alvéolos de reciente extracción (que son los de mejor pronóstico) y hueso que se elimina durante las osteoplastías y osteotomías (5).

*De los sitios extraorales, cresta iliaca, ha sido colocada dentro de los sitios periodontales generalmente, el hueso esponjoso y hueso cortical se prefiere como material de injerto aplicado en pequeñas partículas (22).*

Este tipo de injertos comprende: hueso cortical, hueso esponjoso, y médula ósea, que pueden ser extraídos de una zona intraoral o extraoral (22).

## COÁGULO ÓSEO

Robinson en 1964 describió esta técnica donde se emplea una mezcla de pequeñas partículas de hueso y sangre a la que denomino coágulo óseo. La ventaja del tamaño de la partícula es que permite una zona de superficie adicional para la interacción de los elementos celulares y vasculares (5).

El coágulo óseo se obtiene usando instrumentos rotatorios aprovechando el hueso intraoral de un sitio quirúrgico y la mezcla de las partículas del hueso con la sangre del paciente. El uso de este material se basa en que las pequeñas partículas de hueso son absorbidas y reemplazan el hueso del huésped, además de inducir la formación de hueso. El coágulo que se forma al mezclar las partículas óseas y la sangre se coloca en un godete, de ahí sé



lleva al defecto poco a poco empezando desde el fondo hasta que haya un exceso considerable. El colgajo se coloca sobre el coágulo y se sutura.

La ventaja obvia de este procedimiento quirúrgico es la facilidad de obtener el hueso de los sitios ya expuestos quirúrgicamente, también se efectúa con rapidez y es posible llevarla a cabo en zonas sin una gran preparación previa (3).

Las desventajas se centran en la incapacidad para conseguir material adecuado para los grandes defectos, otra, se deriva de la incapacidad de la utilización del aspirador durante la acumulación del coágulo, además de que se desconoce la cantidad y calidad de los fragmentos óseos del material recolectado; para superar estos problemas se ha propuesto una técnica llamada mezcla ósea.

### **MEZCLA ÓSEA**

En esta técnica se obtiene hueso canceloso y cortical de hueso intraoral, este se obtiene por medio de una trepina, o en su defecto por escoplos, ya recuperado el hueso se emplea una cápsula y un pistilo esterilizables en autoclave de ahí se tritura en un rango de 100 a 200 nanómetros, este hueso se recolecta de un lugar predeterminado (alvéolos después de extracciones, exostosis, zona edéntula o lo región del defecto) el pistilo y los fragmentos óseos se colocan en la cápsula y se agregan unas gotas de solución salina, se coloca en el triturador, una vez triturado, se observa la mezcla adherida a las paredes de la cápsula y el pistilo. Los fragmentos resultantes son de una masa ósea manejable, con aspecto de plástico, de consistencia similar a la de la amalgama antes de cristalizar (Brunsvold M. 1993)(3)(Fig. 8,9,10).

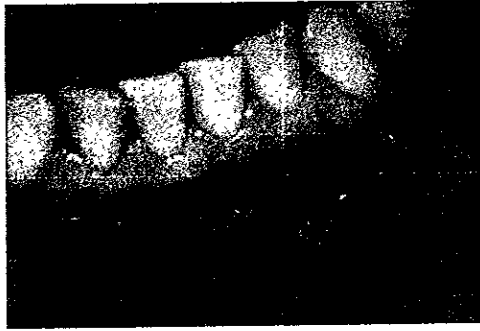


Fig.8. Se cosecha el hueso del mentón usando una fresa pequeña a baja velocidad con irrigación salina fisiológica.




Fig.9. Vista desensamblada del recolector de hueso (casquillo, filtro y envase).

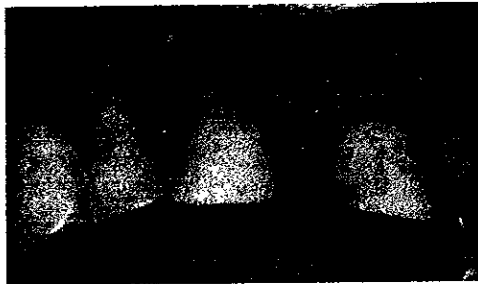


Fig. 10. Lesiones bucales profundas del hueso después de la elevación y debridación del colgajo en un caso de un paciente crónico con periodontitis del adulto



<b>INJERTOS EN BLOQUE DE HUESO CORTICAL Y CANCELOSO.</b>
<p><b>VENTAJAS :</b>                  FÁCIL ESTABILIZACIÓN DEL INJERTO USANDO TORNILLOS.                  MAYOR POTENCIAL DE VOLUMEN DEL HUESO DESPUÉS DE LA REMODELACIÓN.                  EL INJERTO ES INICIALMENTE FUERTE.</p> <p><b>DESVENTAJAS :</b>                  DISMINUYE LA REVASCULARIZACIÓN.                  PUEDE HABER INFECCIÓN DEBIDO A LA LENTA REVASCULARIZACIÓN.</p> <p>LLEGA A SER MÁS DÉBIL DURANTE LA FASE TEMPRANA</p> <p>REMODELACIÓN Y REVASCULARIZACIÓN. TÉCNICAMENTE SE DIFICULTA SU COLOCACIÓN.</p>

<b>HUESO AUTÓGENO COMBINADO CON HUESO DESMINERALIZADO.</b>
<p><b>VENTAJAS :</b>                  RÁPIDA REVASCULARIZACIÓN.                  FASE 1. PRODUCCIÓN DE HUESO TEMPRANO- REFORZANDO EL INJERTO.                  EL INJERTO DE HUESO DESMINERALIZADO DISPONE DE BMPs.                  FASE 2 MAYOR PRODUCCIÓN DE HUESO REFORZANDO LA DIFUSIÓN LOCAL DE FACTORES SOLUBLES DE BMP.</p> <p><b>DESVENTAJAS :</b>                  POR SÍ MISMO, EL INJERTO DE HUESO CANCELOSO.                  TRANSMISIÓN DE ENFERMEDADES.</p>

TABLA. 2 VENTAJAS Y DESVENTAJAS DE LOS INJERTOS DE HUESO.

Fig. 11

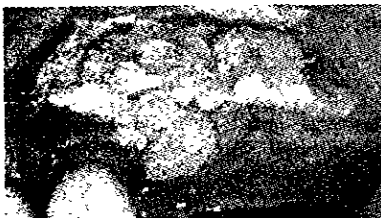


Fig.12




Fig. 11. Injerto de hueso canceloso.

Fig. 12. Colocación del injerto.

Fig. 13. Aumento del reborde alveolar.



Fig. 13



## TRANSPLANTES INTRABUCALES DE MÉDULA ÓSEA

Hiatt y Schallhorn en 1973, describieron el uso del hueso esponjoso obtenido de la tuberosidad del maxilar, zonas edéntulas y alvéolos cicatrizantes. La tuberosidad del maxilar suele contener una gran cantidad de hueso esponjoso, en especial si están presentes los terceros molares; también se observan focos de médula ósea en ocasiones. (Fig. 11 a 13)

Cuando se trata de rebordes edéntulos mediante un colgajo se llega a hueso esponjoso. Los alvéolos se dejan cicatrizar de 8 a 12 semanas, y la porción apical se emplea como material donante. Las partículas se reducen a piezas pequeñas (5).

## DESLIZAMIENTO ÓSEO (en tallo verde)

Esta técnica requiere de una zona edéntula adyacente al defecto, desde el cual se empuja el hueso para que entre en contacto con la superficie radicular sin fracturarlo en su base. Siendo que esta técnica es complicada por los grados variables de elasticidad del hueso; uno con una composición esponjosa mayor es más flexible, aquel sin un material esponjoso adecuada



tiende a fracturarse del alvéolo, y no proporciona un injerto óseo contiguo. Así esta técnica es difícil, y su utilidad esta limitada (5).

## **HUESO DE SITIOS EXTRABUCALES**

Schallhoron en 1968 introduce el uso de autoinjertos de médula de cadera (médula de cresta iliaca), en el tratamiento de defectos óseos y defectos en furca (22).

Los injertos de cresta iliaca puede dotar de una gran cantidad de material para ser injertado, esta técnica ha demostrado tener éxito en los defectos óseos con distintos números de paredes, en furcaciones y aun a nivel supracrestal para alguna extensión. Sin embargo, también su uso se ha vinculado con ciertos problemas. Shallhorn ha observado secuelas postoperatorias de infección, exfoliación y secuestación, distintos porcentajes de curación, resorción radicular y rápida recurrencia del defecto. Su mayor desventaja es que requiere la participación de un cirujano ortopedista, además de que su gran poder osteogénico (dado por las células que en el se encuentran) produce resorción radicular y anquilosis. (5)(Fig. 14 a 21).

## **4.3 ALOINJERTOS**

Compuestos de tejidos tomados de un individuo de la misma especie, que no está genéticamente relacionado con el receptor, los cuales generalmente son tratados por congelación, radiación o químicos (22).

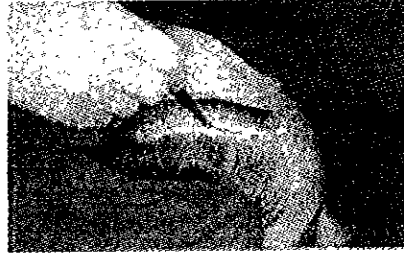

Fig. 14. Perforación de la pared anterior del seno.

Fig. 15. Sitio donador, parietal derecho.

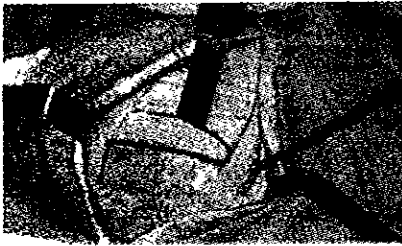

Fig. 16. Se corta con cierra, y se eleva con un cincel

Fig. 17. Se recolecta suficiente hueso para aumentar el maxilar. Injertos de espesor de 2 a 4 mm, suficiente para aumentar un maxilar entero.



Fig. 18. Se coloca el injerto en la cavidad del seno maxilar y se acuña contra la pared.

Fig. 19. La superficie alveolar se aumenta generalmente, y se fija con tornillos.

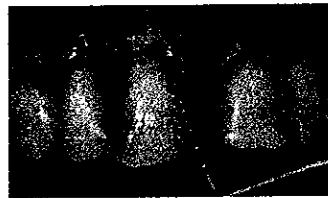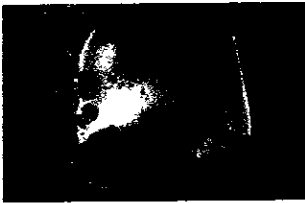


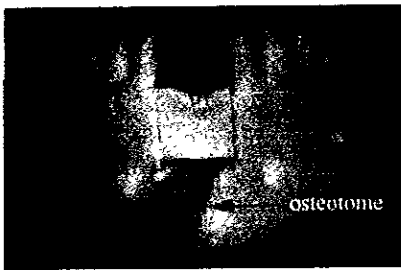


Fig. 20. El hueso recolectado se recoge en un recipiente estéril

Fig. 21. Visión clínica después de 18 meses



Proceso quirúrgico para la reconstrucción de deformidades del reborde alveolar. Implica la dislocación gradual del reborde, resultando una extensión simultánea del volumen de tejido blando y hueso alveolar.





El hueso se obtiene de cadáveres, antes de 24 horas post-mortem. Este tipo de injertos poseen una capacidad osteogénica y proporcionan una buena cantidad de material, la transmisión de alguna enfermedad es difícil debido al proceso de laboratorio que este hueso recibe. El procedimiento clínico es sencillo, con la ventaja de que no requiere zona donadora (3).

Siendo los tipos de hueso alogénico tenemos: Hueso Liofilizado Mineralizado (FDBA), Hueso Liofilizado Descalcificado (DFDBA), Hueso ilíaco esponjoso, los cuales pueden ser de hueso esponjoso, cortical y médula ósea, así como hueso congelado o desecado (5).

La eficacia del aloinjerto liofilizado mineralizado (FDBA). Fue evaluado en un estudio incluyendo 89 casos. Reportando que este aloinjerto combinado con hueso autógeno exhibía mayor llenado de hueso en los defectos tratados que en los que sólo se uso FDBA (22).

Muchos estudios en animales sugieren que el hueso liofilizado desmineralizado (DFDBA) mejora el potencial osteogénico por la exposición de las proteínas morfogénicas de hueso (BMPs) las cuales presumiblemente tienen la capacidad de inducir a las células mesenquimatosas (osteoblastos) del huésped a diferenciarse (3,5,22).

Urist et al. en 1965 observó que el hueso liofilizado desmineralizado de hueso cortical incrementa el potencial osteogénico por contener proteínas inductoras de hueso localizadas en la matriz ósea (3,5).



Desde que se demostró que las proteínas morfogénicas del hueso tienden a estimular el sistema de células para diferenciarse en osteoblastos, el DFDBA es considerado más inductivo que el hueso mineralizado. La función del hueso mineralizado es de osteoconducción y provee de un escalón para *formar nuevo hueso*.

El seguimiento de la cicatrización con el uso del hueso desmineralizado desencadena una cascada de eventos que son:

1. - En el 1° día, se observa inserción de fibroblastos a la matriz extracelular del hueso.
2. - En el 5° día, proliferación y diferenciación de condroblastos.
3. - En el 7° día, hay condrocitos con síntesis, secreción de matriz e invasión vascular.
4. - En el 10° y 14° días se observó formación y mineralización de hueso.
5. - Y para el día 21, hay presencia de médula ósea (3).

Tanto el hueso mineralizado o el desmineralizado se procesan en inmersiones múltiples de etanol. Para la desmineralización se llevan a cabo inmersiones en 0.6 N HCl (3).



## BANCOS DE HUESO

Es una opción más para la terapia periodontal en severos defectos óseos, ya que *el hueso autógeno tiene una disponibilidad limitada en cantidad.*

Una estimación de 40,000 injertos de hueso periodontal son obtenidos anualmente para los bancos de hueso. La posibilidad de que alguna enfermedad sea transferida por medio de los injertos es muy improbable, ya que el material se procesa de acuerdo al protocolo del banco. Se le realizan exámenes de anticuerpos, de antígenos, exámenes serológicos, cultivo bacteriano. Se dice que el riesgo de contraer una enfermedad por el injerto óseo es de 1 en 8 millones (3).

## 4.4 ALOPLÁSTICOS

Son implantes inertes que se utilizan como substitutos de injertos óseos.

Los resultados clínicos con injertos sintéticos son esencialmente similares a los obtenidos con autoinjertos y aloinjertos.

La elección de este material se basa en su mayor disponibilidad, costo movilidad y su fácil manipulación clínica (5).

### INJERTOS ALOPLÁSTICOS DISPONIBLES:

- \* Polímeros.
- \* *Carbonato de Calcio.*
- \* Cerámicos que son:

Absorbibles: Fosfato tricálcico, Hidroxiapatita absorbible.

No absorbibles: Hidroxiapatita densa, Hidroxiapatita porosa, Bioglass (33).



La hidroxiapatita es un biomaterial de origen natural (bovino, de corales, ficógeno que es un derivado de algas) o sintéticos (cerámicos, no cerámicos).

Fosfato tricálcico (PTC), Con una proporción de calcio a fosfato de 1.5 es en el ámbito mineralógico B-whitlockite. El PTC es por lo menos bioabsorbible de manera parcial (5).

#### 4.5 XENOINJERTOS

El *hueso de temero* (Boplant), tratado con extracción detergente, esterilizado, secado y congelado se utilizan para el tratamiento de defectos óseos.

El *hueso Kiel* es un hueso de becerro o buey desnaturalizado con peróxido de hidrógeno al 20%, secado con acetona y esterilizado con óxido de etileno.

El hueso *inorgánico* por medio de etilendiamida; después se esteriliza con autoclave. Estos materiales se utilizaron y se descartaron por varias razones; se mencionan como una perspectiva histórica (5).

# CAPÍTULO V

---

**5.1 FIBROBLASTOS COMO INHIBICIÓN DE OSTEOGÉNESIS**

**5.2 FACTORES DE CRECIMIENTO**

**5.3 PROTEÍNAS MORFOGÉNÉTICAS**

**5.4 CÉLULAS OSTEOPROGENITORAS**

**5.5 FACTOR DE CRECIMIENTO DERIVADO DE LAS PLAQUETAS**

**5.6 INFLUENCIA DEL ALENDRONATO**



## 5.1 FIBROBLASTOS COMO INHIBICIÓN OSTEOGÉNICA

Se cree que una influencia restrictiva de células del tejido conjuntivo sobre la actividad osteoblástica es de gran importancia. Hay evidencia, de experimentos de cultivos in vitro que los fibroblastos pueden inhibir la osteogénesis por contacto. Por lo tanto, el papel de la membrana es el de impedir el contacto directo entre los fibroblastos y osteoblastos. Una parte de la inhibición osteogénica es debida a las prostaglandinas (14).

## 5.2 FACTORES DE CRECIMIENTO DEL HUESO

Actualmente se piensa que el crecimiento normal de las poblaciones celulares es controlado por los efectos contrapuestos de los estimuladores e inhibidores del crecimiento. Aunque se han descrito muchos factores de crecimiento (incluyendo nutrientes) el interés actual se centra en los **Factores de Crecimiento Polipéptídicos** presentes en el suero o producido por las células, los cuales estimulan la proliferación de una serie de tipos celulares. Ciertos factores de crecimiento también inician la migración de células, diferenciación, remodelación tisular y pueden intervenir en diversos estadios de la curación de las heridas.

La remodelación se debe en parte a las cargas y esfuerzos impuestos al esqueleto por la gravedad y otros factores, además es regulado por hormonas en la circulación en general y por factores de crecimiento, la mayoría de los cuales parecen actuar localmente.



Uno de los principales factores de crecimiento que se encuentran en el hueso; es el **Factor de Crecimiento tipo Insulínico (IGF-I)**, que estimula la síntesis de colágeno óseo y actúa junto con la hormona del crecimiento para formar cartílago en la placa (13).

Dorothy J. Rowe, Susan Ko, et al. en 1999, refieren que in vitro, los metabolitos de la vitamina C se identifican como factores que influyen en el proceso de mineralización, teniendo aportaciones clínicas en la cicatrización de las heridas y regeneración de hueso (37).

### **5.3 PROTEÍNAS MORFOGÉNÉTICAS DEL HUESO (BMPs)**

La importancia relativa de la matriz orgánica e inorgánica del hueso en la regeneración fue investigada en 1968 por Glimcher, y Urist et al, en 1967 que en estudios descubrieron que al realizar una preparación de hueso descalcificado que combinado con proteínas morfogenéticas (BMP) inducían de manera activa a la formación de nuevo hueso. Ellos encontraron que si el hueso reducido a partículas de tamaño adecuado se desmineraliza, ciertas proteínas están disponibles para inducir la formación de nuevo hueso, cuando el injerto estaba en contacto con el hueso del sitio receptor (15).

El potencial para la regeneración y reparación de hueso es bien conocido. En esta parte mencionamos el progreso actual de las proteínas morfogenéticas de hueso y su potencial por iniciar la cascada de reparación de tejido óseo. La matriz del hueso desmineralizada induce formación del hueso. Una familia de proteínas morfogenéticas de hueso se identificó, se aisló, y clonó de la matriz del hueso desmineralizada.



Las proteínas morfogénéticas son reguladoras de la quimiotaxis, mitosis, y diferenciación. Las proteínas morfogénéticas del hueso pueden ayudar a acelerar la reparación de las fracturas, defectos óseos.

Son proteínas inductivas de la matriz del hueso, tienen la capacidad de inducir la formación de hueso dentro de sitios esqueléticos. La clonación molecular de la matriz de hueso ha permitido el descubrimiento de varios tipos de BMPs, que pertenecen a los factores de crecimiento de la familia beta, Wozney et al. 1988. Kawamura y Urist 1988 reportan que como factores de crecimiento, las BMPs indican una importante participación en la inducción de la cicatrización de fracturas. Las BMPs son liberadas en la fractura donde inducen diferenciación del sistema de células mesenquimales (28).

Una vez descubierta la capacidad osteoinductiva de las BMPs, muchos estudios se han enfocado a la aplicación de esta proteína para uso terapéutico. La BMP-2 ha sido usada experimentalmente en tratamientos para unir huesos largos y defectos *mandibulares en animales*. Evaluaciones radiográficas, histológicas y biomecánicas sugieren similitud con el hueso normal. Mayor regeneración periodontal ha sido reportada con la aplicación quirúrgica de BMPs, en particular BMPs-2. Obviamente, las BMPs-2 tienen un gran potencial para la aplicación clínica en reconstrucción ortopédica y dentoalveolar (28).





Hay una gran variedad de **somatomedinas** diferentes y que están relacionadas a una lista de factores de crecimiento que son secretados por el hígado y otros tejidos en respuesta a la estimulación por la hormona del crecimiento que afectan muchos órganos y tejidos diferentes. Las principales somatomedinas circulantes (en humanos) son el factor de crecimiento tipo insulina I (IGF-I, somatomedina C) y factor de crecimiento tipo insulina II (IGF-II), ambos factores están unidos a proteínas en el plasma (13).

La matriz del hueso en sí misma es una fuente rica de **citocinas** y factores de crecimiento como TGF- $\beta$ , IGF-I IGF-II y bFGF; estos son en gran magnitud sintetizados por las células del hueso (21).

#### 5.4 CÉLULAS OSTEOPROGENITORAS (COP)

Están presentes en el hueso delgado en el endostio y periostio cubriendo las superficies del hueso. Estas células están caracterizadas por la capacidad de crear hueso sin necesidad de ningún otro agente inductor, se les denomina células precursoras osteogénicas. Estas células precursoras se encuentran en la periferia de los vasos y cerca de la superficie de hueso (22).

Las células capaces de responder a la inducción osteogénica son extendidas en el cuerpo y es llamada célula progenitora osteogénica inductora (CPOI) (22).




El hueso es producido por los osteoblastos. Los cuales están caracterizados por su incapacidad de migrar y dividirse, lo que quiere decir que no son capaces de proliferar en los defectos óseos. Debido a esto, la regeneración del defecto óseo depende de la presencia de células precursoras osteogénicas (mesenquimatosas) en la periferia del hueso o tejido blando, de la habilidad de estas de invadir el defecto y diferenciarse en osteoblastos.

Después de la invasión en el defecto óseo de las células del mesenquima con el potencial osteogénico, la regeneración del hueso es inducida por la influencia de diversos factores de crecimiento como BMPs, Hormonas y Vitaminas (22).

### **5.5 FACTOR DE CRECIMIENTO DERIVADO DE LAS PLAQUETAS (FCDP)**

Es un factor de crecimiento potente para las células mesenquimatosas del tejido conjuntivo, como fibroblastos y músculo liso, y el factor beta de transformación del crecimiento (FTC-beta), un factor que puede tener una acción inhibitoria e inducir la formación de grandes cantidades de tejido conjuntivo (32).

El FCDP es un mitógeno potente que en valores de nanogramos y picogramos, puede inducir la multiplicación de células. FCDP y FTC-beta pueden derivar de plaquetas, macrófagos activados que son probablemente la fuente celular del primero y de células endoteliales estimuladas o lesionadas adecuadamente.



**Fig.22.**

Uso del gel autólogo de Factor de Crecimiento Derivado de las Plaquetas para facilitar la cicatrización conjuntamente con injertos cortico-canceloso. (a) Vista frontal del defecto vertical y horizontal del reborde alveolar. (b) Preparación de hueso intramedular del sitio para aumentar la vascularidad. (c) Jeringuillas listas para infundir el injerto de hueso (d) injerto y el Factor de Crecimiento Derivado de las Plaquetas colocados en el reborde alveolar.



En consecuencia si ocurre una lesión endotelial pueden presentarse oportunidades apropiadas para la liberación de mitógenos como FCDP de las tres células (32).

Di Jiang Rosemary Dziak, Samuel E. Linch y Eugena B. Stephan en 1999, reportan que la matriz mineral osteoinductiva inorgánica de hueso de bovino se ha utilizado en procedimientos clínicos para la regeneración de hueso. El factor de crecimiento de las plaquetas FCDP y el factor de crecimiento tipo insulínico IGF-I son factores anabólicos importantes para la formación del hueso. Reportan que el FCDP se puede fijar por absorción a la matriz del hueso inorgánico de bovino y que aumenta las características osteogénicas de este material de injerto. El IGF-I también se fija por absorción al material de injerto y concluye que estos pueden ser usados para aplicaciones clínicas (38) (Fig. 22).



## 5.6 INFLUENCIA DE ALENDRONATO SÓDICO EN LA REGENERACIÓN DEL HUESO

Stephensen J. Meraw y Charles M. Reeve en 1999, reportan que el alendronato sódico aumenta la densidad del hueso alveolar con su uso sistémico. Además inhibe la actividad osteoclástica y se piensa que puede aumentar la actividad osteoblástica (39).

El alendronato es un aminobifosfato que se une a la hidroxiapatita ósea e inhibe específicamente la actividad de los osteoclastos. Reduce la absorción ósea sin ningún efecto directo sobre la formación de hueso, aunque este último proceso también disminuye finalmente, debido a que la absorción y la formación van apareadas durante el recambio óseo. También se observa disminución asintomática de las concentraciones séricas de calcio y fosfato (26).

A Yaffe, I. Binderman E. Breuner, T. Pinto en 1999, han demostrado que el alendronato sódico aplicado localmente reduce notablemente la resorción de hueso. Produciendo aumento de hueso en masa y densidad (39).

# **CAPÍTULO VI**

---

## **6.1 OSTEOPROMOCIÓN**



## 6.1 PRINCIPIOS DE LA OSTEOPROMOCION

La osteopromoción es un término que se utiliza para describir diferentes mecanismos que caracterizan el proceso osteogénico: como es la osteoinducción, osteoconducción (21).

**OSTEOGÉNESIS:** ocurre cuando los osteoblastos viables y osteoblastos precursores son transplantados con el material de injerto en el defecto óseo, *en donde pueden establecer centros de formación de hueso, como los injertos autógenos de cresta iliaca e injertos de médula ósea que poseen propiedades osteogénicas (22).*

**OSTEOCONDUCCIÓN:** ocurre cuando un material no vital sirve como andamio para el crecimiento de los osteoblastos precursores en el defecto óseo. Hueso cortical autógeno o injertos de hueso alogénico de los bancos son ejemplos de los materiales con la capacidad de osteoconducción. Este proceso es usualmente seguido por una gradual absorción del material implantado (22).

**OSTEOINDUCCIÓN:** es la formación de nuevo hueso a partir de la diferenciación de las células del tejido conectivo locales a células formadoras de hueso bajo la influencia de uno o más factores que lo induzcan a la formación. Matriz de hueso desmineralizado (DMB) es un ejemplo de este proceso (22).



Tomando en cuenta estas bases, es apropiado definir tres condiciones básicas como prerequisites para la formación de hueso.

- 1.- La sustitución de células progenitoras de hueso o células con la capacidad de diferenciarse en células formadoras de hueso.
- 2.- La presencia de estimuladores osteoinductivos para iniciar la diferenciación de células mesenquimatosas indiferenciadas a osteoblastos.
- 3.- La presencia de un ambiente osteoinductivo que forme un armazón sobre el cual el tejido donador pueda proliferar y las células estimuladoras osteoprogenitoras puedan diferenciarse en osteoblastos y formar así hueso.

La colocación de los diferentes tipos de injerto óseos para favorecer la cicatrización en defectos óseos y para aumentar el reborde alveolar atrofico, ha sido evaluada por diferentes experimentos y estudios clínicos (22).



# **CAPÍTULO VII**

**7.1 REGENERACIÓN ÓSEA GUIADA**

**7.2 AUMENTO DE REBORDE ALVEOLAR**

**7.3 AUMENTO DE REBORDE ALVEOLAR ASOCIADO  
A IMPLANTES**

**7.4 REGENERACIÓN DE HUESO INMEDIATA A LA  
EXTRACCIÓN DENTARIA**



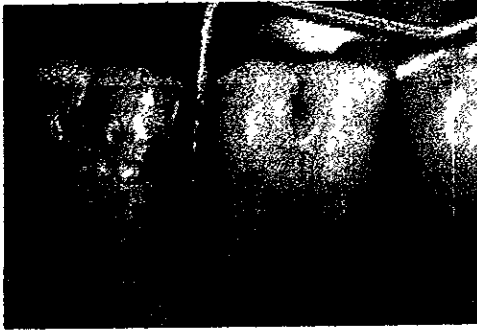
## 7.1 REGENERACIÓN ÓSEA GUIADA

El hueso alveolar puede ser restaurado usando una técnica descrita hace 40 años atrás en estudios ortopédicos hechos por Hurley et al, en 1959 y conocida como Regeneración Ósea Guiada. Esta técnica esta basada en el llenado del defecto óseo, cubriendo el material sustituto de hueso con una membrana, evitando la introducción de epitelio, además crea un espacio aislando al coágulo de sangre que sirve como matriz para la regeneración de hueso alveolar (20), y puede incluir la colocación de autoinjertos o sustitutos del hueso (7).

La regeneración ósea guiada comprende una técnica donde una membrana es colocada en el tejido envolviendo el sitio de osteogénesis y con el una fina adaptación a la superficie del hueso existente (21) además de que:

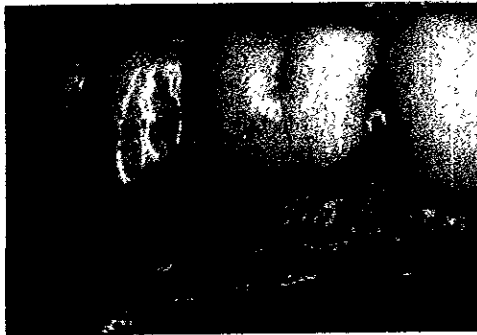
1. - Aumenta la cicatrización de hueso
2. - Lleva una completa restitución de hueso.
3. - Mejora los resultados del injerto de hueso.
4. - Crea nuevo hueso.

La regeneración del hueso guiada (ROG) aparece como un tratamiento para el manejo de los defectos óseos. Dentro de estos defectos se pueden incluir: los defectos supralveolares y laterales del reborde alveolar, defectos dentro del hueso, dehiscencias y fenestraciones (7)(Fig. 23 a 26).



**Fig. 23.**  
Vista preoperatoria del defecto, con colocación de DFDBA.

**Fig. 24.**  
Radiografía preoperatoria del defecto.



**Fig. 25.**  
Clínicamente el defecto a los 12 meses que fue llenado con DFDBA.

**Fig. 26.**  
Radiografía tomada a los 12 meses postoperatoria mostrando cicatrización del defecto



Además, los defectos del hueso pueden provocar un espacio natural o pueden ser sin espacio. Una gran cantidad de publicaciones, refiere que la técnica de regeneración ósea guiada puede usarse con éxito en todos los tipos de defectos. Donde no hay espacio en los defectos usualmente requieren materiales de injerto óseo para ayudar en mantenimiento del espacio y reforzar con el uso de membranas formación de tejido óseo. En la fijación de las membranas también se usan tornillos con o sin el material de injerto. La literatura científica en la regeneración del hueso guiada fue revisada para incrementar la predictibilidad de resultados exitosos (9).

El principal obstáculo para la cicatrización de hueso es la formación de nuevo tejido óseo en contraste con el tejido conectivo que se forma rápidamente, de esta manera el crecimiento de tejido conjuntivo puede perturbar o impedir totalmente la osteogénesis en el sitio del defecto. Así como prevalece en los pacientes edéntulos en algunos segmentos maxilares donde la resorción del reborde alveolar conduce a una función insatisfactoria para poder rehabilitarlo. Cuando se crea hueso, el nuevo tejido óseo es absorbido imprescindiblemente, pero con el tiempo se obtiene una mayor ganancia.

La regeneración ósea guiada ROG ha sido estudiada en animales y en humanos con la idea de siempre usar sustitutos de hueso para mejorar la formación de nuevo hueso y también una regla odontológica aplicar membranas (para prevenir el crecimiento del epitelio) junto con substitutos óseos (llenando el espacio) para conseguir regeneración de hueso guiada de 4 a 6 meses.



En recientes trabajos se ha reportado que el uso de membranas adicionando el relleno de partículas de hueso en ROG no ofrece ventajas. Otros resultados revelan gran regeneración usando un coágulo de sangre como relleno del defecto y en experimentos recientes en perros demuestran mayor ROG debajo de las membranas cuando en lugar de colocar un coágulo de sangre se usa un gel de colágeno como relleno óseo (20).

En 1995 Jensen et al, afirma " La mejor formación de tejido óseo lamelar se lleva a cabo en la interface hueso-implante por medio del coágulo debajo de la membrana " (20).

Buser en 1995 expone los criterios esenciales para una adecuada regeneración ósea guiada (22).

- 1.- Cicatrización adecuada de los tejidos blandos para evitar la exposición de la membrana en la técnica de incisión lateral.
- 2.- Creación y mantenimiento del espacio debajo de la membrana para evitar el colapso de la misma, utilizando materiales osteoconductores como injertos autógenos.
- 3.- Adaptación y estabilización adecuada de la membrana al hueso de soporte para impedir el crecimiento de células no osteogénicas dentro del espacio protegido por la membrana. Mediante la fijación con tornillos.
- 4.- Es importante permitir el adecuado período de cicatrización de por lo menos 7 meses para obtener una completa regeneración y maduración de nuevo hueso.



Estos criterios van en combinación con un colgajo mucoperióstico que se extiende hasta los dientes adyacentes del defecto. Se debe de tener cuidado de hacer la incisión inicial sobre el hueso completamente sano, sin hacer otra incisión liberatriz; sin embargo la incisión debe de extenderse hasta el surco gingival de los dientes adyacentes.

Después de la elevación del colgajo, es necesario remover todo el tejido blando localizado dentro del defecto. Se ajusta y se adapta la membrana para cubrir el defecto óseo extendiéndose 3-4 mm del hueso sano circundante, pero evitando el contacto con los dientes adyacentes. En situaciones donde hay una posibilidad de riesgo de que se colapse la membrana en el defecto, es necesario colocar unos tornillos o grapas para que mantengan en su posición a la membrana y se mantenga intacto el espacio en donde se regenerará el hueso.

Posteriormente se debe de reposicionar el colgajo mucoperióstico y se sutura firmemente. Es necesario realizar controles de placa postquirúrgicos que incluyan, dos veces al día, enjuagues con una solución de clorexidina. Debe de tenerse cuidado de no tocar o presionar la zona quirúrgica mientras la lesión esté en período de cicatrización. Las suturas son retiradas después de 14 días y se deben de hacer visitas para revisar el curso del período de cicatrización y el control de placa indicado al paciente. Después de un período de cicatrización de 6 a 8 meses, se retira la membrana cuando no es absorbible



En caso que haya exposición de la membrana antes del tiempo previsto, se deben de hacer esfuerzos especiales para prevenir infecciones y esto se logra mediante la administración de antimicrobianos. Para el tiempo de retiro de la membrana el hueso neoformado deberá de llenar el defecto entre un 90 a 100%.

Ocasionalmente, una delgada capa de tejido blando formado por debajo de la membrana es frecuentemente observada, y este es originado de la médula ósea. Este tejido conectivo muy bien vascularizado forma una capa perióstica en la superficie del defecto. Si se logró un período ininterrumpido de cicatrización de 6 a 8 meses, un aumento adecuado de hueso es generado por medio del principio de ROG.

## **7.2 AUMENTO DEL REBORDE ALVEOLAR**

Existen diferentes etiologías de deformidades del reborde como resultado de diversas causas como son: hendiduras por defecto de nacimiento, extracciones traumáticas, traumatismo facial por deporte o accidentes automovilísticos, heridas por impacto de arma o fragmentos de proyectil, fracturas verticales de dientes con tratamiento endodóntico, enfermedad periodontal avanzada, formación de absceso, extirpación de tumores o fracasos de implantes.




Fig. 27.  
Vista oclusal del lado izquierdo de la mandíbula. Reborde alveolar afilado.



Fig. 28.  
Procedimiento del aumento del reborde alveolar. Una membrana de PTFE - e reforzada con titanio se coloca en el reborde alveolar y es estabilizada con tornillos




Fig. 29.  
Falta de queratinización de la encía. Se observa por debajo la membrana

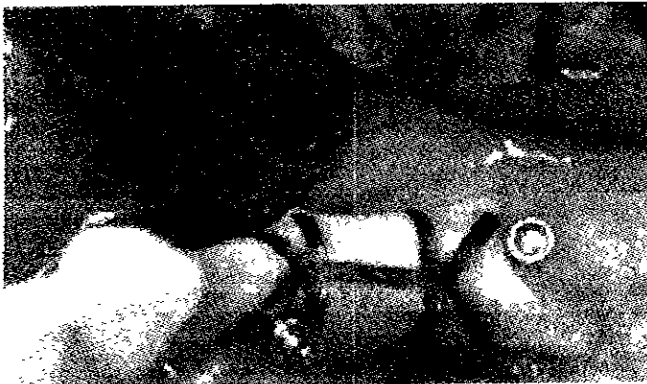

Fig. 30.  
Retiro de la membrana. La membrana se asocia al tejido blando subyacente. Los tornillos todavía están en su lugar.





Seibert, 1983, clasifica a los defectos del reborde alveolar en tres categorías generales. Tabla 2.

CLASE I	PÉRDIDA VESTIBULO LINGUAL DE TEJIDO CON ALTURA NORMAL DE REBORDE EN DIMENSIÓN APICOCORONAL.
CLASE II	PÉRDIDA APICOCORONAL DE TEJIDO CON ANCHO NORMAL DE REBORDE EN DIRECCIÓN VESTIBULOLINGUAL.
CLASE III	COMBINACIÓN DE PERDIDA DE TEJIDO VESTIBULOLINGUAL Y APICOCORONAL QUE RESULTAN EN PERDIDA DE ALTURA Y ANCHURA.

Las deformidades también pueden ser medidas por su profundidad en relación con el hueso alveolar adyacente en:

- 1.- Ligera, pérdida de 3 mm.
- 2.- Moderada, de 3 a 6 mm.
- 3.- Severa, mayor a 6 mm.

( Edward P. Allen, Craig S. Gainza, et al., 1985 )(2)

Con la absorción de hueso alveolar se observan una variedad de problemas como: maxilares delgados, tejidos flácidos, hiperplasia papilar, rebordes alveolares afilados con dolor, entre otros.



Para resolver estos problemas se han practicado varias técnicas como la vestibuloplastia, aumento de reborde alveolar y diferentes tipos de implantes. Un procedimiento común para aumento de reborde es el uso de trasplantes o injertos de cresta ilíaca o cadera. Pero se sabe que este procedimiento tiene dos grandes problemas: uno es el de tener dos sitios quirúrgicos, y segundo que el injerto se absorbe (Tabla 3).

Se han utilizado materiales aloplásticos se para limitar estos sucesos por ejemplo la hidroxiapatita no absorbible, desarrollada para el aumento de hueso. Este material es altamente biocompatible. Nuevo hueso se deposita directamente sobre la superficie de este material dejando fuera al tejido blando (19, 25).

En la actualidad surgen tratamientos diferentes para el aumento del reborde alveolar local, estas opciones incluyen la aplicación de diferentes técnicas quirúrgicas y el uso de diversos materiales(30)(Tabla 4).

TÉCNICA	TÉCNICA QUIRURGICA	INJERTO	FIJACIÓN	MEMBRANA
*SIMULTANEO	*ROG	*AUTÓGENO	*TORNILLOS	*BIOABSORBIBLE
*POR FASES	*PARTÍCULAS DE HUESO	*ALOINJERTO	*TACHUELAS	*NO ABSORBIBLE
	*INJERTO	*XENOINJERTO	*MALLAS DE MICROTITANIO	
	*CONDENSACIÓN DE HUESO	*ALOPLÁSTICO	*MINILAMINAS	
	*ELEVACIÓN DE SENOS		*IMPLANTES	

**TABLA 3. TRATAMIENTOS Y MATERIALES PARA EL AUMENTO DEL REBORDE ALVEOLAR LOCALIZADO.**



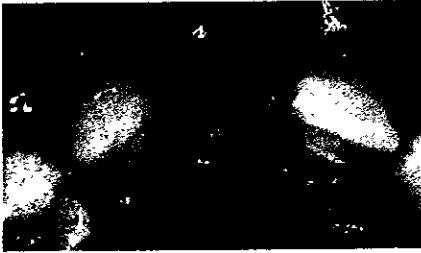Otra técnica de aumento de reborde alveolar local es usando autoinjertos o aloinjertos con mallas de titanio, que se remueven en un promedio de 6.6 meses, éstas usualmente están cubiertas por una capa de tejido suave (pseudoperiostio) y se observa una buena regeneración de hueso aproximadamente de un 94% de llenado óseo (30).

Recientemente se han realizado aumento de rebordes en dirección vertical en ratas, conejos y en humanos usando la membrana de PTFE-e. Otro estudio demuestra la combinación de injertos autógenos en combinación con el uso de membranas de PTFE-e es un tratamiento quirúrgico predecible para el aumento lateral del reborde que resulta en un aumento vertical y horizontal del proceso alveolar en pacientes parcialmente desdentados.

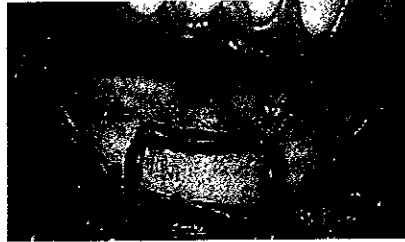
### **7.3 AUMENTO DEL REBORDE ALVEOLAR ASOCIADO A IMPLANTES DENTALES**

La regeneración ósea guiada ROG ha sido propuesta como una modalidad de tratamiento cuando se necesita incrementar el volumen de los procesos alveolares (9).

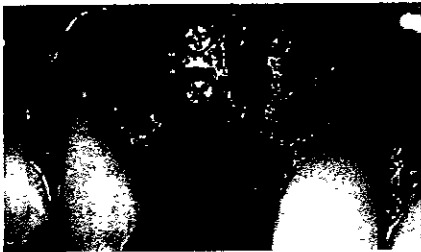La introducción de los implantes dentales ha revolucionado la rehabilitación bucal en los pacientes total o parcialmente edéntulos. Un prerequisite para insertar un implante dental es tener una suficiente cantidad de hueso disponible para cubrir totalmente el implante, proporcionando soporte y fijación (Fig. 31 a 36).



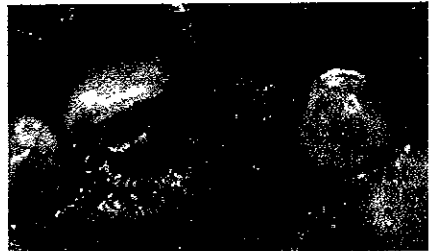**Fig. 31.**  
Cuando la cresta alveolar es muy estrecha en la región anterior, no es posible colocar implantes dentales sin efectuar un aumento de reborde alveolar.



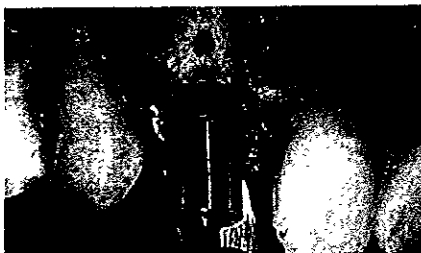**Fig. 32.**  
Injerto autógeno cortico-canceloso del hueso de la región mental.



**Fig. 33.**  
El injerto se corta a la dimensión apropiada y se fija con micro-tornillos.



**Fig. 34.**  
Después de 4 meses de cicatrización, se observa aumento del reborde alveolar.



**Fig. 35.**  
Colocación del implante dental.



**Fig. 36.**  
Dos meses después de la colocación del implante y una corona



Basados en los resultados obtenidos en experimentos hechos con animales, el uso de la membrana en conjunto con los implantes dentales son usados mas frecuentemente en:

- 1.- Tratamiento de dehiscencias en la colocación de implantes.
- 2.- Tratamiento de fenestraciones en el lugar del implante.
- 3.- Aumento de volumen de hueso, antes de la colocación del implante.
- 4.- Inmediatamente en la colocación de implantes en el alvéolo después de la extracción dentaria.

(Dahlin C, Simion M, et al. 1998)(9).

Los implantes y las mallas de titanio al parecer tienen la capacidad de permitir la formación de nuevo hueso. En algunos estudios se ha demostrado una buena regeneración de hueso alrededor de implantes de titanio colocados en segmentos donde hay una marcada pérdida de hueso. El titanio es usado para estimular el proceso biológico de ROG, este suceso es reportado por otros autores (20)(Fig. 37 a 39).

#### **7.4 REGENERACIÓN DE HUESO SEGUIDA A LA EXTRACCIÓN DENTARIA**


La absorción de hueso alveolar seguido a una extracción dental da como resultado un estrechamiento y acortamiento del reborde residual, el tejido conjuntivo inhibe la osteogénesis durante la cicatrización de la herida y produce un estrechamiento del reborde en 1 mes después de la extracción debido a la absorción de 1/3 de la lámina bucal, y como consecuencia provoca problemas estéticos, restaurativos y reduce el volumen de hueso disponible para la terapia de implantes (11).



**Fig. 37.**  
 Vista oclusal del reborde edéntulo después de un traumatismo. Observando la pérdida de cortical bucal. Pues existe un reborde demasiado estrecho. Se propone usar la regeneración ósea guiada al mismo tiempo que se colocan implantes dentales



**Fig. 38.**  
 El mismo paciente. Se le colocan los implantes y la regeneración ósea guiada. Seis a ocho cuerdas de rosca se exponen en la cara vestibular. El sitio fue cubierto con una membrana Gore-Tex de ovalo 6 de GTAM. No se puso ningún otro material bajo la membrana



**Fig. 39.**  
 Vision clínica 8 meses después del retiro de la membrana. Observe la cobertura completa del implante las cuerdas de rosca están cubiertas por tejido óseo. Esto se cataloga como un éxito



La razón de este procedimiento es de disminuir el tiempo del tratamiento y preservar la altura del hueso alveolar.

Las indicaciones para la aplicación de la colocación inmediata son:

1. - Fracaso en dientes tratados endodónticamente.
2. - Dientes con enfermedad periodontal avanzada.
3. - Fractura de raíces.
4. - Caries avanzadas que comprometen el margen gingival.

Siguiendo los eventos que ocurren después de la extracción dentaria las primeras 24 horas se caracterizan por la formación del coágulo y hemólisis inicial. Después de 2 a 3 días, el coágulo se contrae y es reemplazado por la formación de tejido de granulación con vasos sanguíneos y fibras de colágeno. Posterior al 4° día se presenta una disminución en la densidad de los fibroblastos del coágulo y se desarrollará una proliferación epitelial de los márgenes de la herida. La remodelación del alvéolo comienza con la presencia de osteoclastos induciendo a la reabsorción del hueso. Una semana después de la extracción, el alvéolo se caracteriza por la presencia de tejido de granulación que consiste en una red vascular, tejido conectivo joven, formación de osteoide en la parte apical del alvéolo y epitelio en la parte superficial de la herida. A la tercera semana de la extracción el alvéolo se caracteriza por la presencia de tejido conectivo denso en el área residual del alvéolo, que está ahora llenado por tejido de granulación: La presencia de nuevo hueso trabecular empieza a emerger, mientras que el epitelio se ha formado por completo. Al segundo mes la formación de hueso se ha iniciado y la altura del hueso alveolar no se ha alcanzado (22).



Las membranas de PTFE-e colocadas en alvéolos después de la extracción dental, concentran factores de crecimiento y sustancias inductoras de hueso, estimulando a los osteoblastos a depositar matriz, además de que guía la cicatrización del hueso en defectos óseos que normalmente no se regeneraría completamente. El tiempo aproximado de cicatrización es de 4.5 a 6 meses. Exámenes histológicos alrededor de los 6 meses indican que con el uso de PTFE-e hay formación de hueso trabecular y espacios medulares amplios, y a los 9 meses se observa un hueso denso lamelar con espacios medulares reducidos (11).

Dos técnicas de ROG son usadas después de la extracción dental:

1. - Inmediata a la extracción dental (mismo día) llamada "Implantación inmediata", con esta técnica se lleva a cabo el cierre del alvéolo, con cirugía mucogingival colocando coronalmente el colgajo. Aunque esta técnica corre el riesgo de exposición de la membrana produciendo efectos negativos en la regeneración de hueso.
2. - Retrasando la colocación del implante de 6 a 8 meses después de la extracción dental, durante este periodo se forma tejido suave y se cierra el alvéolo. Con esta cicatrización se obtiene suficiente encía para poder cubrir una membrana (16).



## CONCLUSIONES:

1. - Se concluye que la regeneración ósea guiada es una técnica osteopromotora que envuelve diversos mecanismos como son: la osteogenesis, osteoinducción y osteoconducción para la formación de nuevo tejido óseo.
2. - En la actualidad se han diseñado dispositivos y técnicas que favorecen la regeneración ósea como las membranas de teflon usadas por muchos autores y que se ha observado que cumplen con ciertos criterios para favorecer la regeneración como son: su biocompatibilidad, su acción de prevenir la rápida invasión de tejido hacia el defecto, crear y mantener un espacio donde se lleve a cabo la osteogénesis, la integración tisular y su fácil manipulación.
3. - Se ha determinado que de toda la variedad de injertos óseos disponibles usados en la ROG el hueso autógeno es el que proporciona mejores resultados.
4. - En la actualidad se emplean factores de crecimiento polipeptídicos encontrados en la matriz ósea, suero o producidos por células, los cuales estimulan a una diferenciación de células mesenquimatosas para la formación de hueso, cuyos resultados han sido satisfactorios.
5. - En recientes estudios se comprobó que no es necesario la aplicación de injertos de hueso para estimular la formación de hueso. Esta regeneración se puede lograr con solo un coágulo de sangre protegido con la colocación de membranas, mallas de titanio fijadas con microtornillos, tachuelas, reforzadas con titanio o con solo la sutura.

**ESTA TESIS NO DEBE  
CALIR DE LA BIBLIOTECA**

6. - La regeneración ósea guiada puede llevarse a cabo para tratar pacientes con extensas zonas de atrofia de hueso alveolar parcial o total en los cuales se tenga planeado la utilización de prótesis fija o prótesis total.

7. - La cantidad de hueso regenerado se limita al espacio disponible debajo de la membrana.

8 - Generalmente con la utilización de la regeneración ósea guiada aproximadamente a los 6 meses hay formación de hueso trabecular con espacios medulares amplios y a los 9 meses un hueso denso con espacios medulares reducidos.

9. - La regeneración ósea se utiliza como un tratamiento interceptivo de la absorción de hueso alveolar que es ocasionada después de extracciones y procedimientos quirúrgicos donde haya destrucción de hueso ayudando a mantener el proceso alveolar íntegro.

10. - Podemos decir que para llevar a cabo la terapéutica regenerativa es necesario la realización de un buen diagnóstico del defecto óseo de esta manera se podrá determinar el procedimiento que se llevara a cabo para un buen pronóstico.

11. - Como se refleja en esta revisión bibliográfica, la regeneración ósea guiada se ha vuelto una herramienta clínica para mejorar la regeneración del hueso y puede ser usada también el campo de la cirugía maxilofacial, en craneoplastías y en grandes defectos óseos que se presenten en huesos largos o fracturas extensas.

## REFERENCIAS BIBLIOGRÁFICAS

1. - Abboe Merete, Pinholt Else. M, Schou Sorem, Hojorting-Hansen E. Unbiased stereological methods used for the quantitative evaluation of guided bone regeneration. **Clinical Oral Implant Res** 1998; 9: 163-169
2. - Allen Eduard P. Gainza Craig S, Farthin Gregory G, & Newbold Dewey A. Improved Technique for Localized Ridge Augmentation A report 21 cases. **J. Periodontol.** April 1985 Vol 56 No 4. 195-199
3. - Brunsvold Michel A. & Melloning James T. Bone grafts and periodontal regeneration. **Periodontology 2000** 1993 Vol. 1 80-91.
4. - Carranza Fermin A. Hueso alveolar. **Periodontología Clínica de Glickman.** Octava edición. México 1998. Editorial Interamericana McGraw.Hill. 67-68.
5. - Carranza Fermin A. Periodonto normal Cirugía ósea reconstructiva. Aspectos biológicos de la implantología dental. **Periodontología Clínica de Glickman.** Octava edición. México 1997. Editorial Interamericana McGraw.Hill. 42-49. 668-682. 736-740
6. - Caton Jack G. & Greenstein Gari. Factors related to periodontal regeneration. **Periodontology 2000** 1993 Vol. 1, 9-15
7. - Cho Kyoo-Sung, Choi Seong-Ho, Han Kyung-Ho, Chai Jung-Kui, Wiskesjo ULF M.E. kim Chong - Kwan. Alveolar bone formation at dental implant dehiscence defects following guided bone regeneration and xenogenic freeze-dried demineralized bone matrix **Clinical Oral Implant Res** 1998; 9: 419-428.
8. - Cook Stephen D. Evaluation of a hidroxiapatite (HA) / Resorbable suture implant for alveolar ridge augmentation. **Journal of Oral Implantology** 1994 Vol. XX. No. 4 292- 298.

9. - Dahlin Christer, Simion Massimo, Nanmark Ulf, Sennerby Lars. Histological morphology of the e-PTFE/ tissue interface in humans subjected to guided bone. Regeneration in conjunction with oral implant treatment. **Clinical Oral Implant Res** 1998;9: 100-106.
10. - Di Bona Mark C. Membrane Anchoring: An Alternative Technique. **Journal of Oral Implantology**. 1997 Vol. XXIII No One & Two 43-44
11. - Dies Frédérique, Etienne D, Bou Abboud N, Ouhayoun J.P. Bone regeneration in extraction sites after immediate placement of an e-PTFE membrane with or without a Biomaterial. **Clinical Oral Implant Res**: 1996: 7: 277-285.
12. - Doll B.A, Tolwe H.J. Holinger J.O, Reddi A. H, & Mellonig J.T. The osteogenic potential of two composite graft systems using osteogenin **J. Periodontol**. December 1990 Vol 61 No 12 745-750.
13. - Ganong William F. **Fisiología Médica** Décimo cuarta edición. México 1994. Editorial el manual moderno S.A. de C.V. 417, 362-363 y 434-435,
- 14 - Gary Greenstein & Caton Jack. Biodegradable barriers and guided tissue regeneration. **Periodontology 2000** 1993 Vol. 1 36-45.
15. - Genco R.J, Goldman H.M. Choen D. W. Capítulo 48: Terapéutica regenerativa. Capítulo 51: 679-694. **Periodoncia** México 1994. Editorial Interamericana Mc.Graw.Hill. 523- 642, 679 a 694.
16. - Hotta Yasunory. Recovery of alveolar bone by the guided bone regeneration technique. **Journal Oral Impl** Vol. XXII No 2 138- 146.
17. - Kantor Michael D.M.D, Polson Alan M:D.M, Zandera Helmut A. DMD. Alveolar bone regeneration after removal of implantology and traumatic factors. **Journal Periodontology** December, 1976 687-695.
18. - Karring Torkill, Nyman Sure, Gottlow & Laurell Lars. Developent of the biological concept of guided tissue regeneration-animal and human studies. **Periodontology 2000**. 1993 Vol. I 26-35

- 19 - Kown Hak Joo. Ridge augmentation with hydroxylapatite (Alveograf) a relatively simple and effective method Of establishing adequate bony contours. **Oral Health** December 1984 Vol 74 No. 12 45-48.
- 20 - Leghissa G.C, Zaffe D, Assenza B, Botticelli A.R. Guided bone regeneration using titanium grids: reported of 10 cases. **Clinical Oral Implant Res**: 1999: 10: 62-68
21. - Linde Anders, Alberius Per, Dahlin Christer, Bjurstam Kerstin, and Sundin Ivonne. Osteopromotion: A Soft-Tissue Exclusion Principle Using a Membrane for bone Healing and Bone Neogenesis. **Journal Periodontology** 1993 Vol. 64 No. 11 1116-1128
22. - Lindhe Jan, Thorkild Karring, Niklaus P. Lang. Cap. 20 Regenerative Periodontal Therapy. Cap. 32. Alveolar Bone Formation. **Clinical Periodontology And Implant Dentistry** Third Edición 1998. Editorial Munksgaard Copenhagen. 598-617, 620- 621, 906-937.
23. - Lorenzoni Martin, Perle Christof F, Polansky Raoul, Wegscheider Walther. Guided bone regeneration with barrier membranes a clinical and radiographic follow - up study after 24 months. **Clinical Oral Implant Res**: 1999: 10: 16-23.
24. - Mayfield Lissa, Nobréus Nils, Attstrom Rolf, Linde Anders. Guided bone regeneration in dental implant treatment using a bioabsorbable Membrane. **Clinical Oral Implant Res** 1997: 8: 10-17.
25. - Quintero Díaz Juan Carlos. Aumento del reborde mandibular atrófico con hidroxiapatita porosa. **Revista Cubana Estomatológica** Jul-dic: 1995 32 (2): 55-59.
26. - Rosenstein Emilio. Capitulo de sustancias. **Diccionario de Especialidades Farmacéuticas** Edición 45 México 1999 Editorial Ediciones PLM S.A de C.V. pag. 1021

27. - Scantlebury Todd V. 1982-1992: A decade of technology development for guided tissue regeneration. **Journal Periodontology** 1993 Vol. 64, No. 11 (suplement)
28. -Sigurdsson Thorarring J. FuE, Tatakis Dimitris N. Rohrer M. D. Wiskesjo UME. Bone morphogenetic protein 2 for peri implant bone regeneration and Osseointegration. **Clinical Oral Implant Res**: 1997 : 8: 367-374.
29. - Suplement: **Glossary of periodontic terms** Published by the american academy of periodontology November 1986 p 23.
30. - Von Arx Thomas, Kurt Beat. Implant placement and simultaneous ridge augmentation using autogenous bone in Micro titanium mesh: a prospective clinical study with 20 implants. **Clinical Oral Implant Res**: 1999: 10 24-33.
31. - Von Arx Thomas, Wallkman Beat, Hordt Nicolas. Localized ridge augmentation using a micro titanium mesh: a reported on 27 implants followed from 1 to 3 years after functional loading. **Clinical Oral Implant Res**: 1998: 9: 123-130.
32. - Wyn gaarden James B. Smit Lloyd H. Bennet J. Claude Cap VI Enfermedades Cardiovasculares **Cecil Tratado de Medicina Interna** 19 a edición Vol-1 año 1994. Editorial Interamericana Mc-Graw.Hill 341-342.
33. - Yukna Raymond A. Syntetic bone grafts in periodontics **Periodontology 2000** 1993. Vol. 1; 92-99.
34. - Zeiter Daniel J. Ries William L. Weir Tom L. Mishkin David J. Hendle Thomas H. Sanders Johon. Bone ridge augmentation for implant placenment **The Journal of Periodontics & Resttutive Dentistry** 1998. Vol. 18 No 4. 403- 409.

34. - Zeiter Daniel J. Ries William L. Weir Tom L. Mishkin David J. Hendle Thomas H. Sanders John. Bone ridge augmentation for implant placement. **The Journal of Periodontics & Restorative Dentistry** 1998. Vol. 18 No 4. 403- 409.

DIRECCIONES DE CORREOS ELECTRÓNICA INTER-NET:

35. -<http://odontología.com.br/artigos/osso-bovino-liofinizado.html>

De la Valle R. Leonardo.

Avilacao de implantes de osso bovino liofinizado "Osseobond" e membrana reabsorbível de osso bovino liofinizado .

36. – [www.odontología.com.br/artigos/membrana.htm](http://www.odontología.com.br/artigos/membrana.htm)

Navarro P. Sandra L, Figaredo Ma. De Carvalho.

Aspectos Normais da Membrana Periodontal e Osso Alveolar.

Rio de janeiro 1996.

37. - [www.odontologia.com.br/artigos](http://www.odontologia.com.br/artigos)

38. - [www.munsgaard.com](http://www.munsgaard.com)

39. - [www.perio.org](http://www.perio.org)