

194



UNIVERSIDAD NACIONAL AUTÓNOMA DE MÉXICO

FACULTAD DE ODONTOLOGÍA

SEMINARIO DE IMAGENOLÓGÍA

APLICACIÓN E IMPORTANCIA DE LA
RADIOLOGÍA EN EL DIAGNÓSTICO Y
TRATAMIENTO DE FRACTURAS
MAXILOFACIALES

T E S I S A
QUE PARA OBTENER EL TÍTULO DE
CIRUJANAS DENTISTAS
P R E S E N T A N

LUCÍA GUADALUPE REYES GARCÍA
CLAUDIA SORIA CÁRDENAS

DIRECTOR: C.D.M.O. RICARDO MUZQUIZ LIMÓN
ASESOR: C.D. MARINO AQUINO IGNACIO
ASESORA: C.D. MARIA ELENA L. GONZALEZ AVILA

MÉXICO, D.F.

ENERO 2000



274841



Universidad Nacional
Autónoma de México

Dirección General de Bibliotecas de la UNAM

Biblioteca Central



UNAM – Dirección General de Bibliotecas
Tesis Digitales
Restricciones de uso

DERECHOS RESERVADOS ©
PROHIBIDA SU REPRODUCCIÓN TOTAL O PARCIAL

Todo el material contenido en esta tesis esta protegido por la Ley Federal del Derecho de Autor (LFDA) de los Estados Unidos Mexicanos (México).

El uso de imágenes, fragmentos de videos, y demás material que sea objeto de protección de los derechos de autor, será exclusivamente para fines educativos e informativos y deberá citar la fuente donde la obtuvo mencionando el autor o autores. Cualquier uso distinto como el lucro, reproducción, edición o modificación, será perseguido y sancionado por el respectivo titular de los Derechos de Autor.

¡ NO DESISTAS !

CUANDO VAYAN MAL LAS COSAS
COMO A VECES SUELEN IR;
CUANDO OFREZCA TU CAMINO
SOLO CUESTAS QUE SUBIR;
CUANDO TENGAS POCO HABER,
PERO MUCHO QUE PAGAR
Y PRECISE SONREIR
AÚN TENIENDO QUE LLORAR;
CUANDO YA EL DOLOR TE AGOBIE
Y NO PUEDAS YA SUFRIR,
DESCANSAR ACASO DEBES;

¡ PERO NUNCA DESISTIR !

TRAS LAS SOMBRAS DE LA DUDA
YA PLATEADAS YA SOMBRIAS
PUEDE BIEN SURGIR EL TRIUNFO:
NO EL FRACASO QUE TEMÍAS.
Y NO ES DABLE A TU IGNORANCIA
FIGURARSE CUAN CERCANO
PUEDE ESTAR EL BIEN QUE ANHELAS
Y QUE JUZGAS TAN LEJANO.

LUCHA, POR MÁS QUE EN LA BREGA TENGAS QUE SUFRIR.

¡ CUANDO TODO ESTÁ PEOR MÁS DEBEMOS INSISTIR !

ANÓNIMO

A DIOS

**POR DARME LA FE, ESPERANZA Y FORTALEZA PARA PODER
SORTEAR LOS OBSTÁCULOS QUE LA VIDA PRESENTA A LO LARGO
DEL CAMINO.**

Y POR PERMITIR TERMINAR MI CARRERA.

A MIS PADRES

SR. RICARDO REYES TERRAZAS

SRA. CARMEN GARCÍA MONTOYA

CON TODO CARIÑO Y AGRADECIMIENTO A SUS CONSEJOS, APOYO
Y COMPRESIÓN QUE HICIERON QUE LOGRARA UNO DE MIS MÁS
GRANDES ANHELOS.

A MI ESPOSO

JAVIER SÁNCHEZ ORTÍZ

POR PERMITIRME SER PARTE DE TU VIDA, POR TU PACIENCIA,
TIEMPO Y ESOS PEQUEÑOS DETALLES LLENOS DE AMOR QUE ME
DIERON ÁNIMO Y FUERZA PARA SEGUIR CUANDO MÁS LO HE
NECESITADO.

A MIS HIJOS

JAVIER

LUCY

COMO ESTÍMULO

A MIS HERMANOS

GUILLERMO

CARMEN

GUSTAVO

ARACELI

JUAN CARLOS

POR LA GRAN UNIÓN QUE SIEMPRE HA EXISTIDO Y POR EL
INMENSO CARIÑO QUE NOS UNE GRACIAS.

A MIS PADRES

CON CARÍÑO, APRECIO Y ADMIRACIÓN

MA. TERESA CARDENAS DE SORIA

JORGE SORIA SAAVEDRA

POR SU PACIENCIA, DEDICACIÓN, ESFUERZO Y COMPRENSIÓN, YA QUE EN ESTA VIDA NADA ES FACIL Y SIN SU APOYO NO HUBIESE LOGRADO LLEGAR AL FINAL DE MI CARRERA Y AL PRINCIPIO DE MI VIDA.

POR OTORGARME EL PRIVILEGIO DE VIVIR EN UNA FAMILIA COMO LA QUE USTEDES HAN FORJADO A BASE DE ESFUERZO, DEDICACIÓN Y AMOR.

Y POR DARME LA VIDA.

EN VERDAD GRACIAS

A MI HERMANO

JORGE JOEL SORIA CARDENAS

POR HABER COLABORADO EN MI DESARROLLO PROFESIONAL Y PERSONAL.

POR EL APOYO EN LA ELABORACIÓN DE ESTA TESINA Y POR ENSEÑARME LO BUENO Y LO MALO DE ESTA VIDA.

POR LOS CONOCIMIENTOS QUE ME HAS BRINDADO A TRAVÉS DE LOS AÑOS Y QUE NUNCA TE HABIA AGRADECIDO.

Y POR EL CARIÑO, AMOR Y PROTECCIÓN QUE SOLO UN HERMANO PUEDE OTORGAR.

GRACIAS.

C.D. MARINO IGNACIO AQUINO

C.D.M.O. RICARDO MUZQUIZ LIMÓN

C.D. FERNANDO GUERRERO HUERTA

C.D. MARIA ELENA L. GONZALEZ ÁVILA

A TODOS USTEDES GRACIAS POR EL ASESORAMIENTO Y DIRECCIÓN DE ESTE TRABAJO, QUE ES EL FINAL DE ESTA CARRERA.

MI MÁS SINCERO AGRADECIMIENTO NO SOLO POR EL APOYO, SINO POR LA PACIENCIA Y MAS AÚN POR LA AMISTAD QUE ME HAN BRINDADO QUE ESPERO PERDURE TODA LA VIDA.

A MIS PROFESORES

CON RESPETO Y ADMIRACIÓN

YA QUE LA DOCENCIA ES UNA DE LAS VOCACIONES MÁS DIFÍCILES PERO MÁS GRATIFICANTES DE ESTA VIDA.

Y QUE A LO LARGO DE ESTOS CINCO AÑOS DE CARRERA ME BRINDARON SUS CONOCIMIENTOS, SU APOYO Y ALGUNOS DE ELLOS SU AMISTAD.

A MI JEFA DE ENSEÑANZA DE LA CLINICA PERIFERICA:

"DR. JOSÉ SALAZAR ILARREGUI"

DRA. LAURA GARCIA OÑATE

Y A TODOS LOS DOCTORES QUE LABORAN EN ESTA CLINICA QUE ME BRINDARON APARTE DE SU APOYO Y CONOCIMIENTOS SU AMISTAD.

A TODOS USTEDES QUE DEDICAN SU VIDA A LA ENSEÑANZA Y QUE SIN USTEDES NO SERIA POSIBLE QUE EXISTIERAN PROFESIONISTAS Y EN ESPECIAL CIRUJANOS DENTISTAS:

GRACIAS

A MIS MAESTROS

A LA FACULTAD DE ODONTOLOGÍA

AL HONORABLE JURADO

INDICE

INTRODUCCIÓN	2
PLANTEAMIENTO DEL PROBLEMA	5
JUSTIFICACIÓN	5
HIPÓTESIS	5
- HIPÓTESIS DE TRABAJO	5
- HIPÓTESIS DE INVESTIGACIÓN	5
- HIPÓTESIS NULA	6
OBJETIVOS	6
- OBJETIVO GENERAL	6
- OBJETIVO ESPECÍFICO	6
CAPITULO I	
1.- ANATOMIA MAXILOFACIAL	7
1.1 ANATOMIA DE LA MANDÍBULA	7
1.2 HUESOS DE LA CARA	11
1.3 CAVIDADES DE LA CARA	13
1.4 ARTICULACIÓN TEMPOROMANDIBULAR	19
1.5 MEDIOS DE UNIÓN	20
CAPITULO II	
2.- FRACTURAS MAXILARES	23
2.1 CLASIFICACIÓN	23
2.2 FRECUENCIA	25
2.3 FRACTURAS MANDIBULARES	25
2.4 FRACTURAS INTERNAS DE LA ARCADA DENTARIA	27

2.5 FRACTURA DE LA MANDÍBULA POSTERIOR A LA ARCADA DENTARIA	28
2.6 FRACTURAS MAXILOFACIALES	29
2.7 FRACTURAS DEL TERCIO MEDIO DE LA CARA	31
2.8 FRACTURAS PANFACIALES	35
2.9 EXAMEN CLINICO	35
2.9.1 VALORACIÓN INICIAL DEL PACIENTE	35

CAPITULO III

3. DIAGNÓSTICO RADIOLÓGICO	40
3.1 IDENTIFICACIÓN	41
3.1.1 REGIÓN CON PRECISIÓN	41
3.1.2 CALIDAD RADIOGRÁFICA	41
3.1.3 ESTRUCTURAS DE TEJIDOS BLANDOS	41
3.1.4 DENSIDAD ÓSEA	41
3.1.5 REGIONES ANATÓMICAS	41
3.2 PROYECCIONES RADIOGRÁFICAS EXTRAORALES	42
3.2.1 TIPOS DE RADIOGRAFIAS EXTRAORALES	42
- TOMOGRAFÍA ROTACIONAL	42
- LATERAL DE CRÁNEO	42
- LATERAL OBLICUA	44
- P.A. POSTEROANTERIOR O CALDWELL	45
- A.P. ANTEROPOSTERIOR O TOWNE	45
- WATTERS U OCCIPITOMENTONIANA	46

CAPITULO IV

4. TRATAMIENTO DE FRACTURAS MAXILARES	47
4.1 REDUCCIÓN ABIERTA	48
4.2 TRATAMIENTO DE LAS FRACTURAS DE LA MANDÍBULA	49
4.3 TRATAMIENTO DE FRACTURAS PANFACIALES	51

<i>CONCLUSIONES</i>	53
<i>ANEXOS</i>	54
<i>BIBLIOGRAFÍA</i>	55

INTRODUCCIÓN

La conservación y la restitución de la salud, ha sido una de las inquietudes intensas del hombre, desde la más remota antigüedad, en consideración a ésta, los investigadores de todos los tiempos han empleado su dedicación a esta finalidad.

La traumatología es una especialidad médica dedicada al diagnóstico y tratamiento de las lesiones traumáticas que afectan el aparato locomotor.

En 1450 Brunschwig diseñó un soporte para la barbilla en los casos de fractura de los maxilares. Observó que cuando los maxilares sufren una fragmentación, se deben colocar de nuevo los dientes del paciente en su posición original y unirlos con alambre. Al mismo tiempo trató las luxaciones de los maxilares eligiendo para curarlas los vendajes inmovilizadores.

Por lo tanto la radiología es el único medio que permite detectar y definir con precisión el tipo de fractura que se está presentando.

El 8 de noviembre de 1895 en el Instituto de Física en Wurzburg, Alemania el Dr. Wilhelm Conrad Roentgen, notó que una hoja de papel recubierta con platino-cianuro de bario se iluminaba cada vez que la corriente eléctrica pasaba a través del tubo de Geissler. Roentgen dedujo que este efecto no podía ser debido solamente a los rayos catódicos sino que debía derivarse de un rayo desconocido hasta entonces y de mucha penetración.

Encontró que estos rayos invisibles podrían formar sombras de los tejidos internos del organismo, y debido a su naturaleza desconocida les llamó Rayos X.

Roentgen publicó su descubrimiento de los rayos Roentgen en diciembre de 1895. "Los biólogos y médicos especialmente los cirujanos, estarán muy interesados en el uso práctico de éstos rayos ya que ofrecen perspectivas de ayuda muy valiosas a la diagnosis".



En 1901 recibió el primer premio Nobel de Física. La aplicación de la radiología en el diagnóstico y tratamiento en Odontología ha evolucionado mucho, se han diseñado distintos medios técnicos y auxiliares para complementar el diagnóstico lógico.

La radiología oral incluye el uso de aparatos de rayos Roentgen y materiales radiactivos para el diagnóstico e investigación.

En general, el odontólogo está interesado sólo en la radiografía diagnóstica.

Con ella forma una imagen que muestra sombras de las estructuras internas del paciente y obtiene información diagnóstica importante, la odontología moderna rara vez practica sin ésta ayuda, y debe subrayarse que es parte importante de la historia clínica del paciente.¹

Un paciente debe examinarse radiológicamente si existen indicaciones que sugieran la presencia de una fractura.

Estas radiografías deben examinarse inmediatamente prestando particular atención a los bordes del hueso, donde aparecen la mayoría de las fracturas.

Es de suma importancia el tener conocimiento de la diferencia entre las imágenes radioanatómicas normales y anormales.²

¹ Manson-Little, Brown. Posiciones Radiográficas. Ed. Interamericana.

² Meshan Isadore Técnicas Radiológicas, Posiciones y Correlación Anatómica

En los casos en que se demuestre la presencia de fracturas, deben hacerse radiografías intraorales como complemento de las radiografías extraorales en los sitios de fractura, antes de instituir el tratamiento definitivo.

Esto puede ser impedido por un trismo extremo o un paciente gravemente politraumatizado.

Las vistas intraorales generalmente proveen una excelente definición debido a la proximidad del hueso a la placa.

A veces muestran fracturas que no se ven en las vistas comunes, particularmente de la apófisis alveolar, la línea media del maxilar y la fractura de la sínfisis. Con este procedimiento puede obtenerse el estado de los dientes adyacentes y una información detallada sobre la fractura.³

³ Gomez Mattaldi, Recaredo A. Radiología Odontológica Ed. Mundi Tercera Edición

PLANTEAMIENTO DEL PROBLEMA

Existen diferentes técnicas de proyección radiográfica que no son las indicadas para pacientes que presentan traumatismos maxilofaciales sometiendo al paciente a radiaciones innecesarias.

JUSTIFICACIÓN

- Dar a conocer información acerca de las diferentes proyecciones radiográficas que son de mayor valor diagnóstico radiográfico para pacientes que presentan traumatismos maxilofaciales.

HIPÓTESIS

HIPÓTESIS DE TRABAJO

- Las radiografías son verdaderamente importantes en el diagnóstico de fracturas maxilofaciales provocadas por traumatismos, por que sin ellas no se podría realizar un diagnóstico preciso.

HIPÓTESIS DE INVESTIGACIÓN

- Existen diferentes estudios radiográficos significativos entre el número de radiografías con valor diagnóstico y en número de radiografías sin valor diagnóstico en pacientes que presentan traumatismos maxilofaciales.

PLANTEAMIENTO DEL PROBLEMA

Existen diferentes técnicas de proyección radiográfica que no son las indicadas para pacientes que presentan traumatismos maxilofaciales sometiendo al paciente a radiaciones innecesarias.

JUSTIFICACIÓN

- Dar a conocer información acerca de las diferentes proyecciones radiográficas que son de mayor valor diagnóstico radiográfico para pacientes que presentan traumatismos maxilofaciales.

HIPÓTESIS

HIPÓTESIS DE TRABAJO

- Las radiografías son verdaderamente importantes en el diagnóstico de fracturas maxilofaciales provocadas por traumatismos, por que sin ellas no se podría realizar un diagnóstico preciso.

HIPÓTESIS DE INVESTIGACIÓN

- Existen diferentes estudios radiográficos significativos entre el número de radiografías con valor diagnóstico y en número de radiografías sin valor diagnóstico en pacientes que presentan traumatismos maxilofaciales.

PLANTEAMIENTO DEL PROBLEMA

Existen diferentes técnicas de proyección radiográfica que no son las indicadas para pacientes que presentan traumatismos maxilofaciales sometiendo al paciente a radiaciones innecesarias.

JUSTIFICACIÓN

- Dar a conocer información acerca de las diferentes proyecciones radiográficas que son de mayor valor diagnóstico radiográfico para pacientes que presentan traumatismos maxilofaciales.

HIPÓTESIS

HIPÓTESIS DE TRABAJO

- Las radiografías son verdaderamente importantes en el diagnóstico de fracturas maxilofaciales provocadas por traumatismos, por que sin ellas no se podría realizar un diagnóstico preciso.

HIPÓTESIS DE INVESTIGACIÓN

- Existen diferentes estudios radiográficos significativos entre el número de radiografías con valor diagnóstico y en número de radiografías sin valor diagnóstico en pacientes que presentan traumatismos maxilofaciales.

HIPÓTESIS NULA

- Las radiografías no son el único elemento determinante para la evaluación de los traumatismos maxilofaciales.

OBJETIVOS

OBJETIVO GENERAL

- Demostrar la importancia de la radiología en el diagnóstico y tratamiento de fracturas maxilofaciales.
- Llevar a cabo una evaluación comparativa del tipo entre las técnicas radiográficas más utilizadas en presencia de traumatismos maxilofaciales.

OBJETIVO ESPECÍFICO

- Revisión de expedientes clínicos y radiográficos.
- Análisis de recolección de datos.
- Análisis comparativo entre técnicas radiográficas extraorales más utilizadas.
- Obtención de resultados.

HIPÓTESIS NULA

- Las radiografías no son el único elemento determinante para la evaluación de los traumatismos maxilofaciales.

OBJETIVOS

OBJETIVO GENERAL

- Demostrar la importancia de la radiología en el diagnóstico y tratamiento de fracturas maxilofaciales.
- Llevar a cabo una evaluación comparativa del tipo entre las técnicas radiográficas más utilizadas en presencia de traumatismos maxilofaciales.

OBJETIVO ESPECÍFICO

- Revisión de expedientes clínicos y radiográficos.
- Análisis de recolección de datos.
- Análisis comparativo entre técnicas radiográficas extraorales más utilizadas.
- Obtención de resultados.

CAPITULO I

ANATOMIA MAXILOFACIAL

Los huesos de la cara se dividen en dos porciones, llamados maxilares. La mandíbula esta integrada en un solo hueso. La maxila en cambio es muy compleja y esta constituida por 13 huesos: 12 de ellos están dispuestos en pares, a un lado y a otro del plano sagital o de simetría, mientras el restante es impar y coincide con este plano.

Los huesos pares son los de la maxila, los malares, los unguis, los cornetes, huesos propios de la nariz y los palatinos. El impar es el vómer.⁴

1.1 ANATOMIA DE LA MANDIBULA

La mandíbula se puede considerar dividida en un cuerpo y dos ramas. Tiene forma de herradura, cuya concavidad se haya vuelta hacia atrás. Se distinguen en el dos caras y dos bordes.

En la cara anterior en la línea media una cresta vertical, resultado de la soldadura de las dos mitades del hueso, y se conoce con el nombre de sínfisis mentoniana. Su parte inferior, más saliente, se denomina eminencia mentoniana.

Hacia afuera y atrás de la cresta se encuentra un orificio, *agujero mentoniano*, por donde salen el nervio y los vasos mentonianos. Mas atrás aún, se observa una línea saliente, dirigida hacia abajo y hacia delante, que partiendo del borde anterior de la rama vertical, va a terminar en el borde inferior del hueso, se llama *línea oblicua externa* del maxilar y sobre ella se insertan los siguientes músculos: el triangular de los labios, el cutáneo del cuello y el cuadrado de la barba.⁵

⁴ Quiroz Gutiérrez, Fernando. Anatomía Humana Ed. Porrúa.

⁵ Idem

Cara posterior.

Presenta, cerca de la línea media, cuatro tubérculos llamados ***apófisis geni***, de los cuales los dos superiores sirven de inserción a los músculos genioglosos, mientras sobre los dos inferiores se insertan los genio hioideos.

Partiendo del borde anterior de la rama vertical, se encuentra una saliente, ***línea oblicua o milohioidea***, que se dirige hacia abajo y adelante, terminando en el borde inferior de la cara; Sirve de inserción al músculo milohioideo.

Inmediatamente por fuera de las apófisis geni y por encima de la línea oblicua, se observa una foseta o ***foseta sublingual***, que aloja la glándula del mismo nombre. Más afuera aún, por debajo de dicha línea y en la proximidad del borde inferior, hay otra foseta más grande, llamada ***foseta submaxilar*** que sirve de alojamiento a la glándula submaxilar.⁶

Cara anterior

En esta cara presenta las siguientes estructuras :

La cresta vertical, la sínfisis mentoniana, el foramen mentoniano y la línea oblicua externa.

Bordes

El ***borde inferior*** es romo y redondeado. Lleva dos depresiones o ***fosetas digástricas***, situadas una a cada lado de la línea media; en ellas se inserta el músculo digástrico. El ***borde superior o borde alveolar***, como el inferior del maxilar superior, presenta una serie de cavidades o alvéolos dentarios mientras los anteriores son simples, los posteriores están compuestos de varias cavidades, y todos ellos se hallan separados entre sí por puentes ***óseos o apófisis interdientarias***, donde se insertan los ligamentos coronarios de los dientes.

⁶ Idem.

Ramas:

En número de dos, derecha e izquierda, son aplanadas transversalmente y de forma cuadrangular, el plano definido por cada una de ellas es vertical y su eje mayor está dirigido oblicuamente hacia arriba y hacia atrás. Tienen por consiguiente, dos caras y cuatro bordes.

Cara externa.

Su parte inferior es más rugosa que la superior, ya que sobre aquella se inserta el músculo masetero.

Cara interna.

En la parte media de esta cara, hacia la mitad de la línea diagonal que va del cóndilo hasta el comienzo del borde alveolar, se encuentra un agujero amplio denominado *foramen superior del conducto dentario*; por él se introducen el nervio y los vasos dentarios inferiores. Un saliente triangular o *espina de spix*, sobre el cual se inserta el ligamento esfenomaxilar, forma el borde anteroinferior de aquel orificio.

Tanto este borde como el posterior se continúan hacia abajo y adelante, hasta el cuerpo del hueso, formando el *canal milohioideo*, donde se alojan el nervio y los vasos milohioideos. En la parte inferior y posterior de la cara interna, una serie de rugosidades bien marcadas sirven de inserción al músculo pterigoideo interno.⁷

⁷ Quiroz Gutiérrez, Fernando. Anatomía Humana Ed. Porrúa

Bordes.

El borde anterior está dirigido oblicuamente hacia abajo y adelante. Se halla excavado en forma de canal, cuyos bordes divergentes se separan al nivel del borde alveolar, continuándose sobre las caras interna y externa con las líneas oblicuas correspondientes; este borde forma el lado externo de la hendidura vestibulozigomática. El ***borde posterior***, liso y obtuso, recibe también el nombre de ***borde parotídeo***, por sus relaciones con la glándula parótida.

El ***borde superior*** posee una amplia escotadura, denominada ***escotadura sigmoidea***, situada entre dos huesos salientes; la ***apófisis coronoides*** por delante y el ***cóndilo del maxilar inferior*** por detrás. La primera es de forma triangular, con vértice superior, sobre la cual viene a insertarse el músculo temporal. La escotadura sigmoidea está vuelta hacia arriba y comunica la región masetérica con la fosa zigomática, dejando paso a los nervios y vasos masetéricos. El cóndilo es de forma elipsoidal, aplanado de delante a atrás, pero con eje mayor dirigido algo oblicuamente hacia delante y afuera; convexo en las dos direcciones de sus ejes, se articula con la cavidad glenoidea del temporal. Se une al resto del hueso merced a un estrechamiento llamado ***cuello del cóndilo***, en cuya cara interna se observa una depresión rugosa donde se inserta el músculo pterigoideo externo.

El ***borde inferior*** de la rama ascendente se continúa insensiblemente con el borde inferior del cuerpo. Por detrás, al unirse con el borde posterior, forma el ***ángulo de la mandíbula o gonion***.

Estructura:

Está formado por tejido esponjoso, recubierto por una gruesa capa de tejido compacto. Este tejido sin embargo, se adelgaza considerablemente al nivel del cóndilo. Se halla recorrido interiormente la mandíbula por el conducto dentario inferior, el cual comienza con el orificio situado atrás de la espina de Spix y se dirige hacia abajo y adelante, a lo largo de las raíces dentarias, llegando hasta el nivel del segundo premolar.

Aquí se divide en un conducto externo, que va a terminar al agujero mentoniano, y otro interno, que se prolonga hasta el incisivo medio.⁸

⁸ Quiroz Gutiérrez Fernando. Anatomía Humana. Ed. Porrúa.

1.2 HUESOS DE LA CARA

Está situada en la parte antero-inferior de la base el cráneo. Su forma se puede comparar a la de un prisma triangular, cuyas bases estuvieran colocadas lateralmente y una de cuyas caras fuera anterior, y las otras dos una superior y otra postero-inferior.

Contribuyen a formar las bases, la cara externa del malar, la parte postero-externa del maxilar superior y la cara externa de la rama ascendente de la mandíbula. En cada una de ellas se pueden observar: el agujero malar, la sutura frontomalar, temporomalar y maxilomalar; y atrás la escotadura sigmoidea, formada por el cóndilo y la apófisis coronoides de la mandíbula.

La arista inferior de la cara anterior se halla constituida por el borde inferior de la mandíbula; en cambio, la superior lo estaría por una línea transversal que uniera las dos suturas frontomales. En esta cara se encuentran: la sutura nasofrontal, la sutura medionasal y por debajo de ella el orificio anterior de las fosas nasales, en cuyo interior se observa el borde correspondiente del vómer.

El borde inferior del orificio nasal lleva la espina nasal anterior, por debajo de la cual se extiende la sutura bimaxilar y, ya en la mandíbula, la sínfisis mentoniana y la eminencia mentoniana.

En esta misma cara y comenzando por arriba se encuentran a los lados de la línea media las siguientes partes: la cara externa de los huesos propios de la nariz, con su agujero vascular; la cara externa de la rama ascendente de la maxila; la sutura maxilo-ungueal; el conducto lagrimal; la sutura fronto-ungueal; la base de la órbita, con su agujero suborbitario; la fosa canina y mirtiforme, separadas por la eminencia canina, más abajo, los bordes alveolares, con los dientes correspondientes, por último, la cara anterior del cuerpo mandibular, con el agujero mentoniano y la línea oblicua externa.

En la parte lateral de esta cara se observa una amplia abertura de forma triangular y de base superior, alargada de arriba abajo, limitada por arriba por el borde inferior de la apófisis piramidal de la maxila, por dentro por la parte posterior de los bordes alveolares superior e inferior y por fuera por el borde anterior de la rama ascendente de la mandíbula.¹⁰

Este espacio comunica la fosa zigomática con el vestibulo de la boca y se llama hendidura vestibulo-zigomática.

La base del cráneo queda comprendida entre la articulación nasofrontal y la esfenovomeriana. Lleva en la línea media la articulación del vómer con la lámina perpendicular del etmoides y, más atrás, la del vómer con el esfenoides que forma el conducto esfenovomeriano. Lateralmente, se encuentra el piso de las fosas nasales, y todavía más afuera, el piso de la órbita con el conducto suborbitario.

Existe una amplia cavidad en cuya línea media se hayan situados; el borde posterior del vómer, la espina nasal posterior, la sutura mediopalatina, formadas por los palatinos y la maxila; El conducto palatino anterior y la sínfisis mentoniana, con las cuatro apófisis geni. A los lados de la línea media se encuentran: los orificios posteriores de las fosas nasales o coanas, las semibóvedas palatinas, limitadas por los arcos dentarios y con los conductos palatinos posteriores y accesorios; la cara posterior del cuerpo de la mandíbula, con la línea milohioidea y las fosas submaxilares, sublinguales y digástricas, la cara interna de las ramas ascendentes del mismo hueso, con el orificio dentario inferior, la espina de Spix y el canal milohioideo.

La cara está formada por un conjunto de huesos que constituyen la encrucijada respiratoria digestiva, puesto que limitan las cavidades iniciales de los aparatos respiratorio y digestivo.¹¹

¹⁰ Quiroz Gutiérrez Fernando. Anatomía Humana. Ed. Porrúa.

¹¹ Quiroz Gutiérrez Fernando. Anatomía Humana. Ed. Porrúa.

1.3 CAVIDADES DE LA CARA

Al articularse los huesos de la cara entre sí y con los de la base del cráneo se origina una serie de cavidades más o menos amplias, a saber; las *cavidades orbitarias*, las *fosas nasales*, las *fosas zigomáticas*, las *fosas pterigomaxilares* y la *cavidad bucal*, con su *bóveda palatina* cavidades cuya clara comprensión es necesaria para comprender el desarrollo de este tema.

CAVIDADES ORBITARIAS

Son dos cavidades colocadas simétricamente a ambos lados de la línea media y separadas una de la otra por los unguis, las masas laterales del etmoides, la parte superior de las fosas nasales y la lámina perpendicular del mismo etmoides. Sirven para alojar los globos oculares y sus anexos.

Tienen una forma que recuerda a la de una pirámide cuadrangular cuyo eje mayor fuera oblicuo y estuviera dirigido hacia atrás y adentro, lo que es consecuencia de la mayor extensión de la pared externa, siendo la interna más corta y casi paralela al plano sagital. Por consiguiente, se distinguen en cada órbita cuatro caras, cuatro bordes, una base y un vértice.

La base es en realidad la abertura anterior de la órbita y su contorno se denomina *reborde orbitario*, estando constituido por diversos huesos. La parte superior del reborde corresponde al arco orbitario del frontal, limitado por las apófisis orbitarias externa e interna del mismo; la porción interna lleva la escotadura supraorbitaria y un poco más abajo y adentro, ya que en el lado interno del borde, se encuentra la fosa troclear. Por debajo de la apófisis orbitaria interna del frontal se encuentran la cresta lagrimal anterior y el borde anterior de la apófisis piramidal de la maxila, que enseguida se continúa con el borde anterior del malar. Hacia la mitad del lado inferior del reborde y por debajo de él atraviesa el conducto suborbitario, abierto, como se ha dicho ya, en el espesor del maxilar.¹²

¹² Quiroz Gutiérrez, Fernando. Anatomía Humana. Ed. Porrúa

La pared superior o bóveda está constituida por el frontal y el ala menor del esfenoides. Presenta posteriormente la *sutura esfenofrontal*, y en el lado externo de la parte anterior, la foseta lagrimal, que aloja a la glándula lagrimal.

La pared inferior está formada por la bóveda del seno maxilar, o sea, la cara superior de la apófisis orbitaria del hueso malar y, en su parte más posterior, por la faceta orbitaria de la apófisis del mismo nombre del palatino. Esta pared lleva, además de las suturas de los huesos que entran en su constitución, el canal suborbitario y después de atravesar por debajo del reborde inferior de la órbita, va a terminar en la cara anterior de la apófisis piramidal, en el agujero suborbitario.

La *pared externa*, constituida por el ala mayor del esfenoides, la apófisis orbitaria del malar y la parte más externa de la bóveda orbitaria del frontal, presenta las suturas de estos huesos entre sí. Así como el orificio posterior del conducto malar.

La *pared interna* está formada por la cara externa del cuerpo del esfenoides, por el hueso plano o cara externa de las masas laterales del etmoides, por el unguis y por la apófisis ascendente del maxilar superior. En la parte anterior de la pared interna, destaca el *canal lacrimonasal*, prolongado inferiormente por el conducto nasal y bordeado por dos crestas, una correspondiente al maxilar y la otra al unguis, sobre las cuales se insertan los tendones directo y reflejo del orbicular de los párpados.

Los bordes o aristas de la pirámide son muy redondeados. El *superoexterno* lleva la sutura frontoesfenoidal y la parte más estrecha de la hendidura esfenoidal. Se termina anteriormente en la foseta lagrimal.

El borde *superointerno* presenta las suturas frontoungueales y frontoetmoidal. En ésta última sutura se abren, merced a sendos orificios, los conductos etmoidales u orbitarios internos, el anterior de los cuales, como ya se ha dicho, deja paso a la arteria etmoidal anterior y al nervio nasal interno, mientras que por el posterior pasan la arteria etmoidal posterior y el nervio esfenotmoidal. En la parte más posterior de esta arista se encuentra el agujero óptico, orificio bastante amplio por donde atraviesan el nervio óptico y la arteria oftálmica.¹²

¹² Quiroz Gutiérrez, Fernando. Anatomía Humana. Ed. Porrúa.

El *borde inferointerno* es el menos marcado y presenta en su parte anterior el orificio del conducto nasal.

Las suturas unguimaxilar, etmoidomaxilar y esfenopalatina están situadas en este borde.

El *borde inferoexterno* lleva posteriormente la hendidura esfenomaxilar, la cual, a su vez comunica con la fosa pterigomaxilar y con la fosa zigomática.

FOSAS NASALES

Están situadas en el centro de la cara, por debajo y adentro de las cavidades orbitarias y por encima de la cavidad bucal. Son dos, derecha e izquierda, hallándose separadas por un tabique mediano y vertical y tapizadas por la mucosa pituitaria, que contiene las terminaciones del aparato olfativo.

Aunque aplanadas transversalmente, se pueden distinguir en ellas cuatro paredes y dos orificios.

Pared superior o bóveda.

Es estrecha y cóncava transversalmente de adelante a atrás, interviniendo en su constitución la cara posterior de los huesos propios de la nariz, las partes laterales de la espina nasal del frontal, la parte inferior de la lámina cribosa del etmoides, la cara anterior del cuerpo del esfenoides y la cara inferior del mismo, que se halla recubierta por las alas del vómer y por la apófisis esfenoidal del palatino.

En la parte más posterior de esta pared se encuentra el orificio de desembocadura del seno esfenoidal y el conducto pterigopalatino, que comunica la parte posterior de la fosa nasal con la bóveda faríngea y por el cual se deslizan los vasos y nervios pterigopalatinos.¹³

¹³ Quiroz Gutiérrez, Fernando. Anatomía Humana. Ed. Porrúa.

Pared inferior o piso.

Es transversalmente cóncava y plana de adelante hacia atrás. Entran en su constitución la apófisis palatina de la maxila y la rama horizontal del hueso palatino. Presenta en su parte delantera el conducto palatino anterior, que se dirige hacia adentro para formar con el lado opuesto un solo conducto que se va a abrir en la bóveda palatina.

Pared interna.

Corresponde al tabique de separación de ambas fosas y se halla constituida en la parte superior de la lámina vertical del etmoides, mientras la inferior lo está por el vómer. Hacia delante, el tabique se completa por el cartilago del tabique, y aunque ocupa aproximadamente el plano medio, con frecuencia presenta desviaciones a la derecha o a la izquierda.

FOSA PTERIGOIDEA

Está formada principalmente por las dos alas de la apófisis pterigoides, interviniendo también en su constitución la apófisis piramidal del palatino.

Alargada verticalmente, presenta en su parte supero interna la *foseta escafoidea*, donde se inserta el músculo periestafilino externo. El resto de la fosa sirve de inserción al pterigoideo interno.¹⁴

¹⁴ Quiroz Gutiérrez, Fernando. Anatomía Humana. Ed. Porrúa.

FOSA ZIGOMÁTICA

Recibe este nombre el espacio comprendido entre la apófisis pterigoides y la rama ascendente de la mandíbula. Se halla limitada superiormente por la cara inferior del ala mayor del esfenoides, desde la base de la apófisis pterigoides hasta la cresta temporal del esfenoides; Su cara externa es la interna del hueso malar y la hendidura vestibulo cigomática, y la interna lo está por la cara externa de la apófisis pterigoides. En cambio, por atrás y por debajo, esta fosa queda ampliamente abierta.

FOSA PTERIGOMAXILAR

Es una angosta excavación situada entre la parte posterior de la tuberosidad del maxilar y la cara anterior de la apófisis pterigoides, y puede ser considerada como una dependencia de la fosa zigomática. Su forma se aproxima a la de una pirámide cuadrangular, con una pared anterior formada por la tuberosidad del maxilar; una pared posterior constituida por la cara anterior de la apófisis pterigoides; una pared interna formada por la parte media, lisa, de la cara externa de la lámina vertical del palatino, y una pared externa libre, en forma de una estrecha hendidura vertical, por donde comunica ampliamente con la fosa zigomática. La base es superior y en ella se encuentran la raíz del ala mayor del esfenoides, y el agujero redondo mayor y la parte interna de la hendidura esfenomaxilar. El vértice es inferior; corresponde a la unión de la tuberosidad maxilar con la apófisis pterigoides y lleva los orificios del conducto palatino posterior y los conductos palatinos accesorios.

La fosa pterigomaxilar tiene diversos orificios, conductos y hendiduras, que la ponen en comunicación con las cavidades vecinas. Así, el agujero redondo mayor por donde pasa el nervio maxilar. La hendidura esfenomaxilar, situada entre las caras anterior y superior, relaciona la fosa pterigomaxilar con la órbita y por ella pasa la porción extracraneana del nervio maxilar.¹⁵

¹⁵ Quiroz Gutiérrez, Fernando. Anatomía Humana. Ed. Porrúa.

El agujero esfenopalatino, colocado en la pared interna de la fosa, la pone en comunicación con las fosas nasales, dejando paso a la arteria y el nervio esfenopalatinos.

El conducto pterigopalatino está situado en la parte posterior de la fosa, comunica con las fosas nasales y por él pasa la arteria pterigopalatina y el nervio pterigopalatino o faríngeo de Bock. El canal vidiano está abierto entre las raíces de la apófisis pterigoides y conduce el nervio y la arteria vidianos. El canal palatino mayor, que se dirige hacia abajo, va a desembocar en la bóveda palatina conduciendo el nervio palatino anterior. También se abre en esta fosa los conductos dentarios posteriores, que van a inervar los gruesos molares. Por último, los conductos palatinos menores resultan de la articulación de la apófisis pterigoides y por ellos pasan los nervios palatinos, medio y superior.

Los huesos de la cara se hallan articulados en su mayoría mediante suturas armónicas, aunque muchas de ellas puedan presentar rugosidades y depresiones que se adaptan perfectamente.

En cambio, las articulaciones de los huesos de la cara con el cráneo presentan suturas dentadas, como acontece con la articulación frontomalar; algunas son armónicas, como la articulación pterigopalatina y la frontoetmoidal; o bien, esquindilesis; como la articulación esfenovomeriana.¹⁶

¹⁶ Quiroz Gutiérrez, Fernando. Anatomía Humana. Ed. Porrúa

1.4 ARTICULACIÓN TEMPOROMANDIBULAR

Pertenece al genero de las bicondileas.

Superficies articulares.

Por un lado los *cóndilos del maxilar inferior*, que son dos eminencias ovoideas de su eje mayor dirigido hacia atrás y adentro unidos al resto del hueso por una porción estrecha llamada cuello; éste es redondeado por su parte posterior y con algunas rugosidades en la parte anterointerna, donde se inserta el pterigoideo externo. Los cóndilos presentan una vertiente vuelta hacia arriba y adelante y otra posterior vuelta hacia atrás y arriba; ambas están separadas por un borde como casi transversal y cubiertas por tejido fibroso.

Por el otro lado, las superficies articulares son *el cóndilo del temporal y la cavidad glenoidea del mismo*. El cóndilo se haya constituido por la raíz transversa de la apófisis zigomática, la cual es convexa de adelante a atrás y se haya vuelta hacia abajo y afuera. La cavidad glenoidea está situada detrás del cóndilo y es una depresión profunda, de forma elipsoidal, cuyo eje mayor se dirige hacia atrás y adentro. Se halla limitada, anteriormente por el cóndilo y posteriormente por la cresta petrosa y la apófisis vaginal; por fuera, limita con la raíz longitudinal de la apófisis zigomática y, por dentro, con la espina del esfenoides. La cavidad glenoidea está dividida en dos partes por la cisura de Glaser, de las cuales sólo la anterior es articular, constituyendo la cavidad glenoidea propiamente dicha, y se haya recubierta por tejido fibroso; la posterior, extraarticular, carece de revestimiento y forma la pared anterior del conducto auditivo externo.

La superficie articular del temporal, convexa por delante y cóncava por atrás. No se adapta directamente al cóndilo del maxilar, sino que la adaptación se realiza por intermedio de un *menisco interarticular*, de forma elíptica y de eje mayor paralelo al del cóndilo. Este menisco posee dos caras, dos bordes y dos extremidades.¹⁷

¹⁷ Quiroz Gutiérrez, Fernando. Anatomía Humana. Ed. Porrúa.

La cara anterosuperior es cóncava por delante, donde está en relación con el cóndilo del temporal, mientras su parte posterior es convexa y corresponde a la cavidad glenoidea. La cara posteroinferior, cóncava en toda su extensión, puede cubrir todo el cóndilo o solamente la vertiente anterior de él.

De los bordes, el posterior es más grueso que el anterior. La extremidad es mas gruesa que la interna y ambas se hallan dobladas hacia abajo, emitiendo prolongaciones fibrosas que las fijan a las partes laterales del cuello del cóndilo. Por ésta razón, el menisco sigue al cóndilo en sus movimientos.

1.5 MEDIOS DE UNION

Comprenden una cápsula articular y dos ligamentos laterales, considerados como los ligamentos intrínsecos de la articulación; también se incluyen tres ligamentos auxiliares o extrínsecos.

Cápsula articular.

Posee forma de manguito, cuya extremidad se inserta, por delante, en la raíz transversa de la apófisis zigomática, por detrás en el labio anterior de la cisura de Glaser, por fuera en el tubérculo zigomático y en la raíz longitudinal de la apófisis zigomática, y por dentro, en la base de la espina del esfenoides. Su extremidad inferior se inserta en el cuello del cóndilo, descendiendo más en su parte posterior que en la anterior. Su superficie interna, tapizada por la sinovial, sirve de inserción al reborde del menisco, quedando así dividida la cavidad articular en una porción suprameniscal y otra inframeniscal.¹⁸

¹⁸ Quiroz Gutiérrez, Fernando. Anatomía Humana. Ed. Porrúa.

Ligamento lateral externo.

Se inserta por arriba en el tubérculo zigomático y en la porción contigua de la raíz longitudinal, desde donde desciende para terminar insertándose en la parte posteroexterna del cuello del cóndilo.

Ligamento lateral interno

Este ligamento tiene un punto de inserción por fuera de la base de la espina de esfenoides; después desciende para ir a insertarse en la porción posterointerna del cuello del cóndilo.

Ligamentos auxiliares.

Son el ligamento esfenomaxilar, el estilomaxilar y el pterigomaxilar.

El ligamento esfenomaxilar.

Tiene su inserción superior en la porción externa en la espina del esfenoides y en la parte más interna del labio anterior de la cisura de Glaser desde donde desciende, cubriendo al ligamento lateral interno, para terminar en el vértice y en el borde posterior de la espina de Spix. Este ligamento recibe también el nombre de *ligamento lateral interno largo de Morris*.

El ligamento estilomaxilar.

Se inserta por arriba cerca del vértice de la apófisis estiloides, y por abajo, en el tercio inferior del borde posterior de la rama ascendente de la mandíbula.¹⁹

¹⁹ Quiroz Gutiérrez, Fernando. Anatomía Humana. Ed. Porrúa

El ligamento pterigomaxilar.

Es un puente aponeurótico que se extiende desde el gancho del ala interna de la apófisis pterigoides hasta la parte posterior del reborde alveolar del maxilar inferior, y da inserción al músculo buccinador por delante y al constrictor superior de la faringe por detrás.²⁰

²⁰ Quiroz Gutiérrez, Fernando. Anatomía Humana. Ed. Porrúa.

CAPITULO II

FRACTURAS MAXILARES

Las fracturas de los maxilares se originan generalmente por una fuerza mecánica excesiva; sin embargo las fuerzas normales aplicadas a dientes y huesos ya debilitados también producen fracturas.

Las fracturas se clasifican de acuerdo a sus características y gravedad de las mismas.²¹

2.1 CLASIFICACIÓN

Las fracturas se clasifican en varios tipos, dependiendo de la gravedad de la fractura y de si ésta es simple, expuesta o conminuta.

Una fractura simple es aquella en la que el integumento que la recubre está intacto. El hueso se ha roto por completo, pero no está expuesto al aire. Puede ser desplazada o no.

Una fractura en tallo verde es aquella en que un lado del hueso está roto, mientras que el otro está doblado. Es difícil de diagnosticar a veces, y debe diferenciarse por una radiografía de los reparos anatómicos normales y las líneas de sutura. Requiere tratamiento, dado que durante el proceso de cicatrización se va a producir la reabsorción de los extremos del hueso. El funcionamiento del miembro y la tracción muscular pueden traer como resultado la falta de unión durante la cicatrización si los extremos del hueso no se mantienen rígidamente en su lugar. Sin embargo, el tiempo de fracturas se ve a menudo en niños en los que el hueso se va a doblar en lugar de romperse de lado a lado.

Una fractura expuesta es aquella en que la rotura del hueso se asocia con una herida externa. Cualquier fractura que esté abierta al exterior a través de la piel o la mucosa se supone que está infectada por contaminantes externos.

²¹ S.N. Bashkar B.D.S., D.D.S., M.S., Ph.O. Patología Bucal Librería "El Ateneo" Editorial

Lamentablemente, casi todas las fracturas de los maxilares que se producen en la región de los dientes son expuestas. El maxilar va a responder a las tensiones fracturándose a través de su parte más débil.

En lugar de hacerlo a través de todo el espesor del hueso en un espacio interdentario, se va a separar a través de un alveolo dentario y extender desde el ápice del alveolo hasta el borde inferior.

La membrana periodontal y la delgada mucosa alveolar se rompen en un punto cercano al diente.

La mandíbula desdentada va a alojar con mayor frecuencia una fractura simple. Aunque la fractura puede desplazarse de manera que se produzca una "giba" en el reborde, el periostio y el tejido que lo recubren puede ceder un poco, dado que estos tejidos no tienen inserción fuerte a los dientes.

El cirujano bucal está acostumbrado a tratar con fracturas expuestas en la boca. Los antibióticos han ayudado el control de la infección potencial. Los huesos de los maxilares parecen tener un grado de resistencia natural a la infección bucal. Una fractura expuesta a través de la piel es más difícil de manejar, y puede producirse con mayor facilidad una osteomielitis.

Una fractura conminuta es aquella en la que el hueso está fragmentado o aplastado. Puede ser simple (es decir, no abierta a los contaminantes externos) o expuesta. Las fracturas de la rama vertical de la mandíbula están compuestas a veces de diez o más fragmentos y, no obstante, debido a la acción ferulizante de los músculos masticadores, no se produce desplazamiento y no hay exposición. Para asegurar la viabilidad de los fragmentos debería emplearse un método cerrado.

Las heridas de bala son generalmente fracturas conminutas expuestas. Y casi siempre se pierde sustancia ósea en la parte donde haya atravesado el proyectil.²²

²² Kurt H. Thomas D.M.D., F.D.S.R.C.S., Eng. Et al. Estomatología. Salvat Editores.

2.2 FRECUENCIA

Las fracturas maxilares aparecen con mayor frecuencia debido a las colisiones automovilísticas, los accidentes industriales o de otros tipos, y las riñas. El automóvil ha hecho que los traumatismos graves de la cara y de los maxilares sean un lugar común. La violenta desaceleración anterior provoca el traumatismo de la cabeza, la cara y los maxilares. Cuando un auto se detiene rápidamente, la cabeza golpea contra el tablero, el volante, el espejo retrovisor o el parabrisas.

Puede producirse una fractura del tercio medio de la cara en la que el maxilar superior, la nariz y el malar, y tal vez también la mandíbula, se fracturen.

Otras causas de fracturas son las agresiones en vía pública, por arma de fuego, caídas, golpes con objetos contundentes, etc.

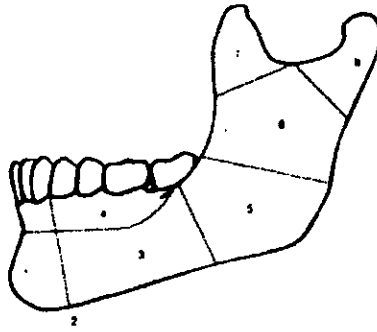
2.3 FRACTURAS MANDIBULARES

Entre los caracteres y signos más frecuentes de las fracturas mandibulares se encuentran los siguientes: la mandíbula es el hueso de la cara que se fractura más fácilmente a causa de la forma en "U" de la mandíbula.²³

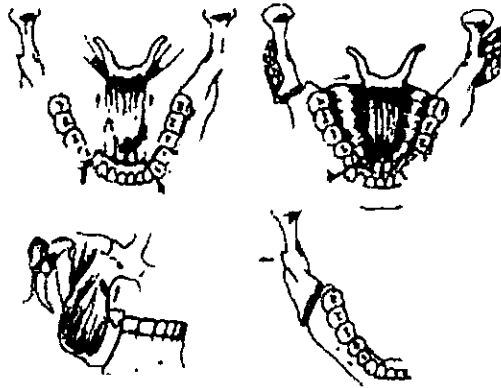
La ubicación más frecuente de las fracturas mandibulares es:

- Cóndilo
- Rama
- Ángulo
- Cuerpo
- Sínfisis

²³ Kruger O. Gustavo. Tratado de Cirugía Bucal y Maxilofacial. Ed. Interamericana.



Zonas de fractura de la mandíbula.



Fracturas de la mandíbula.

2.3.1 *ETIOLOGÍA*

La mayoría de las fracturas mandibulares se deben a violencia indirecta. Un golpe en un lado de la punta del mentón puede fracturar el cuerpo de la mandíbula en un lado y el cuello del cóndilo opuesto.

Las fracturas también pueden ser causadas por violencia directa y por arrancamiento, por ejemplo, la fractura de una apófisis coronoides producida por la brusca contracción del músculo temporal.

Las fracturas del ángulo y del cuerpo de la mandíbula son relativamente frecuentes como consecuencia de riñas y accidentes automovilísticos.

2.4 *FRACTURAS INTERNAS DE LA ARCADA DENTARIA*

FRACTURAS DEL ALVEÓLO

Es el tipo más simple de fractura de mandíbula

SIGNOS Y SÍNTOMAS

Las fracturas pueden interesar segmentos alveolares, con deslizamiento vertical o en dirección tanto bucal como facial. La continuidad de la mandíbula no resulta afectada. Cuando la fractura interesa la zona apical, los dientes pueden perder su vitalidad.²⁵

La fractura completa del cuerpo dentado de la mandíbula puede ser simple o múltiple. Las fracturas secundarias, en especial las del cuello condíleo, pueden escapar a la observación.

A veces existe corrimiento y cabalgamiento, y la fractura puede ser vertical u oblicua. No son raras las fracturas compuestas pero sí las conminutas.

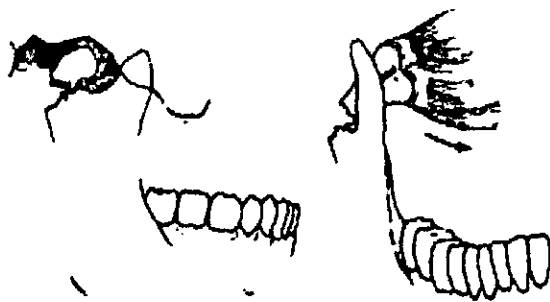
²⁵ A.H. Wuerhman. Radiología Dental. Ed. Salvat.

2.5 FRACTURA DE LA MANDÍBULA POSTERIOR A LA ARCADA DENTARIA

Esta constituye una localización corriente de las fracturas de la mandíbula.

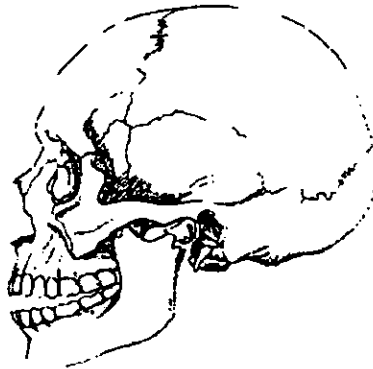
SIGNOS Y SÍNTOMAS

La tracción muscular produce deslizamiento del fragmento posterior desprovisto de dientes y asimetría del rostro. El mentón proyecta hacia el lado lesionado; a veces los fragmentos se superponen, son complicaciones comunes, la falta de erupción de los terceros molares, los quistes y la lesión del nervio alveolar inferior y a menudo la fractura pasa por un diente que ya ha erupcionado.



FRACTURAS DE CÓNDILO

²⁶ Zegarelli Edward V. Diagnóstico en Patología. Ed. Salvat.



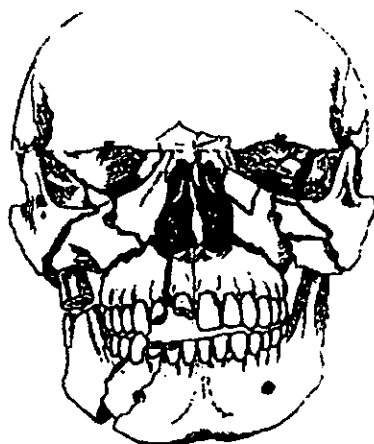
Suturas maxilofaciales.

2.6 FRACTURAS MAXILOFACIALES

Se pueden clasificar como sigue:

1. - Intrabucales: proceso alveolar y apófisis palatina
2. - Horizontales suborbitarias que no interesan los huesos nasales (fractura de Guerin).
3. - Fracturas transversales que afectan a la órbita, malar y huesos nasales.
4. - Fractura piramidal que interesa los huesos nasales y los maxilares.²⁷

²⁷ Kurt H Thoma. D.M.D., F.D.S.R.C.S. Eng. Et al. Estomatología. Ed. Salvat



Fracturas Panfaciales

El maxilar no es una localización frecuente de fracturas completas o primarias ya que está bien protegido por los huesos de la cara más superficiales y más prominentes. Sin embargo, muchas veces se fractura parte del maxilar cuando se fracturan los huesos vecinos, sobre todo el hueso malar.

Debe señalarse que una contusión directa (a menudo sobre los dientes) puede dar lugar a una fractura del piso de la nariz o del antro, unilateral o bilateral, y que en esta región son signos frecuentes la tumefacción y la hemorragia nasal.

La exploración en busca de una fractura submaxilar debe ser sistemática. Se balanceará suavemente cada parte del alveolo con los dedos pulgar e índice, los dedos se colocarán por encima de los ápices de los dientes. A veces los segmentos fracturados quedan impactados y por ello no son móviles. En este caso, la oclusión es también un dato importante del diagnóstico.

Una fractura transversa completa por encima de los ápices dentales hará que el paladar se mueva hacia arriba en la parte anterior y hacia abajo en la parte posterior. Estas partes pueden girar como si fuesen un solo cuerpo o simplemente caer y mantener un cierre correcto a expensas del espacio libre. Se conoce también con el nombre de fractura de Guerín y en la clasificación de *Le Fort* se incluye en la *clase I*.²⁸

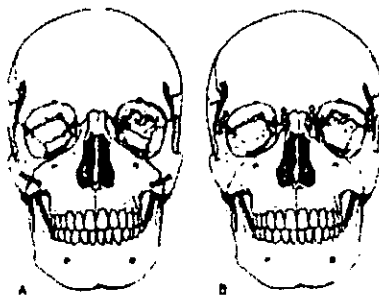
²⁸ Kruger O Gustavo. Tratado de Cirugía Bucal y Maxilofacial.

Por lo general, las radiografías no son concluyentes, pero las posiciones periapicales pueden mostrar las líneas de fractura a través de los alvéolos.

El tratamiento de las fracturas maxilares depende de su exacta localización e intensidad. Una fractura fragmentaria generalmente se reduce a la posición correcta y se fija a los dientes contiguos durante el tiempo que haga falta, mientras que el cierre de la boca se consigue con los dientes mandibulares. Cuando faltan los dientes se utilizarán unos stents. Los fragmentos impactados se movilizarán con una reducción abierta. Las fracturas transversas móviles se reducen cruentamente con alambres intraóseos, o mediante una reducción cerrada con un punto de fijación más arriba del esqueleto, por ejemplo, los arcos zigomáticos, etc.

2.7 FRACTURAS DEL TERCIO MEDIO DE LA CARA

Además del maxilar, las restantes estructuras óseas de esta área quirúrgica pueden también fracturarse como un todo o en parte. La fractura *clase II de Le Fort* (también llamada *fractura piramidal*) comprende los dos maxilares y los huesos nasales de la nariz. Por ello, esta fractura se caracteriza por un movimiento en la base de la nariz, mientras que los procesos alveolares anteriores están fijos.²⁹

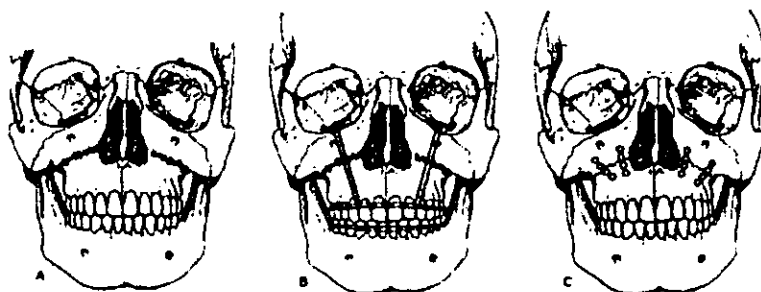


Le Fort II

²⁹ Kruger O Gustavo. Tratado de Cirugía Bucal y Maxilofacial. Ed. Interamericana.

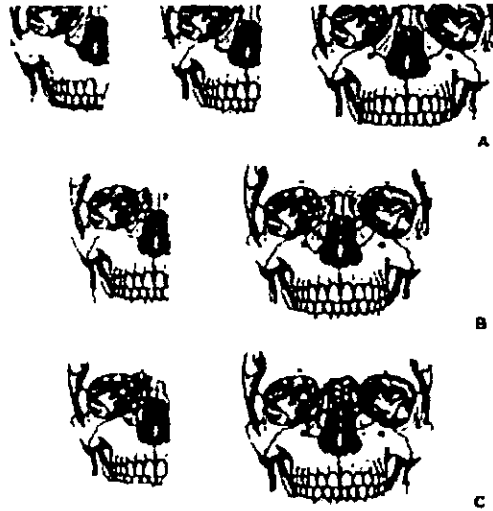
La fractura no reducida de este grupo tiene un aspecto característico de plato con oclusión anterior de punta a punta. A estas fracturas piramidales se asocia muchas veces la fractura del hueso zigomático.

La fractura de *Le Fort clase III* rara vez ocurre en bloque, sino que presenta muchos fraccionamientos faciales. Conocida también como fractura facial transversa o separación craneofacial, pasa a través de las órbitas a los arcos zigomáticos, separando los tercios superior y medio de la cara. Los datos intraorales pueden ser parecidos en las tres variedades de Le Fort, por ejemplo, oclusión y movilidad anormales.³⁰



Le Fort III: suspensores y miniplacas

³⁰ Kruger O Gustavo. Tratado de Cirugía Bucal y Maxilofacial. Ed Interamericana.



Clasificación de Le Fort

En la fractura transversa del maxilar, sin embargo, hay una tendencia a una oclusión precoz posterior debido a la inclinación posterior del fragmento fracturado.

Debido a su prominencia, la fractura del cigoma es una entidad clínica frecuente. A pesar de su forma cuadrilátera, puede separarse en la fractura y necesitar una reducción y fijación.

Ya que contribuye a formar gran parte del suelo lateral de la órbita y que el ligamento palpebral lateral se adhiere a su prominencia frontal, el desplazamiento de este hueso da lugar muchas veces a desplazamiento del ojo. Se corrige elevando el trozo fracturado para evitar alteraciones extraoculares permanentes.

Es patognomónica la palpación de una deformidad en escalón en el borde infraorbital, por encima del agujero infraorbitario (a menos que esté disimulado por el edema).

Si no lo hay, la sola presencia de edema periorbital, equimosis o hemorragia subconjuntival manifiesta o ambas, hacen necesaria una investigación más a fondo. La radiografía preferida debe hacerse en la posición de Watters.

Existen fracturas de los dientes y maxilares, originadas generalmente por una fuerza mecánica excesiva, sin embargo, las fuerzas normales aplicadas a dientes y hueso ya debilitados también producen fracturas. Las radiografías son muy útiles para la evaluación de las fracturas. Las radiografías muestran si el paciente tiene una sola fractura, fracturas múltiples, una fractura conminuta o una fractura complicada. Las radiografías muestran la localización de la fractura, el grado de separación entre las partes del elemento anatómico afectado y el tamaño de los fragmentos de una fractura conminuta.

Para poder examinar radiográficamente a un paciente con fractura de forma adecuada, han de conocerse la anamnesis del paciente y los hallazgos del examen clínico.³¹

Es necesario conocer la asociación de ciertos tipos de fracturas con otros, el efecto de la tracción muscular sobre las diversas porciones de los huesos afectados y el efecto de los ligamentos y fascia sobre la posición de los fragmentos óseos.

Es importante recordar que, cuando el haz de rayos Roentgen es dirigido formando ángulos mas o menos rectos con el plano de la fractura, ésta no es reproducida algunas veces en la radiografía.

El grado de separación observado entre las porciones del hueso afectado es mínimo y no máximo.³²

También es importante conocer las posibles ilusiones ópticas y las suturas del cráneo, el observador podría confundir éstas imágenes normales con fracturas.

Las radiografías no solamente son útiles para el diagnóstico de fracturas, sino también necesarias para comprobar la reducción de fracturas durante el tratamiento y la producción de nuevo hueso durante el proceso curativo.

³¹ Poyton Guy, h. Radiología Bucal. Ed. Salvat.

³² Gómez Mattaldi, Recaredo A. Radiología Odontológica. Ed. Mundi.

2.8 FRACTURAS PANFACIALES

Estas son fracturas múltiples del esqueleto facial que comprometen todos los huesos de la cara, y aparecen asociados con traumatismos de otras zonas del cuerpo.

Para que exista este tipo de fractura, la magnitud de las fuerzas del traumatismo debe ser muy intensa, superior a las fuerzas mínimas necesarias para causar fracturas en cada una de las zonas de la cara.

Estas fuerzas traumáticas demasiado intensas provocan estallidos óseos destrozando el periostio.³³

El paciente politraumatizado debe estar estabilizado fisiológicamente para realizar la evaluación diagnóstica secuencial de las fracturas panfaciales.

Las fracturas conminutas panfaciales, cada vez más frecuentes a consecuencia de accidentes automovilísticos a alta velocidad, son las más inestables y difíciles de tratar de todas las fracturas faciales.

2.9 EXAMEN CLÍNICO

2.9.1 VALORACIÓN INICIAL DEL PACIENTE

Todo paciente que ha sufrido un traumatismo del cráneo o de la cara debe ser examinado por la posibilidad de una fractura del maxilar. No es infrecuente que se trate una fractura de una pierna y se suturen las heridas faciales, solo para descubrir varios días o semanas más tarde que existe una fractura maxilar. Las fracturas son más difíciles y en algunos casos imposibles de tratar satisfactoriamente en una fecha tardía.

³³ Kruger O Gustavo. Tratado de Cirugía Bucal y Maxilofacial. Ed. Interamericana.

En la mayoría de los grandes hospitales todo traumatismo de cráneo es examinado como rutina por el servicio de cirugía, mientras el paciente permanece en la sala de emergencia.

El estado general del paciente y la presencia o ausencia de traumatismos más serios son la preocupación primera. La asfixia, el shock y la hemorragia son causas que requieren de atención inmediata. Las heridas extensas de los tejidos blandos de la cara son tratadas antes o junto con la reducción de las fracturas óseas exceptuando los pocos casos en los que las fracturas pueden tratarse con fijación directa con alambre antes de la realización del cierre de los tejidos blandos.

Sin embargo, el tratamiento de las heridas faciales menores se pospone hasta que se hayan colocado los arcos-peine intrabucales, dado que un hermoso cierre cutáneo puede volverse a abrir por las tensiones impuestas por el procedimiento intraoral.³⁴

Cuando se examina al paciente para determinar si existe una fractura del maxilar y que ubicación tiene, es aconsejable buscar zonas de contusión.

Esto va a proveer información sobre el tipo, la dirección y la fuerza del traumatismo.

La contusión a veces puede esconder fracturas gravemente deprimidas por el edema de los tejidos. Deben examinarse los dientes. Las fracturas desplazadas en las zonas dentadas son puestas de manifiesto por un fragmento deprimido o elevado y la interrupción de la continuidad del plano oclusal.

Por lo general se nota un desgarramiento de la mucosa y una hemorragia concomitante.

Con las fracturas de los maxilares se asocia un olor característico, que tal vez sea el resultado de una mezcla de sangre y saliva estancada. Si no existe un desplazamiento evidente debe hacerse un examen manual.

³⁴ Kurt H. Thomas . Eestomatologia. Ed. Salvat.

El maxilar se examina colocando el pulgar y el índice de una mano en el cuadrante posterior izquierdo y balanceándolo suavemente de un lado al otro, siguiendo el mismo procedimiento en el cuadrante posterior derecho y luego repitiéndolo en los dientes anteriores. Si existe una fractura completa. Puede moverse todo el maxilar superior. Una fractura vieja, o una en que haya habido un impacto posterior, no se va a mover. Esto último se reflejará en una maloclusión.

En una fractura unilateral, se moverá la mitad del maxilar superior. Esto debe diferenciarse de una fractura alveolar. La fractura unilateral del maxilar superior por lo general va a tener una línea de equimosis en el paladar cerca de la línea media, mientras que la fractura del reborde alveolar estará confinada a éste. Si se demuestra la presencia de una fractura del maxilar superior, deben observarse la cara externa del maxilar y la nariz. Puede existir una fractura piramidal que se extienda hacia arriba a la zona nasal. Además de los huesos flojos, el paciente por lo general va a tener hemorragia nasal (epistaxis) y los ojos morados.

Todos los pacientes con traumatismos faciales deben examinarse en busca de fractura facial transversal. Estas fracturas a veces son pasadas por alto debido al edema y dolor facial. El dedo examinador debe palpar el reborde infraorbitario. Un escalón en esta zona indica una fractura.³⁵

El reborde normal tiene una zona áspera aquí, que no debe confundirse con una fractura. Debe palparse a continuación la cara externa de la órbita ósea.³⁵

El examen cuidadoso debe revelar una separación de la línea de sutura frontomalar. Generalmente se le encuentra si está fracturado el reborde infraorbitario.

Debe palparse el arco zigomático. Puede encontrarse una fractura aunque no exista otra fractura facial o maxilar. Si las zonas infraorbitaria y orbital externa reflejan fracturas, el cuerpo del malar estará separado del maxilar superior, y frecuentemente, existirán una o más fracturas posteriores en el arco zigomático. La palpación cuidadosa puede revelar la fractura. Un hoyuelo a lo largo del arco zigomático es patognomónico de una fractura. El edema que está por encima puede dificultar el diagnóstico clínico.

³⁵ Idem

Parándose frente al paciente y presionando un abate lenguas desde el centro del cigoma hasta la cara externa del hueso temporal de cada lado, el examinador va a notar una diferencia en la angulación entre ambos baja lenguas que ayudará al diagnóstico de un arco zigomático hundido.

Un cuerpo malar hundido puede permitir una depresión gravitacional del contenido de la órbita. El borde del baja lenguas, sostenido frente a las pupilas oculares, se va a inclinar alejándose del plano horizontal si un ojo está más abajo que el otro.

Cuando se sospecha fractura del maxilar, deben buscarse varios signos antes de hacer el examen manual que se ha descrito.³⁶

1. - *Hemorragia en los oídos.*

Esto requiere la diferenciación entre una fractura de la fosa craneal media, la fractura del cóndilo mandibular y aun una herida primaria en el conducto auditivo externo. Es necesaria una consulta neuroquirúrgica para diferenciar estos estados. Hay otros signos neurológicos en la fractura del cráneo. Las fracturas u otras heridas se tratan sólo cuando éste se considere que el paciente está fuera de peligro, lo que en algunos casos puede ser una ó dos semanas más tarde.

2. - *Rinorrea de líquido cefalorraquídeo.*

Si la lámina cribosa del hueso etmoides está fracturada en una fractura maxilar superior complicada, fluirá por las narinas externas líquido cefalorraquídeo. Puede hacerse un rápido diagnóstico colocando un pañuelo bajo la nariz durante un momento, dejando que se seque el material. El moco relacionado con un resfrío va a almidonar el pañuelo, mientras que el líquido cefalorraquídeo se va secar sin hacerlo. Si existen dudas, se hace una prueba de glucosa en el material recogido. Una prueba con un papel reactivo comercial va a identificar el azúcar en el líquido cefalorraquídeo normal. Sin embargo no es preciso en presencia de cantidades importantes de sangre.

³⁶ Idem.

3- *El movimiento del maxilar superior.*

De cualquier tipo en presencia de rinorrea cefalorraquídea es peligroso.

Pueden empujarse hacia el interior de la duramadre microorganismos infecciosos y provocar una meningitis.

Hace algunos años el neurólogo insistía en que debía dejarse pasar tiempo para permitir que el tejido de granulación cubriera los extremos desplazados del hueso, de manera que la infección no pudiera entrar en las meninges cuando se intentaba la reducción de la fractura del maxilar. A menudo no era posible la reducción completa para ese momento. Con antibióticos, la reducción se permite ahora antes.

Los huesos correctamente reducidos permiten una cicatrización más rápida y mejor de los tejidos blandos. Con menos relleno de espacios vacíos entre extremos óseos separados.

4.- *Signos y síntomas neurológicos.*

El letargo, la cefalea intensa, los vómitos, el reflejo de Babinski positivo y la pupila o pupilas dilatadas y fijas, son signos que apuntan a un posible traumatismo neurológico.

CAPITULO III

DIAGNÓSTICO RADIOLÓGICO

La radiología es muy útil para la evaluación de las fracturas por que proporciona datos definitivos como son el mostrar si el paciente tiene una sola fractura, fracturas múltiples, una fractura conminuta o una fractura complicada.³⁷

Las radiografías muestran la localización de la fractura, el grado de separación entre las partes del elemento anatómico afectado y el tamaño de los fragmentos de una fractura conminuta.

Las radiografías no solamente son útiles para el diagnóstico, sino también necesarias para comprobar la reducción de fracturas durante el tratamiento y la producción de nuevo hueso durante el proceso regenerativo. Para examinar radiográficamente a un paciente con fractura de forma adecuada, ha de conocerse el análisis del paciente y los hallazgos del examen clínico.

Las proyecciones radiológicas deben cumplir con las siguientes características:

3.1. IDENTIFICACIÓN

- a) Deben ser marcadas en el lado derecho con respecto al paciente, al momento de tomar la radiografía.
- b) Se debe indicar el tipo de estudio y la proyección utilizada.
- c) Nombre del paciente.
- d) Sexo.
- e) Edad.
- f) Fecha.
- g) Número de expediente.

³⁷ Gómez Mattaldi, Recaredo. Radiología Odontológica. Ed. Mundi.

3.1.1 REGIÓN CON PRECISIÓN

Se debe reconocer exactamente la región que se desea observar por medio de la proyección radiológica adecuada.

3.1.2 CALIDAD RADIOGRÁFICA

Para considerar que una proyección radiológica tiene calidad se debe observar claridad y nitidez de los colores de la radiografía, en caso contrario el estudio radiológico será considerado de mala calidad y va a ser imposible interpretar correctamente.

3.1.3 ESTRUCTURAS DE TEJIDOS BLANDOS

- a) Forma
- b) Tamaño
- c) Volumen
- d) Posición

3.1.4 DENSIDAD ÓSEA

Debemos reconocer los componentes que integran los huesos.
38

3.1.5 REGIONES ANATÓMICAS

“Los ojos ven la mente conoce” (Dr. AQUINO)

Debemos conocer las estructuras anatómicas y las proyecciones utilizadas, para poder realizar una interpretación acertada.

“Interpretar no es adivinar” (GOMEZ MATTALDI)

³⁸ Idem

3.2 PROYECCIONES RADIOGRÁFICAS EXTRAORALES

3.2.1. TIPOS DE RADIOGRAFIAS EXTRAORALES

- Tomografía rotacional
- Lateral de cráneo
- Lateral oblicua
- P.A. Posteroanterior o Caldwell
- A.P. anteroposterior o Towne
- Watters, occipitomentoniana

TOMOGRAFÍA ROTACIONAL ORTOPANTOMOGRAFÍA

Fue desarrollada por Paatero, en los años 40's de nuestro siglo.

En la técnica, el tubo de rayos Roentgen y el soporte de la película se mueven ambos en sentido de las manecillas del reloj, alrededor de la cabeza del paciente, en forma elíptica.

La ortopantomografía, en lo referente a la investigación de posibles trazos fracturarios, es una técnica de elección, en el caso en que las mismas asienten en la mandíbula. De hecho podemos hablar que se ha diseñado la aparatología misma tomando en cuenta la geometría mandibular, por lo tanto podemos obtener en la inmensa mayoría de los casos buenas vistas de la mandíbula y la posible patología traumatológica que en ella asiente

Las imágenes panorámicas son insustituibles para posibilitar la visión del:

- Número de huesos fracturados.
- El grado de separación.
- Presencia o ausencia de secuestros óseos.
- En algunos casos es posible obtener información adicional del estado sinusal.

El punto de corte tomográfico, es la zona exacta en la que se deberá encontrar el paciente al ser colocado en el aparato de rayos Roentgen para evitar distorsiones en la imagen.

Tiene un diafragma vertical, el cual elimina la radiación dispersa.

Las ventajas que esta proyección nos proporciona, es observar en una forma panorámica ambos lados del maxilar y la mandíbula, son visibles lesiones de diferentes densidades óseas, radiopacas y radiolúcidas, dientes retenidos, ausencia de dientes y fracturas, nos permite observar los cóndilos, la rama el ángulo, cuerpo y sínfisis en la mandíbula.

En la maxila, nos da una visión de órbitas, tuberosidad del maxilar, apófisis pterigoides, hueso zigomático, apófisis coronoides, septum nasal, etc.

La posición del paciente politraumatizado en el aparato es más cómoda.

Pero esta proyección también tiene sus desventajas, pues debido a la sobreposición de estructuras normales, puede causar confusión al momento de la interpretación de anomalías o patologías. Otra de las desventajas es que aparecen distintos factores de aumento por la relación de las distancias foco-objeto y objeto-película. Por que no son iguales en todos los puntos.

Esta es una forma de proyectar la imagen de ambos maxilares sobre una película, esta proyección generalmente se utiliza para una interpretación crítica.

La tomografía rotacional no es específicamente apta para el estudio de fracturas maxilares, pero permite obtener una idea de este tipo e patología asociada a otras, en ciertas áreas de la maxila, a saber: desviaciones y fracturas de tabique nasal, interrupciones de la continuidad de las paredes de la abertura piriforme.

En algunos casos es posible obtener información adicional del estado sinusal; existencia o no de contenido líquido o sangre extravasada, observando la opacidad del seno maxilar. Esto en los casos que clínicamente coincidan con traumatismos del tercio medio de la cara.

LATERAL DE CRÁNEO

Las vistas craneales más útiles en radiología bucal, son las laterales de cráneo desde el plano sagital que es el que está paralelo a la película.

Huesos faciales:

Se observa el maxilar, arco y hueso zigomático, borde de la órbita y el cuerpo de la mandíbula.

Usos:

Fracturas del maxilar, cuerpo de la mandíbula, hueso zigomático, huesos nasales y lesiones del maxilar o seno.³⁹

El plano sagital del paciente está paralelo a la película y el rayo central incide de manera perpendicular a nivel de la silla turca, se dirige por la proximidad del foramen auditivo externo.

LATERAL OBLICUA

Esta proyección se utiliza cuando sospechamos que existe una fractura del cuerpo de la mandíbula y la sínfisis, así como del ángulo, la rama ascendente y el cuello del cóndilo.

Técnica:

El plano sagital del paciente se encuentra paralelo a la película y el rayo central deberá incidir en relación del área que se tomará.

³⁹ Meschan Isadore. Técnica Radiológica, Posiciones y Correlación Anatómica. Ed. Panamericana.

POSTEROANTERIOR O CALDWELL

Esta proyección se puede utilizar cuando existe sospecha de fractura del hueso frontal, la sutura del hueso zigomático, los bordes de la órbita y las paredes laterales de los senos maxilares y los senos paranasales.

El chasis se coloca frente a la cara del paciente, la relación entre ambos es fronto-naso-placa.

El rayo central incide por la parte posterior de la cabeza en el plano sagital ó línea media a nivel del meato auditivo externo y sale por la parte anterior.

A.P. ANTEROPOSTERIOR O TOWNE

Esta proyección también es útil para observar la ATM.

Es posible convertir todas las proyecciones posteroanteriores en anteroposteriores si se coloca al paciente en posición supina, aunque en radiología bucal proporciona mejores resultados la posteroanterior, debido a que el área de investigación se encuentra más cerca de la película.

Se obtiene de adelante hacia atrás con la boca en máxima apertura y con los cóndilos en translación fuera de las fosas. Si no puede realizarse una translación del cóndilo hacia la cresta de la eminencia, se produce una superposición del hueso subarticular y se pierde gran parte de la utilidad de esta radiografía.

Cuando esta proyección puede obtenerse de forma satisfactoria, ofrece una buena visualización del hueso subarticular superior del cóndilo, así como los polos medial y lateral.

Asimismo proporciona una imagen excelente para valorar una fractura del cuello del cóndilo.⁴⁰

⁴⁰ Gómez Martaldí, Recaredo A. Radiología Odontológica. Ed Mundi.

Evaluación:

Tanto la porción horizontal (cuerpo) como la rama ascendente mandibulares deben observarse sin rotación (esto se comprueba por su simetría en ambos lados).

Debe observarse la totalidad de la mandíbula (cóndilos, ramas ascendentes, porción horizontal y sínfisis mentoniana)

La región mentoniana y parte de la porción horizontal de la mandíbula tienen poca definición debido a su superposición con la columna cervical.

PROYECCIÓN DE WATTERS U OCCIPITOMENTONIANA

Es una proyección posteroanterior, la cual se usa cuando existe sospecha de fracturas del maxilar, zigomático seno maxilar apófisis coronoides y cavidades nasales.

La cabeza se coloca en el plano sagital en ángulo recto a la película, la relación entre ambos, es mento-naso-placa formando un ángulo de 45°.

El rayo se dirige horizontal y se centra en la línea media a nivel del labio superior.⁴²

⁴² Idem

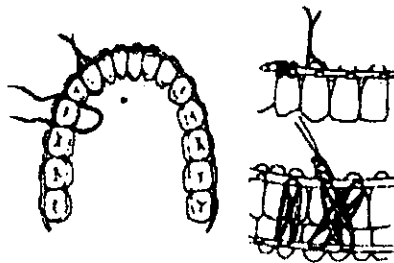
CAPITULO IV

TRATAMIENTO DE LAS FRACTURAS MAXILARES

El tratamiento de fracturas consiste en la reducción y la fijación. En el caso de los huesos largos, esto se hace a menudo en dos estadios, particularmente si se requiere mucha manipulación para la reducción. En las fracturas mandibulares simples, la reducción y la fijación se realizan juntas. El aparato que se emplea para mantener los maxilares juntos durante la cicatrización a menudo reducirá también la fractura. Si no se coloca el alambre con ansas múltiples, no se intentará reducir la fractura hasta que se haya terminado su instalación en cada maxilar.

Cuando los maxilares son aproximados entre sí y se coloca tracción elástica intermaxilar, la oclusión de los dientes va a ayudar a orientar las partes fracturadas hacia una buena posición. Por supuesto, hay excepciones. Las fracturas que se producen más allá de la parte dentada de la mandíbula, tal como el ángulo no se reducirán si están inicialmente desplazadas. Otros ejemplos son los maxilares desdentados y las fracturas viejas que están parcialmente cicatrizadas y que requieren tracción elástica continua para su reducción.

La fijación intermaxilar, es decir la fijación obtenida por alambres o bandas elásticas entre los maxilares, a los que se han fijado elementos de anclaje adecuados, tratará con éxito la mayoría de las fracturas en la mandíbula. Los principales métodos de fijación son la colocación de alambres, de arcos peine y de férulas.



Fijación Intermaxilar

El tratamiento de las lesiones traumáticas de los dientes y especialmente de las fracturas de los maxilares requiere considerable experiencia y familiaridad con los distintos métodos de ligadura interdientaria, alambrado transóseo, alambrado circunferencial, fijación esquelética, férulas y vendaje.⁴²

4.1 REDUCCIÓN ABIERTA

La reducción abierta con colocación de alambres interóseos es un método definitivo de anclar los fragmentos óseos en el sitio de la fractura. Se coloca el alambre a través de los orificios que están a cada lado de la fractura, se realiza la reducción bajo visión directa, y se obtiene inmovilización tensando los alambres. Este procedimiento por lo general se reserva a las fracturas que no pueden reducirse e inmovilizarse en forma adecuada con los métodos cerrados. Sin embargo, las fracturas que tienen tejidos blandos interpuestos entre los fragmentos y las fracturas que han cicatrizado en mal posición se tratan con reducción abierta.

Una ventaja de este método es la visualización directa de las paredes fracturadas, y en consecuencia, es posible una mejor reducción. Las fracturas oblicuas, particularmente aquellas que presentan una fractura corta en una lámina cortical y una larga en la otra (generalmente la lingual), se reducen con más precisión. Las fracturas complicadas se tratan de esta manera. Cabe notar, por otra parte, que una fractura conminuta no se trata por reducción abierta si esto puede evitarse. Los muchos pequeños fragmentos pueden perder su vitalidad y ser expulsados después de un procedimiento abierto debido a que las inserciones periósticas y de tejidos blandos circunvecinos y el hematoma que los rodea se ha perdido junto con sus funciones nutritivas y protectora, y puede introducirse una infección.

Otra ventaja es la fijación firme. Los dientes pueden aflojarse, los aparatos y los alambres pueden deslizarse, pero los extremos óseos siguen manteniéndose cerca uno del otro. Si existen dientes, la reducción abierta debe complementarse con la fijación intermaxilar para una estabilización adicional.

⁴² Kruger O Gustavo. Tratado de Cirugía Bucal y Maxilofacial. Ed. Interamericana.

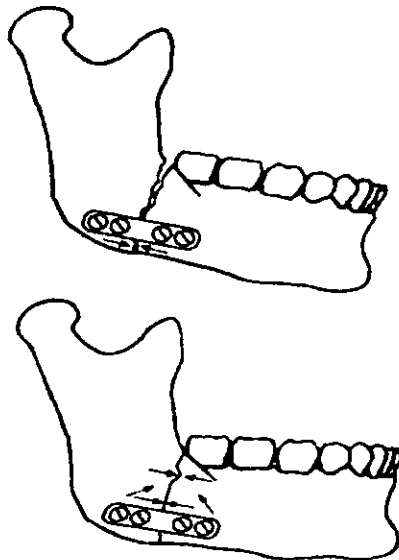
La experiencia ha demostrado que no se puede confiar a en los alambres intraóseos directos para la inmovilización completa de los fragmentos si se permite el uso irrestricto de los maxilares.

La reducción abierta se hace casi siempre bajo anestesia general en la sala de operaciones. Los alambres intermaxilares ya deben estar colocados. Por ésta razón, está indicada la anestesia nasoendotraqueal. El sitio más común para la reducción abierta es en el ángulo de la mandíbula, y la descripción se hará por ésa técnica.

4.2 TRATAMIENTO DE LAS FRACTURAS DE LA MANDIBULA

Fracturas no complicadas:

Un alto porcentaje de fracturas mandibulares pueden tratarse con fijación intermaxilar simple. Las fracturas deben estar ubicadas dentro del arco dentario, y por lo menos debe existir un diente sano en el segmento posterior (proximal).

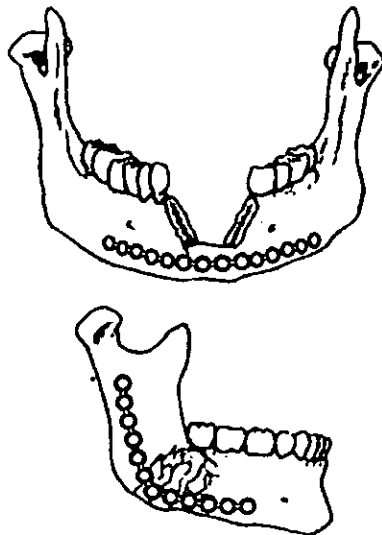


Fracturas de ángulo mandibular y tratamiento con miniplacas

Aunque no hay ventajas específicas inherentes al uso de un método sobre otro en una fractura determinada, en general puede utilizarse cualquier método de fijación intermaxilar.

Fracturas complicadas:

Las fracturas complicadas no pueden ser reducidas y fijadas en forma adecuada con una fijación intermaxilar simple, requieren otras medidas. Generalmente, los casos dentados reciben una fijación intermaxilar como punto de partida.

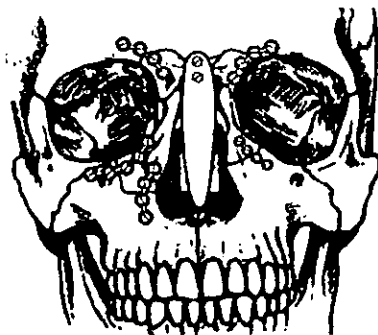

Tratamiento de fracturas mandibulares.

Se realiza la fijación intermaxilar. Las fracturas horizontales y verticales favorables no requieren más tratamiento.

4.3 TRATAMIENTO DE FRACTURAS PANFACIALES

Su tratamiento debe abordarse de forma sistemática, ya que muchas veces la oclusión no puede servir de guía al asociarse fracturas sagitales del paladar con fractura de mandíbula parasinfisiaria, de cóndilo, etc. La reconstrucción de los arbotantes verticales y horizontales del esqueleto craneofacial, permitirá restaurar la dimensión vertical, transversal y la proyección de la cara del paciente.



Tratamiento de fracturas panfaciales con miniplacas

Primero deben reducirse y fijarse las fracturas frontonasales para construir una base estable sobre la cual fijar posteriormente las fracturas del tercio medio facial. Habitualmente las fracturas del tercio medio se reducen y fijan de lateral a medial. Gruss señala la reducción y fijación rígida de los arcos cigomáticos como la clave para restablecer la anchura y proyección de la cara (si no se corrige el aumento en la anchura de la cara de estos pacientes se tendrá, además, una pérdida normal proyección de la cara).

Posteriormente se reducirá y se inmovilizará con métodos de fijación rígida las fracturas zigomáticas, infraorbitarias y orbitonasomoidales. La dimensión transversal del maxilar se recuperará al poner en relación los arbotantes con el segmento mandibular. Se requiere fijar las fracturas sagitales del paladar con miniplacas para reconstruir una base oclusal estable.

Finalmente se reconstruye la anchura y proyección de la mandíbula poniéndola en relación con la maxila. Puede ser necesaria la reducción abierta y fijación rígida de las fracturas subcondíleas, sobre todo en casos de fracturas bilaterales.⁴³

⁴³ Kruger O. Gustavo. Tratado de Cirugía Bucal y Maxilofacial. Ed. Interamericana.

CONCLUSIONES

Después de haber llevado a cabo el estudio y la revisión de 60 expedientes de pacientes con traumatismos maxilofaciales, observamos que el uso de la Tomografía Rotacional es muy limitado a pesar de que nos brinda una información muy detallada, siempre y cuando esta sea de gran calidad.

También nos podemos dar cuenta de que las proyecciones mas frecuentemente utilizadas son la anteroposterior, posteroanterior, watters, lateral de cráneo y lateral oblicua.

Y en algunas ocasiones se utilizaron las proyecciones de Towne y Hirtz, por lo tanto este estudio demuestra la importancia que tiene la radiología para poder detectar las diferentes fracturas que se presentan actualmente, ya que en la sociedad en que vivimos cada día es más peligrosa, ya que esta comprobado que el factor principal para que estas lesiones se presenten, son los asaltos y las riñas seguidas por los accidentes automovilísticos, por lo tanto se deben implementar medidas que permitan vivir en armonía y así evitar este tipo de lesiones.

ANEXOS

ANEXO 1
HOJA DE RECOLECCIÓN DE DATOS

No	Fecha Folio	Sexo	Edad	Etiología	Proyección	Hallazgos	Tratamiento
1	4-1-99 79	M	40	A. Automovili- listico.	A.P. Waters P.A.	F. Panfacial	Reducción Fx. Quirúrgi- co.
2	16-1-99 90	F	20	Asalto	AP Lateral de Cráneo Perfiograma Water Lat.	Fx. Nasal	Quirúrgico.
3	5-2-99 12	F	34	A. Automovili- listico.	Water Lat. de Cráneo	Fx. No Dos- plazada de Malar Izq.	Reducción de Fx.
4	19-2-99 35	M	3	Caida de su Altura	P.A. Lateral de Cráneo	Fx. Del Máxi- lar con Dis- yunción Palatina	Quirúrgico Quirúrgico.
5	22-2-99 56	M	18	Riña	Lateral de Cráneo Perfiograma	Fx. Nasal	Quirúrgico
6	28-2-99 78	M	35	A. Automovili- listico.	P.A. Waters	Fx. Fronto- malar Derch.	Reducción de Fxs.
7	30-2-99 93	M	43	Asalto	P.A.	Fx. De Hue- so Frontal	Quirúrgico Quirúrgico
8	5-3-99 8	M	21	Airpellado	Lateral de Cráneo	Fx. Cigoma- tico Malar Fx. Nasal.	Quirúrgico
9	8-3-99 24	M	40	Contuido con Petardo	P.A. Waters lateral de Cráneo.	Fx. Panfacial	Reducción de Fxs.
10	12-3-99 35	F	15	Contuido	Lateral de Cráneo.	Fx. Prema- xila.	Quirúrgico Reducción
11	17-3-99 46	M	23	A. Automovili- listico.	Lateral de Cráneo. Waters P.A.	Fx. Fronto- nasal.	Cerrada Fenula
12	21-3-99 54	F	18	Riña	Lateral de Cráneo. Perfiograma	Fx. Nasal	Reducción de Fxs. Quirúrgico.
13	27-3-99 65	M	32	Asalto	Lateral de Cráneo.	Fx. Nasal	Quirúrgico

14	30-3-99	73	M	56	Contenido	Hitz P.A.	Fx. Piso de Orbita. Drecht	Quirúrgico
15	2-4-99	14	M	16	Atropellado	P.A. Lateral de Cráneo Periflograma Lateral de Cráneo	Fx. De Huesos Nasales	Quirúrgico
16	7-4-99	23	M	31	A. Automovilístico	Water P.A.	Fx. Piramidal Fx. Lefort II	Quirúrgico.
17	10-4-99	34	M	15	Riña	P.A. Lateral de Cráneo. Periflograma	Fx. De Huesos nasales.	Quirúrgico
18	12-4-99	53	M	43	A. Automovilístico	Waters P.A. Lateral de Cráneo.	Fx. Cíngomalar derch.	Reducción de Fracturas
19	17-4-99	65	M	27	Asalto	P.A. Lateral de Cráneo	Fx. Nasal	Quirúrgico
20	23-4-99	98	F	24	A. Automovilístico.	Waters P.A.	Fx. Piso de Orbita Fx. Malar izq.	Reducción de Fxs. Quirúrgico
21	25-4-99	126	M	34	Atropellado	P.A. Lateral de Cráneo	Fx. Nasal	Quirúrgico
22	15-5-99	38	M	45	Arma de fuego	Waters P.A.	Fx. Lefort I	Quirúrgico
23	25-5-99	61	M	59	Caída de 2mt	A.P. P.A.	Fx. Occipital	Quirúrgico
24	25-5-99	61	M	6	Atropellamiento.	P.A. Lateral de Cráneo Waters.	Fx. Malar derecho Nasal	Reducción de Fractura de Fractura Quirúrgico.
25	5-6-99	17	F	23	caída de sualtura	P.A. Lateral de Cráneo	Fx. Malar	Quirúrgico.
26	10-6-99	34	M	29	Riña	Lateral de Cráneo	Fx. Huesos nasales Fx. Vomer.	Fijación intermaxilar
27	14-6-99	52	F	13	Caída de su altura	P.A. Waters	Fx. Frontal	Quirúrgico
28	18-6-99	73	M	29	Arma de Fuego.	Hirtz Lateral de Cráneo	Fx. Maxilar Fx. Malar	Reduccion de Fxs. Quirúrgico
29	29-6-99	161	F	34	A. Automovilístico	P.A. Waters Lateral de Cráneo	Fx. Piso de Orbita izq.	Quirúrgico
30	14-7-99	05	M	48	Riña	Lateral de Cráneo P.A.	Fx. Malar izq.	Quirúrgico


No	FECHA	FOLIO	SEXO	EDAD	ETIOLOGIA	PROYECCION	HALLAZGOS	TRATAMIENTO
1	17/01/99	6	M	12	A. Automovilístico	P.A. Lateral oblicua	Fx Ángulo derch. Mandibula	Reduccion cerrada.
2		15	M	46	Atropellado	Lateral de craneo Shuller	Fx Condilio desplazada izquierda	Reduccion Abierta
3	19/02/99		M	18	Asalto	Lateral de Cráneo Lateral Oblicua P.A.	Fx Sinfisistis	Fijacion intermaxilar
4	25/02/99	29	F	23	Atropellado	Lateral de Cráneo Waters Shuller	Fxs Multiples en Mandibula	Quirúrgico osteosintesis Fijacion Inter maxilar
5	28/02/99	58	M	49	A. Automovilístico.	Lateral Oblicua Waters	Fx angulo izq.	Fijacion inter maxilar
6	5/03/99	13	F	22	Asalto	P.A Lateral Oblicua	Fx Sinfisistis derecha	Fijacion inter maxilar
7	9/03/99	20	M	19	Atropellado	Lateral Oblicua PA	Fx Ángulo de la Mandibula Izq.	Quirúrgico Fijacion inter maxilar
8	14/03/99	45	M	63	Caída de su altura	AP Lateral oblicua Cráneo.	Fx Sinfisistis izq.	Fijacion inter maxilar
9	20/03/99	61	F	7	A. Automovilístico	AP, Lateral Cráneo Shuller	Fx de Cuerpo mandibular Fx. Cuello del Condilio izquierdo.	Osteosintesis Fijación Intermaxilar
10	23/03/99	75	M	28	Riña	AP Lateral Oblicua Hirtz	Fx Apófisis Coronoides	Traslado
11	28/03/99	96	F	32	Asalto	Lateral Oblicua P.A.	Fx Desplazada Angulo mandibula Dext.	Quirúrgico Fijacion inter maxilar.
12	2/04/99	18	M	49	Riña	Lateral Oblicua Lateral de Cráneo	Fx cuerpo de la Mandibula Derecha	Quirúrgico Fijación intermaxilar
13	8/04/99	34	M	23	Riña	Lateral Oblicua P.A.	Fx Sinfisistis derecha.	Osteosintesis

14	19/04/99	65	F	3	Caida de 1mt.	Lateral de Cráneo PA	Fx. Parasinfiania	Reduccion Abierta.
15	22/04/99	77	M	20	Riña	AP.Lateral de Cráneo	Fx. Sinfisis Izq. Fx. Subcodilar	reducción de Fracturas
16	28/04/99	98	M	27	Asalto	P.A. Lateral Oblicua	Fx. Angulo Mandibula Drcho.	Osteosintesis Fijación Intermaxilar
17	5/05/99	2	M	35	Atropellado	AP.A. Lateral de Cráneo Lat. Oblicua	Fx. Sinfisis Fx. Cuerpo y Angulo de la Mandibula	Quirúrgico Reducción de Fxs.
18	16/05/99	14	F	49	Asalto	AP.A. Lateral de Cráneo	Fx. Sinfisis Derecha	Fijación Intermaxilar
19	20/05/99	25	F	56	Riña	AP.Lateral de Cráneo	Fx. Angulo Izquierdo	Reducción Cerrada
20	27/05/99	31	M	55	Atropellamiento	PA.Lateral de Cráneo	Fx. Sinfisis Mandibula Izquierda Fx. Cuerpo Izquierda	Reducción De Mandibulas
21	1/06/99	5	M	43	Accidente automovilístico	AP. Lateral de Cráneo Lateral Oblicua	Fx. De Condilo Fx. Sinfisis Drch. Fx. Cuerpo Mandibular Drcho.	Quirúrgico Osteosintesis Fijación Intermaxilar
22	7/06/99	13	M	39	Caida de 2m. de Altura	AP Lateral de Cráneo Lateral Oblicua	Fx. Rama Cuerpo Drcho. Fx. Cuello de la mandibula.	Quirúrgico Osteosintesis
23	13/06/99	24	F	51	Accidente Automovilístico	Lateral Oblicua. P.A	Fx. Sinfisis Cuerpo Mandibular	Quirúrgico Osteosintesis
24	22/06/99	33	M	66	Riña	AP. Lateral de Cráneo P.A. Lateral oblicua	Fx. Múltiples Cuerpo Rama Mandibular Fx. Sinfisis Izquierda	Quirúrgico
25	29/06/99	50	M	79	Caida de su Altura	P.A. Lateral de Cráneo	Fx. Sinfisis Izquierda	Quirúrgico Osteosintesis

26	15/07/99	77	F	50	Atropellamiento	AP. Lateral de Cráneo Hirtz Lateral Oblicua	AP. Lateral de Cráneo Hirtz Lateral Oblicua	Fx. Mandibular Izq. Fx. Subcondilar	Quirúrgico
27	23/07/99	89	F	65	Trauma Golpe con Polin	Lateral Oblicua	Lateral Oblicua	Fx. Sinfisis Derecha	Quirúrgico Osteosíntesis
28	30/07/99	119	M	70	Caida de su Altura	AP. Lateral de Cráneo PA.	AP. Lateral de Cráneo PA.	Fx. Angulo de Mandibula	Quirúrgico Fijación Intermaxilar
29	5/08/99	13	M	46	Trauma Golpe con Bate	Lateral de Cráneo PA. Lateral Oblicua	Lateral de Cráneo PA. Lateral Oblicua	Fx. Sinfisis Fx. Angulo Mandibular Derecho	Osteosíntesis Fijación Intermaxilar
30	18/08/99	29	F	52	Asalto	P.A. Lateral Oblicua Hirtz A.P.	P.A. Lateral Oblicua Hirtz A.P.	Fx. Subcondilar Fx. Cuerpo de la mandibula.	Osteosíntesis
31	24/08/99	35	F	45	Accidente Automovilístico	PA. Lateral de Cráneo	PA. Lateral de Cráneo	Fx. Angulo Mandibula Derecho	Osteosíntesis Fijación Intermaxilar
32	1/09/99	4	M	39	Asalto	Lateral Oblicua PA.	Lateral Oblicua PA.	Fx. Desplazada Cuerpo Mandibula	Quirúrgico Fijación Intermaxilar
33	17/09/99	45	F	65	Asalto	PA. Lateral de Cráneo Waters	PA. Lateral de Cráneo Waters	Fx. Sinfisis Derecha	Osteosíntesis Quirúrgico
34	29/09/99	67	M	51	Atropellamiento	Lateral Oblicua PA.	Lateral Oblicua PA.	Fx. Sinfisis Izq. Fx. De Cuerpo Mandibula Izq.	Quirúrgico Fijación Intermaxilar
35	15/10/99	6	M	48	Asalto	AP. Lateral de Cráneo Hirtz	AP. Lateral de Cráneo Hirtz	Fx. Subcondilar Fxis Drcha.	Quirúrgico Fijación intermaxilar

PANFACIAL 6.45% 2
 NASAL 29.03% 9
 MALAR 22.58% 7
 MAXILAR 9.67% 3
 H. NASALES 9.67% 3
 PISO DE ORBITA 6.45% 2
 CIGOMÁTICO 6.45% 2

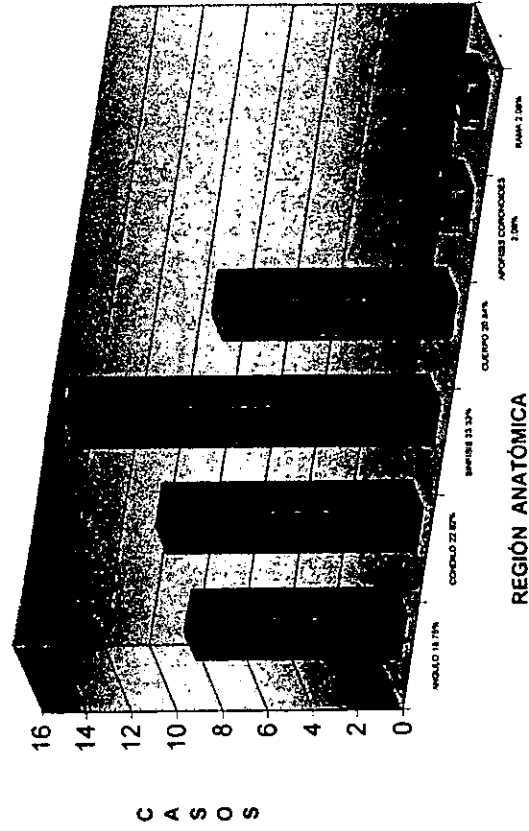
FRACTURAS MAXILOFACIALES



REGIÓN ANATÓMICA

ANGULO 18.75% 9
 CONDILLO 22.92% 11
 SINFISIS 33.33% 16
 CUERPO 20.84% 10
 APOFISIS CORONOIDES 2.08% 1
 RAMA 2.08% 1

FRACTURAS DE MANDÍBULA



AP 9.84% WATER 9.09% PA 31.81% LC 27.27% LO 15.15% HIRTZ 45.45% PERFIL 2.27%

13

12

42


36

20

6

3

PROYECCIONES RADIOGRÁFICAS



AP 9.84%

WATER 9.09%

PA 31.81%

LC 27.27%

LO 15.15%

HIRTZ 45.45%

PERFIL 2.27%

BIBLIOGRAFÍA

Gómez Mattaldi, Recaredo A.
"Radiología Odontológica"
Ed. Mundi
Tercera Edición

Poyton Guy, H.
"Radiología Bucal"
Ed. Interamericana
Primera Edición

Wuehrman A. H.
"Radiología Dental"
Ed. Salvat.

Masson-Little, Brown.
"Posiciones Radiográficas"
Ed. Interamericana.

Zegarelli Edward V.
"Diagnóstico en Patología"
Ed. Salvat

Meshan Isadore
"Técnica Radiológica, Posiciones y Correlación Anatómica"
Ed. Panamericana

Kruger O. Gustavo
"Tratado de Cirugía Bucal y Maxilofacial"
Ed. Interamericana
Quinta Edición

Wuehrmann A. H.
"Radiología Dental"
Ed. Salvat.

Poyton Guy, H.
"Radiología Bucal"
Ed. Interamericana
Primera Edición