

98



Universidad Nacional Autónoma de México

FACULTAD DE ODONTOLOGÍA

"CRECIMIENTO Y DESARROLLO CRANEOFACIAL PRENATAL Y POSTNATAL"

TESINA

QUE PARA OBTENER EL TÍTULO DE

CIRUJANA DENTISTA

PRESENTAN


PATRICIA HERNÁNDEZ BELMONT  
VERONICA THOMASSINY CORONEL

DIRECTOR: C.D. M.O. FCO. JAVIER LAMADRID CONTRERAS.  
ASESORES: C.D. ARTURO ALVARADO ROSSANO  
C.D. MARIO HERNÁNDEZ PÉREZ



México, D.F.

274473



2000



Universidad Nacional  
Autónoma de México

Dirección General de Bibliotecas de la UNAM

**Biblioteca Central**



**UNAM – Dirección General de Bibliotecas**  
**Tesis Digitales**  
**Restricciones de uso**

**DERECHOS RESERVADOS ©**  
**PROHIBIDA SU REPRODUCCIÓN TOTAL O PARCIAL**

Todo el material contenido en esta tesis esta protegido por la Ley Federal del Derecho de Autor (LFDA) de los Estados Unidos Mexicanos (México).

El uso de imágenes, fragmentos de videos, y demás material que sea objeto de protección de los derechos de autor, será exclusivamente para fines educativos e informativos y deberá citar la fuente donde la obtuvo mencionando el autor o autores. Cualquier uso distinto como el lucro, reproducción, edición o modificación, será perseguido y sancionado por el respectivo titular de los Derechos de Autor.



## AGRADECIMIENTOS

A nuestros padres, por todo el esfuerzo que han hecho, por todo su apoyo y su preocupación. Los amamos.

A nuestros hermanos, por apoyarnos en todo momento.

Al Dr. Lamadrid, por la dedicación de su tiempo en la elaboración de esta tesina y por toda su paciencia

A los doctores Arturo Alvarado y Mario Hernández, por compartir sus conocimientos con nosotras y apoyarnos durante el seminario de Titulación.

A nuestros maestros de toda la carrera, por enseñarnos tantas cosas, sin ellos no pudo haber sido posible este logro.

A la UNAM, por brindarnos todo; conocimientos, salud, deporte, amigos y sobre todo amor y enseñarnos a ser personas con ética y responsabilidad.

A Verónica y Angélica Hernández Belmont y a Johan Cordova Sastré por todo su apoyo, sus desveladas, su preocupación y su cariño.

---



## INDICE

### INTRODUCCIÓN

#### CAPITULO I. ANTECEDENTES PROTOCOLARIOS

1.1 Antecedentes históricos.....	1
1.2 Metodología.....	5

#### CAPÍTULO II. GENERALIDADES

2.1 Crecimiento y sus etapas.....	8
2.2 Infancia.....	9
2.2.1 Primera infancia.....	9
2.2.2 Segunda infancia.....	10
2.2.3 Tercera infancia.....	10
2.3 Adolescencia.....	10
2.3.1 Período prepúber.....	10
2.3.2 Pubertad.....	11
2.3.3 Período pospuber.....	11
2.4 Nubilidad.....	11
2.5 Edad Adulta.....	11
2.6 Senilidad.....	12



---

**CAPITULO III. CRECIMIENTO PRENATAL**

3.1	Organos de la reproducción.....	13
3.1.1	Aparato reproductor masculino.....	13
3.1.2	Aparato reproductor femenino.....	16
3.2	Gametogénesis.....	19
3.2.1	Espermatogénesis.....	20
3.2.2	Ciclo ovárico.....	22
3.3	Ciclos femeninos de la reproducción.....	23
3.3.1	Ciclo menstrual.....	23
3.3.2	Ciclo ovárico.....	25
3.4	Fecundación.....	27
3.4.1	Fases de la fecundación.....	29
3.4.2	Determinación del sexo.....	31
3.4.3	Segmentación del cigoto.....	32
3.4.4	Blastocisto.....	33
3.5	Implantación.....	34
3.6	Periodo Bilaminar.....	35
3.7	Periodo Trilaminar.....	40
3.7.1	Gastrulación.....	40
3.7.2	Línea primitiva.....	40
3.7.3	Notocorda.....	42
3.7.4	Neurulación.....	44
3.7.5	Plegamiento del embrión.....	47
3.8	Arcos faríngeos.....	51
3.9	Bolsas faríngeas.....	56
3.10	Hendiduras faríngeas.....	59
3.11	Formación de la cara.....	64

---



---

**CAPITULO IV . CRECIMIENTO POSNATAL**

4.1 <i>Teorías de crecimiento.</i> .....	73
4.1.1 Sicher.....	74
4.1.2 Scott.....	74
4.1.3 Moss ..	75
4.2 <i>Crecimiento craneal.</i> .....	75
4.2.1 <i>Bóveda</i> .....	78
4.2.2 <i>Base</i> .....	80
4.3 <i>Crecimiento de la cara</i> .....	86
4.3.1 <i>Crecimiento maxilar</i> .....	86
4.3.2 <i>Crecimiento mandibular</i> ..	93
4.3.3 <i>Crecimiento de ATM.</i> .....	102

**CAPITULO V. INTERRELACION DE LAS FUNCIONES RESPIRATORIA, MASTICATORIA, DEGLUSION Y FONACIÓN.**

5.1 <i>Anatomía y fisiología de vías aéreas</i> .....	104
5.1.1 <i>Nariz</i> .....	104
5.1.2 <i>Faringe</i> .....	106
5.1.3 <i>Laringe</i> ..	108
5.2 <i>Interrelación de las funciones respiratoria, masticatoria, deglución y fonación</i> .....	110
5.2.1 <i>Respiración</i> .....	110
5.2.2 <i>Masticación</i> .....	111
5.2.3 <i>Deglución</i> .....	111
5.2.4 <i>Fonación</i> .....	112
Conclusiones.....	113
Propuestas. ....	115
Bibliografía ..	117

---



## INTRODUCCIÓN

En la práctica odontológica actual, uno de los aspectos más importantes que debe tener el cirujano dentista es el conocimiento profundo y preciso del Crecimiento y Desarrollo humano.

Es nuestro interés presentar de una manera concreta y accesible a la comunidad odontológica en general, los aspectos clínicos importantes de la embriología y desarrollo posnatal.

La reproducción de todo organismo vivo involucra procesos extraordinariamente complejos, estructurales, funcionales y de conducta. Dicha reproducción incluye *no sólo la transferencia genética de información biológica de una generación a la siguiente, sino también la regulación endócrina del desarrollo del desarrollo de vías genitales ovogénesis y espermatogénesis, así como la serie de sucesos que se encargan de que el óvulo y el espermatozoide sean liberados al mismo tiempo y en un mismo lugar, de tal manera se establece un contacto y con ello se da origen a un huevo fertilizado o cigoto.*

Esto va seguido de una serie de procesos de desarrollo y diferenciación, gracias a los cuales un cigoto se transforma en un organismo adulto.

Los cambios se producen durante el crecimiento y desarrollo craneofacial no son uniformes ni ocurren de manera simultánea. Los procesos de transformación (disposición y resorción ósea) difieren entre sí, tanto en lugar como en tiempo. Para que ello ocurra existen factores genéticos intrínsecos, locales y generales así como factores ambientales



Existen dos principales hipótesis para explicar el crecimiento craneal. Estas están relacionadas con investigaciones realizadas por Sicher, Scott y Moss o basadas en conceptos de dinámica tisular; crecimiento sutural comparado con crecimiento cartilaginoso y con matriz funcional.

La teoría tradicional del crecimiento craneofacial indica que los factores genéticos intrínsecos son el principal factor, mientras que los otros factores ambientales y la influencia tisular sólo provocan cambios de modelado, resorción y aposición.





## CAPÍTULO I

### ANTECEDENTES PROTOCOLARIOS

#### 1.1. ANTECEDENTES HISTORICOS

Aristóteles en el S.IV a.C escribió el primer relato que se conoce de la embriología, en el cual describe el desarrollo de embriones de pollo y otros. <sup>1</sup>

Hipócrates, famoso médico griego, en el S. V a.C menciona los primeros estudios embriológicos registrados en sus libros <sup>1</sup>

Galeno en el S. II d.C escribió un libro que se titula "Sobre la formación del feto" en el cual escribió el desarrollo y nutrición del feto. <sup>14</sup>

En el Corán o Qur'an, el libro sagrado de los musulmanes, en el S. VII d.C se cita que los seres humanos se procrean a partir de una mezcla o combinación de secreciones del varón y la mujer. *Se hacen varias referencias sobre la creación de un ser humano a partir de una nuftha (gota pequeña). También se comenta que el organismo resultante se establece en la mujer como una semilla, seis días después de su inicio. (El blastocisto humano comienza a implantarse en el revestimiento o endometrio de útero alrededor de seis días después de la fecundación.*



Asimismo, se refiere al aspecto en sanguijuela del embrión temprano (El embrión de 22 a 24 días se parece a una sanguijuela o chupasangre). Agrega que el embrión se parece a una "sustancia masticada", como goma de mascar o madera.<sup>14</sup>

Constantino el Africano, en el S.XI describió la composición y desarrollo secuencial del embrión, en relación con los planetas y cada mes del embarazo.<sup>14</sup>

En la antigua India, se cree que se escribió un tratado breve sobre embriología. Esta escritura se llama Garbha Upanishad, describe ideas antiguas que se rodean con el embrión. Comenta "desde la conjugación de la sangre y el semen, el embrión comienza a existir. Durante el período favorable para la concepción, después del coito, se transforma en una Klalada (embrión de un día de edad). Después de permanecer siete noches, se transforma en una vesícula. Transcurrida una quincena, se transforma en una masa esférica. Al cabo de un mes, se constituye en una masa firme. Después de dos meses, se forma la cabeza a los tres meses, aparecen las regiones de los miembros".<sup>14</sup>

Leonardo da Vinci, en el s XV, hizo dibujos precisos de disecciones del útero en gestación y membranas fetales en relación.<sup>1</sup>

Sir Issac Newton, en 1727, dijo: "Si he visto más ha sido al pararme en los hombros de gigantes". Esta aseveración, hecha hace más de 300 años, resalta que cada estudio nuevo de un problema se apoya en la base de conocimientos que establecen investigadores iniciales. Cada edad proporciona explicaciones, conforme al conocimiento y experiencia de sus personas; en consecuencia, se deben agradecer sus ideas y no se debe desperdiciar ni considerar que las actuales son las últimas<sup>14</sup>



Harvey, en 1651, estudió embriones de pollo con lentes de aumento simples e hizo algunas observaciones sobre la circulación de la sangre. Pensó que, después de penetrar en la matriz, el esperma cambia hacia una sustancia tipo huevo, que a continuación se desarrolla en un embrión. Los microscopios esenciales eran simples, pero abrieron un campo nuevo de observación.<sup>14</sup>

De Graaf, en 1672, observó cámaras pequeñas (de manera indudable, lo que hoy en día se llaman blastocitos) en el útero de conejas y concluyó que provenían de órganos que llamó ovarios.<sup>14</sup>

Malpighi, en 1675, al estudiar lo que pensó que eran huevos de gallina no fecundados, observó embriones tempranos. Como resultado, pensó que el huevo contenía un pollo en miniatura. A pesar de ello, sus observaciones sobre el desarrollo del pollo fueron correctas.<sup>14</sup>

Hamm y Leeuwenhoek, en 1677, observaron el espermatozoo humano con un microscopio mejorado, pero no comprendieron su papel en la fecundación. Pensaron que contenía un ser humano preformado, en miniatura<sup>1</sup>

Spallanzani, en 1775, demostró que se requerían tanto el óvulo como el espermatozoo para iniciar un nuevo individuo. A partir de sus experimentos, concluyó que el espermatozoo era el agente fecundante que inicia el desarrollo.<sup>14</sup>

Schleiden y Schwann, en 1839, establecieron la teoría celular; se lograron grandes adelantos en embriología. El concepto de que el cuerpo está constituido por células y productos celulares pronto permitió reconocer que el embrión se desarrolla a partir de una célula que se llama cigoto. Ellos descubrieron y demostraron la naturaleza celular de los tejidos. Así se hicieron grandes progresos en el conocimiento del desarrollo prenatal por los adelantos técnicos de Wilhelm His



(1831-1904) para la fijación, corte y tinción de tejidos y reconstrucción de embriones humanos.<sup>14</sup>

Un monje austriaco llamado Mendel, en 1865, estableció los principios de la herencia, pero durante muchos años los biólogos no comprendieron su importancia en el estudio del desarrollo de mamíferos.<sup>1</sup>

Fleming, en 1878, observó los cromosomas y sugirió su probable acción en la fecundación.<sup>1</sup>

Las primeras observaciones importantes sobre los cromosomas humanos las hizo Von Winiwater en 1912.<sup>14</sup>

Painter, en 1923, concluyó que había 48 cromosomas.

Hans Spermann, en 1935, Recibió el premio Nobel por su descubrimiento del fenómeno de la inducción primaria, es decir, cómo un tejido determina el destino del otro.<sup>14</sup>

Tjio y Levan, en 1956, publicaron haber encontrado solo 46 cromosomas. En la actualidad, esta cifra se acepta universalmente.<sup>14</sup>

Edwards y Steptoe, en 1978, fueron los pioneros de la técnica de fecundación in vitro humana, que condujo al nacimiento del primer "bebé de tubo de ensayo".<sup>14</sup>

Adelantos recientes en el campo de la biología molecular, condujeron a la aplicación de técnicas complicadas (Tecnología del DNA recombinante, modelos quiméricos, ratones transgénicos, etc.)<sup>14</sup>



En el *Eclesiastés*, (11:5) se dice que: "Así como ignoras por dónde viene el espíritu al cuerpo, y la manera con que se compaginan los huesos en el vientre de la que está en cinta; así tampoco puedes conocer las obras de Dios, Hacedor de todas las cosas. "Muchos pasajes del Antiguo y Nuevo Testamento hacen frecuentes referencias al hueso en salud y enfermedad. Que el hueso es de hecho una sustancia viva ciertamente no es una noción nueva."<sup>4</sup>

Los filósofos y físicos griegos, incluidos Hipócrates (*De carnibus*), Aristóteles (*De generatione animalium*), Galeno (*Ópera omnia*) y Platón (*Timaeus*), todos registraron alegorías sobre la formación de hueso, describiendo cómo los constituyentes del elemento tierra, con menos cantidad del elemento agua y partes embrionarias más gruesas se solidifican mediante el *calor corporal interno*, igual que la arcilla húmeda (p.ej., Cartílago) es cocida en el horno (osificación endocondral) para terminar en una loza de barro.<sup>4</sup>

Arnobius consideró que el control de la formación del hueso en la niñez lo tenía una diosa "que endurecía y solidificaba los huesos en los infantes".<sup>4</sup>

Siglo tras siglo, muchos de los más grandes nombres del salón de la fama de la anatomía y medicina reunieron fundamentos del conocimiento sobre el hueso en una larga serie de fuentes, cada una seguida de avances tecnológicos o descubrimientos conceptuales. Algunos de los nombres incluyen a Albinus, Vesalius, Bartholin, Harvey, Sue, Havers, Nesbitt, Monro, Leewenhoek (quien observó los canales en el hueso años antes que Havers, pero que no quitó mérito a su monografía posterior: "*Osteología Nova*", Todd, Bowman, Tomes, Demorgan, Von Ebner, Gagliardi, Malpighi, Bell, Howship, Belchier, Hales, Hunter, Volkman, Wolff, Hassall, Meckel, Virchow, Purkinje, Sharpey y Schwann).<sup>4</sup>



## **1.2 METODOLOGÍA**

### **PLANTEAMIENTO DEL PROBLEMA**

¿Consideras que el estudio del crecimiento y desarrollo craneofacial es importante para llevar a cabo una práctica odontológica eficiente?

### **HIPÓTESIS**

Si se conoce de manera clara y detallada el crecimiento y desarrollo craneofacial, entonces el estudiante de la facultad de odontología y egresados de la misma, podrán comprender los cambios ocurridos durante las etapas que esta implica, lo cual se ve reflejado al emitir un diagnóstico acertado y con ello un tratamiento oportuno en caso de que exista alguna alteración durante el período prenatal y/o posnatal

### **OBJETIVO GENERAL**

Estudiar el origen y evolución del crecimiento y desarrollo craneofacial, y la importancia de este proceso biológico en los diferentes estadios de maduración.

### **OBJETIVO PARTICULAR**

Recordar a los alumnos o académicos de la facultad los conceptos básicos del crecimiento y desarrollo craneofacial, prenatal y posnatal.

Elaborar un material didáctico de fácil acceso para el estudiante, con el fin de reafirmar sus conocimientos acerca del crecimiento y desarrollo craneofacial.



Que mediante la realización de este documento y diaporama se logre despertar el interés del estudiante en ampliar sus conocimientos y comprender los procesos que el ser humano experimenta desde su fecundación hasta su crecimiento posnatal

## **DISEÑO**

Longitudinal

Retrospectivo

No experimental

## **DETERMINACIÓN DE RECURSOS**

Para poder desarrollar el tema de manera eficaz, necesitamos de recursos como:

Físicos.

Libros

Proyectores de diapositivas

Diapositivas

Pantalla para proyectar

Humanos:

Director

Asesores

Alumnos



## CAPÍTULO II

### GENERALIDADES

#### 2.1 CRECIMIENTO Y SUS ETAPAS

Los términos crecimiento y desarrollo se usan para indicar la serie de cambios de volumen, forma y peso que sufre el organismo, desde la fecundación hasta la edad adulta. Si bien, es difícil separar los dos fenómenos, en el niño en crecimiento, ambos términos tienen acepciones precisas. En la forma más simple, puede decirse que el crecimiento es el aumento en tamaño, talla y peso, y el desarrollo el cambio en las proporciones físicas. El crecimiento es la manifestación de las funciones de hiperplasia e hipertrofia de los tejidos que forman el organismo, y el desarrollo es la diferenciación de los componentes de ese mismo organismo que conduce a la madurez de las distintas funciones físicas y psíquicas.

En el período de crecimiento se suceden una serie de fenómenos físico-químicos que hacen que la célula fecundada llegue a tener las características del individuo adulto. El crecimiento es más fácil de medir puesto que puede observarse directamente o con ayuda de mediciones; el desarrollo es más difícil de apreciar y sólo puede estudiarse por medio de pruebas o tests funcionales. El proceso de crecimiento y desarrollo del individuo no se hace de manera homogénea ni rítmica. A períodos de gran aumento en tamaño y en peso suceden intervalos de relativa estabilidad. Para el ortodoncista es fundamental el conocimiento preciso del crecimiento y desarrollo del niño en general, y del cráneo y la cara en particular, para que pueda diagnosticar y planear el tratamiento de sus casos de acuerdo con los cambios que sufrirá el niño según los distintos períodos de desarrollo.





Las funciones psíquicas y orgánicas se desarrollan en edades muy distintas. Así como las funciones de nutrición se encuentran establecidas desde el nacimiento, otras, como las sexuales, aparecen mucho después. Lo mismo ocurre con el desarrollo psíquico e intelectual.<sup>12</sup>

El crecimiento del hombre dura aproximadamente hasta los 22 años.

Durante los periodos de crecimiento, el individuo sufre cambios en sus proporciones corporales tales como: la cabeza en relación al cuerpo y la cara en relación con el volumen total de la cabeza. La cabeza al nacimiento constituye la cuarta parte de la estatura total, la quinta en el 1er año, la sexta a los 8 años y séptima en la pubertad y la octava parte en la edad adulta.<sup>5</sup> Fig. 1

Se acostumbra dividir la vida humana en diversos periodos:

## **2.2 INFANCIA**

Periodo de crecimiento rápido, es una continuación de la etapa de crecimiento fetal.<sup>5</sup>

### **2.2.1 Primera infancia.**

Comprende del nacimiento hasta los 3 años, época en que comienza la erupción de los dientes y se completa la dentición temporal. Se presenta un gran aumento de talla, la estatura pasa de 50 cm a 1 m, también es considerable el aumento de peso (de 3 a 12 kg )



### **2.2.2 Segunda infancia**

Comprende de los 3 a los 6 años.

Coincide con la dentición temporal hasta la aparición de los primeros molares permanentes. El crecimiento en estatura y aumento en peso es menor que en la primera infancia. El volumen de la cabeza es grande en relación con la talla total.

### **2.2.3 Tercera infancia**

Abarca desde los 6 hasta los 11 años en la mujer y de los 6 a los 12 ó 13 años en el hombre. Cambio de dentición temporal en dentición permanente. El desarrollo de la cabeza es más lento que en los periodos pasados y por lo mismo no ocupa el mismo volumen en relación con la talla total del cuerpo <sup>12</sup> Fig. 1

## **2.3 ADOLESCENCIA**

La adolescencia, al igual que la infancia, es un período de crecimiento rápido que se debe principalmente al efecto de las hormonas sexuales (testosterona, estrógenos y progesterona). <sup>5</sup>

### **2.3.1 Período prepúber.**

Se da entre los 11 y 13 años en la mujer y entre los 12 y 14 años en el hombre. Es una época de importantes cambios en todo el organismo, el mayor crecimiento se da en las extremidades inferiores. La talla aumenta aproximadamente 7 cm por año, pero el peso no sigue el mismo ritmo. Existe una desproporción entre brazos y piernas aparecen muy largos en relación con el tronco que es más corto.



### **2.3.2 Pubertad**

Comprende entre los 13 y 15 años en la mujer y entre los 14 y 16 años en el hombre. Aparecen las primeras manifestaciones sexuales y los caracteres sexuales secundarios.

### **2.3.3. Período pospúber**

Abarca de los 15 a los 18 años en la mujer y de los 16 a los 20 en el hombre. En este período el individuo completa su crecimiento y va adquiriendo sus formas y proporciones definitivas. Es la época más importante en el crecimiento y desarrollo, por que se producen las mayores crisis evolutivas de órganos, como los sexuales.

## **2.4 Nubilidad**

De los 18 ó 20 años hasta los 25.

Crecimiento relativo, el individuo alcanza su estatura y proporciones definitivas. El único cambio dentario puede ser la erupción de los terceros molares.

## **2.5 EDAD ADULTA**

Abarca de los 25 a los 60 años.

Es un período de equilibrio funcional. El crecimiento ha finalizado y el individuo alcanza su mayor fuerza física, intelectual y genital.



## 2.6 SENILIDAD.

Abarca de los 60 años en adelante. Período de declive, degeneración celular, funcional y genital.

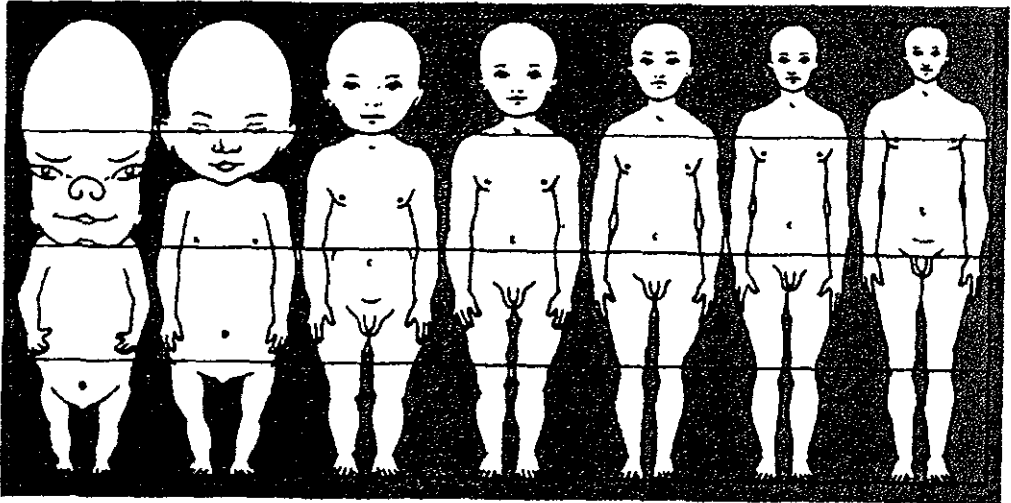


Fig 1 Diagrama de los cambios y proporciones de la cabeza con respecto al cuerpo  
Mayoral, Ortodoncia Principios fundamentales y Práctica



## CAPÍTULO III

# CRECIMIENTO PRENATAL

### 3.1 ORGANOS DE LA REPRODUCCIÓN

Todo estudio del desarrollo prenatal debe comenzar con una consideración de los fenómenos responsables de tal desarrollo, además de conocer las estructuras de las células sexuales

#### **3.1.1 APARATO REPRODUCTOR MASCULINO.**

Las funciones del sistema reproductor difiere notablemente de las de cualquier otro sistema corporal. Su funcionamiento adecuado y sus mecanismos de control *enormemente complejos garantizan la supervivencia, no del individuo sino de la especie.* En el varón está constituido por los órganos cuyas funciones son producir, transferir e introducir finalmente *espermatozoides maduros* en las vías reproductivas femeninas, en las que puede producirse la fecundación. Además los testículos secretan andrógenos u hormonas sexuales masculinas, principalmente *testosterona* <sup>5</sup>

Está formado por: testículos, escroto, epididimo, conductos deferentes, vesículas seminales, próstata y pene. Fig.2

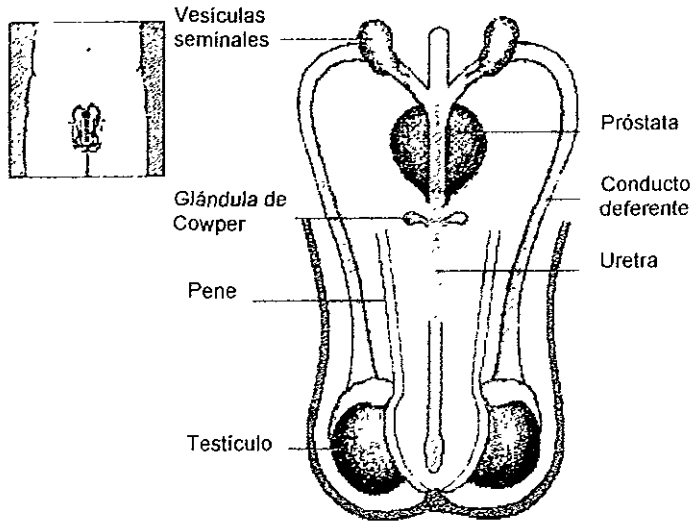


FIG 2 Órganos genitales masculinos. Compuesto por testículos, epidídimo, conductos deferentes, vesículas seminales, próstata, bolsa escrotal y pene  
Enciclopedia Encarta 99

El escroto es una bolsa cutánea que es la estructura de sostén de los testículos por fuera parece una sola bolsa separada por un rafé, por dentro la divide un septo en dos sacos cada uno de los cuales contiene un testículo. <sup>16</sup>

Los testículos son dos glándulas de secreción mixta. la secreción interna es la *testosterona* y la secreción externa son los *espermatozoides* (gameto masculino).

Los testículos se encuentran situados en la bolsa escrotal En su interior los testículos están formados por gran cantidad de tubos llamados *seminíferos*, donde encontramos dos tipos de células

- a) Las células de Sertolí, que sirven de sostén.
- b) Las *espermatogonias*, que originan los *espermatozoides*



Los tubos seminíferos forman tubos rectos y ellos una red que desemboca en el epidídimo;<sup>11</sup> cada epidídimo consiste en un túbulo íntimamente enrollado, es uno de los conductos por los cuales los espermatozoides pasan del testículo al exterior, almacena espermatozoides antes de la eyaculación y secreta semen, éste es rico en fructosa,<sup>16</sup> y por ello la continuación de la red es llamada conducto epididimario. Continúan los conductos deferentes que son conductos excretores del testículo que comunican al epidídimo con el conducto eyaculador. Los dos conductos deferentes son túbulos de corta longitud que atraviesan la próstata y terminan en la uretra pasando por las vesículas seminales.<sup>3</sup> Las vesículas seminales son dos sacos alargados que producen el líquido seminal que permite a los espermatozoides subsistir de 48 a 72 horas en la vagina, y finalmente, los conductos deferentes terminan en los conductos eyaculadores.<sup>11</sup> Fig. 3

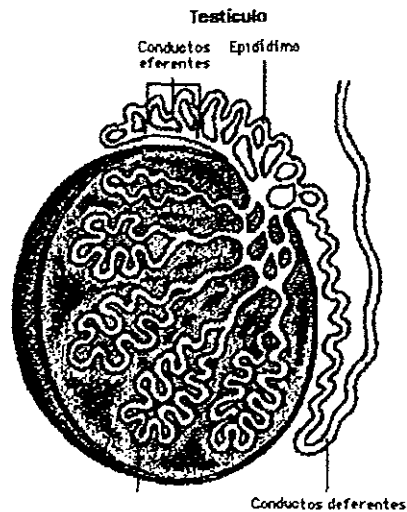


Fig 3 Testículo Túbulos seminíferos Compuesto por células de Sertoli y espermatogonias  
Enciclopedia Encarta 98



Los testículos tienen la función de producir testosterona. El hipotálamo regula el lóbulo anterior de la hipófisis, la cual secreta las hormonas gonadotrópicas (GNRH): folículo estimulante (FSH) y luteinizante (LH), quienes controlan la secreción de testosterona, la FSH actúa en los túbulos seminíferos causando la espermatogénesis y estimulando las células de Sertolí, mientras que la LH también participa en el desarrollo de los espermatozoides maduros en los túbulos seminíferos, aunque su función principal es la secreción de testosterona, que se sintetiza a partir de colesterol o acetilcoenzima A en los testículos <sup>16</sup>

La testosterona es la responsable de los cambios que ocurren en la pubertad. Los cambios sexuales secundarios físicos y junto con ello comienza la producción de espermatozoides por el testículo.

La próstata es una glándula que produce líquido alcalino que protege a los espermatozoides de la acidez de la vagina.

El pene es el órgano de la cúpula del hombre. Formado por dos cuerpos: cavernoso y esponjoso. Estas estructuras contienen múltiples cavidades que al llenarse de sangre determinan la erección.<sup>11</sup>

### **3.1.2 APARATO REPRODUCTOR FEMENINO.**

Está formado por órganos internos y órganos externos.

Los órganos internos son: los ovarios, trompas uterinas, útero y vagina Fig.4



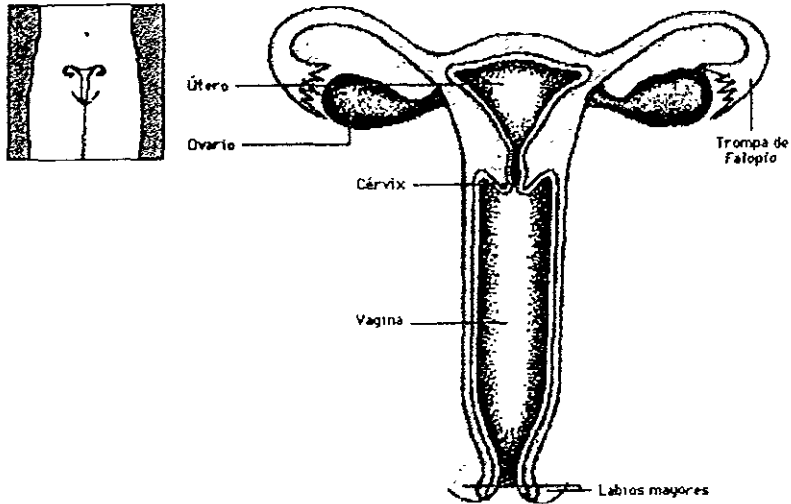


Fig 4 Organos genitales femeninos internos.  
Enciclopedia encarta 98

Los ovarios (gameto femenino) son de forma ovoide y son glándulas de secreción mixta. La secreción externa produce las hormonas sexuales, estrógenos y progesterona y la secreción interna son los óvulos u ovocitos. La maduración de los óvulos se lleva a cabo cada mes.<sup>11</sup> Fig. 5

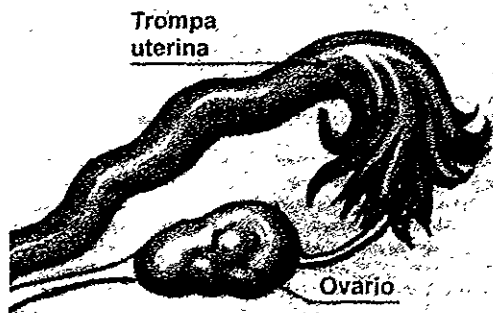


Fig 5 Ovario  
Enciclopedia Encarta 98



El ovario contiene varios folículos de los cuales sólo uno madura para producir un óvulo Fig 6

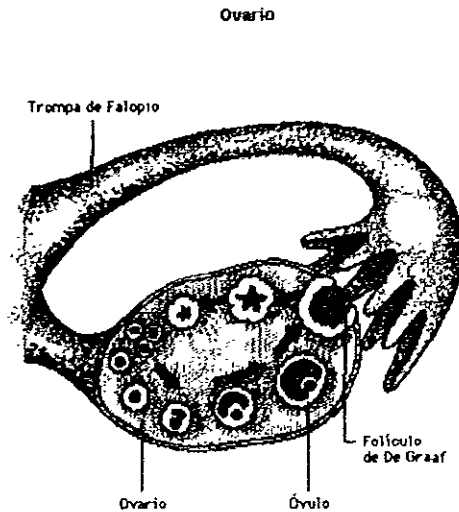


Fig 6 En el ovario se desarrolla el ciclo ovárico para la producción de un óvulo  
Encarta 99 Microsoft

Las trompas uterinas, son dos conductos extendidos desde el ovario al útero. Se encuentran constituidas por tres capas de afuera hacia adentro: mucosa, muscular y serosa. Su función es recibir al óvulo cuando es arrojado del ovario.

El útero presenta tres capas de adentro hacia fuera: endometrio, miometrio y perimetrio. El endometrio es la capa mucosa donde se implanta el óvulo fecundado. El miometrio es la capa muscular del útero y el perimetrio es la membrana que recubre al útero. Tiene tres porciones: cuerpo, istmo y cuello.

La vagina es un conducto musculomembranoso muy elástico, presenta tres capas de adentro hacia fuera: mucosa, muscular y tejido conjuntivo. Sitio donde penetra el pene para depositar los espermatozoides.<sup>16</sup>



### 3.2 GAMETOGÉNESIS

Gametogénesis es el término general aplicado a la maduración de las células sexuales o gametos, tanto masculinos como femeninos. Sin embargo, cuando se habla del desarrollo de las células sexuales masculinas solamente, se emplea el término espermatogénesis y el desarrollo de las células sexuales femeninas oogénesis (ovogénesis).<sup>2</sup>

La gametogénesis (formación de células germinativas o gametos), es el proceso de formación y desarrollo de células especializadas que se llaman gametos o células germinativas. Este proceso, que incluye los cromosomas y el citoplasma de los gametos, prepara a estas células sexuales especializadas para la fecundación (unión de los gametos masculino y femenino; esto es, del espermatozoo y el óvulo). Durante la gametogénesis, el número de cromosomas se reduce a la mitad y cambia la forma de las células, sobre todo las masculinas.<sup>15</sup>

Los gametos, el espermatozoo y el oocito u ovocito, (gametos masculino y femenino) son células sexuales altamente especializadas. Contienen la mitad del número usual de cromosomas (es decir 23 en lugar de 46). El número de cromosomas se reduce por división celular especial, denominada meiosis que ocurre durante la formación de los gametos (gametogénesis).

La importancia de la meiosis es que proporciona la constancia del número de cromosomas de una generación a otra, al producir células germinativas haploides. También, permite la reunión independiente de cromosomas y genes maternos y paternos entre los gametos. El cruzamiento "mezcla" los genes, en consecuencia, produce una recombinación de material genético. Por lo tanto, cada gameto lleva una mezcla de genes maternos y paternos



La fecundación origina una célula nueva, el cigoto, que tiene una combinación de genes de los padres <sup>14</sup>

### 3.2.1 ESPERMATOGÉNESIS

Este término se refiere a la secuencia total de fenómenos por los cuales las células germinativas primitivas, conocidas como espermatogonias, se transforman en células germinativas maduras, que se llaman espermatozoos. Este proceso de maduración se inicia en la pubertad (13 a 16 años de edad), y continúa hasta la edad avanzada.

Las células germinativas tempranas o iniciales, llamadas espermatogonias, estuvieron inactivas en los túbulos seminíferos de los testículos desde el período fetal, comienzan a aumentar de número en la pubertad. Después de varias divisiones celulares mitóticas, se transforman en espermatoцитos primarios.

Cada espermatoцитo primario sufre una división de reducción, que se llama primera división meiótica, para formar dos espermatoцитos secundarios, que tienen casi la mitad del tamaño de los espermatoцитos primarios. Después, los espermatoцитos secundarios sufren una segunda división meiótica para formar cuatro espermátides haploides. Tienen casi la mitad del tamaño de los espermatoцитos secundarios. Durante esta división, ya no se reduce más el número de cromosomas

De manera gradual, las espermátides se transforman en espermatozoos maduros por un proceso que se conoce como espermiogénesis, aquí se condensa el núcleo, se forma el acrosoma y se elimina la mayor parte del citoplasma <sup>14</sup> Fig. 7

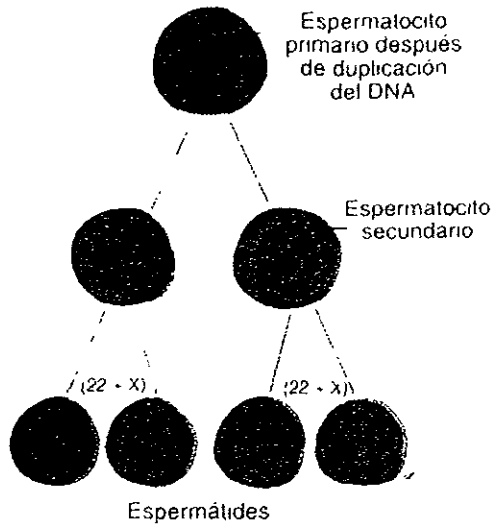


Fig 7 Espermatogénesis. Proceso por el cual un espermatogonio da lugar a cuatro espermatozoides  
Langman, Embriología Médica

El espermatozoo maduro es una célula con movilidad activa, que nada de manera libre, y que está constituido por una cabeza y una cola. La cabeza, que forma la mayor parte del volumen del espermatozoo, contiene el núcleo de la célula con 23 cromosomas.

Los dos tercios anteriores de la cabeza se recubren por el acrosoma (caperuza acrosómica), un organelo que contiene enzimas (acrosina y hialuronidasa esencialmente) que facilitan la penetración del espermatozoo durante la fecundación. La cola del espermatozoo está formada por tres segmentos: pieza media, pieza principal y pieza terminal. La cola proporciona movilidad al espermatozoo, al ayudarlo a transportarse hasta el sitio de fecundación, en la ampolla de la tuba uterina. La pieza media de la cola contiene el aparato citoplásmico y mitocondrial, que produce energía.<sup>14</sup>



### 3.2.2 OOGÉNESIS

El término oogénesis (ovogénesis), se refiere a la secuencia de fenómenos por los cuales una oogonia se transforma en un óvulo. Este proceso de maduración comienza durante el período fetal, pero termina después de la pubertad (12 a 15 años de edad)<sup>14</sup>

En los oocitos permanece suspendida su división celular hasta la pubertad. Poco antes de la ovulación, un oocito primario termina la primera división meiótica. Sin embargo, a diferencia de la etapa correspondiente de la espermatogénesis, la división del citoplasma no es similar. El oocito secundario recibe casi todo el citoplasma y el primer cuerpo polar prácticamente nada; esta pequeña célula no funcional se degenera pronto. Fig 8

En la ovulación, el núcleo del oocito secundario inicia la segunda división meiótica; sin embargo, no se completa, y se detiene la división. Si el oocito secundario es fecundado por un espermatozoo, se completa la segunda división meiótica. Una vez más, casi todo el citoplasma lo conserva una célula, el óvulo maduro. La otra célula no funcional, segundo cuerpo polar, se degenera pronto.<sup>14</sup>

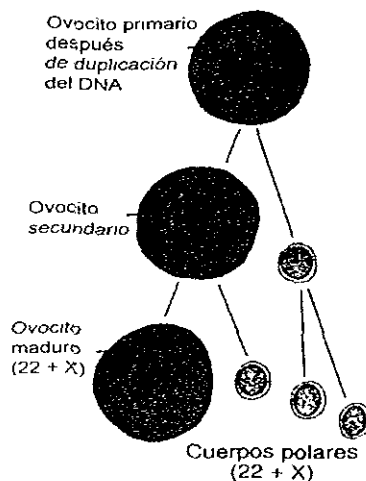


Fig 8 Ovogenesis Proceso por el cual un ovogonio origina un óvulo  
Langman, Embriología Médica



Durante la ovulación, el óvulo que se libera se recubre de un material amorfo, conocido como zona pelúcida, y una capa de células foliculares que se llama corona radiada. En los ovarios de una niña recién nacida hay hasta dos millones de oocitos primarios, que en su mayor parte involucionan durante la niñez, de manera que en la pubertad no quedan más de 40, 000. De ellos, sólo alrededor de 400 maduran y son expulsados en la ovulación, durante el período de la reproducción (alrededor de 30 años).<sup>14</sup>

### **3.3 CICLOS FEMENINOS DE LA REPRODUCCIÓN**

En el inicio de la pubertad y durante todos los años de la reproducción, las mujeres presentan ciclos mensuales de reproducción o sexuales, en los que intervienen principalmente: el hipotálamo, hipófisis, ovarios y útero. Los ciclos de la reproducción preparan el aparato reproductor de la mujer para el embarazo.

Pequeños vasos sanguíneos llevan hormonas liberadoras de gonadotropinas (GNRH) de células neurosecretorias del hipotálamo a la hipófisis anterior. Las GNRH regulan la producción de hormona estimulante de los folículos (FSH) y hormona luteinizante(LH).<sup>14</sup>

#### **3.3.1 CICLO MENSTRUAL**

Las hormonas que producen los ovarios (estrógeno y progesterona), originan cambios en el endometrio. Estos cambios cíclicos constituyen el ciclo uterino o endometrial, que se denomina ciclo menstrual debido a que un fenómeno obvio es la menstruación. La duración del ciclo es de 28 días aproximadamente.<sup>14</sup>



Fase menstrual. El primer día de menstruación se considera al inicio del ciclo menstrual. La capa funcional del endometrio se elimina durante la menstruación, que ocurre a intervalos de 28 días y dura de 4 a 5 días normalmente.

Fase proliferativa. Durante la fase proliferativa (estrogénica o folicular), cuya duración aproximada es de 9 días, el estrógeno induce la regeneración del epitelio, el alargamiento de las glándulas y la multiplicación de células de tejido conjuntivo. En esta fase de reparación y proliferación, hay un incremento del grosor del endometrio del doble o el triple. Al inicio de esta fase, se forma el epitelio superficial y cubre el endometrio, las glándulas aumentan de tamaño y longitud y se alargan las arterias espirales.

Fase secretoria. En la fase secretoria (progestacional o lútea), que dura alrededor de 13 días, bajo inducción de la progesterona las glándulas se tornan tortuosas y el tejido conjuntivo se edematiza. Si no ocurre la fecundación, el endometrio secretorio pasa a una fase isquémica el último día del ciclo menstrual, esto se debe a la constricción intermitente de las arterias espirales que resulta por la disminución de la secreción de hormonas por el cuerpo amarillo en degeneración.

Por último, el endometrio se desprende hacia la cavidad uterina en fragmentos pequeños, los extremos de las arterias espirales se rompen y causan hemorragia intrauterina, con una pérdida promedio de 20-80 ml de sangre. Fig. 9

Si no ocurre el embarazo, normalmente los ciclos menstruales continúan hasta fin de la vida reproductiva de la mujer, por lo general, entre los 47 y 52 años de edad <sup>14</sup>



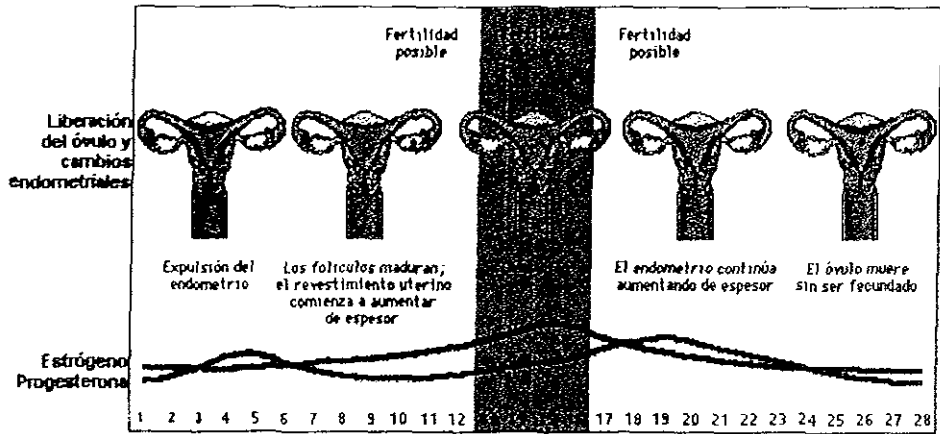


Fig 9 Ciclo menstrual y ovulación. El endometrio va cambiando por influencia de la FSH y LH, aumenta el espesor, se produce la ovulación y continúa el engrosamiento del endometrio, si el óvulo no es fecundado, se desprende y expulsa el endometrio.

Encarta 99, Microsoft

### 3.3.2 CICLO OVÁRICO

Dentro del ovario existen, desde la época del nacimiento, numerosos folículos primordiales, cada uno conteniendo un óvulo inmaduro. Al iniciarse este ciclo, varios de estos folículos se agrandan y se forma una cavidad, el antró, y uno de los folículos empieza a crecer en el ovario aproximadamente el 6° día.<sup>5</sup>

La FSH y LH producen cambios cíclicos en los ovarios.<sup>14</sup>

Al comenzar cada ciclo ovárico, entre 5 y 15 folículos comienzan a crecer por influencia de la FSH y LH, y en condiciones naturales sólo un folículo alcanza la madurez y únicamente se expulsa un ovocito. Durante el crecimiento del folículo (folículo de Graff) se forman dentro de él abundantes células foliculáres, que en conjunto producen estrógenos, los cuales hacen que el endometrio uterino entre en fase folicular o proliferativa y se estimule la secreción de LH.



En coincidencia con el desarrollo final del folículo de Graaf, el ovocito primario que hasta entonces permanecía en período diploteno, reanuda y completa su primera división meiótica. Entretanto, la superficie del ovario presenta un abultamiento, en su vértice una mancha avascular llamada estigma. Debido a un aumento de la presión folicular y a la contracción muscular de la pared del ovario, el ovocito es expulsado del ovario<sup>9</sup>

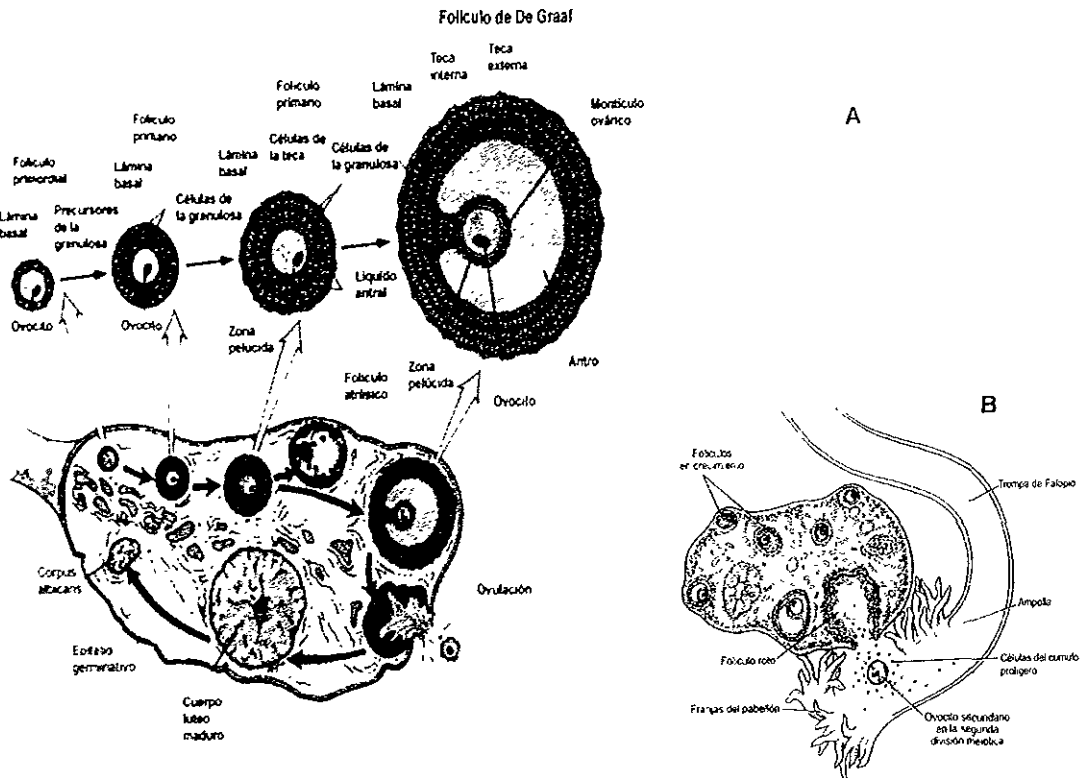


Fig 10 Ciclo ovárico En la figura A se observa el desarrollo del folículo primario a folículo maduro y la formación de cuerpo amarillo. En la figura B se observa la expulsión del óvulo por el folículo de Graaf hacia la tuba uterina

Encarta 99, Microsoft Berne, Fisiología



La expulsión de un oocito del ovario suele ocurrir alrededor de dos semanas antes del siguiente período menstrual esperado; esto es alrededor de 14 días después del primer día del período menstrual en un ciclo común de 28 días por influencia de la FSH y la LH.<sup>14</sup>

Algunas de las células del cúmulo proliferativo vuelven a organizarse alrededor de una zona pelúcida y forman la corona radiante. Cuando el ovocito es expulsado del ovario termina la primera división meiótica y el ovocito secundario comienza su segunda división meiótica.

Después de la ovulación, las células foliculares que quedan en la pared del folículo por influencia de la LH, adquieren un pigmento amarillento y se convierten en células luteínicas, las cuales forman el cuerpo lúteo o cuerpo amarillo y secretan progesterona, y hacen que la mucosa uterina alcance la fase progestional como preparación para la implantación del embrión.<sup>9</sup>

### **3.4 FECUNDACIÓN**

La fecundación es una secuencia de fenómenos que se inicia con el contacto entre un y el óvulo y la combinación de los cromosomas materno y paterno. La fecundación ocurre en la porción dilatada de la tuba uterina, que se llama ampolla. El proceso de fecundación se lleva a cabo en alrededor de 24 horas.<sup>14</sup>

Durante la copulación (llamada también coito o relación sexual) los espermatozoides son depositados en la vagina por eyaculación del semen del hombre.<sup>2</sup>



Estos espermatozoides se muestran activamente móviles por el movimiento *flagelar* de sus colas, nadando en un medio fluido, a una velocidad estimada con algunas variaciones entre 1.5 y 3 milímetros por minuto. Estos llegan a la extremidad superior de las trompas uterinas por contracciones espasmódicas del músculo liso de la vagina y del útero.<sup>1</sup> Fig. 11

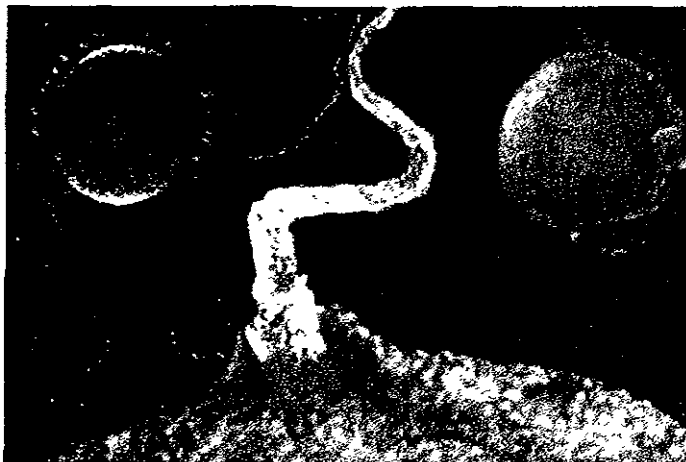

Fig 11 Fecundación. Espermatozoide penetrando en el óvulo.  
Encarta 98. Microsoft

El gran número de espermatozoides requerido para la fecundación se debe a la necesidad de eliminar la densa barra de células que rodean al óvulo (corona radiada).

Los espermatozoides, para su penetración, deben sufrir un proceso de activación; un periodo de siete horas de acondicionamiento, que se conoce como *capacitación*. Durante este proceso, se eliminan una capa de glucoproteínas y de proteínas seminales de la superficie del acrosoma.



Después de la capacitación, los espermatozoos no muestran cambios morfológicos, pero son más activos y capaces de penetrar la corona radiada y la zona pelúcida que rodean al oocito secundario. Los espermatozoos se capacitan en útero y tubas uterinas.<sup>9,14</sup>

Cuando los espermatozoos capacitados entran en contacto con la corona radiada que rodea al oocito secundario, sufren cambios que originan el desarrollo de perforaciones en sus acrosomas. Estos cambios, que se conocen como reacción del acrosoma, se acompañan de la liberación de enzimas (p. ej. hialuronidasa, que causa disociación de las células foliculares de la corona radiada).

De manera posterior, se liberan del acrosoma otras enzimas (como la acrosina), lo que produce un defecto en la zona pelúcida a través del cual pasa el espermatozoo hacia el oocito.<sup>14</sup>

### 3.4.1 FASES DE LA FECUNDACIÓN

FASE 1. Penetración de la corona radiante.

De los 200 a 300 millones de espermatozoides depositados en el tracto genital femenino, sólo de 300 a 500 espermatozoides llegan al sitio de fecundación. Se necesita sólo uno de ellos para la fecundación y se considera que los demás ayudan al espermatozoide fecundante a *atravesar las barreras que protegen al gameto femenino*.<sup>9</sup>

Los espermatozoides pasan través de la corona radiada, formada por células foliculares que principalmente se dispersan por la acción de enzimas que libera el acrosoma de espermatozoo, en especial la hialuronidasa. Al parecer, también participan enzimas de la mucosa tubaria y los movimientos de la cola del espermatozoo ayudan a que penetre la corona radiada.<sup>14</sup>



## FASE 2 Penetración de la zona pelúcida

La zona pelúcida es una capa de glucoproteínas que rodea al óvulo y mantiene la unión del espermatozoide, e induce la reacción acrosómica<sup>9</sup>

El espermatozoo penetra en la zona pelúcida por una vía que formaron otras enzimas que se liberan del acrosoma (acrosina y neuraminidasa)<sup>14</sup> La permeabilidad de la zona pelúcida se modifica cuando la cabeza del espermatozoide entra en contacto con la superficie del ovocito.<sup>9</sup>

## FASE 3 Fusión de las membranas celulares del ovocito y el espermatozoide.

La cabeza del espermatozoo toca la superficie del oocito y se fusionan las membranas plasmáticas de ambas células<sup>9, 14</sup> Estas membranas se rompen en el área de fusión, lo que origina que un espermatozoo penetre al oocito Tanto la cabeza como la cola del espermatozoide penetran en el citoplasma del ovocito quedando sobre la superficie.<sup>9</sup>

El oocito reacciona al contacto del espermatozoo en dos formas: a) la zona pelúcida y la membrana plasmática del oocito cambia de tal manera que impiden la entrada de más espermatozoo por acción de los lisosomas, y b) el oocito completa la segunda división meiótica y expulsa el segundo cuerpo polar.

Ahora el oocito madura y su núcleo se llama pronúcleo femenino. La cabeza del espermatozoo crece para formar el pronúcleo masculino, a medida que se desprende y degenera su cola

Los pronúcleos masculino y femenino se aproximan entre sí, pierden sus membranas nucleares y se fusionan Los cromosomas maternos y paternos se mezclan y replican su DNA, lo que forma una nueva célula diploide que se llama cigoto, la cual es el primordio de un nuevo ser humano.<sup>14</sup> Fig 12

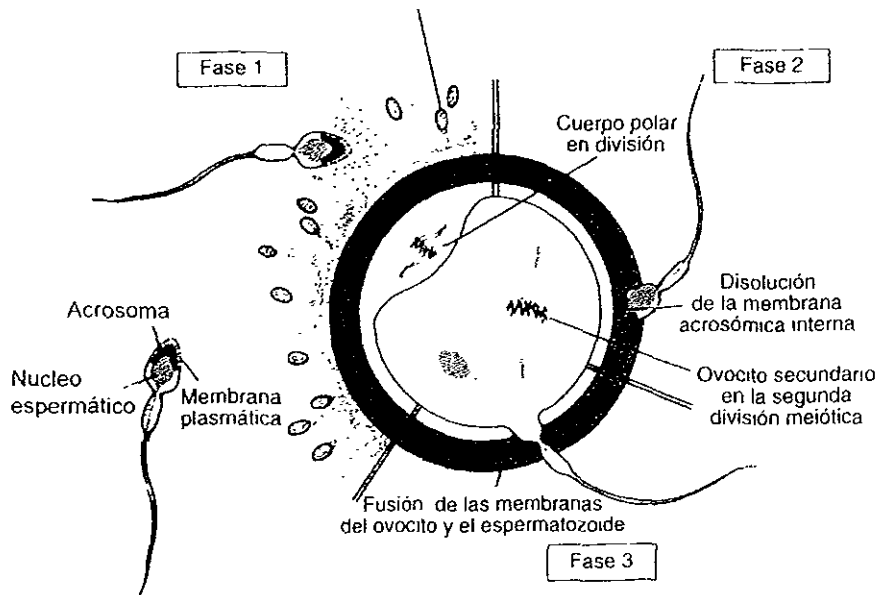


Fig. 12 Fases de la fecundación  
Langman, Embiología Médica

### 3.4.2 DETERMINACIÓN DEL SEXO

La determinación del sexo se establece en el instante mismo en que un óvulo es fecundado. Los humanos presentan veintitrés pares de cromosomas, de los cuales veintidós se conocen como autosomas. El par restante (los cromosomas sexuales) se denominan comúnmente cromosomas X Y. Los cromosomas sexuales de la mujer (designados con la letra X) y los del hombre (designados con la letra Y), tienen forma bastoncillos.

Durante la meiosis de las células sexuales, cada célula hija, es decir, espermatozoides secundarios (espermatozoides) o el oocito secundario (óvulo) recibirá solamente un cromosoma sexual.



Será un cromosoma X para el óvulo y un cromosoma X o Y para el espermatozoide. Por lo tanto, si un espermatozoide con un cromosoma X fecunda a un óvulo, el cigoto resultante dará un individuo del sexo femenino con un par de cromosomas X como parte de su dotación genética.<sup>2</sup>

### 3.4.3 SEGMENTACIÓN DEL CIGOTO

La célula que resulta de la unión del pronúcleo masculino con el pronúcleo femenino, se llama óvulo fecundado o cigoto.<sup>2</sup> La segmentación consiste en divisiones repetidas del cigoto, a medida que pasa hacia la tuba uterina,<sup>14</sup> el núcleo resultante comienza a dividirse por mitosis casi de inmediato. Primero se forman dos células, luego cuatro, ocho y así sucesivamente, conteniendo cada una el número completo o diploide de cromosomas. Este proceso de división celular mitótica se denomina segmentación.<sup>2</sup>

Hacia el tercer día se forma una pelota sólida de 12 blastómeros o más, llamada mórula.<sup>14</sup> Al continuar multiplicándose, forman eventualmente una estructura celular hueca llamada blastocisto.<sup>2</sup> Fig.13

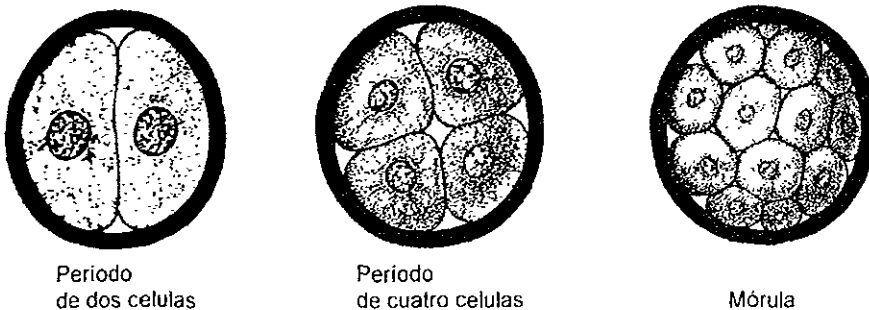


Fig 13 Segmentación del cigoto hasta la formación de la mórula  
Langman, Embriología Médica





### 3.4.4 FORMACION DEL BLASTOCISTO

Aproximadamente en el momento en que la mórula entra en la cavidad del útero (cuarto día), comienza a introducirse líquido por la zona pelúcida hacia los espacios intercelulares;<sup>9</sup> este líquido separa estas células en dos partes:

a) Una capa celular externa que se llama trofoblasto que constituye la pared del blastocisto

b) Un grupo de células que se localizan en un polo del blastocisto, que se conoce como masa celular interna o embrioblasto, que se diferenciará en embrión, mientras que el trofoblasto contribuye a la formación de la placenta, a partir de la cual el embrión recibe su nutrición <sup>14</sup> Fig. 14

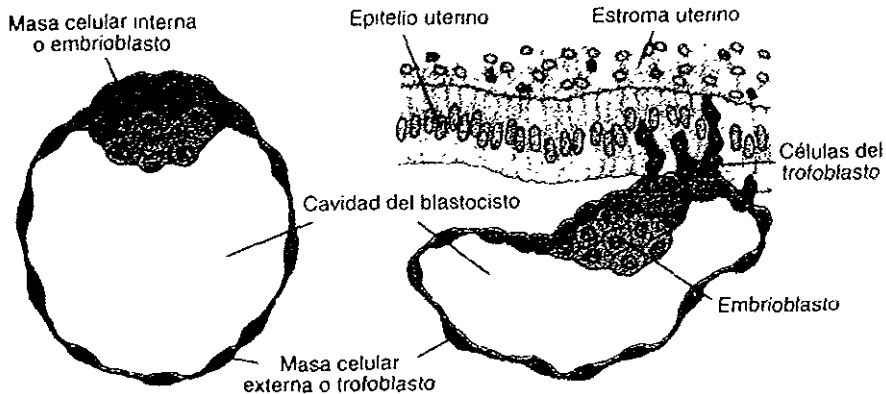


Fig 14 Blastocèle Estructura compuesta por embrioblasto y trofoblasto  
Langman, Embriología Médica



### 3.5 IMPLANTACION

En el momento de la implantación, la mucosa del útero se encuentra en fase secretora y luteínica, fase durante la cual las glándulas uterinas y las arterias se hacen tortuosas<sup>14</sup> En condiciones normales, el blastocito se implanta en el endometrio en las paredes posteriores o anteriores del cuerpo del útero, donde se fija en los orificio de las glándulas<sup>2</sup>

La implantación del blastocito continúa durante la segunda semana y mientras tanto aparecen cambios morfológicos en su masa celular.<sup>2</sup> Fig. 15




Fig. 15 Fenómenos por los que pasa el cigoto, y después se implanta  
Enciclopedia 98, Encarta



### 3.6 PERÍODO BILAMINAR

La implantación o inclusión del blastocisto en el endometrio termina durante la segunda semana del período preembrionario. A medida que se lleva a cabo este importante proceso, *ocurren cambios en la masa celular interna o embrioblasto*, formando una placa gruesa de dos capas, llamada disco embrionario bilaminar. También, durante la segunda semana, se forman la cavidad amniótica, el amnios, el saco vitelino, el tallo de conexión y el saco coriónico.<sup>14</sup>

En el octavo día de desarrollo, el blastocisto está parcialmente incluido en el estroma endometrial. El trofoblasto se ha diferenciado en dos capas. a) una capa de células mononucleadas, el citotrofblasto y b) una zona externa multinucleada *sin límites celulares netos*, el sincitiotrofblasto. Las células de la masa celular interna o embrioblasto también se diferencian en dos capas: a) una capa de células cúbicas pequeñas llamada hipoblástica y b) una capa de células cilíndricas altas adyacente a la cavidad amniótica, el epiblasto. Estas capas forman un disco germinativo bilaminar.<sup>14</sup> Fig. 16

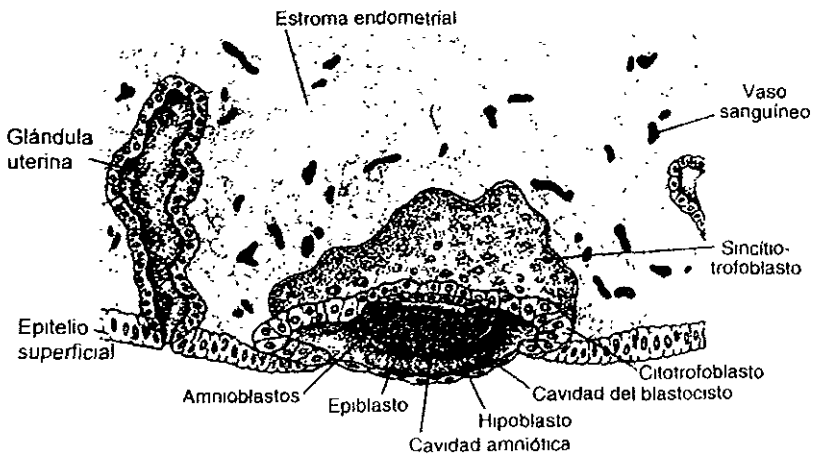


Fig 16 Disco embrionario bifamimar epiblasto e hipoblasto  
Langman, Embriología Medica



Entre la masa celular interna y las dos capas del trofoblasto, aparece una cavidad pequeña, la cual es el inicio de la cavidad amniótica.

En el noveno día, el blastocisto se ha incluido más en el endometrio y la solución de continuidad que se produjo en el epitelio superficial, es cerrada por un coágulo de fibrina.

En el sincitiotrofoblasto aparecen vacuolas aisladas que al fusionarse forman lagunas,<sup>9</sup> que son espacios aislados que en poco tiempo se llenan con una combinación de sangre de los capilares maternos rotos y secreciones de las glándulas endometriales erosionadas. Este líquido nutritivo o embriotrofo llega al disco embrionario por difusión.<sup>14</sup> A éste periodo se llama período lacunar.<sup>9</sup>

A medida que la cavidad amniótica crece, se forma una membrana delgada, llamada amnios; a partir de los amnioblastos, se diferenciarán las células citotrofoblásticas.

El piso de la cavidad amniótica está representado por el epiblasto del disco embrionario y periféricamente se continúa con el amnios.<sup>14</sup> Mientras tanto, del hipoblasto se forma la membrana exocelómica (membrana de Heuser), que reviste la superficie interna del citotrofoblasto. Esta membrana, junto con el hipoblasto, constituye el revestimiento de la cavidad exocelómica (saco vitelino primitivo).<sup>9</sup>

Fig. 17

Ahora el disco embrionario (preembrión) se encuentra entre la cavidad amniótica y el saco vitelino primario. El saco vitelino humano no contiene vitelo, pero es una estructura esencial para la formación inicial de la sangre.

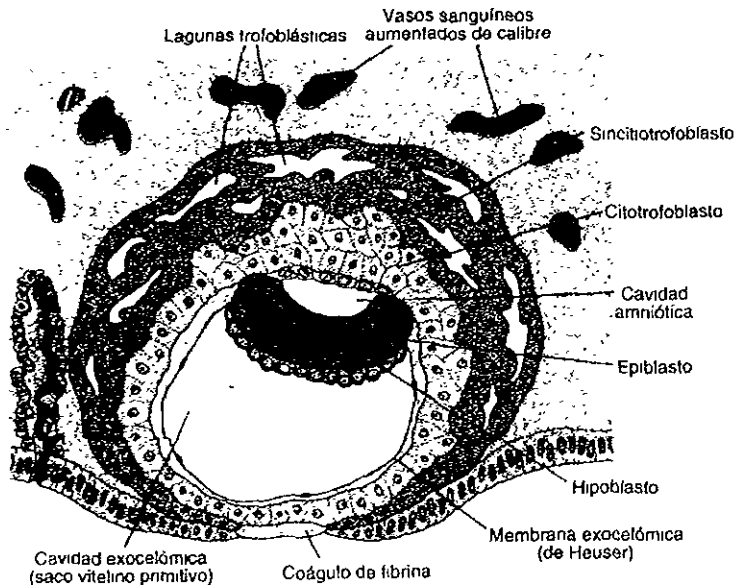


Fig 17 Blastocisto, presenta lagunas en el sincitiotrofoblasto, la cavidad exocelómica y el coágulo de fibrina  
Langman, Embriología Médica

El concepto humano de diez días (el embrión y sus membranas) se incrusta en el endometrio por completo. Durante un día, más o menos, hay un pequeño defecto en el epitelio endometrial, al que señala un tapón de cierre constituido por sangre coagulada y desechos celulares.<sup>14</sup>

Entre el undécimo y el duodécimo días de desarrollo, el sincitiotrofoblasto (en el polo embrionario), se caracteriza por espacios lacunares que hacen una red intercomunicada, se introducen más en el estroma y causan erosión del revestimiento endotelial de los capilares maternos; estos se hallan congestionados y se llaman sinusoides. La sangre materna penetra en el sistema lacunar y fluye por el sistema trofoblástico, estableciendo la circulación uteroplacentaria.<sup>9</sup>



A medida que la sangre materna fluye hacia las lagunas, sus sustancias nutritivas quedan disponibles y proporcionan una fuente rica de materiales para la nutrición del embrión.<sup>14</sup>

Entre la superficie interna del citotrofoblasto y la superficie externa de la cavidad exocoelómica aparece una nueva población celular. Estas células migran del saco vitelino y forman un tejido laxo y delicado, el mesodermo extraembrionario. Poco después se forman cavidades en el mesodermo extraembrionario, que al confluir dan lugar a un nuevo espacio, el celoma extraembrionario (cavidad coriónica). Esta cavidad rodea al saco vitelino primario, la cavidad amniótica, excepto el sitio donde el mesodermo extraembrionario atraviesa la cavidad coriónica que es el pedículo de fijación. Con el desarrollo de vasos sanguíneos el pedículo se convertirá en cordón umbilical. En la porción cefálica el disco hipoblástico, presenta un pequeño engrosamiento llamado lámina precordial.<sup>9</sup> Fig. 18

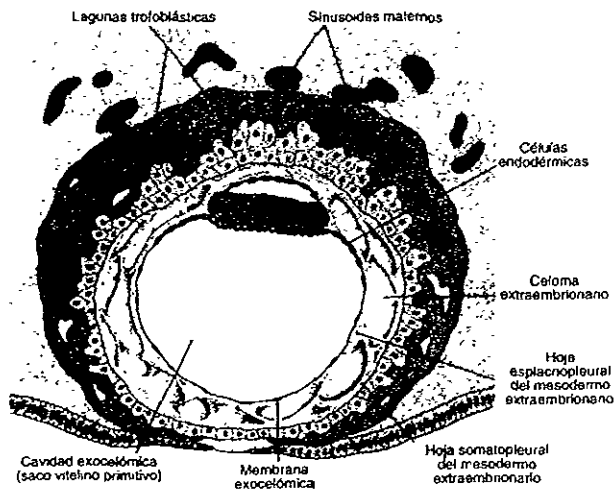


Fig 18 Blastocisto donde el mesodermo extraembrionario prolifera, se establece la circulación uteroplacentaria

Langman, Embriología Médica



Alrededor del día trece, el hipoblasto produce otras células que emigran hacia el interior de la membrana exocelómica. Estas células proliferan y forman poco a poco una nueva cavidad dentro de la cavidad exocelómica, el saco vitelino secundario o definitivo. Este saco es mucho menor que el saco vitelino primitivo. Mientras tanto, el celoma extraembrionario se extiende y forma una cavidad llamada cavidad coriónica.<sup>14</sup>

También, hacia el fin de la segunda semana, se forman las vellosidades coriónicas primarias. Después estas vellosidades se diferencian en las vellosidades coriónicas vascularizadas de la placenta. Ahora, el celoma extraembrionario segmenta el mesodermo extraembrionario en dos capas: a) el mesodermo somático extraembrionario, que recubre el trofoblasto y el amnios, y b) el mesodermo esplácnico extraembrionario, que recubre el saco vitelino. El mesodermo somático extraembrionario y las dos capas de trofoblasto constituyen el corion, que forma la pared del saco coriónico, dentro del cual se encuentran en suspenso por el tallo de conexión el embrión y sus sacos amniótico y vitelino unidos.<sup>9</sup> Fig 19

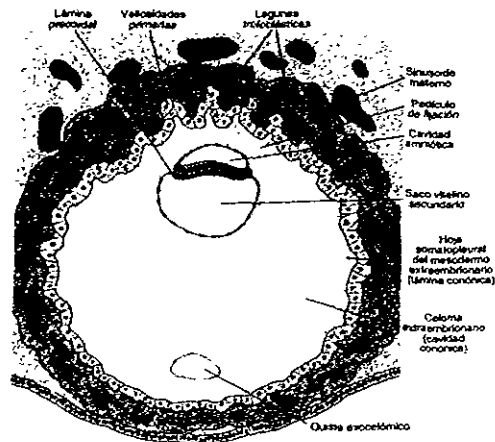


Fig 19 Blastocisto de trece días, comienza la circulación uteroplacentaria y se observa el celoma extraembrionario (cavidad coriónica)

Langman, Embriología Médica



### **3.7 PERÍODO TRILAMINAR**

Este constituye el inicio del período embrionario (tercera a octava semanas), durante el cual ocurre el desarrollo rápido del embrión a partir del disco embrionario bilaminar, que se formó en la segunda semana. La tercera semana sigue a la ausencia del primer período menstrual y se caracteriza por la formación de la *estría primitiva*, el notocordio y las tres capas germinales, a partir de las cuales se desarrollan todos los tejidos y órganos del embrión.<sup>14</sup>

#### **3.7.1 GASTRULACIÓN: FORMACIÓN DE CAPAS GERMINALES**

Es el proceso por el cual la masa celular interna (embrioblasto) se convierte en un disco embrionario trilaminar. Este proceso se inicia al final de la primera semana, con la formación del hipoblasto; durante la segunda semana continúa con el desarrollo del epiblasto y termina en la tercera con la formación de tres capas germinales primitivas: ectodermo, mesodermo y endodermo.<sup>14</sup> Fig.21

#### **3.7.2 LÍNEA PRIMITIVA.**

Al principio de la tercera semana, en el disco embrionario en su extremo caudal, aparece una banda lineal gruesa de epiblasto embrionario, que se conoce como *estría* o *línea primitiva*. A medida que la *estría primitiva* se alarga por adición de células en su extremo caudal, su extremo craneal crece para formar el nudo primitivo. A lo largo de la *línea primitiva*, las células de la capa ectodérmica se dividen y migran hacia la línea, se invaginan y se esparcen lateralmente entre las hojas ectodérmica y endodérmica para formar una tercera capa celular, llamada mesodermo.<sup>15</sup>





La estría primitiva origina células mesenquimatosas que forman tejido conjuntivo embrionario laxo llamado mesénquima. Fig. 20

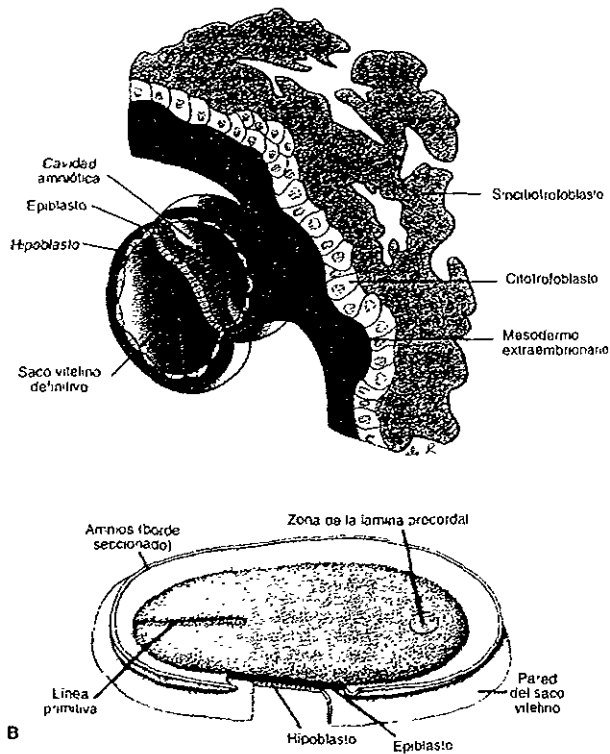


Fig 20 Disco germinativo en la segunda semana de desarrollo, presenta la línea primitiva y forma un surco profundo

Langman, Embrología Médica

El mesénquima se disemina en sentidos lateral y craneal desde la estría primitiva y parte de él forma una capa entre el epiblasto y el hipoblasto, conocida como mesodermo intraembrionario. El ectodermo embrionario origina la epidermis y el sistema nervioso. El endodermo embrionario forma el revestimiento de los aparatos digestivo y respiratorio.



El mesodermo embrionario origina músculo, tejido conjuntivo, cartílago, hueso y vasos sanguíneos. La estría primitiva continúa la formación de mesénquima hasta alrededor del final de la cuarta semana. De manera normal, sufre alteraciones degenerativas y desaparece.<sup>14</sup>

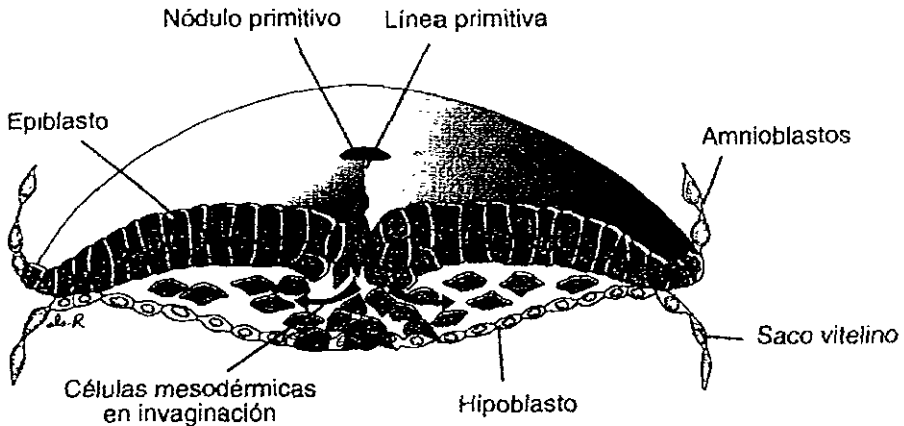


Fig 21 Invaginación de células epiblasticas para formar la tercera capa, el mesodermo.  
Higashida, Ciencias de la salud

### 3.7.3 NOTOCORDA

A través de la canalización de la línea, se forma la notocorda para poder sostener al embrión primitivo.<sup>15</sup> Del nudo primitivo migran en sentido craneal células que forman un cordón celular medial, conocido como proceso notocordal.<sup>14</sup> Este cordón crece cranealmente entre el ectodermo y el endodermo hasta que llega a la placa procordal, área que indica el sitio futuro de la boca (membrana bucofaringea)<sup>14</sup> y caudalmente hacia la fosita primitiva<sup>9</sup>



El notocordio es un bastón celular que se desarrolla por transformación del proceso notocordal. El notocordio define el eje primitivo del embrión y le proporciona cierta rigidez, y así forma la columna vertebral, las costillas, el esternón y el cráneo.

El notocordio en desarrollo induce el ectodermo que lo recubre para formar la placa neural, el primordio del sistema nervioso central (encéfalo y médula espinal). Hacia fines de la tercera semana, el notocordio ya se formó casi por completo, y se extiende desde la membrana bucofaringea (que deriva de la placa procordal y del ectodermo en relación), hasta el nudo primitivo por su extremo caudal.<sup>14</sup>

Las células que se acumulan frente a la placa procordal forman como resultado de esta migración, la placa cardíaca, estructura que forma el corazón.<sup>15</sup> El disco embrionario, en un principio aplanado y casi redondo, poco a poco se alarga y adquiere un extremo cefálico ancho y un extremo caudal angosto.<sup>9</sup> Fig 22

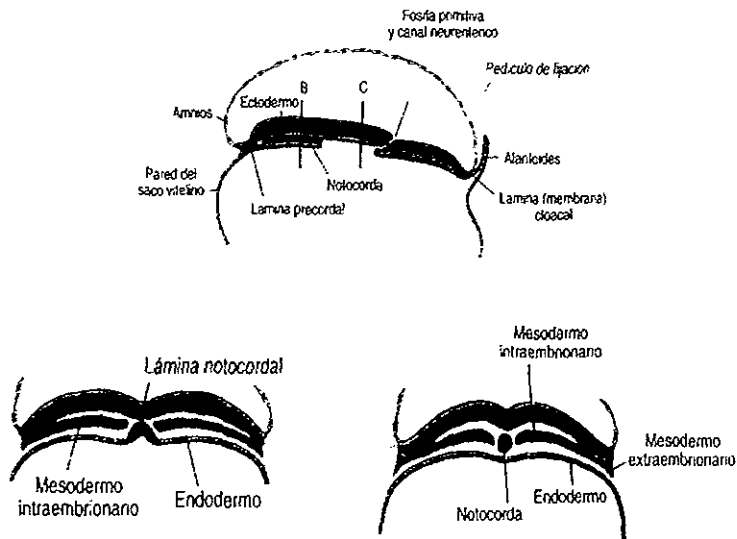


Fig 22 Formación de la notocorda. Invaginación de las células por la línea primitiva para formar la notocorda. Langman, Embriología Médica



### 3.7.4 NEURULACIÓN

Es el proceso de formación de la placa neural, pliegues neurales y su cierre para formar el tubo neural. Este proceso termina hacia el fin de la cuarta semana

**Placa neural.** A medida que se desarrolla el notocordio, el ectodermo embrionario que lo recubre se engruesa para formar la placa neural, que origina el sistema nervioso central.

Primero aparece cerca del nudo primitivo pero, a medida que se alarga el proceso notocordal, la placa neural se ensancha en forma craneal y por último se extiende hasta la membrana bucofaringea. Alrededor del día 18 la placa neural se invagina a lo largo de su eje central para formar el surco neural, con pliegues neurales a cada lado.<sup>14</sup> Fig 23

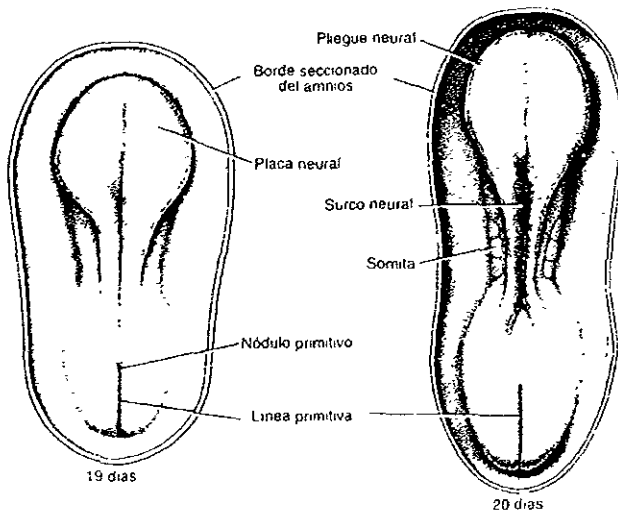


Fig 23 Formación de la placa neural  
Moore. Elementos de embriología humana



**Tubo neural** Se desarrolla un engrosamiento dentro de la hoja ectodérmica en el extremo cefálico del embrión, que constituye la placa neural, la cual forma rápidamente unos márgenes elevados, llamados pliegues neurales. Estos a su vez se engloban y delimitan una depresión de la línea media llamada surco neural. Los pliegues neurales se unen hacia el fin de la tercera semana, se fusionan lo que convierte a la placa neural en un tubo neural.<sup>15</sup> La progresión del cierre es más rápido hacia el extremo craneal. El cierre de los extremos del tubo neural ocurre hacia el fin de la cuarta semana. El tubo neural se diferencia en el encéfalo y la médula espinal.<sup>14</sup> Cuando aparecen los pliegues neurales, se puede distinguir un grupo de células en su cresta. Estas células se separan del pliegue y se conocen como células de la cresta neural.<sup>15</sup> Fig. 24

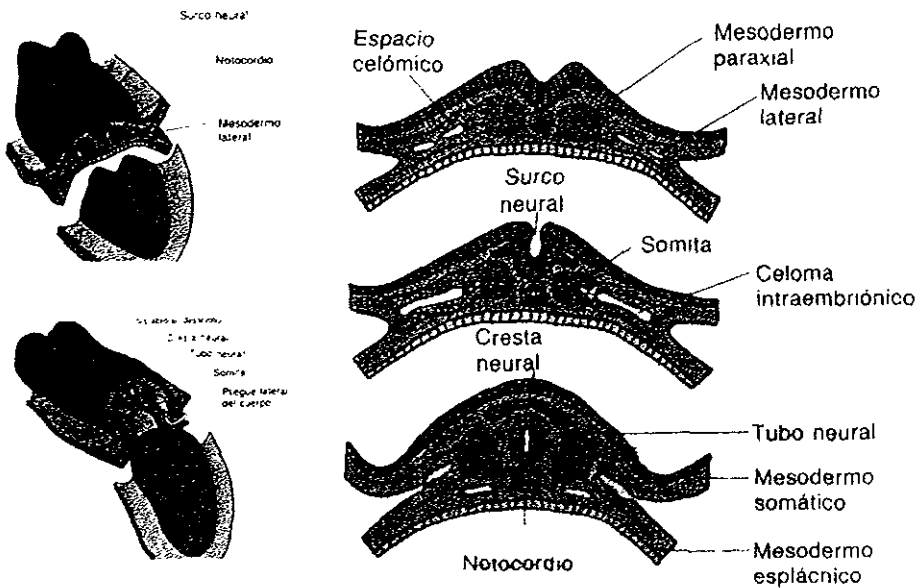


Fig 24 Formación del tubo neural  
Moore. Elementos de embriología humana



**Cresta neural.** A medida que se fusionan los pliegues neurales para formar el tubo neural, algunas células neuroectodérmicas, que se encuentran a lo largo de la cresta de cada pliegue, pierden sus afinidades y fijaciones epiteliales con células vecinas. Conforme se separa el tubo neural del ectodermo superficial, estas células neuroectodérmicas, que se llaman células de la cresta neural, migran hacia los lados del tubo neural. En un inicio, forman una masa aplanada irregular llamada cresta neural, entre el tubo neural y el ectodermo superficial suprayacente. En poco tiempo la cresta neural se separa en derecha e izquierda, y ambos migran hacia las caras dorsolaterales del tubo neural, donde originan los ganglios sensoriales de los nervios raquídeos y craneales. Muchas células de la cresta neural comienzan a migrar en direcciones lateral y ventral y se dispersan.<sup>14</sup>

Fig 25

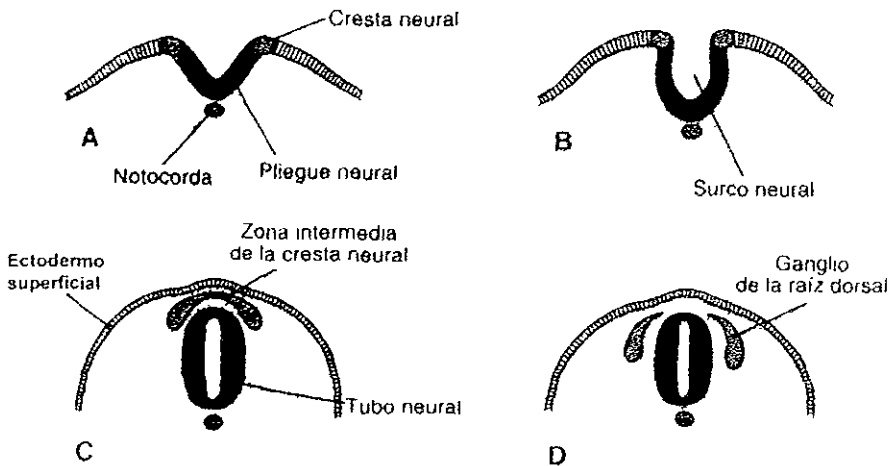


Fig 25 Formación de la cresta neural

Langman, Embnología Medica



Derivados de la cresta neural, las células de la cresta neural originan los ganglios raquídeos (ganglios de las raíces dorsales) y los ganglios del sistema nervioso autónomo. También, los ganglios de los pares craneales V, VII, IX y X derivan en parte de la cresta neural.

Además de formar las células ganglionares, las células de la cresta neural constituyen las vainas de los nervios (células de Schwann) y el recubrimiento meningeo del encéfalo y la médula espinal. También, contribuyen a la formación de células de pigmento, médula suprarrenal y varios componentes esqueléticos y musculares de la cabeza.<sup>14</sup>

Alantoides. En la tercera semana, aparece la alantoides como una evaginación. La alantoides permanece muy pequeña en embriones humanos, pero participa en la *formación temprana* de la sangre y los vasos sanguíneos y se relaciona con el desarrollo de la vejiga. A medida que esta última crece, la alantoides se transforma en ano.

### **3.7.5 PLEGAMIENTO DEL EMBRIÓN.**

El plegamiento de la cabeza es crucial para la formación del estomodeo primitivo o boca primitiva. Es a través de éste pliegue que el ectodermo bordea al estomodeo y éste se separa del intestino por medio de la membrana bucofaringea. La delgada placa del mesodermo del embrión trilaminar se engruesa a cada lado de la línea media para formar el mesodermo paraxial; en su periferia, queda reducido a una hoja delgada, el mesodermo intermedio, que a su vez se expande y forma otra masa engrosada, llamada mesodermo lateral. El mesodermo segmentado se divide en bloques segmentados, las somitas.<sup>15</sup>



El primer par de somitas se desarrolla a una corta distancia caudal del extremo craneal del notocordio. Los pares subsiguientes se forman en secuencia craneocaudal. Durante el período de desarrollo de los somitas (días 20 a 30), se forman alrededor de 38 pares de los mismos; por último, se forman 42 a 44 pares. Durante el período de somitas, estas estructuras se utilizan como uno de los criterios para determinar la edad del embrión. Los somitas forman la mayor parte del esqueleto axial (columna vertebral, costillas, esternón y cráneo) y la musculatura relacionada, y también la dermis adyacente de la piel.<sup>15</sup> Fig. 26

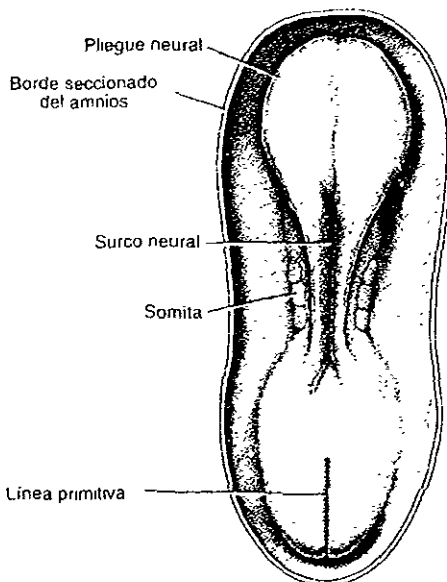


Fig. 26 Aparición de los somitas, se aprecia el tubo neural  
Langman, Embriología Médica

Un fenómeno importante para establecer la forma general del cuerpo es el plegamiento del disco embrionario plano, trilaminar, hacia un embrión ligeramente cilíndrico. Durante la cuarta semana, el embrión crece con rapidez y triplica su tamaño.





El plegamiento en los planos medial y horizontal depende del crecimiento rápido del tubo neural. La formación de estos pliegues es un proceso simultáneo de constricción, en la unión del embrión y saco vitelino, y no una secuencia separada de fenómenos. En el plano medial, el plegamiento produce los pliegues de la cabeza y la cola, de los cuales se deriva que las regiones craneal y caudal "giren" de manera ventral. De manera craneal, el encéfalo en desarrollo crece más allá de la membrana bucofaringea. A medida que se pliega la cabeza, el corazón y la membrana bucofaringea se mueven hacia la superficie ventral. Durante el plegamiento de la cabeza, parte del saco vitelino se incorpora dentro del embrión como intestino anterior, entre la parte caudal del encéfalo y el corazón, y termina como saco ciego en la membrana bucofaringea. Esta membrana separa el intestino anterior del estomodeo (boca o cavidad bucal primitiva) <sup>14</sup> Fig. 27

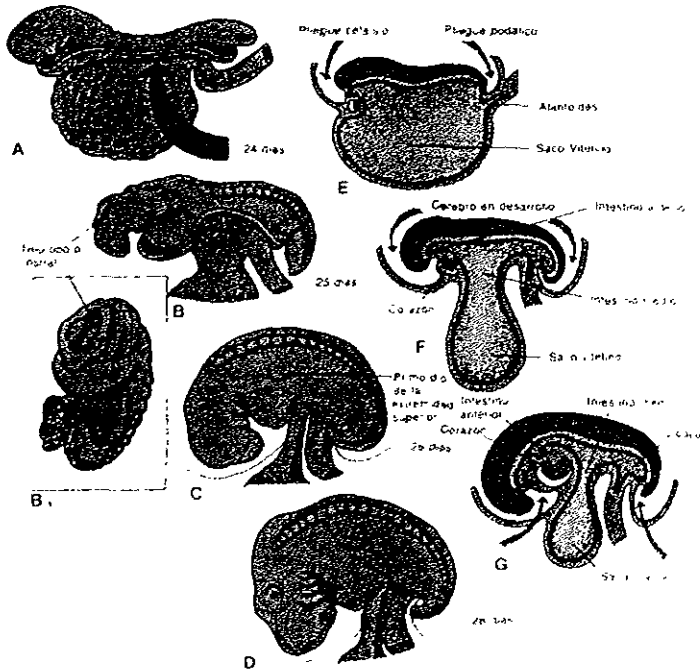


Fig. 27 Plegamiento del disco embrionario plano, trilaminar hacia un embrión ligeramente cilíndrico Moore. Elementos de embriología humana



## DERIVADOS DE CAPAS GERMINALES

Las tres capas germinales (ectodermo, mesodermo y endodermo embrionarios), que se formaron durante la gastrulación a partir de la masa celular interna o embrioblasto en la tercera semana, originan todos los tejidos y órganos del embrión.

Las células de cada capa germinal se dividen, migran, agregan y diferencian en patrones muy precisos, a medida que forman los diversos sistemas de órganos. Los tejidos que se desarrollan a partir de las diferentes capas germinales, se relacionan con la formación de un órgano (organogénesis). Los principales derivados de las capas germinales son los siguientes:

**Ectodermo** Esta capa forma el sistema nervioso central (encéfalo y médula espinal), sistema nervioso periférico, epitelio sensorial de ojos, oídos y nariz, epidermis y sus apéndices (pelo y ungas), glándulas mamarias, hipófisis, glándulas subcutáneas y esmalte dental. Las células de la cresta neural, que derivan del *neuroectodermo*, originan las células de los ganglios raquídeos, craneales (PC V, VII, IX y X) y autónomos; las células de recubrimiento del sistema nervioso, las células de pigmento de la dermis, el músculo, tejido conjuntivo y hueso que se originan en el arco bronquial o faríngeo; médula suprarrenal y membranas que recubren el encéfalo y la médula espinal (meninges).

**Mesodermo** Esta capa origina cartílago, hueso y tejido conjuntivo, músculos estriado y liso, corazón, sangre, vasos y células sanguíneas y linfáticas; riñones, gónadas (ovarios y testículos) y conductos genitales, membranas serosas que recubren las cavidades corporales (pericárdica, pleural y peritoneal), bazo y corteza de la glándula suprarrenal.



**Endodermo.** Esta capa forma el revestimiento epitelial de los aparatos digestivo y respiratorio, el parénquima de las amígdalas, la glándula tiroides, las glándulas paratiroides, timo, hígado y páncreas; el revestimiento epitelial de la vejiga y de mayor parte de la uretra y el recubrimiento epitelial de la cavidad timpánica; el antro timpánico y la tuba auditiva.<sup>14</sup>

En la cuarta semana el embrión es casi recto y las somitas (primordios de músculos y vértebras) producen elevaciones notables en la superficie. El tubo neural se forma opuesto a los somitas, pero está ampliamente abierto en los extremos rostral y caudal, en las aberturas denominadas neuroporos. Hacia los 24 días, se ven el primer arco mandibular y el segundo arco o hioideo. La parte principal del primer arco branquial o faríngeo, que se llama prominencia mandibular, forma la mandíbula y una extensión rostral de la misma, la prominencia maxilar, contribuye a la formación de las maxilas.<sup>14</sup>

### **3.8 ARCOS FARÍNGEOS**

Estos arcos comienzan a desarrollarse al inicio de la cuarta semana a medida que las células de la cresta neural migran hacia las regiones futuras de la cabeza y del cuello. Los arcos aparecen como rebordes redondeados expuestos de manera oblicua, a cada lado de las regiones futuras de cabeza y cuello. Los arcos están separados entre sí por los surcos branquiales. De manera inicial, en el ectodermo superficial aparece el primordio de la boca como una depresión ligera que se llama estomodeo. En un inicio, esta cavidad está separada del primordio faríngeo por una membrana bilaminar, la membrana bucofaringea. Esta membrana se rompe alrededor de los veinticuatro días, por lo que el tubo digestivo queda en comunicación con la cavidad amniótica.<sup>14</sup>



Cada arco faríngeo está formado por un núcleo central de tejido mesenquimático, cubierto por su lado externo por ectodermo superficial, y revestido en su interior por epitelio de origen endodérmico. El mesodermo original de los arcos forma los músculos de la cara y cuello. Cada arco se caracteriza por poseer sus propios componentes musculares, los cuales conducen su propio nervio, y cualquiera que sea el sitio al que migren las células musculares, llevarán consigo su componente nervioso craneal. Así mismo, cada arco posee su propio componente arterial.<sup>9</sup>

Fig.28

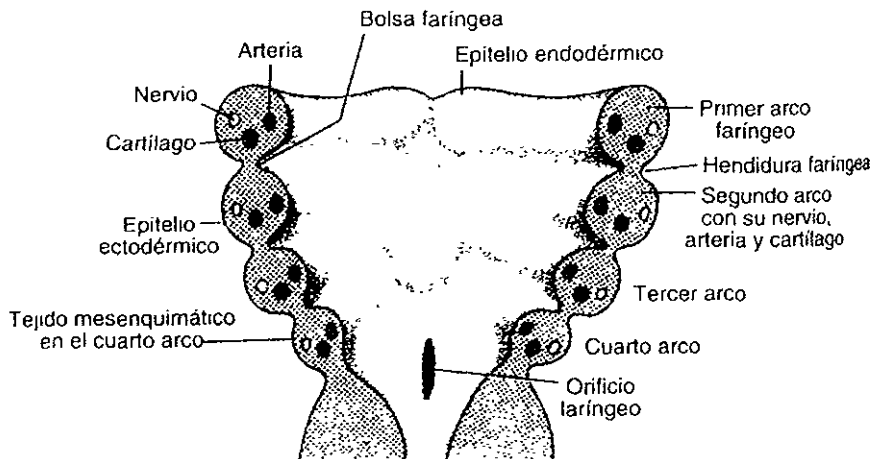


Fig 28 Esquema de los componentes cartilaginoso, muscular, arterial y nervioso de cada arco faríngeo

Langman Embriología Médica



## PRIMER ARCO FARÍNGEO

Está formado por una porción dorsal, llamada *proceso maxilar*, la cual se extiende hacia delante por debajo de la región correspondiente al ojo, y una porción ventral, el *proceso mandibular*, que contiene el *cartílago de Meckel*. Durante el desarrollo, este cartílago desaparece excepto en dos pequeñas porciones en su extremo dorsal, que persisten y forman, respectivamente, el yunque y el martillo. El mesénquima del proceso maxilar dará origen más tarde al premaxilar, maxilar, hueso cigomático y parte del hueso temporal por osificación intramembranosa. El maxilar inferior se forma de manera análoga por osificación membranosa del tejido mesenquimático, que rodea el cartílago de Meckel.<sup>9</sup>

La musculatura del primer arco faríngeo está constituida por los músculos de la masticación (temporal, masetero y pterigoideos), el vientre anterior del digástrico, el milohioideo, el músculo del martillo y el periestafilino externo. La inervación es suministrada por la rama maxilar inferior del nervio trigémino.<sup>14</sup> Fig. 29

## SEGUNDO ARCO FARÍNGEO

Durante la quinta semana, el segundo arco faríngeo crece más que los arcos tercero y cuarto, lo que forma una depresión ectodérmica profunda que se conoce como *seno cervical*. Durante la sexta y séptima semanas, los surcos faríngeos segundo a cuarto y el seno cervical se obliteran, lo que da al cuello un contorno uniforme.<sup>13</sup>

El cartílago del segundo arco faríngeo o arco hioideo (cartílago de Richert), da origen al estribo, el proceso estiloides del hueso temporal, el ligamento estilohioideo y, ventralmente, el asta menor y la porción superior del cuerpo del hueso hioideo. Los músculos del arco hioideo son el músculo del estribo, el estilohioideo, el vientre posterior del digástrico, el auricular, y los músculos de la expresión facial. Todos estos están inervados por el nervio facial.<sup>9</sup> Fig. 29



### TERCER ARCO FARÍNGEO

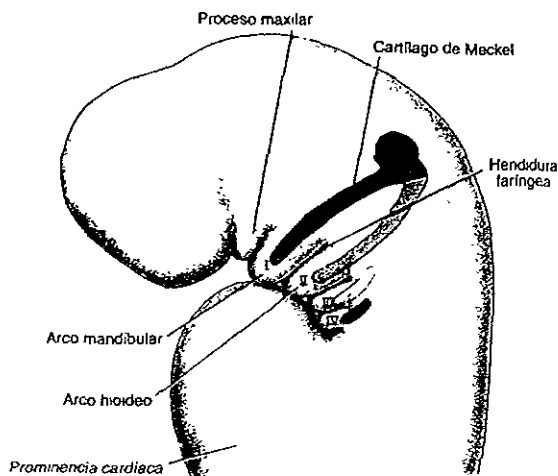
El cartilago del tercer arco faríngeo da origen a la porción inferior del cuerpo del hioides y el asta mayor del hueso hioides. La musculatura se circunscribe al músculo estilofaríngeo. Estos músculos son inervados por el glossofaríngeo.<sup>9</sup>

Fig 29

### CUARTO Y SEXTO ARCOS FARÍNGEOS

Los componentes cartilagosos del cuarto y sexto arcos faríngeos se fusionan para formar los cartilagos tiroideos, cricoides, aritenoides, corniculado o de Santorini y cuneiforme de la laringe. Los músculos del cuarto arco (cricotiroideo, periastafilino externo y constrictores de la faringe), son inervados por la rama laríngea superior del vago. Los músculos intrínsecos de la laringe reciben inervación de la rama laríngea recurrente del vago, el nervio del sexto arco.<sup>9</sup>

Fig 29



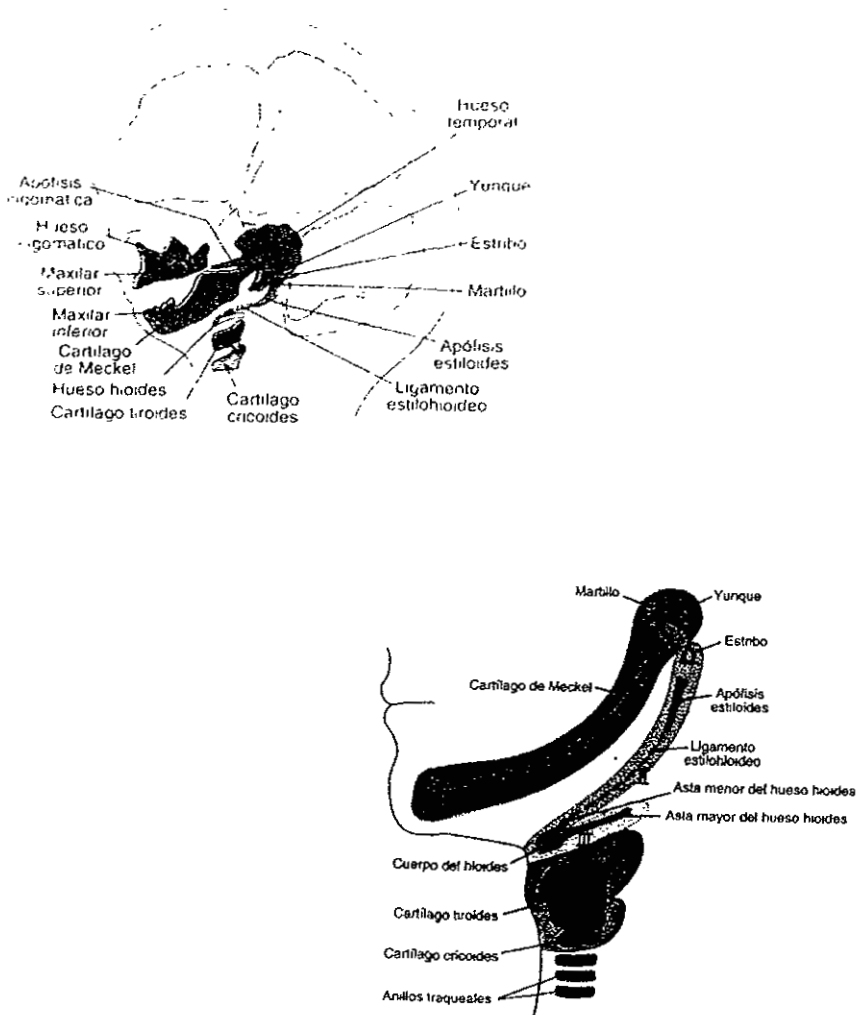


Fig 29 A Vista lateral del embrión de cuatro semanas que muestra los cartilagos de los arcos faringeos, B Componentes a los que dan origen los arcos faringeos en etapas posteriores, C Estructuras definitivas formadas por los componentes cartilaginosos de los de los arcos faringeos Langman Embriología Médica



### **3.9 BOLSAS FARÍNGEAS.**

El embrión humano posee cinco pares de bolsas faríngeas. La última es atípica y frecuentemente se le considera parte de la cuarta. El revestimiento epitelial endodérmico de las bolsas da origen a algunos órganos importantes <sup>14</sup>

#### **PRIMERA BOLSA FARÍNGEA**

Forma un divertículo pediculado, el receso tubotimpánico, que se pone en contacto con el revestimiento epitelial de la primera hendidura faríngea, lo que posteriormente será el conducto auditivo externo. La porción distal de la evaginación se ensancha en forma de saco, y constituye la caja del tímpano o cavidad primitiva del oído medio, mientras que la porción proximal no aumenta de calibre y forma la trompa de Eustaquio o faringotimpánica. El revestimiento de la cavidad timpánica participa posteriormente en la formación de la membrana timpánica o tímpano. <sup>14</sup> Fig. 30

#### **SEGUNDA BOLSA FARÍNGEA**

El endodermo de esta bolsa prolifera y forma yemas que crecen hacia el mesénquima subyacente. Las partes centrales de estas yemas se rompen al formar las criptas amigdalinas (depresiones en fóvea). El ectodermo de la bolsa forma el epitelio superficial y el recubrimiento de las criptas de la amígdala palatina. El mesénquima que rodea las criptas se diferencia en tejido linfóide que, en poco tiempo, organiza nódulos linfáticos. Gran parte se oblitera a medida que se desarrolla la amígdala palatina, parte de la cavidad de la segunda bolsa permanece como la hendidura intraamigdalina (fosa amigdalina). <sup>14</sup>





El revestimiento epitelial de la segunda bolsa prolifera y forma brotes que se introducen en el mesénquima adyacente. Los brotes son invadidos secundariamente por tejido mesodérmico, lo cual forma el primordio de la *amígdala palatina*. Una *porción* de la bolsa no desaparece, y se encuentra en el adulto constituyendo la fosa tonsilar o *amigdalina*.<sup>9</sup> Fig 30

### TERCERA BOLSA FARÍNGEA

La tercera y cuarta bolsa faríngea se caracterizan en el extremo caudal por las llamadas alas o prolongaciones dorsal y ventral. En la quinta semana el epitelio del ala dorsal de esta bolsa se diferencia en la glándula paratiroides inferior, mientras que la de la porción ventral forma el timo. Los *primordios* de ambas glándulas pierden su conexión con la pared faríngea y el timo migra en dirección caudal y medial, llevando consigo a la paratiroides inferior.<sup>9</sup>

Mientras tanto, la *porción principal* del timo se desplaza rápidamente hasta alcanzar su situación definitiva en el tórax.

El tejido paratiroideo de la tercera bolsa faríngea, por último, se sitúa sobre la cara dorsal de la glándula tiroides y, en el adulto, forma la glándula paratiroides inferior.<sup>9</sup> Fig. 30

### CUARTA BOLSA FARÍNGEA

El epitelio del ala dorsal de esta bolsa forma la glándula paratiroides superior. Cuando la glándula paratiroides se separa de la pared de la faringe, se fija a la glándula tiroides que está emigrando en dirección caudal y, por último se sitúa en la cara dorsal de esta glándula, constituyendo la glándula paratiroides superior.<sup>9</sup>

Fig 30



## QUINTA BOLSA FARÍNGEA

Es la última bolsa faríngea que se desarrolla, y se le suele considerar parte de la cuarta. Da origen al cuerpo ultimobranquial, que más tarde queda incluido en la glándula tiroides. Las células de este cuerpo dan origen a las células parafoliculares o células C de la glándula tiroides, las cuales secretan calcitonina, hormona que interviene en la regulación de la concentración de calcio en sangre <sup>9</sup>

Fig 30

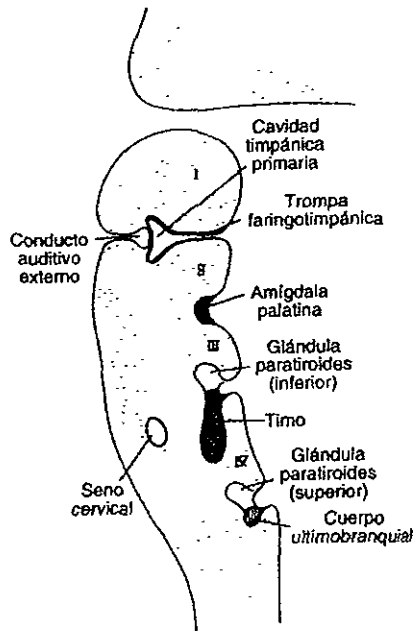


Fig 30 Esquema del desarrollo de las bolsas faríngeas  
Langman Embriología Médica



### 3.10 HENDIDURAS FARÍNGEAS

El embrión de cinco semanas se caracteriza por cuatro hendiduras, de las cuales solamente una contribuye a la estructura definitiva del embrión. La porción dorsal de la primera hendidura se introduce en el mesénquima subyacente y origina el conducto auditivo externo. El revestimiento epitelial en el fondo del conducto contribuye a la formación del tímpano.<sup>9</sup>

La proliferación activa del tejido mesenquimático en el segundo arco, ocasiona una superposición sobre el tercero y cuarto arcos. Por último, se fusiona con el llamado relieve epicardíaco en la porción inferior del cuello, y la segunda, la tercera y la cuarta hendiduras, pierden contacto con el exterior. De manera temporal, las hendiduras forman una cavidad revestida por epitelio ectodérmico, el seno cervical, el cual desaparece posteriormente por completo durante el desarrollo.<sup>9</sup> Fig. 31

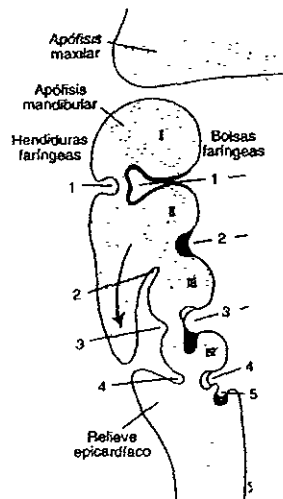


Fig 31 Esquema del desarrollo de hendiduras faríngeas  
Langman Embriología Médica



## DESARROLLO DE LA GLÁNDULA TIROIDES.

La glándula tiroides aparece durante la cuarta semana como un engrosamiento endodérmico medial en el piso de la faringe primitiva. Es la primera glándula endócrina que se forma en el embrión. El engrosamiento que indica la glándula tiroides, forma posteriormente un crecimiento hacia abajo, conocido como divertículo tiroideo. A medida que la tiroides en desarrollo desciende por el cuello, conserva su conexión con la lengua por el conducto triogloso estrecho. Hacia las siete semanas, la glándula tiroides suele llegar a su sitio final en el cuello, y desaparece el conducto triogloso. La abertura original del conducto triogloso persiste como una fovea vestigial, el agujero ciego de la lengua.<sup>13</sup> Fig. 32

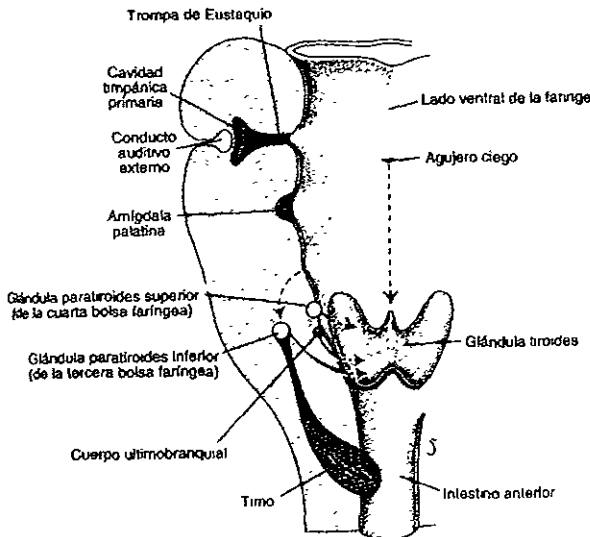


Fig 32 Esquema de las estructuras a las que dan origen las bolsas faríngeas.

Langman Embriología Médica



## DESARROLLO DE LA LENGUA

El *tubérculo impar* aparece en el embrión de cuatro semanas, aproximadamente, como dos prominencias linguales laterales y una prominencia medial. Los tres abultamientos se originan en el primer arco faríngeo.<sup>9</sup>

La primera indicación del desarrollo de la lengua aparece con una elevación medial, la yema medial de la lengua (*tubérculo impar*), en el piso de la faringe primitiva, justo rostral al agujero ciego. Poco después se desarrollan dos yemas linguales distales ovals (tumefacciones linguales laterales), a cada lado de la yema medial de la lengua. Con rapidez, las yemas distales de la lengua en fusión forman los dos tercios anteriores o parte bucal de la lengua. El plano de fusión de las yemas distales de la lengua queda indicado por el surco medial (canaladura) de la lengua.<sup>9</sup>

En un inicio, el tercio posterior o parte faríngea de la lengua, queda indicada por dos elevaciones, una elevación se llama *cópula*, se forma por la fusión de las partes ventromediales de los dos arcos faríngeos. La otra elevación que se llama *eminencia hipobranquial*, se desarrolla caudal a la *cópula*, a partir del mesodermo de las partes ventromediales de los arcos tercero y cuarto.<sup>14</sup>

El tercio posterior de la lengua se desarrolla a partir de la parte rostral de la *eminencia hipobranquial*. La línea de fusión de las partes anterior y posterior de la lengua queda indicado de un modo general por el surco en V llamado *surco terminal*.<sup>13</sup>

El mesénquima del arco branquial forma el tejido conjuntivo y los vasos *linfáticos* y *sanguíneos* de la lengua.<sup>7</sup>



La mayor parte de la musculatura de la lengua deriva de mioblastos que migran a partir de los miotomas de las somitas occipitales. (Sperber, 1989) <sup>14</sup>

Durante las semanas 11 a 13, se desarrollan las yemas gustativas por la interacción inductiva entre las células epiteliales de la lengua y las células nerviosas gustativas invasoras de la cuerda del tímpano y los nervios glossofaríngeo y vago. La mayor parte de las células gustativas se forman en la superficie dorsal de la lengua. <sup>7</sup> Fig. 33

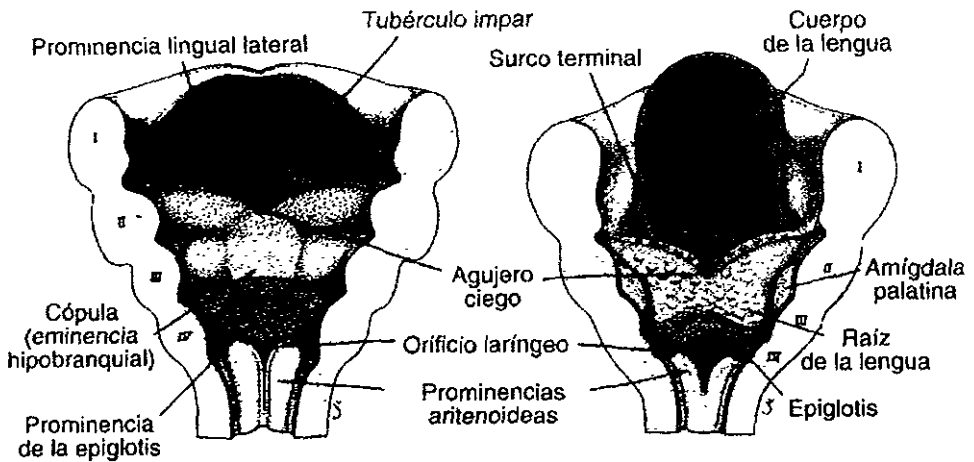


Fig 33 Porciones ventrales de los arcos faríngeos vistos desde arriba, para apreciar el desarrollo de la lengua  
Langman Embriología Médica



## GLANDULAS SALIVALES

Durante la sexta y séptima semanas, se inician como proliferaciones epiteliales sólidas o yemas provenientes de la cavidad bucal primitiva. El tejido conjuntivo de las glándulas deriva de células de la cresta neural. Todo el tejido del parénquima (secretorio) proviene de la proliferación del epitelio bucal <sup>14</sup>

*Las glándulas parótidas son las primeras que aparecen (inicio de la sexta semana). Se desarrollan a partir de yemas que surgen del ectodermo bucal, que se encuentra cerca de los ángulos del estomodeo. Estas yemas crecen hacia los oídos y se ramifican para formar cordones sólidos con extremos redondeados. Posteriormente, estos cordones se canalizan (forman una luz) y se transforman en conductos alrededor de la décima semana. Los extremos redondeados de los cordones se diferencian en acinos. Las secreciones se inician en la decimoctava semana. La cápsula y el tejido conjuntivo se desarrollan a partir del mesénquima circundante. <sup>14</sup>*

*Las glándulas submandibulares aparecen en la sexta semana. Se desarrollan a partir de yemas endodérmicas provenientes del epitelio bucal del piso del estomodeo. Crecen procesos celulares sólidos en la parte posterior, laterales a la lengua en desarrollo. Posteriormente se ramifican y se diferencian. Los acinos comienzan a formarse en la duodécima semana y la actividad secretoria se inicia en la decimosexta. El crecimiento de las glándulas submandibulares continúa después del nacimiento con la formación de acinos mucosos. Lateral a la lengua se forma un surco lineal que se cierra en la parte superior para formar el conducto submandibular. <sup>9,1</sup>*



Las glándulas sublinguales aparecen en la octava semana. Se desarrollan a partir de múltiples yemas epiteliales endodérmicas en el surco o escotadura paralingual. Estas yemas se ramifican y se canalizan para formar de 10 a 12 conductos que se abren en el piso de la boca de manera independiente.<sup>14</sup>

### 3.11 DESARROLLO DE LA CARA

Entre la cuarta y quinta semana de desarrollo intrauterino, cinco primordios faciales aparecen alrededor de un estomodeo grande, que es el primordio de la boca. La gran prominencia frontonasal constituye el límite craneal del estomodeo. El par de prominencias maxilares del primer arco branquial forma los límites laterales del estomodeo y el par de prominencias mandibulares de este mismo arco constituye su límite caudal.<sup>14</sup> Fig. 34

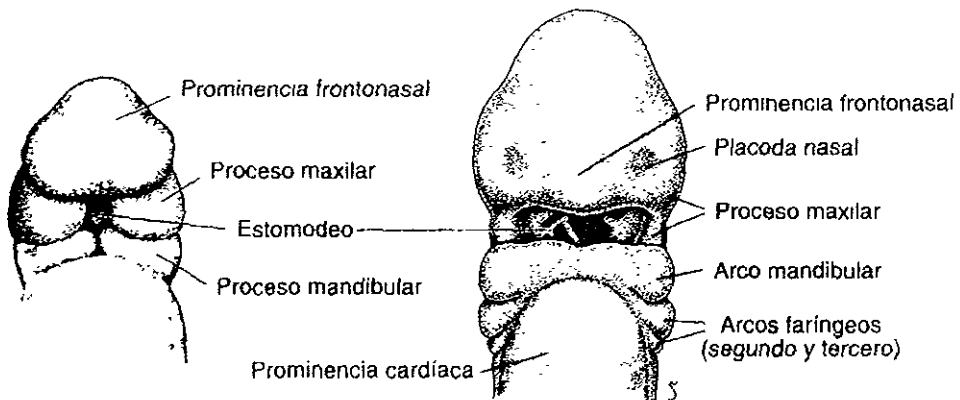


Fig. 34 Vista frontal de un embrión de cuatro semanas y las estructuras que en él se aprecian  
Langman Embriología Médica





A cada lado de la parte caudal de la elevación frontonasal se desarrollan engrosamientos bilaterales y ovales de ectodermo superficial llamadas placodas nasales. <sup>14</sup>Fig. 35

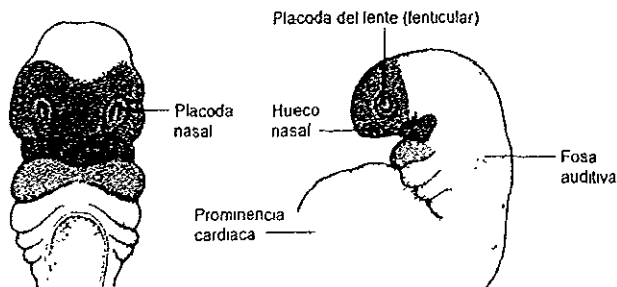


Fig 35 Muestra el desarrollo de placodas nasales  
Moore Elementos de embriología humana.

En los bordes de las placodas nasales se forman las prominencias nasales mediales y laterales en forma de herradura. <sup>9</sup> Como resultado, las placodas nasales se encuentran en depresiones llamadas fosas nasales. Fig. 36

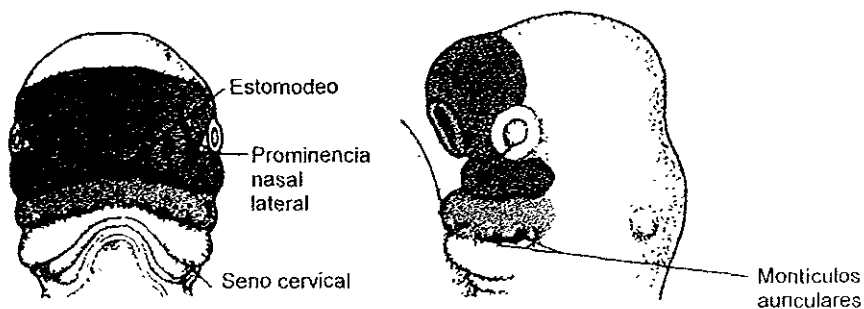


Fig 36 Muestra el desarrollo de las fosas nasales  
Moore Elementos de Embriología humana



Las proporciones faciales se desarrollan durante el periodo fetal. Durante la sexta y séptima semanas, las prominencias nasales mediales se funden entre sí y con las prominencias maxilares. A medida que las prominencias nasales mediales se unen entre sí forman el segmento *intermaxilar de la maxila*

Este segmento origina:

- a) El surco ventral del labio superior, llamado *filtrum*.
- b) La parte premaxilar de la maxila y encía correspondientes.
- c) El paladar primario. <sup>9,14</sup> Fig. 37

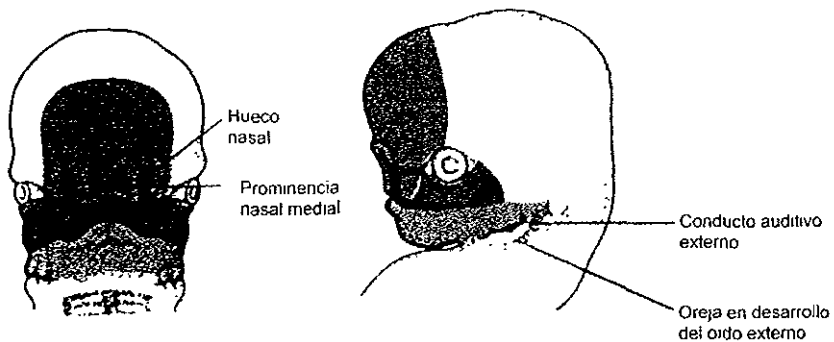


Fig 37 Muestra el desarrollo de las proporciones faciales durante el periodo fetal  
Moore Elementos de embriología huamana



La prominencia frontonasal forma la frente, el dorso y vértice de la nariz. Los lados de la nariz derivan de las prominencias nasales laterales. En la cuarta semana, las prominencias mandibulares se unen entre sí y el surco entre ellas desaparece antes del final de la quinta semana. Las prominencias mandibulares dan origen a la mandíbula, el labio inferior y la porción inferior de la cara. <sup>13</sup> Fig 38

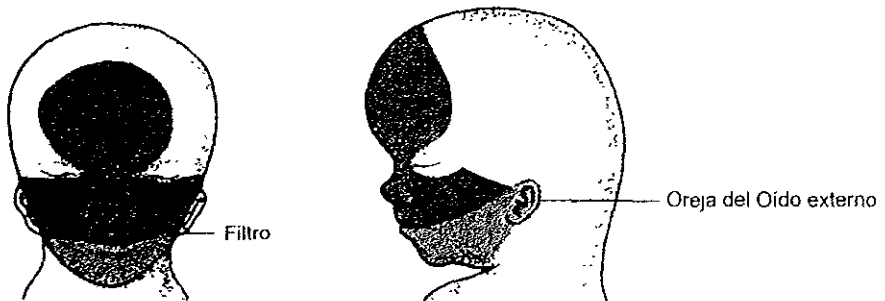


Fig 38 Muestran las estructuras anatómicas faciales formadas a partir de la fusión de las prominencias maxilares con las prominencias nasales.

Moore Elementos de Embriología humana

## DESARROLLO DE LAS CAVIDADES NASALES.

A medida que se desarrolla la cara, las placodas nasales se rodean gradualmente de las prominencias nasales, que a continuación forman los pisos de las depresiones llamadas foveas nasales. El crecimiento del mesénquima circundante origina la profundización de las foveas nasales y la formación de los sacos nasales, que son los primordios de las cavidades nasales. Al principio, los sacos



nasales están separados de la cavidad bucal por la membrana buconasal. Posteriormente esta membrana se rompe, lo que comunica las cavidades nasales con la bucal por medio de las coanas primitivas, que se encuentran posteriores al paladar primario. Después que se desarrolla el paladar secundario, las coanas se localizan en la unión de la cavidad nasal y la nasofaringe. Esto ocurre cuando se fusionan los procesos palatinos laterales entre sí y con el tabique nasal.<sup>9,14</sup>

Mientras ocurren estos cambios, se desarrollan los cornetes superior, medio e inferior como elevaciones en las paredes laterales de las cavidades nasales.<sup>14</sup>

### **SENOS PARANASALES.**

Algunos senos paranasales se desarrollan durante la vida fetal tardía; el resto se forma después de nacer. El crecimiento de los senos paranasales es importante para modificar el tamaño y forma de la cara durante la infancia y la niñez y añadir la resonancia a la voz en la adolescencia.<sup>9</sup>

### **DESARROLLO DEL PALADAR**

El paladar se forma a partir de dos primordios: el paladar primario y el paladar secundario.

#### **PALADAR PRIMARIO.**

Comienza a desarrollarse en el inicio de la sexta semana, a partir de la porción más interna del segmento intermaxilar.



En forma progresiva se forma hueso en el paladar primario, lo que constituye la parte premaxilar de la maxila, y que da alojamiento a los cuatro dientes incisivos.

<sup>14</sup> Fig. 39

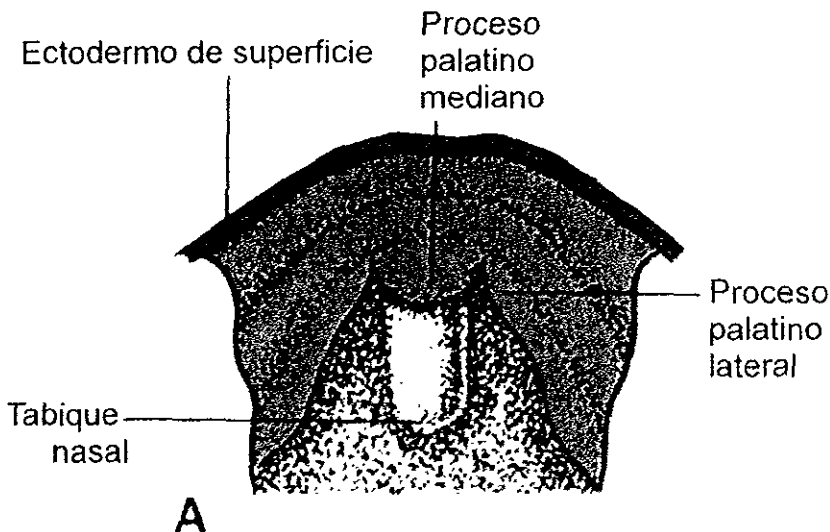


Fig 39 Desarrollo del paladar primario a la sexta semana de gestación  
Moore Elementos de embriología humana

### **PALADAR SECUNDARIO.**

Se desarrolla a partir de dos proyecciones internas provenientes de las prominencias maxilares que se llaman procesos palatinos laterales. Estas estructuras se proyectan en un inicio en sentido *inferomedial* a cada lado de la lengua



A medida que el maxilar y la mandíbula se desarrollan la lengua se desplaza hacia abajo y los procesos palatinos laterales crecen uno hacia el otro para fusionarse de manera gradual. También se fusionan con el paladar primario y el tabique nasal. <sup>14</sup> Fig. 40

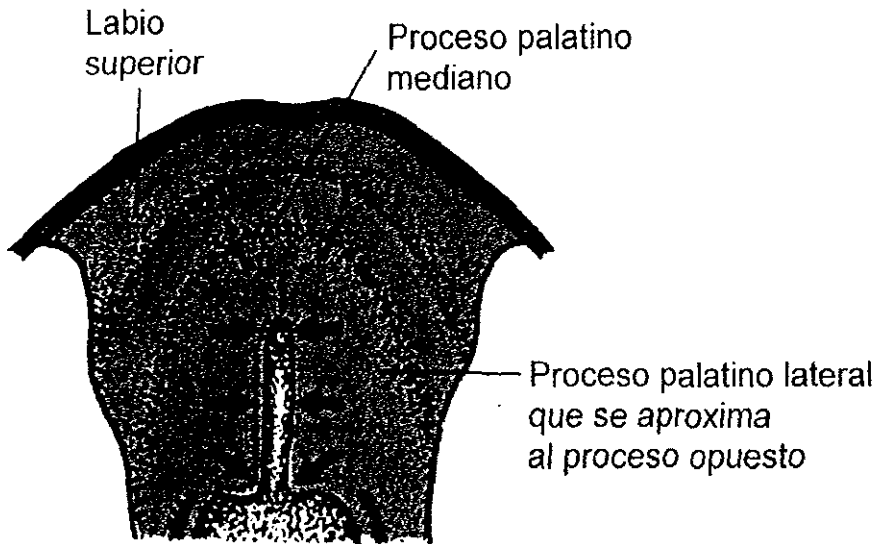


Fig 40 Desarrollo del paladar secundario a partir de las proyecciones internas de las prominencias maxilares  
Moore Elementos de Embriología humana



La fusión de los procesos palatinos se inicia en la parte anterior, durante la novena semana, y se termina en la parte posterior, en la región de la úvula, hacia la duodécima. La úvula es la última parte del paladar que se forma. El rafé palatino indica la unión de los procesos palatinos laterales. <sup>14</sup> Fig.41

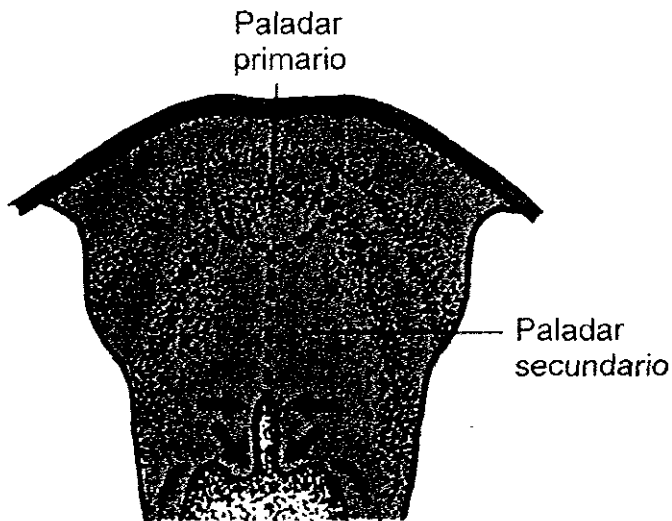


Fig 41 Muestra la unión del paladar en su parte posterior.  
Moore Elementos de embriología humana.



Al mismo tiempo, el hueso se extiende desde los procesos maxilares y los huesos palatinos hacia los procesos palatinos laterales para formar el paladar duro. Las porciones posteriores de los procesos palatinos no se osifican. Se extienden más allá del tabique nasal y se fusionan para formar el paladar blando y la úvula.<sup>14</sup>

Fig 42

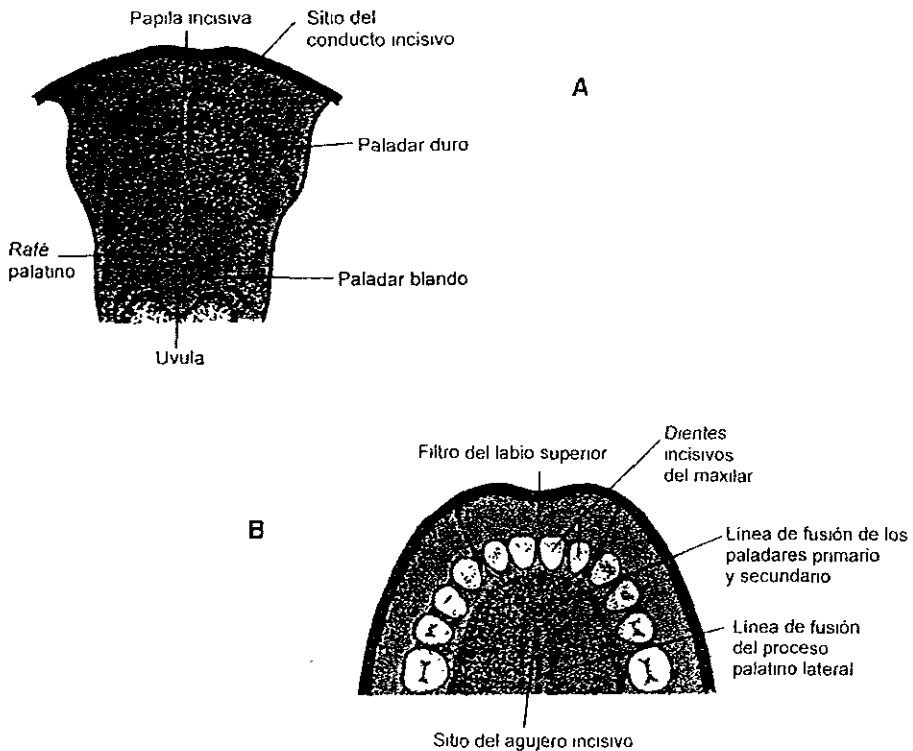


Fig 42 A Muestra la formación de paladar blando,

B Muestra la fusión total de todos los elementos que componen al paladar blando y duro

Moore *Elementos de embriología humana*





## CAPÍTULO IV

### CRECIMIENTO POSNATAL

#### 4.1 TEORIAS DE CRECIMIENTO

Antes de hablar de las teorías de crecimiento, tenemos que estudiar el origen del hueso.

El precursor de todo hueso siempre es el tejido conectivo; los términos cartilaginoso o endocondral y membranoso o intramembranoso, identifican el tipo de tejido conectivo. El hueso se compone de dos entidades: células óseas u osteocitos y sustancia intercelular. Los osteocitos son de dos tipos.

Células que destruyen hueso u osteoclastos

Células que forman hueso u osteoblastos

En la formación de hueso endocondral, los condrocitos forman la masa cartilaginosa, la cual crece por aposición y por incremento intersticial.

Los huesos del esqueleto que se han formado primero en cartilago, están constituidos por todos los huesos largos del esqueleto, y en el cráneo, el etmoides, el cornete inferior y los que forman la base del cráneo: esfenoides, ala externa del proceso pterigoides, peñasco del temporal, procesos basilar y parte inferior de la concha del occipital.



El tipo membranoso o intramembranoso, no tiene predecesor cartilaginoso, sino que deriva de osificaciones conjuntivas. Los huesos se desarrollan en tejido conjuntivo sin intervención de cartilago. A este grupo pertenecen los huesos de la bóveda craneana, parietal, frontal, temporal, parte superior del occipital y los huesos de la parte superior de la cara; el hueso del tímpano y la apófisis pterigoides del hueso esfenoidal

**Crecimiento sutural** Existen tres principales hipótesis de trabajo para explicar el crecimiento craneal que debemos analizar. Estos están relacionados con los investigadores Sicher, Scott y Moss.

#### 4.1.1 Sicher.

Adjudica igual valor a todos los tejidos osteogénicos, cartilagos suturas y periostio. Sin embargo, su teoría se llama "Teoría del dominio sutural", con proliferación del tejido conectivo y aposición de hueso en las suturas como principal fenómeno.

#### 4.1.2 Scott

Afirma que los factores intrínsecos que controlan el crecimiento se encuentran presentes en el cartilago y el periostio, y las suturas son sólo centros secundarios de crecimiento. Scott cree que las proyecciones cartilaginosas del cráneo deben ser reconocidas como los centros primarios de crecimiento, y el tabique nasal el principal factor de crecimiento del maxilar.



### 4.1.3 Moss

Afirma que el crecimiento óseo del cráneo es totalmente secundario. Basándose en la teoría del componente craneal funcional de Van Der Klaauw, Moss apoya el concepto de Matriz Funcional. Concede importancia al dominio de las estructuras no óseas del complejo craneofacial sobre las porciones óseas.<sup>12</sup>

## 4.2 CRECIMIENTO CRANEAL

Al finalizar la cuarta semana se forma el mesénquima o tejido conectivo embrionario. Las características de las células mesenquimáticas es que migran y se diferencian de distintas maneras; pueden transformarse en: fibroblastos, condroblastos y osteoblastos.

La capacidad del mesénquima de formar hueso, tiene lugar en la hoja somática del mesodermo. Las células de la cresta neural de la región de la cabeza se diferencian en mesénquima, y participan en la formación de huesos de la cara y el cráneo. Los somitas y somitómeros occipitales contribuyen también a la formación de la bóveda craneal y a la base del cráneo.

En algunos huesos, como en los huesos planos del cráneo, el mesénquima se diferencia directamente en hueso, proceso que recibe el nombre de osificación membranosa. No obstante, en la mayoría de los huesos las células mesenquimatosas dan origen primero a modelos de cartílago hialino que sufren osificación endocondral.<sup>9</sup> Fig 43

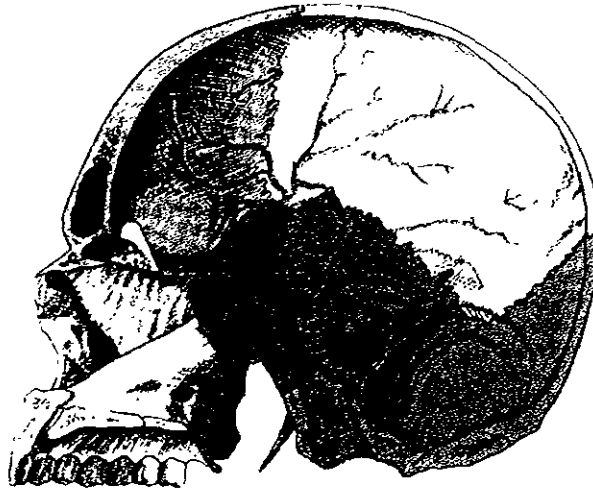


Fig 43 Esqueleto de la cabeza, vista lateral. Se observan las suturas. En la bóveda encontramos osificación membranosa y en la base craneal y cara, osificación cartilaginosa y membranosa. Latarjet, Anatomía Humana.

**CRÁNEO DEL RECIÉN NACIDO.** En el momento del nacimiento, los huesos planos del cráneo están separados entre sí por surcos angostos de tejido conectivo, las suturas, que derivan de la cresta neural. En los sitios donde se encuentra más de dos huesos, las suturas son anchas y se denominan fontanelas. La más notable de todas es la fontanela anterior o frontal, que se encuentran donde se unen los huesos parietales y los frontales. Las suturas y las fontanelas permiten que los huesos del cráneo se superpongan entre sí durante el parto. Poco después del nacimiento, los huesos membranosos vuelven a su posición primitiva y confieren al cráneo su apariencia redondeada. El tamaño de la bóveda es sorprendentemente grande en comparación con la región facial pequeña.<sup>9</sup> Fig. 44

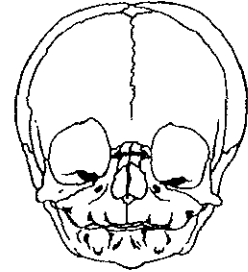
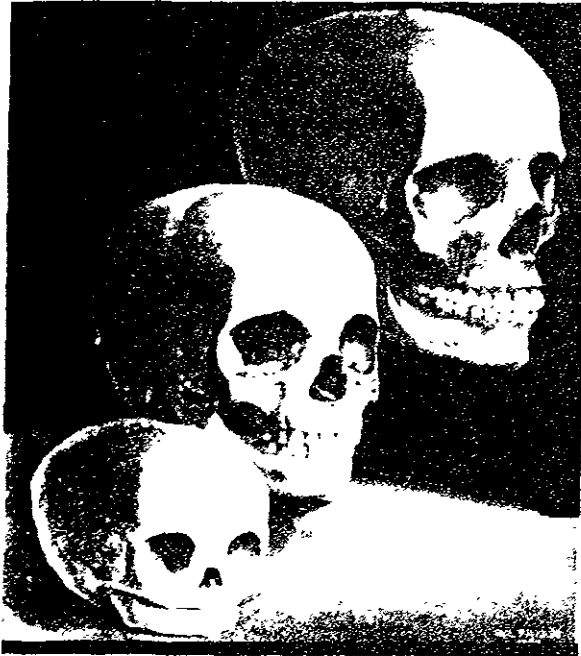

Fig 44 Cráneo de un infante, adolescente y adulto. Obsérvense las proporciones de la bóveda en relación con la cara, cada una de las etapas  
Enlow, Crecimiento facial.

Diversas suturas y fontanelas mantienen su carácter membranoso bastante tiempo después del nacimiento. El crecimiento de los huesos de la bóveda craneana continúa después del nacimiento y es ocasionado sobre todo por el crecimiento del cerebro.<sup>9</sup>

Para su estudio, Langman divide al cráneo en:

- Neurocráneo.** - Porción membranosa formada por huesos planos, que rodean al cerebro como a la bóveda.
- Porción cartilaginosa o condrocráneo, que forma los huesos de la base del cráneo



**Viscerocráneo.** Es el esqueleto de la cara.<sup>9</sup>

#### **Neurocráneo**

El habitáculo del cerebro influye de manera directa en muchos aspectos del desarrollo del complejo facial. El basicráneo participa en esta fundamental e importante relación, porque la cara ectocraneal del piso del cráneo es su interfase con la cara suspendida bajo él. El basicráneo establece los campos de crecimiento, en los cuales tanto la mandíbula como el complejo nasomaxilar se desarrollan. La bóveda craneal se traslada ampliamente gracias a los efectos directos del crecimiento en la cara.<sup>9</sup>

#### **4.2.1 LA BÓVEDA CRANEAL**

La superficie ósea que recubre a todo el piso craneal es en su mayor parte de reabsorción. Esto en contraste con la superficie de la bóveda craneal, que es sobre todo de depósito. La razón de esta diferencia fundamental, es que la parte interna del piso del cráneo (*superficie meníngea*), no se fragmenta en una serie de cavidades limitadas. El piso craneal, en contraste, tiene una fosa endocraneal y otras depresiones como la silla turca y la fosa olfativa.

Mientras el cráneo se expande, los diferentes huesos de la bóveda craneal se desplazan hacia afuera. Esta es una modificación pasiva por parte de los huesos en conjunto con la expansión del cerebro. El ensanchamiento del cerebro no "empuja" a los huesos de manera directa hacia fuera; sino que cada uno por separado se atrapa en el estroma del tejido conectivo unido a él.



Las membranas de tejido conectivo que rodean y están ancladas a los huesos, se ensanchan con el cerebro en crecimiento y desplazan a los huesos, con lo cual los "separan" a todos justo en su articulación sutural<sup>4</sup> Fig.46

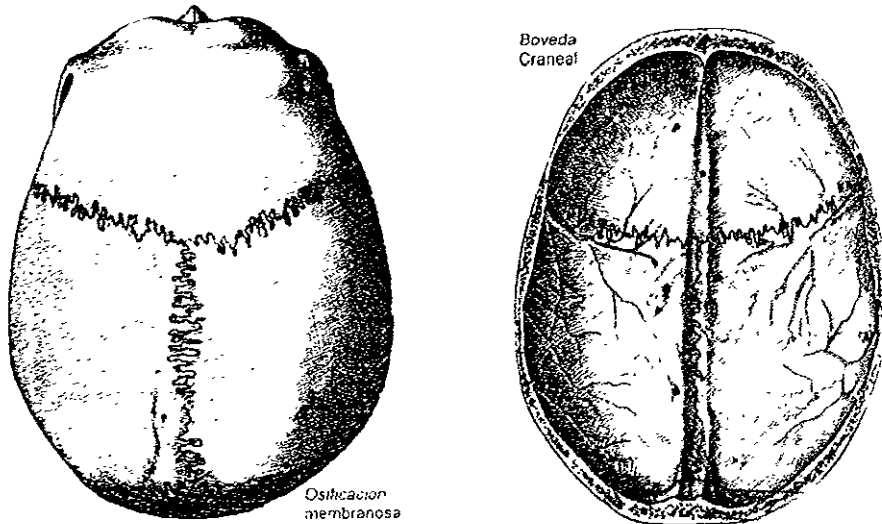


Fig 46 Bóveda del cráneo formada por los huesos: frontal, parietal, occipital, temporal  
Su tipo de osificación es membranosa, su expansión está dada por influencia del cerebro  
Latarjet, Anatomía Humana

El desplazamiento primario genera tensión sobre las membranas suturales, las cuales responden de inmediato con depósito de hueso nuevo en los bordes suturales. Por esto cada hueso por separado se ensancha en forma circular.

Al mismo tiempo, todo el hueso recibe depósito nuevo en la superficie plana de ambas caras: la ectocraneal y la endocraneal. Sin embargo, el depósito de hueso en la superficie es el cambio por crecimiento que ocasiona que todo el hueso se modifique hacia fuera.



La superficie endocraneal, que está en contacto con la duramadre que funciona como periostio, no es una superficie de reabsorción

El arco de la curvatura de todo el hueso disminuye, y el hueso se vuelve más plano. Aunque la remodelación no es extensiva a cualquiera de dichos huesos "planos" por sus contornos relativamente simples, puede haber inversión sobre todo en áreas adyacentes a las suturas. Aquí puede ocurrir reabsorción tanto en la superficie interna como en la externa.<sup>4</sup>

#### 4.2.2 EL BASICRÁNEO

Se cree que la cara es más o menos independiente del basicráneo, y que los procesos de crecimiento facial y los rasgos topográficos de la cara no se relacionan con el tamaño y la forma y el crecimiento del piso del cráneo; pero esto no es completamente correcto. El piso del cráneo afecta en dimensiones, los ángulos y la ubicación de varias regiones faciales. El piso del cráneo es el patrón gracias al cual la cara se desarrolla. Requiere una forma de desarrollo por completo diferente respecto al de la bóveda craneal por su topografía compleja y curvaturas estrechas de sus fosas. La superficie endocraneal del basicráneo, en contraste con el techo, es típicamente de reabsorción en la mayor parte de sus zonas. Esto, debido a que las alineaciones de las suturas no tienen la capacidad de proveer las múltiples direcciones de elongación y la compleja magnitud de remodelación requerida. El ensanchamiento de las fosas del basicráneo origina un crecimiento sutural unidireccional. Las dos suturas presentes no generan el crecimiento en las otras direcciones, que también se necesitan para adecuar la expansión del cerebro; éste ensanchamiento se acompaña de remodelación directa depósito en el exterior y reabsorción en el interior. Fig 47



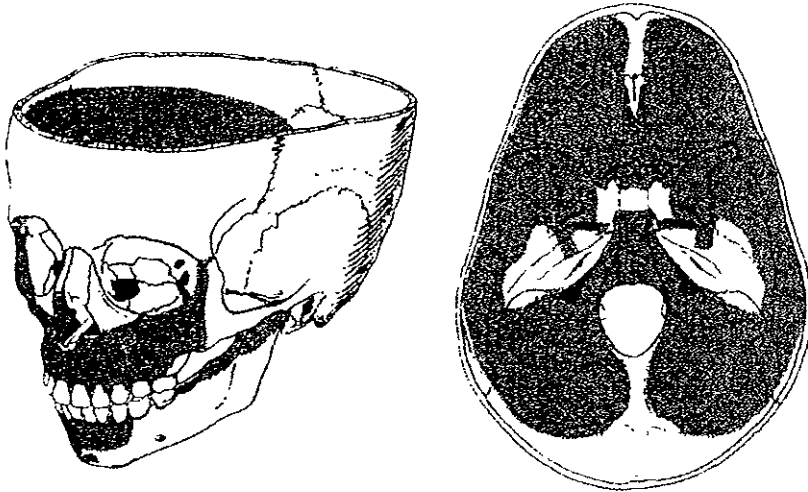


Fig 47 Base craneal, formada por el proceso basilar del occipital, proceso mastoideo del temporal, esfenoides y etmoides

Enlow, Crecimiento facial

Las secciones endocondrales se distinguen una de la otra mediante elevaciones óseas. La fosa media y posterior están divididas por la elevación petrosa. Las fosas craneales medias derecha e izquierda se separan mediante la elevación esfenoidal longitudinal de la línea media debajo de la silla turca, y las fosas craneales posterior y anterior derecha e izquierda, se dividen mediante un reborde longitudinal óseo de la línea media. Todas estas elevaciones son de depósito. Mientras las fosas se expanden hacia fuera por reabsorción, la separación entre ellas debe ensancharse hacia dentro en proporción por depósito<sup>4</sup>

El segmento medio ventral del piso del cráneo crece mucho más despacio que el piso de la fosa que se localiza lateralmente, por el lento desarrollo de la médula, bulbo, el hipotálamo, el quiasma óptico, etc.



En contraste con la expansión masiva y rápida de los hemisferios, gracias a que el piso se ensancha mediante la remodelación, el crecimiento sutural y de las sincondrosis, puede llevarse a cabo un ensanchamiento

El piso del neurocráneo provee de una vía a los nervios craneales y los vasos sanguíneos mayores. La expansión de los hemisferios podría ocasionar importantes cambios por el desplazamiento de los huesos del piso craneal si sólo operara el mecanismo de crecimiento sutural, pero el proceso de remodelación proporciona la estabilidad cambiante en esos nervios y vías de acceso vascular, esto es, no se separan de manera desproporcionada por la expansión masiva de los hemisferios del cerebro, como sucedería si el basicráneo se ensanchara primero en las suturas. El forámen que rodea a cada nervio craneal y a los principales vasos sanguíneos, también sufre de aposición y resorción. Los diferentes procesos de remodelación conservan la ubicación proporcional del cordón espinal<sup>4</sup>

La parte media de la línea del basicráneo, se caracteriza por la presencia de sincondrosis; algunas sincondrosis operan durante los periodos fetal y posnatal tempranos.

Durante la etapa de desarrollo en la niñez, la sincondrosis esenooccipital es el principal "cartilago de crecimiento" del basicráneo. Tanto los cartílagos asociados de manera directa con el desarrollo de los huesos, como la sincondrosis esenooccipital, proporcionan un mecanismo de crecimiento del hueso que se adapta a la presión. Hay compresión en el piso craneal, a diferencia de la bóveda, quizá porque soporta a la masa del cerebro y la cara, que a su vez sostienen a la sincondrosis de la parte media del piso craneal, y tal vez porque también está sujeto a las fuerzas de los músculos masticatorios y cervicales.



La sincondrosis esenooccipital, que se conserva durante todo el período de crecimiento, cesa a la edad de 12 a 15 años, y los segmentos esenoideos y occipitales empiezan a fusionarse en el área de la línea media alrededor de los 20 años.<sup>4</sup> La sincondrosis esenooccipital se ha considerado como el centro de crecimiento y ritmo que programa el desarrollo del basicráneo, su desarrollo es multifactorial. Sólo un pequeño porcentaje del hueso presente en el piso craneal se forma de manera endocondral en conjunto con las sincondrosis.

*De manera tradicional, los cartilagos craneales (y en general todo el basicráneo), se han considerado esencialmente como unidades autónomas de crecimiento que se desarrollan en conjunto con el cerebro, pero de modo independiente a él. El crecimiento del basicráneo es controlado por algún código genético que reside en las células cartilaginosas de la sincondrosis. En otras palabras, la forma, el tamaño, y las características del piso craneal han evolucionado en asociación filogenética directa con el cerebro (esto es un "tipo filogenético" de matriz funcional), el basicráneo en sí ha desarrollado la capacidad genética de su propio crecimiento*

En contraste, la bóveda craneal depende en mucho de sus matrices endocraneal y ectocraneal, que la rodean para el del control y crecimiento.<sup>4</sup> La expansión de la fosa craneal media y su contenido neural tiene efecto por desplazamiento secundario en el piso craneal anterior, el complejo nasomaxilar subyacente y en la mandíbula. Debido a que el límite posterior del complejo nasomaxilar está en desarrollo, para coincidir exactamente con el límite entre las fosas craneales media y anterior, un desplazamiento hacia delante de la fosa craneal el complejo nasomaxilar está sostenido por debajo. Sin embargo, la cantidad de desplazamiento horizontal en la mandíbula es mucho menor porque la mayor parte del ensanchamiento de la fosa craneal media ocurre en una región anterior a los cóndilos mandibulares



Los "globos" temporal y frontal tienen uniones fibrosas a las fosas craneales media y anterior, respectivamente. Mientras los dos globos se expanden, dichas fosas se separan entre sí, aunque ambas también se modifican juntas en dirección protrusiva. Esto establece los campos de tensión de las suturas frontal, temporal, esfenoidal y etmoidal, y detona la respuesta del hueso sutural (además de una expansión basicraneal directa por remodelación debida a reabsorción y depósito a lo largo de todas las otras superficies internas y externas). Ambas fosas se ensanchan, y el complejo nasomaxilar es arrastrado hacia atrás con el piso de la fosa craneal anterior en donde reposa.

Alrededor de los 5 o 6 años, se completan el crecimiento del lóbulo frontal y la expansión de la fosa craneal anterior. Así, cualquier desarrollo protrusivo adicional de la frente se debe al adelgazamiento del hueso frontal y al ensanchamiento del seno frontal dentro de él. La expansión de cada lóbulo temporal continúa desplazando al lóbulo frontal hacia delante, lo que a su vez ocasiona tensión en los sistemas de suturas osteogénicas entre ambas áreas.<sup>4</sup>

Las fosas endocraneales se ensanchan debido a la remodelación cortical directa, el clivus se elonga mediante crecimiento óseo endocondral en la sincondrosis esfenoccipital, y también por remodelación directa en el margen del forámen magno.

Las suturas esfenofrontal, frontotemporal, esfenoetmoidal, frontoetmoidal y frontocigomática participan en una respuesta de crecimiento óseo adaptada a la tracción y estrechamiento coordinada ante el crecimiento del cerebro y otros tejidos blandos. Como consecuencia, los huesos se alejan entre sí. Este es un tipo primario de desplazamiento, porque participa el ensanchamiento de cada hueso.



Junto a esto, los huesos también se ensanchan hacia afuera por el depósito ectocraneal y la reabsorción endocraneal Fig 48

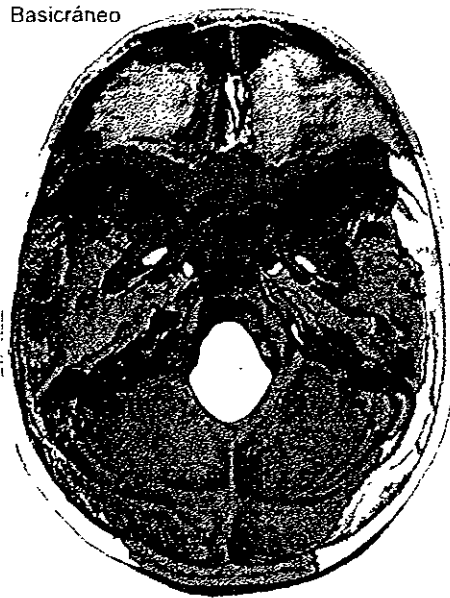


Fig 48 Fig Base craneal Se observan las elevaciones: petrosa, esfenoidal y línea media El piso del neurocráneo provee de una vía a los nervios craneales, vasos sanguíneos mayores y médula espinal.  
*Latarjet, Anatomía Humana*

Mientras los lóbulos frontales del cerebro se ensanchan, la tabla interna de la frente se remodela hacia anterior. Cuando la elongación del lóbulo frontal se hace más lenta y cesa por completo, a los 6 años, el crecimiento de la tabla interna también se detiene Sin embargo, la tabla externa continúa su remodelación y desarrolla un ensanchamiento del seno frontal. La razón por la cual el seno frontal se desarrolla, es que la parte superior del complejo nasomaxilar continúa remodelándose hacia la región protrusiva, y esto necesariamente remodela la tabla externa contigua de la frente <sup>4</sup>



### 4.3 CRECIMIENTO DE LA CARA

#### 4.3.1 CRECIMIENTO MAXILAR

El maxilar superior se encuentra unido parcialmente al cráneo por la sutura frontomaxilar, la sutura cigomaticomaxilar, cigomaticotemporal y pterigopalatina.<sup>12</sup>

Por tanto, el crecimiento en esta zona sirve para desplazar el maxilar superior hacia abajo y hacia delante. Si el hueso endocondral domina al hueso intramembranoso y si las sincondrosis de la base del cráneo influyen en los movimientos de translación del maxilar superior, existe la posibilidad de que el tabique pueda influir en las estructuras óseas membranosas adyacentes.<sup>4</sup>

De manera igual que los huesos de la bóveda del cráneo son llevados pasivamente hacia fuera por la expansión de la cápsula, como respuesta directa al crecimiento de las matrices del neurocráneo, los huesos de la cara son llevados pasivamente hacia fuera por la expansión primaria de las matrices bucofaciales (órbita, nasal, bucal). Aunado a que existe el crecimiento esencial de los senos y los mismos espacios, que realizan funciones importantes dentro del crecimiento.

Los cambios maxilares resultantes en los componentes esqueléticos serían, por lo tanto, secundarios compensatorios y mecánicamente obligatorios. En el vector anteroposterior, el movimiento pasivo hacia delante del maxilar es compensado continuamente por las posiciones en la tuberosidad del maxilar en los procesos palatinos de los huesos del maxilar.<sup>4</sup> Fig. 49




Fig 49 Muestra la remodelación del maxilar y las direcciones de crecimiento  
Enlow Crecimiento Facial

Se ha explicado el desplazamiento hacia abajo y hacia adelante del maxilar por un crecimiento de suturas, tres a cada lado de los huesos del complejo naso-maxilar (Sicher) Estas suturas son: la sutura frontomaxilar, la sutura cigomaticomaxilar y la sutura pterigopalatina. Estas suturas están dispuestas en forma paralela unas con otras y se encuentran dirigidas de arriba hacia abajo y de adelante hacia atrás. El crecimiento de estas suturas, según Sicher, desplazaría el complejo maxilar hacia abajo y hacia delante.<sup>12</sup> Fig.50

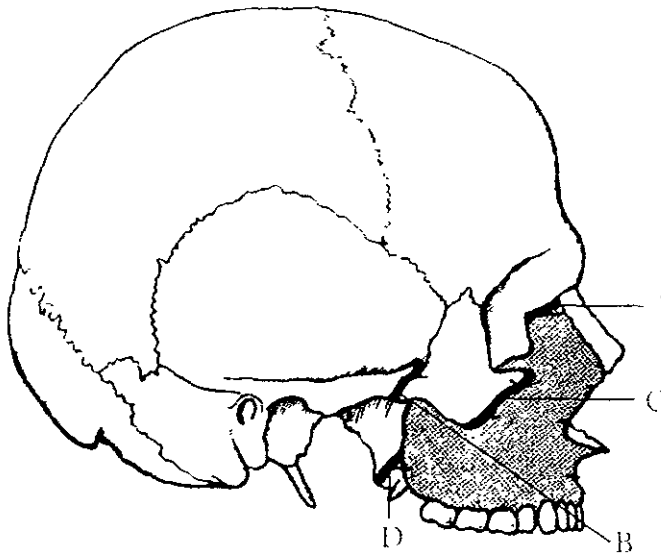


Fig 50 Suturas craneofaciales. A sutura frontomaxilar, B sutura cigomácticotemporal, C sutura cigomáticomaxilar, D sutura pterigopalatina.

Mayoral Ortodoncia Principios fundamentales y práctica

La teoría de Scott dice, que el crecimiento de la cápsula nasal, y en especial el cartilago del tabique, empuja a los huesos faciales hacia abajo y hacia delante y permite que haya crecimiento en las suturas faciales, clasificadas en dos sistemas:

- el retromaxilar
- el craneofacial <sup>12</sup> Fig.51



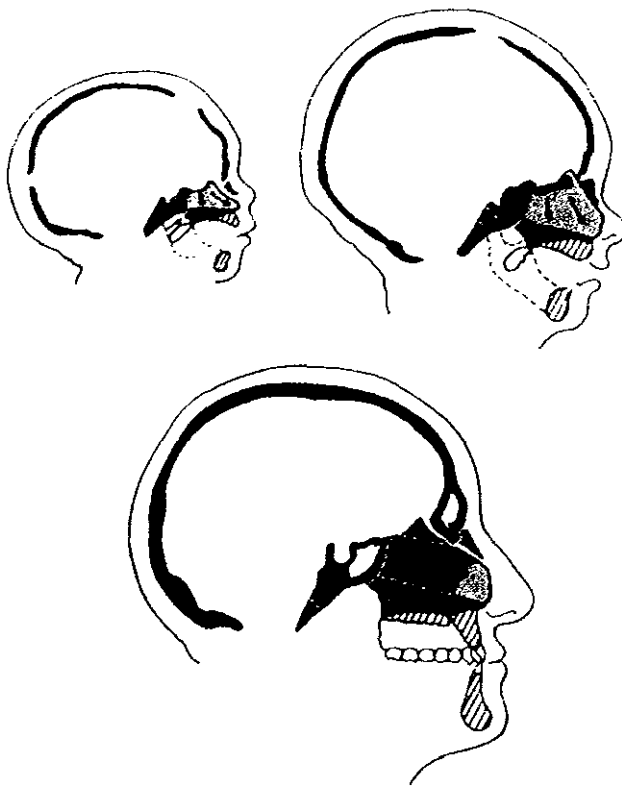


Fig 51 Relación del tabique nasal en el crecimiento vertical y anteroposterior del complejo maxilar  
Mayoral Ortodoncia Principios fundamentales y práctica

Por lo tanto, se puede explicar el crecimiento del complejo nasal como dirigido por el tabique nasal y ayudado por el crecimiento sutural. En el desplazamiento hacia delante del maxilar interviene también la aposición de nuevas capas o depósitos de hueso en las superficies periósticas de la tuberosidad; esto contribuye a su vez al aumento de la dimensión anteroposterior del maxilar. La gran actividad ósea de



la tuberosidad del maxilar permite el aumento de la dimensión anteroposterior de este hueso a la vez que da el espacio para la erupción de los molares.

El crecimiento en las suturas disminuye su ritmo en el periodo en que se completa la dentición temporal y cesa poco después de los siete años, con el comienzo de la dentición permanente, de acuerdo con la terminación también del crecimiento de la base craneana anterior. Después de esta edad sólo queda crecimiento por aposición y reabsorción superficiales, pero ya no hay crecimiento sutural <sup>4</sup>

La erupción de los dientes y el consiguiente crecimiento del proceso alveolar aumentará la dimensión vertical del maxilar superior. <sup>12</sup> Fig. 52

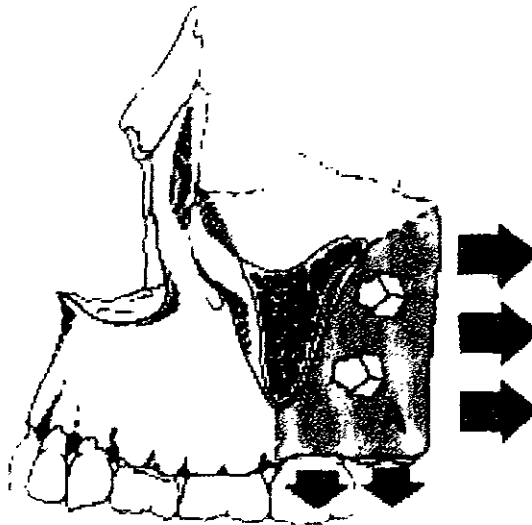


Fig 52 Muestra la influencia de la tuberosidad del maxilar como centro de crecimiento Enlow Crecimiento facial



El crecimiento en anchura del maxilar es menos explicado. Según Moorrees observó que la distancia entre los caninos temporales aumenta ligeramente de los tres a los cuatro años de edad, posteriormente aumenta *aproximadamente 3mm* entre los cinco y seis años de edad, antes de la erupción no se observa ningún crecimiento. En la parte posterior el crecimiento en anchura del maxilar está limitado por los procesos pterigoides del esfenoides, que impedirán el ensanchamiento de esta zona. El crecimiento de la sutura palatina está coordinado con el ensanchamiento que ocurre en el maxilar a medida que este se dirige hacia abajo <sup>12</sup>

El piso de la órbita se ensancha como consecuencia del crecimiento del crecimiento transversal de los arcos dentarios, en el piso de la órbita hay aposición ósea al mismo tiempo que se produce reabsorción en el piso de las fosas nasales y aposición en la superficie bucal del paladar.

Según Scott, a los tres años de edad la distancia entre los ojos ha alcanzado la proporción del adulto, pudiendo quedar un crecimiento en la sutura entre el maxilar y el hueso cigomático.<sup>6</sup>

*La remodelación ósea del maxilar consiste en la neoformación y reabsorción continuada y diferencial que modifica la morfología y afecta a su posición en la arquitectura facial.* <sup>4</sup>

El piso de la cavidad nasal, que constituye la cara superior de la silueta sagital del cuerpo del maxilar, sufre una reabsorción continua, la bóveda palatina es, por el contrario, un área de aposición ósea, y la cara anterior parece permanecer estable. Estas circunstancias llevan al hueso a descender verticalmente ampliando las fosas nasales por la aposición inferior y la reabsorción superior, tiene un desplazamiento primario por remodelación externa <sup>4</sup>



El maxilar desciende y se adelanta con el crecimiento separándose de la base del cráneo. El desplazamiento vertical fue analizado inicialmente por Brodie, que superpone las radiografías sobre la línea SN encontró un descenso paralelo del suelo nasal a lo largo del tiempo. Se observó, que el desplazamiento hacia delante y hacia abajo del maxilar se asocia con la rotación del maxilar en el plano vertical. La parte distal del maxilar desciende más que la parte mesial debido a que el crecimiento vertical en la zona retro-facial es mayor que el de la zona anterior, y el maxilar desciende girando hacia delante y arriba, en otros casos, menos frecuentes, el maxilar gira hacia atrás y abajo por mayor intensidad del crecimiento vertical en la parte anterior que en la posterior de la cara. <sup>4</sup> Fig. 53

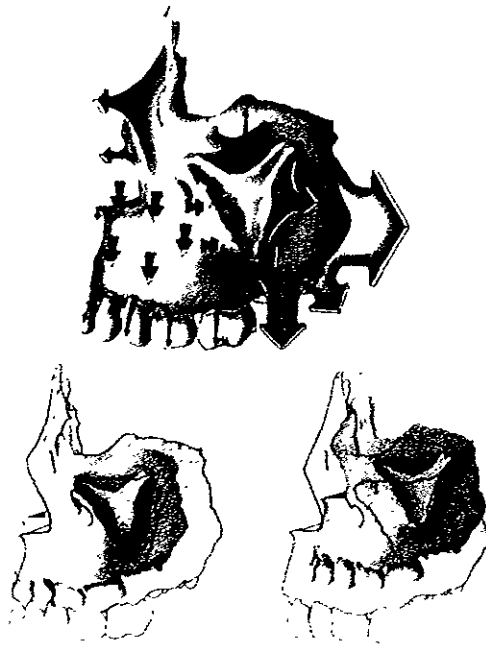


Fig 53 Muestra las direcciones de crecimiento anteroposterior del maxilar  
Enlow Crecimiento facial.



#### 4.3.2 CRECIMIENTO MADIBULAR.

El crecimiento madibular se hace principalmente por aposición de cartilago y su principal centro es el cartilago hialino del cóndilo. En los últimos años algunos autores han puesto en duda el papel del cartilago del cóndilo como centro de crecimiento y le atribuyen una función compensatoria, secundaria a la traslación de la mandíbula hacia delante y hacia abajo, impulsada por una matriz funcional.<sup>12</sup>

Normalmente, la mandíbula está menos desarrollada con respecto al maxilar, en el nacimiento y puede considerarse como una concha rodeando los gérmenes dentarios, está formada por dos huesos separados, en la línea media por cartilago y tejido conjuntivo donde se desarrollarán los huesecillos mentonianos, que se unen al cuerpo mandibular, al final del primer año, cuando también se juntan las dos mitades de la mandíbula por osificación del cartilago sínfisario. No hay evidencia de crecimiento importante en la sínfisis mentoniana antes de su fusión definitiva, cuando parece ser una verdadera sutura.<sup>12</sup> Fig.54

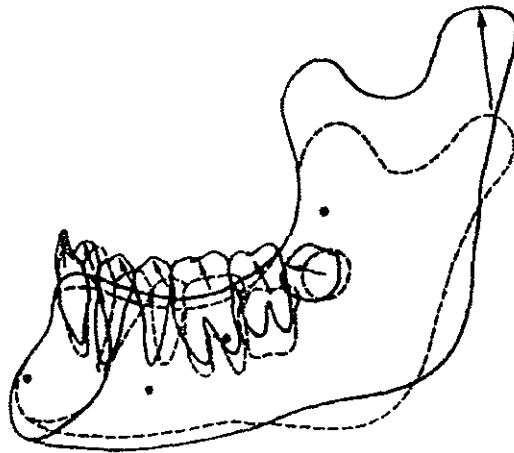


Fig 54 Crecimiento del cóndilo hacia arriba y adelante ocasionando la rotación del cuerpo mandibular

Mayoral Ortodoncia Principios fundamentales y práctica



La mandíbula crece por actividad cartilaginosa y endostalperiostal. Existen dos zonas de crecimiento cartilaginoso, una en la sínfisis mandibular y otra en el cóndilo, donde el cartílago forma una cubierta de la cabeza condílea. Tanto el crecimiento endostal como el periostal son fundamentales en el crecimiento de la mandíbula, ya que cambia de tamaño y la forma, tanto de la rama del cuerpo a lo largo del desarrollo.<sup>4,12</sup> Fig.55

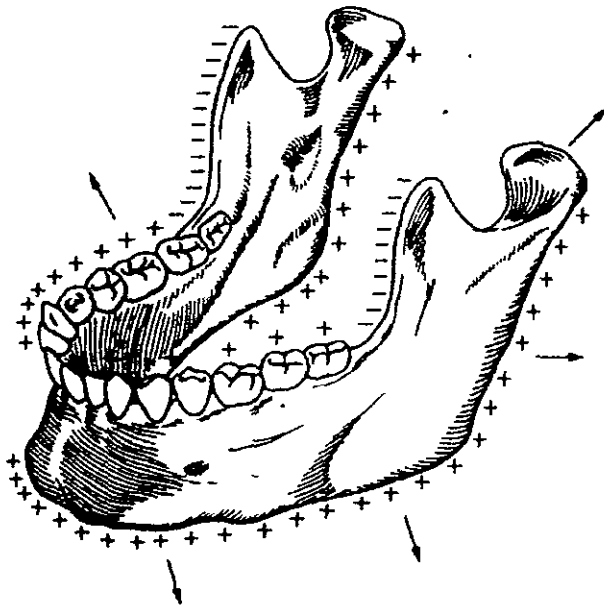


Fig 55 Zonas de crecimiento de la mandíbula

Mayoral Ortodoncia Principios fundamentales y práctica



En el nacimiento, la mandíbula tiene las características esenciales del hueso adulto, aunque se diferencia en ciertos rasgos morfológicos, la mandíbula es alargada, con un ángulo goníaco muy obtuso, y la rama es pequeña en comparación con el cuerpo. No tiene hueso de tipo cortical y el cuerpo contiene los troncos vasculonerviosos y los gérmenes dentarios, tanto el cóndilo como el proceso coronoides son identificables, aunque mantienen una forma primitiva.

En una fase precoz del desarrollo, hacia el 3º y 4º mes de vida posnatal, hay una aposición ósea en la cara externa y una reabsorción en la cara interna de la parte anterior del cuerpo; la mandíbula se alarga para acomodar las primeras estructuras dentarias que componen la dentición temporal. Esa aposición ósea perdura durante cuatro - cinco años, y luego la zona de la cara externa del cuerpo se convierte en zona reabsorbida. A partir de ese momento, el arco basal ya no se alarga y cesa la posibilidad de crecimiento anterior en el cuerpo mandibular. <sup>4,12</sup>

Fig 56

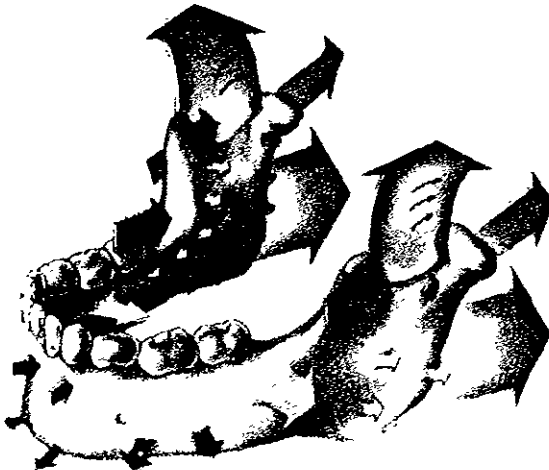


Fig 56 Muestra las direcciones de crecimiento mandibular, mediante flechas que indican las zonas de reabsorción y aposición perióstica

Enlow Crecimiento facial



El cartilago interno que une ambas hemimandíbulas permite un amplio desarrollo transversal para acomodar la dentición, el cuerpo se ensancha lo suficiente para que vaya teniendo cabida los dientes temporales. Al hacer erupción los incisivos inferiores, la sincondrosis continúa proliferando y se mantiene abierta hasta los 8 meses, en que suelda definitivamente.<sup>4</sup>

A partir del primer año de vida la mandíbula deberá crecer por remodelación para que la combinación de los procesos aposicionales y reabsortivos hagan posible que en ese hueso quepa no solo la dentición temporal, sino las 16 estructuras dentarias que componen la dentición permanente.

El crecimiento de la rama vertical en su conjunto colabora con el cambio de forma y en el aumento de tamaño mandibular

La reabsorción ósea está presente en el borde anterior de la rama para alargar el cuerpo, que no tiene otro mecanismo de crecimiento, es la remodelación del borde anterior lo que condiciona el alargamiento de la base alveolar y el espacio para la erupción de los molares. Para compensar la reabsorción y conservar la anchura de la rama, hay una aposición ósea en el borde posterior que se continúa con el crecimiento condíleo y contribuye a que la mandíbula se desplace hacia delante.<sup>4</sup>

Fig.57

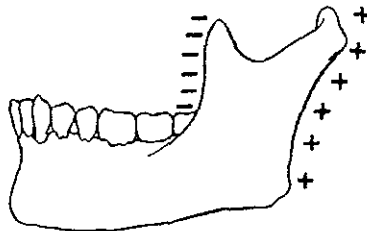


Fig 57 Zonas de resorción y aposición ósea en la rama de la mandíbula  
Entow Crecimiento facial





También el cuerpo participa en el remodelamiento total de la mandíbula. A nivel de lo que es la zona basal, hay distintas zonas de crecimiento en la zona anterior y posterior. La cara vestibular es de carácter aposicional, y la lingual, de reabsorción ósea. En la zona anterior del cuerpo, la sínfisis sigue siendo aposicional, tanto en la prominencia anterior como en la posterior, sin embargo, el hueso labial que rodea el segmento incisivo es de carácter reabsortivo. <sup>4</sup>

A nivel de la zona alveolar, el hueso crece siendo también el principio de la V, por aposición interna y reabsorción externa, con el intercambio vertical del proceso alveolar y de la dentición.

El arco dentario se ensancha transversalmente por la erupción dentaria, crea más espacio para los dientes y mantiene el contacto con las piezas antagonistas. <sup>4</sup>

Fig.58

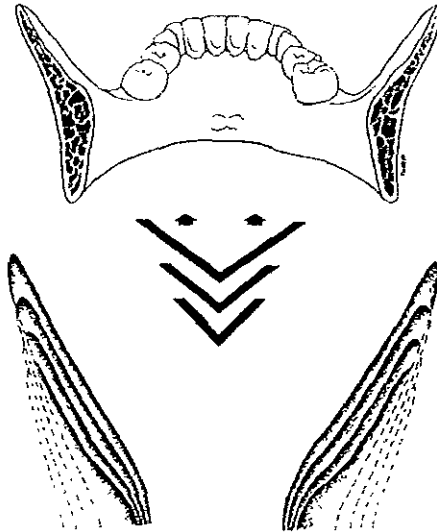


Fig. 58 Representa el crecimiento en V de la mandíbula  
Enlow Crecimiento facial



Durante el crecimiento, la mandíbula se aleja de la base del cráneo mientras aumenta el tamaño y se modifica su morfología. El sentido en que la mandíbula se desarrolla sigue el patrón de la cara con una tendencia a crecer hacia delante y hacia abajo, es un desplazamiento tanto horizontal como vertical, aunque, según el individuo, predomine más el componente vertical sobre el horizontal o a la inversa y en ocasiones excepcionales, es de puro desplazamiento horizontal o vertical \* Fig.59

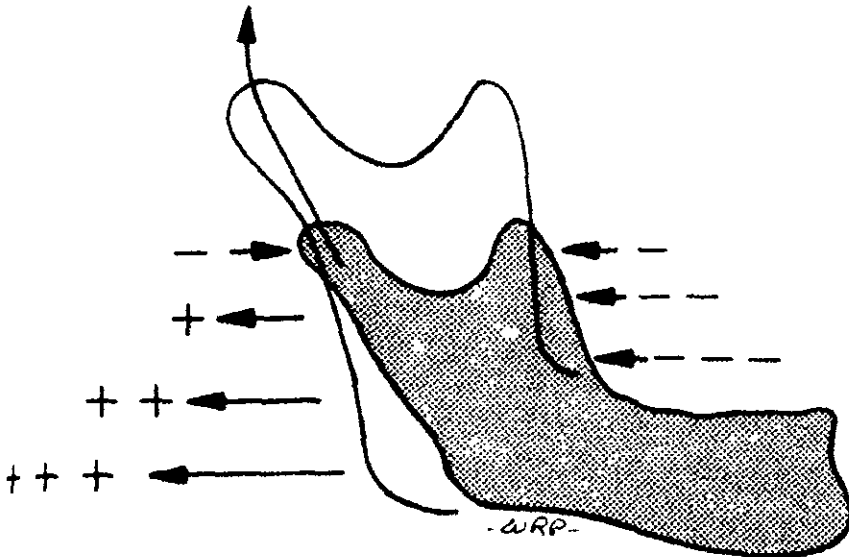


Fig 59 Muestra el desplazamiento horizontal y vertical de la mandíbula  
Enlow Crecimiento facial



La rotación anterior se produce cuando el crecimiento condíleo es hacia arriba y hacia delante y la parte posterior de la mandíbula desciende más que la parte anterior

La rotación posterior es consecuencia de un crecimiento hacia atrás y arriba del cóndilo que desplaza la mandíbula hacia atrás y abajo. El centro de rotación se sitúa bien en el cóndilo o en la zona molar <sup>4</sup> Fig.60

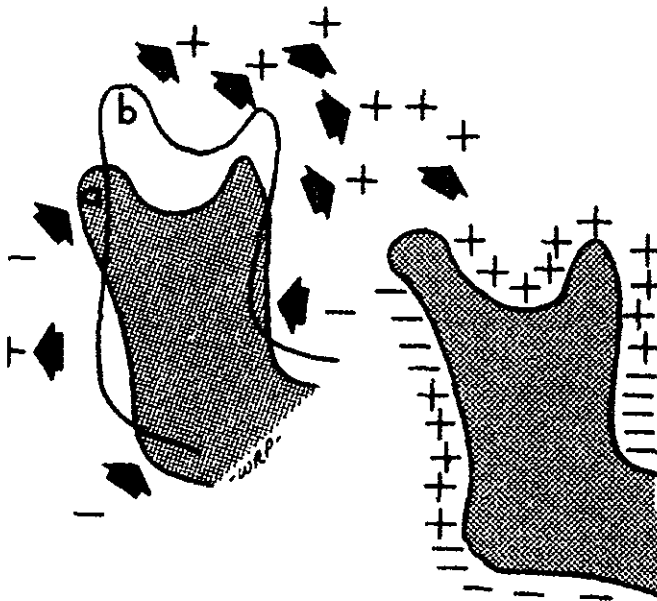


Fig 60 Muestra la rotación condílea y remodelación de la rama

Enlow Crecimiento facial



El cartilago secundario que cubre la cabeza del cóndilo constituye, a la vez, un centro activo de crecimiento y una superficie articular para la rama vertical de la mandíbula. funciona como un centro de crecimiento hasta la segunda década de la vida y es evidente que el cartilago es el tejido óptimo para formar un cóndilo articular de rápido crecimiento, capaz de adaptarse a las exigencias funcionales y de cumplir con la dinámica masticatoria por ser estructuralmente más adaptables a las presiones externas.<sup>12</sup>

El cóndilo crece hacia atrás, arriba y afuera contribuyendo a mantener la integridad del aparato masticatorio soportando músculos y dientes sin perder el contacto articular con la base craneal; puesto que la anchura de la base del cráneo se completa hacia los tres años, el crecimiento lateral del cóndilo cesa pronto, aunque continúa la actividad proliferativa hacia atrás y arriba hasta la edad adulta. El desplazamiento de la mandíbula, para seguir unida al complejo craneofacial, lo provee el crecimiento del cóndilo sobre su superficie articular que se encuentra de tal manera orientada que propulsa la mandíbula hacia delante y hacia abajo. La mandíbula alcanza de esta manera la posición sagital del maxilar superior, aunque tendrá que compensar el descenso del cuerpo con un crecimiento del proceso alveolar que permita a la dentición conservar la interdigitación oclusal, de la misma forma que el maxilar superior crece hacia delante y abajo, por la disposición de las suturas maxilofaciales, también la mandíbula expresa el crecimiento en la misma dirección por la orientación de la fosa glenoidea y la concentración de la actividad proliferativa en la cabeza condílea.<sup>4</sup>

Se menciona también que la mandíbula tiene tres zonas arquitectónicas bien definidas que están sujetas a distintas influencias durante el transcurso del desarrollo del individuo



Según Scott estas zonas son: hueso basal o estructura central que va del cóndilo al mentón, parte muscular donde se insertan el masetero, pterigoideo interno y temporal, compuesta por el proceso coronoides y el ángulo, y la parte alveolar, donde se colocan los dientes; esta zona depende del crecimiento y erupción de los dientes y desaparece cuando se pierden estos. <sup>12</sup> Fig.61

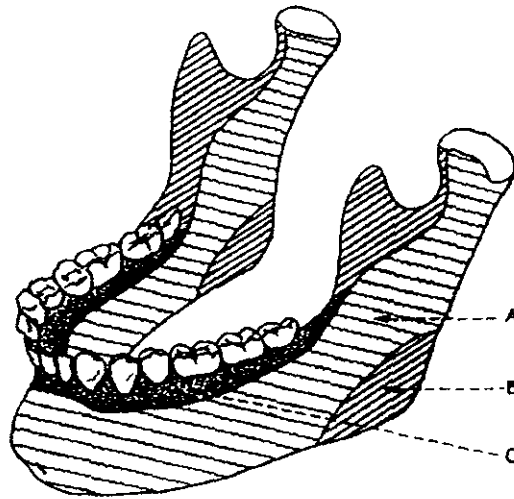


Fig 61 Zonas morfológicas de la mandíbula. A Parte basal, B, parte muscular, C, parte alveolar  
Mayoral, Principios fundamentales y practica



### 4.3.3 CRECIMIENTO DE LA ARTICULACIÓN TEMPOROMANDIBULAR.

El crecimiento de la articulación temporomandibular depende del crecimiento de los dos huesos que la forman: el temporal y la mandíbula.

La parte temporal de la articulación tiene una osificación intramembranosa que comienza alrededor de la 10ª semana, al mismo tiempo en que aparece el cartílago del cóndilo de la mandíbula. El crecimiento del hueso temporal está influido por estructuras anatómicas muy diversas: lóbulo temporal del cerebro, anillo timpánico y el conducto auditivo externo.

Un aspecto importante es el que la cavidad glenoidea tiene una dirección francamente vertical en el recién nacido y después cambia a la dirección horizontal con el crecimiento de la fosa cerebral media y el desarrollo del arco cigomático

El piso de la fosa cerebral media se desplaza hacia abajo y hacia fuera y su pared interna se hace más plana, con lo cual se logra la posición horizontal de la cavidad glenoidea y del tubérculo articular. Este crecimiento lleva hacia abajo la articulación y, por tanto, desplaza en el mismo sentido a la mandíbula. Este hecho ha inducido a algunos autores como Moss a creer que la mandíbula puede desplazarse hacia abajo sin la participación de verdadero crecimiento mandibular y que es impulsada por el crecimiento del piso de la fosa cerebral media. <sup>4,12</sup>

Al tener el niño recién nacido una articulación temporomandibular funcionalmente eficiente, pero sin fosa articular, se cree que esta cavidad no forma parte funcional de la articulación



En los primeros estadios de la formación de la articulación, existe una gran distancia intraarticular, rellena de tejido blando, y las partes temporal y mandibular están muy separadas. Más adelante vendrá el crecimiento del cartílago del cóndilo, que hace que los componentes se aproximen.



## CAPITULO V

### INTERRELACIÓN DE LAS FUNCIONES RESPIRATORIA, MASTICATORIA, DEGLUCIÓN Y FONACIÓN

#### 5.1 Anatomía y Fisiología de vías aéreas

El sistema respiratorio consiste en órganos que intercambian gases entre la atmósfera y la sangre, a saber: nariz, faringe, tráquea, bronquios y pulmones. La sangre, por su parte, transporta los gases desde los pulmones hasta las células del cuerpo.<sup>16</sup>

##### 5.1.1 NARIZ

La nariz tiene una porción externa y otra interna. Esta última consiste en una estructura de sostén compuesta por hueso y cartílago, cubierta en el exterior por piel y en el interior por una membrana mucosa. El puente de la nariz está formado por los huesos nasales, que lo mantienen en una posición fija. El resto de la nariz externa es flexible, debido a que tiene cartílago relativamente blando. En la cara inferior de la nariz, existen dos aberturas conocidas como orificios nasales o nares (aberturas nasales anteriores).<sup>10,16</sup>

La parte interna de las vías nasales es una cavidad situada en la cabeza ósea por debajo del cráneo, y por arriba de la boca.





En sentido anterior, la porción interna se une a la externa, y por detrás se comunica con la garganta (*faringe*) mediante dos aberturas denominadas coanas. Los cuatro senos paranasales (frontal, esfenoidal, maxilar y etmoidal) y los conductos nasolagrimal, también desembocan en la porción interna de las vías señaladas. Las paredes laterales de esta última están formadas por el etmoides, los dos maxilares y las conchas nasales inferiores. El etmoides también participa en la formación del techo de la nariz, cuyo suelo está constituido por los palatinos y la porción del maxilar que participa en el paladar óseo.<sup>10</sup>

Las cavidades nasales izquierda y derecha están separadas por un septo o tabique nasal. La porción anterior del septo está constituida por cartilago, y la porción restante por el vómer y la *lámina perpendicular del etmoides*. Las estructuras interiores de la nariz están especializadas en tres funciones: calentar, humidificar y filtrar el aire inhalado; recibir los estímulos olfatorios, y servir de cámaras huecas de resonancia para la fonación.<sup>10,16</sup>

El aire pasa por los orificios nasales hacia el vestíbulo, que está cubierto por piel que incluye gruesos vellos que detienen las partículas de polvo de gran tamaño. Posteriormente, el aire llega al resto de la cavidad nasal. Las conchas, que llegan casi hasta el septo, subdividen a cada cavidad nasal de conductos semejantes a canales (los meatos medio e inferior).<sup>10</sup>

La cavidad y los meatos están recubiertos por mucosa. Los receptores olfatorios se localizan en la membrana que recubre la porción superior de la cavidad o región olfatoria. Los capilares calientan el aire conforme éste pasa por las conchas y los meatos.<sup>10,16</sup>

Por otra parte, el moco secretado por las células caliciformes de la membrana nasal, humedece el aire, y retiene las partículas de polvo.<sup>16</sup> Fig. 62

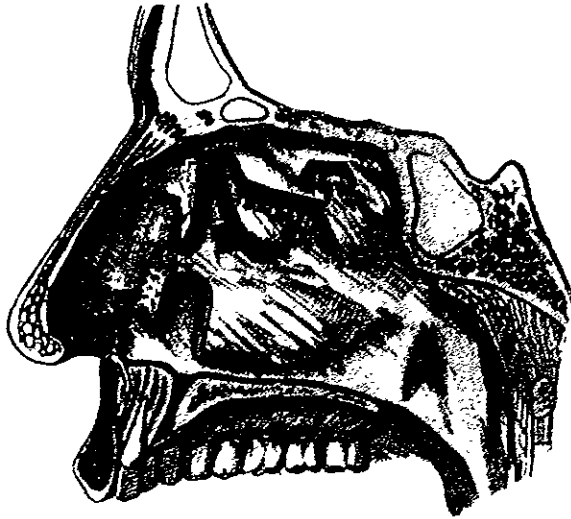

Fig 62 Pared lateral de las cavidades nasales  
Latarjet Anatomía humana

### 5.1.2 FARINGE

La faringe o garganta es un tubo de aproximadamente 13 cm de longitud que se inicia en las coanas, y se extiende en sentido descendente por el cuello. Se localiza justo por detrás de la cavidad nasal y de la boca, y por delante de las vértebras cervicales. Sus paredes están compuestas por músculos esqueléticos recubiertos por mucosa. Las funciones de la faringe, incluyen servir como conducto para el paso del aire y alimentos, y constituir una cámara de resonancia para la voz <sup>16</sup>



La porción superior de la faringe recibe el nombre de porción nasal (nasofaringe), se localiza por detrás de las cavidades nasales, y llega hasta el nivel del paladar blando. Las paredes de esta porción incluyen cuatro aberturas: las dos coanas y dos orificios que conectan con la tuba auditiva (trompa de Eustaquio).

La pared posterior de la porción nasal de la faringe, también incluye la tonsila faríngea (amígdala faríngea).<sup>10</sup>

Por otra parte, la porción nasal intercambia aire con las cavidades nasales a través de las coanas, por las cuales también le llega el moco, en el que han quedado atrapadas las partículas de polvo. La porción nasal tiene un recubrimiento de epitelio pseudoestratificado ciliado, y son precisamente los cilios de la pared de esta porción los que desplazan el moco hacia la boca.<sup>16</sup>

La porción nasal intercambia pequeños volúmenes de aire con la tuba auditiva, de modo que la presión del aire en el oído medio es igual a la del aire que fluye por la nariz y por la faringe.<sup>16</sup>

La segunda porción de la faringe es la orofaringe (bucofaringe), y se localiza por detrás de la boca, y llega desde el nivel del paladar blando hasta el hueso hioides, en sentido inferior. Esta porción incluye una sola apertura: las fauces o paso de la boca a la faringe. Está recubierta por epitelio escamoso estratificado, y cumple funciones en la respiración y en la digestión, ya que es un conducto común para el paso del aire y alimentos. En ella se localizan dos partes de tonsilas, las palatinas y las linguales; estas últimas se localizan en la base de la lengua.<sup>10,16</sup>

La porción inferior de la faringe recibe el nombre de porción laríngea (o laringofaringe). A partir del hueso hioides, llega hasta el esófago (parte del tubo digestivo), por detrás, y la laringe, por delante.



A semejanza de la porción oral, la laríngea es una vía respiratoria y digestiva recubierta por epitelio escamoso estratificado. <sup>16</sup>

### 5.1.3 LARINGE.

La laringe es un corto conducto que conecta la faringe con la tráquea; se localiza en el plano medio del cuello, desde la cuarta hasta la sexta vértebras cervicales, por delante de las mismas. Las paredes de la laringe reciben el sostén de nueve cartílagos. De estos, tres son impares, y, otros tantos, pares. Los tres cartílagos impares son:

- a) El tiroideo. De mayor tamaño, y forma la pared anterior de la laringe.
- b) El cartílago cricoideo. Es un anillo que forma la pared inferior de la laringe.
- c) La epiglotis. Cartílago situado en la parte superior de la laringe. El tallo de la epiglotis se inserta en el cartílago tiroideo, pero la porción foliada tiene libre movimiento ascendente y descendente. El borde libre de la epiglotis recubre durante la deglución a la glotis, que es el espacio existente entre los pliegues vocales (cuerdas vocales inferiores o verdaderas) en la laringe. De tal forma, se cierra la laringe y los líquidos y alimentos se dirigen hacia el esófago, y no hacia la tráquea <sup>10,16</sup>

La mucosa de la laringe está dispuesta en dos pares de pliegues; el par superior recibe el nombre de pliegues ventriculares (cuerdas vocales superiores o falsas), mientras que al inferior se le denomina como pliegues vocales (cuerdas vocales inferiores o verdaderas).<sup>16</sup> Constituido por bandas de ligamentos elásticos que se extienden entre cartílagos. Los músculos esqueléticos o intínsecos de la laringe se insertan en dichos cartílagos y en los pliegues vocales.



La contracción de tales músculos origina estiramiento y tensión de los pliegues vocales, con lo cual se estrecha la glotis. Si se dirige el aire contra los pliegues vocales, estos últimos vibran y generan ondas sensoras que pasan a la columna de aire que circula por la faringe, la nariz y la boca. <sup>10,16</sup>

El tono de la voz está regulado por la tensión existente en los pliegues vocales. Estos últimos vibran con mayor rapidez conforme aumentan la tensión a que los someten los músculos mencionados, lo que origina tonos agudos. Los tonos graves son producidos por la disminución en la tensión ejercida por los músculos sobre ellos. <sup>16</sup>

La faringe, la boca, las cavidades nasales, y los senos paranasales, funcionan como cámaras de resonancia que confieren a la voz sus características humanas y personales. La constricción y el relajamiento de los músculos de las paredes de la laringe permite producir las vocales, y los músculos de la cara, lengua, labios, participan en la emisión de palabras. <sup>16</sup> Fig. 63

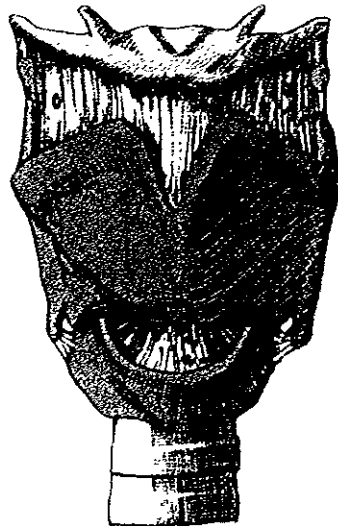

Fig 63 Vista anterior de la laringe  
Latarjet Anatomía humana



## **5.2 Interrelación de las funciones respiratoria, masticatoria, deglución y fonación.**

### **5.2.1 RESPIRACIÓN.**

La función principal de la respiración es la de aportar oxígeno a las células del cuerpo y extraer el bióxido de carbono producido por las actividades celulares, fenómeno que conlleva tres procesos básicos.<sup>3</sup>

#### **Ventilación.**

La ventilación es el proceso por el cual los gases atmosféricos penetran en los pulmones y los gases de desecho que han llegado a los pulmones provenientes del resto del cuerpo se dirigen hacia las vías respiratorias. El aire fluye entre la atmósfera y los pulmones, y origina la circulación de la sangre por el organismo.

*Dentro de la ventilación existen dos procesos:*

**Inspiración.** Es un proceso activo producido por contracciones del diafragma y de los músculos intercostales externos.

**Espiración.** Se produce pasivamente por el retroceso elástico de los pulmones y la pared torácica.

#### **Respiración externa.**

Es el intercambio de oxígeno y bióxido de carbono entre los alvéolos y los capilares sanguíneos pulmonares. El resultado de este fenómeno es la conversión de la sangre desoxigenada, proveniente del corazón, en sangre oxigenada que regresa al corazón desde los pulmones.<sup>16</sup>



### **Respiración interna.**

Es el intercambio de oxígeno y bióxido de carbono entre los capilares sanguíneos y las células de los diversos tejidos, fenómeno que da como resultado la conversión de la sangre oxigenada en sangre desoxigenada <sup>16</sup>

### **5.2.2 MASTICACIÓN.**

La masticación se puede realizar de forma voluntaria, aunque es más frecuente que se trate de un comportamiento reflejo. La masticación lubrica la comida mezclándola con la saliva, y la desmenuza de forma que pueda mezclarse más rápidamente con las secreciones digestivas del estómago y el duodeno. Cuando inicia el proceso de masticación, se ven inhibidos los procesos de respiración y fonación por la posición de la glotis. Inmediatamente después de la masticación continúa la deglución.

### **5.2.3 DEGLUCIÓN.**

Puede iniciarse de forma voluntaria, pero después depende casi por completo del control reflejo. El reflejo de la deglución, consiste en una secuencia de acontecimientos ordenados desde la boca hasta el estómago. Al mismo tiempo se inhibe la respiración, y se evita que se introduzca comida en la tráquea. La inhibición de la respiración y el cierre de la glotis forman parte de la respuesta refleja. Esta es difícil cuando la boca está abierta <sup>3</sup>



#### 5.2.4 FONACIÓN.

El sistema vocal del hombre se utiliza para la fonación, actividad por la cual, mediante el control del diafragma y varias partes de la boca, se producen expresiones cuya regularidad depende del sistema de comunicación vocal particular, llamado lenguaje. La actividad nasal constituye una cámara de fonación secundaria que puede ser acoplada al tracto vocal principal por el paladar blando <sup>16</sup>

La fuente energética para la producción de la voz está representada por la presión de aire intrapulmonar. Al comienzo de la producción de la voz, la presión se eleva por debajo de los pliegues vocales para hacer que tales pliegues se abran. Durante la presión reducida, como la elasticidad de los músculos contraídos que controlan a los pliegues, hace que ellos vibren. La conformación particular de los pliegues altera los cambios de presión del aire que pasa a través de la glotis, resultando en los sonidos producidos. <sup>3</sup>

El sonido final producido por el tracto vocal, es la suma de sonidos producidos por la laringe, modificados por el tracto vocal. La fonación constituye un proceso continuo de coordinación entre los pulmones, el diafragma y los músculos intercostales, con el objeto de controlar la presión (y por tanto la amplitud del sonido); la glotis para producir la voz, los resonadores y articuladores del tracto vocal para producir un sonido. <sup>3</sup>





## CONCLUSIONES

Es importante, para poder entender los cambios que se llevan a cabo en los diferentes estadios de formación del ser humano, la diferencia entre lo que es crecimiento y desarrollo. El crecimiento se refiere al aumento de tamaño y peso, y el desarrollo a la diferenciación celular.

Después de haber estudiado el inicio, formación, desarrollo y crecimiento de las estructuras craneofaciales que componen al ser humano en su vida prenatal y posnatal, podemos concluir que todo este proceso inicia desde la fecundación, siendo esta la unión de los gametos femeninos y masculinos. Así se da origen a un cigoto y al desarrollo posterior de éste en sus diferentes estadios, dando como resultado la formación de tres capas importantes, siendo estas: ectodermo, endodermo y mesodermo, las cuales se diferencian en etapas posteriores en órganos y tejidos, siguiendo su crecimiento y desarrollo, hasta la semana 36 aproximadamente cuando se presenta el parto.

En la etapa posnatal, descubrimos que el crecimiento de las estructuras craneofaciales se ven íntimamente relacionados con los fenómenos de reabsorción y aposición ósea, basándose en las teorías de crecimiento; siendo las bases las suturas, cartilago, y matriz funcional. Así como la importante participación del cráneo en el crecimiento y conformación de la cara.

Nos pudimos dar cuenta que así como el cráneo, la cara externa sufre aposición, y la cara interna, reabsorción a causa de la presencia del cerebro y médula, así como del globo ocular



Las estructuras que forman el esqueleto facial, cuentan también con centros de crecimiento, como son la tuberosidad del maxilar, el piso de la órbita, el reborde alveolar, los cuales originan que el complejo nasomaxilar tenga un crecimiento hacia delante y abajo. De la misma manera, la mandíbula cuenta con centros de crecimiento, siendo el principal el cartílago hialino del cóndilo, el borde posterior de la rama ascendente y los procesos alveolares.

*Dentro del crecimiento craneofacial, desde el punto de vista de matriz funcional, es importante no olvidarnos que intervienen todas y cada una de las estructuras anatómicas que se encuentran en dicha región.*

Pudimos observar que para poder interrelacionar las diferentes funciones que el ser humano lleva a cabo, como se mencionan en el último capítulo, es imprescindible comprender cuáles son las estructuras anatómicas que intervienen en dichas funciones, ya que es imposible poder realizarlas al mismo tiempo.



## PROPUESTAS

- I. Se propone que desde el 1er. Año de la carrera de Cirujano dentista se haga énfasis en la importancia de la embriología en el crecimiento y desarrollo humano, comprendiendo el origen de todos los tejidos y órganos del ser humano de una manera normal para detectar futuras anomalías.
  
- II. Que en el programa de 1er. Año de Odontología en la asignatura de Histología, Embriología y Genética, se desarrolle en el tema de Embriología del organismo humano, el punto de Crecimiento y Desarrollo Craneofacial
  
- III. Unificar en éste tema conocimientos básicos de anatomía dental, fisiología, biología y patología para obtener los conocimientos que nos permitan conceptualizar las estructuras orofaciales e informar del adecuado funcionamiento integral.
  
- IV. Dentro del tema de Crecimiento y Desarrollo Craneofacial tomar en cuenta los puntos de patologías durante el crecimiento prenatal y anomalías durante el crecimiento posnatal.



- 
- V. Que se impulse la concientización del estudio del tema para que en la anamnesis de un paciente se pueda dar un buen diagnóstico y por lo tanto un buen tratamiento.
- VI Fomentar el desarrollo del tema por medio de pláticas y material didáctico, como cráneos, videos, computadoras, y microscopios para visualizar las células que componen nuestro organismo y poder determinar futuras patologías.



## BIBLIOGRAFIA

- 1 Bradley M., Patten., Embriología Humana 5ª ed., Ed. El Ateneo, Argentina 1976
- 2 Brady, Robert J., Curso programado de anatomía y fisiología. Desarrollo embriológico, 3ª.reimpresión, Ed Noriega Limusa, México 1991.
- 3 Catherine Perker, Antony., Anatomía y fisiología, 10ª ed., Ed. Interamericana, México 1983.
- 4 Enlow Donald, H., Hans G., Mark., Crecimiento Maxilofacial, 3ª ed., Ed. Interamericana, México 1992.
- 5 Ganong William, F., Manual de fisiología Médica, 5ª ed., Ed. El manual moderno, México 1980.
- 6 Graber T., M., Ortodoncia. Teoría y práctica, 1ª ed., Ed. Interamericana, México 1985.
- 7 Hib, José., Embriología Médica, 5ª ed Ed. Interamericana Mc Graw Hill, México 1992.



- 8 Higashida, Bertha, Ciencias de la salud, 2ª ed , Ed. Mc Graw Hill, México 1991
9. Langman. T W. Sanler., Embriología Médica, 7ª ed., Ed., Panamericana, México 1999.
- 10 Latarjet - Ruiz L. Anatomía humana, 2ª ed , Ed.Panamericana, México 1989
- 11 Martínez López, P., Muñoz Samoyoa, E , Anatomía Fisiología e higiene, 2ª reimpresión, Ed. Imagen editores, México 1992.
- 12 Mayoral, Jose., Principios fundamentales y práctica, 4ª ed, Ed. Labor, Barcelona 1983.
13. Moore L , Keith., Elementos de embriología humana, 1ª ed, Ed. Interamericana Mc Graw Hill, México 1991.
14. Moore L., Keith., Embriología básica, 4ª ed, Ed. Interamericana Mc. Graw Hill México 1997.
15. Ten Cate A. R., Histología Oral desarrollo estructura y función, 2ªed, Ed. Interamericana, Buenos Aires 1986
16. Tortora G., Principios de anatomía y fisiología, 5ª ed, Ed. Interamericana México 1989.