358
2ej.

UNIVERSIDAD NACIONAL AUTONOMA DE MEXICO

FACULTAD DE ODONTOLOGIA

SIALOBLASTOMA

TESINA

QUE PRESENTA:
SALAZAR GARCIA MIRIAM

PARA OBTENER EL TITULO DE

CIRUJANO DENTISTA

DIRECTORA DE TESINA: BEATRIZ C. ALDAPE

Vo Bo

CIUDAD UNIVERSITARIA

MEXICO D.F. 1998

TESIS CON
FALLA DE ORIGEN

257266

Universidad Nacional Autónoma de México
UNAM
Biblioteca Central
Dirección General de Bibliotecas de la UNAM

UNAM – Dirección General de Bibliotecas
Tesis Digitales
Restricciones de uso

DERECHOS RESERVADOS ©
PROHIBIDA SU REPRODUCCIÓN TOTAL O PARCIAL

Todo el material contenido en esta tesis esta protegido por la Ley Federal del Derecho de Autor (LFDA) de los Estados Unidos Mexicanos (México).

El uso de imágenes, fragmentos de videos, y demás material que sea objeto de protección de los derechos de autor, será exclusivamente para fines educativos e informativos y deberá citar la fuente donde la obtuvo mencionando el autor o autores. Cualquier uso distinto como el lucro, reproducción, edición o modificación, será perseguido y sancionado por el respectivo titular de los Derechos de Autor.

AGRADECIMIENTOS

Gracias a Dios por haberme dado la oportunidad de existir y por permitirme llegar a este día.

A mis padres, por haberme dado su amor compresión y apoyo, desde que nací.

A mis hermanos Roberto, Soledad y Martín, por todos los momentos que hemos vivido juntos.

A la Dra. Beatriz Aldape por su apoyo, con admiración y respeto.

A todos mis familiares, amigos, profesores y pacientes quienes han aportado una parte de ellos para mi formación.

A mi Universidad Nacional Autónoma de México por todo lo que me ha dado.

INDICE

	Página
INTRODUCCION	1
GLANDULAS SALIVALES	2
DEFINICION Y SINONIMOS	7
CLASIFICACION	9
INCIDENCIA	10
ETIOLOGIA	13
SIALOBLASTOMAS MÁS COMUNES	15
SIALADENOMA	15
SINSIALADENOMA	29
DIAGNOSTICO	33
TRATAMIENTO	44
CONCLUSIONES	48
BIBLIOGRAFIA	50
GLOSARIO	54

INDICE DE IMÁGENES

	Página
Fig. 1 Glándulas salivales mayores	2
Fig. 2 Glándula salival Parótida	3
Fig. 3 Glándula salival Submaxilar	4
Fig. 4 Glándula salival Sublingual	4
Fig. 5 Glándulas salivales menores del paladar	5
Fig. 6 Glándulas salivales de la lengua	5
Fig. 7 Unidad de glándula salival madura básica	6
Fig. 8 Histología de Adenóma Pleomorfo	17
Fig. 9 Histología de Adenoma de Células Basales	19
Fig. 10 Histología de Cistadenoma Papilar Linfomatoso	21
Fig.11 Histología de Carcinoma Mucoepidermoide	23
Fig. 12 Carcinoma Mucoepidermoide en un niño	23
Fig. 13 Parálisis facial provocada por un tumor	27
Fig. 14 Tumor en región retromolar de más de dos y menos de 4 cm de diámetro	27
Fig. 15 Tumor de más de 2 cm, pero menos de 2 cm de diámetro	27
Fig. 16 Tumor en región de glándula parótida	27

Fig. 17 Tumor de más de 4 cm, pero menos de 6 cm de diámetro 27

Fig. 18 Tumor de más de 6 cm de diámetro 27

Fig. 19 Tumor de más de 6 cm de diámetro, invasión del nervio facial 28

Fig. 20 Invasión del nervio facial 28

Fig. 21 Histología del Hemangioma 30

Fig. 22 Niño con hemangioma 30

Fig. 23 Niño con hemangendotelioma 30

Fig. 24 Histología del Lipoma 31

Fig. 25 Equipo de diagnóstico de la sialografía 39

INTRODUCCION

En la cavidad bucal se encuentran glándulas salivales mayores y menores, las principales son la parótida, la submaxilar y la sublingual.

Pueden aparecer neoplasias en cualquiera de estas glándulas; la incidencia en la población solo representan el 3% de todas las neoplasias de cabeza y cuello, en niños la presentación es todavía mas rara.

A las neoplasias de glándulas salivales en niños se les han dado diversos nombres, entre ellos el más frecuente es el de "**sialoblastoma**", ya que tiene en una sola palabra el carácter histogenético del sitio donde se encuentra la lesión. El término "sialoblastoma fue usado primero por Taylor.

Por lo tanto, la incidencia de estas neoplasias de glándulas salivales que se presentan en niños, y la búsqueda de un término más apropiado se describen como principal objetivo en este trabajo.

Ya que en la literatura, las neoplasias más comunes de glándulas salivales, no se le a dado el nombre de "sialoblastoma", por lo que este término no es muy conocido entre los Cirujanos Dentistas.

GLANDULAS SALIVALES

La cavidad bucal cuenta con glándulas salivales mayores y menores. Las glándulas salivales principales comprenden la parótida, submaxilar y sublingual.[20] Estas son pares y están encargadas de la producción de casi toda la saliva. Las glándulas salivales menores, situadas en la mucosa yugal, paladar, lengua y labios, producen solo una cantidad de saliva. Durante el reposo, las glándulas salivales principales producen de 1000 a 1500 ml de saliva en 24 horas. El estímulo principal de la secreción salival es la presencia de alimentos en la boca, especialmente de sustancias ácidas. La masticación también estimula la secreción salival.[1,27]

La saliva humedece y lubrica la cavidad bucal y el esófago. Esta acción permite deglutir con facilidad los alimentos secos. Para estimular los corpúsculos gustativos los alimentos deben estar disueltos en saliva. Además, se considera que la saliva posee una acción limpiadora sobre la cavidad bucal y los dientes; también puede inhibir la multiplicación bacteriana. La enzima ptilina contenida en la saliva es una amilasa que inicia la digestión del almidón. [1,6]

Los estudios de la composición de la saliva demuestran que el 99.5% de ésta es agua. Los sólidos contenidos en la saliva incluyen dos amortiguadores de bicarbonato y fosfato; además de sodio, potasio, cloruro, fosfato, sulfato y carbonato de calcio, junto a la presencia de pequeñas cantidades de material orgánico, produce la formación de cálculos salivales. [1]

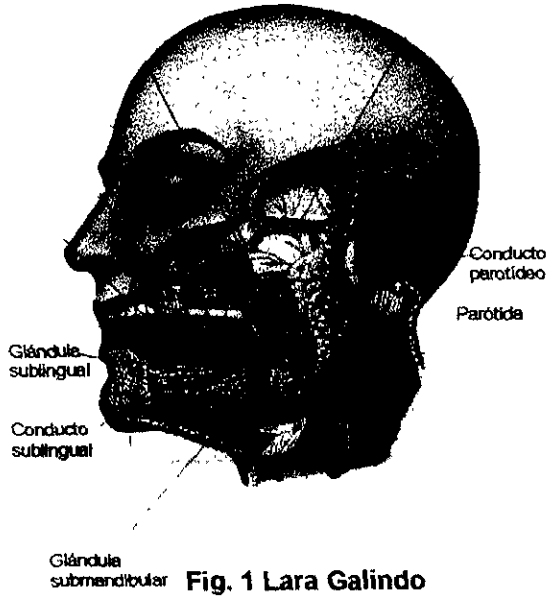

Fig. 1 Lara Galindo

La glándula parótida es la más grande de las glándulas salivales principales y ocupa el espacio que está inmediatamente por delante de la apófisis mastoides y el conducto auditivo externo. En la parte anterior, está por fuera de la rama ascendente del maxilar inferior y el músculo masetero; hacia abajo se apoya en el músculo esternocleidomastoideo y cubre el vientre posterior del digástrico. La glándula se encuentra separada de la submaxilar por el ligamento estilomaxilar. La porción profunda de la glándula parótida se extiende por detrás y por dentro de la rama ascendente del maxilar inferior lo que se conoce como extensión retromandibular; es justamente esta porción de la glándula la que presenta una estrecha relación con el espacio parafaríngeo. [1,6,23,25]

El nervio facial sale del cráneo por el agujero estilomastoideo y pasa por delante y por fuera de la apófisis estiloies. Luego el nervio penetra en la glándula parótida y se divide en dos ramas principales la cervicofacial y la temporofacial. [1]

Después la rama temporofacial se divide a su vez en las ramas temporal y cigomática, mientras que del tronco cervicofacial se desprenden las ramas cervical, marginal maxilar y bucal que pasan en la parte anterior por debajo del conducto parotídeo. El pasaje del nervio facial a través del parénquima parotídeo divide la glándula en dos lóbulos uno superficial y otro profundo que es la parte de la glándula que está por dentro del nervio facial. El lóbulo profundo se relaciona íntimamente con los pares craneales IX, X, XI, XII y con la división de la arteria carótida externa en arterias temporal superficial y maxilar interna.[1,6,16]

El conducto de la glándula parótida mide 6 cm de largo, se origina en la parte anterior de la glándula, cruza el músculo masetero, se flexiona sobre el borde anterior y atraviesa el músculo buccinador. Después, recorre una corta distancia en el tejido submucoso de la boca y penetra finalmente en la cavidad bucal a través de una pequeña papila frente a la corona del segundo molar superior. [1]

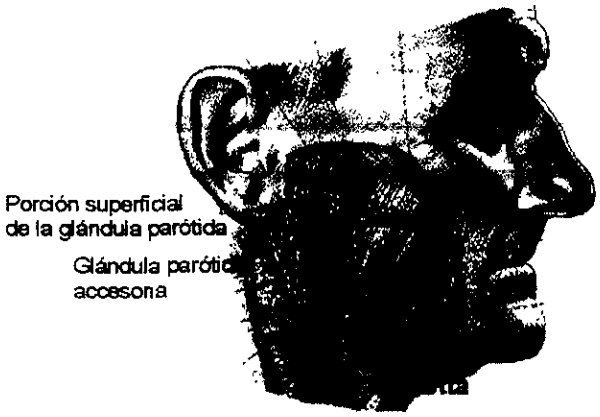

La glándula submaxilar se encuentra debajo de la rama horizontal del maxilar inferior, está rodeada por una capa delgada de tejido conectivo. Ocupa totalmente el triángulo formado por el vientre anterior y posterior del músculo digástrico. En la parte interna se relaciona con los músculos estilogloso e hiogloso, y en la parte anterior está limitada por el músculo milohioideo. La parte más interna de la glándula está en contacto con el piso de la boca. El conducto submaxilar (o conducto de Wharton), que también mide unos 6 cm de largo, pasa entre los músculos milohioideo e hiogloso por dentro de la glándula sublingual y penetra en la boca a un lado del frenillo de la lengua. [1]



Fig. 3 Sobotta

Las glándulas sublinguales se encuentran debajo de la parte anterior del piso de la boca y en realidad no son más que un conjunto de glándulas salivales menores agrupadas. La saliva excretada penetra en la cavidad bucal a través de numerosos conductos cortos.[1,25]

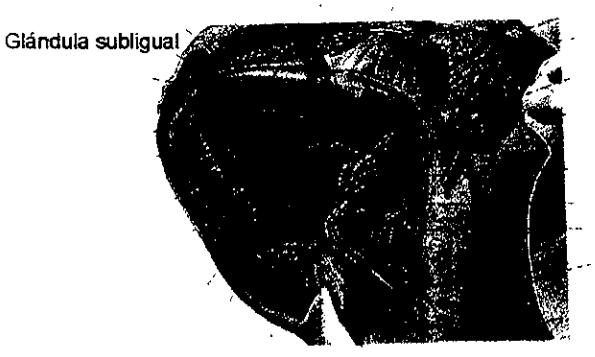

Fig. 4 Sobotta

Las glándulas sublingual y submaxilar son mixtas puesto que contienen elementos glandulares tanto serosos como mucosos. La glándula parótida contiene casi únicamente acinos serosos. Durante el reposo la glándula submaxilar produce alrededor de un tercio del volumen total de saliva.

Las glándulas salivales menores están distribuídas en diferentes localizaciones del tracto aerodigestivo.

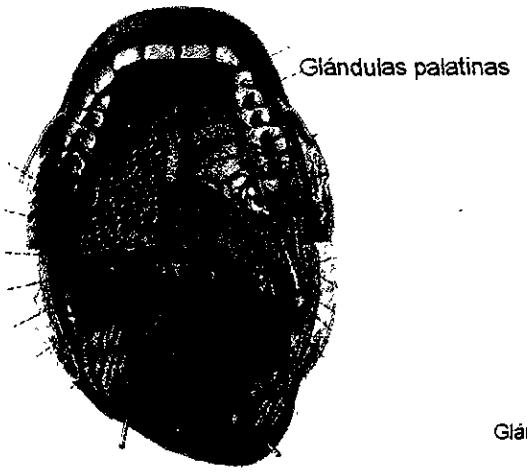

Fig. 5 Sobotta



Fig. 6 Sobotta

La reacción salival a la estimulación depende de los reflejos nerviosos transmitidos por el sistema nervioso parasimpático. La inervación parasimpática de la glándula parótida comienza en el núcleo salival inferior, de ahí las fibras salen del cerebro incorporándose al nervio glosofaríngeo y atraviesan el oído medio, cruzando el promontorio en el nervio de Jacobson. En el plexo timpánico, las fibras penetran en el nervio petroso superficial menor y llegan al ganglio ótico. Las fibras posganglinares del ganglio ótico alcanzan la glándula parótida a través de la rama auricular temporal del quinto par craneal. La intervención parasimpática de la glándula submaxilar nace en el núcleo salival superior, de ahí las fibras penetran en el nervio intermediario (nervio Wrisberg) y siguen el nervio facial hasta su porción vertical en el proceso mastoideo. A este nivel las fibras abandonan el séptimo par craneal en la cuenca del tímpano, atraviesan el oído medio y se unen al nervio lingual. Las fibras siguen el nervio lingual hasta un ganglio pequeño estrechamente unido a la glándula submaxilar. [1]

Las fibras posgaglionares dejan al ganglio submaxilar para pasar al parénquima glandular. Como la sección de la cuerda del tímpano y del nervio de Jacobson no siempre disminuye la secreción salival, deben existir otras vías de inervación parasimpática de estas glándulas. Se piensa que estas vías podrían formar parte de los nervios hipoglosos y glosofaríngeo. La inervación simpática de las glándulas salivales mayores se inicia en el

ganglio cervical superior por medio del plexo arterial. La estimulación simpática de las glándulas salivales mayores produce un aumento en la secreción salival seguida de una disminución compensatoria. Debido a que en el parénquima glandular no hay elementos musculares, se considera que este incremento en el flujo salival podría deberse a la contracción de las células mioepiteliales, o en cesta, células relacionadas con los conductos estriados.

El desarrollo embrionario de todas las glándulas salivales es básicamente similar. El esbozo glandular se origina en un primordio ectodérmico que surge de la cubierta del estomodeo o cavidad bucal primitiva. El primordio prolifera en la profundidad del mesénquima subyacente y presenta una lámina basal que lo delimita en la interfase del ectodermo y el mesénquima. A medida que crece el primordio, se produce una serie de interacciones entre el epitelio y mesénquima que permiten el progreso del mismo en dos pasos fundamentales, citodiferenciación y morfodiferenciación. Al mismo tiempo se desarrolla el primordio del conducto principal entre la superficie y el término del primordio glandular.[20]

Alrededor del quinto mes del desarrollo se establece la estructura lobular característica de las glándulas y a medida que continúa la ramificación morfogenética, los elementos tubulares terminales se diferencian hacia la información de células acínicas. En forma coincidente con la formación de gránulos acínicos, se encuentran elementos celulares planos, que al parecer son células mioepiteliales, que se forman entre las células acínicas y la lámina basal circundante y tienen forma de cintas mioepiteliales carecen de los miofilamentos característicos y con frecuencia son claras al examen óptico. El origen de estas células no es preciso, aunque muchos investigadores sugieren que se originan a partir de las células tubulares terminales.

De las células tubulares terminales se originan los conductos intralobulares estriados y los intercalados, así como los acinos y las células mioepiteliales. Los conductos intralobulares e interlobulares del sistema excretorio surgen a partir de células progenitoras remanentes.[20]

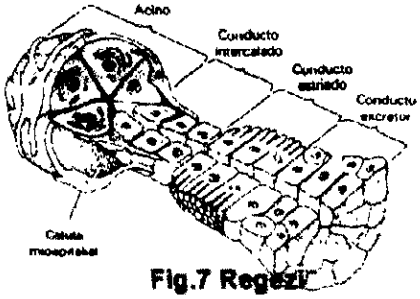

Fig.7 Regezi

DEFINICION Y SINONIMOS.

Las neoplasias congénitas que se originan en las glándulas salivales en los niños son extremadamente raras, por lo tanto, ha sido motivo de controversia darles una nomenclatura apropiada.

Vawter y Tefft informaron en 1966, dos casos de neoplasias de glándulas salivales bajo la parótida. Desde entonces morfológicamente y clínicamente las neoplasias similares o idénticas se han denominado "**embriomas**" de las glándulas, dependiendo de las caracteristicas histológicas, Tackary y Lucas describieron histológicamente, a la neoplasia de glándula parótida en una niña de 1 año y medio de edad y lo llamaron "adenoma monomórfico" que parece no distinguirse del adenoma congénito de células basales.[12]

Algunos autores prefirieron enfatizar las células empalizadas a la periferia de los nidos epiteliales, y usan el término "adenoma de células básales" de bajo grado. Otros, indicando la presencia de invasión perineural y espacios quísticos, utilizando carcinoma adenoideo quístico, el término descriptivo de adenoma congénito híbrido de células basales "carcinoma adenoideo quístico" para una neoplasia congénita de la glándula parótida. Como se ha observado, no se ha establecido un consenso generalizado para darle un nombre a las neoplasias de las glándulas salivales en niños. [12]

El término "**embrioma**" satisface algunos criterios para emplearse, pues esta neoplasia se cree aparece durante la embriogénesis de las glándulas. Sin embargo, se ha descartado este término, ya que literalmente se confunde con "**disembrioma**", nombre que se ha usado como sinónimo del teratoma, con el cual no hay relación. El término "**embrioma**" puede utilizarse en neoplasias de origen embrionario, sin importar el sitio anatómico que afecte. Por lo tanto este término puede ser utilizado si se designa junto con el sitio de la neoplasia. El nombre de "carcinoma epitelial-mioepitelial" describe adecuadamente la composición de la neoplasia. Sin embargo éste término se aplica

actualmente a una neoplasia poco frecuente de las glándulas salivales de pacientes de la 5 o 6 década de la vida.[12]

Roth and Micheau (1986) utilizaron la denominación de **"tumor embrional"** para los tumores de glándulas salivales en niños.[5]

El término **"sialoblastoma"** fue usado primero por Taylor (1988), y este tiene el carácter histogenético y el sitio de la neoplasia en una sola palabra.[12]

John G. Batsakis sugirió, como cirujano y patólogo, una guía de clasificación para las neoplasias de las glándulas salivales raras en niños que cumplen criterios para designar neoplasias en el adulto, como adenoma pleomorfo, adenoma monomorfo, carcinoma indiferenciado; deben llamarse embriomas o sialoblastomas definiendo su comportamiento biológico de benigno o maligno.

Para distinguir histológicamente entre benigno y maligno, se usaron parámetros de comparación como en las neoplasias del adulto, los criterios incluyen invasión del nervio y espacios vasculares; zonas de necrosis celular, atipia celular embriogénica.[3]

Actualmente, el término de **"sialoblastoma"** no se ha dado a conocer, con tanta frecuencia, a pesar de ser la denominación más apropiada, según Taylor. Esto es por la poca frecuencia en que se presentan las neoplasias de glándulas salivales en niños.

CLASIFICACION

Deben diferenciarse tres tipos de neoplasias en la región de las glándulas salivales:

1) **Sialadenoma** (sialoma), neoplasia del parénquima glandular salival;
2) **Sinsialadenoma** (sinsialoma), neoplasia que se origina en el interior de la cápsula de la glándula salival a partir de los vasos sanguíneos o linfáticos o de nervios.
3) **Parasialadenoma** (parasialoma), neoplasia del tejido circundante que puede simular una neoplasia de la glándula salival.[11]

Todas las neoplasias de las glándulas salivales que se pueden presentar en niños, a pesar de ser poca la incidencia, dificulta darle su nomenclatura, y de alguna forma se facilitaría usando el término "**sialoblastoma** " y después de hacer el diagnóstico histopatológico se le podrá reconocer su nombre específico.

a) **Sialadenoma**:
   Adenoma pleomorfo
   Adenoma monoformo
   Adenoma de células basales
   Adenoma de células acinares
   Cistadenoma papilar linfomatoso
   Carcinoma mucoepidermoide

b) **Sinsialedoma**:
   Hemangioma
   Linfangioma
   Lipoma
   Sarcoma
   Neurinoma o Shwanoma [11]

INCIDENCIA

Las neoplasias de glándulas salivales comprenden menos de 3 % de todas las neoplasias de cabeza y cuello. Las neoplasias benignas de las glándulas salivales en niños ocurren en menos de 5 % del total de tumores de glándulas salivales.[3,4,5,12]

La primera década de la vida, particularmente a los 2 años, tienen una predominancia benigna, aunque al comenzar la segunda década de vida puede aumentar la incidencia de carcinoma epidermoide. [4]

La incidencia total de las neoplasias de las glándulas salivales accesorias es baja. Entre las glándulas principales la parótida es la que presenta neoplasias con mayor frecuencia que casi siempre son benignos. Por otro lado, la glándula submaxilar y las accesorias tienen mayor incidencia de neoplasias malignas. El índice total de cáncer de la parótida es de 25 % [3,5,12], en la submandibular es de 50% y en las glándulas accesorias de 60 a 75 % Aunque las neoplasias de la glándula sublingual son poco frecuentes, cuando aparecen son casi siempre malignos.[20]

La neoplasia más común de glándulas salivales en niños es el adenoma pleomorfo, el 80% de las neoplasias de glándulas salivales se encuentran en la parótida. [8,14,24]

Algunos estudios realizados por Batsakis, en seis centros de Houston, Texas, los datos institucionales indicaban que las neoplasias de las glándulas salivales son más frecuentes en la glándula parótida en una relación 7:1 con la relación de la glándula sumbmandibular.[4]

De acuerdo a estos estudios encontraron 668 neoplasias de glándulas salivales en pacientes más jóvenes de 16 años, que fueron clasificados histológicamente. Encontrando que las neoplasias más comunes eran de origen vasoformativo, y raramente se encontraron neoplasias en edad neonatal o perinatal. [4]

Los adenomas pleomorfos, carcinoma epidermoide, carcinoma de células acinares ocurren después de la primera infancia, entre los 10 a 16 años.

Para las neoplasias de tejido de soporte, los hemangiomas de la glándula parótida dominan en la estadística, son las alteraciones vasculares más frecuentes en el primer año de vida, y con una incidencia mayor en niñas del lado izquierdo. El curso usual es la involución espontánea en un periodo de años. [10]

Otras neoplasias benignas reportados intraglandularmente, de glándulas salivales mayores (más frecuntemente la glándula parótida) son los neurofibromas, xantomas, fibromatosis y lipomas. [4]

Los sarcomas de glándulas salivales en niños se han observado pocas veces. Krolls encontró 6 en su revisión de 168 neoplasias en niños más jóvenes de 16 años.

En el Instituto de Patología de las Fuerzas Armadas de 3 875 neoplasias 55(1.4 %) representaban adenomas pleomorfos presentes en pacientes pediátricos.

Los adenomas monomórficos de cualquier subtipo son muy raros en pacientes más jóvenes de 16 años.

El 60 % de las lesiones malignas epiteliales de las neoplasias de glándulas salivales en niños son carcinomas de las células acinares o carcinoma mucoerpidermoide. Los otro tipos, notablemente el carcinoma adenoideo-quistico, se encuentra raramente.

La parótida es el sitio de predilección para todas las formas de carcinomas de glándulas salivales en niños. [4]

La mayoría de carcinomas mucoepidermoides en niños son histológicamente de bajo grado de malignidad y pocas veces son mortales.

La Universidad de Iowa, realizó una investigación de la incidencia de neoplasias de las glándulas salivales que incluyó 587 neoplasias, desde el año de 1938 a 1975. Diecinueve de estas neoplasias, 3.2%, se presentaron en pacientes de 16 años de edad o más jóvenes. En vista de que la mayoría de las neoplasias de glándulas salivales ocurren en pacientes entre las 5ª a 6ª década de la vida su presencia en la población pediátrica es desde luego una ocurrencia poco frecuente. [21]

Es este estudio de Iowa, al igual que en el estudio de Batsakis J, las neoplasias vasculares representan las neoplasias más comunes de glándulas salivales en niños. Aproximadamente el 60% de las neoplasias benignas resultaron de origen vascular. A pesar de la prevalencia de linfangiomas en esta serie, los otros informes tienen documentado que los hemangiomas son la neoplasia vascular más común que afecta a las glándulas salivales.[21]

La distribución de las neoplasias malignas de glándulas salivales son más frecuentes en el paladar.[10]

En el estudio realizado por Eveson y Cawson, de 2410 casos de neoplasias de glándulas salivales, la mayoría resultaron en las glándulas salivales mayores. El porcentaje de frecuencia de la glándula parótida fue del 73%, y esto correspondió a los estudios previos.[10]

La APIF (Instituto de Patología de las Fuerzas Armadas) también tuvo la experiencia de hacer un estudio con neoplasias de glándulas salivales en niños, menores de 17 años. De acuerdo a los resultados en los pacientes infantiles solamente se presentaron en un 4.5%. Los hemangiomas aparecieron más frecuentemente.[9]

En el paladar se encuentra la concentración más alta de glándulas salivales menores, y es el sitio más común de neoplasias malignas (más del 50%). En un estudio por Spiro revisó en un período de 35 años, 2807 pacientes. El paladar fue la zona donde más frecuentemente se presentaron neoplasias de glándulas salivales involucrando el 8%. Spiro en una revisión similar evaluó 459 neoplasias de glándulas salivales del paladar, 34% fueron lesiones benignas, 26% carcinoma adenoideo quístico, 17% carcinoma epidermoide, 13% adenocarcinoma, 10% neoplasias mixtos malignos, 0.6% carcinomas de células acinares.[7]

En el Registro del Cáncer Sueco dice que no hay carcinoma de glándulas salivales menores en pacientes menores de los 16 años entre el año de 1958 y 1974. Batsakis en la década que termina en 1987 coincide con la incidencia del Registro Cáncer Sueco.[4]

La mayoría de neoplasias de glándulas salivales menores del paladar, según el estudio de Beckhardt, son más comunes malignos que benignos. La mayoría histológicamente benignos son adenomas pleomorfos, la mayoría de las neoplasias malignas son adenocarcinomas quísticos.[7]

ETIOLOGIA

La microanatomía y la embriogénesis de las glándulas salivales se relacionan con la histogénesis de las neoplasias y con la clasificación de las neoplasias epiteliales de las glándulas salivales. Numerosas clasificaciones de estas neoplasias se basan en la morfología, características citológicas y conducta biológica. No hay acuerdo que se acepte de forma universal en relación con las células que causan muchos de estas neoplasias, aunque una de las teorías más contundentes es la que postula la presencia en el sistema de conductos de las glándulas salivales, de una célula madre o de reserva de la cual se originan las neoplasias. Se cree que las células mioepiteliales tienen una función importante en la composición y crecimiento de un gran número de neoplasias salivales epiteliales. Aunque no se considera la célula primaria de origen de las neoplasias de glándulas salivales, con excepción del mioepitelioma, la célula mioepitelial demuestra ser participante importante en la neoplasia mixta (adenoma pleomorfo), carcinoma adenoquístico, carcinoma polimorfo de bajo grado y carcinoma epimioepitelial de origen de conductos intercalado.[20]

Otra teoría histogenética, tiene que ver con la capacidad regenerativa de las células acínicas en la unidad glandular funcional. Modelos animales siguieren que las células acínicas son capaces de regenerarse y que, por lo tanto, pueden ser las que originan las neoplasias de las glándulas salivales. Un argumento contrario postula que la célula acínica es diferenciada y terminal, incapaz de regeneración por lo que no puede ser progenitora de las neoplasias.

Las tres glándulas salivales principales pares – parótida, submandibular y sublingual- más los cientos de glándulas salivales pequeñas de la submucosa de la cavidad bucal y la bucofaringe, son capaces de producir gran variedad de neoplasias.[19]

La mayor parte de éstos son de origen epitelial y derivan de los acinos o los conductos. Además de estas neoplasias, las lesiones benignas pueden surgir a partir de tejido conectivo interstisiones, surgen sarcomas primarios de los componentes de tejido conectivo intersticial de las glándulas salivales mayores, su conducta es idéntica a las contrapartes extraglandulares.[20]

La histogénesis del adenoma pleomorfo se relaciona con la proliferación simultanea de un número variable de células con características epiteliales y mioepiteliales. La célula

mioepitelial tiene una función importante en la determinación de la composición total y la apariencia de las neoplasias mixtas. La mayor parte de los estudios indica una gama de tipos celulares en las neoplasias mixtos, en la que se encuentran células de características epiteliales en un extremo y mioepiteliales en el otro. Entre esos extremos pueden observarse células no bien desarrolladas con características ambas. Existe la teoría de que en lugar de que haya una proliferación simultanea de las células epiteliales neoplásicas y miopiteliales, una sola célula con posibilidad de diferenciarse hacia células epiteliales o mioepiteliales es responsable de estas neoplasias. Los estudios recientes indican que las células con probabilidad de ser responsables de la oncogenia de neoplasia mixto son las células mioepiteliales transformadas; estas poseen una estructura híbrida epitelial y de mesénquima, así como un fenotipo funcional y, por lo tanto, es posible suponer una función doble en varias neoplasias de las glándulas que incluyen la neoplasia mixta.[20]

SIALOBLASTOMAS MÁS COMUNES

SIALADENOMA

Adenoma pleomorfo (tumor mixto benigno)

Es el tumor más frecuente de las glándulas salivales mayores y menores. Las series más grandes indican que la glándula encuentra en 85% de estas neoplasias, mientras la submandibular y las salivales menores intrabucales se encuentran entre 8 y 7% respectivamente. De estas neoplasias que surgen en cavidad bucal la mayor parte de ellos se observa en el paladar.[20,24]

Caracteristicas clínicas.

Las neoplasias mixtas se presentan a cualquier edad, con mayor proporción en hombres que en mujeres y son más prevalentes en la cuarta a sexta década de la vida. Constituyen cerca de 50 de todas las neoplasias de glándulas salivales menores intrabucales. Por lo general, son móviles, excepto cuando aparecen en el paladar duro, de consistencia firme, asintomáticos y en la mayor parte de los casos no producen ulceración de la mucosa que los cubre. Dentro de la boca el sitio más frecuente es el paladar duro, en segundo lugar el labio superior y la mucosa bucal. En estos casos, en especial en los del paladar, no tienen una cápsula definida; en la glándula submaxilar se presentan como masas discretas. En la etapa inicial de crecimiento es imposible distinguirlos de las neoplasias malignas de las glándulas salivales y puede ser difícil de diferenciarlos de los nódulos linfáticos del triángulo submaxilar.[17,20]

Cuando se originan en la glándula parótida son asintomáticos, no presentan sensibilidad a la presión su crecimiento es lento y, por lo regular se localizan por debajo de la oreja, en la parte posterior de la mandíbula. En algunos casos la extensión posterior de la rama mandibular atraviesa la neoplasia y, si esto persiste por un tiempo prolongado puede producir atrofia del hueso por presión. Cuando se sitúan en el polo inferior o cola de la parótida pueden desarrollarse bajo el ángulo de la mandíbula y en posición anterior al músculo esternocleidomastoideo.

Las neoplasias mixtas, por lo general varían de tamaño de unos cuantos milímetros a varios centímetros y aveces alcanzan proporciones gigantes en las glándulas salivales principales, en especial de la parótida. La neoplasia es lobulada y posee una seudocápsula de tejido conectivo de grosor variable que, por la general, es incompleta. En los sitios en los que la cápsula no está completa, el tejido neoplásico esta en contacto directo con el tejido salival adyacente.[20]

Histopatología.

En la microscopía, se muestra un amplio espectro de características. Los patrones histológicos dentro de cada neoplasia, son los que hacen que se le denomine "adenoma pleomorfo". Alrededor de 30% de las neoplasias muestra una proporción igual de células epiteliales y mesenquimatosas. El componente epitelial se organiza en patrones diversos que incluyen los que forman glándulas, túbulos, cintas y láminas sólidas. En ocasiones es posible encontrar alteraciones epiteliales metaplásicas de los elementos escamosos, con oncocíticos o sebáceos. Además, se encuentran mezclas estrómicas de tejido mixoidal, condroide, hialino y, raras veces, adiposo u óseo que hacen más complejo el cuadro histológico.[17,20]

Las células mioepiteliales complican los patrones histológicos de las neoplasias mixtos benignos. El componente mioepitelial es de dos tipos morfológicos: células plasmacitoides y fusiformes. Con frecuencia las células plasmasitoides forman agregados y las fusiformes se agrupan paralelas.

El examen de tejido conectivo fibroso o seudocápsula que delimita la neoplasia puede mostrar islas de tejido en su interior o que se extienden en algunos casos aparecen como nódulos satélites a distancia variable de la masa tumoral principal. Cortes en serie de tejido demuestran que estos satélites son proyecciones o seudópodos que continúan con la neoplasia principal.

Al estudiar todos los cortes de neoplasias mixtos de glándula parótida se nota que ninguna neoplasia posee una cápsula superficial lisa y completa y que en el análisis histopatológico se observan áreas de cápsula expuesta, rupturas capsulares, cápsulas incompletas y crecimiento de la neoplasia dentro de la cápsula. Esta característica anatómica es el factor básico que guía el tratamiento.[20]

El aspecto histológico de adenoma pleomorfo en algunos casos asemeja el adenoma monomorfo; en otros casos, se observa un patrón, de tipo carcinoma quístico adenoide. Las características que sugieren la posibilidad del cambio maligno incluyen la presencia de áreas focales de necrosis, invasión, mitósis atípicas y hialinización extensa.[20]

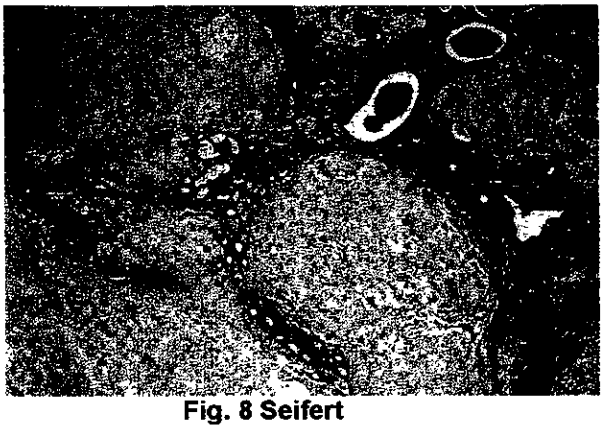

Fig. 8 Seifert

Adenomas monomorfo

Desde 1997, se estableció el termino de "adenoma monomorfo" para describir una identidad patológica clínica especifica con histología monofásica distintiva que las separa de las neoplasias mixtas. Ya que esta compuesto de células de predominancia de un solo tipo por la ausencia de cambios en tejido conectivo, el adenoma monomorfo se distingue de las neoplasias mixtas. Estudios recientes que utilizan técnicas estructurales e inmunohistoquímicas proporcionan una perspectiva diferente en los aspectos histogenéticos de estas lesiones.

Mientras los adenomas monomorfo se componen además de una población de células tumorales isomórficas, otras contienen un patrón bimorfo de diferenciación. Años después de la descripción de los adenomas monomorfos, se aprecio la función de las células mioepiteliales y su participación dentro de esta clase de neoplasia. La dificultad de clasificación de los adenomas monomorfos conduce al uso del término "adenoma monomorfo" como término genético en lugar de designarlo para implicar una identidad diagnostica específica.

En los casos donde el estroma de fondo contiene derivados mixoides condroides o de mesénquima, el término "adenoma monomorfo" no se aplica sino el de "tumor mixto". [20,24]

Adenoma de células basales

Constituyen cerca de 1 a 2% de todos los adenomas de glándulas salivales; cerca del 70% se encuentra dentro de la parótida. En las glándulas salivales menores, la mayor parte de ellos se presenta en el labio superior, le siguen los del paladar, mucosa bucal y labio inferior son de crecimiento lento, sintomáticos con una predilección para varones. Las lesiones tienden a ser diferentes en el sentido clínico a la palpación, pero pueden ser multifocales o multinodulares. [20]

Características clínicas

Se presentan en mayor número en la parótida, asintomáticos, de crecimiento lento, afecta en promedio a pacientes de 60 años.

Alrededor del 90% de los adenomas membranoso (tumor análogo dérmico) se localiza en la parótida y no se conocen casos de daño de las glándulas salivales accesorias. La lesión varia de 1 a 5 cm. en su diámetro mayor y aparecen como una tumefacción asintomática. [20]

Histopatología

Por lo general el patrón isomórfico y la ausencia de metaplasia condroide, mucoide o mixoide del estroma ayuda a diferenciar esta lesión del tumor mixto benigno. En la variedad sólida, se encuentran islas o láminas de células basaloides pálidas en la periferia adoptan un patrón coloidal o columnar bajo. La actividad mitósica que es ínfima, los núcleos tienen forma regular y basofílica, la cantidad de citoplasma es mínima. La forma trabecular-tubular del adenoma de células basales se presenta como una morfología distintiva. Las trabéculas o cuerdas sólidas de células epiteliales se alternan con los elementos de conducto o tubulares compuesto de 2 tipos diferentes de células. Las superficies luminares de los pequeños conductos que se forman se delimitan por células cuboidales con una cantidad mínima de citoplasma y los elementos epiteliales se separan del estroma por una capa de células cuboidales. Con frecuencia, las trabéculas se delimitan por una membrana basal prominente o grande. [20]

Desde el punto de vista histológico, el adenoma membranoso difiere de otros subtipos de adenomas de células basales en que por lo general es multilobular y en 50% de los casos está encapsulado.

La neoplasia crece en forma nodular y los nódulos están separados por tejido grandular normal. Además se encuentran islas de tejidos tumoral de tamaño variable que se separan unas de otras por una gruesa membrana o envoltura hialina eosinofílica, APS ácido peryódico de Schiff positiva. En las zonas intercelulares de las islas tumorales se encuentra un material hialina eosinófilo similar o idéntico en forma de gotas, las cuales suelen coalescer y con frecuencia atrapan las células tumorales que se tiñen en forma densa o picnótica.[20]

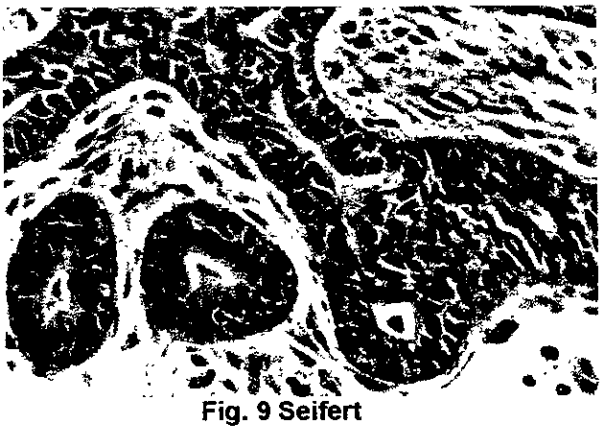

Fig. 9 Seifert

Adenoma de células acinares.

Una forma de adenoma monomorfo, se distingue del adenoma de células basales ya que se presenta de manera casi exclusiva dentro de cavidad bucal y porque sus características clínicas e histológicas son diferentes, aunque la conducta, biológica es similar. [20]

Características clínicas.

Se encuentran sobre los 50 años de edad y casi todos más en mujeres. El labio superior es el lugar más frecuente para el adenoma. [20]

Cuando se notan, las lesiones tienden a moverse con libertad, son asintomáticas y de tamaño variable que va de algunos milímetros a dos o tres centímetros. [20]

El diagnóstico clínico diferencial de esta lesión cuando se presenta como una masa móvil libre dentro del labio superior incluye mucocele, sialolito, quiste de retención, mucosa, tumor mixto benigno.

Histopatología.

Muestra listones bicapa de células basaloides que se ramifican en anastomosa dentro de un estroma delicado y suelto que es muy vascular y contienen algunos fibroblastos y poca colágena. Se observan núcleos ovales a redondos, a menudo polarizados, se nota separación periódica de los listones epiteliales bicapas que producen una configuración como de cuentas. [20]

Cistadenoma papilar linfomatoso (Tumor de Warthin).

Corresponde a cerca de 7% de las neoplasias epiteliales de las glándulas salivales y por lo regular se localiza en la parótida. Se cree que la lesión surge en el tejido glandular salival que se atrapa en los ganglios linfáticos en fases tempranas del desarrollo. Esta teoría se apoya en los ocasionales casos de multicentricidad y en la estructura normal del ganglio circundante en muchas neoplasias iniciales o avanzadas. Es posible que las lesiones intrabucales se originen en zonas de hiperplasia linfoide de reactiva secundaria inflamación crónica.

Cuando la neoplasia se localiza en la parótida, se presenta como una masa blanda o quística en el polo inferior de la glándula, adyacente y posterior al ángulo de la mandíbula. En este caso, como la proximidad de la glándula submandibular da la impresión de que la lesión surgió dentro de la submandibular y no dentro de la parótida.

Afecta igual a hombres que a mujeres. La edad de comienzo promedio se encuentra entre la quinta y la octava décadas de la vida. [20, 24]

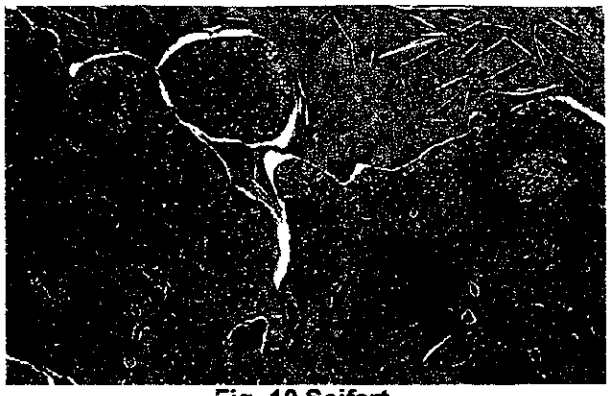

Fig. 10 Seifert

Carcinoma mucoepidermoide.

Hay evidencia que apoya la opinión de que todas estas lesiones son carcinomas, que pueden producir metástasis. Los carcinomas mucoepidermoides con bajo grado de malignidad con frecuencia son invasores sólo a nivel local y presentan evolución poco agresiva. Como su nombre lo indica, son neoplasias epiteliales productores de mucina. Se piensa que derivan de los segmentos intralobulares e interlobulares del sistema de conductos y poseen una fase bifásica en la que se muestran células epidermoides y productoras de mucosa. Las células mucosas neoplásicas contienen glucoproteínas neutras, mucina ácida y sulfomucinas y las células epiteliales contienen filamentos intermedios de queratina.

Características clínicas.

Afecta con mayor frecuencia la glándula parótida, donde se localiza 60 a 90% de las lesiones. Esta lesión representa la neoplasia maligna más frecuente de origen de glándulas salivares; comprende entre 6 y 9% de todas las neoplasias de glándulas salivales. Es también la neoplasia maligna más frecuente de la niñez. Esta neoplasia representa 34% de los cánceres de la parótida; 20% de la submaxilar y 29% de las glándulas de la cavidad bucal.

Así mismo la neoplasia puede localizarse en el centro de la mandíbula, tal vez a partir de elementos salivales embrionarios atrapados en ella o por transformación maligna de las células mucosas de un quiste odontógeno. Los carcinomas mucoepidermoides

intraóseos centrales simulan, desde el punto de vista clínico un ameloblastoma por su apariencia radiográfica y velocidad de progresión.

El período de duración entre el comienzo y el diagnóstico varia de acuerdo al grado histológico de la lesión. Un estudio indica un período de 6 meses entre el comienzo de la enfermedad y el tratamiento. Las lesiones de alto grado de malignidad muestran un período de 1 año y medio antes del diagnóstico. [20]

Las manifestaciones clínicas dependen del grado de malignidad de la neoplasia. Los de bajo grado de malignidad pueden manifestarse de forma similar al adenoma pleomorfo con un periodo largo de extensión o con crecimiento sintomático. Dentro de la cavidad bucal con frecuencia simula un mucocele por extravasación o por retención, ya que en ocasiones fluctúa como resultado de una formación quística. Cuando se localiza en el paladar puede diagnosticarse, desde el punto de vista clínico como quiste periapical o absceso periodontal. Por otro lado, las neoplasias con alto grado de malignidad crecen con rapidez y se acompaña de dolor y ulceración de la mucosa. En las glándulas salivales principales comprometen el nervio facial o presentan signos de obstrucción.

En la radiografía deben diferenciarse del granuloma de células gigantes, los quistes odontógenos, el ameloblastoma y otras neoplasias odontógenas. [20]

Histopatología

Esta bien circunscrito aunque la lesión de manera típica demuestre infiltración de tejido adyacente. Las lesiones por lo general se dividen en tipos de alto y bajo grado de malignidad.

La mayor parte de los de bajo grado de malignidad se constituye de células secretoras de moco que se ordenan alrededor de estructuras microquisticas y suelen mezclarse con células intermedias o epidermoides. Las células que contienen mucina se caracterizan por su contenido intracelular de moco que puede demostrarse por las tinciones APS y mucicarmina positiva. En las lesiones con bajo grado de malignidad, es típica la coalescencia de los espacios quísticos pequeños en grandes espacios que pueden distender el tejido conectivo circundante y romperse, lo cual permite la salida de moco a los tejidos que lo rodean y una respuesta inflamatoria concomitante.

Por otro lado, las neoplasias con alto grado de malignidad, se caracterizan por niveles variables de infiltración y penetración local. Las agrupaciones celulares neoplásicas son más sólidas, con pocos espacios quisticos y células mucosas.

Mayor número de células epidermoides y células intermedias se observan a costa de las células mucosas más diferenciadas. Dentro de estas neoplasias se nota pleomorfismo celular, hipercromatismo nuclear y figuras mitóticas. El patrón y proporción de los elementos mucosos a epidermoides en los focos metastásicos pueden no parecerse a la lesión primaria. Son evidentes los extremos de tipo celular, con células ya sea mucosas o epidermoides que forman el componente predominante.

Debido a la composición histológica variable de los carcinomas mocoepidermoides, el diagnóstico diferencial va desde una dilatación del conducto del desarrollo al origen inflamatorio del carcinoma.[20]

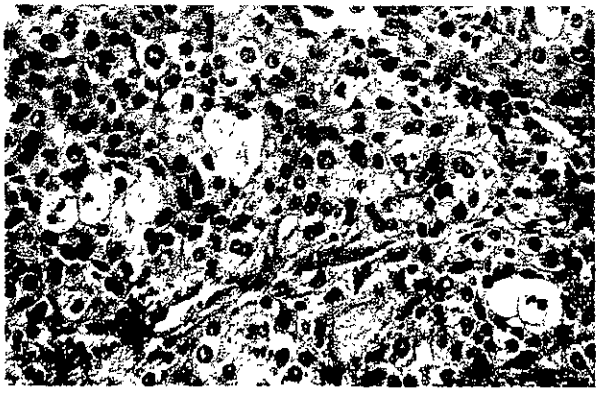

Fig. 11 Seifert

Fig. 12 Jaques

Establecer los estadios estandarizados de la neoplasia en el momento del diagnóstico desde extremo valor e importancia tanto para determinar el pronóstico como para efectuar las decisiones de tratamiento en casos individuales. El American Joint Committe on Cancer (AJCC), desarrolló un esquema de clasificación simple que puede incorporarse para establecer los diferentes estadios y se aplica de modo universal. Este esquema está diseñado para acoplase con la historia de la vida de una neoplasia y se refiere a él como el sistema TNM (del ingles Tumor, Node, Metástasis). La neoplasia primaria sin tratamiento (T), incrementa gradualmente en tamaño, hasta afectar los nódulos linfáticos regionales (N) y por último metástasis distales (M). La neoplasia por lo general no

tiene evidencia clínica hasta que hay invasión local o incluso, diseminación a nódulos linfáticos de drenaje regional. Las etapas TNM se utilizan en la clínica para indicar la extensión del cáncer antes de que se inicie el tratamiento definitivo. La forma en la que se establece la etapa, por ejemplo, por examen clínico o histológico de una muestra quirúrgica se debe documentar con cuidado. Hay ciertos tipos de neoplasia como el linfoma y la enfermedad de Hodgkin que se clasifican con un esquema diferente el cual refleja la historia natural de diseminación del neoplasia y ayuda a dirigir las decisiones del tratamiento. [15]

El sistema TNM permite la valoración numérica de la extensión de la neoplasia primaria (T), de la ausencia o presencia y extensión de nódulos linfáticos regionales mestastásicos (N); y de la ausencia o presencia de metástasis distales (M).[19]

En la segunda edición de la Clasificación de neoplasias malignos TNM (Unión Internacional Contra el Cáncer, 1974) se declaran los siguientes objetivos del sistema TNM:

1. Ayudar al clínico a planificar el tratamiento.
2. Dar alguna orientación sobre el pronóstico.
3. Contribuir a la evaluación de los resultados del tratamiento.
4. Facilitar el intercambio de información entre los centro de tratamiento.
5. Contribuir a la constante investigación del cáncer humano.

Desde que se publico en 1968, el sistema TNM ha sido ampliamente adoptado en numerosos países por muchos clínicos, investigadores y estadistas, posibilitándose así el intercambio de información entre los centros terapéuticos.

TNM CLASIFICACION DE LAS NEOPLASIAS DE GLANDULAS SALIVARES.

La clasificación que se aplica para el carcinoma de glándulas salivales mayores (ICD-0 C07, CO8): de las glándulas parotida (C07), submandibular (C08. 0), y sublingual.

Las neoplasias de las glándulas salivales (glándulas mucosecretoras y del tracto aéreo digestivo superior), no se incluyen en esta clasificación.

Ganglios linfáticos regionales

Los ganglios linfáticos regionales son los cervicales. [22]

CLASIFICACION CLINICA DEL TNM

T- Tumor primario

TX No se presenta tumor primario
T0 No hay evidencia de tumor primario
T1 Tumor que mide 2 cm en su diámetro mayor
T2 Tumor que mide más de 2 cm en su diámetro mayor, pero menos de 4 cm
T3 Tumor que mide más de 4 cm en su diámetro mayor, pero menos de 6 cm
T4 Tumor que mide más de 6 cm en su diámetro mayor

N- Ganglios linfáticos regionales

NX No hay evidencia de ganglios linfáticos regionales
N0 No hay metastasis hacia ganglios linfático regionales
N1 Metástasis en ganglios linfáticos homolateral, de 3 cm en su diámetro mayor
N2 Metástasis hacia ganglios linfáticos homolateral de más de 3 cm en su diámetro mayor pero menor de 6 cm o múltiples ganglios linfáticos, que miden menos de 6 cm en su diámetro mayor o ganglios linfáticos bilateral o contralateral, que miden menos de 6 cm en su diámetro mayor.

N2a Metástasis hacia la región de ganglios linfáticos homolateral, que miden más de 3 cm en su diámetro mayor y menos de 6cm

N2b Metástasis múltiples de ganglios linfáticos homolaterales, que miden no más de 6 cm en su diámetro mayor

N3 Metástasis a ganglios linfáticos que miden más de 6 cm de diámetro

M- METASTASIS A DISTANCIA

MX No hay evidencia de metástasis
M0 No hay metástasis a distancia
M1 Metástasis a distancia [22]

CLASIFICACION PATOLOGICA p TNM

Las categorías pT, pN y pM corresponden a las categorías T, N, M.

Agrupación por etapas:

Etapa 1	T1a	N0	M0
	T2a	N0	M0
Etapa 2	T1b	N0	M0
	T2b	N0	M0
	T3a	N0	M0
Etapa 3	T3b	N0	M0
	T4a	N0	M0
Cualquier	T (excepto T4b)	N1	M0
Etapa 4	T4b	Cualquier N	M0
	Cualquier T	N2, N3	M0
	Cualquier T	Cualquier N	M1

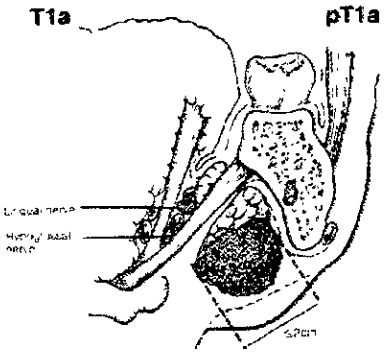

Fig. 13 Seifert

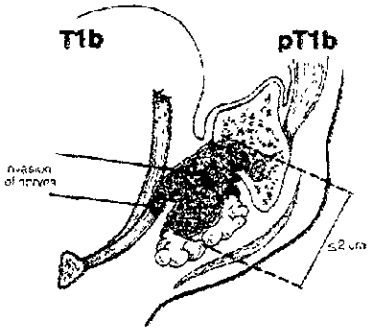

Fig. 14 Seifert

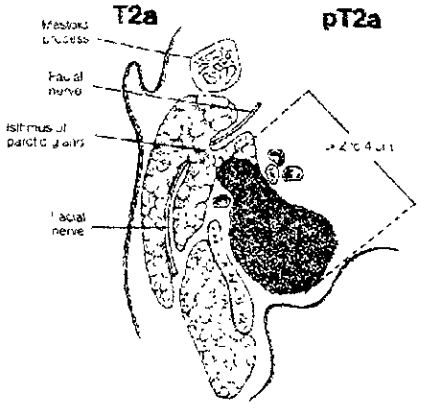

Fig. 15 Seifert

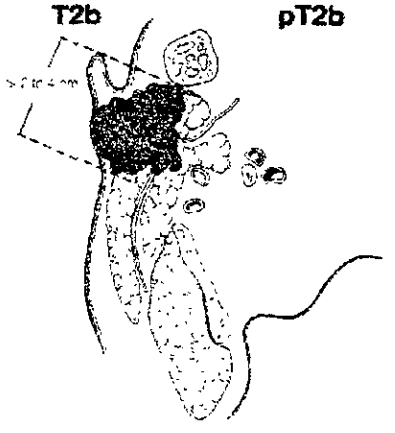

Fig. 16 Seifert

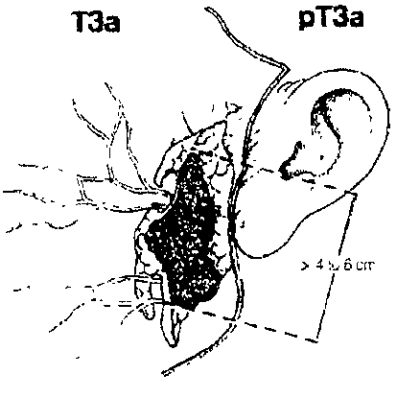

Fig. 17 Seifert

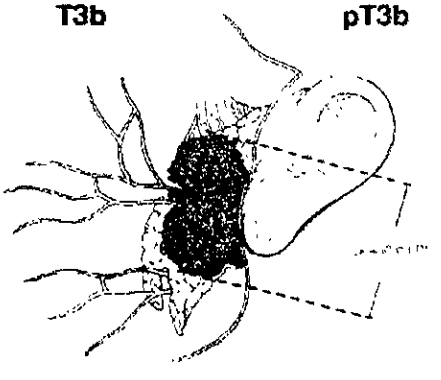

Fig. 18 Seifert

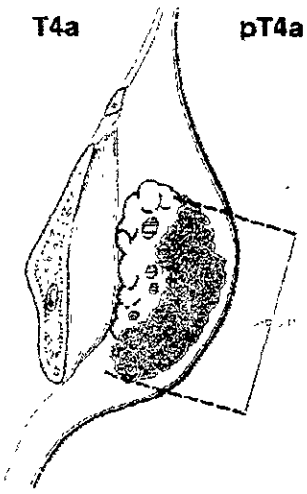

Fig. 19 Seifert

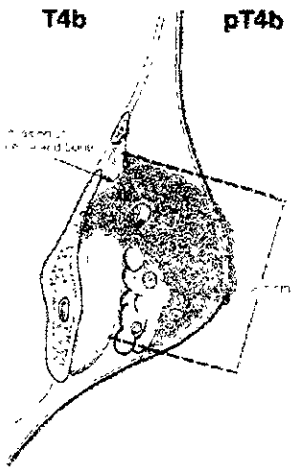

Fig. 20 Seifert

SINSIALADENOMA

Angioma

Las neoplasias de los vasos sanguíneos y linfáticos son la causa más frecuente de tumefacción parotídea en recién y en niños de mayor edad y constituyen el grupo más abundante de sinsialadenomas.

Campbell observó que el 90 % de las neoplasias parotídeas de los niños de menos de 1 año de edad eran hemangioma. Los angiomas son primordialmente hamartomas.[11]

Hemangioma

El hemangioma es un tumor benigno congénito que constituye aproximadamente el 1 % de todos lo neoplasias de las glándulas salivales.

Aproximadamente el 75 % existe en el momento del nacimiento y el 90 % se aprecian en el primer año. Solo cerca del 1,5 % aparecen después de la edad de 10 años. Alrededor del 80 % se originan en la glándula parótida, el 18 % en la glándula submaxilar y un 1 % ó 2 % en las glándulas salivales menores.

Patogenia. Los hemangiomas no son primariamente sinsialadenomas, sino más bien parasialadenoma, se origina probablemente a partir de anomalías vasculares cutáneas y proliferan en le interior del subcutis y los órganos circundantes. La glándula parótida. , desprovista de la cápsula, es ideal para su desarrollo. Es frecuente su una zona regreesión espontánea.

Características clínicas. El hemangioma de la glándula salival es casi siempre superficial. Según Wegner, se distinguen dos formas: 1) tipo capilar celular, que es habitualmente pequeño y circunscrito y 2) tipo cavernoso, que es quístico, blando y escasamente delimitado a la palpación.



Fig. 21 Seifert

Fig. 22 Schuller

Fig. 23 Jaques

Linfangioma

Comparado con el hemangioma, el linfangioma constituye sólo del 4 % al 8 % de los angiomas. Sus combinaciones con el hemangioma son más frecuentes.[11]

Lipoma

El lipoma es una neoplasia de tejido conectivo muy raro en las glándulas salivales. Kriklin estimó que abarca el 0.7 % de 717 neoplasias de las glándulas salivales.

Solo el lipoma retomandibular posee la consistencia blanda típica. Por lo demás, es difícil de diferenciar clínicamente del adenoma pleomorfo, el cistadenolinfoma o los quistes. Se produce a todas las edades, incluso en la infancia. Willis describió lipomas congénitos de la glándula parótida. La mayoría de las neoplasias alcanzan el tamaño de una castaña, pero algunos son del tamaño de un puño.[11]

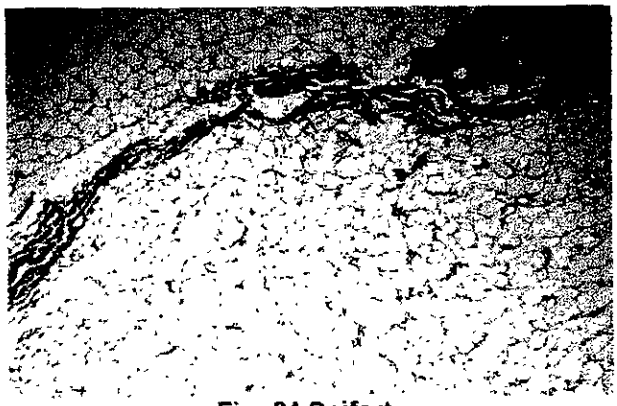

Fig. 24 Seifert

Sarcoma

Según Kirklin, el 0.3% de los sialadenomas son sarcomas. Heineke y Buxton publicaron estimaciones similares. Se da principalmente en la infancia, no se han publicado análisis de grandes poblaciones.[11]

Neurinoma o Neurofibroma

El neurinoma (neurilemona, shuwanoma), se da en la glándula parótida con una frecuencia 6 veces mayor que la del neurofibroma.

El neurinoma aparece habitualmente durante la infancia pero crece tan despacio que el paciente muchas veces no busca atención médica durante largos años. La edad varia entre 12 y 70 años. No existe predominio sexual. La neoplasia se origina a partir de una de las ramas del nervio facial.[11]

El nervio puede estar completamente recubierto por el crecimiento neoplásico, pero raramente se producen parálisis faciales antes de que llegue a la intervención quirúrgica. En el momento de la operación debe realizarse un examen histológico del neurinoma extirpado, puesto que en cerca del 3% de los pacientes existe malignización. Los neurinomas son raros en otras glándulas salivales.[11]

Características Clínicas. No permiten habitualmente el diagnóstico preoperatorio. [11]

DIAGNOSTICO

El diagnóstico se debe hacer con una buena historia clínica que incluya todos los datos de importancia. Y al entrar el juicio del médico o C.D., debe de empezar siempre por patologías más simples y después las más severas.

Los datos de la historia clínica como: tiempo de evolución, síntomas, exploración física (palpación) nos irán dando datos y nos irán llevando a una impresión diagnóstica.

No hay ningún rasgo clínico que diferencie con certeza ente lesiones benignas y malignas de las glándulas salivales.

Un rasgo sugestivo de malignidad incluirá una historia de crecimiento rápido, dolor focal, afección del nervio facial. La presencia de ganglios linfáticos afectados y metástasis a distancia.[8]

Las neoplasias de las glándulas salivales, generalmente son asintomático (exceptuando a los de alto grado de malignidad) a diferencia de las enfermedades infecciosas en las glándulas salivales, por lo tanto es de gran importancia encontrar alguna masa en las glándulas salivales que no presentan dolor.

El crecimiento, generalmente, es lento para todas las neoplasias benignas, a diferencia de las neoplasias malignas, sobre todos las de alto grado de malignidad, que son de crecimiento rápido.

Al examen físico, las neoplasias que se presentan como una masa única fluctuante, casi siempre son lesiones vasoformativas. Una masa firme en la glándula salival en un niño toma importancia ya que en 60 % éstas son lesiones malignas.

Además las lesiones malignas de alto grado, son el único grupo que puede causar parálisis del nervio facial.

La biopsia es obligatoria para establecer el tipo de neoplasia, cuando la glándula salival sea fluctuante se recomienda hacer punción, si esta es firme se hace una excisión que incluya tejido sano.[21]

Es posible, que el examen físico pueda permitir al médico detectar la movilidad de una masa separada desde la glándula adyacente, que pueda indicar un ganglio linfático extraglandular. Sin embargo, no hay medios efectivos de diagnosticar un ganglio linfático extraganglionar, excepto por biopsia, que es el paso final en el trabajo diagnóstico. [21]

Por lo tanto será importante siempre hacer diagnóstico hsitopatológico, con ayuda de los patólogos y por nada deberán pasar por alto los cirujanos al retirar alguna neoplasia. Los patólogos al establecer el diagnóstico histológico, al mismo tiempo nos referirán de alguna manera el pronóstico y nos llevará al tratamiento más adecuado.

SONOGRAFIA

Las tres glándulas salivales mayores, se encuentran en pares y están fácilmente accesibles al diagnóstico sonográfico debido a su ubicación superficial. Bajo condiciones normales, las tres glándulas salivales mayores exponen homogeneidad similar intermedia de ecogenesidad.

Las glándulas salivales pequeñas llegan a ser accesibles al diagnóstico sonográfico únicamente cuando las lesiones patológicas se presentan como neoplasias o neoplasias mayores.

Las indicaciones para el examen sonográfico incluyen primeramente: xerostomía, dolor e hinchazón de las glándulas salivales. El examen por ultrasonido y sonográfico sirven para averiguar si las masas se localizan en las glándulas salivales, o son registradas en forma adyacente, esta distinción frecuentemente no puede hacerse puramente sobre la base de un examen clínico. [25]

La glándula parótida.

La posición del paciente

La glándula parótida puede ser fácilmente evaluada por sonografía cuando la cabeza del paciente se encuentre dando la vuelta lateralmente y en hiperextensión.

Examinación técnica

El primer paso del examen sonográfico pasando se repasa una sección transversa procediendo desde el ángulo de la mandíbula hasta un punto ligeramente arriba del tragus. Una sección próxima longitudinal se repasa. La sonda del ultrasonido debe adaptarse adecuadamente a la superficie de la piel por lo que se debe aplicar una cantidad suficiente de gel particularmente en la región del ángulo de la mandíbula. Si la glándula parótida se extiende lejos en la inserción retromandibular, esta parte de la parótida tiene que ser examinada con un explorador de sector. En general una exploración lineal y ordenada provee una descripción suficiente de la zona. El examen se desempeña con un explorador que opera a una frecuencia de 7.5 MHz. [25]

Sonoanatomía

En una sección transversa, las glándulas parótidas presentan una severa afianzación, el órgano homogéneo con intermedio ecogenesidad la glándula puede distinguirse claramente desde el tejido subcutáneo. Las partes anteriores del trayecto de la glándula sobre el músculo masetero y pueden diferenciarse desde el tejido bucal, que expone una ecogenesidad inferior, por la contracción y relajación de los músculos masticatorios.

La parte posterior de la glándula se ubica en la fosa retromandibular claramente limitada anteriormente por la rama ascendente de la mandíbula, posteriormente por músculo **esternocleidomastoideo y la mastoides.**

Medialmente el polo más inferior de la glándula parótida, el vientre posterior del músculo digástrico y la arteria carótida interna puede discernirse. La vena yugular interna y

la vena retromandibular, que se ubica en la glándula parénquima puede visualizare particularmente en una sección longitudinal.

En las áreas distales transversas a la vena retromandibular el proceso estiloides se proyecta en la glándula y no debería ser confundido con un sialolito.

El nervio facial y el trayecto de los nódulos linfáticos no son normalmente visibles, sin embargo, a una resolución alta con los exploradores modernos, es posible ocasionalmente obtener una imagen sonográfica del conducto principal eferente de la glándula submandibular. [25]

La glándula submandibular

Posición del paciente

Si la cabeza del paciente se extiende moderadamente, la glándula submandibular puede ser examinada sonográficamente sin problemas.

La técnica de examen

En el cuello se coloca el explorador del ultrasonido y se mueve en la orientación transversa desde el hiodes hasta la rama horizontal de la mandíbula. Ocasionalmente, pueden ser observadas ambas glándulas submandibulares en forma simultánea. Por cambiar el explorador de un lado a otro, paralelamente a la rama horizontal de la mandíbula, y puede obtenerse una imagen clara de la glándula submandibular respectiva. El contacto de gel del explorador a la piel tiene que ser asegurado aquí. A veces es difícil adaptar un explorador lineal a la piel en áreas longitudinales, un sector puede ser útil en casos específicos. En general los resultados de examen son obtenidos con 7 MHz. [25]

Sonoanatomía

Sonográficamente es fácilmente observable la arteria y la vena facial que corre a través de la glándula. La glándula submandibular se extiende extracranealmente hasta la mandíbula y el músculo milohoideo y tiene una relación cercana al vientre anterior del músculo digástrico. La glándula submandibular rodea a la porción posterior del músculo milohoideo en un arco y frecuentemente alcanza ventromedialmente tan lejos como la glándula sublingual.

Una estructura ecopaca, sombreado posterior se proyecta frecuentemente en la región de la glándula submandibular. Aquí, hay que diferenciar entre partes del hiodes y sialolitos de la glándula submandibular, ambos que tienen una imagen comparable. Si las partes del hiodes en cuestión pueden observarse en desalojamiento durante los movimientos. La sonografía representa las características de la glándula submandibular que comprenden una ecogenisidad intermedia con aspecto regular que corresponde al parénquima de la glándula parótida. El curso del conducto glandular eferente puede ocasionalmente visualizarse con la ayuda de alta resolución de exploradores de ultrasonido cuando no hay obstrucción del conducto.[25]

La glándula sublingual

Posición del paciente

El examen de la glándula sublingual no involucra diferencias en el procedimiento comparado al examen de la glándula submandibular. El explorador se pone sobre la piel en un área transversa en la línea media inmediatamente más adelante de la mandíbula, permitiendo así la visualización de ambas glándulas sublinguales.

Sonoanatomía

La visualización de la glándula subligual puede a veces ser difícil lograr. La glándula sublingual se ubica debajo de la mucosa de la boca más adelante del frenillo lingual. La parte dorsal de éste miembro más pequeño de las tres glándulas salivares mayores frecuentemente toca la glándula submandibular. La glándula se compromete

ventralmente y medialmente con los músculos genoihoideos y genioglosos. El corto conducto eferente normalmente no puede representarse. [25]

SIALOGRAFIA

La sialografía es el término que se aplica a las exploraciones radiológicas de las glándulas y los conductos salivales con la ayuda de un medio de contraste, por lo general un medio yodado hidrosoluble. La realización de sialografías a disminuido durante los últimos años, debido a la aparición de nuevas técnicas de imagen como la tomografía axial computarizada (TAC) y la resonancia magnética (RM). Cuando el clínico estudia a un paciente en el que sospecha una lesión o un calculo salival, la TAC o la RM suelen ser las técnicas diagnósticas de elección. Sin embargo, si es necesario un diagnóstico definitivo que afecte a uno de los conductos salivales, la sialografía continúa siendo un a herramienta diagnostica útil. [2]

Para realizar la técnica, se inyecta el medio de contraste en el conducto principal coma desde el que fluye hacia los duchos intraglandulares. Ello permite visualizar el parénquima glandular circundante así como el sistema de canalículos. Esa técnica se utiliza para diagnosticar determinados procesos, como lesiones inflamatorias o tumorales, para determinar la extensión de una fístula salival y para localizar divertículos, estenosis y cálculo. Dado que las glándulas son pares y que las de cada lado se encuentran en estrecha aproximación, la sialografía solo permite estudiar una sola glándula cada vez.

Para detectar cualquier alteración demostrable sin necesidad de emplear contraste y establecer el régimen de exposición óptimo se realizan radiografías previas.

Dos o tres minutos antes de la sialografía, se administra al paciente un estimulante de la secreción para abrir los conductos y poder identificar sus orificios con facilidad así como para facilitar el paso de la cánula o catéter. A estos efectos, resulta útil chupar una rodaja de limón fresco, administrando otra al terminar la exploración para estimular la rápida evacuación del medio de contraste. Se puede obtener una radiografía unos 10 minutos después para comprobar que sea eliminado el contraste.

Casi todos los profesionales inyectan el medio de contraste mediante presión manual, esto es, con una jeringa fijada a la cánula o catéter. Otros prefieren utilizar presión hidrostática.

Este último método requiere una solución yodada hidrosoluble, que se coloca en un recipiente (que suele ser una jeringa con el émbolo extraído) Sujeta a un pie de gotero y situada unos 70 cm. Por encima del nivel de la boca del paciente.

Algunos controlan el proceso mediante el proceso de fluoroscopia y realizan *radiografías rápidas.*

Contraindicaciones:

En enfermedades inflamatorias o reacciones al material de contraste, en previas pruebas diagnósticas como por ejemplo una sialografía de tiroides. [25]

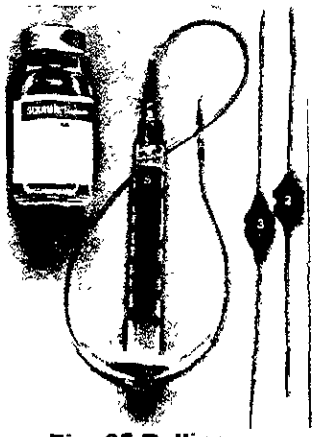

Fig. 25 Ballinger

RADIOGRAFIA

GLANDULA PAROTIDA

Posición tangencial. La película utilizada deberá ser de las siguientes dimensiones 8 x 10 pulgadas (18 x 24 cm) longitudinal.

El paciente puede estar acostado o sentado. Dado que la glándula se encuentra a medio camino entre las superficies anterior y posterior del cráneo, es posible obtener una posición tangencial de la región de la glándula desde delante o desde atrás.

La posición de la parte a proyectarse deberá ser la siguiente

Posición AP del cuerpo. Con el paciente en decúbito supino se rota su cabeza hacia el lado que se va a explorar, de manera que el área parotídea quede perpendicular al lado de la película. Se centra la película en el área parotídea. Con la cabeza del paciente apoyada en el occipocio, se ajusta para que la rama mandibular quede paralela al eje longitudinal de la película (fig. 1)

Posición PA del cuerpo. Se coloca el paciente en decúbito prono, se rota su cabeza de manera que el área parotidea a explorar sea perpendicular al plano de la película. Se centra ésta en la región parotídea. Se apoya la cabeza del paciente apoyada en la barbilla, se ajusta la flexión para que la rama mandibular sea paralela al eje longitudinal de la película (fig. 2). Cuando no hay necesidad de visualizar el conducto parotídeo (de Stenon), la cabeza descansa sobre la frente y la nariz.

Respiración. Para estudiar la glándula parótida, el detalle es mejor, sobre todo para visualizar los cálculos, si el paciente llena la boca de aire e hincha las mejillas todo lo que puede. Cuando esto no es posible, se le pide que deje de respirar durante la exposición.

Rayos central.

Con el rayo central perpendicular al plano de la película, se dirige a lo largo de la superficie lateral de la rama mandibular. [2]

Estructuras visibles

Una posición tangencial demuestra la región de la glándula y el conducto parotídeo. Estas estructuras se delimitan claramente cuando se utilizan un medio de contraste (fig. 3).

Criterio de evaluación.

- Deben de ser visibles los tejidos blandos
- La mayoría de la glándula parótida debe verse lateralmente a la rama mandibular y estar libre de su sombra.
- La mastoides solo debe solaparse en la porción superior de la glándula parótida.

GLANDULAS PAROTIDA Y SUBMAXILAR

Posición lateral.
Película: 8 x 10 pulgadas (18 x 24 cm) longitudinal.

Posición del paciente.
El paciente puede ser explorado en posición semiprona o sentada.

Posición de la parte.

Glándula parótida Extender el cuello del paciente de modo que quede libre el espacio situado entre el área cervical de la columna y las ramas mandibulares. Centrar la película en un punto, unos 2.5 cm por encima del ángulo mandibular. Ajustar la cabeza de manera que el plano mediosagital este rotado unos 15° hacia delante desde la posición lateral neutra.

Glándula submandibular. Centrar la película con el borde inferior del ángulo de la mandíbula. Ajustar la cabeza del paciente en posición lateral neutra (fig. 4).
La respiración se interrumpe para la exposición.

Rayo Central.

Dirigir el rayo central perpendicular al centro del chasis en un punto: 1) situado 2.5 cm por encima del ángulo mandibular para mostrar la glándula parótida o 2) situado en el borde inferior del ángulo mandibular para exponer la glándula submandibular.[2]

GLANDULAS SUBMANDIBULAR Y SUBMAXILAR

Posición intraoral

Película: Oclusal 2 ¼ x 3 pulgadas (57 x 76 milímetros).

Posición del paciente

Elevar el tórax del paciente con varias almohadas duras y flexionar sus rodillas para relajar los músculos abdominales y permitir así una extensión completa del cuello. Se ajustan los hombros para situarlos en el mismo plano transversal. Después de colocar en la película, se hace una extensión completa del cuello y se apoya sobre el vértice con el plano vertical mediosagital. [2]

Colocación de la película.

Se marca un lado derecho o izquierdo de la superficie de exposición de chasis oclusal. Se coloca este en la boca con el eje mayor en dirección transversal. Se centra con el plano mediosagital se introduce con suavidad lo suficiente para que contacte con los bordes anteriores de las ramas mandibulares. Se pide al paciente que cierre suavemente la boca (para mantener el chasis en posición) y que suspenda la respiración para la exposición.

Rayo central.

Con el rayo central perpendicular al plano de la película, se dirige hacia la intersección del plano mediosagital y de un plano coronal que pase por los segundos molares.

Estructuras visibles.

Se obtiene una representación oclusal del suelo de la boca, que muestra todas las áreas de la glándula sublingual y el conducto y la región anteromedial de las áreas de la glándula submandibular. [2]

Criterios de evaluación.

- Debe ser visible la densidad de tejidos del suelo de la boca.
- Ambos lados de la mandíbula y las arcadas dentarías deben ser simétricos.
- Deben visualizarse en su totalidad las glándulas sublinguales junto con una parte de las submandibulares, cuando la película incluye los molares inferiores. [2]

OTROS INSTRUMENTOS DE DIAGNOSTICOS

La proteína S-100, contiene calcio y tiene un peso molecular aproximado de 20,000. Esta fue originalmente encontrada en la glia de las células SNC; sin embargo se ha encontrado en algunos tejidos no nerviosos, tal como las células de Langerhans de la piel, interdigitaciones del retículo de las células de los linfonodos, condrocitos, adipocitos, células mioepiteliales, células satélites de la glándula pituitaria y células satélites de la glándula suprarrenal. Esta proteína se considera también un marcador para diversos nervios y neoplasias de origen no nervioso tal como el glioma, el meningioma, el shuanoma, el melanoma, el condiloma, la histiocitosis, neoplasias como liposarcoma y el adenoma pleomorfo. [18]

Algunos investigadores consideran esta proteína un buen marcador para ambos tejidos normal y tejido tumoral, pero otros sostienen que es peligroso observar proteína S-100 como un marcador diagnóstico. Por lo tanto aunque S-100 reactivamente remarque células periféricas al sitio de los racimos epiteliales, la importancia de éste hallazgo es incierta, porque biológicamente la proteína S-100 es todavía incierta. La reactividad era frecuentemente intranuclear. Se ha sugerido que estas hormonas de preñez puedan tener lugar posiblemente en neoplasias que se desarrollen antes del nacimiento. [18,20]

Sialoquímica

El nivel de sodio y proteínas en la saliva están elevados en los procesos inflamatorios, pero son normales en las neoplasias de las glándulas salivales. [11]

TRATAMIENTO

El diseño de la terapéutica se basa quitar completa la neoplasia. Cuidando las estructuras neurovasculares. Se pone énfasis en la importancia de excisión completa de neoplasia. [8]

El tratamiento de primera elección de un tumor benigno de glándulas salivales menores o mayores es la excisión quirúrgica. No se recomienda la enucleación de neoplasias mixtas por el riesgo de recurrencia. La eliminación de las neoplasias mixtas que surgen dentro de la glándula parótida se complica por la presencia del nervio facial.

En la mayor parte de los casos, una parotidectomía superficial con conservación del nervio facial es el tratamiento más adecuado para los adenomas pleomorfos de parótida. En las neoplasias de la glándula submaxilar, el tratamiento de elección es la resección. Con frecuencia, las lesiones del paladar o encía afectan el perostio o el hueso por lo que su extirpación es difícil.

Otros adenomas pleomorfos bucales pueden removerse con mayor facilidad, pero en todos los casos la intervención quirúrgica deben incluir tejido exterior a la seudacápsula. En la mayor parte de los casos, el tumor recurrente mantiene las características histológicas de la neoplasia primaria; sin embargo, con cada recaída aumenta el riesgo de malignidad. Además cerca del 25% de los adenomas pleomorfos sufren transformación maligna sino recibe tratamiento por tiempo prolongado, la posibilidad de transformación maligna es más frecuente cuando, los pacientes recibieron radioterapia en esta zona. [20]

El nervio facial puede ser salvado cuando sea posible. Su conservación, será solamente que no perjudique la excisión completa de la neoplasia [8] Cuando se produjera una excisión inadvertida del nervio facial Rankwo sugiere reparación inmediata, por anastomosis directa, donde sea posible. Alternativamente, Conley a demostrado que el injerto del nervio libre está en vigor. Ambos están de acuerdo de cualquier modo que en la conveniencia de injerto inmediato como parte del primer procedimiento quirúrgico. Tardar la reparación aumenta las dificultades de identificación del trayecto periférico del nervio facial.

Las neoplasias de las glándulas salivales son radioresistentes. La radioterapia, de cualquier modo no debe suspenderse, en los casos donde se haya hecho cirugía de alguna neoplasia maligna, cuando la cirugía no tenga más que ofrecer.

Según para Vawfter y Tefft, lo han usado en tratamiento de "embrioma" de la glándula parótida con resultados aparentemente exitosos.[8]

El nervio facial es más superficial y vulnerable en el niño por que el proceso mastoideo no se ha desarrollado aun al alcance que el proceso mastoideo definitivo lleva lateralmente al nervio. Esta variación anatómica lleva al nervio a un mayor riesgo en un niño que en un adulto o joven; sin embargo en la proporción del nervio es sorprendentemente más grande en niños pequeños.[21]

El hecho de que el paciente sea un niño, intensifica el impacto emocional de la decisión final. El problema llega a ser aun más complejo cuando los padres emocionalmente reaccionan al programa terapéutico recomendado. El médico quien escoge observar una neoplasia vascular en vez de desempeñar una excisión quirúrgica puede ser presionado por el deseo de los padres a la remoción más pronta de la masa por estética. Es finalmente la responsabilidad del médico para minimizar las influencias emocionales y para determinar un plan de tratamiento. Los métodos alternativos de tratar las neoplasias vasoformativos han incluido observación, cirugía o utilizar agentes esclerosantes.

El uso de radiación como medio de tratamiento en neoplasias benignas en niños no es favorable ya que a sido causa de neoplasias malignas; tales como lesiones malignas tiroideas que se desarrollan años después de la terapia de radiación del timo.[21]

El tratamiento con los linfangiomas de cabeza y cuello es en base al principio de revelar obstrucción existente o potencial de la aerovía o esófago que puede resultar desde una hemorragia espontánea o infección de la glándula salival. La resección quirúrgica continua siendo el tratamiento indicado. La observación no es la forma única de gestión por que estas lesiones infrecuentemente resuelven facilitar la resección quirúrgica al final y aumentar la seguridad del espontáneamente. Sin embargo la observación durante los primeros años de vida es útil para procedimiento, un periodo extendido de observación no es aconsejable para el linfangioma de glándulas salivales, en una región anatómica que puede potencialmente obstruir una aerovía de causa secundaria a una aceleración rápida de tamaño. Por lo tanto, los linfangiomas de la glándula sublingual, o una glándula salival menor del paladar, o la glándula salival submandibular son potencialmente peligrosas; para observarse cualquier duración extendida y se debe aconsejar la cirugía lo más pronto posible. El linfangioma en contraste con un hemangioma (que se ubica dentro de la

glándula) comúnmente esta alrededor de las estructuras y no esta bien delimitado, por lo tanto la remoción quirúrgica de esta lesión exige una disección minuciosa para no dejar lesión o posibilidad de recidiva. [21]

Tratamiento y pronóstico de adenoma de células basales

En general son benignos y rara vez recurren. Sin embargo la forma membranosa del adenoma de células básales muestran una tasa significativa de recurrencia pues su patrón de crecimiento y naturaleza multifocal dificultan de manera considerable la extirpación total.

El tratamiento de elección es extirpación quirúrgica conservadora que incluye un borde o margen de tejido normal no comprometido, similar al que debe hacerse en la neoplasia mixto benigno. Al igual que en este ultimo, las recaídas pueden ser multinodulares y multifocales. [20]

Tratamiento y pronóstico de adenoma de células acinares.

El tratamiento de primera elección es la incisión quirúrgica con la inclusión de tejido normal. [20]

Tratamiento y pronóstico de carcinoma mucoepidermoide.

La importancia pronostica se debe a los grados histológicos de malignidad de grado alto o bajo. De manera característica los carcinomas mucoepidermoides de bajo grado tienen un curso clínico benigno.

Sin embargo, hay varios casos de lesiones de bajo grado que tienen metástasis amplia. La confirmación clínica de agresividad de los carcinomas de alto grado de malignidad es evidente en los primeros cinco años después de iniciar el tratamiento, ya que en 60 % de los casos se manifiestan metástasis locales o a distancia. El índice de metástasis a los ganglios linfáticos en los carcinomas mucoepidermoides de la glándula parótida alcanza el 44 %.

El tratamiento de las neoplasias malignas es quirúrgico; de alto grado, casi siempre se tratan además con radioterapia postoperatoria en el sitio primario.[20]

CONCLUSIONES.

La revisión literaria reporta que las neoplasias de glándulas salivales en niños son poco frecuentes, presentándose en menos del 5% de la población infantil.

Pero esto no quiere decir que como Cirujanos Dentistas, nunca vamos a tener la posibilidad de ver a un paciente con este tipo de lesión; por lo tanto, debemos estar bien capacitados para poder dar un diagnóstico clínico, y es justamente donde podemos aplicar el término "sialoblastoma", que nos refiere a cualquier neoplasia de glándulas salivales en niños.

El diagnóstico específico de la neoplasia se conoce hasta que se realiza el estudio histopatológico.

Debemos de conocer perfectamente que la mayoría de neoplasias de glándulas salivales, casi siempre son asintomáticas, de crecimiento lento (cuando son neoplasias benignas).

Por lo tanto, cuando encontremos alguna glándula parótida aumentada de volumen, con un corto periodo de evolución, dolor y fiebre, obviamente no vamos a pensar en que el diagnóstico sea una neoplasia sino más bien en parotiditis por infección viral o bacteriana.

Con respecto a la incidencia de las neoplasias de glándulas salivales en niños, la literatura reportó que el hemangioma es la más común; y se puede presentar desde el nacimiento o aparecer en el primer año de vida, generalmente tienen una resolusión espontánea.

La glándula parótida es la más afectada por cualquier neoplasia. La literatura también reporta que las neoplasias de glándulas salivales tienen una predilección mayor en niñas y del lado izquierdo.

Las neoplasias benignas dominan entre las malignas en niños; y las neoplasias malignas más comunes son carcinomas mucoepidermoides. Cuando este se presenta en niños en menos agresivo que en adultos.

Histológicamente no se encontraron diferencias entre las neoplasias de glándulas salivales de niños y de adultos.

ESTA TESIS NO DEBE SALIR DE LA BIBLIOTECA

BIBLIOGRAFIA

1. Adams, George. Dr, Boies Laurence R. Jr., Paparella Michael Otorrinoralingología Enfermedades del oido vías nasales y faringe. Ed. Interamericana 5ª Edición. México, 1998, p 367-368

2. Ballinger, Philip W. Atlas de Posiciones Radiográficas y Procedimientos Radiológicos Tomoll Ediciones Científicas y Técnicas Masson Salvat S.A p. 2- 10

3. Batsakis John G M.D. Frankenhaler Robert M.D. Embryoma (Sialoblastoma) of salivary glands. Ann Otol Rinhol Laryngol 1992 Nov: 101 (11) 958-60.

4. Bataskis John M.D. Luna Mario M.D. El Naggar Adel M.D. Salivary Gland Tumor in Children. Ann otol Rinhol laryngol 100. (10) 569-71 1991.

5. Bataskis G John M.D. Mackay Brune M..D. Rika Francine M.D. Seifter Robert M.D. Perinatal salivary gland tumours (Embryomas). The Journal of laryngol and Otology . November 1988. Vol 102 p. 1007-1011.

6. Becker, Patología de la Cavidad Bucal. Ed Salvat Bilioteca Médica bolsillo, Barcelona 1982. p.22

7. Beckhardt MD. Weber Randal M.D. Zane Randal M.D. Adam Garden M.D. Pat Wolf M.D., Carrillo M.D. Luna Mario M.D. Minor Salivary Gland Tumors of the Palate: Clinical and Pathologic Correlats of Outcome. Laryngoscope 1995 Nov. 105 (11): 11555 –60

8. Bianchi R y a. An Cudmore R.E. Salivary glands Tumors in Children. J. Pedriatric Surg. 1978,13: 519-21 .

9. Ellis G., Auclar R., Gnepp, D. Surgical Pathology of the Salivary Glands. Ed. W.B. Saunders Company. E.U.A. 1991. p 136-137

10. Eveson J.W. , Cawson R. A. Salivary Gland Tumour, a Review of 2410 cases with particular reference to histological types, site , age and sex distribution. Journal of Pathology. Vol. 146 . 51-58 (1985)

11. Gorlin J. Robert Goldman M. Henry. THOMA Patología Oral. Editorial Salvat. 1983 p 1104 -1137

12. Hsueh, M.D González Crussi F. MD. Sialoblastoma. A Case Report and Review of the Literature on Congenital Epitelial Tumors of Salivary Gland Origin. Pediatric Pathology, 12 (2) 205- 214, 1992.

13. Jaques A. Darell, Krolls, Sigurd, O. Chambers Robert G, Parotid Tumors in Children. 132: 469- 471. Octubre 1976.

14. Krolls Sigurd, O. Trodahl, Johnn, Boyers, Robert TC. Salivary Gland Lesions in Children a Survey of 430 Cases. Cancer, 1972; 30: 459- 469.

15. Krupp, Diagnóstico Clínico y Tratamiento. Ed. Manual Moderno México D.F., 1998 p. 83

16. Lara Galindo, Fuente Rogelio. Anatomía Humana General. Vol. Ed. Trillas, México, 1997, p. 877

17. Lucas By, Eveson J.W. Atlas of Oral Pathology Volume eight. Ed. MTP press Limited p. 87-101

18. Nakamura Yashiro MD; Moritsuk Yuko Mt; Oitta Yoshitaka, Mt; Itoh Sonoe, Mt, Haratake Akiro, Mt; Kage Masayoshi, MD and Kawamo Katsuchi, MD. S-100 Protein in Glands Within Decidua and Cervical Gland During Early Pregnancy. Human Pathol. 1989; 20 (12): 1204- 9.

19. Pindborg, Cancér y Precancér Bucal. Ed. Médica Panamericana Argentina 1981 p. 172-174

20. Regezi, Joshep A, Sciubba James, Patología Bucal. Ed. Mc Graw Hill Interamericana Segunda edición, 1995 p. 275- 311

21. Schuller David E, M.D, and Mc Cabe Brian F, MD Salivary Gland Neoplasmas in Children. Otoryngologic Clinics of North America. Vol. 101. No. 2, June 1977. P. 399-412.

22. Seifter G. Histological Typing of Salivary Gland Tumours. Second Edition. Ed. Springer-Vérlag. p. 39- 47., 51, 55, 57, 74, 99, 100.

23. Sobotta, Atlas de Anatomía Humana. Tomo I Cabeza, Cuello y Miembro Superior Editado por R Putz y Pabst Ed. Médica Panamericana p. 91, 103, 105, 110., 111, 112, 113.

24. Strassburg Manfred, Knolle Gerdt. Diseases of the Oral Mucosa A Color Atlas. Second Edition. Ed. Quicessence, Publishing, Co. Inc. 1994 P 413- 423

25. Valvassori Galdino E., Mafée Mahmood F. Carter Bárbara L. Imagin of the Head Neck. Ed Thieme Medical Publishers Inc. New York, 1995 p. 475- 508

26. Villar Rodríguez A. Cáncer de Cabeza y Cuello. *Monografías Clínicas en Odontología.* Ediciones Doyma Barcelona, España 1989 p. 9- 11; 21, 23.

27. Wood- Goulz. Diagnosis Diferential of Oral Lesions. Fourth Edition P. 623-635

GLOSARIO

Carcinoma: Neoplasia maligna formada por células epiteliales que tiende a infiltrar los tejidos circundantes y dar metástasis.

Concomitante: Acompañante.

Hialino: (hyalos, vidrio). Vidrioso o casi transparente.

Neoplasia: Formación de un bulto, tumor o masa anormal de tejido cuyo crecimiento es mayor que el de los tejidos normales, no tiene coordinación con este y persiste en la misma forma excesiva después de cesar los estímulos que evocan el cambio.

Patognomónico: Que distingue o caracteriza una enfermedad, especialmente o un estado patológico, signo o síntoma que sirven para establecer un diagnóstico.

Pleomorfismo: Existencia de varias formas diferentes de un solo organismo o de una especie; propiedad de cristalizar en dos o más formas.

Sarcoma: Tumor de crecimiento rápido, formado por células derivadas del tejido conjuntivo-hueso y cartílago, músculo, vasos sanguíneos o tejido linfoide- a menudo muy maligno y con metástasis.

Sialolito: Cálculo de las glándulas salivales.

Teratoma: Tumor mixto constituído por varias clases de tejidos derivados de las tres hojas blastodermicas.