

41  
2



Universidad Nacional Autónoma de México

FACULTAD DE ODONTOLOGÍA

ESTUDIO COMPARATIVO DEL EFECTO SOBRE EL  
ESMALTE DEL PERÓXIDO DE HIDRÓGENO Y  
CARBAMIDA COMO AGENTES BLANQUEADORES

T E S I N A

QUE PARA OBTENER EL TÍTULO DE

CIRUJANA DENTISTA

P R E S E N T A :

RUTH VIDAL AMARO

DIRECTOR: Dr. Manuel Plata Orozco

México, D.F., diciembre 1998



TESIS CON  
FALLA DE ORIGEN

2003



Universidad Nacional  
Autónoma de México



**UNAM – Dirección General de Bibliotecas**  
**Tesis Digitales**  
**Restricciones de uso**

**DERECHOS RESERVADOS ©**  
**PROHIBIDA SU REPRODUCCIÓN TOTAL O PARCIAL**

Todo el material contenido en esta tesis esta protegido por la Ley Federal del Derecho de Autor (LFDA) de los Estados Unidos Mexicanos (México).

El uso de imágenes, fragmentos de videos, y demás material que sea objeto de protección de los derechos de autor, será exclusivamente para fines educativos e informativos y deberá citar la fuente donde la obtuvo mencionando el autor o autores. Cualquier uso distinto como el lucro, reproducción, edición o modificación, será perseguido y sancionado por el respectivo titular de los Derechos de Autor.

## AGRADECIMIENTOS

### A MIS PADRES

Por que ellos me dieron el tesoro más grande del mundo "la vida" y por que con su amor, cariño y ternura me hicieron comprender que todo se logra con esfuerzo y dedicación.

### A CHUY Y A MEMO

Por que fueron como otros padres para mí, de Chuy aprendí que no todo en la vida es fácil y que solo sacrificando algunas cosas alcanzaré lo que me proponga, y a Memo por permitirme ser parte de su hogar y familia.

### ERIK Y LUCHA

Quienes apoyaron mis proyectos y mis decisiones en todo momento con el cariño que solo un hermano puede dar.

### DR. MANUEL PLATA OROZCO

Que al compartir conmigo su sabiduría y experiencia, amplió mis expectativas profesionales. Con su amistad y confianza me enseñó como ser mejor persona y profesional.

## **DRA. PATRICIA DÍAZ COPPE**

Por su amistad, confianza y deseo de inculcar en nosotros el interés y amor por lo que hacemos.

### **MIS MAESTROS**

Por que con sus conocimientos, enseñanzas y experiencias aprendí lo difícil pero satisfactorio de esta profesión.

### **MIS PACIENTES**

Por que ellos me enseñaron a ser humano y comprender lo valioso que es nuestro trabajo para ellos.

### **MIS AMIGOS**

Por brindarme su amistad, su apoyo y comprensión incondicional en todo momento y circunstancia.

## **UNIVERSIDAD NACIONAL AUTÓNOMA DE MÉXICO**

Por permitirme ser parte de su comunidad, brindarme lo necesario para formarme como profesional y tener el honor de seguir siendo Universitario por toda mi vida.

**ALEX**

Gracias por tu amor limpio y sincero, por que sin tu apoyo y comprensión no hubiera podido terminar este trabajo, gracias por soportar mis berrinches y corajes, eres parte de mi vida.

Te amo.

ESTUDIO COMPARATIVO DEL  
EFECTO SOBRE EL ESMALTE  
DEL PÉROXIDO DE HIDRÓGENO  
Y DE CARBAMIDA COMO  
AGENTES BLANQUEADORES

# Í N D I C E

## INTRODUCCIÓN

### CAPÍTULO I

#### ANTECEDENTES Y DEFINICIONES

Historia del blanqueamiento vital	1
Historia del blanqueamiento no vital	3
Blanqueamiento	5
Agente blanqueador	6
Blanqueamiento vital	7
Blanqueamiento no vital	8

### CAPÍTULO II

#### ESTRUCTURAS Y COMPONENTES

##### ESMALTE

Propiedades físicas	10
Propiedades químicas	11
Prismas	12
Estructura submicroscópica	12
Estrías	13
Dirección de los prismas	13
Banda de Hunter-Shreger	13
Líneas incrementales de Retzius	14
Estructuras superficiales	14
Cutícula del esmalte	15
Laminillas del esmalte	15
Penacho del esmalte	16



Unión amelodentinaria	16
Procesos de los odontoblastos y husos adamantinos	16
Cambios con la edad	17
Consideraciones clínicas	18
<b>AGENTES BLANQUEADORES</b>	
<b>PERÓXIDO DE HIDRÓGENO</b>	
Composición química	20
<b>PERÓXIDO DE CARBAMIDA</b>	
Composición química	21
Mecanismos de acción	23
Efectos histológicos del blanqueamiento	24
Estudios térmicos	27
<b>CAPÍTULO III</b>	
<b>MECANISMOS INTRÍNSECOS Y EXTRÍNSECOS DE LA</b>	
<b>DECOLORACIÓN DENTAL</b>	
<b>PROPIEDADES DEL ESMALTE</b>	
Permeabilidad del esmalte	30
Absorción por intercambio iónico	33
Absorción por defectos en esmalte e influencia del flúor	34
Maduración post-eruptiva	34
Osmosis y permeabilidad	35
Flujo del fluido del esmalte	36
La naturaleza de los cambios en el esmalte con la edad	38

Remoción de sales de la dentina y el esmalte

39

## FACTORES CAUSANTES DE LA PIGMENTACIÓN

### INTRÍNSECA

Tetraciclinas	40
Eritroblastosis fetal	41
Porfiria	42
Amelogénesis imperfecta	42
Dentinogénesis imperfecta	43
Hipoplasia adamantina	44
Pigmentación por amalgama	45
Traumatismo o lesión pulpar	46

### FACTORES EXTRÍNSECOS DE LA DECOLORACIÓN

#### DENTAL

Manchas producidas por metales	47
Manchas producidas por alimentos	48
Manchas de tabaco	48
Mancha naranja	49
Mancha verde	49

## CAPÍTULO IV

### ESTUDIO COMPARATIVO

Materiales y métodos	52
Resultados	57
Conclusiones	62

Gráfica de porcentaje	64
BIBLIOGRAFÍA Y HEMEROGRAFÍA	65

# INTRODUCCIÓN

## I N T R O D U C C I Ó N

Hasta hace poco tiempo, la Odontología lograba resultados estéticos a nivel dentario solo por medio de restauraciones protésicas, particularmente mediante la elaboración de coronas, fundas de porcelana, coronas acrílicas, coronas metal-porcelana, etc. (23). La fractura de un ángulo o borde incisal, la presencia de caries múltiples, las decoloraciones, las alteraciones de forma y color no tenían otra alternativa que las coronas completas.

El desarrollo avanzado de las resinas compuestas de polimerización con luz, características especiales de tamaño y distribución de partículas, y en especial la posibilidad en el uso de un variado número de tintes, colores, opacos, caracterizadores, translúcidos, etc., proporcionan en este momento al profesional una verdadera paleta de pintor y escultor que le permitirán, utilizando su creatividad y sentido artístico, “ Restaurar e incrementar la belleza perdida ” para obtener una sonrisa hermosa enmarcada por unos dientes bellos y naturales : es el inicio de la odontología estética. Puesto que en este caso es el mismo profesional y no su técnico, el artífice y responsable directo de los resultados, haciéndose necesario un mayor sentido de observación, de calibración exacta de forma, tamaño, dirección, además de todos los atributos de color y estética. (5)

El blanqueamiento dental es un procedimiento alternativo a los tratamientos restaurativos para el cambio o corrección del color de los dientes. Este procedimiento ha tenido un gran desarrollo por la demanda de su aplicación en odontología estética conservadora, lo cual abre algunas interrogantes entre los clínicos, pacientes e investigadores :

- ¿ Cuando está indicado el blanqueamiento?
- ¿ Qué técnicas y procedimientos clínicos son los mejores?
- ¿ Qué tan extenso debe ser el uso del blanqueador?
- ¿ Qué sabemos de su seguridad y eficacia?(22)

Al aplicar una técnica de blanqueamiento se debe tomar en cuenta la vitalidad o ausencia de esta en cada órgano dentario a tratar, ya que el tipo de blanqueador para cada caso es diferente así como su aplicación.

Actualmente encontramos en el mercado varios tipos de agentes blanqueadores, algunos probados y autorizados para su uso bajo la supervisión del profesional, y otros, los menos recomendados anunciados en T.V., periódicos y revistas sin contar con un reconocimiento otorgado por una asociación dental, los cuales pueden poner en riesgo la salud del paciente.

(20)

En el momento en que la mayoría de los pacientes llegan al punto de plantearse la necesidad de recurrir a una ayuda profesional para modificar las coloraciones normales y anormales de sus dientes, puede haber pasado por una larga lista de recursos de blanqueamientos caseros : pasta de dientes, colutorios, abrasivos e instrumentos que prometen eliminar los tonos amarillentos y las manchas. Los productos que blanquean los dientes son tan abundantes en el mercado como los que sirven para adelgazar, prevenir la aparición de arrugas o eliminar el acné. Al igual que estos productos, estos blanqueadores son casi siempre ineficaces frente a la compleja mezcla de factores genéticos, médicos, ambientales, conductuales o de otro tipo que pueden haber causado el problema. De hecho, muchos de ellos pueden producir más daños que beneficios, especialmente si el material blanqueador se emplea sobre dientes que ya han perdido esmalte.

En esta investigación se mencionarán las causas de decoloración de los dientes, los factores que lo provocan, los diferentes agentes blanqueadores y sus efectos sobre el esmalte. Se utilizarán blanqueadores comerciales uno hecho a base de peróxido de carbamida (Opalescence) y el otro hecho a base de peróxido de hidrógeno (Brite Smile), aplicándolos a 12 dientes humanos extraídos.

# CAPÍTULO I



# CAPÍTULO I

## ANTECEDENTES Y DEFINICIONES

Nuestro deseo de poseer unos dientes "blancos" es relativamente nuevo. Cuando la raza humana adquirió finalmente la seguridad, tiempo de ocio, y medios para plantearse la posibilidad de cambiar el aspecto de su sonrisa, sus miembros recurrían habitualmente a su oscurecimiento, y no al aclaramiento de sus dientes. Una referencia de cuatro mil años de antigüedad menciona una hábito Japonés de tinción decorativa de los dientes denominada "Ohaguro" que producía un conjunto de dientes marrón oscuro o negro.

En la civilización Maya, los dientes tallados se decoraban de forma elaborada con incrustaciones de jade.

Aun existen en el mundo sociedades que confían en el jugo de mora y de nueces para disfrazar la claridad del esmalte y producir una sonrisa más atractiva con unos colores rojos o naranjas.

Pero a pesar de los ocasionales destellos de un diente de oro o de un portador de una incrustación, actualmente las personas prefieren poseer unos maravillosos dientes blancos (4).

### **HISTORIA DEL BLANQUEAMIENTO VITAL**

El intento del que se tiene noticia de aclarar el color de los dientes lo llevó a cabo Chapple en 1877, quien utilizó ácido oxálico para blanquear un diente, aunque no tuvo mucho éxito. Después se ensayaron la clorina, el dióxido de hidrógeno y la luz ultravioleta con escasos o nulos resultados. En 1895, Westlake utilizó una pirazona (peróxido de hidrógeno y éter) con una corriente eléctrica para blanquear los dientes, reportando resultados satisfactorios. En 1918, Abbott probó utilizar superoxol al 30% (peróxido de

hidrógeno estabilizado en agua) y calor, anunciando también resultados apreciables.

En 1937, Ames fue el primero en comunicar haber conseguido un blanqueamiento positivo del esmalte moteado. Ames empleaba 5 partes de peróxido de hidrógeno al 30% y una parte de éter etílico aplicados a los dientes afectados sobre un cilindro de algodón y calentando con un instrumento metálico durante 30 minutos. En 1942, Younger trató 40 casos de fluorosis de dentina en niños de 8 a 14 años con la técnica de Ames, dando cuenta de resultados estéticos muy satisfactorios, sin efectos adversos observables, cuando se utilizó entre 5 y 15 sesiones. En 1970, Cohen y Perkins emplearon superoxol al 30% y todo el calor que pudiera soportar el paciente no anestesiado (unos 31°C) durante 30 minutos, para tratar los dientes vitales manchados de tetraciclinas.

En 1972, Arens documentó los cambios de color que experimentaban las manchas de tetraciclinas tratadas con superoxol al 35% y calor a un nivel de 10°C por debajo del umbral del dolor, durante un periodo de 20 minutos por cada sesión. En 1974, Corcoran y Zillich utilizaron una técnica idéntica a la de Cohen y Parkins, con la excepción de aumentar la temperatura de 31 a 50-71°C y dieron cuenta de importantes mejoras en el color en los 6 casos tratados. También observaron que las manchas amarillentas y marrón claro respondían más favorablemente que las manchas marrones oscuras y grises. En 1976, Al Frank empleó calor con superoxol al 30%.

En 1985, Seale y Trhash emplearon un rollo de algodón saturado de superoxol al 35% y un instrumento calefactor a 62°C durante 30 minutos, ellos estudiaron los siguientes determinantes respecto al blanqueamiento vital. **INTENSIDAD DE COLOR** : los dientes más oscuros respondían bastante mejor que los dientes más claros, independientemente de su etiología. **NÚMERO DE TRATAMIENTOS** : el número de tratamientos mejoraba considerablemente los resultados. Los cambios más llamativos se

observaron después del primer tratamiento de blanqueado. Los tratamientos posteriores produjeron cambios de color cada vez menos apreciables. EDAD DEL PACIENTE : los dientes jóvenes respondían considerablemente mejor que los dientes más viejos. COLOR DE LAS MANCHAS: resultaron de más a menos favorables. el amarillo, el amarillo grisáceo, el gris y el marrón amarillento. Los colores menos favorables respondían mejor si se incrementaban las sesiones del blanqueado. DURACIÓN DEL TRATAMIENTO: las sesiones de blanqueamiento más cortas (menos de 15 min.) produjeron resultados significativamente más pobres que las sesiones prolongadas (de 20 a 30 min.). Ellos determinaron que los factores más importantes para el blanqueamiento vital de los dientes manchados de tetraciclina eran el color y el número de sesiones de tratamiento. En la fluorosis fue más efectivo prolongar las sesiones de tratamiento que aumentar el número de sesiones.

La utilización de éter etílico en combinación con superoxol parece que mejora la penetración de las soluciones blanqueadoras y todavía algunos clínicos prefieren esta mezcla, que es más eficaz en las zonas gingivales. Además se ha afirmado que el esmalte fuertemente manchado responde mejor al blanqueamiento si previamente se graba se superficie con ácido (R. Jordan, 1984). A pesar de los muchos métodos disponibles para el blanqueamiento vital, los elementos blanqueadores más populares en nuestros días siguen siendo el superoxol y el calor (14).

## **HISTORIA DEL BLANQUEAMIENTO NO VITAL**

En 1895, Garretson publicó la primera comunicación sobre el blanqueamiento de dientes no vitales. Es de suponer que el resultado de su agente el cloruro, y su técnica la aplicación simple, no fueron impresionantes. Los informes siguientes sobre este tema aparecieron hasta transcurridos 30 años, momento en que los investigadores comenzaron a

buscar agentes de blanqueamiento más efectivos, así como formas de intensificar su efecto en la cámara pulpar.

En la década de los 50's, los odontólogos emplearon agentes blanqueadores activados por calor para alcanzar resultados impresionantes con dientes vitales. Algunos como Pearson, empezaron a estudiar los efectos de esta activación acelerada del blanqueamiento en dientes despulpados, pero en vez de calor, emplearon agentes químicos que no sólo mostraban la capacidad de blanquear, sino también de liberar oxígeno; estos agentes aportarían la misma activación del blanqueamiento que proporcionaba al calor.

El primer tratamiento de blanqueamiento no vital con éxito fue realizado en 1961 por Spasser. Él mezcló perborato sódico con agua y lo introdujo en la cámara pulpar. Al contrario que Nutting y Poe combinaron las técnicas no vitales de Spasser y Abbott, mezclando superoxol con perborato y metiéndolos en la cámara pulpar. Esto llegó a conocerse como la técnica ambulatoria de blanqueado, dado que el blanqueamiento proseguía cuando el paciente abandonaba la clínica. Más tarde sugirieron reemplazar el perborato con amossan para lograr un efecto mayor. En 1976, Al Frank utilizó el calor además del superoxol al 50% como procedimiento clínico para conseguir resultados aun más eficaces (14).

El perborato sódico mezclado con superoxol en la técnica ambulatoria de blanqueado es el elemento de blanqueamiento no vital más popular en nuestros días. En los últimos años se ha utilizado el grabado de la cámara pulpar con ácido fosfórico al 37% antes del blanqueado, para aumentar la penetración de las soluciones blanqueadoras en el tratamiento de los dientes intensamente manchados. Los efectos a largo plazo de este tratamiento todavía no han sido determinados.

## DEFINICIONES

Blanqueamiento : Acción o efecto de blanquear, es decir dar una coloración más clara al diente por medio de agentes blanqueadores (15).

El blanqueamiento dental es una forma eficaz de dar estética a nuestros dientes sin tener que tocar o remodelar al órgano dentario, éste procedimiento es muy solicitado por personas que tienen pigmentaciones anormales en sus dientes, las causas pueden ser diversas. Estas causas se pueden dividir en intrínsecas y extrínsecas. **INTRINSECAS** : se produce cuando cualquier constituyente de la estructura dental se ve afectado por algún efecto colorante quedando directamente incorporadas a las estructuras del diente (21). Son generalmente las manchas por tetraciclinas y fluorosis. Estas sólo pueden eliminarse mediante procedimientos de blanqueamiento o procedimientos restauradores. Las manchas intrínsecas de los dientes se dividen en congénitas y adquiridas.

Las manchas congénitas incluyen las alteraciones de la formación del diente tales como la dentinogénesis imperfecta o la fluorosis. Las manchas adquiridas pueden clasificarse en preeruptivas y poseruptivas. Las primeras incluyen la eritroblastosis fetal, la hepatitis neonatal, el defecto congénito del conducto biliar, la porfiria y las manchas de tetraciclina. Las manchas poseruptivas las debidas a traumatismos y otras. Las manchas traumáticas comprenden la necrosis pulpar, y los cambios asociados con al reabsorción interna o externa como consecuencia de un traumatismo, así como también a la hemorragia pulpar, el oscurecimiento postraumático debido a la obliteración de la cámara pulpar. Las manchas atraumáticas incluyen el oscurecimiento fisiológico debido al envejecimiento.

Hay también otras causas yatrogénicas de la decoloración intrínsecas tales como algunos medicamentos intrapulpares y materiales de sellado utilizados durante los procedimientos endodónticos. Además, la amalgama también puede ocasionar el ennegrecimiento yatrogénico de los dientes. En

general, las manchas congénitas que afectan a la dentina son las más difíciles de quitar o blanquear. Las manchas adquiridas se tratan más fácilmente. De ellas las traumáticas son las más comunes y las que se tratan más eficazmente con las técnicas de blanqueamiento.

**EXTRÍNSECAS** : ocurre cuando un agente literalmente tiñe o lesiona la superficie del esmalte dental (21). Los cigarrillos, los cigarros puros y tabaco de pipa, producirán una coloración que oscilará entre el marrón amarillento y el negro. El consumo intenso de café también producirá este efecto. Las manchas de marihuana son manchas de color más oscuro o negro, a menudo en anillos claramente delimitados que rodean la porción cervical de los dientes cerca de los márgenes gingivales. Estos tipos de coloración anormal tienen una respuesta positiva a la profilaxis con abrasión de aire o ultrasonidos.

Las tinciones debidas al mascado de tabaco frecuentemente penetran en el esmalte y producen una tinción más profunda. El café y el te causan coloraciones anormales tenaces y severas, habitualmente marrones o negras, que en ocasiones se resisten a los mejores esfuerzos de limpieza del higienista oral, y aun más a los del paciente.

El blanqueamiento puede ser eficaz en estas coloraciones anormales de causa extrínseca; no obstante, tiene un inconveniente principal: ni siquiera una serie de blanqueamientos intensos evita que el agente causal siga actuando sobre el diente. Los pacientes, por lo general, son reacios a modificar sus hábitos de conducta (14).

Agente Blanqueador : este es una sustancia que tiene por característica dar un color más claro o blanco a las estructuras dentales (12). Los agentes blanqueadores actúan a diferentes niveles de la estructura dentaria; de acuerdo a la localización de la mancha puede ser : sólo esmalte, esmalte-

dentina, sólo dentina, o dentina-esmalte. Esto va ha estar relacionado directamente a la etiología de la mancha (extrínseca o intrínseca).

Existe diversos agentes blanqueadores entre ellos encontramos : peróxido de hidrógeno al 30 o 35% (superoxol de Union Broach Co.), perborato sódico (Amosán), éter de grado anestésico mezclado con peróxido de hidrógeno, ácido clorhídrico al 36%, ácido fosfórico, monohidrato de peroxiborato, los cuales deben ser manipulados y usados por el profesional, el cual elegirá el más adecuado para cada caso.

Después de la examinación detallada de los órganos dentarios a tratar y de las condiciones en que estos se encuentren, se procede a determinar el tipo de blanqueamiento a aplicar de a cuerdo a la siguiente clasificación :

Blanqueamiento vital : se refiere al blanqueamiento de dientes que mantienen su vitalidad, mediante la aplicación de productos químicos, calor, y/o luz sobre la superficie externa de los dientes. Este método es muy eficaz en las manchas que se encuentran principalmente dentro del esmalte (9).

Los mejores candidatos para el blanqueamiento vital son los dientes afectados por una decoloración uniforme y leve. Las decoloraciones amarillentas son las más fáciles de tratar y habitualmente pueden eliminarse en una sola visita. También la decoloración por fluorosis es muchas veces superficial y en estos casos este tipo de blanqueamiento es eficaz. Sin embargo, las manchas azules y gris oscuro son más difíciles de tratar y por lo general requieren múltiples sesiones. Las manchas pequeñas se tratan mejor eliminando al máximo la decoloración con una fresa sin sobrepasar el esmalte, para recubrir posteriormente la zona con composite ( J. Black, 1982).

Este procedimiento no es exclusivo para pacientes que tienen pigmentaciones anormales, dado que un paciente que no presenta este

problema puede llegar a solicitarlo con un fin estético (aspecto más joven, sano y atractivo).

Resulta útil que el paciente además de conocer el efecto estético de este procedimiento esté consciente de los inconvenientes que puedan surgir durante la aplicación del tratamiento, como pudiera ser : irritaciones químicas derivadas del contacto de los tejidos blandos con las soluciones de blanqueado y un incremento en la porosidad en la superficie del esmalte que puede a su vez resultar en una mayor incidencia de tinción posterior del mismo. Además, dado que estos métodos de blanqueamiento se realizan sin anestesia, algunos pacientes suelen encontrar la combinación de calor y peróxido extremadamente molesto o dolorosa, esta molestia se mantiene uno o dos días después de cada sesión.

Es importante comprobar la vitalidad de los dientes que se blanquearan por este procedimiento. Deben tomarse radiografías y realizar pruebas de vitalidad (28). Para evitar la irritación pulpar, antes del blanqueado deberá sustituirse cualquier restauración sospechosa de mal sellado (32). Los procedimientos de blanqueamiento vital deberán proyectarse tan solo para las superficies esmaltadas de los dientes vitales (no deben aplicarse sobre la dentina). Además, el paciente deberá ser informado de los riesgos, beneficios y limitaciones de este procedimiento.

Blanqueamiento no vital : se refiere al blanqueamiento de los dientes no vitales (tratados endodónticamente o necróticos con posterior tratamiento de conductos), mediante la aplicación de productos químicos y algunas veces calor desde el interior de la cámara pulpar. Su mayor eficacia se manifiesta en los tratamientos de las manchas que se encuentran esencialmente en la dentina (16).

Las manchas ocasionadas principalmente por tetraciclinas más fuertes, están localizadas esencialmente en la dentina. Las manchas



profundas en bandas (las frecuentes en la tinción grave por tetraciclinas) se tratan mejor convinando la técnica de blanqueamiento con los composites.

El blanqueamiento no vital ha tenido en ocasiones como consecuencia la reabsorción radicular externa y la fractura de dientes debido a la deshidratación. Algunos trabajos publicados asocian este fenómeno a tratamiento excesivo de blanqueamiento (6).

Deberán tomarse precauciones para blanquear solo la dentina y que no llegue hasta el ligamento periodontal. La falta de protección de los aspectos internos de los dientes no vitales pueden provocar la reabsorción externa (31).

El relleno de los canales radiculares debe ser denso y asintomáticos antes del tratamiento. Si la endodoncia fuera reciente sería mejor esperar al menos un mes antes de blanquear. Cualquier exceso de material de relleno deberá ser totalmente eliminado de la cámara pulpar (especialmente los cuernos pulpares). Deberá vaciarse hasta una profundidad de 1 a 1.5 mm por debajo de la cresta gingival pero sin alcanzar el ligamento periodontal. Colocar un material de sellado sobre la gutapercha para aislarla de la cámara pulpar (un cemento para coronas o puentes) (8).

Hay que tomar precauciones para no sobreblanquear un diente interiormente. Generalmente, un diente debería ser blanqueado 2 veces al año con los procedimientos de blanqueamiento no vital (30). Un blanqueado interior excesivo de los dientes puede provocar la reabsorción interna de la dentina y del LPD. Los dientes son porosos y se piensa que estas soluciones blanqueadoras pueden filtrarse al interior y dañar las estructuras de soporte de los mismos (13).

# CAPÍTULO II

## CAPÍTULO II

### ESTRUCTURAS Y COMPONENTES

#### ESMALTE

#### HISTOLOGÍA

#### PROPIEDADES FÍSICAS :

El esmalte forma una cubierta protectora de grosor variable sobre la superficie de la corona. En las cúspides de los molares y premolares el esmalte alcanza un espesor máximo de 2 a 2.5 mm, adelgazándose tanto como el filo de un cuchillo a nivel del cuello.

Debido a su elevado contenido de sales minerales y su organización cristalina, el esmalte es el tejido calcificado de mayor dureza en el cuerpo humano. La función del esmalte es formar una cubierta resistente en los dientes, adaptándolos de manera conveniente para la masticación.

Otra propiedad física del esmalte es su permeabilidad. Se ha visto que el esmalte puede actuar en cierto sentido como una membrana semipermeable, lo cual permite el paso total o parcial de ciertas moléculas.

El color de la corona cubierta del esmalte varía entre un blanco amarillento y un blanco grisáceo. Se ha sugerido que el color estaría determinado por diferencias de translucidez del esmalte, y que los dientes blancos amarillentos poseen un esmalte delgado translúcido a través del cual puede verse el

color amarillo de la dentina y que los dientes grisáceos tendrían un esmalte más opaco. La transparencia podría atribuirse a variaciones del grado de calcificación y homogeneidad del esmalte, los dientes grisáceos muestran un color ligeramente amarillento en las áreas cervicales, la delgadez del esmalte permite que la luz llegue a la dentina amarilla subyacente y sea reflejada. Las áreas incisales pueden tener una tonalidad azulada, donde el delgado borde consiste solamente de una doble capa de esmalte.

#### PROPIEDADES QUÍMICAS :

El esmalte está formado principalmente por material inorgánico (96%) y únicamente una pequeña cantidad de sustancia orgánica y agua (4%).

La naturaleza de los elementos orgánicos del esmalte es parcialmente comprendidas. Durante el desarrollo, las reacciones histológicas de coloración de la matriz del esmalte se asemeja a la epidermis de queratinización. Otros métodos han revelado grupos sulfhídricos y otras reacciones que sugieren la presencia de queratina, los análisis químicos de la matriz del esmalte maduro indican que la composición de aminoácidos no está estrechamente ligada con la queratinización y es muy diferente de la colágena. Pueden aislarse proteínas en varias fracciones

diferentes de serina, ácido glutámico y glicina. Los estudios de difracción de rayos X revelan que la estructura molecular es típica del grupo de proteínas denominadas "proteínas-B-cruzadas" (10).

## ESTRUCTURA

**PRISMAS.** El esmalte está formado por prismas, las vainas de los prismas, y en algunas regiones una sustancia llamada cemento interprismático. A partir de la unión amelodentinaria los prismas siguen un curso relativamente sinuoso hacia la superficie del diente. La longitud de la mayoría de los prismas es mayor que la del espesor del esmalte debido a la orientación oblicua y la trayectoria ondulada de los prismas. Los prismas situados en las cúspides son más largos que la de las áreas cervicales de los dientes. Se afirma que el diámetro de los prismas es de unos 4 nanómetros en termino medio, el diámetro de los prismas aumentan desde la unión amelodentinaria hacia la superficie del esmalte en proporción de 2:1 aproximadamente.

Normalmente los prismas del esmalte tienen una apariencia cristalina, lo cual permite que la luz pase a través de ellos. En corte transversal tiene a veces forma hexagonal, y se asemejan a las escamas de pescado.

**ESTRUCTURA SUBMICROSCÓPICA.** Un prisma consta de cuerpo y cola. Los "cuerpos" de los prismas están más cerca de las superficies oclusales e incisal, mientras que las "colas" se dirigen cervicalmente. Los estudios indican que los cristales de hidroxiapatita están dispuestos casi paralelos al eje longitudinal de los prismas.

**ESTRIAS.** Cada prisma de esmalte está compuesto por segmentos separados, por líneas oscuras que le dan aspecto estriado. Estas estrías transversales marcan los segmentos y resultan más visibles por acción de ácidos suaves. Las estrías son más pronunciadas en el esmalte que está insuficientemente calcificado. Estos están segmentados por que la matriz del esmalte se forma de manera rítmica.

**DIRECCIÓN DE LOS PRISMAS :** En general los prismas están orientados en ángulo recto hacia la superficie de la dentina. En las partes cervical y central de la corona de un diente decíduo son aproximadamente horizontales. Cerca del borde incisal o en las puntas de las cúspides cambian gradualmente hacia una dirección cada vez más oblicua hasta que en la región del borde o la punta de las cúspides son casi verticales. La disposición de los prismas en los dientes permanentes es similar en los dos tercios cervicales de la corona, pero en la región cervical los prismas se desvían de la horizontal a una dirección apical.

**BANDA DE HUNTER-SCHREGER** : El cambio más o menos regular en la dirección de los prismas pueden considerarse como una adaptación funcional, que reduce el riesgo de segmentación en dirección axial por influencia de las fuerzas de masticatorias oclusales. El cambio de dirección de los prismas ocasionan la aparición de las bandas de Hunter-Schreger. Estas son bandas oscuras y claras alteradas de anchos variados, se originan en el borde amelodentinario y se dirigen hacia afuera, terminando a cierta distancia de la superficie externa del esmalte.

**LINEAS INCREMENTALES DE RETZIUS** : Estas líneas aparecen en forma de bandas parduscas en los cores por desgaste del esmalte, muestran la forma como se desarrolla el esmalte, la sucesiva aposición de las capas de tejido durante la formación de la corona que rodean la punta de la dentina. En las porciones cervicales de la corona tienen un recorrido oblicuo, desde la unión amelodentinaria hacia la superficie se desvían en sentido oclusal. En cortes transversales de un diente las líneas incrementales de Retzius se ven como círculos concéntricos.

**ESTRUCTURAS SUPERFICIALES** : Una capa de esmalte de aproximadamente 30 nanómetros de espesor, ha sido descrita en el 70% de los dientes permanentes y en todos los dientes deciduos. Este esmalte menos estructurado se encuentra con

menos frecuencia sobre los extremos de las cúspides y más comúnmente hacia las áreas cervicales de la superficie del esmalte. En esta capa superficial no se observan los contornos de los prismas, y todos los cristales de apatita son paralelos entre sí y perpendiculares a las estrías de Retzius. Así mismo, es algo más mineralizado que el resto del esmalte que se encuentra por debajo de ella.

Los extremos de las fibras del esmalte son cóncavos y de profundidad y formas variables. Son menos profundos en las regiones cervicales de la superficies y más profundos cerca de los bordes incisal y oclusal.

**CUTÍCULA DEL ESMALTE :** Una delicada membrana, denominada "membrana de Nasmyth" o cutícula primaria del esmalte, cubre toda la superficie de la corona del diente recién erupcionado, pero probablemente se pierde con la masticación, es una lámina basal típica que se encuentra por debajo de la mayoría de los epitelios, esta lámina basal es secretada por los ameloblastos cuando se completa la formación del esmalte. El esmalte erupcionado está cubierto normalmente por una película que parece ser un precipitado de proteínas salivales, esta película vuelve a formarse a las pocas horas de haberse limpiado mecánicamente la superficie del esmalte.



**LAMINILLAS DEL ESMALTE** : Son estructuras delgadas parecidas a hojas que se extienden desde la superficie del esmalte hacia la unión amelodentinaria. Pueden extenderse hasta la dentina y a veces penetrar en ellas. Están compuestas por material orgánico pero con poco contenido mineral. Las laminillas pueden desarrollarse en los planos de tensión. Estas se extienden en dirección longitudinal y radial del diente, desde la cúspide de la corona hasta la región cervical.

**PENACHO DEL ESMALTE** : Se originan en la unión amelodentinaria y recorren el esmalte desde una quinta a una tercera parte de su espesor. Los penachos están constituidos por prismas del esmalte hipocalcificados y sustancia interprismática. Su presencia y desarrollo son consecuencia de condiciones de espacio en el esmalte o una adaptación a ello.

**UNIÓN AMELODENTINARIA** : La superficie de la dentina en la unión amelodentinaria está "picada". Dentro de las depresiones poco profundas de la dentina se ajusta rodeando las prolongaciones del esmalte. Esta relación asegura la firme retención del esmalte sobre la dentina, la unión amelodentinaria se forma antes del desarrollo de los tejidos duros y es evidente en la organización de los ameloblastos y la membrana basal de la papila dentaria, la unión amelodentinaria una zona

hipermineralizada de 30 nanómetros de espesor aproximadamente.

PROCESOS DE LOS ODONTOBLASTOS Y HUSOS ADAMANTINOS : Las prolongaciones de los odontoblastos pasan a través del límite amelodentinario hacia el esmalte. Dado que muchos de ellos están engrosados en sus extremos y se les denomina "husos adamantinos". La dirección de los procesos de los odontoblastos y de los husos en el esmalte corresponden a la dirección original de los ameloblastos: en ángulos rectos hacia la superficie de la dentina. Ya que los prismas se forman en ángulos rectos con el eje de los ameloblastos, la dirección de los husos y los prismas son divergentes (11).

#### CAMBIOS CON LA EDAD

El cambio provocado por la edad en el esmalte es la atricción o el desgaste de las superficies oclusales y los puntos de contacto proximal como consecuencia de la masticación. Además de estos cambios macroscópicos las propias superficies del esmalte experimentan alteraciones poseruptivas en su estructura a nivel macroscópico. Estas alteraciones han quedado demostradas por análisis químicos, pero los cambios no son del todo comprendidos, algunos autores afirman que la cantidad total de matriz orgánica aumenta, otros que se mantienen invariables y otros que disminuyen, sin embargo se han visto aumentos

localizados de ciertos elementos como el nitrógeno y el flúor en las capas superficiales del esmalte de dientes viejos. Esto sugiere una captación continua del medio bucal, durante el envejecimiento. Como consecuencia de los cambios debidos a la edad en la parte orgánica del esmalte, los dientes pueden oscurecerse y su resistencia a la destrucción puede ser incrementada. Es muy sugestiva como alteración por envejecimiento la permeabilidad a los líquidos, que es aun más reducida en los dientes viejos. No existen pruebas suficientes como para afirmar que el esmalte se endurezca con la edad.

#### CONSIDERACIONES CLÍNICAS

Es importante la dirección de los prismas del esmalte para la preparación de las cavidades. Cerca de la unión cemento-adamantina tienen una dirección más horizontal, en la preparación de las cavidades es importante no dejar prismas de esmalte sin sostén en los bordes de la cavidad, porque pronto se romperían y produciría filtración. Las bacterias de alojarían en estos espacios, provocando así caries dental secundaria. El esmalte es frágil y no soporta fuerzas en las capas más delgadas o en regiones donde no tienen el sostén de la dentina subyacente.

Las laminillas dentarias pueden ser también sitios predisponentes a las caries porque contienen gran cantidad de material orgánico, desde el punto de vista de la protección contra

la caries, las estructura y las reacciones de la superficie externa del esmalte son objeto de frecuente investigación. Las pruebas in vitro han demostrado que la solubilidad ácida del esmalte puede verse muy reducida por el tratamiento con compuestos fluorados. Se considera que los mecanismos de acción son fundamentalmente una combinación de cambios de la resistencia del esmalte, provocados por la incorporación de fluoruro durante la calcificación, y alteraciones del medio en que se encuentran los dientes, sobre todo en lo que se refiere a la flora bacteriana bucal.

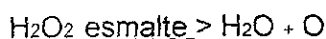Una de las técnicas desarrolladas en operatoria dental consiste en el uso de resinas compuestas. Estos materiales pueden ser mecánicamente depositados directamente sobre la superficie del esmalte, en este procedimiento primero se graba la superficie del esmalte con un ácido (ácido fosfórico al 37%) para remover la capa viscosa en el esmalte que fue creada durante la preparación de la cavidad. El ácido grabador del esmalte remueve esta capa viscosa, esto produce la disolución desigual de los prismas del esmalte y sus "vainas" o "cabezas" y sus "colas" de manera que una superficie relativamente lisa del esmalte se torna irregular, con depresiones. Cuando se aplica sobre esta superficie irregular por una resina compuesta se puede obtener su fijación mecánica en el esmalte. Se utiliza el mismo principios en el revestimiento de las áreas susceptibles del esmalte con los llamados selladores de fosetas y fisuras (7).

## AGENTES BLANQUEADORES

### PERÓXIDO DE HIDRÓGENO

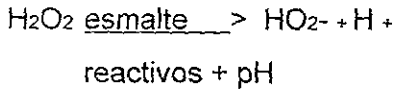
#### COMPOSICIÓN QUÍMICA

Es el más profundo de los agentes blanqueadores y puede emplearse en diversas concentraciones; la solución a 3% se emplea como enjuague bucal, limpiador de cavidades y para lavar la cámara pulpar durante el tratamiento endodóntico. La solución entre 10 y 20% es popular con los estilistas que aclaran el cabello; una solución a 35% (superoxol) tiene la concentración sugerida para blanquear los dientes. La reacción de la solución se basa en la liberación de óxidos libres, siendo la ecuación:



sustrato

La edad de la solución parece ser el factor individual más importante en el blanqueamiento. El peróxido posee limitada vida de almacenaje y debe comprarse en pequeñas cantidades, desechando la porción sin usar luego del tratamiento. Se sugiere el uso de peróxido a 70% pero no se encuentra mayor eficacia. Hay quien afirma que el peróxido al 70%, combinado con reactivos, como los persulfatos y el hidróxido de amoníaco en una medio de pH adecuado, liberan un radical blanqueador perhidroxilo más eficaz cuando se coloca en el esmalte inorgánico (1). La ecuación sería la siguiente:



## PERÓXIDO DE CARBAMIDA

### COMPOSICIÓN QUÍMICA

Es un radical univalente  $\text{NH}_2\text{CO}$  - del ácido carbámico,  $\text{NH}_2\text{COOH}$ . Carbamyl. Urea (carbamida),  $\text{CO}(\text{NH}_2)_2$ , producto del metabolismo de las proteínas; antiguamente se utilizaba para tratar heridas infectadas en forma tópica, actualmente se utiliza como diurético administrado en forma oral o intravenosa (12).

Las pruebas revelan que el peróxido de carbamida no sólo promueve la salud gingival, sino que es un antiplaca activo y puede ser anticariogénico. Esta verdad fue el foco de los estudios en los últimos años evaluando el material como antiséptico (y no como agente blanqueador), pero las condiciones intraorales bajo las cuales las pruebas fueron hechas son idénticas a las situaciones que son presentadas con los procedimientos de blanqueamiento.

El peróxido de carbamida fue diseñado para tener una mayor lentitud en el rango de reacción especialmente a temperatura ambiente y oral. Se encontró que el peróxido de carbamida es activo después de 20 minutos del contacto con el tejido corporal. La espuma que se observa a la aplicación inicial (o reaplicación) de soluciones de blanqueado es una espuma

oxigenada que resulta de la catálisis del producto del peróxido. Cuando el peróxido tiene contacto con las superficies intraorales en una solución de glicerina, el tiempo efectivo de reacción es significativamente prolongado.

El peróxido de carbamida se probó con recién nacidos. Se usó para tratar la candidiasis oral del recién nacido y se encontró ser muy efectivo y sin efectos adversos. Una solución de 10% de peróxido de carbamida en anhidroglicerina es equivalente en la acción de un peróxido de hidrógeno acuoso del 3%, y es aun mucho más estable.

En estudios siguientes uno de los puntos más importantes para anotar es el tiempo total de contacto oral con el peróxido de carbamida. Esto puede ayudar al dentista para establecer las veces que se recomienda para el hogar en un procedimiento de blanqueamiento y que se encuentre dentro de los parámetros aceptables, establecidos e investigados. Las técnicas disponibles actualmente requieren desde 40 a 300 horas de exposición oral sobre un periodo de varias semanas.

En 1971 Shipman investigó los efectos sobre la encía de una solución de 11% de peróxido de carbamida estableciendo, que no presenta ninguna amenaza, local o sistémica, al paciente saludable.

Así, aunque el sistema de blanqueamiento dental "doméstica" es un nuevo servicio dental la seguridad y la eficacia

de los materiales usados en esta técnica sean realmente bien documentados (2).

### MECANISMOS DE ACCIÓN

Los mecanismos de blanqueamiento no están completamente comprendidos y pueden ser diferentes según los tipos de coloración.

El agente blanqueador puede oxidar la película u otras sustancias orgánicas en tinciones en las que estas aparecen sobre o por debajo de la superficie del diente. El motivo por el que el grabado puede favorecer los efectos del blanqueamiento es el hecho de que este procedimiento elimina el material orgánico de superficie y penetra ligeramente en el esmalte, posiblemente exponiendo áreas algo más profundas del esmalte al agente blanqueador.

En coloraciones intrínsecas como las causadas por tetraciclinas o fluorosis, el peróxido de hidrógeno funciona permeabilizando la superficie hasta alcanzar el esmalte o dentina teñidos. Sabemos que estas sustancias pueden penetrar en el esmalte y la dentina, incluso hasta la pulpa, y probablemente sea este mecanismo el que permita que los agentes blanqueadores lieven a cabo su acción. El empleo de luz de alta intensidad y de tiempos de exposición más largos del agente blanqueador pueden contribuir al aumento de esta permeabilidad.



El mecanismo por el que el agente blanqueador funciona en el interior del diente puede ser un proceso de oxidación en el que se liberan las moléculas que causan la coloración anormal.

En dientes no vitales, la cámara pulpar puede ser rellena con un agente blanqueador. Aunque algunos investigadores han presentado pruebas de que el peróxido de hidrógeno aplicado externamente puede penetrar en la cámara pulpar para facilitar la oxidación de los agentes colorantes, es cuestionable que afecte al producto de la hemólisis o de sustancias degradadas. Desde luego, no puede esperarse que el blanqueamiento emprenda la eliminación inicial de los tejidos o sustancias necróticas que causan la coloración anormal en la zona (4).

### EFFECTOS HISTOLÓGICOS DEL BLANQUEAMIENTO

El peróxido de hidrógeno y el calor se emplean ha menudo en la técnica del blanqueamiento; ambos tienen efectos potencialmente lesivos sobre la pulpa. Se han comunicado numerosos proyectos de investigación clínica pero muy pocos con base histológica fiable sobre los efectos de estos agentes.

Desde 1951 se viene demostrando que estas sustancias pueden penetrar a través del esmalte y la dentina hacia la pulpa. En 1977, Griffin y Grower comunicaron sus resultados de un estudio que evaluó los efectos del suero fisiológico isotónico, el peróxido de hidrógeno, el ácido clorhídrico y una mezcla de peróxido de hidrógeno, ácido clorhídrico y éter dietílico (solución

de McInnes). Empleando 40 primeros premolares humanos recién extraídos, determinaron la penetración del marcador fósforo-32 en el esmalte y la dentina. El suero fisiológico permaneció sobre el diente entre 2 y 15 minutos, y se demostró que no había penetración en las cámaras pulpares. Esta falta de penetración puede deberse al corto período de exposición estudiado.

En otra parte de su estudio, los dientes tratados en suero fisiológico isotónico y peróxido de hidrógeno mostraron captación de yodo-125 en el esmalte y la dentina, lo que concuerda con trabajos previos. En 1950, Wainwright y Lemoine mostraron una penetración de 2.5 mm de urea marcada con carbono-14 en la estructura dura de dientes humanos recién extraídos. Otro estudio demostró la penetración del peróxido de hidrógeno marcado con sodio-22 en dientes después de impregnarlos durante 6 horas. Esta penetración se atribuyó al bajo peso molecular del peróxido de hidrógeno y a su capacidad de desnaturalizar las proteínas, lo que aumenta el movimiento de iones a través del diente.

Cohen y Chase comunicaron los efectos histológicos del peróxido de hidrógeno y del calor en el blanqueamiento vital. La morfología celular pulpar no mostró variación en los controles ni en los dientes experimentales y fue semejante a la del tejido pulpar normal. La conclusión fue que empleando esta técnica el

blanqueamiento vital puede considerarse no perjudicial para el tejido pulpar.

Otro estudio semejante efectuado en 1980 por Robertson y Melfi, empleó premolares humanos intactos. Estos autores observaron una inflamación superficial ligera en un número significativo de pulpas tras aplicar una combinación de calor y peróxido de hidrógeno. Con esta técnica se observó la extravasación de hematíes y hemorragias focales superficiales. La aplicación de calor con suero fisiológico o de peróxido de hidrógeno aisladamente fue menos irritante.

El estudio de Seale y Col. llevado a cabo sobre dientes de perro, demostró la presencia de lesión histológica reversible, después de 60 días empleando tanto peróxido de hidrógeno solo o combinado con calor. Observaron pruebas histológicas de la desaparición del estrato de odontoblastos bajo el área tratada, a la vez que un denso infiltrado inflamatorio y áreas de dentina festoneada. Globalmente, clasificaron la patología pulpar como una inflamación aguda con actividad odontoblástica aislada. Llegaron a la conclusión de que el calor parecía no tener efecto deletéreo algunos sobre la pulpa de los dientes de perro.

Baumgartner y Col. emplearon una solución diferente a su estudio : un 36% de ácido clorhídrico, un 30% de peróxido de hidrógeno y éter dietílico. Su resultado en 36 dientes vitales extraídos demostraron que la mitad de los controles y la mitad de los dientes tratados no presentaron cambios pulpares

identificables, mientras que la otra mitad de ambos grupos mostró inflamación pulpar entre ligera y moderada. Esta técnica, que empleó el seguetado de los dientes, también elimina una capa de esmalte del área bucal (4).

### ESTUDIOS TÉRMICOS

Se ha considerado que la elevación de la temperatura intrapulpar es perjudicial para el tejido pulpar. En 1952, Lisanti y Zander demostraron que las pulpas de dientes de perros normales reaccionaban a aplicaciones de temperaturas entre 51 y 315°C con alteraciones de la capa odontoblástica, formación de ampollas y cambios inflamatorios variables, pero la totalidad de la pulpa mostró curación independientemente de la temperatura aplicada. Llegaron a la conclusión de que la pulpa dental normal era capaz de tolerar las elevaciones de temperatura causadas por métodos operativos.

En estudios similares practicados sobre dientes de perro, se aplicaron temperaturas de 101, 201 y 482°C sobre dientes no preparados. Las piezas sometidas a 101 y 291°C siguieron cursos similares. En 24 horas fue evidente la presencia de odontoblastos ectópicos y de pequeñas áreas de vesiculación. Después de una semana pudo demostrarse la presencia de células inflamatorias, pero las muestras tomadas a cabo de un mes mostraron recuperación completa. Los especímenes sometidos a temperaturas de 482°C presentaban lesiones graves

por quemadura, pero es interesante señalar que las muestras al cabo de un mes mostraron recuperación completa.

La investigación de Zack y Cohen revela conclusiones semejantes. Con una temperatura externa constante de 275°C aplicada a la superficie bucal entre 5 y 20 segundos, la elevación de temperatura osciló entre 2 y 16°C. Afirmaron que una elevación de 12°C en la temperatura intrapulpar tiene como resultado la destrucción de los odontoblastos y la producción de un edema en el estroma, pero que a los 56 días casi la totalidad de las pulpas se recuperaron, con formación de dentina irritativa.

Nyborg y Branstrom llevaron a cabo estudios térmicos que emplearon dientes humanos cuya extracción estaba programada. Emplearon 29 pares de premolares humanos contralaterales, con preparaciones de cavidades de clase V, y aplicaron temperaturas de 150°C con una punta de metal durante 30 segundos. La exploración histológica reveló una notable aspiración y pérdida de odontoblastos. Al cabo de un mes, no se observaron molestias, con cambios muy ligeros en el área de predentina y de los odontoblastos.

La exploración histológica del esmalte y de la dentina es importante. Ledoux y Col. han comunicado recientemente algunos hallazgos interesantes. Blanquearon dientes vitales de rata y seguidamente seccionaron el diente para evaluar la microestructura del esmalte y la dentina. Encontraron que los

prismas del esmalte mostraban una menor densidad, siendo la superficie de fractura menos homogénea y más irregular en comparación con una superficie de fractura normal, limpia, lisa y densa. La estructura dentinaria carecía del detalle del control, revelando más de una superficie amorfa. Tanto las matrices de esmalte como de dentina carecían de las líneas y ángulos agudos normales, con la consecuente reducción de los detalles estructurales globales. Un artículo de Bowles y Thompson publicado en *Journal of Endodontics* es un ejemplo típico de las investigaciones sobre los estudios pulpares con calor y peróxido. Los autores estudiaron los efectos de siete enzimas que se encuentran en la pulpa bovina, tras extraer las pulpas de animales sacrificados. Seguidamente comunicaron los hallazgos y extrapolaron los resultados a condiciones in vivo, lo que desgraciadamente condujo a la confusión de muchos clínicos.

Estos estudios aunque difíciles de interpretar, pueden aportar cierta información sobre los efectos del blanqueamiento vital. Parece que una técnica de bajas temperaturas, entre los 37 y 64°C, y una solución de peróxido de hidrógeno al 30-35% puede causar cierta lesión reversible de bajo grado en la pulpa y en los tejidos duros del diente.

Tanto Seale y Col. como Robertson y Melfi han demostrado que no se producen lesiones irreversibles en la pulpa. Las estructuras calcificadas deben estudiarse más todavía, preferiblemente sobre dientes humanos, y se deben dejar

remineralizar después del blanqueamiento antes de proceder a la evaluación histológica (4).

# CAPÍTULO III



### CAPÍTULO III

## MECANISMOS INTRÍNSECOS Y EXTRÍNSECOS DE LA DECOLORACIÓN DENTAL

Actualmente el tratamiento de los dientes manchados o pigmentados es más fácil para el dentista y los resultados son más agradables para el paciente gracias a los nuevos materiales, a las técnicas restauradoras tradicionales y al mayor interés demostrado para el aspecto estético. Hoy en día, el odontólogo suele estar pendiente de las necesidades estéticas de sus enfermos.

Los dientes son parte integral de la estética facial y desempeñan un papel importante en las complicadas interacciones sociales, culturales y psicológicas. Es difícil definir con precisión la relación que existe entre el aspecto estético y la salud dental y bucal. Suele considerarse que la cultura y la interacción social, aún a edad temprana confiere ciertos estándares a la apariencia dental y es indudable que la apariencia facial es un elemento clave en las relaciones y éxito social.

### PROPIEDADES DEL ESMALTE

#### PERMEABILIDAD DEL ESMALTE

Los experimentos con tintes demuestran que aunque el esmalte es mucho menos permeable que la dentina, no hay duda de que su tejido es permeable en ciertas circunstancias.

Fish (1933) encontró que los tintes colocados en la pulpa de dientes de perros jóvenes pasaban directamente a la superficie del esmalte. En perros más viejos el tinte entraba al esmalte a través de la dentina, pero no con tanta facilidad y las capas exteriores así como parte del grueso total del esmalte quedaba sin teñir. El examen microscópico de 3 cortes de dientes demostró que los principales canales de difusión eran la sustancia interprismática, los penachos y las lámelas.

Los experimentos con tintes de dientes humanos en vitro, han demostrado que aunque la dentina es permeable, el esmalte es casi impermeable ya sea que el tinte se coloque en la pulpa o sobre la superficie del esmalte. Solo en una pequeña porción de los dientes, el esmalte absorbió el tinte y en este caso únicamente en los penachos y las lámelas. La permeabilidad in vitro de coronas de dientes enteros al Na se incremento tratándolas con solución saturada de urea o peróxido de hidrógeno al 30% que desnaturalizaría y posiblemente disolvería la materia orgánica del esmalte. Al colocar las coronas en la solución de Riger a la ebullición durante 2 min. se reducía la permeabilidad. Estos resultados sugerirían que la ruta de difusión es la materia orgánica del esmalte(Arwill y Col., 1969).

Si se desgasta el esmalte externo o si hay caries , aumenta considerablemente la permeabilidad a los iones pequeños(Hardwich y Fremlin 1959).

Berggren (1947) encontró que una pequeña cantidad del tinte llegaba al esmalte, especialmente a lo largo de los penachos y lámelas y en su vecindad. La tinción del esmalte siempre era limitada y de distribución irregular y no llegaba a la superficie. Berggren encontró con frecuencia una línea definida donde la tinción era mayor en la unión entre el esmalte teñido y el esmalte sin teñir, lo que claramente muestra que el tinte se acumula en una barrera impenetrable en la parte externa del esmalte.

Los tintes orgánicos son moléculas de tamaño regular y los experimentos en que se utilizan sugerirían que los dientes son menos permeables a ellas que a los iones o moléculas orgánicas más pequeñas .

Al pintar dientes humanos recién extraídos con soluciones de sustancias radioactivas (nicotidamina, urea, tiurea y acetamida) y colocados en una atmósfera húmeda a 37°C, haciendo después cortes y autorradiografías se demostró que (excepto por la nicotidamina que fue más lenta), las sustancias permeabilizan todo el esmalte intacto en aproximadamente 30 min. (Wainwrigth 1954). Un experimento similar con calcio, zinc y plata radioactivos demostraron que estos elementos podrían penetrar los defectos del esmalte, pero no el esmalte intacto. Se encontró que la superficie de los dientes absorbía los metales ligándolos y no podrían eliminarse al lavarlos durante 4 horas en agua corriente (Bartelstone 1949; Wainwrith 1951).

## ABSORCION POR INTERCAMBIO IONICO

La capacidad de la apatita para realizar un intercambio iónico y absorber otros iones es quizá bastante adecuada para explicar los cambios observados en la dentina y el esmalte sin postular ninguna actividad enzimática. Parece probable que ocurra tanto intercambio iónico como absorción, pero todavía no se ha decidido su importancia relativa. El hecho de que el fosfato radiactivo y el calcio puedan penetrar en los tejidos dentales totalmente formados sugiere que se verifique algún intercambio iónico sin alterar la composición del diente; por ejemplo, puede entrar un ion de calcio en la red de apatita reemplazando a otro ion calcio que ha salido. Si un ion entra para sustituir a otro ion distinto, por ejemplo, si un ion fluoruro sustituye a un ion oxhidrilo que sale entonces ocurrirían pequeños cambios en la composición. Probablemente esta es la forma principal en que se verifican los cambios pequeñísimos en la composición de los dientes. Es posible que estos cambios en los dientes tengan un profundo efecto sobre sus propiedades, como la resistencia a la caries, aunque, a excepción del flúor no hay evidencias convincentes de que esto sucede (7).

## ABSORCIÓN POR DEFECTOS EN ESMALTE E INFLUENCIA DEL FLÚOR

Cuando los dientes extraídos o in vivo se tratan con iones radioactivos, hay una ligera absorción en la superficie del diente, quizá por el intercambio iónico. Los defectos del esmalte, incluyendo lesiones cariosas tempranas, absorben concentraciones mucho más altas que la superficie completa (Myers y Col. 1952). Es probable que la eliminación de algunas sustancias del esmalte como resultado de la caries haga el área más permeable y exponga una mayor área de superficie cristalina.

El esmalte en las cavidades tempranas, contiene una mayor concentración de flúor que el esmalte sano en el mismo diente. Este descubrimiento demuestra que la absorción de fluoruro en lesiones cariosas es un proceso fisiológico que ocurre con fluoruro de la saliva, los alimentos o las bebidas.

## MADURACIÓN POST-ERUPTIVA

Evidentemente la resistencia a la caries aumenta después de que los dientes han estado en contacto con los fluidos orales aun por periodos tan cortos. Este aumento en la resistencia se llama maduración post-eruptiva y se cree que es la incorporación del mineral adicional quizá proteína procedente de la saliva de los espacios hipomineralizados todavía presentes cuando el diente ha brotado. El aumento en la resistencia a la caries va paralelo a

la evidencia de un aumento en mineralización (reducción en la fijación de tintes) del esmalte. Los inhibidores del desarrollo de los cristales de apatita o la ligación de los ductos salivales reducen la maduración; las aplicaciones tópicas de fluoruro la aumentan.

## OSMOSIS Y PERMEABILIDAD

Atkinson (1974) estudió el comportamiento del esmalte como membrana semipermeable, o sea, una membrana que permite el paso del agua pero retiene las sustancias en solución. Brevemente su método, era sumergir la superficie externa de un diente recién extraído (donde se ha eliminado la pulpa) en agua y unir la raíz con un tramo corto de tubo de hule o un barómetro de vidrio que contenía solución salina, fundido a un tubo capilar. Encontró que a través del diente se extraía agua por osmosis hasta la solución salina cuyo nivel aumentaba en el tubo capilar. Algunas veces ciertas sales pasaban hacia afuera a través del esmalte, (pero supuestamente a menor velocidad de la que el agua entraba pues de otro modo la presión osmótica se habría igualado en ambos lados y el nivel de la solución salina no habría aumentado), pero las moléculas de tinte más grandes no cruzaban el esmalte. En otras palabras, el esmalte se comportaba como una membrana semipermeable a las grandes moléculas.

Se encontró que los dientes anteriores tenían la mitad de permeabilidad por unidad de área de los dientes molares.

Se probaron dientes de sujetos de distintas edades demostraron que la permeabilidad decae rápidamente entre las edades de 20 a 30 años y después más lentamente, pero, los dientes permanentes nunca llegan a ser completamente impermeables.

La presión osmótica de la saliva es aproximadamente la mitad de la de la sangre o el flujo tisular, así que el agua tiende a introducirse al diente. Fosdich indicó que cuando la superficie del diente se cubre con una solución concentrada de azúcar, la presión osmótica del exterior puede llegar a 50 at., o sea aproximadamente 10 veces la de la sangre. Bajo estas circunstancias, él sugirió que el hidrógeno y otros iones pequeños tenderían a introducirse al esmalte y el agua sería extraída hacia afuera, explicando por qué la caries es una lesión de penetración local.

## FLUJO DEL FLUÍDO DEL ESMALTE

Bergman (1963) demostró que a través del esmalte de dientes extraídos, constantemente pasan pequeñas cantidades de un líquido acuoso. Sus primeros experimentos consistieron en fijar premolares extraídos a un tramo de tubo capilar y observar que el agua se movía a lo largo del capilar a una velocidad equivalente al flujo a través del esmalte de  $0.1 \text{ mm h}^{-1}$ . Los experimentos se ampliaron particularmente cubriendo los dientes extraídos con aceite de inmersión y examinando la microscopio

en la superficie del esmalte. Bergman encontró que espontáneamente bajo aceite se recogían gotas de fluido de 2 a 4 nanómetros de diámetro en 2 a 3 horas. Las gotas más grandes (10 nanómetros después de 15 horas) se encontraban en la cercanía de las grietas, los penachos y las lámelas, pero la mayoría estaban distribuidas en la superficie del esmalte. Se piensa que las fuerzas físicas como es la capilaridad a través del espacio angosto entre los cristales y el esmalte es lo que explica probablemente el movimiento de este fluido. Obviamente no depende de la presión sanguínea ni es afectado por los venenos enzimáticos, lo que sugiere que no está controlado por el metabolismo celular.

La presión osmótica del fluido de la placa es mucho más alta que las del fluido tisular. De manera que podría predecirse que el flujo se mueve hacia afuera en la superficie del esmalte recubierta por la placa, pero hacia adentro en superficies bañadas por saliva.

Otros experimentos similares realizados por Lindén (1968) demostraron que en dientes permanentes jóvenes el área cervical era más permeable que el resto de la corona, probablemente debido a que el esmalte es más delgado y está menos mineralizado que en otros lugares. Esta diferencia no se encontró en dientes temporales que tendían a tener una menor permeabilidad. Los dientes que se han dejado secar y después se han humectado eran ligeramente más permeables que los dientes



que se mantuvieron húmedos; quizá por que algunos de los constituyentes del esmalte se encogían al secarse y al volver a ser humectados no asumen su forma original. Las grietas y las lámelas fueron más permeables, aunque ciertas partes se encontraban impermeables. Supuestamente algunas lámelas se bloquean por inclusión de material proveniente de la saliva y por formación esclerótica y dentina secundaria bajo el esmalte. Se confirmó la reducción de permeabilidad con la edad. En experimentos con secciones desbastadas las gotas aparecieron primero sobre los límites de los prismas, especialmente en las regiones de la "cola". El esmalte hipoplásico fue más permeable y las lesiones de caries blanca menos permeable que el esmalte normal. Si la presión osmótica del fluido en la pulpa aumentaba o si la cámara de pulpa se secaba con papel filtro las gotas se retiraban con rapidez (7).

## LA NATURALEZA DE LOS CAMBIOS EN EL ESMALTE CON LA EDAD

Todavía no hay acuerdo respecto a la naturaleza de los cambios que se producen en el esmalte con la edad y que están asociados con la reducción de la permeabilidad. En ellos interviene el material interprismático porque es aquí donde se encuentra una permeabilidad reducida. Las dos posibilidades que se han considerado aumento en la mineralización y un influjo de

materia orgánica de la saliva. Se ha mencionado ya la presencia de una capa externa menos soluble y probablemente más dura que el resto del esmalte, lo que indica que el contenido de minerales es más alto. En los dientes incluidos tiende a ser más soluble que en los dientes que han erupcionado, lo que sugiere que los cambios en la capa externa resultan de la exposición a los fluidos orales. La cantidad de sales minerales que se requiere para alterar la permeabilidad probablemente represente un aumento proporcional muy pequeño en el contenido mineral ya muy alto y los análisis por métodos actuales, aún en gran número de dientes de individuos viejos y jóvenes, quizá no detectaría una diferencia química tan pequeña.

Con la edad se produce una pigmentación gradual del diente. El material pigmentado es menos soluble en ácido que el resto del esmalte y los análisis químicos de Bhussry y Bibby (1957) han demostrado un marcado aumento en el contenido de nitrógeno del esmalte que va paralelo al aumento en pigmentación. La capa pigmentada probablemente se asocia con la película del esmalte adquirida, que de hecho Vallonton llamó "la película pigmentada", donde se describen otros cambios a la superficie del esmalte que se producen con la edad.

## REMOCIÓN DE SALES DE LA DENTINA Y EL ESMALTE

El hecho de que las sustancias puedan difundirse dentro de los tejidos dentales mineralizados hace surgir la siguiente

pregunta : ¿Pueden eliminarse del diente las sales minerales lo mismo que de un hueso? Este proceso parecería poco probable en el esmalte porque el fluido tisular es un caso muy escaso y las células no existen. La mayor permeabilidad de la dentina y la presencia de procesos odontoblásticos en ella, así como la prueba de que pueden entrar a la dentina calcio y fósforo después de la erupción, hacen posible que puedan eliminarse sales. La mayoría de los investigadores no han podido demostrar ningún cambio en el contenido de sales minerales de la dentina después de aplicar condiciones que se esperaba favoreceran la eliminación, como puede ser la deficiencia de minerales, aunque la posibilidad de que existan cambios muy pequeños no puede desmentirse de acuerdo con la evidencia actual. Sin embargo, con frecuencia se establece erróneamente que las sales se extraen con rapidez de los dientes (7).

## FACTORES CAUSANTES DE LA PIGMENTACIÓN INTRÍNSECA

### TETRACICLINAS

Una de las causas principales de dientes manchados son las tetraciclinas (antibióticos) cuando son utilizadas con fines terapéuticos durante las etapas de calcificación del desarrollo dental. Tanto los dentistas como los médicos han observado que los niños que fueron tratados con tetraciclinas durante los

períodos de calcificación de la dentición primaria o permanente presentan cambios en la coloración que van desde amarillo a pardo o desde gris a negro.

Se considera que el medicamento se deposita durante la formación de la dentina y esmalte mediante su quelación con la hidrioapatita dando lugar a la formación de un complejo de tetraciclina-ortofosfato de calcio. Este complejo, cuando queda expuesto a la luz, se oxida lentamente con oscurecimiento concomitante del pigmento. Las tetraciclinas, que son de color amarillo, presentan fluorescencia con la luz ultravioleta o la luz negra; este fenómeno puede utilizarse para el diagnóstico diferencial. Cabe señalar que la pigmentación más oscura no siempre presenta el fenómeno de la fluorescencia debido a la oxidación del fluoroforo.

El cambio de color provocado por las tetraciclinas, dado su naturaleza intrínseca, no se corrige mediante técnicas de blanqueamiento. Para su tratamiento están indicados los procedimientos tradicionales de grabado con ácido y reconstrucción con resinas compuestas o coronas veneer de estructura laminada. Con el blanqueamiento vital se han observado resultados variables, aunque algunas veces fueron realmente espectaculares.

## ERITROBLASTOSIS FETAL

Esta enfermedad se caracteriza por la destrucción de un gran número de eritrocitos. La hemólisis de los glóbulos rojos produce una pigmentación intrínseca de la dentina de los dientes temporales y permanentes en desarrollo. Cuando el lactante presenta ictericia neonatal grave, los dientes temporales suelen ser de color azulado-verde, a veces, pardo. Probablemente, la coloración posnatal de la dentina es producida por la bilirrubina y biliverdina, fenómeno similar a la pigmentación interna de la dentina que ocurre al romperse un vaso durante un traumatismo.

## PORFIRIA

Es una anomalía genética rara del metabolismo de los pigmentos sanguíneos caracterizada por la producción exagerada de porfirina y su depósito en estructuras en desarrollo, como son las dentinas de los dientes temporales y permanentes. Por lo general, los dientes afectados presentan un color purpurino-pardo.

Las técnicas de blanqueamiento vital pueden ser útiles para el tratamiento de los trastornos dentales de la eritroblastosis fetal y porfiria. Para las restauraciones se pueden utilizar coronas de porcelana unidas a metal o coronas veneer. En algunos casos leves se pueden utilizar reconstrucciones con resinas compuestas (3).

## AMELOGÉNESIS IMPERFECTA

Enfermedad hereditaria transmitida como carácter dominante autosómico carácter dominante ligado al sexo, o carácter recesivo ligado al sexo. Por lo general, la amelogénesis se manifiesta como hipocalcificación, hipoplasia o hipomaduración, respectivamente, y puede afectar ambas denticiones la temporal y la permanente. Los efectos se observan únicamente en el esmalte, manifestándose como esmalte duro, de formación irregular con superficie rugosa llena de depresiones y que se tiñe fácilmente /hipoplasia); en otros casos el esmalte es blando, y poco calcificado, permeable, de espesor normal y contornos que se tiñen y desgastan fácilmente.

En la amelogénesis imperfecta la retracción de la pulpa coronal suele ocurrir temprano. Las coronas funda y las coronas de porcelana-metal pueden hacerse hasta en pacientes muy jóvenes. Cuando se utilizan técnicas de adhesión, como recubrimiento veneer, es necesario disponer de esmalte suficiente a nivel de los márgenes para asegurar un sellado completo.

## DENTINOGENESIS IMPERFECTA

Los dientes temporales y permanentes afectados por este trastorno son generalmente opalescentes y de color pardo tirando a rojo. Es una enfermedad hereditaria de carácter autosómico dominante. En los dientes permanentes el esmalte es más

resistente a las fracturas y hasta puede parecer clínicamente normal. Se observa una disminución del número de túbulos dentinales con restos de células odontoblásticas incorporadas en la matriz. Cuando en los túbulos dentinales, estos restos se encuentran en el trayecto de las líneas incrementales, la estructura dental se debilita a este nivel.

Generalmente los dientes temporales afectados por la dentinogénesis imperfecta son tratados colocando coronas de acero inoxidable o de resinas compuestas adheridas. Para los dientes anteriores permanentes se utilizan coronas fundas y coronas de metal porcelana. Las coronas veneer de adhesión intradamantina puede emplearse hasta en niños de corta edad.

#### HIPOPLASIA ADAMANTINA

La hipoplasia adamantina puede ocurrir en la primera etapa de formación de la matriz adamantina o en la segunda etapa de la amelogénesis, durante la cual se observa la calcificación de la matriz. Los factores generales o locales que obstaculicen la formación normal de la matriz adamantina forma parte de la hipoplasia adamantina y los que obstaculizan la calcificación participan en la hipocalcificación adamantina.

La amelogénesis está localizada casi siempre en la porción de la corona que está formándose al momento de ocurrir el trastorno.

Las deficiencias de vitaminas A, C, D, así como de calcio y fósforo provocan a menudo hipoplasia del esmalte.

La hipoplasia de Turner es un término común para designar la hipoplasia adamantina en la cual la afección apical de los dientes temporales ha impedido la formación normal del esmalte. La infección destruye el epitelio adamantino y la inflamación obstaculiza la calcificación normal.

Un exceso de fluoruro (una parte por millón) puede afectar los ameloblastos con formación de esmalte moteado. En algunos casos de fluorosis exagerada o crónica, los dientes son opacos, de color pardo y presentan numerosas depresiones. En la pigmentación se encuentra generalmente en el tercio externo del esmalte donde las líneas incrementales se vuelven oscuras. El método de blanqueamiento a dado resultados moderados en estos pacientes.

Las técnicas de blanqueamiento empleadas en la hipoplasia con coloración cercana a superficie proporciona resultados moderados. Cuando los dientes son blancos-opacos o de color pardo intenso, se pueden lograr resultados satisfactorios con coronas fundas, coronas de metal-porcelana o coronas veneer; también puede ser útil en estos casos la reconstrucción con resinas compuestas (3).



## PIGMENTACIÓN POR AMALGAMA

Los productos de reacción a la amalgama, al penetrar en los túbulos dentinarios, produce este tipo de pigmentación que aparece generalmente alrededor de los márgenes de las restauraciones con amalgama de plata. La pigmentación verdosa-negra es provocada por los productos de oxidación del estaño. Los iones metálicos penetran lentamente en la dentina y luego reaccionan con los sulfuros salivales.

Para limitar la penetración de estos iones se ha utilizado barnices de copal, pero es preferible emplear resinas compuestas en lugar de la amalgama o bien recurrir a técnicas de recubrimiento. Las resinas compuestas son útiles para disimular la pigmentación, especialmente cuando los márgenes han sido biselados y grabados con ácido fosfórico antes de la colocación de la amalgama. Las coronas veneer con acceso ya sea externo o intraadamantino sobre la superficie labial del diente dan mejores resultados.

## TRAUMATISMO O LESIÓN PULPAR

Al ocurrir la extravasación de los eritrocitos hacia la cámara pulpar, los pigmentos sanguíneos penetran y degeneran en los túbulos dentinales provocando un cambio de color en los dientes. El color rosa inicial se va oscureciendo progresivamente y pasa desde pardo a gris o negro. Cuando se utilizan selladores para los conductos reticulares que provocan cambios de color en la

cámara pulpar es necesario eliminar el exceso de sellador y hacer un blanqueamiento interno de la cámara.

### FACTORES EXTRÍNSECOS DE LA DECOLORACIÓN DENTAL

El cambio de color de la superficie adamantina es un fenómeno que suele provocarse por depresiones e irregularidades del esmalte y no por cambios químicos internos en éste. Estos cambios pueden ocurrir adherencia directa del colorante a la superficie del diente; por depósito de la placa bacteriana o sarro sobre los dientes o en la cutícula dental primaria; o bien mediante la incorporación directa de la placa bacteriana al esmalte superficial. Por lo general, las manchas extrínsecas son producidas por minerales y compuestos como depósitos de hierro, fluoruro estannoso, manganeso, azufre, arsénico, nitrato de plata, productos de descomposición de la sangre, bacterias cromógenas y hongos. Estos depósitos orgánicos e inorgánicos suelen encontrarse en personas con mala higiene bucal o incapacidad física. La coloración extrínseca puede ser eliminada sin alterar la estructura del esmalte, pero no la pigmentación intrínseca.

### MANCHAS PRODUCIDAS POR METALES

Las manchas producidas por metales como el fluoruro de estaño, sulfuros, nitratos de plata y manganeso puede ser de color gris, amarillo, pardo claro, pardo oscuro y hasta negro; las

provocadas por los compuestos cupríferos son verdes o gris verdosos; en tanto que el níquel produce manchas verdes y el cadmio amarillas o pardo dorado. Generalmente una limpieza cuidadosa de boca o un procedimiento de blanqueamiento permiten eliminar este tipo de manchas.

### MANCHAS PRODUCIDAS POR ALIMENTOS

Los alimentos también pueden ser causa de cambios de color especialmente en las depresiones, surcos, fisuras y otros defectos dentales. El café y el te son los agresores principales y producen un color tenaz, entre pardo y negro, que pondrá a prueba los procedimientos más minuciosos de higiene bucal.

### MANCHAS DE TABACO

El tabaco, ya sea fumado o masticado, produce manchas con coloración amarillento-pardo o negra, por lo general en la porción cervical de los dientes, principalmente en las superficies linguales. Las manchas en las depresiones, fisuras, fosas, surcos y defectos del esmalte son difíciles de eliminar. El colorante del tabaco masticado penetra a menudo en el esmalte y es necesario recurrir a técnicas de blanqueamiento además de la limpieza dental y pulimiento. Las manchas provocadas por la marihuana son especialmente engorrosas, de color pardo oscuro o negro, generalmente en forma de anillos de contornos muy precisos que aparecen alrededor de las porciones cervicales de los dientes

contiguos a los bordes de la encía. Por lo general, son más intensas sobre las superficies linguales de los dientes, parecidas a las “manchas negras” aunque sin la capa característica de mucina. Los antecedentes del paciente establecen el diagnóstico diferencial en estos casos.

### MANCHA NARANJA

Se presenta como una línea de color amarilla, anaranjado o rojizo-anaranjado en el tercio gingival de los incisivos. Aunque este tipo de coloración es poco frecuente, se observa más en niños y puede recidivar. Las bacterias cromógenas provocan la coloración que se elimina fácilmente por medio de la limpieza dental, puesto que la placa bacteriana asociada es laxa y no organizada.

### MANCHA VERDE

La mancha verde es provocada por la infiltración y crecimiento en la cutícula primaria (membrana de Nasmyth muy adherente) de productos de degeneración de la sangre, bacterias cromógenas, hongos y varios elementos minerales como el cobre. El color de la mancha va desde amarillo claro-verde hasta verde oscuro. Esta coloración se localiza sobre la superficie labial de los incisivos inferiores, cuando la cutícula primaria persiste después de la erupción y la higiene bucal es deficiente. Las prolongaciones epiteliales de la membrana se hallan fuertemente

adheridas a las irregularidades superficiales del esmalte de la superficie labial.

La mayor parte de estas manchas extrínsecas pueden eliminarse mediante pulimiento minucioso con tasa de goma o cepillo y polvo pómez para pulir. El efecto de la mezcla pómez puede ser reforzado añadiendo peróxido de hidrógeno al 3% y un halógeno como tintura de yodo. La aplicación, por el paciente, de peróxido de hidrógeno al 1 ½ % sobre los dientes y encías después de haber pasado la seda dental y cepillado los dientes por la noche es muy útil para mantener el aspecto normal de los dientes y ayuda a restablecer el contorno normal y saludable de la encía (3).

# CAPÍTULO IV

## CAPÍTULO IV

### ESTUDIO COMPARATIVO

Existen varios tipos de agentes blanqueadores en el mercado, algunos ya en desuso pero que en la bibliografía se siguen mencionando sólo para conocer la forma en que eran empleados y su evolución a través de los años (18).

Actualmente se cuenta con sistemas más seguros y menos irritantes para nuestros pacientes, de estos sistemas los más utilizados son en los que se instruye al paciente para que el se lo aplique en casa utilizando una guarda nocturna y el de una sola cita que se aplica en el consultorio dental.

Los agentes blanqueadores comparados fueron el peróxido de carbamida en su presentación comercial Opalescence y el peróxido de hidrógeno con el nombre comercial de Brite Smile.

## MATERIALES Y METODOS

### AGENTES BLANQUEADORES

#### Opalescence:

- \* Es un gel con peróxido de carbamida al 15% y .11% de fluoruro.
- \* Dispensado y controlado por el profesional.
- \* El gel patentado, pegajoso y viscoso, permanece en el guarda y en los dientes, donde debe estar.
- \* Liberación sostenida durante 8-10 horas.
- \* Contiene 20% de agua para minimizar la deshidratación del diente.
- \* Disponible en sabor original, menta o melón<sup>1</sup>

#### Brite Smile:

- \* Solución de peróxido de hidrógeno al 35%
- \* Polvo catalizador
- \* Jeringa hipodérmica

---

<sup>1</sup> Folleto de información Opalescence gel blanqueador de liberación sostenida de Ultradent, ULTRADENT PRODUCTS, INC.



## SUJETOS DE ESTUDIO

- \* 12 dientes permanentes humanos extraídos :
- ⇒ 5 premolares
- ⇒ 7 incisivos

## EQUIPO DE PROTECCIÓN

- \* Guantes de látex
- \* Cubrebocas
- \* Lentes protectores

## CALIBRACIÓN

- \* Colorímetro incluido en el estuche de Opalescence
- \* Colorímetro marca "VITA" para acrílicos y porcelanas\*

## PROFILAXIS, APLICACIÓN Y LIMPIEZA

- \* Cepillos (profilácticos y dentales).
- \* Pastas (profiláctica y dental)
- \* Godete
- \* Pinceles
- \* Pieza de mano de baja velocidad

## MONTAJE

- \* Acrílico de autopolimerización rápida
- \* Molde
- \* Aditamentos de corte y pulido

## MICROSCOPIO ESTEREOSCÓPICO

- \* Es un microscopio óptico con una cámara fotográfica integrada
- \* Se utiliza para disecciones y observación de muestras, el aumento al que se utilizó fue de 10X con un tiempo de exposición de 3 segundos para la toma de fotografías.
- \* En él no se pueden ver células superficiales sólo proporciona acercamientos al objeto de estudio<sup>2</sup>, por lo cual solo se aprecian detalles clínicos, como cambios de coloración, brillo y defectos estructurales que son observados con mayor detalle.

---

<sup>1</sup> VITA Lumin Vacuum Farbskala H. Rauter GmbH & Co. KG

<sup>2</sup> Información proporcionada por el titular de el Laboratorio de Inmunología de la División de Estudios de Posgrado e Investigación de la Facultad de Odontología, Dr. Juan Carlos Hernández Guerrero.

## METODOLOGÍA

Los fabricantes de cada uno de estos blanqueadores indican el uso de guardas nocturnas, las cuales deben ser fabricadas con espacios en las caras vestibulares para dar cabida al material blanqueador. Para que esta investigación se realizara con los dos agentes blanqueadores en el mismo diente se omitió este paso, ya que cada diente se monto individualmente.

- \* Selección y montaje en acrílico de los dientes
- \* Profilaxia a cada uno de los dientes
- \* Marcación de los dientes en su cara vestibular dividiéndola en dos superficies
- \* En todas las muestras el color fue tomado con los colorímetros "VITA" y el que nos proporciona el estuche de Opalescence, y registrado para su posterior comparación (ver tabla en resultados)
- \* Aplicación del peróxido de carbamida, permaneciendo en la superficie del diente durante 10 horas al día, repitiéndose la aplicación por 5 días
- \* Aplicación de peróxido de hidrógeno permaneciendo en la superficie del diente por espacio de 1 ½ horas, durante 5 días
- \* Al cumplirse el tiempo de permanencia de los blanqueadores sobre la superficie de los dientes se procede a enjuagarlos,

lavarlos con pasta y cepillo dental de uso común y secarlos con paño limpio

- \* Observación de los especímenes en microscopio estereoscópico para su análisis y comparación.

## RESULTADOS

### Clinicos:

Se observó que todas las superficies de esmalte tratadas sufrieron un cambio en sus tonalidades, las muestras marcadas con los números 9 y 7 experimentaron el cambio de un tono, la muestra número 4 se aclaró cuatro tonos y la muestra número 2 se aclaró cinco tonos, las muestras restantes se aclararon dos tonos como estaba previsto; los dos blanqueadores funcionan satisfactoriamente siguiendo sus indicaciones de uso, presentándose una mayor rapidez del efecto blanqueador en la superficie que fue tratada con peróxido de hidrógeno que la superficie tratada con peróxido de carbamida.

Los dos agentes nos proporcionaron el cambio de tonalidad esperado siendo más consistentes estos tonos en la técnica con peróxido de hidrógeno y en un menor grado en la técnica con peróxido de carbamida.

Al llevarse las muestras al microscopio estereoscópico se observó con mayor detalle la veracidad de los hallazgos clínicos descritos anteriormente.

No de muestra	Opalescence		Brite Smile	
	Peróxido de Carbamida		Peróxido de Hidrógeno	
	ANTES	DESPUÉS	ANTES	DESPUÉS
1	B2	B1	B2	B1
2	A2	A1	A2	A1
3	C2	B2	C2	B2
4	A3.5	A1	A3.5	A1
5	A1	B1	A1	B1
6	B2	B1	B2	B1
7	A1	B1	A1	B1
8	B2	B1	B2	B1
9	B2	A1	B2	A1
10	A2	A1	B2	A1
11	A3.5	A2	A3.5	A2
12	A3.5	B1	A3.5	B1

◆ El colorímetro usado para la obtención de los valores de los tonos fue el de la casa "VITA"

#### Histológicos :

La observación histológica no fue posible realizarla por las limitaciones en el equipo necesario para este fin (microscopio electrónico de barrido, microscopia de fuerza atómica y microscopia de transmisión electrónica), por lo cual se recurrió a la literatura que sobre este tema existe, esta menciona que el

esmalte aumenta su porosidad así como su permeabilidad en un porcentaje mínimo al estar en contacto con un agente blanqueador comparado al de su estado normal (es decir sin blanquear). Esto se debe a que los agentes blanqueadores actúan sobre la sustancia interprismática desnaturalizándola y liberando las partículas pigmentantes por medio de intercambio iónico con la sustancia activa de cada blanqueador (29).

## VENTAJAS

### Opalescence:

- \* El paciente puede manejar la sustancia después de haberlo instruido en el consultorio dental
- \* No se requiere la mezcla de los componentes
- \* Fácil uso y almacenamiento de los dispensadores (jeringas de 1.2 cc<sup>3</sup>)
- \* No necesita fuentes secundarias de activación como luz o calor (25).
- \* Gracias al tipo de presentación (gel) de este agente, la estabilidad de sus componentes se mantiene durante más tiempo.

---

<sup>3</sup> centímetros cúbicos

**ESTA TESIS NO DEBE  
SALIR DE LA BIBLIOTECA**

## DESVENTAJAS

- \* Al no tener un control total del tiempo de aplicación, puesto que esto depende del paciente, el efecto deseado puede retardarse
- \* Si la cantidad del blanqueador no es la correcta no se logra el efecto en el período previsto o puede causar algún tipo de lesión a tejidos blandos
- \* Este tipo de blanqueador es de uso continuo por un período predeterminado por el fabricante, si se interrumpe el procedimiento debe dejarse de usar algunos días para reiniciar su aplicación.

## VENTAJAS

### Brite Smile :

- \* Actúa de una manera rápida
- \* El efecto se percibe en menos tiempo
- \* El procedimiento se puede realizar dentro del consultorio dental, teniendo mayor control sobre el manejo de sus componentes
- \* Debido al porcentaje de concentración de la sustancia activa, el tiempo de contacto con el esmalte es menor
- \* Por ser aplicado bajo la supervisión del profesional, los riesgos de irritación a los tejidos blandos disminuyen (27).



## DESVENTAJAS

- \* Inestabilidad de la solución de peróxido de hidrógeno, por lo cual no se puede almacenar durante largos periodos de tiempo (19).
- \* Por ser una sustancia irritante, se deben tomar todas las medidas de protección necesarias para su manejo y aplicación (operador: uso de guantes de látex, cubrebocas y lentes protectores, paciente: aplicación de la sustancia protectora, aislamiento con cera contenida en el estuche, uso de retractores de carrillos, lentes protectores) (17).
- \* Su presentación es forma de una base líquida y un catalizador en polvo, esto representa que el profesional manipule estas sustancias y que las concentraciones en la mezcla no se incorporen correctamente, los efectos deseados no se observen en el tiempo indicado o no se observen (26).

## CONCLUSIONES

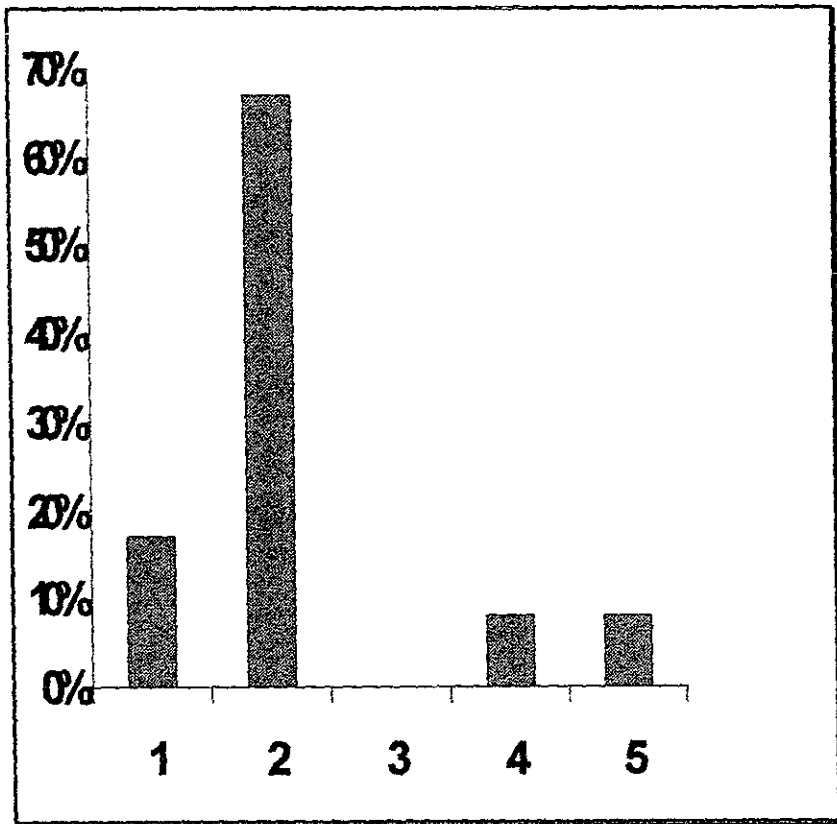
Después de analizar los hallazgos clínicos, confrontar los resultados y valorar las características de los agentes blanqueadores se observó :

- \* Los dos tipos de agentes blanqueadores, si se utilizan correctamente, son efectivos para sus propósitos, notándose que el peróxido de hidrógeno tiene mejor efecto estético en menor tiempo de aplicación.
- \* La manipulación del peróxido de hidrógeno requiere del uso de muchos elementos de protección tanto para el operador como para el paciente, además requiere el mezclado de los elementos que lo componen los cuales tienen gran capacidad irritante. Por otro lado el peróxido de carbamida es más accesible en su uso por que no necesita ser mezclado, sus elementos se encuentran en un gel contenido en jeringas de fácil traslado y uso.
- \* El peróxido de carbamida tiene un tiempo prolongado de aplicación, y por lo tanto la aparición del efecto estético es más retardado.
- \* No se presentaron cambios en la estructura del esmalte perceptibles clínicamente con ninguno de los dos agentes blanqueadores aplicados.
- \* Para la aplicación de cualquiera de estas dos técnicas se debe de analizar detalladamente las necesidades, padecimientos,

hábitos, disposición y cooperación del paciente así como el origen y extensión de la decoloración para determinar el tratamiento correcto a seguir en cada caso.

- \* En el 66% de las muestras se observó un aclaramiento de dos tonos, en el 18% de un tono, en el 8% cuatro tonos y por último cinco tonos en el 8%.

## PORCENTAJES DE CAMBIOS DE TONOS EN LAS MUESTRAS



BIBLIOGRAFÍA  
Y  
HEMEROGRAFÍA

## B I B L I O G R A F I A

- 1.- Arens, Donald. *Clínicas Odontológicas de Norteamérica Estética*. Vol. II. México, 1989. Edit. Interamericana
  
- 2.- Dale, G. Barry. *Esthetic Dentistry (A clinical approach to techniques and materials)*.  
Malvern Pennsylvania, U.S.A. 1993. Lea and febiger. 5<sup>th</sup> edition
  
- 3.- Faunce, Frank. *Clínicas Odontológicas de Norteamérica Materiales dentales*  
Vol. IV  
Madrid, España 1983. Edit. Interamericana
  
- 4.- Feinman, A. Ronald. *Blanqueamiento dental*.  
Barcelona, España 1990. Edit. Doyma
  
- 5.- Guzmán Báez Humberto José. *Biomateriales Odontológicos de uso clínico*  
Bogotá, Colombia 1990. CAT Editores
  
- 6.- Ingle, John Ide. *Endodoncia*.  
México 1994. Mc Graw-Hill Interamericana editores S.A. de C.V.  
4<sup>a</sup> edición

7.- Jenkins, Neil G. *Fisiología y Bioquímica bucal.*

México 1983. Edit. Limusa

8.- Leonardo, Mario Roberto. *Endodoncia, Tratamiento de los conductos radiculares*

Buenos Aires, Argentina 1994. Edit. Médica Panamericana 2ª edición

9.-Schärer, Peter. *Principios estéticos en la odontología restaurativa*

Barcelona, España 1991. Ediciones Doyma

10.- Orban, Balint J. *Histología y embriología bucales*

México, 1981. Ediciones científicas La prensa médica Mexicana S.A

4ª reimpresión de la 1ª edición

11.- Ten, Cate A. R. *Histología oral. Desarrollo, estructura y función*

Buenos Aires, Argentina 1991. Editorial Médica Panamericana S.A.

1ª reimpresión de la 2ª edición

12.- *Diccionario enciclopédico ilustrado de medicina Dorland.*

Volumen I y II

Madrid, España 1992. McGraw-Hill - Interamericana. 9ª edición

13.- McLaughlin, Gerald. *Color atlas of tooth whitening*

Barcelona, España 1991. Espaxs S.A publicaciones médicas

Roselló Ishiyaku EuroAmerica, INC.

14.- Albers, Harry F. *Odontología Estética, Selección y*

*colocación de materiales*

Barcelona, España 1991. Edit. Labor S.A. 1ª reimpresión de la 1ª edición

15.- García-Pelayo, y Gross Ramón. *Pequeño Larousse Ilustrado*

México, 1994. Ediciones Larousse S.A. de C.V.

16.- *McGraw-Hill Diccionario enciclopédico de las ciencias médicas.* Volumen I al V

México, 1985. Libros McGraw-Hill S.A. de C.V. 4ª edición, 1ª en español.



## H E M E R O G R A F Í A

- 17.- Rotstein, Ilan. *Role of catalase in the elimination of residual hydrogen peroxide following tooth bleaching.*  
Journal of endodontics. Vol. 19 No. 11, Noviembre 1993. Pp. 567-569
- 18.- Weiger, Roland. *Effect of various types of sodium perborate on the pH of bleaching agents.*  
Journal of endodontics. Vol. 19 No.5, Mayo 1993. Pp. 239-241
- 19.- Ji-Hua, Chen. *Descomposition rate of hydrogen peroxide bleaching agents under various chemical and physical conditions.*  
The Journal of prosthetic dentistry. Vol. 69 No. 1, Enero 1993. Pp. 46-48
- 20.- Burrell, Kenneth H. *ADA supports vital tooth bleaching-but look for the seal.*  
JADA. Vol. 128 Suplemento. Abril 1997. Pp. 3-5
- 21.- Nathoo, Salim A. *The chemistry and mechanisms of extrinsic and intrinsic discoloration.*  
JADA. Vol. 128 Suplemento. Abril 1997. Pp. 6-10

22.- Goldstein, Ronald E. *In-office bleaching: where we came from, where we are today.*

JADA. Vol. 128 Suplemento. Abril 1997. Pp. 11-15

23.- Christensen, Gordon J. *Bleaching teeth: practitioner trends*

JADA. Vol. 128 Suplemento. Abril 1997. Pp. 16-18

24.- Haywood, Van B. *Nightguard vital bleaching: current concepts and research.*

JADA. Vol. 128 Suplemento. Abril 1997. Pp. 19-25

25.- Garber, David A. *Dentist-monitored bleaching: a discussion of combination and laser bleaching.*

JADA. Vol. 128 Suplemento. Abril 1997. Pp. 26-30

26.- Li, Yiming. *Toxicological considerations of tooth bleaching using peroxide containing agents.*

JADA. Vol. 128 Suplemento. Abril 1997. Pp. 31-36

27.- Floyd, Robert A. *The effect of peroxides and free radicals on body tissues.*

JADA. Vol. 128 Suplemento. Abril 1997. Pp. 37-40

28.- Nathanson, Dan. *Vital tooth bleaching: sensitivity and pulpal consideration.*

JADA. Vol. 128 Suplemento. Abril 1997. Pp. 41-44

29.- Croll, Theodore P. *Enamel microabrasion: observations after 10 years.*

JADA. Vol. 128 Suplemento. Abril 1997. Pp. 45-50

30.- Friedman, Shimon. *Internal bleaching: long-term outcomes and complications.*

JADA. Vol. 128 Suplemento. Abril 1997. Pp. 51-55

31.- Trope, Martin. *Cervical root resorption*

JADA. Vol. 128 Suplemento. Abril 1997. Pp. 56-59

32.- Swift, Edward J Jr. *Restorative considerations with vital tooth bleaching.*

JADA. Vol. 128 Suplemento. Abril 1997. Pp. 60-64.