

11242  
56  
2ej.

UNIVERSIDAD NACIONAL AUTONOMA  
DE MEXICO



HOSPITAL CENTRAL SUR DE ALTA ESPECIALIDAD  
PETROLEOS MEXICANOS

SINDROME DE ESTENOSIS ESPINAL LUMBAR;  
ANALISIS COMPARATIVO ENTRE EL RESULTADO DE  
LOS ESTUDIOS DE IMAGEN (RESONANCIA  
MAGNETICA, TOMOGRAFIA AXIAL  
COMPUTARIZADA Y MIELOTOMOGRAFIA AXIAL  
COMPUTARIZADA) CON LOS HALLAZGOS  
QUIRURGICOS. (HCSAE PEMEX. 1997-OCT. 98)

**TESIS DE POSGRADO**

QUE PARA OBTENER EL TITULO EN LA  
ESPECIALIDAD DE: RADIOLOGIA E IMAGEN

P R E S E N T A :

**DRA. ESMIRNA EUNICE TELLEZ AGUILAR**



**PEMEX**

TESIS CON  
FALLA DE ORIGEN

20 - ENERO - 1998

265936



Universidad Nacional  
Autónoma de México

Dirección General de Bibliotecas de la UNAM

**Biblioteca Central**



**UNAM – Dirección General de Bibliotecas**  
**Tesis Digitales**  
**Restricciones de uso**

**DERECHOS RESERVADOS ©**  
**PROHIBIDA SU REPRODUCCIÓN TOTAL O PARCIAL**

Todo el material contenido en esta tesis esta protegido por la Ley Federal del Derecho de Autor (LFDA) de los Estados Unidos Mexicanos (México).

El uso de imágenes, fragmentos de videos, y demás material que sea objeto de protección de los derechos de autor, será exclusivamente para fines educativos e informativos y deberá citar la fuente donde la obtuvo mencionando el autor o autores. Cualquier uso distinto como el lucro, reproducción, edición o modificación, será perseguido y sancionado por el respectivo titular de los Derechos de Autor.

**HOSPITAL CENTRAL SUR DE ALTA  
ESPECIALIDAD**

**PETROLEOS MEXICANOS**

**TITULO:**

**SINDROME DE ESTENOSIS ESPINAL LUMBAR; ANALISIS  
COMPARATIVO ENTRE EL RESULTADO DE LOS ESTUDIOS DE IMAGEN  
(RESONANCIA MAGNETICA, TOMOGRAFIA AXIAL COMPUTARIZADA Y  
MIELOTOMOGRAFIA AXIAL COMPUTARIZADA) CON LOS HALLAZGOS  
QUIRURGICOS. (HCSAE PEMEX. 1997-OCT.98)**

**TESIS DE POSGRADO.**

**QUE PARA OBTENER EL TITULO EN LA ESPECIALIDAD DE:**

**RADIOLOGIA E IMAGEN**

**PRESENTA:**

**DRA. ESMIRNA EUNICE TELLEZ AGUILAR.**

pa

*Judith Lopez Zepeda*  
**\*\*DR. GUILLERMO HERNANDEZ MORALES.**  
 DIRECTOR DEL HOSPITAL CENTRAL SUR DE ALTA ESPECIALIDAD  
 PETROLEOS MEXICANOS.


*[Signature]*

**\*\*DR. JESUS VAZQUEZ SANCHEZ.**  
 PROFESOR TITULAR DEL CURSO DE RADIOLOGIA E IMAGEN.

*[Signature]*

**\*\*DR. HERIBERTO HERNANDEZ FRAGA**  
 MEDICO RADIOLOGO. ASESOR DE TESIS.

**\*\*DR. ERNESTO DE LEON MARTINEZ.**  
 MEDICO ORTOPEDISTA. ASESOR DE TESIS.



*Judith Lopez Zepeda*  
**\*\*DRA. JUDITH LOPEZ ZEPEDA**  
 JEFATURA DE ENSEÑANZA E INVESTIGACION DEL HCSAE.PEMEX.

## **DEDICO MI TRABAJO:**

**\*A MI ESPOSO ELI HERNANDEZ CABAÑAS**

**\*A MIS PADRES ALBERTO Y ANAMARIA. A MI FAMILIA.**

**\*A MIS SUEGROS ELI Y MAGDALENA.**

**\*A MI HIJO ELI HERNANDEZ TELLEZ, AHORA DE CINCO AÑOS, ESPERANDO QUE UN DIA PUEDA RECOGER LOS FRUTOS DE TODO LO SEMBRADO.**

## **PALABRAS DE GRATITUD A TODO EL PERSONAL DE RAYOS X:**

DR. PLIEGO, DR. VAZQUEZ, DR. MOLINA, DR. FRAGA, DR. REYES, DRA. GONZALEZ, GLORIA LULU, MONICA, PAZZI, LETI, CIRI, CARI, SANDRA, MARI, MATILDE, SOCORRO, LUPITA, OFELIA, SOL, ANA, LUZMA, ESTELA, REYNA, TONY, RAMON, VICENTE, MIGUEL, RAUL, GUSTAVO, QUIQUE, FERNANDO, AGUSTIN, NACHO C., NACHO M., VICTOR, GERARDO, JAIME, SAMUEL, FERNANDO C.

**MENCIONAR SU NOMBRE ES IMPORTANTE, PORQUE EL TIEMPO VIVIDO, FUE IMPORTANTE. ¡GRACIAS!**

**.....¡Porque de Gracia recibisteis, dad de Gracia!**

## CONTENIDO

- ANTECEDENTES
- FISIOPATOLOGIA
- METODOS DE IMAGEN
- PLANTEAMIENTO DEL PROBLEMA
- OBJETIVOS
- HIPOTESIS
- METODOLOGIA
- PROCEDIMIENTO
- ASPECTOS ETICOS / RECURSOS
- RESULTADOS
- DISCUSION
- CONCLUSIONES
- BIBLIOGRAFIA
- APENDICE

## ANTECEDENTES.

El estudio de las imágenes en radiología ha tenido avances en todas las áreas, cambiando enormemente en los últimos años, brindando a los clínicos la oportunidad de dar diagnósticos y tratamientos oportunos de mayor calidad de modo que repercuta en la mejoría de los pacientes.

Para evaluar el verdadero valor clínico de cualquier estudio diagnóstico, debe conocerse su sensibilidad (falsos negativos) y especificidad (falsos positivos). La especificidad o índice de falsos positivos, por lo general se mide en una población de pacientes sintomáticos que han sido sometidos a cirugía, sin embargo a menudo existe un índice de falsos positivos mucho más elevado cuando se estudia un grupo de personas asintomáticas.

La exactitud de cualquier prueba se incrementa, cuando se la combina con un segundo o tercer estudio diagnóstico.

El desafío del médico consiste en elegir las pruebas diagnósticas sobre la base de sus características de rendimiento con el fin de obtener el diagnóstico correcto con el menor costo y morbilidad.

Específicamente, en el presente trabajo se analizaron los métodos de imagen que actualmente son más utilizados para la evaluación diagnóstica de los pacientes con síndrome de estenosis espinal lumbar en base a su especificidad y sensibilidad; hablamos de RESONANCIA MAGNETICA, TOMOGRAFIA AXIAL COMPUTARIZADA Y MIELOTOMOGRAFIA AXIAL COMPUTARIZADA.

El síndrome de estenosis espinal lumbar (SEEL) es una combinación de cambios mecánicos, metabólicos e inflamatorios que producen una forma característica de síntomas y signos valorables en los métodos de imagen. La estenosis espinal es el estrechamiento del conducto raquídeo por alteraciones estructurales extradurales. Se agrupan en 1.-Congenitas y 2.-Adquiridas; estas últimas pueden ser a) Agudas, donde destaca la herniación discal, aunque pueden ser traumáticas, infecciosas y neoplásicas, y b) Crónica, - degenerativa, secundaria a envejecimiento del disco. Aquí analizaremos a unos de los componentes del SEEL englobados en la Enfermedad lumbar degenerativa.

La historia natural de la degeneración lumbar depende de los cambios anatómicos progresivos de los discos intervertebrales y de las facetas articulares relacionados con el envejecimiento, afectados por alteraciones dinámicas con sufrimiento espinal cuando se estenosa el conducto raquídeo en diferentes grados. La debilidad muscular, la inestabilidad discointervertebral, la consecuente osteoartrosis constituyen la secuencia de eventos que pueden ser vistos en los métodos de imagen de acuerdo a la resolución y contraste de cada uno de ellos.<sup>1</sup>

Todos los autores concuerdan en que esta patología, constituye un problema sin duda de salud pública, se calcula que hasta el 80 % de la población en general sufre el síntoma de dolor

Todos los autores concuerdan en que esta patología, constituye un problema sin duda de salud pública, se calcula que hasta el 80 % de la población en general sufre el síntoma de dolor lumbar en algún momento de su vida. El National Center for Health Statistics considera que los trastornos de la región lumbar y columna son la causa más frecuente de limitación de la actividad en adultos jóvenes. Tal situación no es ajena en la institución de Petroleos Mexicanos siendo el dolor lumbar una causa frecuente de consulta diaria creando un costo elevado para la institución en forma de tiempo, de días no laborados, compensaciones, tratamiento e incapacidades. Es por lo ya mencionado que es de suma importancia conocer, para definir un protocolo de estudio más específico, primero la anatomía de la columna lumbar y la información que de ella nos brindan los métodos de imagen, la fisiopatología de este padecimiento y por supuesto las técnicas de los métodos de imagen en cuestión.

## **ANATOMIA**

La columna lumbosacra tiene muchos componentes y puede dividirse en elementos anteriores (cuerpos vertebrales y discos intervertebrales), elementos posteriores (pedículos, pilares articulares y articulaciones interapofisiarias), tejidos blandos y tejido nervioso. El tejido nervioso de ésta región está compuesto por el cono medular y la cola de caballo, las raíces y nervios lumbares y el plexo sacro.

### **Elementos anteriores:**

**Cuerpos vertebrales.-** La columna lumbosacra está normalmente formada por cinco segmentos lumbares y el sacro. Cada segmento lumbar tiene un cuerpo vertebral grande y de forma aproximadamente cuadrangular. Las placas terminales superior e inferior de los cuerpos vertebrales están cubiertas por un cartílago fenestrado en el que se insertan los discos intervertebrales.

Cada cuerpo vertebral tiene una capa externa de hueso cortical compacto y denso que rodea una parte medular interna compuesta por trabéculas óseas y médula ósea.

**Discos intervertebrales.-** están compuestos por un núcleo gelatinoso central (núcleo pulposo) rodeado por fibrocartilago denso y tejido fibroconjuntivo (anillo fibroso). Los discos intervertebrales lumbares normales son ligeramente cóncavos hacia atrás, excepto en L5-S1, en que tienen un aspecto redondeado. Los cambios debidos a desecación y degeneración del disco en relación con la edad comienzan a mediados de la veintena y continúan durante el resto de la vida. En la TC los discos son ligeramente hiperdensos, en comparación con el músculo adyacente. En RM, el tejido predominantemente fibroso compacto, como las fibras de Sharpey y el anillo externo tienen una señal baja tanto en T1 como en T2, mientras que el tejido fibrocartilaginoso con matriz mucoide como el núcleo pulposo, tiene una intensidad de señal alta en T2.



### **Elementos posteriores:**

**Pedículos.**-Los pedículos son gruesas columnas óseas formadas en su mayor parte por hueso cortical denso.Surgen de los cuerpos vertebrales y sirven para unir éstos al arco neural y formar el conducto espinal.

**Pilares articulares.**-Los pilares articulares están formados por la pars interarticularis y las carillas articulares superior e inferior.

**Carillas articulares.**- Las articulaciones interapofisiarias son de tipo diartrodial con revestimiento sinovial y conectan las apófisis articulares posterosuperiores de la vértebra inferior con la apófisis articular posteroinferior de la vértebra subyacente.Hay una fuerte cápsula fibrosa en la cara posterexterna de cada articulación: en ese lugar,las únicas barreras entre la articulación y el conducto vertebral son el ligamento amarillo y la membrana sinovial. En la columna lumbar superior,los pilares articulares y las articulaciones están orientadas en un plano casi parasagital,mientras que en la región lumbar inferior su posición es más oblicua. En los estudios de imagen axiales la articulación tiene forma de un champiñón, en el que la carilla articular superior forma el sombrero y la inferior junto con la lámina el tallo. En la RM sagital,la pars interarticularis se encuentra entre la carilla articular superior,más apuntada, y la inferior. de aspecto más redondado por debajo.

**Láminas y apófisis espinosas.**- Las láminas son placas de hueso relativamente plano,que se extiende hacia atrás a partir de los pilares articulares y se juntan entre sí en la línea media,donde forman la raíz de las apófisis espinosas.

**Ligamentos:** Los ligamentos longitudinal anterior (LLA) y el ligamento longitudinal posterior (LLP) son gruesas bandas de tejido fibroso denso que se extienden a lo largo de la superficie anterior y posterior de cada cuerpo vertebral,desde la base del cráneo hasta el sacro.Sirven para unir los cuerpos vertebrales entre sí y se insertan en los discos intervertebrales. El LLA se extiende desde la base del cráneo hasta S1.Se reconoce en RM sagital T1 como una línea de señal muy baja que está en contacto directo con la superficie anterior de los cuerpos y discos vertebrales sucesivos.El LLP es una banda más delgada que se extiende desde C1 hasta la primera vértebra sacra, éste no se adhiere a los cuerpos vertebrales y tiene un segmento central más estrecho y se adhiere con firmeza al anillo fibroso.En RM se ve como una banda de señal baja que se moldea a la superficie posterior del disco,pero que tensa la concavidad del cuerpo vertebral como una ballesta;entre el LLP y el cuerpo vertebral se interponen venas y grasa epidurales.

El ligamento amarillo (LA) nace en la cara anterior del borde inferior de una lámina y se inserta en la superficie posterior de la lámina que ésta por debajo. El aspecto del LA en la RM sagital varía según se aleja de la línea media.Su menor espesor está en la línea media, donde se le ve como una banda lineal y oblicua de señal baja que se adhiere al borde superior de una de las apófisis espinosas y a la superficie inferior de la siguiente.En las imágenes parasagitales el LA aparece en forma de un triángulo heterogéneo,con una estrecha base por debajo y una base más ancha en su extremo

caudal, cerca de la lámina. En el agujero de conjunción se ve como una estructura curvilínea de señal baja que cubre la superficie anterior de la articulación.

En los estudios de TC y RM, el LA se ve como una estructura en forma de V que cubre la articulación por delante y a veces está ocupado por grasa por detrás. En la TC tiene una atenuación similar a la del músculo; la señal en RM es variable, debido a que sufre cambios degenerativos con la edad y puede calcificarse o ser infiltrado por grasa.

A menudo se encuentran en los agujeros de conjunción unos pequeños ligamentos, el corporotransverso y el transforamíneo. Estas bandas fibrosas se originan en el disco intervertebral y se insertan en el pedículo, la apófisis articular superior o el ligamento amarillo, y reducen el espacio potencial disponible para las raíces nerviosas que atraviesan el agujero de conjunción.

**Grasa y venas epidurales:** La grasa extradural rodea el saco tecal lumbosacro y los manguitos radiculares. La grasa epidural contiene numerosas venas de pequeño calibre, que se anastomosan entre sí en la línea media entre el LLP y el cuerpo vertebral posterior, para formar el plexo venoso epidural. Las venas de la base vertebral atraviesan los cuerpos vertebrales lumbares y emergen cerca de la línea media, para drenar en dicho plexo; éste se ve en forma de delgados focos lineales de señal baja en RM ponderada en T1 y en T2. El realce tras la administración de contraste es variable, pero a veces puede ser intenso.

**Nervios y meninges:** La médula espinal distal termina en una zona ligeramente ensanchada y en forma de diamante: el cono medular. La punta del cono se encuentra normalmente hacia el nivel de L1-L2. Las raíces de los nervios espinales inferiores salen del cono medular y pasan hacia abajo al saco tecal, donde forman la cauda equina o "cola de caballo".

Con el empleo de secuencias de espín-eco ponderadas en T2, la RM proporciona una definición detallada de los márgenes de la teca, raíces nerviosas y vainas nerviosas que se asemeja a la mielografía hidrosoluble convencionales o a la MIELOTC.

**Nervios lumbares y agujeros de conjunción:** Entre L1 y L5 las raíces nerviosas salen del conducto vertebral formando un ángulo de unos 45 grados. Las raíces motoras están por delante de las sensitivas desde su salida del saco tecal hasta los ganglios raquídeos. El tamaño de los ganglios varía normalmente de manera considerable, desde 6mm en L1 a 15mm en S2.

Los pedículos forman los bordes superior e inferior del agujero de conjunción, y la carilla articular y el ligamento amarillo, el borde posterior, mientras que el borde anterior lo forma el cuerpo vertebral por arriba y el disco intervertebral y el LLP por abajo. El agujero de conjunción lumbar es normalmente más ancho en su cara superior y se estrecha hacia abajo. Cada raíz nerviosa lumbar sale del conducto vertebral por la parte superior del agujero, por encima del nivel del disco intervertebral. En 90% de los casos el ganglio raquídeo está por debajo del pedículo. En la RM sagital, el agujero, ocupado por

grasa, se parece a la cabeza y al pico de un pájaro, con el ganglio raquídeo formando el ojo. (FIG. 1 Y 2)

## FISIOPATOLOGIA

La estenosis espinal lumbar puede ser producto como ya se menciono de una herniación aguda del núcleo pulposo del disco intervertebral y se manifiesta con dolor lumbar intenso y presencia de atrapamiento radicular. O bien en su manifestación mas común, tiene su origen fisiopatológico en el envejecimiento del disco intervertebral. Éste que en un principio está constituido por un anillo fibroso de fibrocartilago y un núcleo gelatinoso, pierde hidratación produciéndose un colapso del espacio intersomático y bajo el efecto de fuerzas mecánicas anormales puede producirse herniación que restringe el diámetro de un canal ya comprometido por los cambios estructurales del proceso degenerativo. Ambos mecanismos con llevan a una disminución en la distancia intersomática, que se traduce en cambios topográficos del resto de las estructuras que participan de la constitución del canal raquídeo. El disco herniado por si solo constituye un factor mecánico que disminuye la luz del conducto. El ligamento longitudinal posterior es arrastrado por la herniación o bien ante el colapso del espacio pierde su tensión normal y se hace laxo e hipertrofia. Las facetas articulares sometidas a presión aumentada por colapso de la columna anterior, pierde integridad del cartilago articular, con pinzamiento; se presenta hipertrofia de las facetas, osteofitosis marginal del foramen y al vencer la cápsula articular termina subluxándose restringiendo aún más el foramen.

El ligamento amarillo se hiperlaxa de igual forma, engruesa y contribuye como factor mecánico al restringir la luz del conducto. Las láminas del arco posterior se aproximan entre si, e incluso pueden llegar a cabalgarse, amén de que sufran engrosamiento. Todo lo anterior se traduce en un cambio de los puntos de apoyo y se producen movimientos anormales, los cuales se traducen en artrosis con aparición de osteofitos marginales en la cara posterior del cuerpo vertebral y en torno al foramen, hipertrofia de los recesos laterales, esclerosis facetaria y pinzamiento. Todos estos cambios descritos se combinan y producen en sus diferentes localizaciones reducción del canal espinal y/o foraminal y son como ya se mencionaba valorados en los métodos de imagen.

## METODOS DE IMAGEN

Si bien las radiografías simples son útiles para la inspección de las estructuras óseas de la columna vertebral y partes blandas paraespinales, los contenidos del conducto raquídeo que incluyen medula espinal, duramadre, ligamentos, disco no son analizados.

Mielografía: ha sido durante mucho tiempo el estandar de mayor valor para la evaluación de esta patología, sin embargo es incapaz de diferenciar una protrusión discal de una invasión ósea o de otra estructura sobre el conducto raquídeo o en el foramen.

Es invasivo y no debe ser tomado a la ligera aunque con los agentes modernos de contraste las complicaciones sean mínimas. 24% de personas asintomáticas presentan mielografías anormales.

**TOMOGRAFIA AXIAL COMPUTARIZADA :** Técnicamente se irradia con rayos X un objeto desde diferentes ángulos en un mismo plano. La absorción de los rayos X se mide con detectores de alta sensibilidad; los valores de la absorción se cifran digitalmente y se almacenan en un ordenador. La región explorada se divide en un número determinado de elementos volumétricos, cuya densidad se calcula a partir de los datos almacenados, una vez que ha finalizado la exploración. Los valores de densidad de los elementos volumétricos se convierten en unidades de medida (Unidades Hounsfield), se asignan a una escala de tonos grises y se reproduce en forma de una imagen en tonos grises.

La imagen por TAC muestra de esta manera, estructuras de tejidos en forma de valores de densidad y elementos volumétricos. Contrariamente a la imagen de rayos X convencional, no se trata de estructuras superpuestas sino de la representación gráfica de un corte transversal. Modalidad no invasiva, versátil, muy disponible para valorar anomalías de columna lumbosacra. Las múltiples imágenes en corte transversal (axial) se obtienen en varios niveles y con la reconstrucción de imágenes pueden formarse vistas en los planos coronal, sagital y tridimensional. La TAC no solo muestra la configuración ósea de la columna vertebral sino también señala las partes blandas en sombras o densidades de diferentes grados de modo que los ligamentos, raíces nerviosas, el tejido adiposo libre y protrusiones de discos intervertebrales pueden evaluarse conforme se relacionan con su contenido óseo. Varias comparaciones prospectivas de TAC con la mielografía demuestran sensibilidad de 97% Vs 93% y especificidad de 80% Vs 76%. (7)

La sensibilidad de TAC parece mejorar con el agregado de material de contraste intradural, esto es, MIELOTOMOGRAFIA AXIAL COMPUTARIZADA hasta en un 30%. Otros autores (5) mencionan a la TAC como primer método a elegir y que el uso de material de contraste intratecal está en discusión. Pero pese a estas publicaciones en la literatura médica que señalan la exactitud promedio de la TAC, en alrededor del 90% en personas sintomáticas; 34% en personas asintomáticas presentaron TAC anormales cuando fueron revisadas por expertos. (6) Esto indica que un paciente con antecedentes y examen físico negativo para una lesión raquídea presenta una probabilidad de 1 a 3 de mostrar una TAC anormal. Si se opera sólo con TAC habrá un 30% de probabilidad de cirugía innecesaria. Pero apoyando la TAC con un cuadro clínico positivo y claro el resultado es casi excelente. En esta institución se realiza el estudio con un procedimiento rutinario básico, que consiste en realizar con el paciente en la mesa del equipo en decúbito supino cortes seriados a través generalmente de los últimos tres discos intervertebrales, previa obtención de un escanograma, para situar los espacios en cuestión y valorar la posible presencia o no de vértebras transicionales; con inclinación del gantry para intentar mantener el eje de los cortes paralelo al disco. Los cortes se

realizan con un desplazamiento de la mesa de 3mm por un grosor de corte de 3mm. El estudio es fotografiado con imágenes magnificadas y una ventana óptima que permita valorar adecuadamente las diferentes estructuras, para lograr esto es necesario utilizar ventanas para partes blandas y para hueso. Se cuenta con la opción de realizar reconstrucción de los cortes realizados por cada espacio para obtener imágenes multiplanares en anteroposterior, lateral, y oblicuos. (FIG. 3)

Para realizar la MIELOTIC, técnicamente se usa el mismo procedimiento descrito en el párrafo anterior; previa instilación del material de contraste al espacio subaracnoideo mediante punción lumbar, esto es con el paciente en la misma mesa el equipo tomográfico en decúbito lateral, se prepara la región lumbar como para una intervención quirúrgica, se determina el sitio de punción de acuerdo con el probable sitio de lesión, generalmente en L3-L4, se infiltra con anestésico local y se procede a la punción con agujas número 18-20, se introduce la aguja con el bisel paralelo al eje longitudinal del cuerpo, después de haber punzado a la duramadre y la aracnoides, se gira el bicel en dirección cefálica, sacando el mandril de la aguja esperando obtener LCR claro y continuo, en el servicio de Tomografía de éste hospital se obtiene en una jeringa de 20ml, aprox. 5 ml de LCR para mezclarse con 5-6ml de material de contraste hidrosoluble, no iónico. Posteriormente se instila el total de la mezcla (10-11ml) en forma lenta, siempre confirmando estar en el sitio adecuado. Se retira la aguja previa colocación del mandril. Y se acomoda al paciente en decúbito supino con la cabeza elevada aprox. 30 grados. Con la técnica mencionada es prácticamente posible realizar casi de inmediato el estudio de TAC con óptimos resultados. El paciente permanece aproximadamente 2 hrs en observación para asegurar la no existencia de complicaciones.

**RESONANCIA MAGNETICA:** Tomografía de protones nucleares (RM), constituye el avance tecnológico más moderno en el estudio con imágenes de la columna vertebral.

Da lugar a imágenes del cuerpo por las diferentes propiedades magnéticas de los núcleos atómicos, especialmente de los átomos de hidrógeno. Estos se excitan en el campo magnético por impulsos electromagnéticos, y midiéndose el comportamiento a lo largo del tiempo de los núcleos atómicos, al emitir energía tras la excitación. Aunque las imágenes son muy parecidas a las de la TAC, muestran algo completamente diferente. En la TAC los valores de grises representan el nivel de atenuación de los rayos X, mientras que en la exploración por RM representan la densidad atómica de hidrógeno de las diferentes estructuras.

La señal que conduce a la imagen efectiva depende de la densidad de los núcleos incluidos, de su velocidad de flujo, de su tiempo de relajación y de los parámetros de excitación. Estos últimos influyen especialmente sobre la estructura de la imagen y los contrastes.

El tiempo que precisan los protones para volver a su situación original, tras su excitación se denomina tiempo de relajación T1, mientras que la constante de tiempo para el desfase se llama tiempo de relajación T2. Con motivo de los tiempos de

relajación se pueden hacer afirmaciones sobre las estructuras tisulares.

Los componentes de un tomógrafo RM que le dan singularidad residen en el tunel de examen y son tres: El imán, bobinas de RF (ondas de radiofrecuencia) y los gradientes de campo.

El imán es el componente más voluminoso de tomógrafo RM, debe producir un campo magnético externo (CME) con tres características fundamentales: gran intensidad, permanencia en el tiempo y uniformidad. Los electroimanes comprenden intensidades de campo que expresadas en teslas (T), oscilan entre mínimos de 0.06 T y máximos de 2T (1 tesla equivale a 104 gauss {G}).

Las bobinas RF son emisoras de radio que constan de un elemento transmisor y otro receptor. Los gradientes magnéticos tienen por objeto codificar espacialmente la señal de RM, ya que si el objetivo final es formar una imagen, es necesario poder asignar una localización espacial correcta a los núcleos que emite la señal.

Los siguientes términos son importantes para la interpretación de las imágenes de RM:

-Imágenes que se captan con un solo imán de 1.5 teslas, con una secuencia exploratoria TR (tiempo de duración de la secuencia) de 600ms y TE (tiempo en que se recoge o mide la señal) < 20ms, se denominan imágenes ponderadas en T1.

-Las imágenes ponderadas en T2 se toman con una secuencia exploratoria de TR aprox. 2,500ms y un TE de 90ms. Si se utiliza un TE de 15ms, se representan las denominadas imágenes potenciadas en densidad protónica (DP), por regla general, se emplea una secuencia de doble eco, con un TE de 15ms, aproximadamente y de 90ms de tal manera que se capten imágenes ponderadas en DP y en T2, con una medición. La elección de los valores TR y TE es la manera mediante la cual el operador, controla el contraste. (FIG.4) En las calificaciones del comportamiento de la señal se compara la intensidad de la señal de una lesión, con una estructura base, para poder hablar de iso, hipo o hiperintensidades. El procedimiento requiere al paciente en la mesa del equipo en decúbito supino para ser introducido dentro del tubo resonador. Y con un programa ya establecido se realiza el estudio, obteniéndose las imágenes en los tres planos ortogonales.

Los estudios iniciales con aparatos de menor resolución por el uso de imanes pequeños y de bobinas corporales que no permitían obtener imágenes de cortes delgados, se pensaba que la TAC era mejor; ahora hay imanes más potentes, mejores bobinas y nuevas secuencias de pulso y la RM tiene mejor resolución. Supera a la mielografía e iguala a la TAC, algunos refieren 93% de certeza diagnóstica si se combina TC y RM. Otros estudios revelan 76.5% para la RM, 76% MIELOTAC y 73.6% para la TAC.

En resumen y de acuerdo a la literatura consultada, actualmente se reconoce a la RM como el método de diagnóstico por imagen de elección para el estudio de la columna lumbar, pero con una diferencia porcentual diagnóstica menor al 5%, lo que estadísticamente no representa relevancia.

**Hallazgos:** En la TAC se observan mejor los cambios de discartrosis ,inclusive,cuando existe la presencia de gas nitrógeno en el espacio intervetebral. La presencia de complejos osteofíticos, hipertrofias facetarias y ligamentarias también son mejor valorados en la TAC que en la RM .

En la TAC se puede clasificar el grado de la herniación discal en términos generales (FIG.5):

GRADO I.- protrusión sin contacto (leve-asintomático)

GRADO II.- cuando el disco impronta el saco dural o raices nerviosas.(moderada-con o sin síntomas)

GRADO III.- protrusión discal grande y siempre sintomática.(grave-se debe sospechar secuestro o fragmento discal libre.)

También se valoran adecuadamente las hernias discales laterales.

En la MIELOTC , existe mejor diferenciación de los límites precisos del saco dural y de las raices nerviosas .

En la RM (FIG.6) la progresión degenerativa del disco se acompaña por cambios en los platillos vertebrales y alteraciones en la intensidad de señal del cuerpo vertebral y alteraciones del platillo vertebral descritas por MODIC (10):

MODIC TIPO I: Fase inicial de la degeneración, las imágenes en T1 se identifican como áreas hipointensas en platillos vertebrales y médula ósea adyacente.En T2 ,éstas áreas se observan hiperintensas debido al reemplazo de médula grasa con tejido de alto contenido hídrico.

MODIC TIPO II: Los tipo I progresan al II de uno a tres años después con reemplazo del tejido fibrovascular por aumento en la grasa medular,identificándose en T1 hiperintenso y en T2 isointenso o discretamente hiperintensa.

MODIC TIPO III: Asociado a enfermedad discal degenerativa crónica avanzada; T1 hipointensidad y T2 hipointensidad, lo que representa intensa esclerosis ósea adyacente al espacio intervertebral afectado.

## PLANTEAMIENTO DEL PROBLEMA:

En el HCSAE de Petroleos Mexicanos se utilizan principalmente tres métodos de imagen para el diagnóstico del Síndrome de estenosis espinal lumbar : RESONANCIA MAGNETICA, TAC Y MIELOTAC, cada uno con diferentes técnicas y costos; se considera que la especificidad y sensibilidad de cada uno de ellos para el diagnóstico de esta patología es similar cuando se compara con el hallazgo quirúrgico.



## OBJETIVOS:

- 1.- Conocer la sensibilidad y especificidad para la Tomografía axial computarizada en el diagnóstico del Síndrome de estenosis espinal lumbar en un grupo de 30 pacientes comparando el diagnóstico radiológico con los hallazgos quirúrgicos como estándar de oro.
- 2.- Conocer la sensibilidad y especificidad para la Mielotomografía axial computarizada en el diagnóstico del Síndrome de estenosis espinal lumbar en un grupo de 30 pacientes al comparar el diagnóstico radiológico con los hallazgos quirúrgicos como estándar de oro.
- 3.- Conocer la sensibilidad y especificidad para la Resonancia magnética en el diagnóstico del Síndrome de estenosis espinal lumbar en un grupo de 30 pacientes al comparar el diagnóstico radiológico con los hallazgos quirúrgicos como estándar de oro.

## HIPOTESIS.

Para el estudio del Síndrome de estenosis espinal lumbar los métodos de imagen :RM, TAC y MIELOTAC tienen una especificidad y sensibilidad diagnóstica por separado similar ,lo cual se demuestra al comparar a cada grupo estudiado con los hallazgos quirúrgicos , al ser considerados éstos como el estándar de oro .

## METODOLOGIA.

Diseño de la investigación: se realizó una revisión de casos , que conforman un estudio observacional, retrospectivo, longitudinal y descriptivo para prueba diagnóstica. En el cual se tomaron 90 pacientes distribuidos en tres grupos de 30 pacientes cada uno , todos derechohabientes del HCSAE de PEMEX y todos sometidos a cirugía; con diagnóstico postoperatorio de alguno de los componentes del Síndrome de estenosis espinal lumbar en el periodo comprendido de enero de 1997 a octubre de 1998. El primer grupo estudiado con el método de imagen de TAC, el segundo grupo con MIELOTAC y el tercer grupo estudiados con RM. En los 90 pacientes se valoraron los espacios L4-L5 y L5-S1.

#### CRITERIOS DE INCLUSION:

- 1.-Diagnóstico clínico de Síndrome de estenosis espinal lumbar, de origen degenerativo.
- Sin cirugía previa por algún cuadro anterior.
- 2.-Intervención quirúrgica correctiva posterior a los estudios de imagen en el periodo de enero 1997 a octubre 1998.
- 3.-Estudio de imagen previo a la cirugía ,(TAC, MIELOTAC o RM.)
- 4.-Ambos sexos
- 5.-Cualquier edad.

#### CRITERIOS DE EXCLUSION:

- 1.-Pacientes que no cumplan con los criterios de inclusión.

#### CRITERIOS DE ELIMINACION:

- 1.- Pacientes cuyos estudios de imagen se encontraron extraviados.

#### VARIABLES:

Se calificarán los siguientes parámetros:

- 1.-Edad como variable cuantitativa.
- 2.-Sexo como variable dicotómica.
- 3.- Especificidad y Sensibilidad de la TAC, MIELOTAC Y RM al diagnosticar:  
-Hernia discal ,Hipertrofia facetaria, hipertrofia ligamentaria,discartrosis, osteofitos, compromiso radicular.
- 4.-Diagnósticos postquirúrgicos. Definidos igual a las variables del punto anterior.  
(3 y 4 como variables cualitativas)

## **PROCEDIMIENTO:**

Se revisaron las hojas quirúrgicas del servicio de Ortopedia y Traumatología, enlistando a los pacientes con cirugía de columna lumbar por el diagnóstico de Síndrome de estenosis espinal lumbar, tomando en cuenta los parámetros de los criterios de inclusión; anotando los hallazgos quirúrgicos de cada uno, posteriormente con la ficha de identificación personal se busca en expedientes clínicos la fecha en que se le realizó algún estudio de imagen previo a la cirugía, para agrupar en tres grupos de 30 pacientes cada uno, teniendo los primeros reportado un estudio de TAC, los segundos un estudio de MIELOTAC y el tercer grupo un estudio de RM por lo menos. En el apartado de estudios de gabinete se busca la hoja de interpretación por médico radiólogo. Cuando ésta hoja no fue encontrada en el expediente clínico se buscó en archivo de rayos X, el estudio en cuestión y de no contar con el reporte por escrito se enseñó las placas radiográficas a un médico radiólogo adscrito al servicio de Radiología e imagen del HCSAE, el cual desconocía el diagnóstico postquirúrgico, anotando su interpretación al estudio mostrado. Una vez recabada esta información se procede a llenar una hoja de datos por paciente, donde incluye datos de identificación personal, se especifica a que grupo de estudio pertenece, y enlistadas las variables cualitativas ya mencionadas tanto de los hallazgos por imagen como de los hallazgos quirúrgicos se realiza una correlación de ambas, en los espacios L4-L5 y L5-S1 para dar paso al análisis estadístico.

## **ANALISIS ESTADISTICO.**

Medidas de tendencia central y dispersión porcentual

Sensibilidad y Especificidad.

## **ASPECTOS ETICOS.**

En su momento se requirió la autorización de paciente para los estudios de imagen, previa explicación de su procedimiento, así como para la cirugía se firma la hoja de internamiento y aceptación del tratamiento; basándose ésta en técnicas quirúrgicas, establecidas para el manejo de estenosis espinal lumbar, contemplados en el protocolo de técnicas y procedimientos instituido por los servicios médicos de PEMEX, para sus derechohabientes. Para la consulta de expedientes clínicos y radiológicos del presente trabajo no se requiere autorización ya que en nada modificó o alteró su tratamiento.

## **RECURSOS.**

Material: -archivo de notas quirúrgicas del servicio de Ortopedia y Traumatología del HCSAE

- Expedientes clínicos, hojas de interpretación de los estudios realizados.
- Estudios radiológicos. Los estudios de TAC y MIELOTAC fueron realizados con material y personal del HCSAE PEMEX. Los estudios de RM son subrogados a otras instituciones que cuentan con éste recurso.

Personal: -Médicos radiólogos  
-Médico ortopedista  
-Médico residente de radiología.

## RESULTADOS.

De los pacientes operados por algún componente del síndrome de estenosis espinal lumbar entre Enero 1997 a Octubre de 1998, se tomaron 90 pacientes que cumplieran con los criterios de inclusión, formando 3 grupos de 30 pacientes cada uno; el primer grupo de pacientes contaban con un estudio previo a la cirugía de TAC simple de columna lumbar; el segundo grupo con un estudio de MIELOTIC y en el 3er. Grupo los pacientes tenían un estudio previo de RM.

Se analizaron los 6 hallazgos patológicos (variables diagnósticas) más frecuentes que se pueden encontrar como consecuencia del SEEL en los 3 métodos de imagen que se consideraron, mismos que se confirman o no en el estándar de oro, es decir en la cirugía, con el fin de conocer la especificidad y sensibilidad de cada método de imagen en cuestión, en los espacios L4-L5 y L5-S1 para cada uno de los 90 pacientes.

Las variables diagnósticas a comparar fueron: -Hernia discal, Hipertrofia facetaria, Hipertrofia ligamentaria, Compromiso radicular, Discartrosis, Osteofitos. Con un total de 180 variables posibles a considerar en cada grupo de 30 pacientes por un solo espacio vertebral comparado; 360 variables diagnósticas en total, por grupo.

En el grupo estudiado con TAC ,encontramos un promedio de edad en los pacientes de 48 años +/- 14; con una distribución por sexo del 43% para el sexo femenino con 13 pacientes y del 57% para el sexo masculino con 17 pacientes.

TABLA 1.-

ESPACIO L4-L5		ESTANDAR DE ORO (QX)	
		SI	NO
T			
A	SI	40	9
C	NO	19	112
TOTAL		180	

Es decir, de 49 hallazgos diagnósticos positivos en la TAC ,sólo 40 fueron confirmados por la cirugía y 9 no fueron encontrados; y de 131 hallazgos diagnósticos posibles,112 fueron negados en tomografía y efectivamente no fueron encontrados en la cirugía,pero 19 fueron negativos para la TAC cuando si existían.

Se concluye: SENSIBILIDAD 68%  
 ESPECIFICIDAD 93%



TABLA 2.-

ESPACIO L5-S1.	ESTANDAR DE ORO (QX)		
		SI	NO
T	SI	33	7
A			
C	NO	15	125
	TOTAL		180

Es decir ,de 40 hallazgos diagnósticos reportados en la TAC, 33 fueron confirmados en la cirugía, mientras que 7 no fueron encontrados; y de 145 hallazgos diagnósticos no reportados en la TAC , 125 no existían pero 15 si se encontraron en el acto quirúrgico.

Se concluye: SENSIBILIDAD 69%  
 ESPECIFICIDAD 95%

TABLA 3.-

TOTAL DE HALLAZGOS DIAGNOSTICOS ENCONTRADOS EN LA TAC COMPARADOS CON EL ESTANDAR DE ORO, PARA AMBOS ESPACIOS.

		ESTANDAR DE ORO (QX)	
		SI	NO
T A C	SI	73	16
	NO	34	237
TOTAL		360	

Es decir, de 89 hallazgos diagnósticos reportados en la TAC como positivos 73 fueron confirmados por la cirugía y 16 no fueron encontrados; y de 271 hallazgos diagnósticos posibles que en la TAC no se reportaron como positivos 237, efectivamente en la cirugía no se encontraron ,pero 34 si existian.

Se concluye:

SENSIBILIDAD 68%  
ESPECIFICIDAD 94%

Se resume, entonces que el promedio total de lesiones diagnosticadas por la TAC en el espacio L4-L5 es de 2 con 2 hallazgos quirúrgicos en promedio; lo que da un valor de P de 0.2 NO SIGNIFICATIVO.

En el espacio L5-S1 el número promedio de lesiones diagnosticadas en la TAC fueron 1 con 2 hallazgos quirúrgicos, el valor de P es de 0.4 NO SIGNIFICATIVO.

Además se obtiene la información siguiente:

- Variable con mayor índice de falsos negativos : Hipertrofia ligamentaria
- Variable con mayor índice de falsos positivos: Hernia discal.

En el grupo estudiado con MIELOTC el rango de edad fue de 45 años +/-12, y la distribución por sexo fue de 11 pacientes femeninas con el 42% y de 19 pacientes masculinos con el 58%.

TABLA 4.—

ESPACIO L4-L5		ESTANDAR DE ORO (QX)	
		SI	NO
MIELO	SI	37	16
	NO	15	112
	TOTAL		180

Es decir, de 53 hallazgos diagnósticos positivos en la MIELOTC, 37 si fueron confirmados en la cirugía, mientras que 16 no se encontraron,; y de 127 hallazgos diagnósticos reportados negativos en la MIELOTC ,efectivamente 112 no se encontraron en la cirugía, el resto,(15) si se describieron en el acto quirúrgico.

Se concluye: SENSIBILIDAD 71%  
 ESPECIFICIDAD 88%

TABLA 5.-

ESPACIO L5-S1	ESTANDAR DE ORO (QX)		
		SI	NO
MIELO	SI	29	12
	NO	17	122
TOTAL		180	

Es decir, de 41 hallazgos diagnósticos reportados positivos en la MIELOTC sólo 29 se confirmaron en la cirugía, con 12 no encontrados; y de 139 diagnósticos posibles que en la MIELOTC no se describieron ,122 efectivamente no se encontraron en el acto quirúrgico pero 17 si fueron reportados como positivos.

Se concluye: SENSIBILIDAD 63%  
 ESPECIFICIDAD 91%

TABLA 6.-

TOTAL DE HALLAZGOS DIAGNOSTICOS ENCONTRADOS EN LA MIELOTC, COMPARADOS CON EL ESTANDAR DE ORO, PARA AMBOS ESPACIOS.

		ESTANDAR DE ORO (QX)	
		SI	NO
MIELO	SI	66	28
	TC	NO	32
TOTAL		360	

Es decir, de 94 hallazgos diagnósticos reportados en la MIELOTC como positivos, 66 se confirmaron en la cirugía, pero 28 no fueron encontrados; y de 266 hallazgos quirúrgicos no reportados positivos, 234 efectivamente no se encontraron en el acto quirúrgico y 32 si existían que no fueron descritos en la MIELOTC.

Se concluye: SENSIBILIDAD 67%  
ESPECIFICIDAD 89%

El total de lesiones diagnósticadas en promedio para el espacio L4-L5 en el estudio de MIELOTC fueron 2 con 2 hallazgos quirúrgicos y un valor de P de .6 NO SIGNIFICATIVO. En el espacio L5-S1 el promedio de lesiones diagnósticas en el estudio radiológico fue de 1 con 1 hallazgo quirúrgico en promedio y un valor de P de .7 NO SIGNIFICATIVO.

-Variable diagnóstica con mayor índice de falsos negativos: Hipertrofia facetaria e hipertrofia ligamentaria

-Variable diagnóstica con mayor índice de falsos positivos: Hernia discal.

En el grupo de pacientes estudiados con RM , el rango de edad observado fue de 46 años+/- 1 , la distribución por sexo fue del 39% para el sexo femenino con 11 mujeres y del 61% para el sexo masculino con 19 pacientes.

TABLA 7.-

ESPACIO L4-L5		ESTANDAR DE ORO (QX)	
		SI	NO
R	SI	42	13
M	NO	12	113
TOTAL		180	

Es decir, de 55 hallazgos diagnósticos descritos en la RM, 42 se confirmaron en la cirugía, y 13 no se encontraron; y de 125 hallazgos diagnósticos no mencionados positivos en la RM , efectivamente 113 no se encontraron en el acto quirúrgico, mientras que 12 si estaban presentes aunque en la RM no se describieron.

Se concluye: SENSIBILIDAD 78%  
 ESPECIFICIDAD 90%

TABLA 8.-

ESPACIO L5-S1		ESTANDAR DE ORO (QX)	
		SI	NO
R	SI	40	12
M	NO	18	110
	TOTAL	180	

Es decir , de 52 hallazgos diagnósticos reportados positivos en la RM, 40 si fueron encontrados en la cirugía, mientras que 12 no; y de 128 hallazgos diagnósticos no descritos en la RM, 110 efectivamente no existían cuando el paciente fue sometido a cirugía, pero 18 si se encontraron aún cuando no se describieron en el estudio de imagen.

Se concluye: SENSIBILIDAD 69%  
 ESPECIFICIDAD 90%

TABLA 9.-

TOTAL DE HALLAZGOS DIAGNOSTICOS REPORTADOS EN LA RM COMPARADOS CON EL ESTANDAR DE ORO, EN AMBOS ESPACIOS.

		ESTANDAR DE ORO (QX)	
		SI	NO
R	SI	82	25
M	NO	30	223
TOTAL		360	

Es decir, de 107 hallazgos diagnósticos, descritos en la RM, 82 Se confirmaron en los hallazgos quirúrgicos y 25 no fueron encontrados; de un total de 253 hallazgos diagnósticos no reportados como positivos en la RM, efectivamente 223 no existían, pero 30 si se encontraron en la cirugía.

Se concluye: SENSIBILIDAD 73%  
ESPECIFICIDAD 90%

El total de lesiones diagnósticadas en promedio por la RM, en 30 pacientes fueron 2, con 2 hallazgos quirúrgicos en promedio, para un valor de P de .9 NO SIGNIFICATIVO, en el espacio L4-15. En el espacio L5-S1 el promedio de lesiones diagnósticadas fue de 2 y 2 hallazgos quirúrgicos, con un valor de P de .5 NO SIGNIFICATIVO.

-Variable diagnóstica con mayor índice de falsos negativos: Hipertrofia facetaria y ligamentaria.

-Variable diagnóstica con mayor índice de falsos positivos: Hernia discal.



# ESTA TESIS NO DEBE SALIR DE LA BIBLIOTECA

## DISCUSION.

El SEEL es considerado un problema importante de salud, al ser la causa más frecuente de limitación funcional en adultos de mediana edad; fueron estudiados sus hallazgos con los tres métodos de imagen de mayor uso en la actualidad para su diagnóstico; primeramente se demostró que en la institución de PEMEX, la mayor incidencia ocurre en pacientes adultos de mediana edad, derechohabientes, trabajadores-activos, siendo importante su diagnóstico y tratamiento oportuno para brindarles un mejor pronóstico y disminuir costos a la institución, por estudios realizados, sea en el HCS o subrogados, días no laborados, cirugía, tratamiento, rehabilitación, etc...

La patología en cuestión fue mayor en el sexo masculino, como grupo más expuesto a trabajos forzados.

Los resultados obtenidos demuestran que la TAC es el método de imagen con mayor porcentaje de especificidad, con el 94% es decir, es altamente confiable para reconocer cuando no hay patología, lo que es de gran utilidad para evitar cirugías innecesarias, le sigue la RM con 90% y la MIELOTAC con 67%. En la literatura se reporta, mayor porcentaje diagnóstico global para la RM y en segundo lugar para la MIELOTAC Y TAC, pero como ya se mencionó en los antecedentes, la diferencia en porcentajes no tiene significación estadística. En este estudio, se demuestra que la RM y la TAC son equiparables, en cuanto al diagnóstico, pues mientras que uno tiene mayor sensibilidad, el otro es mejor en no dar falsos positivos; ante tal circunstancia se tiene que considerar el hecho de que las variables diagnósticas, que se tomaron en cuenta en éste trabajo, no son incluidas todas en otros trabajos previos reportados en la literatura, por otro lado es aceptado en la misma que la TAC es mejor para valorar hipertrofia facetaria, ligamentaria y la discartrosis en algunos estadios, cuando se utilizan ventanas adecuadas; que la RM al dar cortes en el plano sagital permite observar mejor la hernia discal y la MIELOTAC brinda información exacta de la situación y límites del saco dural y raíces nerviosas, tiene el inconveniente técnico de que al tener que modificar ventanas para manejar mejor los contrastes, pierde la definición en partes blandas y óseas, por lo que para tener resultados 100% confiables, se tendrían que analizar, tal vez cada una de las variables diagnósticas por separado y estudiar la especificidad y sensibilidad de los métodos de imagen para cada una de las variables.

Es importante mencionar, que según lo reportado en la literatura, el porcentaje de sensibilidad de los 3 estudios está por arriba de 90%, en este trabajo el porcentaje encontrado fue menor, del 63-68-73% (MIELOTAC, TAC, RM respectivamente) pero cabe señalar que los trabajos reportados fueron realizados en centros con departamentos diagnósticos especializados en columna y el servicio de Radiología e Imagen del Hospital es un servicio de Radiología general, por lo que consideramos que el margen de diferencia en nuestros tres resultados es aceptable, si

además se analiza el hecho de que la RM es interpretada en otra institución de igual reconocimiento.

En cuanto al promedio total de lesiones diagnósticas se observó, similitud en los datos brindados por los métodos de imagen y por los hallazgos quirúrgicos son en promedio 2 de los 6 que se pueden encontrar para los 3 estudios. Los valores de P encontrados en todos los casos fueron reportados, NO SIGNIFICATIVOS, lo que nuevamente apoya la hipótesis planteada.

En cuanto a las variables, con mayor índice de falsos negativos, el problema mayor se encontró en el diagnóstico de hipertrofia del ligamento amarillo en los tres estudios, nuevamente consideramos esto, probablemente por las variaciones en las ventanas aplicadas, al fotografiar los estudios, situación que depende totalmente del área técnica en los estudios de TAC y MIELOTC y en parte en la RM; por otro lado puede ser que ocurra subestimación de dicho hallazgo por el médico radiólogo, quien al identificar otra patología como hernia discal, que por si sola condicione el compromiso medular y/o radicular, da por obvias otras variables causales. En la RM y MIELOTC también se encontró a la hipertrofia facetaria además de la ligamentaria sin diagnosticarse radiológicamente, apoyándonos en lo ya mencionado, la RM resulta menos específica para diagnosticar la hipertrofia facetaria y en la MIELOTC generalmente no se da una ventana que demuestre adecuadamente partes óseas, sino se concentra el interés en visualizar el contraste en el saco y raíces nerviosas.

La variable con mayor índice de falsos positivos, fue la hernia discal en los 3 estudios, es decir fue diagnosticada más veces de lo que en realidad se encontró en la cirugía. Este "sobrediagnóstico" más que errores reales de "ver algo que no existe", lleva implícito, la falta de unificación en cuanto a la terminología adecuada que se usa en la descripción de la patología discal, esto es: hernia discal, protrusión discal, abombamiento discal, extrusión. Añadiéndoseles además, muchas veces los grados de leve, moderado, grave o I, II, III; o para indicar el sitio: lateral, central, focal, completa, etc.... de tal manera que si el radiólogo reportó, hernia discal grado II (disco protruyendo al saco dural) fue descrito en la hoja quirúrgica como protrusión discal o del anillo fibroso. O se reporta hernia discal leve cuando en realidad es una protrusión del anillo fibroso. Así se encontraron varios casos en los que por cuestión de terminología, se dieron diferencias en los porcentajes, por lo que es importante que el presente estudio sirva para unificar los términos en donde la protrusión discal implica laxitud del anillo fibroso y la hernia discal propiamente dicha, es cuando el componente central del disco también está desplazado. De tal manera que la información descrita por el radiólogo sea en los mismos términos que para el cirujano de columna.

Existe la posibilidad de que algunos hallazgos encontrados en el acto quirúrgico, posteriormente no sean reportados en forma completa en la hoja quirúrgica, lo que representaría una variable no controlable en el presente trabajo.

## CONCLUSIONES:

1.- En nuestro medio y dada la necesidad de ahorrar gastos por subrogar estudios de RM de columna lumbar y el uso de material de contraste en la MIELOTAC, concluimos que la TAC es el método de imagen de elección como primera opción, para el estudio de la patología discal baja, brindando un excelente porcentaje de especificidad y aceptable sensibilidad; dejando abierta a partir de éste estudio la decisión de realizar RM y/o MIELOTAC en casos de duda diagnóstica, valorando el costo de la primera y la invasividad de la segunda. Con la conclusión anterior podemos confirmar la hipótesis planteada.

2.- Establecer con el personal técnico encargado de fotografiar los estudios de TAC y MIELOTAC los parámetros de ventanas óptimos para cada uno de acuerdo a la patología.

3.- Es conveniente realizar sesiones conjuntas con el servicio de Ortopedia y Radiología (incluyendo a Neurología, ya que también operan a éstos pacientes), para aclarar términos, aclarar dudas y tomar decisiones en cuanto a nuevos estudios de imagen.

4.- Se requiere que el médico radiólogo reporte en forma completa cada uno de los hallazgos que encuentre en los estudios de imagen, describiendo en forma detallada, sin omitir ninguno.

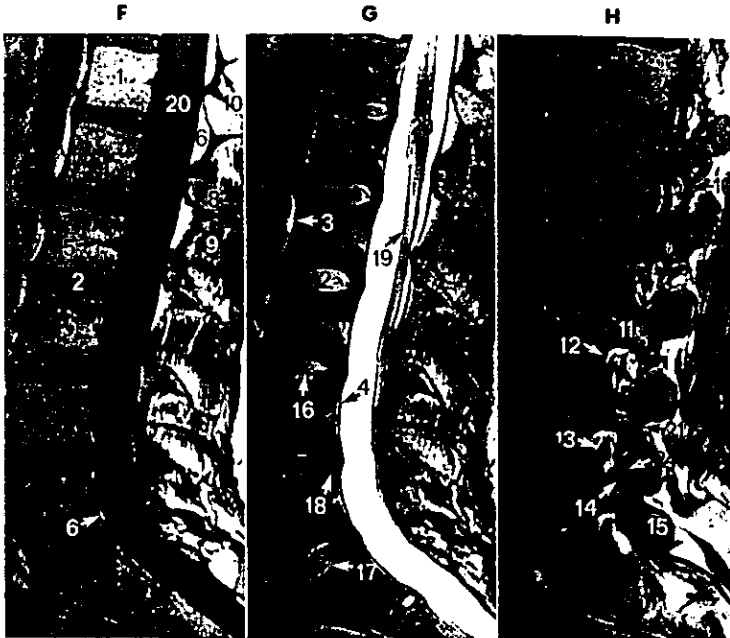
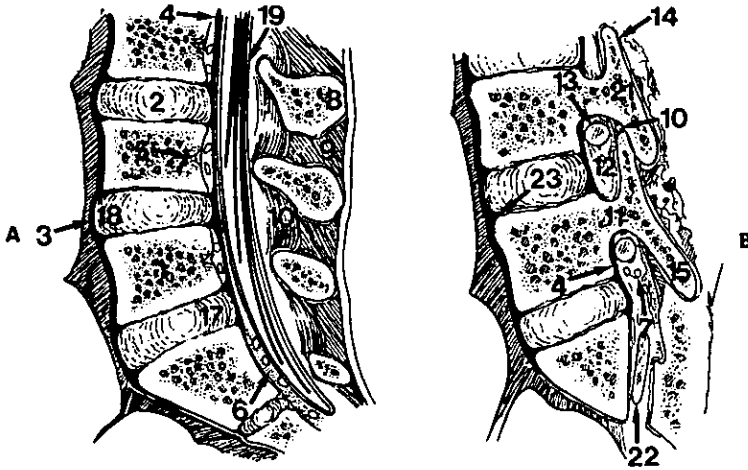
5.- Creemos que éste análisis, aunque puede mejorarse en muchos aspectos, brindó una información muy útil para la institución; dando la pauta para que el protocolo de estudio en los pacientes con patología lumbar baja sea reconsiderado, tomando en cuenta los recursos con los que se cuentan. Sin que eso afecte por supuesto, la atención y pronóstico de los pacientes.

## BIBLIOGRAFIA.

- 1.- Van Akkerveeken, P.f.: Lumbar Spinal Stenosis. Classification and clinical presentation, *Orthopade*, 22(4), 202-10, 1993.
- 2.- Quiroz, F.: *Tratado de Anatomía Humana, México, De. Porrúa, 1ª. De. 1982, pag. 24-39*
- 3.- Turner, J.A., Ersek, M., Herron L.,: Surgery for lumbar spinal stenosis, *Spine*, 17(1), 1-8, 1991.
- 4.- Iikko-E; Lahde-S. CT as the primary radiological examination of lumbar spine., *Rontgenblatter*. 1988 Oct. 41(10):414-6
- 5.- Larsson-EM; Holtas - S; Cronqvist-S. Emergency magnetic resonance examination of patients with spinal cord symptoms. *Acta -Radiol*. 1988 Jan-Feb; 29(1):69-75
- 6.- Fagerlund-MK, CT in low back pain before and after myelography. A qualitative comparison. *Acta-Radiol*. 1988 May-Jun; 29(3):353-6
- 7.- Jackson-RP; Cain—JE Jr; Jacobs -RR; Cooper-BR., The neuroradiographic diagnosis of lumbar herniated nucleus pulposus. II. A comparison of CT, myelography, CT-mielography and RM. *Spine* 1989 Dec ; 14(12):1362-7
- 8.- H.Gordon Deen, Jr M.D. Diagnosis and management of lumbar disk disease. *Mayo Clin Proc*. 1996; 71:283-287.
- 9.- Scott D. Boden , The use of Radiographic Imaging Studies in the evaluation of patients who have degenerative disorders of the lumbar spine. *The Journal of bone and joint surgery*. Vol. 78-A no. 1 January 1996.
- 10.- Modic. MT, Masaryk TJ, Ross JS, et al. Imaging of degenerative disc disease. *Radiology*, 168: 177-186
- 11.- Anne G. Osborn, MD, FACR. *Neurorradiología diagnóstica*, Mosby , 1996 edición en español, capítulo 20, págs. 785-790, 835-861

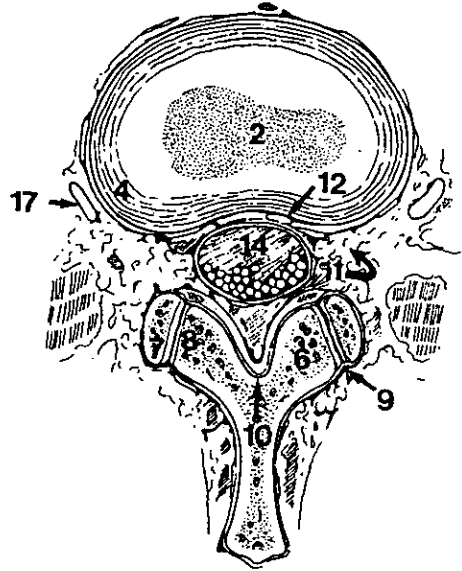
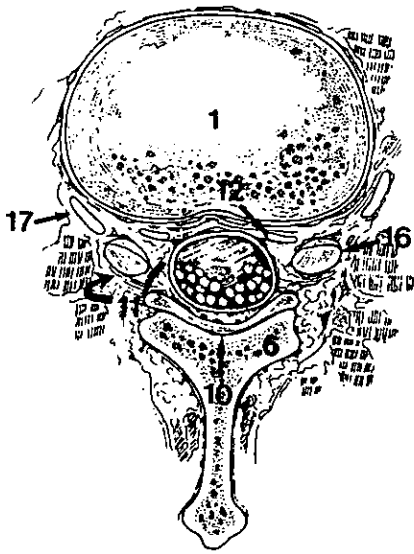
APENDICE.

FIG.1 Y 2



F a H, RM sagital de alta resolución. Las imágenes ponderadas en T1 (F) y en T2 (G) muestran la anatomía normal en la línea media. H, RM sagital ponderada en T1 a través de los agujeros de conjunción, que muestra la relación entre los tejidos blandos y el hueso y el disco intervertebral que los rodean. 1, Cuerpo vertebral. 2, Disco intervertebral (núcleo pulposo). 3, Ligamento longitudinal anterior. 4, Ligamento longitudinal posterior. 5, Plexo venoso de la base vertebral. 6, Grasa epidural. 7, Venas epidurales. 8, Apófisis espinosas. 9, Ligamento interespinoso. 10, Ligamento amarillo. 11, Pedículo. 12, Agujero de conjunción con grasa y venas epidurales. 13, Ganglio raquídeo. 14, Carilla articular superior. 15, Carilla articular inferior. 16, Hendidura intranuclear. 17, Fibras anulares internas del disco. 18, Fibras anulares externas del disco. 19, Cola de caballo. 20, Cono medular. 21, Porción interarticular. 22, Ratz de S1. 23, Fibras de Sharpey. 24, Espacio articular.

FIG.3 Y 4



RM axial ponderada en T1 que muestra la anatomía normal en imagen de la columna lumbosacra. 1, Cuerpo vertebral 2 Núcleo pulposo. 3. Fibras anulares internas del disco. 4. Fibras anulares externas del disco. 5, Pedículos. 6, Lámina. 7. Carilla articular superior. 8, Carilla articular inferior. 9. Espacio articular. 10, Ligamento amarillo. 11, Grasa epidural (la flecha curva indica el agujero de conjunción). 12, Plexo venoso epidural. 13, Plexo venoso de la base vertebral. 14, Saco tecal con las raíces de la cola de caballo 15, Raíces eferentes. 16, Ganglios raquídeos. 17, Nervio extraforaminal. 18, Apófisis transversa. 19, Porción interarticular. 20, Apófisis espinosa. (D, Cedida amablemente por V. M. Haughton.)

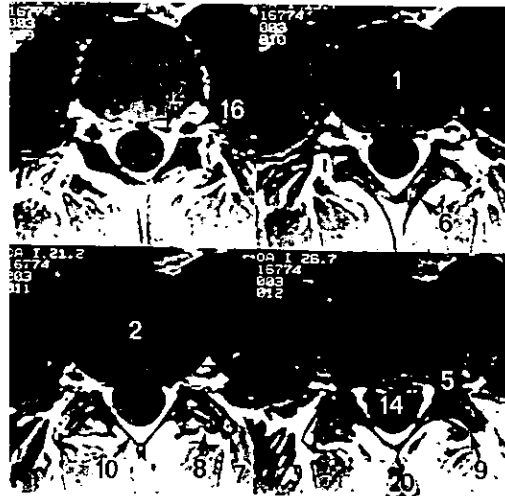
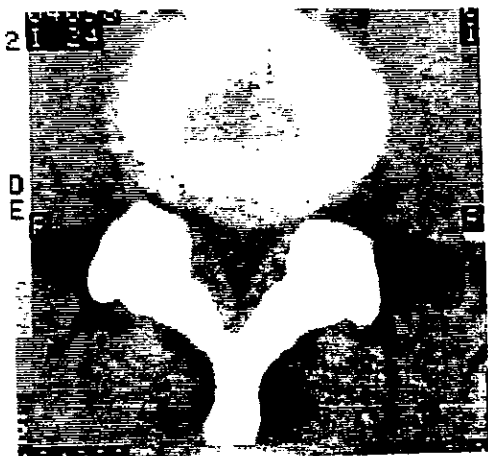


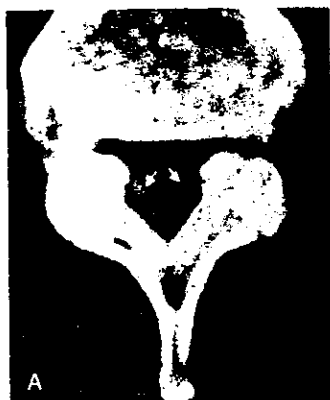FIG. 5 Y 6



**Protusión discal grado 2.** Esta protusión de amplia base está produciendo una impronta moderada sobre el saco dural. Por lo tanto corresponde a una protusión grado 2 que puede ser o no sintomática.



**Protusión discal grado 3.** Esta es una protusión discal derecha focal extremadamente grande (flechas), que está impregnando la raíz nerviosa derecha y el saco dural. Este disco presenta también un componente con una base amplia que no toca el saco dural o las raíces nerviosas.



**Hipertrofia del ligamento amarillo.** (A) El ligamento amarillo (flechas) aparece incurvado hacia adentro y ocupando el canal central, produciendo estenosis de canal. Las carillas articulares están hipertrofiadas, aunque estamos viendo una ventana de partes blandas que no lo muestra bien. (B) Esta imagen de TAC con metrizamida muestra una gran impronta sobre el lado derecho del saco dural producida por una hipertrofia de ligamento amarillo. Obsérvese la artropatía degenerativa de las pequeñas articulaciones.

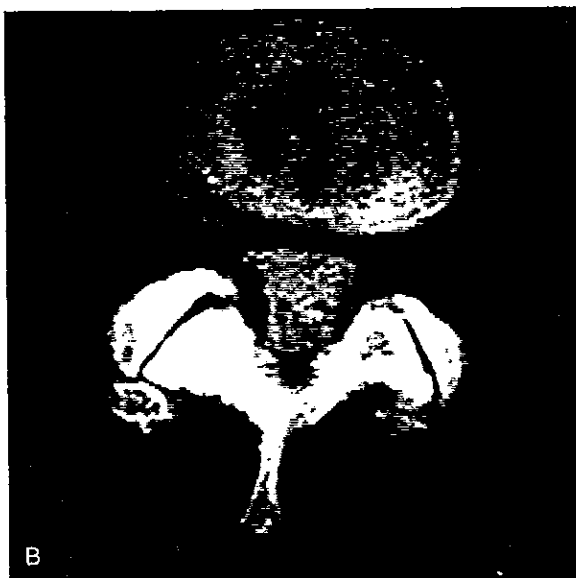
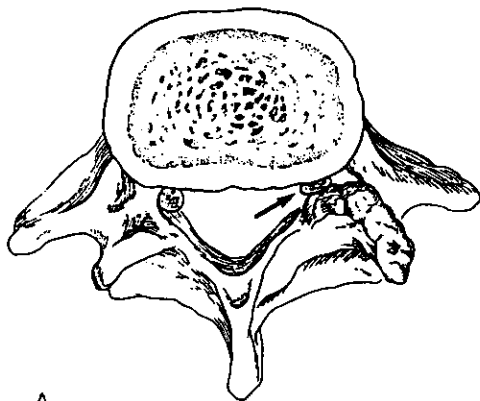


FIG.7 Y 8

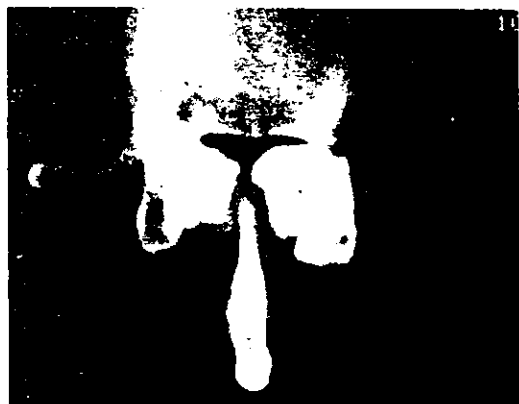


A



B

**Estenosis del receso lateral.** (A) El dibujo muestra como un sobrecrecimiento óseo puede afectar a una raíz nerviosa (flecha) en el receso lateral. (B) El receso lateral derecho (flecha) aparece estrechado debido a sobrecrecimiento óseo. La raíz nerviosa se localiza en el receso lateral y puede estar o no lo suficientemente afectada por este proceso para producir síntomas.



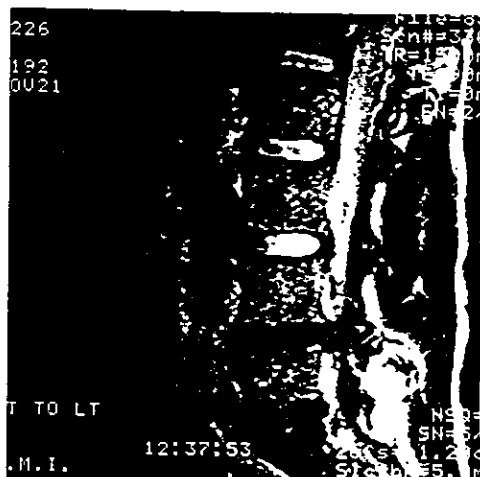
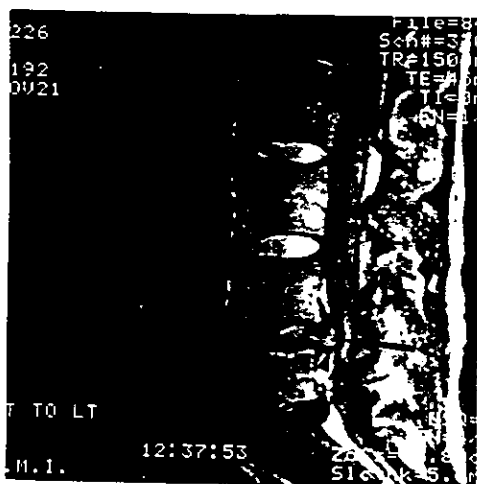
**Hipertrofia de las carillas articulares.** El causa más frecuente de estenosis de canal es el proceso degenerativo de las carillas articulares con hipertrofia, como en este ejemplo. Esto se ve mejor empleando una ventana para hueso, ya que las ventanas para partes blandas pueden conducirnos a error y hacer que carillas articulares normales aparezcan hipertrofiadas.



FIG.9 Y 10



A, La RM sagital ponderada en T1 muestra una altura discal normal y una ligera protrusión hacia atrás de los discos intervertebrales de L4-L5 y L5-S1 (flechas). B, IPT2 sagital en la que los discos son relativamente hipointensos. Se ven pequeños focos de señal alta en el anillo externo de ambos discos (flechas). C, IPT1 poscontraste que muestra el realce de estas áreas (flechas), probablemente debido a tejido de granulación vascularizado en desgarros anulares.



HOJA DE DATOS POR PACIENTE.

Método de imagen: \_\_\_\_\_ Fecha de estudio \_\_\_\_\_

Nombre \_\_\_\_\_

Edad \_\_\_\_\_ Sexo \_\_\_\_\_ Ficha \_\_\_\_\_

Diagnostico radiológico

Diagnóstico quirúrgico

- 1.-Hernia discal \_\_\_\_\_
- 2.-Hipertrofia facetaria \_\_\_\_\_
- 3.-Hipertrofia ligamentaria \_\_\_\_\_
- 4.-Compromiso radicular \_\_\_\_\_
- 5.-Discartrosis \_\_\_\_\_
- 6.-Osteofitos \_\_\_\_\_

- 1.-Hernia discal \_\_\_\_\_
- 2.- Hipertrofia facetaria \_\_\_\_\_
- 3.-Hipertrofia ligamentaria \_\_\_\_\_
- 4.-Compromiso radicular \_\_\_\_\_
- 5.-Discartrosis \_\_\_\_\_
- 6.-Osteofitos \_\_\_\_\_

Conclusión: diagnóstico radiológico

Igual \_\_\_\_\_

Diferente \_\_\_\_\_

++Lo anterior para cada espacio (L4-L5 y L5-S1) de los 90 pacientes.