

11242

45
29.



**UNIVERSIDAD NACIONAL AUTONOMA
DE MEXICO**

FACULTAD DE MEDICINA
DIVISION DE ESTUDIOS DE POSTGRADO E INVESTIGACION
INSTITUTO MEXICANO DEL SEGURO SOCIAL
HOSPITAL GRAL. CENTRO MEDICO NACIONAL LA RAZA



ALTERACIONES DETECTADAS EN LA ARTICULACION
DEL CARPO CON LAS PROYECCIONES
DORSOPALMAR Y OBLICUA DORSOPALMAR EN
PACIENTES CON ARTRITIS REUMATOIDE JUVENIL.

T E S I S

QUE PARA OBTENER EL TITULO DE:
MEDICO ESPECIALISTA EN
RADIOLOGIA E IMAGEN

PRESENTA:

JOSE LUIS REYES OLIVARES



IMSS

MEXICO. D. F.

1998

**TESIS CON
FALLA DE ORIGEN**

268750



Universidad Nacional
Autónoma de México



UNAM – Dirección General de Bibliotecas
Tesis Digitales
Restricciones de uso


DERECHOS RESERVADOS ©
PROHIBIDA SU REPRODUCCIÓN TOTAL O PARCIAL

Todo el material contenido en esta tesis esta protegido por la Ley Federal del Derecho de Autor (LFDA) de los Estados Unidos Mexicanos (México).

El uso de imágenes, fragmentos de videos, y demás material que sea objeto de protección de los derechos de autor, será exclusivamente para fines educativos e informativos y deberá citar la fuente donde la obtuvo mencionando el autor o autores. Cualquier uso distinto como el lucro, reproducción, edición o modificación, será perseguido y sancionado por el respectivo titular de los Derechos de Autor.


HOJA DE AUTORIZACION




DR. EMILIO ESCOBAR PICASSO

JEFE DE DIVISION DE EDUCACION E INVESTIGACION

MEDICA DEL H.G. C.M.N. "LA RAZA"




DR. FRANCISCO REYES LARA

JEFE DE LA DIVISION DE LABORATORIO Y GABINETE

DEL H.G. C.M.N. "LA RAZA"

COORDINADOR DEL CURSO DE

LA ESPECIALIDAD DE RADIOLOGIA E IMAGEN



DR. JESUS RAMIREZ MARTINEZ

MEDICO ADSCRITO AL SERVICIO DE RADIODIAGNOSTICO

TURNO VESPERTINO DEL H.G. DEL C.M.N. "LA RAZA"

ASESOR DE TESIS

AGRADECIMIENTOS

AL DR. JESUS RAMIREZ MARTINEZ

Por su aportación de conocimientos y ayuda en la elaboración de esta tesis.

AL T.R. PEDRO BARRON INFANTE

Por su valiosa cooperación y aportación de conocimientos en la realización de las proyecciones necesarias para esta tesis.

A TODOS LOS MEDICOS RADIOLOGOS

Por compartir su conocimiento y consejos para ayudar a lograr el avance en un peldaño mas de mi vida profesional.

DEDICATORIA

A TI HIJO MIO

Por ser el aliciente para seguir adelante en la superación
y por todo el tiempo que no he podido estar contigo.

A MIS PADRES:

Por haberme traído a este mundo y por su apoyo y guía
en mis metas propuestas. Por los principios que me
enseñaron.

A MIS HERMANOS:

Por las desveladas y desmañanadas. Por su apoyo y
comprensión para terminar esta etapa de mi vida como
profesionista.

INDICE

RESUMEN.....	1
INTRODUCCION.....	2
OBJETIVOS.....	7
MATERIAL.....	8
METODO.....	9
RESULTADOS.....	10
DISCUSION.....	11
CONCLUSION.....	12
APENDICE.....	13
BIBLIOGRAFIA.....	18

RESUMEN

TITULO: Alteraciones detectadas en la articulación del carpo con las proyecciones dorsopalmar y oblicua dorsopalmar en pacientes con artritis reumatoide juvenil.

OBJETIVO: Buscar cual de las proyecciones, dorsopalmar u oblicua dorsopalmar de la región del carpo detecta mejor las alteraciones en pacientes con diagnostico de artritis reumatoide juvenil.

DISEÑO: Prospectivo, transversal, comparativo, observacional, clínico.

MATERIAL Y METODO: Se estudiaron las articulaciones del carpo de 21 pacientes con diagnostico de artritis reumatoide juvenil del departamento de reumatología pediátrica del H.G. del C.M.N. " la raza" en un periodo comprendido del 15 de octubre al 11 de noviembre de 1998. Realizando proyecciones oblicuas dorsopalmares y dorsopalmares.

Se valoraron ambas incidencias en busca de cambios como son disminución del espacio articular, irregularidad de los núcleos de osificación, aumento de partes blandas, alteraciones del crecimiento, osteoporosis, anquilosis ósea intraarticular y deformidad. Realizando análisis estadístico y mostrándolos en gráficas.

RESULTADOS: De la población estudiada 12 pacientes fueron del sexo femenino (57%), 9 fueron del sexo masculino (43%). Se demostró que la edad mas frecuente de presentación fue entre los 3 y 17 años con predominio entre los 12 a 17 años. 4 pacientes no presentaron alteración y los restantes 17 demostraron osteoporosis en un 80%, disminución del espacio articular 47% e irregularidad en los núcleos de osificación en un 33%. Las proyecciones oblicuas no permitieron evaluar todas las estructuras debido a la sobreposición de imágenes.

CONCLUSIONES: Las alteraciones demostradas que se pudieron valorar en ambas proyecciones fueron osteoporosis, disminución del espacio articular e irregularidad de los núcleos de osificación, no demostrándose correlación entre estas y las alteraciones en el crecimiento, anquilosis ósea intraarticular o la deformidad. La placa dorsopalmar es indispensable para el estudio inicial de pacientes con artritis reumatoide juvenil para la valoración de los cambios a nivel de el carpo y realizando solo en situaciones especiales la proyección oblicua como una proyección auxiliar.

INTRODUCCION

La artritis reumatoide juvenil (ARJ) es una enfermedad sistémica de tejido conectivo, cuya etiología es desconocida, que aparece durante la infancia, afectando principalmente las articulaciones y que se asocia a varias manifestaciones extraarticulares.(1)

Los primeros casos de ARJ se publicaron en 1864 por el pediatra francés Cornil pero fue George Frederic Still en 1896 quién da una descripción y clasificación tentativa basada en la observación de 19 casos y revisión de las notas de otros 3 durante sus 2 años de residencia en el Great Ormond Street. Posteriormente en Gran Bretaña la ARJ en niños fue referida como enfermedad de Still. (2)

La frecuencia de ARJ es variable. En México se refiere una prevalencia de 2 casos por 100,000 habitantes y una incidencia anual de 0.7 a 0.8 casos nuevos por cada 100.000 habitantes. (3)

ETIOLOGIA:

La etiología de la ARJ es desconocida, pero igual que en otras enfermedades reumáticas, es probable que intervengan factores predisponentes de origen genético mecanismos inmunopatológicos y factores ambientales. Existe una hipótesis que postula que la enfermedad es el resultado de la infección por un mecanismo aún no identificado, otra que se trata de un fenómeno de hipersensibilidad, o una reacción autoinmune frente a un estímulo desconocido. Se ha observado una ligera agregación familiar coincidiendo varios casos de ARJ en la misma familia, la coexistencia familiar de adultos con AR y niños con ARJ así como la aparición de gemelos homocigóticos.

Cada subtipo de ARJ presenta asociación específica del antígeno HLA, lo que indica que existe cierta predisposición genética a la enfermedad, la presentación pauciarticular tipo II se asocia al HLA B27, la pauciarticular tipo I a los HLA DR8, DR5 y DR6 y la que cursa con factor reumatoide positivo al DR4. Las formas de comienzo sistémico y seronegativas, no han sido asociadas a ningún antígeno HLA, ni son de aparición familiar. (4)

CLASIFICACION:

Dentro de la Artritis Crónica Juvenil (ACJ) se aceptan una serie de entidades que se expresan en la clasificación de Resnick y Niwayama:

- 1.- ARTRITIS DEL ADULTO (seropositiva) de inicio juvenil
- 2.-ARTRITIS CRONICA SERONEGATIVA (enfermedad de Still) Enfermedad sistémica clásica, Enfermedad poliarticular, Enfermedad oligo o monoarticular. (5)
- 3.- ESPONDILITIS ANQUILOPOYETICA DE INICIO JUVENIL
- 4.- ARTRITIS PSORIASICA
- 5.-ARTRITIS DE LA ENFERMEDAD INFLAMATORIA INTESTINAL
- 6.-OTRAS ESPONDILOARTROPATIAS SERONEGATIVAS
- 7.-ARTRITIS MISCELANEAS

ANATOMIA PATOLOGICA:

La ARJ se caracteriza por la presencia de inflamación crónica de la membrana sinovial. El tejido afectado se encuentra edematoso, hiperémico e infiltrado por linfocitos y células plasmáticas. El aumento en la cantidad de líquido sinovial produce derrame. Debido al engrosamiento de la membrana, se forman vellosidades que protruyen en el espacio articular. La sinovial se encuentra hiperplásica y se extiende hasta adherirse al cartílago articular, formando el pannus. La persistencia de sinovitis crónica y la proliferación de la sinovial producen erosión y destrucción progresiva del cartílago y otras estructuras articulares.

La lesión crónica del cartílago se presenta más tarde a lo largo del curso de la ARJ que en la enfermedad del adulto. La destrucción de las articulaciones es más frecuente en niños con factor reumatoide positivo o con enfermedad de inicio sistémico. Los nódulos reumatoides son menos frecuentes en el niño que en el adulto y aparecen en pacientes con factor reumatoide positivo, están formados de material fibrinoide rodeado de infiltrado inflamatorio crónico. La presencia de vasculitis leve, con infiltrado inflamatorio alrededor de los pequeños vasos del tejido subepitelial produce el exantema reumático.

CUADRO CLINICO:

Los síntomas inician antes de los 16 años, tienen una duración mayor de 6 semanas, se afectan una o más articulaciones. (6)

Se distinguen cuatro formas clínicas de presentación, de acuerdo al número de articulaciones involucradas y la presencia o ausencia de síntomas sistémicos durante los primeros seis meses de la enfermedad.

Artritis seropositiva de inicio juvenil:

En un 10% de los casos existe una enfermedad articular que semeja y se comporta como la del adulto.

Este subgrupo es más frecuente en niñas, aparece sobre todo a partir de los 10 años. Es típica la afectación poliarticular de las articulaciones interfalángicas, metacarpofalángicas, rodillas y metatarsfalángicas e interfalángicas. Se observan nódulos subcutáneos en un 15% principalmente en el codo. (7)

Artritis crónica seronegativa (Enfermedad de Still):

Es el subgrupo, más numeroso (aproximadamente el 70%). Se presentan síntomas y signos articulares sistémicos o ambos sin que sea positivo el factor reumatoide.

Existen variantes clínicas como la Enfermedad sistémica clásica Supone el 20 % de ARJ y se asocia con manifestaciones extraarticulares severas. Se observa en niños y en niñas menores de 5 años. La fiebre (38.5-40) puede no acompañarse de artritis, ocasionalmente se agrega erupción cutánea en el 80-90%; presenta exantema de tipo macular con localización. en tronco y extremidades, no es pruriginoso y desaparece en forma espontánea. Frecuentemente aparecen adenopatías diseminadas, hepatoesplenomegalia, que puede semejar los hallazgos de leucemia o linfoma.

También aparecen manifestaciones de pericarditis y miocarditis. Las alteraciones articulares son frecuentes y leves, es común la limitación del cuello y de la articulación temporomandibular. (8,9)

Enfermedad poliarticular:

Se presenta al inicio de la enfermedad de Still o como complicación tardía en un niño con manifestaciones sistémicas. Este patrón aparece en un 20% de los casos, afectando cinco o más articulaciones, sin predominio de edad o de sexo. Es típica la distribución simétrica en las articulaciones metacarpo falangicas e interfalangicas de las manos, rodillas, tobillos y las articulaciones metatarsofalangicas , con frecuencia se afecta en forma temprana la columna cervical y articulación temporomandibular manifestándose como micrognatia. (10)

Enfermedad oligo o monoarticular:

Se presenta en el 30-70 % de los casos, afectando menos de 5 articulaciones. Generalmente se inicia a los 3 años, este patrón clínico se acompaña de un alto riesgo de ceguera debido a iridociclítis que aparece en un 30%.

Las articulaciones se afectan en forma asimétrica principalmente rodillas, tobillos, codos y cadera. Las alteraciones del crecimiento óseo pueden detectarse precozmente; así como aumento de partes blandas, atrofia muscular y en ocasiones contracturas en flexión y subluxaciones.

Presentan períodos activos de la enfermedad separados por lapsos de remisión. (11,12)

HALLAZGOS RADIOLOGICOS

Características generales:

- Aumento de partes blandas: Es una manifestación precoz y frecuente, fusiforme y periarticular, en ocasiones se presenta derrame articular.
- Osteopenia: de localización yuxtaarticular o difusa, se observan bandas metafisiarias radiotransparentes, especialmente en la extremidad distal de fémur, radio, tibia y peroné, que posteriormente pueden convertirse en líneas radiopacas.
- Alteraciones del espacio articular: es menos frecuente la disminución del espacio que en la artritis reumatoide del adulto.
- Erosión ósea: -aparece en los bordes de las articulaciones o a lo largo de la superficie articular del hueso, es un hallazgo tardío.
- Periostitis: es un hallazgo frecuente, y se localiza en las regiones periarticulares de las falanges, MTC, y MTT,

METODO

El estudio se realizó en el Hospital General Dr. Gaudencio González Garza del Centro Médico Nacional "La raza" con pacientes que acuden al departamento de radiodiagnóstico durante el periodo comprendido: del 15 de Septiembre al 11 de Noviembre de 1998.

1.- Se realizó identificación del paciente y de estudio a realizar

2.- El Técnico radiólogo que proporcionó breve preparación psicológica con el fin de lograr máxima cooperación del paciente.

3.- Se le explicó la metodología a seguir en el proyecto de investigación para que el decidiera si participaba o no en el mismo.

4.- Se realizaron las proyecciones básicas con el diagnóstico de artritis reumatoide juvenil

La Proyección dorso palmar se realizó con "rayo perpendicular con discreta dirección cefálica rayo central con incidencia a nivel del carpo con el paciente sentado al lado de la mesa de Rx, y la mano apoyada por la palma sobre el chasis. El borde inferior del chasis a 3 Cm. de la línea de la muñeca. El rayo incide central al 3er. metacarpiano y al medio de la película.

La Proyección oblicua dorso palmar se realizó con el paciente sentado al lado de la mesa de Rx., la mano se coloca sobre el chasis con el borde de la muñeca a 3 Cm. de su borde inferior apoyada sobre el canto cubital con 45° de oblicuidad y ligera flexión de los dedos y separados. El rayo incide a nivel del 3er. metacarpiano y al centro de la película.

Las radiografías obtenidas serán valoradas por el investigador principal. Utilizando como marcadores los siguientes parámetros: aumento de partes blandas, núcleos de osificación irregulares, alteración del crecimiento, osteoporosis, anquilosis ósea intraarticular, deformidad y disminución del espacio articular.

Los resultados de dicha valoración se registraron en una hoja de recolección de datos.

Posteriormente los resultados se representaran en gráficas de barras y de pastel

ESTA TESIS NO DEBE
SALIR DE LA BIBLIOTECA

RESULTADOS

Se estudiaron un total de 21 pacientes con diagnóstico de artritis reumatoide juvenil en un periodo comprendido del 15 de octubre al 11 de noviembre de 1999. De los cuales 12 pacientes (57%) correspondieron al sexo femenino y 9 pacientes (43%) al sexo masculino. gráfica 1. La distribución por grupos de edades fue de la siguiente manera, 4 a 6 años 5 pacientes (24%), de los 7 a 11 años 5 pacientes (24%), el grupo mayor fue de 12 a 17 años con 11 pacientes (52%). gráfica 2. Con una media a los 12 años.

Se analizaron los hallazgos en la proyección dorsopalmar y oblicua dorsopalmar donde las alteraciones anatómicas más relevantes fueron las siguientes: aumento de partes blandas no se demostraron, irregularidad en los núcleos de osificación 7 pacientes (33%). La oblicua no fue útil en la valoración de estos. Alteración en el crecimiento 4 pacientes (19%), osteopenia 17 pacientes (80%), anquilosis ósea intraarticular 4 pacientes (19%), deformidad 3 pacientes (14%), disminución del espacio articular 10 pacientes (47%). Gráfica 3.

DISCUSION

Posterior al análisis estadístico de la muestra estudiada no hubo diferencia significativa respecto a sexo y grupos de edad, presentándose en nuestro estudio entre los 12 y 17 años. La lesión que se encontró con más frecuencia fue la osteoporosis (80%) seguida de la disminución del espacio articular en (47%), datos congruentes con lo reportado en la literatura; la afectación en núcleos de osificación se presentó en un 33%, las lesiones mayores tales como son alteración en el crecimiento, anquilosis ósea intraarticular se encontraron en un 19% respectivamente y solo encontramos deformidad en el 14% de los pacientes.

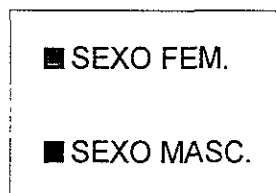
La proyección oblicua dorsopalmar nos permite evaluar cambios en la densidad ósea, disminución del espacio articular y algunas alteraciones en los núcleos de osificación con el inconveniente de la superposición de las imágenes de las estructuras. No encontramos alteraciones agregadas a las reportadas en la literatura, la proyección oblicua dorsopalmar no ofrecio mayor información. Solo en algunos casos como son la evaluación de las estructuras internas de las fñas del carpo.

CONCLUSION

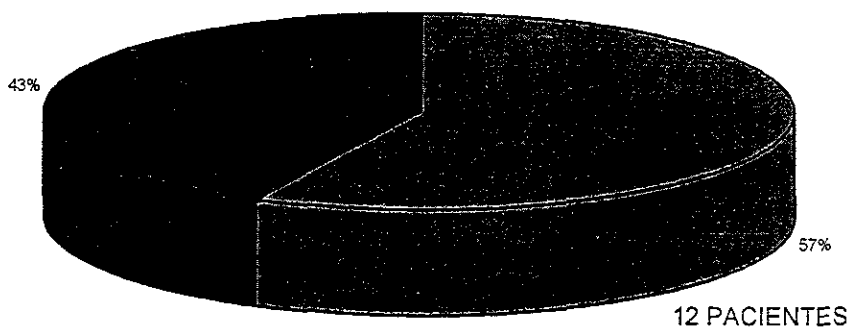
- 1.- Las alteraciones anatómicas a nivel del carpo bien demostradas y que se pudieron comparar en la proyección oblicua dorsopalmar fueron osteoporosis, disminución del espacio articular e irregularidad, sin embargo son mejor demostradas en la proyección dorsopalmar.
- 2.- De los hallazgos anteriores no se demostró correlación en alteraciones del crecimiento, anquilosis ósea intraarticular y deformidad. Debido a que la proyección oblicua condiciona superposición y no permite la valoración de todas las estructuras del carpo en forma individual.
- 3.- La placa dorsopalmar es un estudio indispensable en la evaluación de cambios condicionados por la artritis reumatoide juvenil.
- 4.- La proyección oblicua es un auxiliar en la búsqueda de afectación en estructuras del carpo no valorables en la proyección dorsopalmar.
- 5.- Concluimos que la proyección dorsopalmar es un método suficiente en la evaluación inicial de pacientes con artritis reumatoide juvenil siendo innecesaria la proyección oblicua dorsopalmar, dejando el uso de esta última solo en casos especiales.

POBLACION ESTUDIADA POR SEXO

TOTAL DE PACIENTES 21



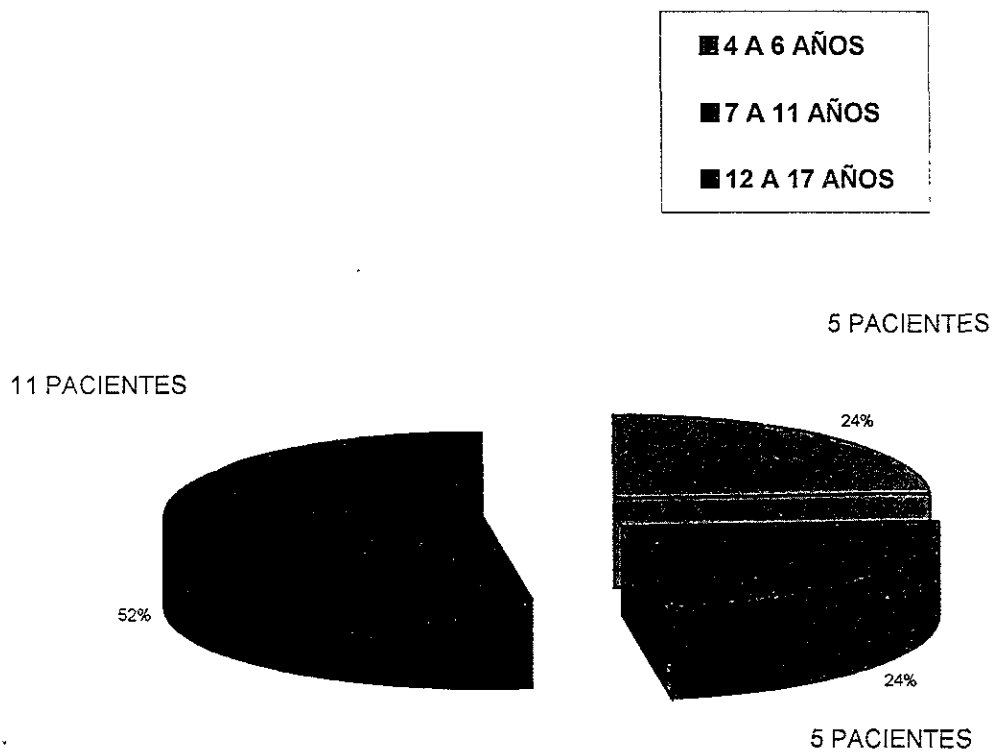
9 PACIENTES



GRAFICA 1

POBLACION ESTUDIADA POR EDAD

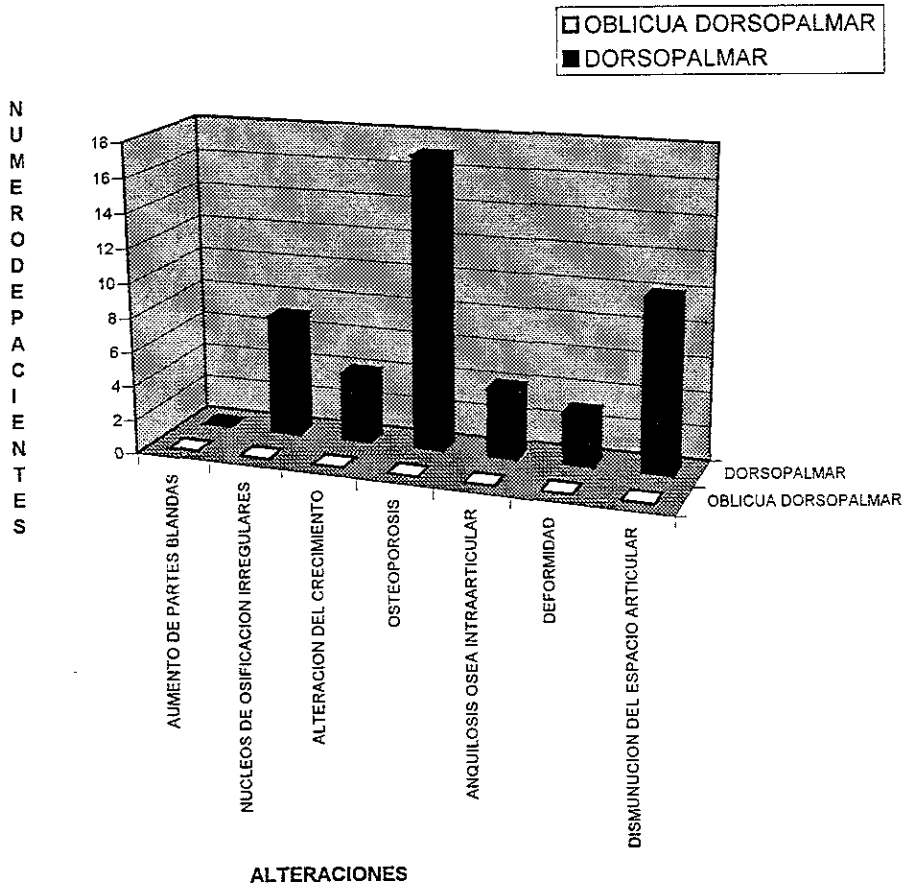
TOTAL DE PACIENTE 21



GRAFICA 2

HALLAZGOS EN AMBAS PROYECCIONES

TOTAL DE PACIENTES 21



GRAFICA 3

HOJA DE DATOS

Nombre del paciente: _____

Nº de filiación: _____

Edad: _____

sexo: F M

	DERECHA	IZQUIERDA
	DORSO OBLICUA	DORSO OBLICUA
Aumento de partes blandas:	_____	_____
Núcleos de osificación del carpo irregulares:	_____	_____
Alteración de el crecimiento:	_____	_____
Osteoporosis:	_____	_____
Anquilosis ósea intraarticular:	_____	_____
Deformidad:	_____	_____
Disminución del espacio articular:	_____	_____

BIBLIOGRAFIA

- 01.- Oestreich A.E. 4 Skeletal System En Kirks D. Practical Pediatric imaging: Diagnostic Radiology of infants and children. 199 :386-88.
- 02.- Ansel B. Pediatric Reumatology. London. Wolfe Publishing. 1991: 9-13.
- 03.- Gudíño J. Frati a. 24 Enfermedades reumaticas de la infancia En Lavalle C. Reumatología Clínica. México. Limusa. 1990: 431-44.
- 04.- Nelson, Vaughan, Mc Kay. 10 Inmunidad, Alergia y enfermedades infecciosas En Nelson, Vaughan, Mc Kay. Tratado de Pediatría. Barcelona. Salvat. 1979: 514-20.
- 05.- Resnick D. 24 Artritis Reumatoide Juvenil. En Resnick D. Huesos y articulaciones en imagen. Madrid. Marban. 1998: 235-45.
- 06.- Wilkinson r. Weissman B. Arthritis in children. Radiologic Clinics of North America 1988:26 : 1247-65.
- 07.- Meschan I. Roentengen signs in diagnostic imaging. Philadelphia. saunders. 1987: 432-37.
- 08.- Edeiken J. Artritis 5 Enfoque Radiologico En Edeiken J. Diagnóstico Radiológico de las enfermedades de los huesos. Buenos Aires. Médica Panamericana. 1977:480-504.
- 09.- Brewer E. Bass J. Cassidy J. et al. Current proposed revision of JRA criteria. Arthritis Rheum. 1977; 20: 195-9
- 10.- Ansell B. Joint manifestations in children with juvenile chronic polyarthritis. Arthritis Rheum. 1977 supp; 20: 204-6.
- 11.- Utsinger P. Rheumatoid arthritis. Etiology, diagnosis. México. Lippincott company. 1985: 317-29.
- 12 - Cassidy J. Levinson J. Blass J. et al. A study of classification criteria for a diagnosis of juvenile rheumatoid arthritis. Arthritis Rheum. 1986; 29 274-81.
- 13.- Harcke T. Mandel A. Cassell I. Imaging techniques in childhood arthritis. Rheumatic disease Clinics of North America: 1997; 23 : 523-44.
- 14.- Cassidy J. Martel W. Juvenile Rheumatoid Arthritis clinicoradiologic correlations. Arthritis Rheum: 1997 (supp); 20: 207-11.