

11245
UNIVERSIDAD NACIONAL AUTONOMA DE MEXICO

FACULTAD DE MEDICINA
DIVISION DE ESTUDIOS SUPERIORES

HOSPITAL SHRINERS PARA NIÑOS
UNIDAD DE MEXICO

15
2es



**BANDAS AMNIOTICAS CIRCUNFERENCIALES.
Liberacion en un tiempo quirúrgico.**

TESIS DE POSTGRADO

PARA OBTENER EL TITULO DE:

CIRUJANO ORTOPEDISTA Y TRAUMATOLOGO

PRESENTA EL DOCTOR:

ROMAN / CAPDEVILA LEONORI

26/6/86

MEXICO, D.F.

1998

**TESIS CON
FALLA DE ORIGEN**



Universidad Nacional
Autónoma de México

Dirección General de Bibliotecas de la UNAM

Biblioteca Central



UNAM – Dirección General de Bibliotecas
Tesis Digitales
Restricciones de uso

DERECHOS RESERVADOS ©
PROHIBIDA SU REPRODUCCIÓN TOTAL O PARCIAL


Todo el material contenido en esta tesis esta protegido por la Ley Federal del Derecho de Autor (LFDA) de los Estados Unidos Mexicanos (México).

El uso de imágenes, fragmentos de videos, y demás material que sea objeto de protección de los derechos de autor, será exclusivamente para fines educativos e informativos y deberá citar la fuente donde la obtuvo mencionando el autor o autores. Cualquier uso distinto como el lucro, reproducción, edición o modificación, será perseguido y sancionado por el respectivo titular de los Derechos de Autor.

DR. LUIS NUALART HERNANDEZ

JEFE DE ENSEÑANZA

HOSPITAL SHRINERS PARA NIÑOS



HOSPITAL SHRINERS

D. F. C. ...

DEDICATORIA.

A mis Padres, por su confianza, cariño y respeto.

A mi esposa Pilar, por su amor, paciencia ánimo e inspiración.

A mis hermanos Tessie, Jorge y Eduardo por su apoyo incondicional.

A mis suegros Enrique y Blanca por la fe que me tuvieron.

A Juán, Blanca y Rocío, mis cuñados.

AGRADECIMIENTOS.

Dr. Nelson Cassis por su apoyo, su amistad y su confianza en mí.

Dr. Felipe Haces, por ser un gran amigo y profesor.

Dr. Luis Nualart, por coordinar éste y muchos otros de mis trabajos.

A todos los médicos del staff.

A Carlos y Juan José por su amistad y apoyo durante estos años.

A todo el personal de enfermería, archivos y dirección.

A todos los niños que hicieron posible mi aprendizaje y formación, porque sin ellos nada de esto sería posible.

INDICE:

Introducción	1
Material y métodos	12
Resultados	16
Discusión	18
Bibliografía	22

INTRODUCCION.

Las bandas amnióticas, también conocidas como bandas de Streeter, son una deformidad congénita rara, caracterizada por deformidades en extremidades superiores o inferiores, tronco y/o cara.



En las figuras anterior y sub-secuente se observan bandas amnióticas en tronco y extremidades inferiores.




Es la deformidad más común de extremidades en recién nacidos y se puede presentar como uno o varios defectos, incluyendo bandas constrictivas superficiales o profundas, únicas o múltiples, e incluso amputaciones. (1,4,24)



Comunmente se acompañan de deformidades asociadas como sindactilia completa o incompleta, simple o compleja, acrosindactilia, hipolasia falángica y braquidactilia; ocasionalmente, las anormalidades en los dedos son sinfalangia, sinbraquidactilia y camptodactilia. Otras deformidades asociadas son pie equino varo aducto, discrepancia de extremidades, linfedema periférico, labio y paladar hendidos y otras. (1,18,19)

Los reportes acerca de la prevalencia son muy variados, desde uno en 1200 hasta uno en 15000 recién nacidos vivos. De acuerdo con el Programa Metropolitano de Defectos Congénitos de Atlanta, la incidencia de bandas de Streeter es de 1.16 por cada 10000 recién nacidos vivos. (1,10,11,15)


La etiología se desconoce. En un inicio Streeter, en 1930, describió la teoría de el defecto focal en el desarrollo del plasma germinal. Posteriormente, retomando la teoría de Chaussier (1812) y Montgomery (1832), Torpin (1985) estableció la teoría de formación de bandas amnióticas libres por ruptura del amnios, acompañadas de oligohidramnios por hiperabsorción a nivel del corion en la placenta, lo cual es, de acuerdo con su teoría, el factor causal de la constricción en las extremidades. (1, 9,23,24)



Células cuboideas



Ausencia de amnion



Placenta con amnión enrollado

En un estudio realizado por Yoshitake (24) en embriones de ratas, se observó que en la punción para amniocentésis, lesiones al feto provocaban alteraciones en la embriogénesis, con formación de hemorragias y subsecuente sindactilia y formación de bandas amnióticas con amputación u otras deformidades concxomitanteas.

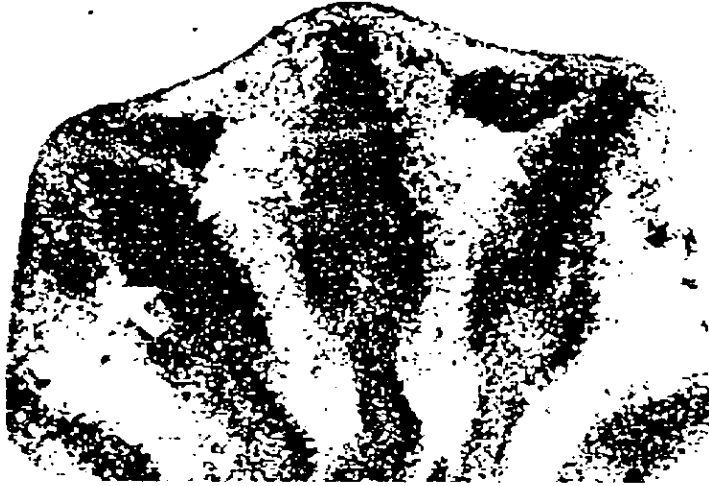Cuando más tempranamente se realiza la amniocentesis, mayor el riesgo de producir lesiones al feto, siendo las más frecuentes el paladas hendido y alteraciones en las extremidades.



Fetos de rata con amputación y banda
amniótica respectivamente.



Acrosindactila 2°,3° y 4° dedos pata izquierda



Treinta minutos después de la punción hay pequeñas hemorragias de los senos sanguíneos marginales en el mesenquima interdigital.

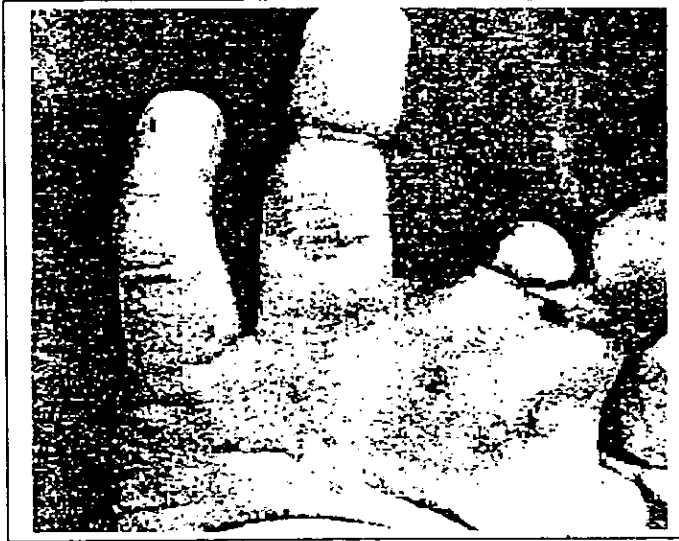


¡Tres horas después de la amniocentesis las hemorragias son extensas.



Cuarenta y ocho horas después de la amniocentesis, fusión distal de los dedos y fenestraciones proximales.

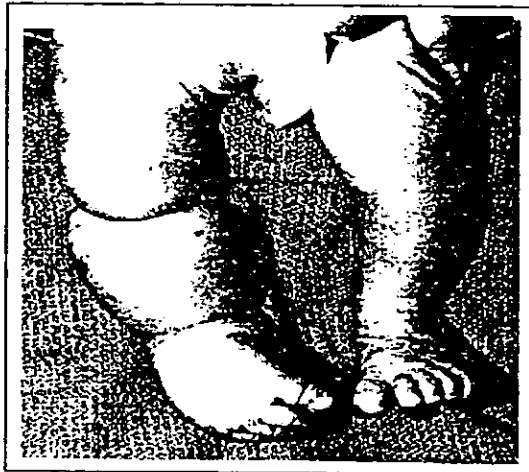
Las bandas superficiales no requieren de tratamiento, pero las profundas interfieren con el retorno linfático y venoso, causando edema, sobrecrecimiento aparente, cianosis y disminución del llenado capilar en la zona distal a la banda, por lo que éstas últimas, deben ser tratadas quirúrgicamente.



Banda afectando pulgar y anular con amputación parcial.

En el recién nacido y en los niños en fase de crecimiento rápido los anillos constrictivos presentan un tejido granulado profundo; constricción progresiva y lesión circulatoria pueden ocurrir a medida que dicho tejido cicatriza.

Los anillos circulares se encuentran en ángulo recto con respecto al eje largo de la extremidad afectada. En los dedos, el hundimiento suele ser mayor en la zona dorsal que en la volar.



AP y lateral de bandas en extremidad inferior derecha.



Ombredane y Stevenson en 1946 promulgaron la liberación de las bandas mediante Z-plastías en dos tiempos quirúrgicos, e inclusive en tres tiempos, lo que disminuye, a su parecer, el riesgo de comprometer la extremidad. Este procedimiento sigue siendo usado por la mayoría de los cirujanos en el momento actual. (1,7)

La liberación de las bandas circunferenciales en un solo tiempo quirúrgico es de reciente uso, sobretodo publicado en series cortas por cirujanos plásticos como Di Meo y Mercer, Hall, Muguti, Lister y Green entre otros. (1,8,12,17,22)

En este trabajo se presentan los resultados del uso de la liberación de bandas amnióticas circunferenciales en un solo tiempo quirúrgico en 24 pacientes.

MATERIAL Y METODOS.

Se realizó un estudio en el Hospital Shriners para Niños, Unidad México, de Enero de 1983 a Diciembre de 1993, constando de 24 pacientes con bandas de Streeter. Doce eran masculinos y 12 femeninos.

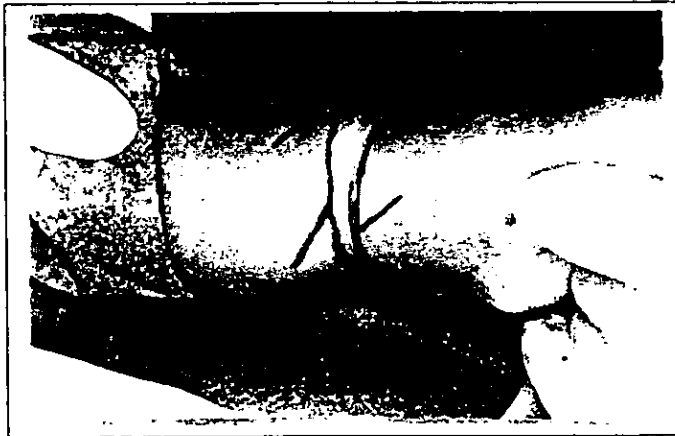
Se consideraron los siguientes parámetros para su evaluación: número de bandas, localización de las mismas, deformidades asociadas, edad al momento de la liberación, tipo de liberación realizada, otras cirugías requeridas y evolución al momento actual.

Se excluyeron aquellos pacientes que ya hubieran sido tratados en otra institución, que el expediente se encontrara incompleto o que no se hubiera podido realizar un adecuado seguimiento postoperatorio.




La técnica quirúrgica consistió en liberación y resección total de la banda con Z-plastias en forma circunferencial de la siguiente manera:

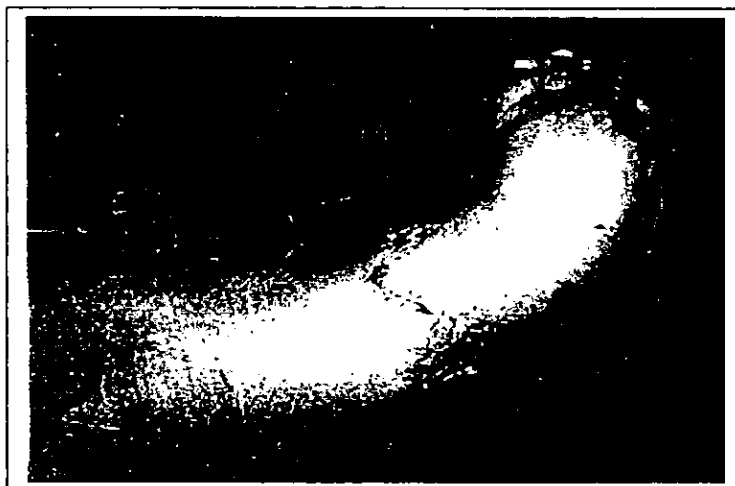1. Asepsia y antisepsia de la extremidad.
2. Colocación de isquemia con venda de Esmarch y manguito de presión regulado durante toda la intervención.
3. Se afrontan los extremos proximal y distal de la banda y, con azul de metileno, se marca la zona de piel sana que rodea a la misma.
4. Se marcan las zetas con una angulación de 40 a 45 grados, siendo aceptable hasta 60 grados. Esto se realiza en la totalidad de la circunferencia de la extremidad.



5. Se realiza resección de la banda y se profundiza la incisión hasta localizar y liberar el paquete neurovascular en su totalidad.
6. Se liberan los compartimentos involucrados.
7. Una vez en el hueso, se realizan cortes longitudinales en el periostio, para lograr una liberación amplia del mismo. Es importante no realizar cortes transversales, ya que se puede comprometer la circulación ósea extramedular.
8. Se afronta el tejido celular subcutáneo en un solo plano, para disminuir la tensión a nivel de los colgajos cutáneos.
9. Se rotan los colgajos de piel y se suturan con Vicryl plástico 4-0 o 5-0.



10. Se cubre la herida quirúrgica con Gelonet ®, gasas estériles y vendaje compresivo.
11. Las diferentes deformidades asociadas fueron manejadas en forma independiente, posterior a la liberación.



RESULTADOS.

Del total de 24 pacientes, tres requirieron amputación como tratamiento inicial, ya que la viabilidad de la extremidad no era posible. En dos casos no se requirió tratamiento por tratarse de bandas superficiales que no comprometían la circulación ni la función de la extremidad.

Tuvimos 19 pacientes con un máximo de cinco bandas, mínimo uno y un promedio de 2.1; la localización fue en miembros torácicos en ocho casos, miembros pélvicos en 13 y, en tres pacientes, en ambas localizaciones.

En 11 pacientes se observó pie equino varo aducto en forma concomitante con las bandas, sindactilia en 11 pacientes, pie talo en dos, y otras deformidades como linfedema, afalagia y amputación congénita de un segmento distal en casos aislados.

La edad al momento de la liberación fue de tres meses mínimo, 13.8 años máximo y 2.6 años en promedio. Se realizó liberación en dos tiempos en tres pacientes y en un tiempo en 16 casos.

En ninguno de los casos se presentaron complicaciones en el transoperatorio ni post-operatorio inmediato.

Fue necesaria la revisión de la liberación en dos de los tres pacientes que inicialmente fueron manejados en dos tiempos, y en dos de los 16 que fueron manejados en un tiempo quirúrgico con liberación circunferencial.

El seguimiento de los pacientes fue de uno a 15 años, con un promedio de 5.6 años de post-operados.

DISCUSION.

Aunque poco frecuentes, las bandas de Streeter son una deformidad que debe ser conocida y manejada por los ortopedistas.

Pese a que su etiología es desconocida, varias teorías se han postulado para tratar de explicarla, desde 1930 por Streeter, con el concepto de que las bandas eran resultado de alteración en la histogénesis del embrión, iniciada como resultado de hemorragias subcutáneas, que desencadenaban defectos focales del plasma germinal (9,13).

Patterson propuso que la formación de bandas constrictivas es similar a la del labio leporino, ya que ambas deformidades resultan de una falla del desarrollo de las masas mesodérmicas subcutáneas.

Estudios actuales favorecen la teoría de Torpin que, en 1968 y siguiendo la teoría de Chaussier y Montgomery, publicó un artículo con el título de "Malformaciones fetales causadas por ruptura del amnion durante la gestación", donde presentó el estudio de 400 placentas humanas de pacientes con bandas amnióticas, demostrando la presencia de bandas mesoblásticas

en la superficie del amnion con ruptura prematura del mismo, sin ruptura concomitante del corion. Esto provoca la formación de bandas responsables de la constricción e inclusive amputación en las extremidades, sobretodo, en las zonas más distales (3,9,13,14,15,18).

Se ha reportado la presencia de bandas en diferentes localizaciones como extremidades superiores o inferiores, tórax y abdomen, cráneo y cara, siendo más frecuentes las primeras.

Las porciones distales de las extremidades, como los dedos y ortijos de manos y pies se afectan con mayor frecuencia que antebrazos y piernas o manos y muslos.

En la mano, los dedos medio, índice y anular son los más comunmente afectados. No existe un patrón predeterminado de la deformidad y la afección es asimétrica. En nuestra serie, no tuvimos casos de bandas en tronco o cabeza (9,10,19)

En diferentes series se ha reportado la presencia de deformidades acompañantes como pie equino varo aducto y sindactilia o acrosindactilia como las más frecuentes, lo cual no difiere con nuestra serie (1,2,4,14,16,23).

En base a los antecedentes familiares hemos establecido que no hay un patrón de herencia en la presencia de bandas constrictivas, lo cual corrobora lo publicado por otros autores (1,9).

La presencia de déficit neurológico distal ha sido reportada en diferentes series. Diez de 55 pacientes en la serie de Askins y Ger, presentaron dichas alteraciones, atribuidas a síndrome compartimental distal a la banda o compresión directa del nervio, lo cual causa axonomnesis o neuronomnesis. En nuestro estudio no observamos ningún caso reportado (1,5,21).

La liberación en un tiempo quirúrgico no compromete la circulación de los colgajos, ya que el aporte sanguíneo primario es de arterias musculocutáneas, que penetran directamente al tejido subcutáneo desde el músculo subyacente.

La meta de la cirugía es lograr la liberación completa de la banda, realizando una resección amplia de la misma, incluyendo 1 a 2 mm. de piel sana para garantizar la buena circulación, así como una liberación de las fascias y compartimentos y del periostio.

Después de la liberación no se presentó ningún caso de necrosis de los colgajos, los cuales se realizaron con un ángulo aproximado de 45 - 50 grados, siendo permisible hasta 60 grados sin que haya compromiso circulatorio.

Dentro de las ventajas de la liberación en un tiempo quirúrgico está el hecho de no exponer al paciente a dos cirugías e inducciones anestésicas, el postoperatorio se reduce a la mitad y la recuperación y convalecencia son mejor tolerados por el paciente y los familiares.

En nuestra opinión, recomendamos ampliamente el uso de la liberación de bandas amnióticas circunferenciales en un solo tiempo quirúrgico, como un procedimiento seguro y un menor índice de complicaciones comparado con la liberación en dos tiempos.

BIBLIOGRAFIA.

1. Askins G, Ger E: Congenital constriction band syndrome. *J Pediat Orthop*, 1988; 8:461 - 466.
2. Bouche Pillon, et al. Maladie amniotique. A propos d'une serie de 20 cas. *Chir Pediatr*, 1987; 28:235 - 39.
3. Cagini P, et al. La sindrome da briglie amniotique. *Pediatr Med Chir*, 1981; 3:203 - 8.
4. Casaubon JN. Congenital band about the pelvis. *Plast Reconstr Surg*, 1983; 71:120 - 22.
5. Chen H, Gonzalez E. Amniotic band sequence and its neurocutaneous manifestations. *Am J Med Genet*, 1987; 28:661 - 73.
6. Csecsei K, et al. Amniotic bands associated with early rupture of amnion due to an intrauterine device. *Zentralbl Gynakol*, 1987; 109:738 - 41.
7. Dal Monte A, et al. The treatment of congenital constricting bands by Ombredanne's two stage operation. Review of 13 cases. *Ital J Orthop Traumatol*, 1983; 9:351 - 55.

8. Di Meo L, Mercer DH. Single - stage correction of constriction ring syndrome. *Ann Plast Surg*, 1987; 19:469 - 74.
9. Field JH, et al. Congenital constricting bands and congenital amputation of the fingers: placental studies. *J Bone Joint Surg*, 1973; 55 - A:1035 - 41.
10. Fischer PM, et al. The amniotic band syndrome. *Am Fam Physicians*, 1983; 27:201 - 3.
11. Froster UG, Baird PA. Amniotic band sequence and limb defects: data from a population - based study. *Am J Med Genet*, 1993; 46:497 - 500.
12. Greene WB. One - stage release of congenital circumferential constriction bands. *J Bone Joint Surg*, 1993; 75 - A:650 - 55.
13. Gupta ML. Congenital annular defects of the extremities and trunk. *J Bone Joint Surg*, 1963; 45 - A:571 - 75.
14. Hughes RM, et al. Amniotic band syndrome causing fetal head deformity. *Prenat Diagn*, 1984; 4:447 - 50.

15. Isacsohn M, et al. Congenital annular constrictions due to amniotic bands. *Acta Obstet Gynecol Scand*, 1976; 55:179 - 82

16. Keller H, et al. "ADAM" complex, a pattern of craniofacial and limb defects. *Am J Med Genet*, 1978; 2:81 - 98.

17. Muguti GI. The amniotic band syndrome: single stage correction. *Br J Plast Surg*, 1990; 43:706 - 8.

18. Seeds JW, et al. Amniotic band syndrome. *Am J Obstet Gynecol*, 1982; 144:243 - 48.

19. Tada K, et al. Congenital constriction band syndrome. *J Pediatr Orthop*, 1984; 4:726 - 30.

20. Turner BS. Amniotic band syndrome. *J Obstet Gynecol Neonatal Nurs*, 1985; 14:298 - 301.

21. Uchida Y, Sugioka Y. Peripheral nerve palsy associated with congenital constriction band syndrome. *J Hand Surg Br*, 1991; 16:109 - 12.

22. Visuthikosol V, Hompuem T. Constriction band syndrome. Ann Plast Surg, 1988; 21:489 - 95.

23. Yang SS. "ADAM" sequence and innocent amniotic band: manifestations of early amnion rupture. Am J Med Genet, 1990; 37:562 - 68.

24. Yoshitake K. Clinical and experimental studies of the congenital constriction band syndrome, with emphasis on its etiology. J Bone Joint Surg, 1975; 57 - A:636 - 42.