



56  
2ij

UNIVERSIDAD NACIONAL AUTÓNOMA  
DE MÉXICO

FACULTAD DE MEDICINA  
DIVISIÓN DE ESTUDIOS DE POSTGRADO  
HOSPITAL GENERAL TACUBA ISSSTE

ENFERMEDAD ANGULAR DE LA RODILLA ARTROSICA  
TRATAMIENTO QUIRURGICO

TESIS DE POSTGRADO  
QUE PARA OBTENER EL TITULO DE:  
ESPECIALIDAD EN  
"TRAUMATOLOGÍA Y ORTOPEDIA"

PRESENTA:

DR. JAVIER PEREZ ALMANZA

ASESOR DE TESIS: DR. JORGE LUIS HERNÁNDEZ LOPEZ

MÉXICO, D.F.

FEBRERO DE 1998

TESIS CON  
FALLA DE ORIGEN

1998



Universidad Nacional  
Autónoma de México

Dirección General de Bibliotecas de la UNAM

**Biblioteca Central**



**UNAM – Dirección General de Bibliotecas**  
**Tesis Digitales**  
**Restricciones de uso**

**DERECHOS RESERVADOS ©**  
**PROHIBIDA SU REPRODUCCIÓN TOTAL O PARCIAL**

Todo el material contenido en esta tesis esta protegido por la Ley Federal del Derecho de Autor (LFDA) de los Estados Unidos Mexicanos (México).

El uso de imágenes, fragmentos de videos, y demás material que sea objeto de protección de los derechos de autor, será exclusivamente para fines educativos e informativos y deberá citar la fuente donde la obtuvo mencionando el autor o autores. Cualquier uso distinto como el lucro, reproducción, edición o modificación, será perseguido y sancionado por el respectivo titular de los Derechos de Autor.

11245

56

2ej


**"HOSPITAL GENERAL TACUBA"  
I.S.S.S.T.E**



**DR. ADRIAN COY ROMO**  
JEFE DE TRAUMATOLOGÍA Y ORTOPEDIA



**DR. JORGE LUIS HERNANDEZ LOPEZ**  
ASESOR DE TESIS  
MEDICO ADSCRITO AL SERVICIO DE TRAUMATOLOGIA Y ORTOPEDIA



**DR. JAIME B. MADARIAGA MARQUEZ**  
COORDINADOR DE ENSEÑANZA E INVESTIGACION

*[Faint, illegible text]*

1998

INSTITUTO  
Depto. de Investigación  
NOV 14 1998  
HOSPITAL TACUBA  
REVISADO

**A MI ESPOSA:**

POR LA PACIENCIA QUE ME HA TENIDO,  
POR SER LO QUE MAS QUIERO EN  
LA VIDA, DESPUES DE DIOS.

**A MIS PADRES:**

POR EL APOYO INCONDICIONAL  
A LO LARGO DE MIS ESTUDIOS.

**A MIS MAESTROS:**

DR. ROBERTO DIEZ LOZANO

DR. CARLOS CERVANTES MORALES

DR. GUILLERMO ARGUELLES LONA

" A QUIENES AGRADEZCO HABERME PERMITIDO  
APRENDER Y OBSERVAR DE ELLOS, SU  
PRACTICA QUIRURGICA Y SU EXPERIENCIA  
COMO ORTOPEDISTA ".

**A MARGARITA:**

POR SU VALIOSA COLABORACION  
EN ESTE TEXTO.

" HAY CINCO ETAPAS EN EL CONOCIMIENTO "

CALLAR  
ESCUCHAR  
MEMORIZAR  
PRACTICAR  
ENSEÑAR A OTROS

EL VERDADERO EXITO SIGNIFICA HUMILDAD  
TEMOR DE DIOS, Y AMOR POR NUESTOS  
SEMEJANTES. PUEDEN CREERME?; LAS  
OPORTUNIDADES ESTAN A SU ALREDEDOR,  
HAY CAMPOS Y CAMPOS DE DIAMANTES  
EN SU PROPIO PATIO... SI SOLO SE  
DECIDEN A BUSCARLOS Y A ENCONTRARLOS.

**RUSELL H. CONWELL.**

## INDICE

I.	Introducción .....	1
1.	Antecedentes .....	2
1.1	Epidemiología .....	2
1.2	Biomecánica .....	4
1.3	Estudio Radiológico de la Gonartrosis .....	7
1.4	Clasificación de la Osteoartritis .....	9
1.5	Osteotomías .....	11
2.	Hipótesis .....	16
3.	Objetivos .....	17
4.	Justificación .....	18
5.	Criterios de inclusión y exclusión .....	19
6.	Material y métodos .....	20
7.	Técnica Quirúrgica .....	21
8.	Resultados .....	22
9.	Complicaciones .....	25
10.	Discusión .....	27
11.	Conclusiones .....	29
12.	Cuadros .....	30
13.	Gráficas .....	34
14.	Bibliografía .....	39

## INTRODUCCION

La articulación de la rodilla se caracteriza por soportar cargas biomecánicas importantes, que son transmitidas a través de los cóndilos femorales y de las mesetas tibiales jugando un papel importante los meniscos como estructuras de soporte de cargas.

Los ligamentos influyen en la transmisión de las cargas así como los músculos; los ligamentos pueden transmitir sólo fuerzas tensionales la cápsula articular puede transmitir tensión y fuerza de cizallamiento. Se sabe que en la fase de bipedestación y marcha normal se transmiten más fuerzas compresivas a través del compartimiento interno que del compartimiento lateral, es por esto que siempre existe un valgo fisiológico permitiendo 5 grados de angulación. Sin embargo cuando esta deformidad es mayor existen datos clínicos y radiológicos que nos lleban a un síndrome de alineación viciosa llámese Valgo o Varo el cual será progresivo.

Una de las enfermedades progresivas más común es la osteoartritis y la articulación más frecuente es la articulación tibio femoral, también conocida como gonartrosis.

Esta enfermedad tiene suma importancia, ya que es una de las causas de incapacidad temporal y permanente en las personas trabajadoras. De acuerdo con las estadísticas se ha llegado a la conclusión que la osteoartritis es una enfermedad no sólo de viejos sino que puede presentarse en personas más jóvenes.

Las osteotomias son procedimientos quirúrgicos clásicos dentro del arsenal de la ortopedia; y en general se utilizan para la corrección de deformidades en las extremidades.

Consideramos que la osteotomía, tibial proximal estabilizada con fijadores externos con la técnica de Maquet, en deformidades geno varo es un procedimiento útil y que lleva a buenos resultados; mientras que en la deformidad geno valgo se prefiere la ostetomía supracondílea con mejores resultados.



## ANTECEDENTES

### I.1 EPIDEMIOLOGIA

La osteoartritis como síndrome es la más frecuente de todas las artropatías. La articulación más afectada es la articulación tibio femoral o también llamada gonartrosis.

La osteoartritis tiene suma importancia como causa de incapacidad temporal y permanente.

De acuerdo con las estadísticas se considera que la osteoartritis no es una enfermedad de viejos; sino que puede presentarse a temprana edad, quizá con menor frecuencia y severidad pero puede ser también causante de invalidez con todas las consecuencias socioeconómicas del proceso.

En el IMSS, en un periodo de 1947-1974, MINTZ encontró que el 25.7% de las incapacidades permanentes se debió a una enfermedad reumática y más de la mitad (13.2%), de éstas por diferentes tipos de osteoartritis.

En E.U. en un Estudio Nacional de Salud, en los años 1971-1972, reportó 1% de gonartrosis severa o moderada en hombres de 55-64 años de edad. En mujeres se encontró 0.9% en el grupo de 55-64 años; mientras que en pacientes de 65-79 años, subió a 6.5% (Hanes).

Basados en experiencias radiológicas el 80% de la gente mayor de 55 años tiene alguna alteración degenerativa articular, y aumenta con los años.

Parker y colaboradores en un estudio de autopsias encontraron 66% con alteraciones degenerativas de rodillas en el grupo de edad 30-39 años. En otros estudios, en individuos mayores de 40 años, en el 95% se encontró alteración degenerativa.

Stankowitz, en 66 autopsias (40 hombres y 26 mujeres) con edad promedio 76 años, llegó a la conclusión que la osteoartritis desde el punto de vista patológico es muy frecuente: 55% en hombres y 69% en mujeres.

La prevalencia de osteoartritis en la mayoría de los casos es más alta desde el punto de vista radiológico; que de las anormalidades físicas o clínicas.

Valkenburg, estudió 3091 hombres y 3483 mujeres encontrando alteraciones radiológicas en más de 50% sin manifestaciones clínicas y únicamente 15% de los hombres y 26% de las mujeres consultaron al médico por molestias reumáticas.

El proceso degenerativo de la gonatrosis es muy común y progresivo con la edad, sin embargo, la edad más avanzada no implica necesariamente mayor intensidad del dolor e incapacidad por el proceso clínico evidente: sexo, raza, obesidad, stress y otros factores colaterales; tienen influencia sobre la prevalencia del proceso.

Según Forman, más mujeres, que hombres tienen evidencia objetiva de dolor en las rodillas y reportan con más frecuencia dolor e incapacidad. Tomando los grupos étnicos en E.U., todos están igualmente afectados por la osteoartritis. Sin embargo, entre personas menores de 45 años, es más frecuente en hombres y en el grupo de mayores de 45 años es más la prevalencia en las mujeres.

## I.2 BIOMECANICA DE LA RODILLA

Los trabajos del Doctor P. MAQUET, son basados en la biomecánica, él tomaba ya en cuenta el eje mecánico "A" de la extremidad pélvica, trazaba una línea que bajaba del centro de la cabeza femoral a la articulación del tobillo, cruzando la rodilla entre las espinas tibiales.

El peso del cuerpo representado por P, se ejerce a lo largo de una línea vertical, que va desde el centro de gravedad S; y pasa por dentro de la rodilla de una persona parada sobre un sólo pie, la fuerza P tiende a hacer que el fémur se incline sobre la tibia por lo que debe estar equilibrado por el tirante externo "L".

El tirante externo es básicamente el llamado deltoides pélvico, formado por el glúteo mayor, el tensor de la fascia lata y la cintilla iliotibial.

La resultante "R" de las fuerzas P y L que representa la carga soportada por la rodilla, es transmitida por los condilos "O" del lado interno y "O2" del lado externo.

La carga determina presión articular, y en la rodilla las presiones y tensiones se hacen aparentes por la densidad en copa de hueso subcondral.

El deslizamiento interno de "R" produce distribución asimétrica de las fuerzas compresivas, que se vuelven máximas en el lado interno de la articulación. Esta desviación puede ser el resultado de deformaciones en varo, de falta de tensión del tirante muscular "L", de aumento de peso y también de un desplazamiento del centro de gravedad del cuerpo.

La desviación hacia afuera de la resultante "R" (Fig. 5), se produce cuando el valgo de la rodilla pasa de lo fisiológico. También cuando existe tensión exagerada en el deltoides pélvico a nivel de la cadera o de la rodilla.

En el plano sagital de acuerdo con los estudios de B. Kummer, en cualquier posición de equilibrio durante la marcha, la rodilla está sometida a diferentes presiones y tensiones. Así tenemos (Fig. 6), que el peso "P", está representado por una vertical que baja del centro de gravedad del cuerpo al pie, pasando por detrás de la rodilla y por tanto; tendería a flexionarla a no ser por el triceps sural que la equilibra, R1 es la resultante de estas dos fuerzas y pasa por el eje del tobillo.

La resultante R2 proviene de la acción de los músculos posteriores del muslo (Mi) (Fig. 7) y el peso "P" que tiende a inclinar la pelvis hacia adelante, cruza la cabeza femoral y pasa atrás de la rodilla tendiendo a flexionarla, en ese mismo sentido actúan los músculos gemelos (mg) (Fig. 8), y la resultante R3, que es la suma de R2 + mg.

En la parte anterior (Fig. 9), la fuerza que mantiene el equilibrio está representada por el tendón rotuliano tenso (P.A.) y la resultante de esta fuerza más R3 es la línea R4 que cruza el eje de rotación tibial. Finalmente la fuerza (PA) es equilibrada por el músculo cuádriceps (MV.) (Fig. 10) y su resultante empuja la rótula contra el fémur.

Por todo esto podemos decir que la inestabilidad Vara, puede ser debido a uno de los siguientes puntos: 1) rotura o alargamiento; o ambas cosas de los tejidos blandos laterales (como ocurre después de un trauma de partes blandas). 2) A pérdida de cartilago y de hueso en el compartimiento interno.

Asimismo, si la rodilla tuviera que ser comprimida axialmente, la rodilla con unos huesos normales tendería a estabilizarse en una alineación normal, mientras que en una rodilla con pérdida de hueso tendería a la posición de deformidad.

En la rodilla artrítica, es una observación radiológica que exista pérdida de hueso, en la rodilla afectada y caiga en una posición de deformidad cuando carga peso.

En el geno varo la deformidad es fundamentalmente tibial. En contraste con el defecto femoral corriente en geno valgo. Esto puede ser debido a que el hueso del femur distal es más resistente que el de la tibia (y por lo tanto, es menos probable que pueda ser aplastado), mientras que la subluxación rotuliana interna es rara si es que llega a producirse.

De la misma forma que la inestabilidad vara, puede concluirse que la inestabilidad valga, es debida a una pérdida de hueso lateralmente, y que ésta tiene su explicación en las siguientes bases mecánicas.

1. Elongación ligamentosa externa combinada con el crecimiento de los condilos externos.
2. Colapso del compartimiento interno combinado con contractura de las partes blandas internas.

Debemos indicar que en posición vara como valga, la extensión de la contractura puede ser menor que la de la pérdida de hueso, una rodilla así revelará algún grado de inestabilidad añadida sobre un elemento de deformidad fija.

### **I.3 ESTUDIO RADIOGRAFICO DE LA GONARTROSIS**

#### **I.3.1 Anormalidades del cartilago**

Los cambios fisiopatológicos en el cartilago dan por resultado que éste se erosione y degrade traduciéndose radiográficamente en la disminución del espacio articular, el cual varía, de moderado a severo, hasta la obliteración total. Debido al caracter segmentario de esta enfermedad, esta disminución es característicamente asimétrica, a diferencia de otras enfermedades inflamatorias, como artritis reumatoide, en donde la disminución del espacio articular es simétrico.

#### **I.3.2 Anormalidades en el hueso subcondral**

**ESCLEROSIS.-** Después de la pérdida de cartilago el hueso subcondral revela varios grados de celularidad e hipervascularidad relacionados con el depósito de hueso de neoformación en la trabécula preexistente con reparación y formación callosa en las microfracturas como reparación del hueso, provocando remodelación pero dado el stress anormal en estas áreas, se produce aplanamiento y colapso. Radiográficamente, esta zona se observa como área radiodensa, uniforme en apariencia aunque eventualmente aparecen lesiones quísticas radiolucetas de diferentes tamaños.

#### **I.3.3 Formación de quistes**

Son un hallazgo importante y prominente en osteoartritis, aunque en la rodilla no son tan frecuentes como en otras localizaciones. Comúnmente son múltiples y de tamaño variable, en su interior se encuentra tejido adiposo y fibroso, otros se cavitan y existen dentro de ellos material proteináceo, pequeñas fragmentaciones de cartilago o metaplasia cartilaginosa, éstos se encuentran bien enmarcados por hueso esclerótico.

Los quistes se observan radiográficamente como lesiones redondas u ovaladas de diferentes tamaños, únicas o múltiples, radiolúcidas y bien circunscritas por un halo más denso de hueso esclerótico son más aparentes en la tibia y siempre asociadas con la disminución del espacio articular y la esclerosis.

### **I.3.4 Osteofitos**

Se consideran como la anomalía más característica de la osteoartritis. Se desarrollan en las áreas de menor presión, surgen como una respuesta de reparación del cartilago; la conversión del cartilago a hueso es muy parecida a la osificación endocondral normal con invasión vascular, erosión del plato óseo subcondral y calcificación del cartilago.

Otros datos pueden ser la visualización de cuerpos libres en la cavidad articular que son secundarios a fracturas de osteofitos y de hueso.

En el caso de la gonartrosis las anomalías radiográficas predominan en uno o dos compartimientos, es raro que se afecten los tres.

Para graduar radiográficamente la severidad de los cambios degenerativos se utilizan con frecuencia los criterios diagnósticos de Kellgren;

1. Formación de osteofitos en los márgenes articulares o en las uniones ligamentosas;
2. Hueso de neoformación periarticular, primordialmente en las articulaciones interfalángicas proximales y distales.
3. Disminución del espacio articular asociado con esclerosis subcondral.
4. Áreas quísticas con paredes escleróticas situadas en el hueso subcondral.
5. Alteración en la forma de la parte distal de los huesos.
  - La artrosis
  - Estrechamiento del compartimiento articular
  - Esclerosis a lo largo del borde articular
  - Quistes subcondrales; y
  - Espolones osteofíticos hipertróficos

## 1.4 CLASIFICACION DE LA OSTEOARTRITIS

### 1.1 Idiopática

#### A) LOCALIZADA

1. Manos eje; Nódulos de Herberden y Bouchard, Artritis erosiva de interfalángicas.
2. Pie eje; Hallux valgus, hallux rigidéz contracción de dedos.
3. Rodillas
  - a) Compartimiento medial
  - b) Compartimiento lateral
  - c) Compartimiento femororotuliano
4. Cadera
  - a) Excéntrica (superior)
  - b) Concéntrica (axial, medial)
  - c) Difusa (coxa senil)
5. Columna; (Cervical y dorsal)
  - a) Apofisiartría
  - b) Intervertebral
  - c) Espondilolisis
  - d) Ligamentosa (hiperóstosis)
6. Otros aislados, hombro, articulación temporomandibular, sacro iliaca, tobillo, muñeca, acromioclavicular.

#### B) GENERALIZADA; incluye 3 o más áreas de las arriba mencionadas:

1. Pequeñas y columna (periférica)
2. Grandes y columna (central)
3. Mixta y columna (periférica y central)

### 1.2 Secundaria

#### A) Post- Traumática

- a) Fracturas
- b) Lesiones meniscocapsulo-ligamentarias
- c) Menisectomía



B) Enfermedad congénita o del desarrollo.

1. Localizada

- a) Enfermedades de la cadera; Legg-Calve-Perthes, Luxación congénita de la cadera, deslizamiento de la epífisis femoral, displasia acetabular.
- b) Factores mecánicos y locales; obesidad, desigualdad de longitud de las extremidades, deformidad extrema en varo o valgo, síndromes de hipermovilidad, escoliosis.

2. Generalizada

- a) Displasias óseas; displasias epifisarias, espondiloapofisaria.
- b) Enfermedad metabólica; hemocromatosis, cronosis, enfermedad de Gaucher, hemoglobinopatías, Ehlers Danlos

C) Enfermedades por depósito de calcio:

- 1. Enfermedades por depósito de pirofosfato de calcio
- 2. Artropatía por apatita
- 3. Artropatía destructiva (hombro, rodilla)

D) Otras enfermedades articulares óseas

- a) Necrosis avascular, artritis reumatoide, gota, artritis séptica, enfermedad de Paget, osteopetrosis, osteocondritis.

E) Otras enfermedades

- 1. Enfermedades endócrinas; diabetes mellitus, acromegalia, hipotiroidismo, hiperparatiroidismo.
- 2. Artropatía Neuropática (articulaciones de Charcot)
- 3. Miscelaneas; congelación, enfermedad de kashin - Beck, enfermedad de Caisson.

## I.5 OSTEOTOMIAS

Las osteotomías son procedimientos quirúrgicos clásicos dentro del arsenal terapéutico de la ortopedia, y en general se utilizan para la corrección de deformidades en las extremidades.

Es a partir de 1875 en que Volkman publica el primer reporte de una osteotomía utilizada para corregir una deformidad en la rodilla.

Jones y Lowett describirían la osteotomía tibial como tratamiento para las deformidades en rodillas.

Lister y MacEwen en 1878 describieron la osteotomía supracondilea femoral. La osteotomía de la tibia combinada con la del peroné se llevó a cabo en 1828, modificándola Bertt pocos años después en 1935. El realizaba una osteotomía en cuña e insertaba injerto en el espacio que se producía. Steindler en 1940 sugirió la osteotomía para el tratamiento de la gonartrosis.

Coventry 1960 realiza modificaciones en la forma de la estabilización de las osteotomías utilizando grapas.

Ha continuado habiendo modificaciones a la técnica, siendo importante mencionar las realizadas por Maquet en los años setenta. Este autor las realiza en forma de bóveda, y su indicación, en los casos de torsión tibial y en combinación con un avance de la tuberosidad anterior para mejorar la artrosis femororotuliana.

El desgaste de la articulación de la rodilla puede ocurrir en el compartimiento interno, en el externo, en la articulación femororotuliana o en la combinación de dos o más componentes.

Las osteotomías se pueden clasificar en correctoras de valgo o varo dependiendo de la dirección en que se desvía el hueso; de cierre o apertura dependiendo de que si se reseca un fragmento en cuña o de si se agrega injerto; pudiendo ser también de deslizamiento o de rotación.

Están indicadas en el tratamiento de la artrosis unicompartimental asociada generalmente a defectos del alineamiento mecánico.

El síntoma predominante es el dolor a la marcha o a la bipedestación, en ocasiones acompañado de crepitación y claudicación.

El dolor ha sido explicado por Lloyd y Roberts, que se debe a los cambios fibrosos que están sucediendo en la articulación, como una respuesta a la degeneración del cartilago articular.

Por su parte Phillips, aduce que la causa es la hipertensión venosa intraosea que sucede en la metafisis de la tibia, fémur y rótula.

Coventry a su vez afirma, que la causa de dolor es la presencia de microfracturas producidas por el trauma repetido a nivel del hueso subcondral.

Mc. Murray, Coventry e Insall sugieren que cuando se requiere de este tipo de osteotomía (valguizante), ésta debe practicarse entre la superficie articular y la inserción del tendón rotuliano.

Entre las más frecuentemente usadas son las de tipo cuña y la curviplana. En la de tipo cuña para corregir un grado se requiere de 1 mm de cuña. La artrotomía debe asociarse cuando existe gran número de cuerpos libres intraarticulares u osteofitos.

La inmovilización habitualmente no excede de 6-8 semanas.

En general las indicaciones para realizar una osteotomía tibial son las siguientes:

1. Dolor limitante al caminar cortas distancias.
2. Dolor al permanecer de pie pocos minutos.
3. Alineación anormal en varo o valgo, tanto clínica como radiológica.

4. Arco de flexión igual o mayor a 90 grados.

Las indicaciones para realizar una osteotomía Femoral:

1. Deformidad en valgo, pero no mayor a los 25 grados.
2. Buena estabilidad de las partes blandas (ligamentos)
3. Pacientes menores de 50 años.

Contraindicaciones:

1. En casos de artrosis bicompartimental
2. Artrosis patelo - femoral
3. Contractura en flexión menor de 30 grados y arco de movilidad mayor de 60 grados.

Las contraindicaciones absolutas para realizar una osteotomía:

1. Artrosis de los tres compartimientos.
2. Dolor causado por alteraciones de las partes blandas.
3. Contractura en flexión mayor de 20 grados.
4. Contractura en flexión de la cadera.
5. Hundimiento de las patillas tibiales.
6. Pacientes con artritis reumatoide.

Los objetivos de las osteotomías son:

- a) Igualar las fuerzas que desarrolla la rodilla.
- b) Aumentar la vida de la articulación mediante la modificación del sitio de carga.

- c) Alinear el eje articular y aliviar el dolor.

Para lograr los objetivos, se recomienda lo siguiente:

1. Llevar a cabo la osteotomía, idealmente en individuos menores de 65 años.
2. Realizar las correcciones para valgo en el fémur y para varo en la tibia.
3. Practicar radiografías en todo el segmento fémur - tibial (eje - mecánico).
4. Resechar 1mm por grado de corrección en pacientes de estatura media y en pacientes más altos 0.8 mm por grado de corrección, o también realizar calco preoperatorio para diseccionar el tamaño de la cuña.

En las osteotomías correctoras de varo debe llegarse a la hipercorrección, de entre cuatro y cinco grados, ya que se reporta pérdida de la corrección, se considera como valgo fisiológico de cinco a siete grados.

5. En el caso de asociarse la deformidad o torsión tibial, se recomienda la osteotomía Maquet.
6. Es obligatorio realizar la osteotomía proximal a la inserción del tendón rotuliano para aumentar la estabilidad y garantizar la consolidación de la misma.

Las complicaciones reportadas con mayor frecuencia son:

1. Insuficiente corrección.
2. Pérdida de la corrección lograda.
3. Lesión del ciático popliteo externo (cuando se realiza osteotomía metafisiaria del peroné).
4. Fractura intraarticular, cuando se realiza la osteotomía demasiado proximal en la tibia.
5. Inestabilidad articular por elongación de las partes blandas.

6. Avulsión de los ligamentos colaterales.
7. Flebitis, tromboembolia pulmonar.
8. Rigidez articular e infección.

En lo que respecta a la forma de fijación de la osteotomía existen autores muy conservadores, que evitan usar material de osteosíntesis, manteniéndola sólo con yeso y otros autores con grapas, placas, tornillos, clavos-placa, fijadores externos y combinaciones de los anteriores.

La evaluación más objetiva de los resultados obtenidos de la osteotomía, es la siguiente:

**Bueno:** alivio total del dolor  
Flexión mayor de 90 grados  
Retorno a las actividades previas.

**Regular:** Dolor moderado después de actividad prolongada  
Flexión menor de 90 grados  
Uso ocasional de bastón.

**Malo:** Dolor continuo o incapacitante  
Requerir intervención (o reemplazo)  
Deambulacion asistida con andadera.

## 2. HIPOTESIS

El tratamiento quirúrgico (osteotomía) en la enfermedad angular de la rodilla, con artrosis; es el tratamiento de elección con resultados satisfactorios.

Mediante las técnicas de osteotomía en cuña y curviplana.

### 3. OBJETIVOS

- 3.1 Dar a conocer la técnica ideal; Osteotomía tibial en la deformidad Geno Varo, u osteotomía femoral en la deformidad Geno Valgo.
- 3.2 Dar a conocer el resultado del tratamiento quirúrgico de los pacientes intervenidos por osteotomía valgizante o varizante según el caso, y por el grado de deformidad. Así como las complicaciones de que estas se deriven.
- 3.3 Evaluar si las radiografías tomadas para el eje mecánico con apoyo monopodálico, es un método exacto para determinar el grado de angulación deformante y el ángulo alfa para la corrección de la misma.



#### 4. JUSTIFICACION

El dolor articular en rodilla, es uno de los síntomas que con mayor frecuencia se observan en la consulta médica; esta afección limita al paciente en forma progresiva para seguir desarrollando sus actividades.

La mayoría de estos pacientes, muestran alteraciones degenerativas, tanto clínicas como radiológicas de la articulación, así como deformidad angular de la rodilla, lo que ocasiona dolor intenso e incapacidad funcional, motivo por el cual es consulta del médico ortopedista, quien decidirá su tratamiento quirúrgico.

### **CRITERIOS DE INCLUSION**

1. Pacientes masculinos y femeninos de 30 a 85 años.
2. Pacientes con artrosis de rodilla unicompartmental.
3. Pacientes con ángulo alfa menor de 30 grados y mayor de 10 grados.
4. Pacientes con contractura en flexión menor de 90 grados.

### **CRITERIOS DE EXCLUSION**

1. Pacientes masculinos y femeninos menores de 30 y mayores de 85 años.
2. Pacientes con artrosis bicomparimental.
3. Pacientes con ángulo alfa menor de 10 grados y mayor de 30.
4. Pacientes con contractura en flexión mayor de 20 grados.
5. Pacientes con A/R.
6. Hundimiento de platillos tibiales.
7. Arcos de movilidad menor de 80 grados.

## MATERIAL Y METODOS

Se estudiaron 20 pacientes adultos de ambos sexos, en el servicio de ortopedia del Hospital General Tacuba del ISSSTE. En el periodo comprendido de febrero de 1993 a julio de 1995, realizamos 22 osteotomías que correspondieron a 20 pacientes con enfermedad angular de la rodilla, de las cuales 15 osteotomías fueron tipo Maquet, 5 tipo Coventry y 2 femorales supracondíleas.

Todos los pacientes fueron manejados inicialmente con AINES y calor local. Posteriormente se decidió, tratamiento quirúrgico con previo fortalecimiento de músculo cuádriceps.

De las 22 osteotomías, 19 se estabilizaron con fijadores externos por 8 semanas; y 3 osteotomías se estabilizaron con aparato de yeso por 6 semanas.

Las edades de los pacientes tuvieron un rango de 31 años a 85 años con una media de 60 años.

Doce operaciones fueron en la rodilla derecha, y seis en la rodilla izquierda, sólo en dos pacientes se operaron bilateralmente al mismo tiempo.

Diesciocho rodillas tuvieron geno varo y cuatro geno valgo; dos de éstas se realizaron con osteotomías femorales supracondíleas.

El tiempo de evolución del dolor desde su inicio, hasta su admisión fue de 2 a 8 años con un media de 4 años, en todos los casos el dolor ya era incapacitante.

Las correcciones realizadas fueron de 10 a 23 grados para geno varo y de 12 a 18 grados para geno valgo.

## TECNICA QUIRURGICA

Nos basamos en los estudios del doctor Paul Maquet, y realizamos un plan operatorio mediante la toma de un eje mecánico, con apoyo monopodal para la medición del ángulo alfa, a todos los pacientes se trataba de sobrecoregir de 2 a 4 grados. la técnica quirúrgica consistió en efectuar sin isquemia.

Un abordaje lateral para el peroné, una vez localizado en su tercio medio (ya que aumentan las posibilidades en tercio proximal de lesión del ciático popliteo). Posteriormente se cierra la herida dejando drenaje del tipo penross; se efectuó una segunda incisión de aproximadamente 8 cm sobre la región del tendón rotuliano y el tubérculo anterior de la tibia, se liberó el tendón y se desperiostizaron la metáfisis y epífisis proximal, una vez liberada de tejidos se colocó percutáneamente el primer clavo a nivel epifisario tomando como referencia por palpación el borde articular de la tibia para no introducir el clavo en la cavidad articular, se recomienda que siempre la punción del clavo en la piel, vaya precedida de una incisión de un centímetro con bisturí. La colocación del segundo clavo se efectuó más distal, a nivel de la unión del tercio proximal de la tibia y la metáfisis con ayuda de un goniómetro metálico el cual nos indica la angulación en grados que daríamos al clavo siempre tomando en cuenta el ángulo alfa, más los grados consideramos a sobre corregir.

Una vez colocados los clavos se efectuaron múltiples perforaciones en semicírculo a nivel de la metáfisis de manera que la inserción del tendón de la rótula quedará en la concavidad (se recomienda efectuarlas con perforador de mano y con una broca 3.2 mm). Se completó la osteotomía con un cincel fino y fractura de la cortical posterior manualmente hasta dejar libres ambos fragmentos y se colocaron horizontales los clavos Steiman; se fijó y comprimió la osteotomía con un fijador externo tipo Charnley. Se cerró la herida y se dejó un drenaje (portovac) y la movilización de la rodilla se inició en forma activa a las 48 hrs - 72 hrs. Junto con ejercicios isométricos de los grupos musculares de la extremidad operada, el apoyo asistido con muletas se inició a las 2 a 4 semanas previo control radiológico.

La técnica Coventry, se realizó de la misma manera sólo que se corregía 1 mm por grado de deformidad y la osteotomía consistía en cuña o rebanada de pastel a nivel de las metáfisis medial o lateral, según se el caso para geno varo o geno valgo con isquemia.

## RESULTADOS

En la última evaluación efectuada en los meses de agosto, septiembre y octubre de 1995; los resultados fueron en cuanto al alivio del dolor; buenos en 17 rodillas (77%), regulares en 4 rodillas (18%) y malos en una rodilla (4.5%).

Se calculó la correlación entre la severidad radiológica de la osteoartritis al momento de la osteotomía y los efectos en los resultados de la sintomatología dolorosa a largo plazo, así tuvimos 2 rodillas con artrosis G I los cuales presentaron buenos resultados, 5 rodillas G II con buenos resultados; 12 rodillas G III, de las cuales 10 rodillas quedaron en el grupo de buenos resultados, y 2 rodillas quedaron en el grupo de regulares resultados.

Hubo tres rodillas con G IV de las cuales 2 rodillas entraron en el grupo de regulares resultados y uno con malos resultados.

La rodilla con malos resultados requirió de reintervención por continuar con dolor intenso al año, con deformidad en varo de rodilla derecha y con artrosis G IV de la misma. Sin embargo, del lado izquierdo también presentaba deformidad en varo y artrosis G III, por lo que se decidió reintervenir quirúrgicamente en ambas rodillas, del lado derecho; además se realizó limpieza articular con técnica de Magnuson, Pridie y se decidió retirar el menisco medial por encontrarse con datos degenerativos importantes y desgarró parcial.

Esta paciente se inmovilizó con aparato de yeso con hipercorrección de 5 grados. Cuatro meses después la paciente presenta en rodilla derecha hipercorrección de 10 grados con inestabilidad importante y con hiperlaxitud de ligamentos laterales, lo que le ocasiona continuar con dolor y dificultad para la deambulaci6n, ayudándose con andadera ortopédica.

La paciente se incapacitó total y permanentemente.

En cuanto al arco de movilidad posoperatorio, no hubo repercusión significativa con este método, 17 rodillas tuvieron un arco de movilidad mayor de 90 grados; 3 rodillas lo conservaron en 90 y dos rodillas quedaron con limitación menor a los 90 grados, a la flexión.

Se hizo una correlación en cuanto a la técnica quirúrgica y se observó que con la técnica Coventry se tuvieron más complicaciones. Se realizaron 10 osteotomías tibiales que correspondieron a 15 tipo Maquet, 3 fueron Coventry para Geno Varo, 2 osteotomías proximales tibiales, 2 osteotomías más fueron supracondíleas para Geno Valgo, dando un total de 22 osteotomías.

Quizá estas complicaciones no sean por la técnica en sí, sino a que en dos pacientes se tuvieron que inmovilizar con aparato de yeso, que correspondió a tres rodillas.

En una rodilla más, con técnica Coventry para Geno Varo, se realizó además plicatura de ligamento colateral medial por presentar además laxitud del mismo, esta paciente evolucionó satisfactoriamente con resultados buenos.

En dos pacientes que correspondió a dos rodillas posoperados de Geno Varo con técnica de Maquet, requirieron reintervención aproximadamente entre 8-12 meses por presentar condromalasia G III y G IV, realizándosele limpieza articular con técnica de Magnuson y Pridie. Asimismo, necesitaron extracción del menisco medial en ambos casos.

En cuanto a la edad se correlacionó ésta con los resultados del dolor en los que obtuvimos resultados buenos, varió de 33-70 años con una media de 60 años, y en los resultados regulares y malos de 31-67 años con una media de 63 años. Notándose que la edad no tuvo una repercusión directa sobre el resultado.

De las osteotomías varizantes supracondíleas que correspondió a dos rodillas no hubo complicaciones y se obtuvieron buenos resultados.

En cuanto a los ángulos alfa corregidos, éstos variaron para Geno Varo de 10-23 grados y para Valgo de 12-18 grados, reportamos una diferencia significativa en cuanto a la corrección, observando que es mejor la técnica Maquet para corregir más de 15 grados alfa; que con la técnica Coventry.

La ventaja de no usar Isquemia es disminuir el riesgo de tromboflebitis y embolismo graso, ya que la mayoría de nuestros pacientes eran obesos.

## COMPLICACIONES

Se presentaron las siguientes complicaciones: en 10 pacientes al iniciar el apoyo, el dolor en la extremidad operada en forma fue intenso, el cual cedió a las dos semanas posteriores y con analgésicos.

Nosotros lo atribuimos probablemente, por no hacer en forma correcta la osteotomía del peroné, ya que sólo se cortaba, habiéndose resecado un fragmento óseo.

Una paciente tuvo paresia del ciático póliteo externo 2 meses después de la cirugía, manifestada por hiperesias en el dorso del pie y paresia del extensor del primer dedo del pie, la cual desapareció a las 10 semanas de postoperada.

No hubo complicaciones en cuanto a la flebitis, sólo dos pacientes presentaron infección superficial de la herida, la cual cedió con curaciones y el uso de antibióticos, por vía oral.

No hubo necesidad de retirar antes de las 8 semanas los fijadores externos. Sólo en el caso de inmovilización con aparato de yeso, se decidió retirarlos a las seis semanas por las complicaciones de contractura y artrosis de la rodilla al no movilizar precózmemente la articulación. En una de ellas, se tuvo como ya se mencionó, dolor importante y datos de inestabilidad G III, en ella misma hubo necesidad de reintervención y de extracción del menisco medial. Por lo que consideramos que esta paciente sea candidata a reemplazo total de rodilla.

En tres pacientes hubo necesidad de reintervención por condromalasia y por meniscopatia medial en los tres casos entre los 8-12 meses. Actualmente dos de ellos con regulares resultados y uno con malos resultados.

No hubo complicaciones en recurvatum.



Se presentaron reacciones parciales en los orificios de los clavos en tres pacientes, sin embargo, los cultivos fueron negativos, y no hubo necesidad de retirarlos antes de las 8 semanas.

## DISCUSION

En todos los pacientes existió una sobre corrección que varió de 2 a 4 grados, esta sobre corrección se basó en la biomecánica articular de la rodilla, con el objeto de llevar la resultante de la carga sobre el compartimiento que está menos dañado. El peso corporal (fuerza O) se aplica a lo largo de una línea que desciende del centro de gravedad de la primera vértebra sacra, en cuyo cuerpo cae la vertical normalmente por dentro de la rodilla del ser humano en bipedestación, esta fuerza tiende a inclinar el fémur sobre la tibia, lo cual se compensa con el tirante lateral (fuerza L) llamado deltoidees pélvico que está formado por el gluteo mayor, el tensor de la fascia lata y la cintillo iliotibial.

La resultante (R) de las fuerzas P y L representan la carga que soporta la rodilla y que es transmitida del fémur a la tibia, a través de los cóndilos femorales. La carga produce una presión sobre la articulación que se hace evidente en las radiografías mediante un aumento en la densidad, en el hueso subcondral, que según Pawels se debe a un reforzamiento del tejido óseo y es proporcional al grado de presiones. La distribución simétrica de esta imagen en los platillos tibiales, indica que la fuerza R recae en el centro de gravedad de las áreas que soportan peso.

En la rodilla desviada en varo el desplazamiento medial de R aumenta la sollicitación en compresión en el compartimentod medial.

En la rodilla deformada en valgo, la desviación lateral de R aumenta las fuerzas de compresión en el compartimiento lateral de la rodilla (Fig. 1). En ambos casos la sobrecarga lleva a un desgaste del cartilago articular y a la progresión de la deformidad, de tal manera que si efectuamos sólo la alineación de la extremidad, el apoyo será simétrico en ambos compartimientos tibiales, lo contrario sucede si corregimos más grados (2 a 4), es decir habrá una carga mayor sobre el compartimiento menos dañado y el alivio del dolor será más notorio.

Por otra parte en la rodilla artrósica, el componente patelofemoral puede estar afectado y esta técnica nos permite efectuar un desplazamiento anterior de la porción distal de la tibia osteotomizada, un centímetro con lo cual se reduce la acción de la fuerza R 5 que presiona a la rótula contra el surco femoral como producto de la acción

del tendón del cuádriceps Mv y del tendón rotuliano Pa. Al adelantar el tubérculo anterior de la tibia, se modifica la dirección de acción del tendón del cuádriceps de Pa a Pa' y disminuye su fuerza así como la resultante R% y por consiguiente disminuye la presión de la rótula sobre el surco femoral.

Nosotros decidimos esta técnica como la mejor, ya que tiene muchas ventajas sobre la Coventry, es muy sencilla de realizar, permite movilización inmediata y evita la rigidez de la rodilla y la tromboflebitis. No deja material de osteosíntesis, ya que los clavos son retirados en el consultorio sin anestesia. Se rige bajo los principios de biomecánica por lo que las correcciones son exactas, el corte curvo en su plano anterior permite efectuar grandes correcciones en varo o valgo. Con otras técnicas, como la Coventry se tendría que resecar en el caso de corregir 18 grados, una cuña de base de 18 milímetros y sacrificaría tejido óseo con el consiguiente acortamiento pélvico, lo que no sucede con la osteotomía curviplana, también permite mejorar la artrosis patelofemoral mediante el adelantamiento de segmentos distal en forma sencilla.

Al apegarnos a los principios del doctor Maquét, nuestro objetivo principal, de quitar el dolor lo conseguimos en un alto porcentaje de pacientes; podemos decir que el único factor que intervino en forma importante, en nuestro resultado fue la severidad radiológica de la osteoartritis al momento de la cirugía; la edad no influyó en el resultado.

## CONCLUSIONES

1. En el presente estudio, se demostró la importancia de la enfermedad angular relacionada con la gonartrosis, como causa de dolor incapacitante en la población económicamente activa, que ameritaron tratamiento quirúrgico.
2. Es importante mencionar el valor de los estudios radiográficos para hacer un diagnóstico preoperatorio mediante el uso del eje mecánico con apoyo monopodal, que aunque no contamos en este hospital con el Chasis especial para esta radiografía contamos con el apoyo de los técnicos para tomarlas en tres partes y hacer la unión por separado para la medición adecuada del ángulo alfa a corregir

Siendo que el ángulo alfa es directamente proporcional a la edad y a la severidad de la artrosis.

3. En cuanto a la técnica con mayor frecuencia utilizada fue la osteotomía valguizante tipo Maquet, cóncavo-convexa, ya que se tenía una mayor precisión en cuanto al ángulo corregido. Asimismo, hicimos una variante de la técnica original en cuanto a la osteotomía de peroné, que se hizo a nivel diafisiario para disminuir el riesgo de complicaciones en el nervio ciático popliteo externo.
4. Podemos decir, que las complicaciones no variaron con las mencionadas en la literatura mundial.
5. Por último cabe mencionar que el hospital no cuenta con artroscopía que proporciona valiosa ayuda para el diagnóstico y tratamiento de la gonartrosis, ni con el equipo de reemplazo total de rodilla procedimiento reconstructivo que es una alternativa para casos específicos y de valor importante para mejorar la calidad de vida del paciente.

Así como también, como última alternativa en pacientes en los cuales la cirugía valguizante o varizante no satisfizo o mejoró las condiciones del paciente o en aquellas que quedan en grandes angulaciones lo que impide la bipedestación o persistencia del dolor.

**CUADRO I**

<b>DIAGNOSTICO</b>		
<b>ENFERMEDAD ARTICULAR DEGENERATIVA</b>		
<b>PRIMARIA</b>	18 casos	20 rodillas
<b>POSTRAUMATICA</b>	2 casos	2 rodillas

**CUADRO II**

<b>EDAD</b>	<b>MAXIMA</b>	85 años
	<b>MINIMA</b>	31 años
	<b>PROMEDIO</b>	60 años

**CUADRO III**

		<b>No. DE CASOS</b>	<b>%</b>
<b>SEXO</b>	<b>MASCULINO</b>	9	45.9
	<b>FEMENINO</b>	11	55

**CUADRO IV**

<b>RODILLA AFECTADA</b>	
DERECHA	12 casos
IZQUIERDA	6 casos
BILATERAL	2 casos

**CUADRO V**

<b>DEFORMIDAD</b>	
VARUS	18 rodillas
VALGUS	4 rodillas
NORMAL	0

**CUADRO VI**

<b>D O L O R</b>				
	<b>NULO</b>	<b>ESCASO</b>	<b>MODERADO</b>	<b>INTENSO</b>
<b>INICIO</b>	0 casos	0 casos	7 casos	15 casos
	0 casos	0 casos	6 rodillas	16 rodillas
<b>FINAL</b>	7 casos	10 casos	4 casos	1 caso
	7 rodillas	10 casos	4 rodillas	1 rodilla

**CUADRO VII**

MOVILIDAD ARTICULAR PROMEDIO		
	FLEXION	EXTENSION
PRIMARIA	100 <sup>o</sup>	160 <sup>o</sup>
POSTRAUMATICA	120 <sup>o</sup>	180 <sup>o</sup>

**CUADRO VIII**

MARCHA		
LIBRE		19 casos
CON AYUDA	Unilateral	1 caso
	Bilateral	0 casos
INCAPACIDAD		0 casos

**CUADRO IX**

INESTABILIDAD ARTICULAR	
INICIO	18 rodillas
FINAL	2 rodillas

CUADRO X

OPERACION EFECTUADA		
OSTEOTOMIA METAFISIARIA TIBIAL		
VALGUISANTE	LINEAL	VARISANTE
18 rodillas	0	2 rodillas

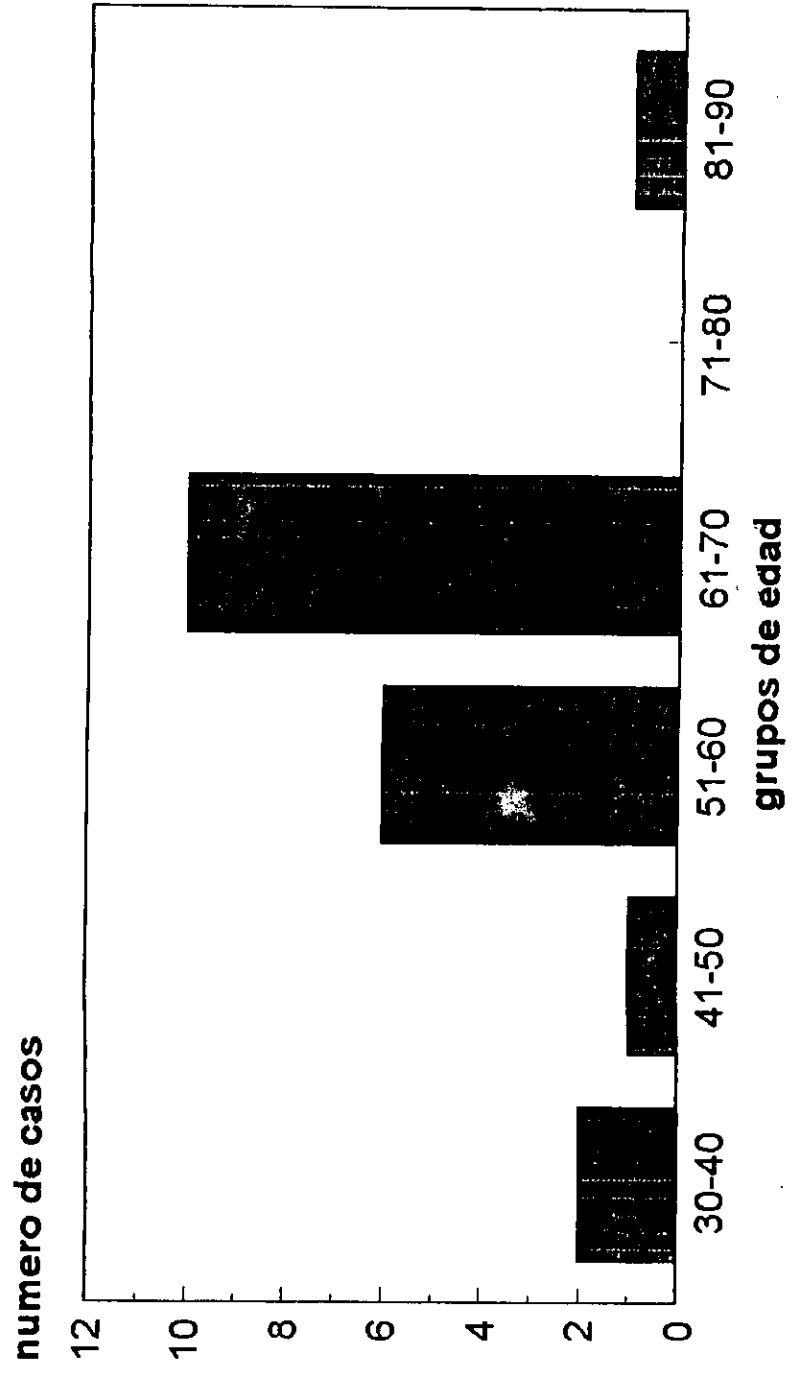
2 Femorales

CUADRO XI

COMPLICACIONES	No. DE CASOS
INSUFICIENTE CORRECCION	2
PERDIDA DE CORRECCION LOGRADA	2
LESION CIATICA POPILEO LOGRADA	1
FRACTURA INTRAUTICULAR	0
INESTABILIDAD ARTICULAR	2
RIGIDEZ ARTICULAR	0




# GRUPOS DE EDAD



# DISTRIBUCION POR SEXO

numero de casos

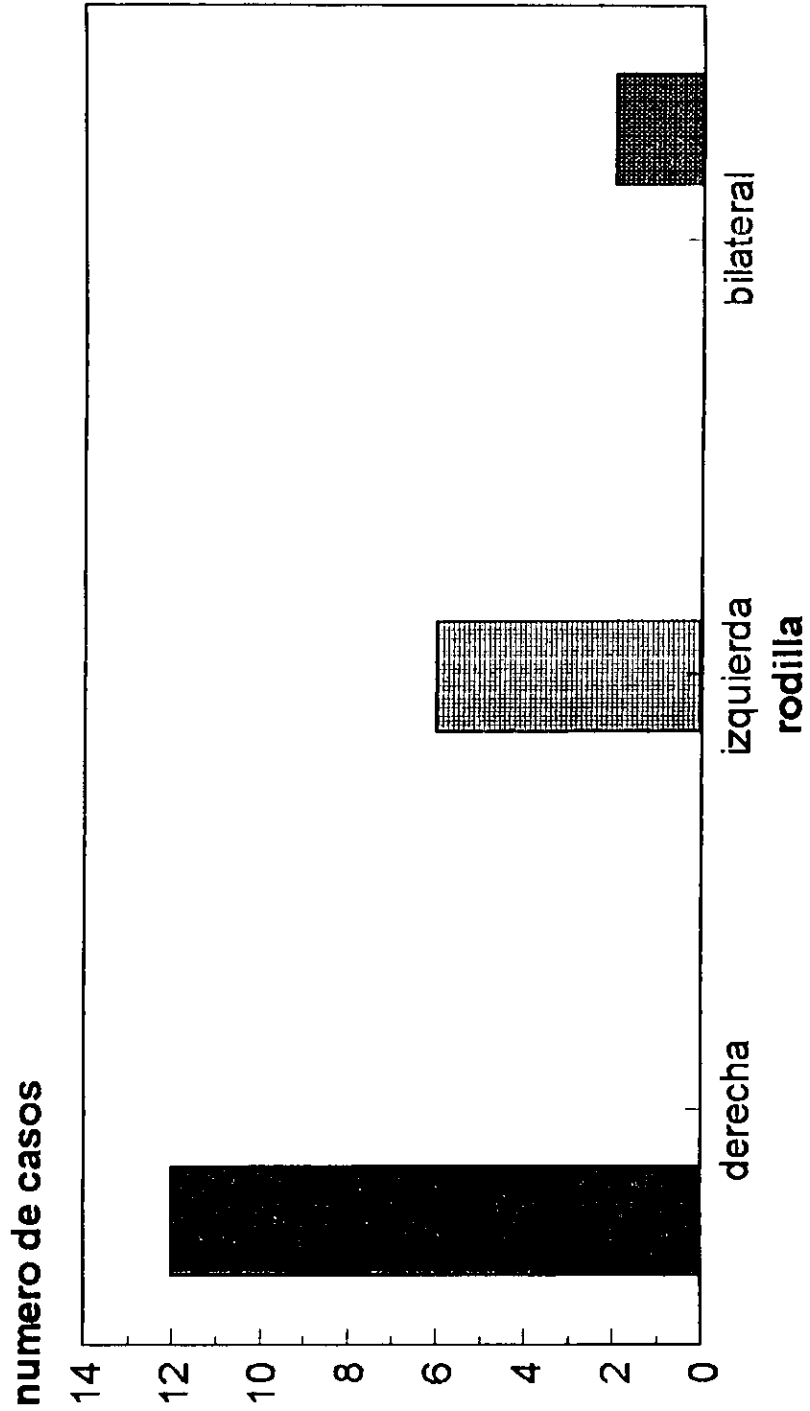


masculino 45.9%

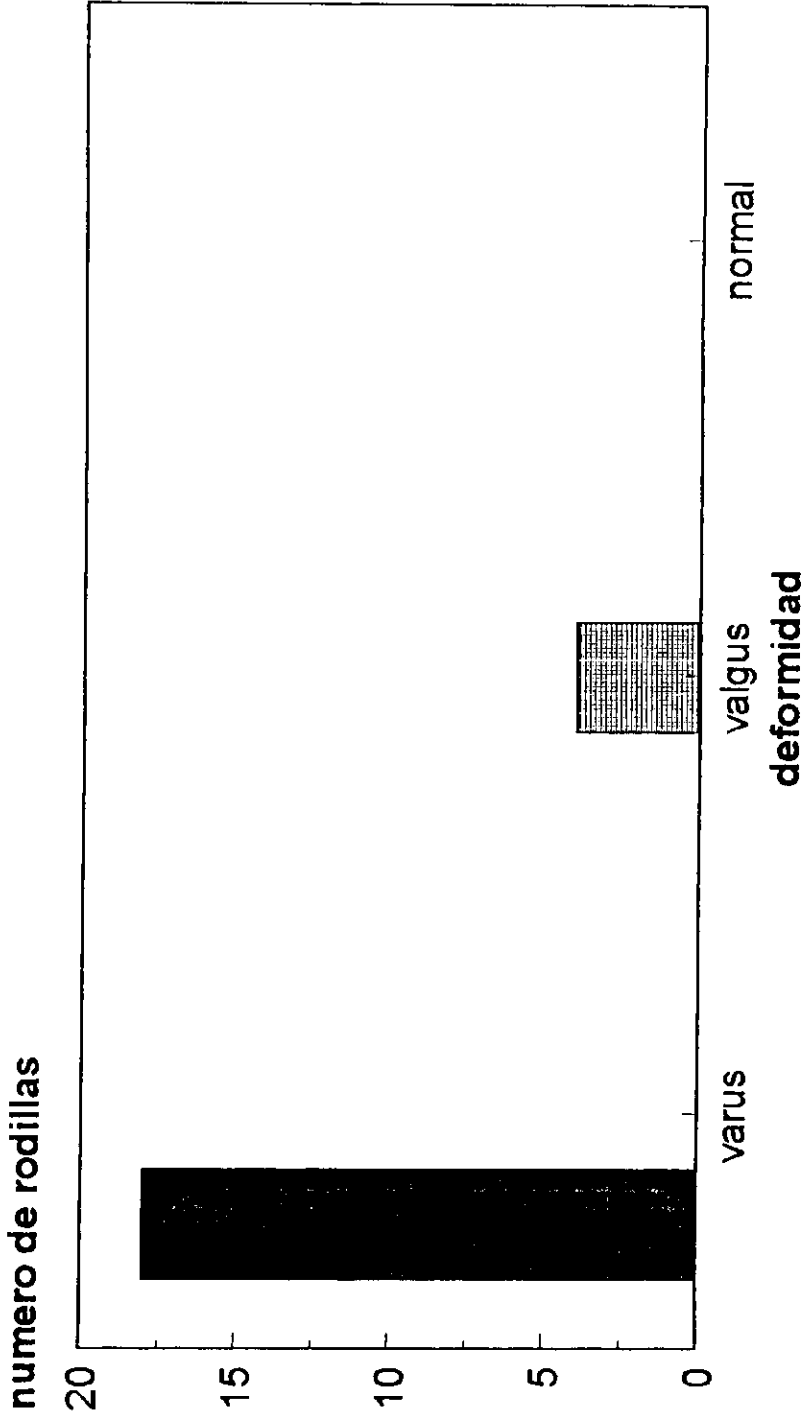
femenino 55%

sexo

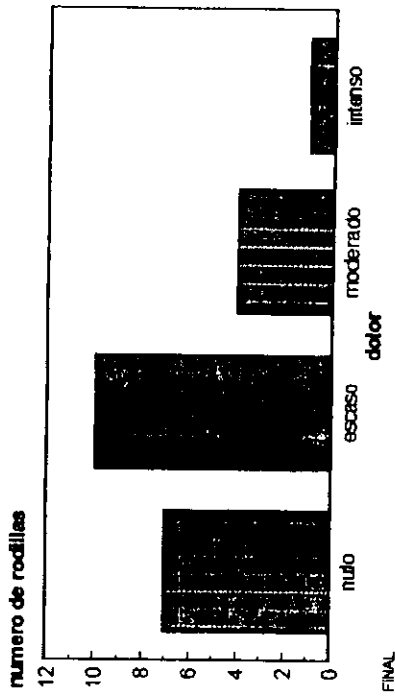

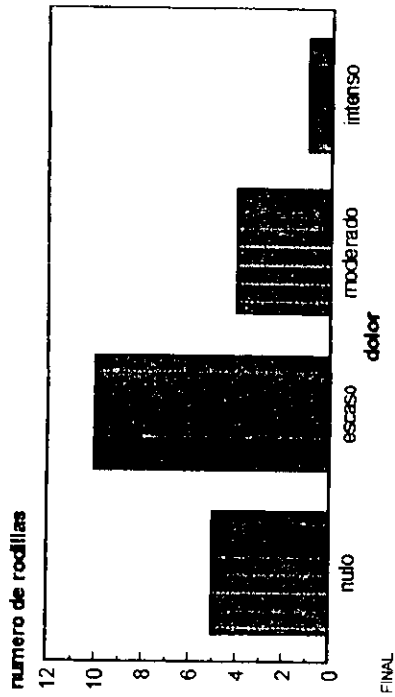

# RODILLA AFECTADA



# DEFORMIDAD ANGULAR



# RELACION DEL DOLOR



## BIBLIOGRAFIA

1. COVENTRY, M.B. OSTEOTOMY about the Knee for degenerative and rheumatoid arthritis. J. Bone Joint Surgery 55.A: 23-25 1973.
2. MAQUET, P: "Advancement of the tibial tuberosity" Clinical Orthopedics. 115 225-230 1976.
3. MAQUET P: Valgus osteotomy for osteoarthritis of the Knee. Clin Orthop 1976, 120; 143-148.
4. MAQUET P: The treatment of choice in arthritis of the Knee. Clin Orthop 1985, 192; 108-112.
5. MAQUET P: The biomenisc of the knee and surgical possibilities of healing osteoarthritic knee joins Clin Orthop 1980; 146; 102-110.
6. IAND. LEARMONTH A SIMPLE TECHNIQUE FOR VARUS Supracondylar Osteotomy in genu Valgum J. Bone Joint Surg. 1990; 72 B 235-7.
7. AVIÑA VALENCIA JORGE: El eje mecánico de los miembros pélvicos (método trigonométrico.) Revista de Ortopedia y Traumatología; Año I Núm. 4, Julio - sept. 1997.

ESTA TESIS NO DEBE  
SALIR DE LA BIBLIOTECA

8. DR. CHAMLATI MALDONADO JORGE: La Osteotomía Curviplana en la artropatía de la rodilla. Principio Biomecánico y Técnica Quirúrgica. Academia Mexicana de Cirugía Ortopédica, 1973; 357-372.
9. DR. SUAREZ REQUENA OSCAR: Osteotomía de Maquet en Deformidades angulares de la rodilla en pacientes Obesas. Rev. Mex Ortop. y Traumatol. 1989 3-3, 61-64.
10. CARDONA MUÑOZ JESUS; OSTEOTOMIA FUNCIONAL PARA ADELANTAMIENTO DEL TENDON ROTULIANO. Rev. Mex. Ortop. y Traumatol. 1989 3 (3) 65-68.
11. BY. ALBERT B. FERGUSON, JR, M.D.: RELIEF OF PATELLOFEMORAL CONTACT STRESS BY ANTERIOR DISPLAY CEMENT OF THE TIBIAL TUBERCLE. The Journal of Bone and Joint Surgery. March 1979, Volume 61-A No. 2; 159-166.
12. PAUL EDHOLM: KNEE INSTABILITY AND TIBIAL OSTEOTOMY. Acta orthp scand 48, 95-98; 1977.