

11245

11

2es.



UNIVERSIDAD NACIONAL AUTONOMA DE MEXICO

FACULTAD DE MEDICINA

DIVISIÓN DE ESTUDIOS DE POSTGRADO

INSTITUTO MEXICANO DEL SEGURO SOCIAL
HOSPITALES DE TRAUMATOLOGÍA Y ORTOPEDIA
"VICTORIO DE LA FUENTE NARVÁEZ"

TRATAMIENTO DE LAS FRACTURAS DIAFISARIAS DEL
HÚMERO CON CLAVO UHN

TESIS DE POSTGRADO
QUE PARA OBTENER EL TÍTULO DE ESPECIALISTA EN:

ORTOPEDIA Y TRAUMATOLOGÍA

PRESENTA:

DR. FRANCISCO BECERRIL AZTORGA

MÉXICO D.F.

FEBRERO 1998



TESIS CON
FALLA DE ORIGEN

2652 49



Universidad Nacional
Autónoma de México



UNAM – Dirección General de Bibliotecas
Tesis Digitales
Restricciones de uso


DERECHOS RESERVADOS ©
PROHIBIDA SU REPRODUCCIÓN TOTAL O PARCIAL

Todo el material contenido en esta tesis esta protegido por la Ley Federal del Derecho de Autor (LFDA) de los Estados Unidos Mexicanos (México).

El uso de imágenes, fragmentos de videos, y demás material que sea objeto de protección de los derechos de autor, será exclusivamente para fines educativos e informativos y deberá citar la fuente donde la obtuvo mencionando el autor o autores. Cualquier uso distinto como el lucro, reproducción, edición o modificación, será perseguido y sancionado por el respectivo titular de los Derechos de Autor.

P/D

PROFESOR TITULAR




Dr. Jorge Aviña Valencia

PROFESOR ADJUNTO
DIRECTOR DEL HOSPITAL DE TRAUMATOLOGÍA
"VICTORIO DE LA FUENTE NARVÁEZ"




Dr. Lorenzo Barceña Jiménez

JEFE DE DIVISIÓN DE ENSEÑANZA E INVEST.
HOSPITAL DE TRAUMATOLOGÍA "VICTORIO
DE LA FUENTE NARVÁEZ"



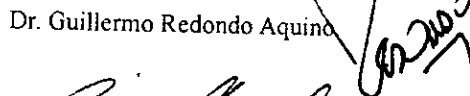
Dra. Ma. Guadalupe Barrios
Garnica

JEFE DE DIVISIÓN DE ENSEÑANZA E INVES.
HOSPITAL DE ORTOPEDIA "VICTORIO DE
LA FUENTE NARVÁEZ"




Dr. Enrique Espinosa Urrutia

JEFE DE ENSEÑANZA E INVESTIGACIÓN
HOSPITAL DE TRAUMATOLOGÍA
"VICTORIO DE LA FUENTE NARVÁEZ"



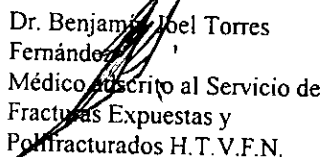
Dr. Guillermo Redondo Aquino

JEFE DE ENSEÑANZA E INVESTIGACIÓN
HOSPITAL DE ORTOPEDIA
"VICTORIO DE LA FUENTE NARVÁEZ"




Dr. Enrique Guinchard y
Sánchez

ASESOR DE TESIS



Dr. Benjamín Joel Torres
Fernández
Médico Adscrito al Servicio de
Fracturas Expuestas y
Polifracturados H.T.V.F.N.

AUTOR



Dr. Francisco Becarril Azeite

DEDICATORIA

A Dios por haberme dado La Vida

A Mis Padres por brindar todo su Amor
y apoyo en mi Formación Profesional.

A Griselda que con su Amor y Cariño, me acompaño en los momentos
Gloriosos y difíciles de Mi Vida.

A Francisco, Jorge Alejandro y en especial al pequeño Fernando
que llevo Al Mundo en un momento difícil de Mi vida,
pero que todos Ellos con sus Sonrisas me han impulsado a seguir adelante.

Al Resto de Los 22 por su Amistad Incondicional.

A G R A D E C I M I E N T O

A todos Mis Maestros que contribuyeron
con Desinterés a Mi Formación.

En especial a los Señores Doctores:
Guillermo Redondo Aquino,
Fernando Ruíz Martínez y
Benjamín Joel Tòrres Fernández,
por la Amistad Brindada y su Interés
en la Enseñanza durante Mi Formación.

INDICE

Introducción1
Antecedentes Científicos3
Planteamiento del Problema5
Objetivo.6
Hipótesis7
Material y Método8
Resultados13
Gráficas16
Conclusiones22
Anexo23
Figura	
Técnica Quirúrgica	
Bibliografía.44

INTRODUCCIÓN

Las fracturas de la diáfisis humeral son mas comunes en pacientes con edad mayor de 50 años, siendo mas vulnerable el tercio medio. Los grados de deformidad radiológica pueden ser aceptados cuando se manejan fracturas humerales y es mayor que para otros huesos largos. Tradicionalmente habían sido tratados con yesos u ortesis. Sarmiento ⁽¹⁾ reporta el uso de un mango plástico con introducción temprana a la actividad funcional. Las indicaciones de la fijación interna incluyen lesiones múltiples, no unión, lesión neurovascular asociada y fracturas patológicas. Se han reportado excelentes resultados con lesiones múltiples con la placa de fijación AO.

La fijación intramedular, utilizando un clavo centromedular insertado en el húmero proximal fue introducido por Rush (2). Sin embargo, sin un sistema de bloqueo estático, la fijación no fue lo bastante rígida para permitir una función temprana. Con la introducción de la fijación centromedular de las fracturas en años recientes, se han desarrollado para el húmero así como para otros huesos largos diversos implantes. Los clavos de Siedel (26) usan un sistema que expande el clavo para bloqueo distal, evitando el riesgo a las estructuras neurovasculares que pasa con los tornillos de bloqueo. Sin embargo, en largas series de casos reportados en dos centros en Reino Unido, revelan dificultades técnicas especialmente con el mecanismo de bloqueo. Estas series tuvieron 75% de mala o insatisfactoria función del hombro con resultado de la protrusión del clavo o daño al manguito rotador.

Ingman y Waters (26) reportaron su experiencia tratando fracturas de la diáfisis humeral con un clavo de Grosse-Kempf de tibia modificado de 9 mm, utilizando tornillos para bloqueo distal y proximal. Los clavos fueron insertados anterógrado y retrógrado, siendo mas recomendada la técnica retrógrada para evitar interferencia con la función del hombro.

ANTECEDENTES CIENTÍFICOS

El tratamiento de las fracturas diafisarias de húmero siempre han constituido un reto para los cirujanos ortopédicos, tanto por la posibilidad de infección que existe como por las limitaciones que puede conllevar la fractura. Además, se trata de fracturas por mecanismo de alta energía, por lo que puede presentarse con otro tipo de lesiones como fractura de arcos costales, traumatismo craneal, lesiones de columna, etc.

Estas fracturas hasta 1940 se trataron con molde de yeso que incluía toda la extremidad lesionada, el hombro y el tórax, por lo que esto era incómodo para el paciente, además de no dar buena estabilidad y una reducción adecuada de la fractura (3).

Después de 1940 se empezó a utilizar el yeso colgante, el cual otorga una mejor estabilidad y el índice de buena alineación y consolidación aumentó considerablemente.

Después se inicia en 1949 el tratamiento quirúrgico de la diáfisis humeral con clavos centromedulares, con el trabajo de Rush (26); estos presentaban inestabilidad rotacional, así como lesiones del manguito rotador con limitación de arcos de movilidad y hombro congelado.

Sarmiento (1) en 1977 presenta un brazaletes para inmovilizar el brazo y las fracturas diafisarias del húmero, pero es necesaria mucha cooperación del paciente para mantener una reducción adecuada.

La reducción abierta y osteosíntesis con placas de compresión dinámicas presentan otro tipo de dificultades y complicaciones, como lesiones del nervio radial, hemorragia, infección de la herida, mayor tiempo quirúrgico y pseudoartrosis ^(2, 26).

Posteriormente en 1961 se presenta un nuevo método de fijación centromedular para estas fracturas, como lo presenta Hacketal ⁽⁴⁾ al introducir varios clavos de Steinmann dentro del canal medular para estabilizar las fracturas y otorgar estabilidad rotacional a ambos extremos de la fractura por vía retrógrada.

Siedel ⁽⁵⁾ en 1989 introduce un clavo centromedular bloqueado que reduce las complicaciones, el tiempo quirúrgico, otorgando estabilidad de las fracturas. Así mismo, se presenta un clavo centromedular con bloqueo proximal con pernos y distal con aristas que se adhieren al hueso endóstico ^(20, 26) para mantener la estabilidad, con el inconveniente que no se pueden colocar en hueso osteoporótico y en pacientes con diáfisis delgada.

PLANTEAMIENTO DEL PROBLEMA

¿ Cual es la evolución de los pacientes que presentan fracturas de la diáfisis humeral tratados con clavo UHN ?

OBJETIVO

Demostrar que los pacientes que tienen una fractura diafisaria del húmero que son tratados con clavo UHN presentan evolución satisfactoria.

HIPÓTESIS

Hipótesis Nula (H₀)

No hay cambios en la evolución.

Hipótesis alterna (H₁)

Los pacientes que presentan fracturas diafisarias de húmero y que son tratados con clavo UHN presentan buena evolución.

MATERIAL Y MÉTODO

TIPO DE ESTUDIO:

- a) Prospectivo.
- b) Longitudinal.
- c) Causa-efecto.
- d) Observacional.

UNIVERSO DE TRABAJO:

Pacientes con fractura diafisaria de húmero que fueron atendidos en el servicio de Fracturas Expuestas y Polifracturados del Hospital de Traumatología "Victorio de la Fuente Narváez", en el periodo comprendido de Enero de 1997 a Noviembre de 1997.

ESPECIFICACIÓN DE LAS VARIABLES:

Variable Independiente.- Clavo UHN

Variable Dependiente.- La evolución que presentan los pacientes.

DEFINICIÓN CONCEPTUAL DE LAS VARIABLES:

Se definieron como fracturas diafisarias de húmero aquellas producidas por mecanismo de alta energía, siendo esta de tipo cerrada o expuesta, con o sin lesión a otros

huesos y con o sin lesiones neurovasculares, las cuales fueron tratadas en el servicio de Fracturas Expuestas y Polifracturados del Hospital de Traumatología "Victorio de la Fuente Narváez" del Instituto Mexicano del Seguro Social.

Para la clasificación de las fracturas cerradas de la diáfisis humeral se utilizó la clasificación AO de las fracturas, y que se menciona a continuación:

- A1. Trazo simple diafisario en espiral.
- A2. Trazo simple diafisario oblicuo largo (mayor de 30°).
- A3. Trazo simple diafisario transversal u oblicuo corto (menor de 30°).

- B1. Trazo de fractura con tercer fragmento por torsión, espiroideo.
- B2. Trazo de fractura por flexión con tercer fragmento.
- B3. Trazo de fractura multifragmentado con fractura de la muñeca.

- C1. Fractura compleja conminuta en espiral.
- C2. Fractura compleja segmentaria.
- C3. Fractura compleja multifragmentada e irregular. (Figura 1)

Para la clasificación de las fracturas expuestas se utilizó la clasificación desarrollada en el Hospital de Traumatología Magdalena de las Salinas del IMSS, en la cual se clasifican en cuatro tipos y es la que se describe a continuación:

Tipo I: Herida de exposición menor del diámetro del hueso fracturado, con trazo simple transverso u oblicuo corto y de menos de 8 horas de evolución.

Tipo II: Herida de exposición mayor al diámetro del hueso fracturado, con trazo oblicuo largo o espiroideo, con menos de 8 horas de evolución.

Tipo III:

A1 Fractura con las mismas características del tipo I y II con más de 8 hrs. de evolución.

A2 Fractura con adecuada cubierta cutánea, con trazo complejo (ala de mariposa, segmentaria, multifragmentada), generalmente causada por alta energía.

A3 Toda fractura ocurrida en terreno agrícola o sitios muy contaminados. (drenajes, basureros, etc.)

B Fractura con daño grave en partes blandas que requiere injerto cutáneo o colgajo para la cobertura del hueso expuesto, por lo general de trazo complejo.

C Cualquier fractura expuesta asociada a lesión arterial que requiera de reparación quirúrgica para la preservación del segmento.

D Toda amputación traumática de la extremidad.

Tipo IV

A Fractura provocada por proyectil de arma de fuego de alta velocidad (más de 840 m/seg)

B Fractura provocada por proyectil de arma de fuego de baja velocidad (menos de 840 m/seg)

Osteosíntesis temprana: Es aquella que se practica durante la primera cirugía, que generalmente va acompañada de un desbridamiento quirúrgico.

Osteosíntesis tardía: Es aquella que se realiza durante la segunda o tercera cirugía.

Como osteosíntesis adecuada y suficiente se considera aquella en que las estructuras óseas están reducidas anatómicamente y que no necesite inmovilización externa para cumplir con la estabilización total de la fractura.

Osteosíntesis inadecuada e insuficiente es aquella que no cumple con los requisitos previos.

La evolución de los pacientes se valoró en forma intrahospitalaria y extrahospitalaria, teniéndose como adecuada o inadecuada. Se consideró adecuada cuando no se presentó infección y la función del hombro y codo fueron satisfactorias, y con consolidación del trazo de fractura. La evolución se consideró inadecuada cuando se presentó infección, la función de hombro y codo no fueron satisfactorias y no se observó consolidación del trazo de fractura.

CRITERIOS DE INCLUSIÓN.

- a) Derechohabientes del Instituto Mexicano del Seguro Social.
- b) Pacientes mayores de 15 años y menores de 70 años.
- c) Pacientes con diagnóstico de fractura diafisaria del húmero.
- d) Pacientes que se les realizó desbridamiento quirúrgico antes o después de las 24 horas de evolución de la fractura expuesta.

- e) Pacientes con osteosíntesis suficiente y adecuada.
- f) Pacientes sin lesión previa del húmero demostrada clínica o radiográficamente.
- g) Pacientes sin enfermedades concomitantes.

CRITERIOS DE NO INCLUSIÓN.

- a) Pacientes no derechohabientes del I.M.S.S.
- b) Pacientes menores de 15 años y mayores de 70 años.
- c) Pacientes que necesiten inmovilización externa.
- d) Pacientes que presentan osteoporosis severa.

CRITERIOS DE EXCLUSIÓN.

- a) Pacientes que abandonaron el tratamiento.
- b) Pacientes que fallecieron en el transcurso del estudio.

RESULTADOS

Se incluyeron en el estudio a 11 pacientes con 12 fracturas de diáfisis humeral, ya que uno de los pacientes presentó fractura bilateral, todos manejados con clavo centromedular UHN de Synthes.

La distribución de acuerdo al sexo fue de la siguiente manera: 8 pacientes (72.7%) del sexo masculino y 3 pacientes (27.3%) al sexo femenino. (Gráfica 1)

El promedio de edad fue de 35.91 años, con un rango de 15 a 67 años.

El sitio del accidente en 7 pacientes fue la vía pública (63.6%) y accidente laboral en 4 pacientes (36.4%). [Gráfica 2]

El mecanismo de lesión se distribuyó de la siguiente manera: atropellamiento 4 pacientes (36.4%), accidente automovilístico en 2 pacientes (18,2%), amputación traumática con sierra en 1 pacientes (9.1%), Herida por proyectil de arma de fuego en 1 paciente (9.1%), caída de escalera en 1 paciente (9.1%), caída de motocicleta en un paciente (9.1%) y contusión directa en un paciente (9.1%). Haciendo mención al paciente con amputación traumática, a este se le realizó reimplante de la extremidad 4 semanas antes de la colocación del clavo, y la indicación de la misma fue la inestabilidad del sistema de fijación externa. (Gráfica 3)

El lado predominantemente afectado fue el izquierdo con 7 casos (58.3%), con afectación del derecho en 5 casos (41.7%). [Gráfica 4]

La lesiones nerviosas afectaron al nervio radial en 3 casos (25%), al plexo braquial en un caso (8.3%), a los nervios radial y cubital simultáneamente en un caso (8.3%), y no se observaron lesiones nerviosas en 7 casos (58.3%). [Gráfica 5]

El sitio de la inserción del implante (UHN) en 8 pacientes fue anterógrado (66.7%) y en 4 pacientes retrógrado (33.3%). [Gráfica 6]

La longitud del clavo se distribuyó de la siguiente forma: 20 cm (2 casos, 18.2%), 22 cm (2 casos, 18.2%), 24 cm (1 caso, 9.1%), 25 cm (3 casos, 27.3%), 26 cm (2 casos, 18.2%) y 30 cm (1 caso, 9.1%) [Gráfica 7]. El diámetro del clavo en todos los casos fue de 7.5 mm.

El tipo de fractura observado fue cerrada en 8 casos (66.7%) y expuesta en 4 casos (33.3%). [Gráfica 8]

Con respecto al sangrado transoperatorio, en 8 pacientes (66.7%) fue menor de 100 cc, en 3 pacientes (25%) entre 101 y 200 cc, y entre 201 y 300 cc en un paciente (8.3%). [Gráfica 9]

El tiempo quirúrgico promedio fue de 83.33 minutos, con un rango de 25 a 120 minutos. (Gráfica 10)

En todos los casos el procedimiento fue cerrado, y no se utilizó el dispositivo de compresión ni implantes adicionales.

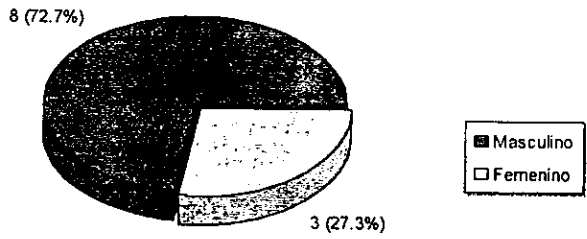
No se observaron complicaciones trans o postquirúrgicas, obteniéndose en todos los casos una alineación satisfactoria y una reducción estable de la fractura.

La consolidación se observó en 11 casos entre las 8 y las 16 semanas de postoperatorio, y en un caso, se observó consolidación de la mitad lateral de la diáfisis a los 6 meses de evolución. La recuperación del nervio radial se observó en 3 pacientes, con recuperación parcial de la lesión del plexo braquial por debajo del codo, con flexión del mismo de 30°.

El resto de los pacientes presentan una movilidad adecuada de codo y hombro, sin alteraciones sensitivas.

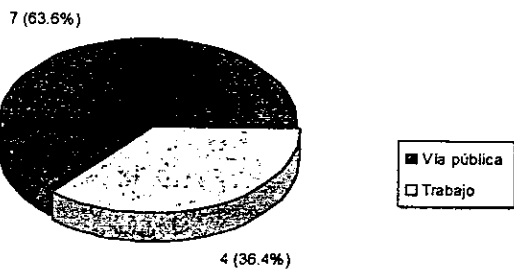
GRÁFICAS

GRÁFICA 1
DISTRIBUCIÓN POR SEXO


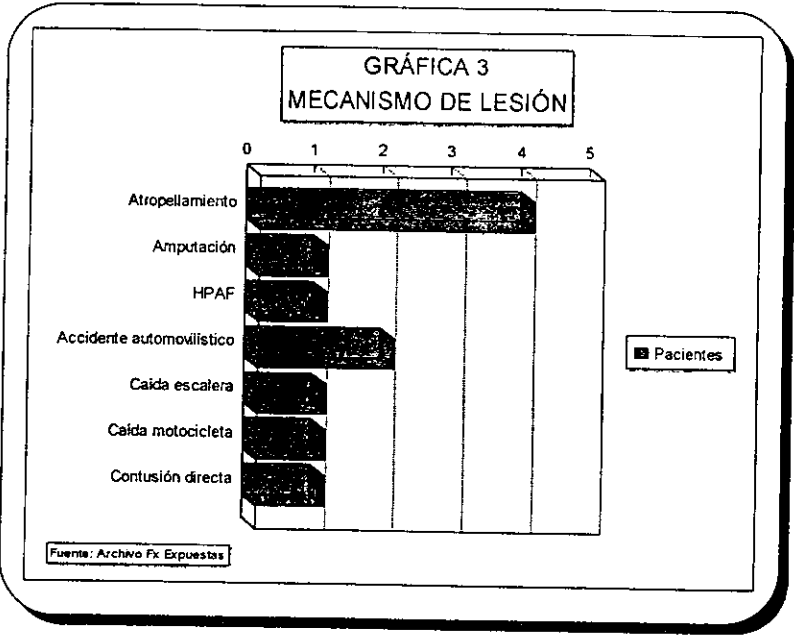


Fuente: Archivo Fx Expuestas

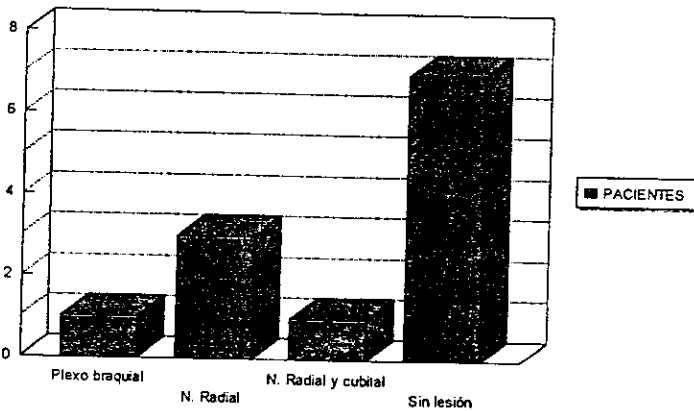
GRÁFICA 2
SITIO DE ACCIDENTE



Fuente: Archivo Fx Expuestas

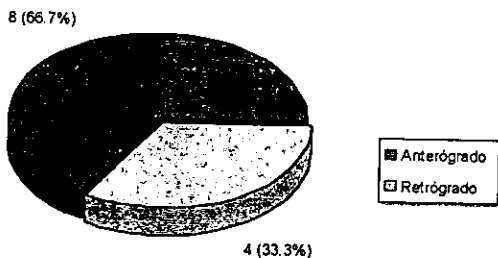


GRÁFICA 5
LESIÓN NERVIOSA



Fuente: Archivo Fx. Expuestas

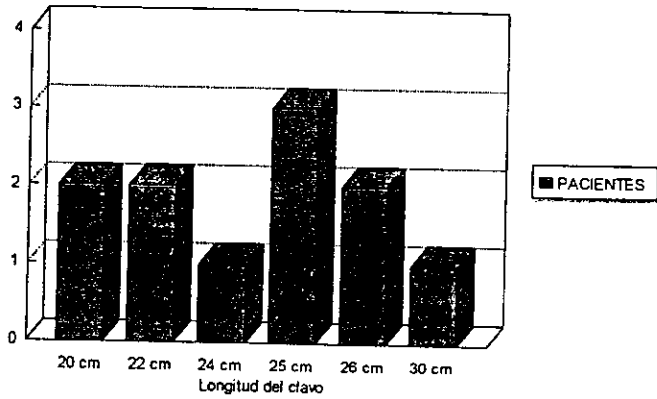
GRÁFICO 6
TIPO DE INSERCIÓN



Fuente: Archivo Fx. Expuestas

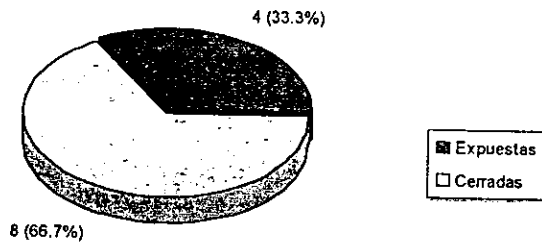
ESTA TESIS NO DEBE
SALIR DE LA BIBLIOTECA

GRÁFICA 7
LONGITUD DEL IMPLANTE




Fuente: Archivo Fx Expuestas

GRÁFICA 8
TIPO DE FRACTURA



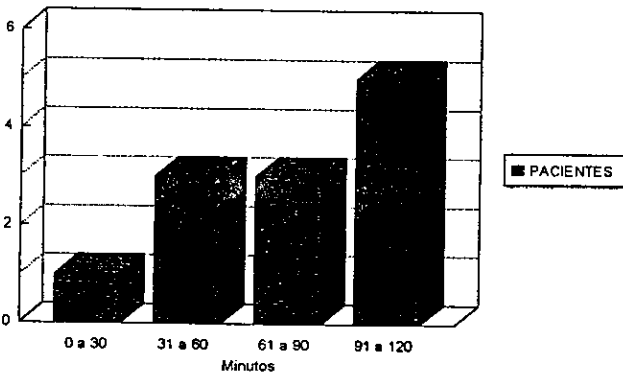
Fuente: Archivo Fx Expuestas

GRÁFICA 9
SANGRADO TRANSOPERATORIO



Fuente: Archivo Fx Expuestas

GRÁFICA 10
TIEMPO QUIRÚRGICO



Fuente: Archivo Fx Expuestas

CONCLUSIONES

1.- El enclavado centromedular cerrado y bloqueo con pernos para fracturas de la diáfisis humeral provee realmente una fijación segura, con riesgos aceptables.

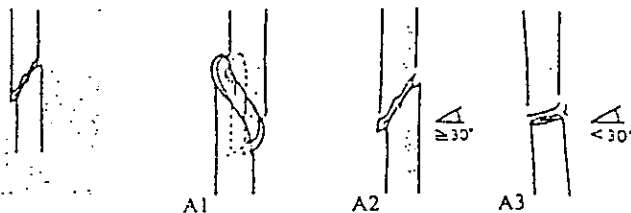
2.- Parece ser el método opcional para la fijación interna de paciente con osteoporosis y en paciente con fracturas patológicas

3.- Los clavos pueden ser colocados distalmente en la fosa olecraneana para fracturas del tercio medio y distal de la diáfisis humeral. Las fracturas de la diáfisis proximal requieren de un abordaje limitado en el hombro.

4.- Los pacientes manejados con este tipo de implante pueden ser rehabilitados en forma temprana de otras lesiones asociadas, favoreciendo la consolidación de la fractura.

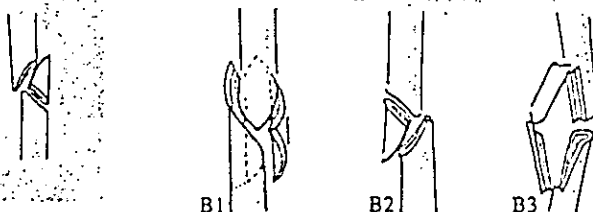
12- Húmero. Segmento diafisario

12-A Húmero. Seg. diafisario; fractura simple



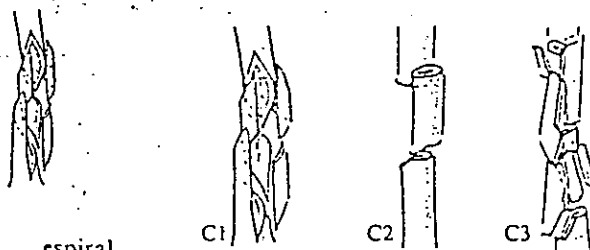
- A1 ... espiral
A2 ... oblicua
A3 ... transversal.

12-B Húmero. Seg. diafisario; fractura en cuña



- B1 ... por torsión
B2 ... por flexión
B3 ... con fractura de la cuña.

12-C Húmero. Seg. diafisario; fractura compleja



- C1 espiral
C2 ... segmentaria
C3 ... irregular.

El texto describe las características esenciales de cada grupo. Las figuras sólo representan ejemplos de uno de los subgrupos.

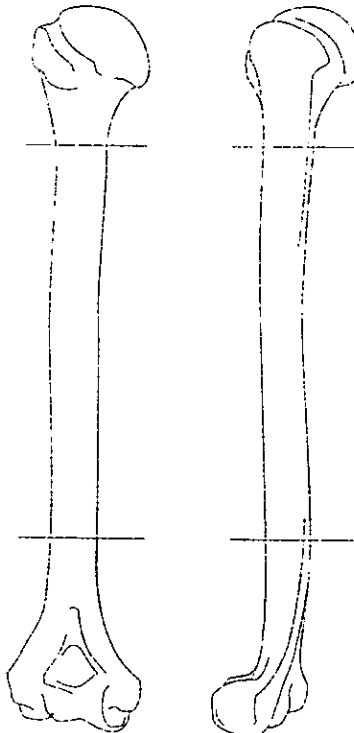
Indicaciones

El clavo UHN es un clavo humeral universal que puede utilizarse para inserción retrógrada o anterógrada.

En ambas técnicas, el diseño especial del clavo garantiza una posición óptima de los agujeros de bloqueo. Las múltiples posibilidades de bloqueo garantizan asimismo una excelente fijación incluso de los fragmentos cortos distales o proximales.

Las indicaciones previstas para el clavo UHN son:

- Tratamiento de las fracturas de la diáfisis humeral, tanto estables como inestables.
- Tratamiento de las fracturas patológicas (metastásicas) del húmero.
- Tratamiento de las seudoartrosis o uniones retardadas.

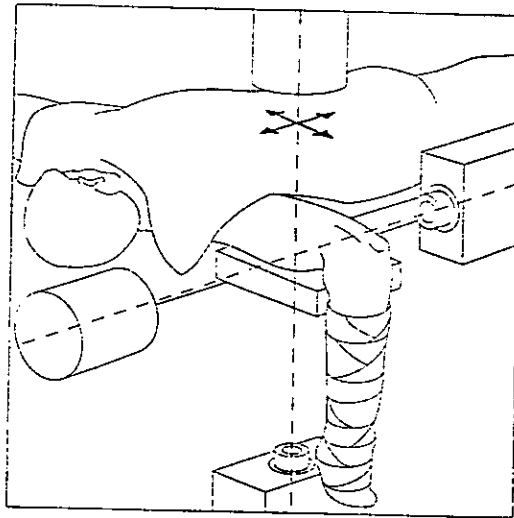


Inserción retrógrada

Fracturas de la diáfisis humeral y tercio proximal

1. Colocación del paciente

Si es posible, debe colocarse al paciente en decúbito prono y próximo al borde de la mesa de quirófano. El brazo fracturado se coloca sobre un apoyo especial fijado a la mesa. La articulación del codo debe encontrarse en flexión de 90° , siendo posible flexionar el codo hasta unos 120° . Esta postura permite una perfecta visualización de la zona quirúrgica desde la posición dorsal. Además, posibilita la obtención de una imagen completa de todo el húmero, la cabeza humeral y el codo en dos planos en el amplificador de imágenes. Por el mero hecho de que el antebrazo cuelgue libremente, se consigue una rotación correcta, sin necesidad de manipulación.



Si la situación general del paciente o el tipo de lesión contraindican la posición en decúbito prono, puede colocarse al paciente en decúbito lateral o decúbito supino.

Cuando el paciente se halla en decúbito lateral, el brazo lesionado debe colocarse sobre una cuña de espuma u otro apoyo similar. Compruebe que el codo puede flexionarse hasta unos 120° y coloque los apoyos necesarios para conseguir una buena sujeción del paciente.

En ocasiones resulta difícil conseguir una imagen completa en el amplificador de imágenes con dos planos, especialmente en las fracturas muy proximales y el codo en flexión.

Cuando el paciente se halla en decúbito supino, debe intentarse conseguir una posición semilateral mediante apoyos. En esta posición, no obstante, puede resultar difícil lograr una imagen completa en el amplificador de imágenes con dos planos.

2. Determinación de la longitud del implante

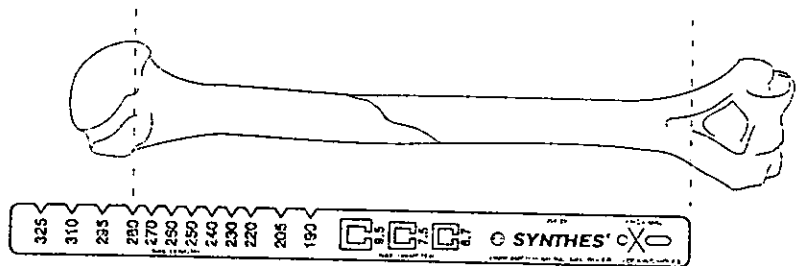
La longitud aproximada del clavo se determina antes de la intervención midiendo el húmero sano desde la punta de la cabeza humeral hasta la parte superior de la fosa olecraniana y restando a la cifra así obtenida 5-6 cm.

La longitud correcta únicamente puede determinarse en el brazo lesionado después de haber reducido la fractura.

El amplificador de imágenes se coloca de modo que permita obtener una proyección AP del húmero distal. Con ayuda de unas pinzas largas, se sostiene la regla radiográfica (358.59) a lo largo del brazo. Una vez ajustada la posición de la regla de tal modo que los orificios marcados como «proximal locking holes» en la regla, se hallen en la situación adecuada sobre el húmero distal, se realiza una marca en la piel a la altura del extremo de la regla.

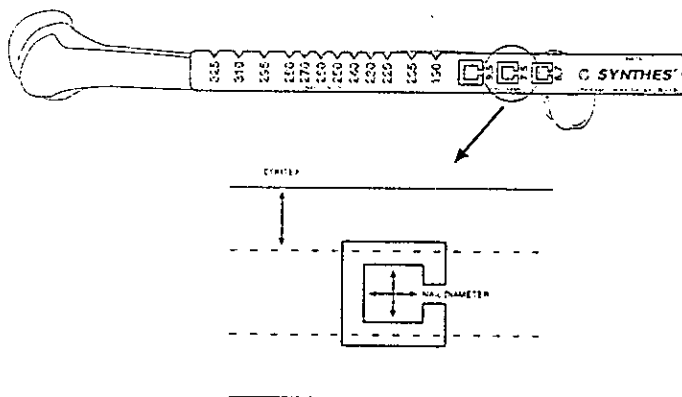
Tras desplazar el arco del amplificador de imágenes hacia el húmero proximal, se vuelve a colocar el extremo de la regla en la marca de la piel y se realiza una proyección AP del húmero proximal. La longitud del clavo se lee directamente en la regla radiográfica.

La punta del clavo sólo debe penetrar ligeramente en la cabeza humeral.



3. Determinación del diámetro del implante

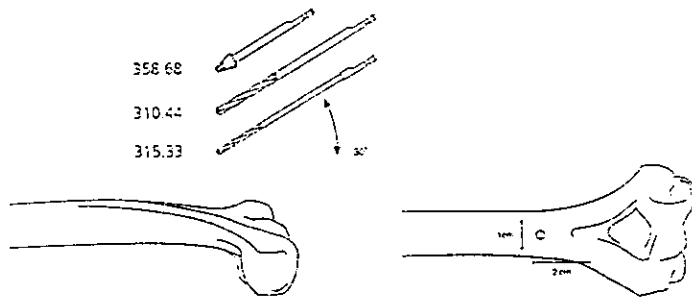
El amplificador de imágenes se coloca de modo que permita obtener una proyección lateromedial del húmero distal. A continuación, se coloca la regla radiográfica (358.59) sobre el brazo, de forma paralela o diagonal, de tal modo que las marcas cuadradas con la inscripción «nail diameter» (6.7, 7.5 y 9.5) se sitúen sobre la cavidad medular. El diámetro correcto del clavo se determina comprobando si, radiográficamente, ambas corticales son visibles junto al cuadrado interno.



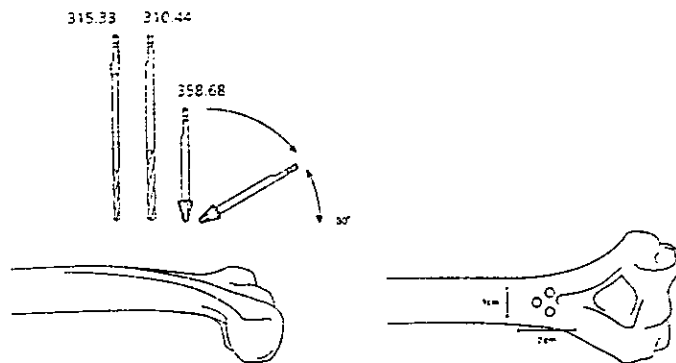
4. Preparación del punto de inserción

La incisión cutánea longitudinal se inicia ligeramente distal al olécranon, con el codo en flexión de 90°. Para visualizar el húmero distal, se practica una incisión longitudinal en el tríceps, de unos 25 mm de longitud en sentido proximal a partir del borde superior de la fosa olecraniana. No debe abrirse la articulación del codo.

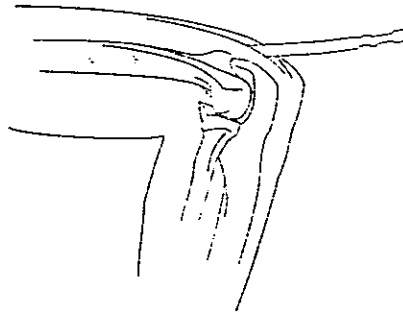
El acceso a la cavidad medular se realiza con la broca calibrada de 3,2 mm (315.33), en un ángulo de 30°. A continuación, se procede a ampliar la perforación, primero con la broca de 4,5 mm (310.44) y después con la fresa cónica (358.68, o bien 358.682 ó 332.06), hasta conseguir que tenga unos 10 mm de anchura y 20 mm de longitud.



Una segunda posibilidad consiste en perforar, con la broca de 3,2 mm, tres orificios perpendiculares a la cavidad medular, en forma de triángulo. A continuación, se procede a reperfurar con la broca de 4,5 mm y por último se amplía la abertura con la fresa cónica hasta unos 10 mm de anchura y 20 mm de longitud.

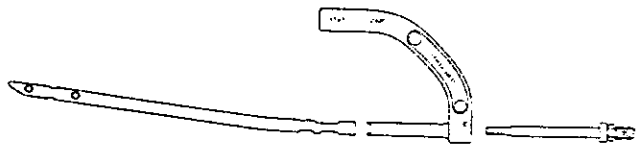


Es muy importante rebajar la cara interna de la primera cortical y tallar una ranura, pues se facilita así la inserción del clavo y se reduce al mínimo el riesgo de fracturas diafisarias iatrógenas. Para ello, basta con disminuir progresivamente el ángulo de la fresa hasta que quede prácticamente alineada con la cavidad medular.



5. Montaje del instrumental de inserción

Una vez seleccionado el clavo de la longitud idónea, debe acoplarse éste al arco de inserción (358.51), teniendo buen cuidado de que la punta del clavo señale en dirección contraria al arco de inserción. A continuación, se enrosca manualmente el tornillo de conexión en el clavo y se aprieta bien con la llave fija de 11 mm (321.16).



Advertencia

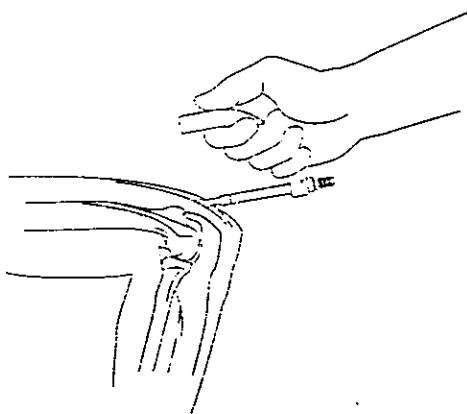
Si se pretende eliminar una diastasis o separación de los fragmentos, debe acoplarse ahora el dispositivo de compresión (358.600) al arco de inserción (358.51) (véase el apartado 9, pág. 13).

6. Inserción del clavo

El clavo se inserta manualmente lo máximo posible. Cuando el clavo llegue a la zona fracturada, se procede a reducir la fractura; el paso a través de la línea de fractura se controla mediante el amplificador de imágenes. El clavo debe manipularse con mucha precaución, sobre todo en las fracturas localizadas entre el tercio medio y el tercio distal del húmero, con el fin de evitar que se lesione el nervio radial.

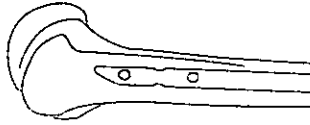
En caso de parálisis preoperatoria del nervio radial, puede ser necesario explorar dicho nervio a través de una pequeña incisión anterolateral efectuada en el punto de transición entre el tercio medio y el tercio distal de la diáfisis humeral.

Si se considera necesario, es posible enroscar el impactor/extractor (356.49) en el extremo del tornillo de conexión. Unos ligeros golpes con el martillo diapasón (332.20) pueden ayudar a insertar el clavo, pero por lo general no son necesarios. Nunca debe golpearse directamente sobre el arco de inserción, ya que ello podría alterar su precisión.



Si el clavo no penetra con facilidad, puede ser conveniente ampliar la abertura humeral con ayuda de una fresa manual para evitar el riesgo de fracturas iatrógenas. ¡No trate nunca de insertar el clavo UHN por la fuerza!

La punta del clavo debe penetrar sólo ligeramente en la cabeza humeral. De este modo, resulta posible insertar un perno lateromedial de bloqueo en la cabeza humeral y distal al manguito de los rotadores.



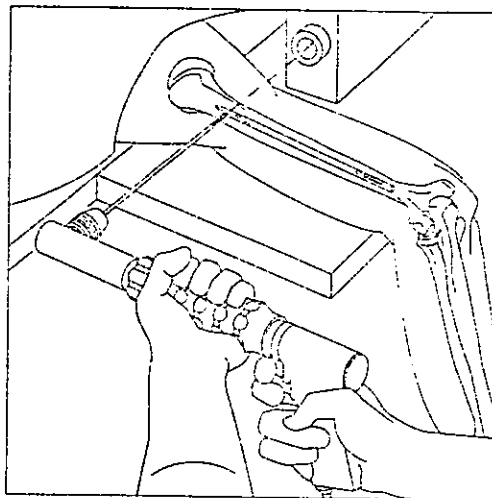
Confirme la profundidad de inserción del clavo mediante el amplificador de imágenes.

Si durante la inserción del clavo se ejerce presión sobre la cabeza humeral, ello puede ayudar a evitar el riesgo de diástasis de los fragmentos y el consiguiente trastorno de la consolidación.

7. Bloqueo proximal

Una vez asentada la punta del clavo en la cabeza humeral, el bloqueo proximal puede realizarse con el adaptador radiotransparente o mediante la técnica estándar de bloqueo a mano. En primer lugar, es preciso confirmar de nuevo la reducción del fragmento proximal, pues la inserción del clavo puede crear una línea de fractura. Determinese además la longitud idónea del perno con ayuda del medidor de profundidad para pernos de bloqueo (355.79).

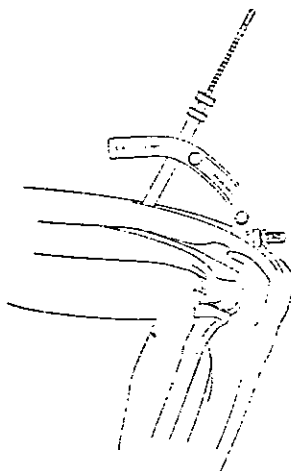
Préstese atención a la posición del nervio axilar (o circunflejo) cuando se coloque el perno de bloqueo.



8. Bloqueo distal

El bloqueo distal se realiza con ayuda del arco de inserción.

La broca calibrada permite conocer directamente, según la cifra que aparece junto al extremo posterior de la guía de broca, la longitud adecuada de los pernos de bloqueos.



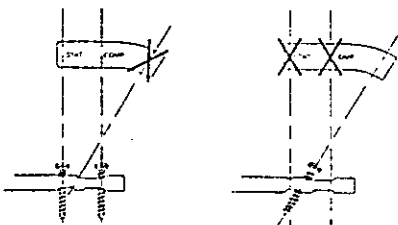
Otra posibilidad es utilizar el medidor de profundidad para pernos de bloqueo (355.79).

Advertencia:

Cuando se utiliza el medidor de profundidad, deben añadirse 2 mm a la longitud determinada, con el fin de asegurar que el perno de bloqueo penetra bien en la cortical opuesta.

Colóquense dos pernos de bloqueo en los fragmentos principales, sobre todo en los cortos.

Adviértase que la colocación de un perno en el agujero de bloqueo oblicuo impide la colocación de un segundo perno de bloqueo a través de los agujeros transversales.



9. Dispositivo de compresión

El húmero forma parte de una extremidad que cuelga. A diferencia de lo que sucede con el fémur o la tibia, cuando el húmero recibe una carga dinámica no se produce una reducción automática de la fractura. Una separación diastasis o separación de los fragmentos puede retrasar o incluso impedir el proceso de consolidación.

El dispositivo de compresión permite efectuar una compresión sensible de los dos fragmentos para eliminar cualquier posible diastasis.

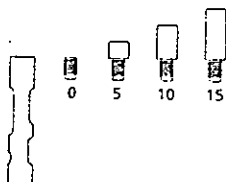
El dispositivo de compresión (358.600) se fija al clavo con el tornillo de conexión para compresión (358.610). Una vez insertado el clavo en la cavidad medular y bloqueada la punta, se introduce un perno en el agujero ovalado de compresión. Al apretar la tuerca, el perno – y con él todo el fragmento – se desplaza en dirección a la punta del clavo. El amplificador de imágenes permite comprobar cuándo desaparece la separación de los fragmentos.

Es importante tener en cuenta la posibilidad de que el clavo sobresalga en el punto de inserción después de la compresión.

Para mantener la compresión una vez conseguida, es preciso introducir un segundo perno en el agujero estático (marcado «stat»). Sólo entonces puede procederse ya a retirar el dispositivo de compresión e insertar el tornillo de cierre en el clavo.

10. Colocación del tornillo de cierre

El tornillo de cierre protege la rosca interna del clavo frente a la penetración de los tejidos adyacentes, facilitando así la posterior extracción del implante. Los tornillos de cierre se comercializan en cuatro longitudes (con 0 mm, 5 mm, 10 mm y 15 mm de prolongación), de modo que el cirujano puede prolongar la longitud del clavo si lo desea. Ello permite colocar los pernos de bloqueo en zonas de buena calidad ósea.



11. Atención posoperatoria

En el posoperatorio, el miembro fracturado se mantiene durante una semana con un refuerzo externo (vendaje de Gilchrist). El mismo día de la intervención quirúrgica puede comenzarse ya con ejercicios de la mano y la muñeca. El segundo día del posoperatorio pueden iniciarse ejercicios de movilización activa con péndulos, poleas, barras, etc. Los ejercicios bicipitales y tricipitales, así como las flexiones sobre la pared no deben iniciarse antes de la segunda semana del posoperatorio.

No debe realizarse ningún tipo de rotación con resistencia, externa o interna, antes de que la fractura haya consolidado.

Inserción anterógrada

Fracturas de la diáfisis humeral, tercios distal y proximal

1. Colocación del paciente

Debe colocarse al paciente en posición semirreclinada, con un apoyo bajo el hombro y la cabeza girada hacia el lado sano para facilitar el acceso al hombro lesionado.

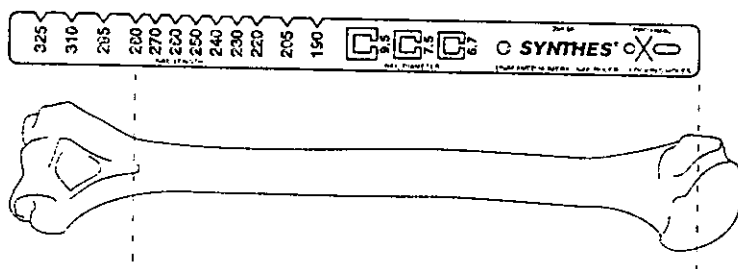
2. Determinación de la longitud del implante

La longitud aproximada del clavo se determina antes de la intervención midiendo el húmero sano desde la punta de la cabeza humeral hasta la parte superior de la fosa olecraniana y restando a la cifra así obtenida 3-4 cm.

La longitud correcta únicamente puede determinarse en el brazo lesionado después de haber reducido la fractura.

El amplificador de imágenes se coloca de modo que permita obtener una proyección AP del húmero proximal. Con ayuda de unas pinzas largas, se sostiene la regla radiográfica (358.59) a lo largo del brazo. Una vez ajustada la posición de la regla de tal modo que los orificios marcados como «proximal locking holes» en la regla, se hallen en la situación adecuada sobre el húmero proximal, se realiza una marca en la piel a la altura del extremo de la regla.

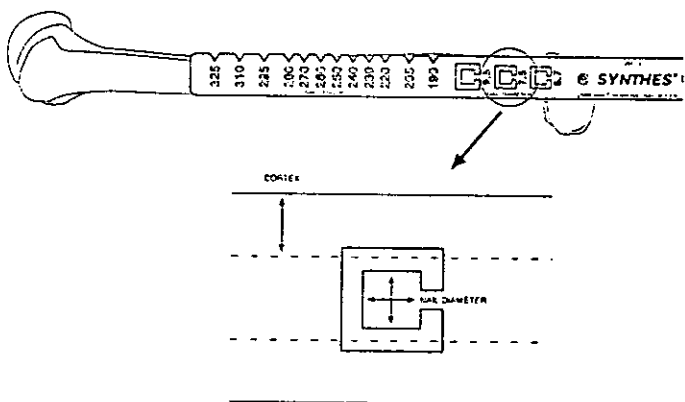
Tras desplazar el arco del amplificador de imágenes hacia el húmero distal, se vuelve a colocar el extremo de la regla en la marca de la piel y se realiza una proyección AP del húmero distal. La longitud del clavo se lee directamente en la regla radiográfica.



La distancia existente entre la punta del clavo y la parte superior de la fosa olecraniana debe ser de 20 mm como mínimo.

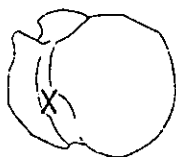
3. Determinación del diámetro del implante

El amplificador de imágenes se coloca de modo que permita obtener una proyección lateromedial del húmero distal. A continuación, se coloca la regla radiográfica (358.59) sobre el brazo, de forma paralela o diagonal, de tal modo que las marcas cuadradas con la inscripción «nail diameter» (6.7, 7.5 y 9.5) se sitúen sobre la cavidad medular. El diámetro correcto del clavo se determina comprobando si, radiográficamente, ambas corticales son visibles junto al cuadrado interno.



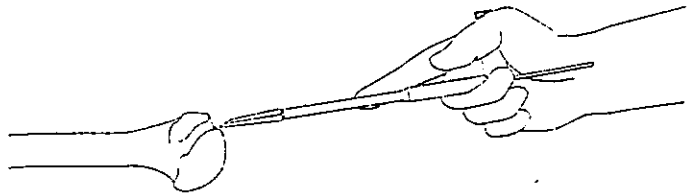
4. Preparación del punto de inserción

El punto de inserción debe hallarse alineado con la cavidad medular, generalmente junto al borde de la superficie articular, medial al tubérculo mayor (o troquíter).



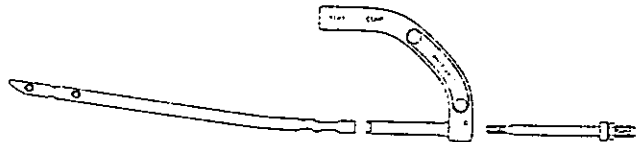Tras efectuar una incisión cutánea inmediatamente lateral al acromion, se practica una incisión longitudinal (en el sentido de las fibras musculares) en el músculo deltoides. Se palpa entonces el tubérculo y se identifica el tendón del músculo supraespinoso, sin que sea necesario exponerlo. A continuación, se practica una incisión longitudinal en la parte media del tendón, extremando las precauciones para no lesionar el manguito de los rotadores. El brazo puede colocarse en aducción extrema sobre el tórax para facilitar el acceso al húmero proximal.

A través del punto de inserción adecuado, se inserta una aguja de Kirschner en el húmero proximal con el punzón canulado recto con mango en T (351.12). Mediante control radiográfico, la aguja de Kirschner se introduce directamente en la cavidad medular; acto seguido, se afloja la tuerca para liberar la aguja y se procede a abrir la cavidad medular con el punzón.



5. Montaje del instrumental de inserción

Una vez seleccionado el clavo de la longitud idónea, debe acoplarse éste al arco de inserción (358.51), teniendo buen cuidado de que la punta del clavo señale en dirección contraria al arco de inserción. A continuación, se enrosca manualmente el tornillo de conexión en el clavo y se aprieta bien con la llave fija de 11 mm (321.16).



Advertencia

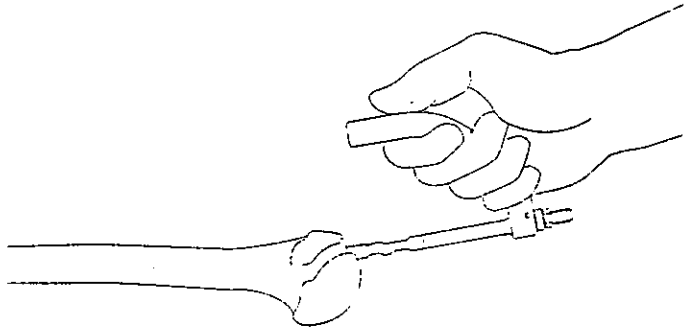
Si se pretende eliminar una diástasis o separación de los fragmentos, debe acoplarse ahora el dispositivo de compresión (358.600) al arco de inserción (358.51) (véase el apartado 9, pág. 21).

6. Inserción del clavo

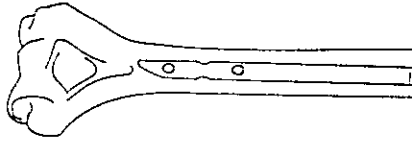
El clavo se inserta manualmente lo máximo posible. Cuando el clavo llegue a la zona fracturada, se procede a reducir la fractura; el paso a través de la línea de fractura se controla mediante el amplificador de imágenes. El clavo debe manipularse con mucha precaución, sobre todo en las fracturas localizadas entre el tercio medio y el tercio distal del húmero, con el fin de evitar que se lesione el nervio radial.

En caso de parálisis preoperatoria del nervio radial, puede ser necesario explorar dicho nervio a través de una pequeña incisión anterolateral efectuada en el punto de transición entre el tercio medio y el tercio distal de la diáfisis humeral.

Si se considera necesario, es posible enroscar el impactor/extractor (356.49) en el extremo del tornillo de conexión. Unos ligeros golpes con el martillo diapasón (332.20) pueden ayudar a insertar el clavo, pero por lo general no son necesarios. Nunca debe golpearse directamente sobre el arco de inserción, ya que ello podría alterar su precisión.



Si el clavo no penetra con facilidad, puede ser conveniente ampliar la abertura humeral con ayuda de una fresa manual para evitar el riesgo de fracturas yatrógenas. ¡No trate nunca de insertar el clavo UHN por la fuerza!



Si durante la inserción del clavo se ejerce presión sobre el olécranon, ello puede ayudar a evitar el riesgo de diástasis de los fragmentos y el consiguiente trastorno de la consolidación. El clavo debe introducirse por completo en la cabeza humeral para evitar cualquier irritación posterior de las estructuras anatómicas del hombro, incluso con el brazo en abducción (síndrome de conflicto del hombro).

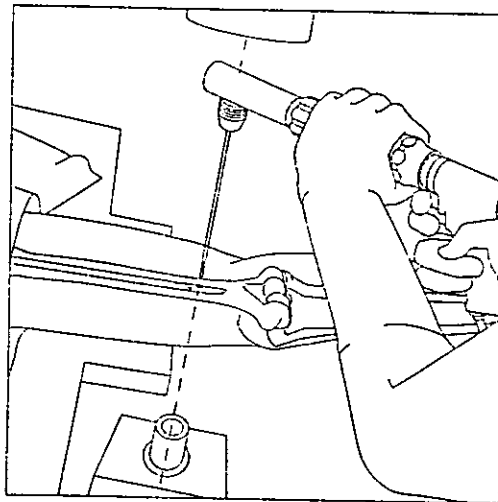
Confírmese la profundidad de inserción del clavo mediante el amplificador de imágenes.

7. Bloqueo distal

Ante todo, es preciso confirmar nuevamente la reducción del fragmento distal, pues la inserción del clavo puede crear una línea de fractura.

Si la punta del clavo ha alcanzado su posición final, se realiza primero el bloqueo distal con el adaptador radiotransparente o mediante la técnica estándar de bloqueo a mano. Póngase especial atención en no lesionar la arteria braquial (arteria humeral) o el nervio mediano con la broca.

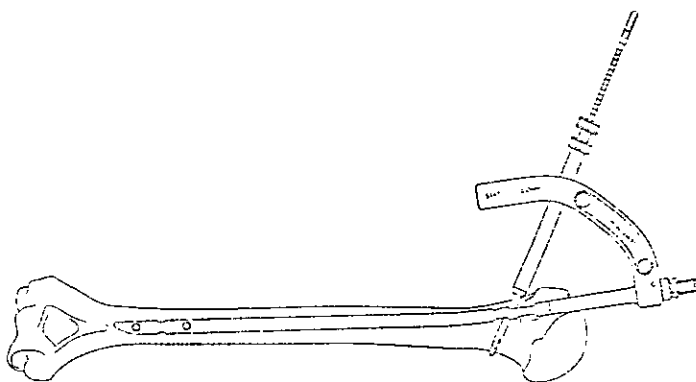
La longitud idónea del perno se determina con ayuda del medidor de profundidad para pernos de bloqueo (355.79).



8. Bloqueo proximal

El bloqueo proximal se realiza con ayuda del arco de inserción.

La broca calibrada permite conocer directamente, según la cifra que aparece junto al extremo posterior de la guía de broca, la longitud adecuada de los pernos de bloqueo.



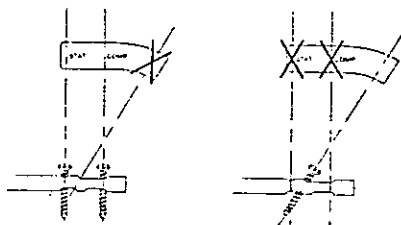
Otra posibilidad es utilizar el medidor de profundidad para pernos de bloqueo (355.79).

Advertencia

Cuando se utiliza el medidor de profundidad, deben añadirse 2 mm a la longitud determinada, con el fin de asegurar que el perno de bloqueo penetra bien en la cortical opuesta.

Colóquense dos pernos de bloqueo en los fragmentos principales, sobre todo en los cortos.

Adviértase que la colocación de un perno en el agujero de bloqueo oblicuo impide la colocación de un segundo perno de bloqueo a través de los agujeros transversales.



9. Dispositivo de compresión

El húmero forma parte de una extremidad que cuelga. A diferencia de lo que sucede con el fémur o la tibia, cuando el húmero recibe una carga dinámica no se produce una reducción automática de la fractura. Una diástasis o separación de los fragmentos puede retrasar o incluso impedir el proceso de consolidación.

El dispositivo de compresión permite efectuar una compresión sensible de los dos fragmentos para eliminar cualquier posible diástasis.

El dispositivo de compresión (358.600) se fija al clavo con el tornillo de conexión para compresión (358.610). Una vez insertado el clavo en la cavidad medular y bloqueada la punta, se introduce un perno en la aguja ovalada de compresión. Al apretar la tuerca, el perno – y con él todo el fragmento – se desplaza en dirección a la punta del clavo. El amplificador de imágenes permite comprobar cuándo desaparece la separación de los fragmentos.

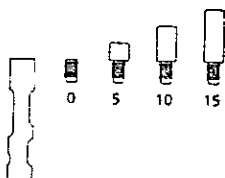
Es importante tener en cuenta la posibilidad de que el clavo sobresalga en el punto de inserción después de la compresión.

Para mantener la compresión una vez conseguida, es preciso introducir un segundo perno en el agujero estático (marcado «stat»). Sólo entonces puede procederse ya a retirar el dispositivo de compresión e insertar el tornillo de cierre en el clavo.

10. Colocación del tornillo de cierre

El tornillo de cierre protege la rosca interna del clavo frente a la penetración de los tejidos adyacentes, facilitando así la posterior extracción del implante. Los tornillos de cierre se comercializan en cuatro longitudes (con 0 mm, 5 mm, 10 mm y 15 mm de prolongación), de modo que el cirujano puede prolongar la longitud del clavo si lo desea. Ello permite colocar los pernos de bloqueo en zonas de buena calidad ósea.

Cerciórese siempre de que el clavo con el tornillo de cierre se introduce por completo en la cabeza humeral, con el fin de garantizar un funcionamiento sin problemas de las estructuras anatómicas del hombro, incluso con el brazo en abducción. Así pues, siempre que sea posible conviene utilizar el tornillo de cierre sin prolongación.



11. Atención posoperatoria

En el posoperatorio, el miembro fracturado se mantiene durante una semana con un refuerzo externo (vendaje de Gilchrist). El mismo día de la intervención quirúrgica puede comenzarse ya con ejercicios de la mano y la muñeca. El segundo día del posoperatorio pueden iniciarse ejercicios de movilización activa con péndulos, poleas, barras, etc. Los ejercicios bicipitales y tricpitales, así como las flexiones sobre la pared no deben iniciarse antes de la segunda semana del posoperatorio.

No debe realizarse ningún tipo de rotación con resistencia, externa o interna, antes de que la fractura haya consolidado.

Atención

Esta descripción de la técnica no es suficiente para su aplicación clínica inmediata. Se recomienda vivamente el aprendizaje práctico junto a un cirujano experimentado.

Sujeto a modificaciones.

BIBLIOGRAFÍA

1. Balfour G.W. Marrero Ch. E. Fracture Brace for the treatment of humerus shaft fractures caused by gunshot wounds. *Clin. Orth. North. Am.* 26(1),1995: 55-63.
2. Bell M.J. Beauchamp C.G. Kellam J.K. Mc Murtry R.Y. The results of plating humeral shaft fractures in patients with multiple injuries. *J Bone Joint Surg.* 1985.67-B(2):293-296.
3. Bleeker W.A. Nijsten M.W.N. Ten Duis H.J. Treatment of humeral shaft fractures related to associated injuries. *Acta. Orth. Scand.* 1991,62(2): 148-153.
4. Brumback R.J. Bosse, M.J. Poka, A. Burgess, A.R. Intramedullary stabilization of humeral shaft fractures in patients with multiple trauma. *J Bone Joint Surg.* 1986, 68-A(7): 960-970.
5. Corradi, M. Petriccioli, D. Panno, B. Marenghi,P. Seidel locked for the treatment of unstable and nonunion of the humerus. *Chir. Organi Mov.* 1996 LXXXI:191-197.
6. Durbin R.A. Gottesman, M.J. Saunders K.C. Hackethal stacked nailing of humeral shaft fractures. *Clin. Orth. Rel. Res.* 1983(179): 168-174.
7. Foster, R.J. Swiontkowsky, M.F. Bach A.W. Sack, J.T. Radial nerve palsy caused by open humeral shaft fractures. *J. Hand Surg.* 1993, 18-A(1): 121-124.
8. Hems T.E.J. Bhullar, T.P.S. Interlocking nailing of humeral shaft fractures: the Oxford experience 1991 to 1994. *Injury* 1996, 27(7): 485-489.

9. Henley M.B. Chapman J.R. Claudi B.F. Closed retrograde Hackethal nail stabilization of humeral shaft fractures. *J Orth. Trauma.* 1992, 6(1):18-24.
- 10 Holstein, A. Lewis, G.B. Fractures of the humerus with radial nerve paralysis. *J. Bone Joint Surg.* 1963,45-A(7): 1382-1387.
- 11 Ingman, A.M. Waters, D.A. Locked intramedular nailing of humeral shaft fractures. *J,Bone Joint Surg.* 1994,76-B(1): 23-29.
- 12 Jensen, A.T. Rasmussen, S. Being overweight and multiple fractures are indications for operative treatment of humeral fractures. *Injury* 1995,26(4): 263-264.
- 13 Karas, E.H. Strauss, E. Sohail, S. Surgical stabilization of humeral shaft fractures due to gunshot wounds. *Orth. Cli. North Am.* 1995, 26(1): 65-73.
- 14 Laing, P.G. The arterial supply of the adult humerus. *J. Bone Joint Surg.* 1956, 38-A (5): 1105-1116.
- 15 Lange, R.H. Foster, R.J. Skeletal management of humeral shaft fractures associated with forearm fractures. *Clin. Orth. Rel. Res.* 1985, 195: 173-177.
- 16 McKee, M.D. Pedlow, F.X. Cheney, P.J. Schemitsch, E.H. Fractures below the end of locking humeral nails: a report of three cases. *J. Orth. Trauma.* 1996, 10(7): 500-513.
- 17 Pollock, F.H. Drake, D. Bovill, E.G. Day, L. Trafton, P.G. Treatment of radial neuropathy associated with fractures of the humerus. *J. Bone Joint. Surg.* 1981, 63-A(2): 239-243.

- 18 Robinson, C.M. Bell, K.M. Court-Brown, C.M. McQueen. Locked nailing of humeral shaft fractures, experience in Edinburgh over a two year period. *J. Bone Joint Surg.* 1992,74-B(4): 558-562.
- 19 Rodriguez-Merchan E.C. Hackethal nailing in closed transverse humeral shaft fractures after failed manipulation. *Int. Orth.* 1996,20: 134-136.
- 20 Stern, P.J. Mattingly, D.A. Pomeroy, D.L. Zenni, E.J. Kreig, J.K. Intramedullary fixation of humeral shaft fractures. *J. Bone Joint Surg.* 1984,66-A(5): 639-646.
- 21 Uhl, R.L. Larosa, J.M. Sibenit, T. Martino, L.J. Posterior approaches to the humerus: when should you worry about the radial nerve?. *J. Orth. Trauma* 1996,10(5): 338-340.
- 22 Vander Griend, R. Tomasin, J. Ward, F. Open reduction and internal fixation of humeral shaft fractures. *J. Bone Joint Surg.* 1986,68-A,(3): 430-433.
- 23 Varley, G.W. The Seidel locking humeral nail: the Nottingham experience. *Injury* 1995, 26,(3): 155-157.
- 24 Watanabe, R.S. Intramedullary fixation of complicated fractures of the humeral shaft. *Clin. Orth. Rel. Res.* 1993,292: 255-263.
- 25 Wright, T.W. Cofield, R.H. Humeral fractures after shoulder arthroplasty. *J. Bone Joint Surg.* 1995, 77-A.(9): 1340-1346.

26 Zimmerman, M.C. Waite, A.M. Deehan, M. Tovey, J. Oppenheim, W. A biomechanical analysis of four humeral fracture fixation systems. *J. Orth. Trauma.* 1994, 8(3): 233-239.