

79
2ej.

UNIVERSIDAD NACIONAL AUTONOMA DE MEXICO.

FACULTAD DE ESTUDIOS SUPERIORES CUAUTITLAN.

"Imagen Radiológica de el estómago con Sulfato de Bario en perros (*Canis familiaris*) de menos de 10 Kg. ".

T E S I S

QUE PARA OBTENER EL TÍTULO DE :

MEDICA VETERINARIA ZOOTECNISTA.

P R E S E N T A :

GUADALUPE MEDORY ORTEGA MORENO.
L

ASESOR: MVZ. CARLOS J. GONZALEZ LOPEZ.

CUAUTITLAN IZCALLI, EDO. DE MEX.

1998.

TESIS CON
FALLA DE ORIGEN

264800



Universidad Nacional
Autónoma de México

Dirección General de Bibliotecas de la UNAM

Biblioteca Central



UNAM – Dirección General de Bibliotecas
Tesis Digitales
Restricciones de uso

DERECHOS RESERVADOS ©
PROHIBIDA SU REPRODUCCIÓN TOTAL O PARCIAL

Todo el material contenido en esta tesis esta protegido por la Ley Federal del Derecho de Autor (LFDA) de los Estados Unidos Mexicanos (México).

El uso de imágenes, fragmentos de videos, y demás material que sea objeto de protección de los derechos de autor, será exclusivamente para fines educativos e informativos y deberá citar la fuente donde la obtuvo mencionando el autor o autores. Cualquier uso distinto como el lucro, reproducción, edición o modificación, será perseguido y sancionado por el respectivo titular de los Derechos de Autor.

FACULTAD DE ESTUDIOS SUPERIORES CUAUTITLAN
UNIDAD DE LA ADMINISTRACION ESCOLAR
DEPARTAMENTO DE EXAMENES PROFESIONALES



UNIVERSIDAD NACIONAL
AUTÓNOMA DE
MÉXICO

UNIVERSIDAD NACIONAL AUTÓNOMA DE MÉXICO
FACULTAD DE ESTUDIOS SUPERIORES CUAUTITLAN
ASUNTO: VOTOS APROBATORIOS



DEPARTAMENTO DE EXAMENES PROFESIONALES

DR. JUAN ANTONIO MONTARAZ CRESPO
DIRECTOR DE LA F.E.S.-CUAUTITLAN
P R E S E N T E .

AT'N: Q. María del Carmen García Mijares
Jefe del Departamento de Exámenes
Profesionales de la F.E.S.-C

Con base en el art. 28 del Reglamento General de Exámenes, nos permitimos comunicar a usted que revisamos la TESIS:

" Imagen Radiológica del estómago con Sulfato de Bario
en perros (Canis familiaris) de menos de 10. Kg."

que presenta la pasante: Guadalupe Medory Ortega Moreno,
con número de cuenta: 9255755-1 para obtener el TITULO de:
Médica Veterinaria Zootecnista.

Considerando que dicho tesis reúne los requisitos necesarios para ser discutida en el EXAMEN PROFESIONAL correspondiente, otorgamos nuestro VOTO APROBATORIO.

A T E N T A M E N T E .

"POR MI RAZA HABLARA EL ESPIRITU"

Cuautitlán Izcalli, Edo. de México, a 29 de Mayo de 1998.

PRESIDENTE M.V.Z. Carlos García Alcaraz

VOCAL M.V.Z. Rubén Oliver González

SECRETARIO M.V.Z. Carlos Javier Glz. López

RIMERSUPLENTE M.V.Z. Jorge Torres Martinez

SEGUNDOSUPLENTE M.V.Z. Gerardo Garza Malacara

DEDICATORIAS.

A mis padres:

Agradezco el apoyo que me han brindado siempre, así como su ilimitado amor y fe en mí, gracias por todos sus consejos que hacen que todo valga la pena, espero jamás defraudarlos.

Los Amo.

A Marco Antonio:

Agradezco tu apoyo en la realización de ésta tesis, gracias por tu amistad.

Te quiero mucho.

A Gabriel y Estela:

Por ser un ejemplo a seguir, gracias por tener una hija tan linda, que nos alegra la vida a todos. Los quiero mucho.

A Oscar Pérez López:

Por tu invaluable ayuda, por tus palabras de aliento, gracias por compartir conmigo lo más maravilloso de la vida y ser el mejor en todo.

Te amo.

AGRADECIMIENTOS.

- Al Dr. Carlos González López, por su esfuerzo invertido en la creación de este trabajo, por tu ayuda y paciencia. Gracias.
- Al Dr. Carlos García Alcaraz, por compartir su tiempo, conocimientos y especialización conmigo. ¡Mil gracias!
- Al Dr. Luis Díaz Coppe, por darme la oportunidad de trabajar a su lado, por su generoso apoyo y amistad. Gracias.
- Al Dr. Rodolfo Córdoba Ponca, por su apoyo en la elaboración de ésta tesis, por tu ayuda y amistad. Gracias.
- A la Dra. Alejandra Villegas, por compartir tus conocimientos con nosotros. Gracias.
- A la Lic. Sandra Calvillo Quintana, por su cariño y apoyo en la elaboración de ésta tesis. Gracias por tu amistad.
- A Luis Ixta Arcos, por su ayuda en la realización de ésta tesis. Te deseo lo mejor en tu próximo proyecto, Cuenta conmigo. Gracias.
- A Néstor Romero, por su ayuda en la clínica y amistad. ¡Suerte!
- A mis compañeros y amigos de la FES-C, porque fue maravilloso convivir con ustedes, una de las mejores etapas de mi vida.
- A todos los Médicos Veterinarios, que influyeron en mi formación.
- A todos los animales, que de alguna u otra forma colaboraron conmigo. Gracias.

“Debiéramos otorgar el tipo de cuidado médico que deseáramos si nosotros fuéramos el paciente y no el doctor”.

INDICE

● Objetivos.	
● Resumen.	
● Introducción.	1
-Anatomía del estómago.	
Capítulo 1-Evaluación Técnica de la Radiografía.	13
Capítulo 2-Apariencia del estómago en radiografías simples.	14
Capítulo 3-Tipos de medios de contraste positivos.	16
Capítulo 4-Ventajas y desventajas de los diferentes medios de contraste.	18
Capítulo 5-Preparación del paciente.	20
Capítulo 6-Dosis de sulfato de bario.	21
Capítulo 7-Posicionamiento del paciente para tomas de la región abdominal.	22
Capítulo 8-Apariencia radiográfica del estómago con Sulfato de Bario.	25
Capítulo 9- <i>Padecimientos en los que está indicado hacer estudios radiográficos con medio de contraste.</i>	27
● Material y Métodos.	35
● Resultados.	38
● Imágenes.	39
● Recomendaciones técnicas para el empleo de Sulfato de Bario.	50
● Discusiones.	51
● Bibliografía.	52

OBJETIVOS

- Familiarizar al estudiante y al Médico Veterinario Zootecnista, con la posición del saco estomacal, la forma, y el tamaño, así como con la visualización de sus principales porciones y el aspecto de su mucosa, a través de placas radiográficas de contraste en tomas lateral y ventrodorsal.
- Proporcionar al estudiante y al Médico Veterinario Zootecnista información sobre las diferentes aplicaciones del empleo del sulfato de bario en estómago e intestinos, relacionadas con diferentes padecimientos, orientadas a diagnóstico.

A pesar de que tenemos a nuestro alcance gran variedad de métodos, entre ellos algunos simples y baratos, como lo es el uso del Sulfato de Bario; es triste mirar a nuestro alrededor y constatar que la Radiología no ha logrado el auge suficiente entre nuestros colegas. Muchos Médicos Veterinarios utilizan la Radiología como un método para diagnosticar únicamente fracturas, ó pensando en el otro extremo de las cosas, la usan como un método para diagnosticar cualquier padecimiento.

La falta de experiencia, la falta de habilidad clínica ó de conocimientos actualizados hacen que en ocasiones lleguen a nuestra consulta pacientes con estados avanzados de enfermedad para placas radiográficas, ya sean simples ó de contraste, las cuales de haberse solicitado con anterioridad hubieran permitido modificar la resultante terminal del padecimiento original.

Una radiografía abdominal es indicada cuando los signos clínicos y/o los resultados del laboratorio, indican la presencia de enfermedad abdominal, o cuando se presenta una condición en la cual hay distensión del abdomen. Si hay evidencia de trauma directo, es recomendable sacar una radiografía del abdomen para asegurar que no hay daño interno. En casos donde el origen del problema clínico es oscuro y otros medios no dan paso al diagnóstico, o bien hay historia de ingestión de cuerpos extraños, inclusive cuando un animal se resiste o le molesta la palpación abdominal, una radiografía abdominal puede ser indicada como una técnica de chequeo. Una combinación de ultrasonido y evaluación radiográfica usualmente proporciona más información que cualquiera de ellos por separado.

Sin embargo, el estudio más comúnmente hecho del tracto gastrointestinal son, series gastrointestinales con sulfato de bario. Se debe tomar en cuenta que, radiografías sin medio de contraste deben preceder al estudio gastrointestinal de contraste.

Es importante valorar minuciosamente al paciente del cual se sospecha que tiene una enfermedad gástrica, así como hacer una correcta historia clínica, antes de someterlo a un tránsito gastrointestinal y sobre todo tener el equipo necesario. Una correcta historia clínica evitará incomodidad para el paciente, así como gastos innecesarios para el dueño (5).

La presencia de diarrea sin otro signo gastrointestinal es raramente una indicación para realizar una serie gastrointestinal. Los errores comúnmente cometidos, cuando se hace un estudio de contraste gastrointestinal, son preparación inapropiada del paciente, administrar muy poco contraste, y obtener muy pocas radiografías después de la administración (14).

El estómago se presenta como una dilatación con forma de huso del tubo digestivo craneal durante la vida embrionaria y es la mayor dilatación del canal alimenticio. Originalmente consta de: 1) un tubo anterior de endodermo, tejido primario que se transforma en la cubierta epitelial y el desarrollo interno de las glándulas, y 2) una capa de cubierta del mesodermo esplácnico, que se especializa como una espesa pared de soporte. A medida que se produce el desarrollo, el endodermo evoluciona más rápidamente que el mesodermo y, por lo tanto comienza a hacer pliegues. Estos últimos anticipan la futura distensión por comida y proveen un área de superficie absorbente y secretoria adicional.

A medida que el feto crece, todo el órgano aumenta su longitud y el borde dorsal crece a mayor velocidad que la pared ventral. Este crecimiento produce una curvatura mayor convexa y una curvatura menor cóncava. El fondo se presenta como una protuberancia cercana a la extremidad craneal del estómago el cual comienza a rotar 90 grados a la derecha, alrededor de su eje longitudinal. De esta manera, la curvatura menor se orienta craneal y dorsalmente y a la derecha. La superficie cóncava de la curvatura menor forma un ángulo agudo, la incisura angular. (Figura 1.1.)

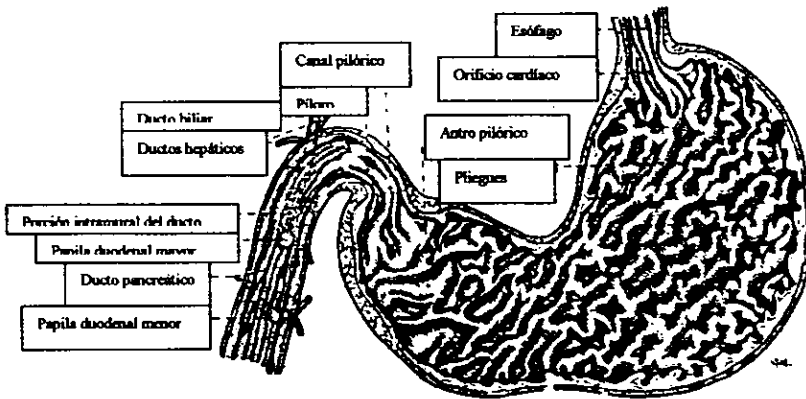


Figura 1.1. - Sección longitudinal del estómago, tomado del Evans, 1979.

Esta referencia anatómica es importante en la endoscopia, ya que interfiere con la visualización del estómago distal a menos que pasen sondas flexibles que rodeen el ángulo. El proceso papilar del hígado se sitúa en este ángulo(2,14).

Forma, Posición, Capacidad.

El estómago vacío contraído no está solamente contenido dentro de la parte caudal de las costillas, sino también está colocado dentro de la concavidad caudal del hígado, iniciando completamente separada de la pared abdominal. Cuando el estómago incrementa su tamaño como resultado del llenado, el fondo se alarga caudodorsalmente. Este tiende a desplazar al hígado ventralmente conforme el estómago llega a tener contacto con la pared lateral izquierda del abdomen y diafragma. El cuerpo del estómago es la segunda parte en llenarse y expandirse. Esta es la parte más larga del órgano, así como es la parte capaz de la dilatación máxima. Durante el llenado, migra caudoventralmente y hace un contacto extensivo con la pared abdominal. Esto es particularmente detectable en cachorros, y cuando está máximamente expandido puede extenderse de un plano transversal a través de la octava vértebra a un plano caudal al ombligo. Esto requiere una expansión del abdomen y un desplazamiento de la masa intestinal y del bazo a lo caudal y un poco dorsalmente. De acuerdo con Grey (1918) el estómago normal posee una capacidad notable para ajustar su tamaño al volumen de su contenido con solamente unos cambios en la presión intragástrica.

Zietzmann (1938) sostiene que el píloro varía en lo mínimo su posición cuando el estómago está lleno. Este siempre está más craneal que el cardias. La porción pilórica es la última parte para expandirse, el antro se expande más que el canal. La porción pilórica funciona principalmente como un mecanismo de eyección por el cual el contenido estomacal en parte digerido (quimo), es forzado a través del canal pilórico e inyectado dentro del duodeno.

La capacidad del estómago varía de 0.5 a 8 litros. Los rangos más grandes con relación al tamaño, están más presentes en cachorros que en los adultos. El informe en Newmayer citado por Ellemberger y col. Establece una capacidad de 100-250 ml/Kg (2,14).

Anatomía topográfica del estómago.

Está dividida en las siguientes regiones: cardias, fondo, cuerpo, antro y píloro. Posee una superficie parietal y una visceral, así como una curvatura mayor y una menor (1,2,3,4,5,6,7,8,9,10,11,12,13,14,15,16,17,18,19,20,21,22)

Regiones del estómago.

El cardias del estómago es la entrada del esófago intrabdominal al estómago. Las tres cubiertas de ambos órganos se continúan unas con otras. La abertura dentro del estómago es el orificio cardiaco. (Figura 2.1). (1,2,9).

El fondo del estómago es un pronunciado saco ciego localizado a la izquierda y dorsal al cardias (1,2,9). La incisura cardiaca está formada entre el cardias y la parte prominente (abultada) del fondo del estómago. Cuando recibe alimentos, el fondo se llena primero y se desplaza en una dirección caudodorsal; el llenado adicional desplazará al estómago caudoventralmente. (Figura 2.1). (2,14).

El cuerpo del estómago es la extensa porción media del órgano, se extiende desde el fondo (a la izquierda) hasta la porción pilórica a la derecha. El camino más corto por el cual la ingesta (alimento) pasa del cardias a la porción pilórica del estómago, es conocido como la canaladura gástrica. Este camino sigue a la curvatura menor del estómago(1). Junto con el cardias y el fondo, el cuerpo es la porción de almacenamiento proximal. Esta capacidad de acopio se produce con pequeños cambios en la presión intragástrica y hace de esta parte un área importante para la secreción de jugos gástricos. (Figura 2.1.)(2,14).

El antro forma una región que funciona en la digestión mecánica y en la secreción de sustancias para regular la liberación de ácido clorhídrico. El antro está dirigido cranealmente y se expande por las contracciones peristálticas y ante la presencia de productos comestibles (quimo) (figura 2.1.)(2).

Una línea dibujada desde la incisura angular hacia la curvatura mayor representa la unión entre el cuerpo (proximal) y el antro (distal).

La parte pilórica es la unión entre el antro y el duodeno el lumen es el orificio pilórico. Esta estructura muscular expulsa quimo dentro del duodeno y evita el contenido duodenal(2,9). La parte pilórica es irregularmente en forma de embudo en dirección hacia el píloro, el cual es directamente craneal. Los dos tercios iniciales son delgadamente fortificados y expandidos para formar el antro pilórico. El tercio distal está contraído y girado. Esta es ampliamente rodeada por un pesado doble esfínter el cual forma la parte más restringida (reducido) de la cavidad del estómago. El paso a través de la parte pilórica es conocido como el canal pilórico . En el píloro se puede ver una capa de músculo liso circular varias veces más gruesa que la longitudinal externa. Hay de hecho, dos revestimientos distintos de músculo circular, uno derecho y otro izquierdo(2).

La superficie visceral presenta una superficie externa convexa. Se encuentra en contacto con el lóbulo izquierdo del páncreas y está separada de la masa intestinal y del riñón izquierdo por la lámina superficial (o dorsal) del omento mayor. En el estado contraído el estómago se coloca en contacto con el hígado, en el cual produce una extensiva impresión gástrica. El estómago dilatado se extiende más allá del hígado principalmente a la izquierda y ventralmente.

Curvaturas del estómago.

La curvatura mayor es convexa, y se extiende del cardias al píloro. La lámina superficial del omento mayor se une a la curvatura mayor excepto a la izquierda, donde su línea de unión corre oblicuamente cruzando la pared dorsal del estómago para formar, con el omento menor en el cardias, el cierre de la bolsa omental en este sitio.

La curvatura menor también corre del cardias al píloro, y está en la distancia más corta entre estas dos partes. No forma una concavidad uniforme pero forma un ángulo de 50-70 grados, la incisura angular. Dentro de este ángulo se sitúa el proceso papilar del hígado. El antro pilórico y el píloro se sitúan a la derecha del

proceso papilar, y el cuerpo del estómago a la izquierda de él. El borde caudal del omento menor se une a él(1,2) (Figura 1.2).

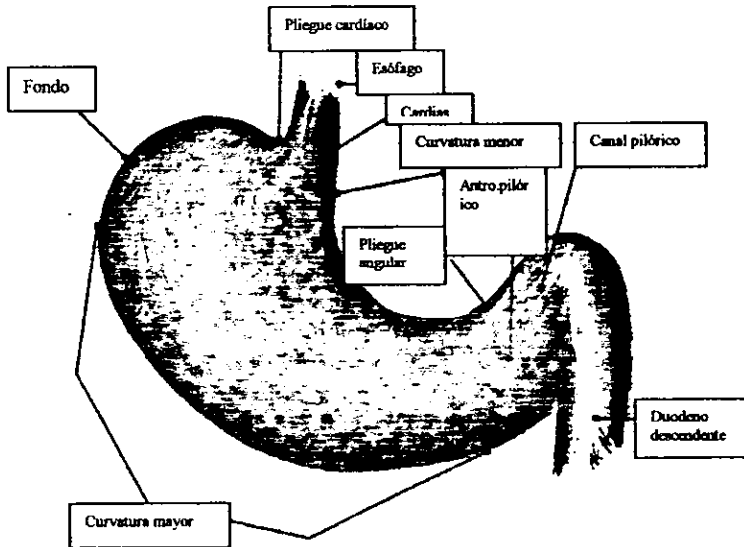


FIGURA 1.2.- Anatomía de la superficie externa del estómago tomado del Anderson, 1994.

Capas del Estómago.

La capa serosa cubre completamente al estómago excepto por un borde estrecho en la mitad distal de la curvatura mayor el cual continúa oblicuamente cruzando la superficie dorsal del estómago al cardias. La capa peritoneal lisa de membrana serosa la cual cubre íntimamente las paredes ventrales y dorsales del estómago se fusionan justo distalmente a estas líneas para formar el omento mayor y menor.

La capa muscular del estómago, consiste esencialmente en un estrato longitudinal externo, oblicuo interno de fibras musculares lisas. Para estos estratos hay fibras oblicuas adicionales sobre el cuerpo del estómago.

La capa longitudinal externa es esencialmente una continuación de los estratos longitudinales externos del duodeno y el esófago.

La capa circular interna del estómago es más completa y especializada que el estrato longitudinal. En el cardias el estrato circular está engrosado para formar el débil esfínter cardíaco (9,14). La musculatura es más gruesa conforme cruza la curvatura mayor. El píloro, el cual abre dentro del duodeno, está también rodeado de un músculo circular llamado el esfínter pilórico.

La capa submucosa consiste de un fuerte pero delgado estrato elástico de tejido conectivo colágeno laxo el cual más firmemente se une a la mucosa que al músculo.

La capa mucosa consiste de un epitelio de superficie columnar simple, una lámina propia que contiene una gran cantidad de glándulas, y una lámina de la muscular mucosa consistiendo en fibras musculares que pueden ser irregularmente entremezcladas. En el órgano contraído y vacío, o moderadamente distendido, la mucosa y mucho de la submucosa subyacente son proyectadas dentro de los pliegues, el plicae gastricae. Estos pliegues son largamente longitudinales y muy tortuosos excepto cerca de la curvatura menor, donde los pliegues son poco densos y son relativamente rectos. (Figura 1.1.). En un estómago contraído fuertemente, los pliegues mucosos pueden tener 1 cm. de alto, en posición cercana y adyacente uno con otro. Pueden haber pliegues entre las aberturas glandulares (1,14).

Fisiología normal.

El estómago cumple tres importante funciones. Primero, proporciona un reservorio rápidamente adaptable a la ingesta de comida; esta regulación de volumen ocurre sin excesivo aumento de la presión intragástrica. Segundo, sirve como un sitio de mezcla del contenido con las secreciones gástricas. Tercero, el estómago pasa gradualmente el contenido gástrico hacia el tracto intestinal para su digestión (14).

Ligamentos de soporte.

Los movimientos del estómago están restringidos. En la unión gastroesofágica el movimiento se inhibe por el pasaje a través del diafragma. El movimiento pilórico está limitado por el ligamento gastrohepático y el conducto biliar común. Las incisiones mesentéricas adicionales incluyen al omento mayor y al omento menor. El ligamento gastroesplénico es un derivado del omento mayor y une al bazo con la curvatura mayor. La doble hoja de peritoneo restante constituye el omento mayor, unido a lo largo de la curvatura mayor del estómago (14).

El omento menor une laxamente la curvatura menor del estómago al duodeno y al hilio del hígado. La porción del omento menor que pasa desde el estómago al hígado es el ligamento gastrohepático.

Irrigación sanguínea.

Las principales arterias del estómago son la gástrica derecha e izquierda, las cuales corren a lo largo de la curvatura menor; así como las arterias gastroepiplóicas derecha e izquierda, que corren a lo largo de la curvatura mayor. La más grande anastomosis de la arteria gástrica izquierda con la arteria gástrica derecha, esta en el antro pilórico. Los vasos epiplóicos se anastomosan uno con otro en la curvatura mayor del cuerpo del estómago.

Además de por estas arterias, dos o más grandes ramas dejan la parte terminal de la arteria esplénica y suministra una porción del fondo del estómago. Las venas del estómago son satélites de las arterias que irrigan al órgano. Las venas gástrica izquierda y gastroepiplóica izquierda son afluentes de la vena esplénica. La vena gástrica derecha y gastroepiplóica derecha son afluentes de la vena gastroduodenal. La sangre del estómago entra al hígado a través de la vena porta. (Figura 1.3).

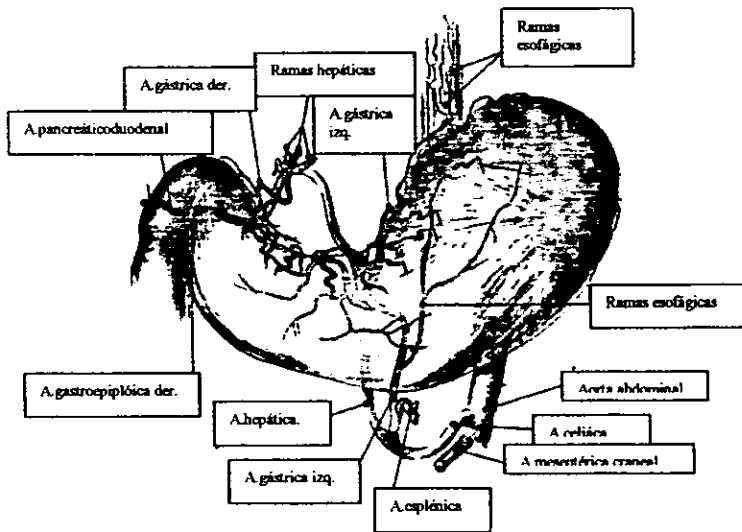


FIGURA 1.3.- Irrigación del estómago tomado del Anderson, 1994.

El drenaje linfático del estómago entra a los linfonodos linfáticos hepáticos izquierdo o derecho. El linfonodo hepático izquierdo recibe su drenaje después que la linfa ha pasado a través de los linfonodos gástrico y esplénico. La linfa drena hacia el linfonodo hepático derecho desde el estómago, después de haber pasado a través del linfonodo duodenal (1,2,9,14).

Irrigación arterial del estómago del perro.

ARTERIA	SEGMENTO GÁSTRICO IRRIGADO	VASOS ANASTOMÓTICOS
1. - A. hepática		
a). - A. gástrica derecha	Piloro	A. gástrica izquierda
	Antro pilórico (curvatura menor)	
b). - A. gastroduodenal derecha	Piloro	A. gástrica derecha e izquierda
	Antro pilórico (curvatura mayor)	A. gastroepiplóica izquierda
2. - A. gástrica izquierda	Fondo (curvatura menor)	A. gástrica derecha
	Esófago caudal	
3. - A. esplénica		
a). - A. gastroepiplóica izquierda	Cardias	A. gastroepiplóica derecha
	Fondo	
	Antro pilórico (curvatura mayor)	

Tomado del Jones, 1989.

Nervios.

La inervación parasimpática del estómago proviene del nervio vago, que estimula la motilidad del estómago y la secreción del ácido clorhídrico, pepsina y gastrina. La inervación simpática esta dada por fibras del plexo celiáco. Las fibras del nervio vago son predominantemente aferentes. El tronco vagal después de pasar a través del hiato esofágico, inmediatamente envía 2-4 pequeñas ramas al piloro e hígado.

Las ramas ventrales del vago inervan principalmente al hígado y al estómago. La inervación gástrica corre hacia el piloro por la pared ventral del estómago. El vago dorsal inerva al cardias y luego forma un plexo llamado celiaco-mesentérico. La distribución del vago dorsal es principalmente la curvatura menor y el piloro. La distribución de las ramas terminales gástricas de los nervios vagos es segmental.

La inervación simpática del estómago es tanto aferente como eferente y se extiende desde el plexo celiáco (14).

Anatomía microscópica.

La superficie de la mucosa gástrica está compuesta de células epiteliales columnares que secretan moco.

Estas células alineadas se extienden dentro de numerosas invaginaciones de la superficie mucosa y forman así criptas gástricas. La base de las criptas gástricas presenta focos mitóticos que renuevan las células

superficiales descamadas, aproximadamente cada uno a tres días. Estas células producen una capa de mucus que lubrica y protege la mucosa gástrica. Este estrato celular mucoso y la capa mucosa proveen el cimiento de la barrera de la mucosa gástrica, que resiste al ácido clorhídrico y las enzimas digestivas.

Glándulas del estómago.

Las glándulas del estómago son conocidas como glándulas gástricas. Son glándulas tubulares simples ramificadas con cuellos y cuerpos los cuales llegan cercanamente a lámina muscular de la mucosa.

Tres tipos de glándulas son reconocidos en el perro. Estas son las glándulas cardiacas ó cardiales, las gástricas ó fúndicas y las glándulas pilóricas.

Las glándulas cardiacas ó cardiales son encontradas en una zona estrecha alrededor del cardias, las glándulas cardiacas están también dispersas a lo largo de la curvatura menor, están compuestas por células epiteliales secretoras de moco y su función es la producción de mucus para la lubricación y protección limitada con el pH. Estas glándulas se abren en la base de las criptas gástricas y se extienden profundamente dentro de la mucosa.

Las glándulas fúndicas constituye el área más extensa de la distribución glandular e incluye al fondo y al cuerpo del estómago. Las glándulas en esta región intervienen en la digestión mediante producción de ácido clorhídrico y pepsinógeno. Están compuestas por 4 tipos celulares: células principales, células parietales, células mucosas y endocrinocitos gastroentéricos.

Las glándulas pilóricas se encuentran en la región antral del estómago. El principal tipo es la célula mucosa. En la región glandular media hay muchas células que contienen gastrina (células G) que son piramidales y extienden largos procesos dentro de la luz gástrica para detectar la naturaleza y el pH del contenido gástrico. Frente a una estimulación, se libera la hormona gastrina, un potente estimulador de la secreción de ácido clorhídrico (14).

Regulación del volumen.

El llenado del estómago no es un proceso enteramente pasivo. Para acomodar parte del volumen ingerido, el estómago vacío se despliega hasta cierto punto. Con el objeto de mantener una presión intragástrica constante, el músculo liso gástrico se contrae o relaja con las variaciones de volumen del estómago. El control sobre esta capacidad para mantener la presión intragástrica basal parece, parcialmente, un reflejo mediado centralmente. Este reflejo central (reflejo de relajación vagovagal esofagogástrico) se inicia cuando hay inhibición de la contracción tónica del estómago proximal en respuesta a la deglución. Se observa un reflejo local cuando la distensión del estómago por su contenido produce una activación refleja de las fibras vagues de relajación. La respuesta gástrica a la activación de estas fibras es una relajación muy prolongada que afecta principalmente a las regiones del cuerpo y fondo (9,14).

Secreción gástrica.

El estómago secreta ácido clorhídrico, otros electrólitos, pepsinógeno, gastrina y mucus hacia la luz. La gastrina y la pepsina también son secretadas por el estómago hacia la sangre. Estos procesos están regulados por varios elementos secretorios mucoides y por estimulaciones e inhibiciones neurales y hormonales.

Secreción electrolítica.

El cloro, el potasio y el sodio son importantes electrólitos que se encuentran en cantidades significativas en los jugos gástricos. Debido a la presencia de estos electrólitos la superficie de la mucosa del estómago es eléctricamente negativa, comparada con la superficie serosa. No se ha identificado a la célula específica responsable.

Pepsina.

El pepsinógeno es el precursor inactivo de la pepsina, principal enzima proteolítica del jugo gástrico (9).

Moco.

Las células mucosas gástricas están cubiertas por un material gelatinoso llamado moco gástrico, compuesto por glucoproteínas, proteínas y carbohidratos. La secreción mucosa se estimula en respuesta a la irritación local y a la estimulación colinérgica. En los gatos, la secretina y la pentagastrina también estimulan la secreción de moco.

Se atribuye al moco la lubricación del contenido gástrico y la protección contra los irritantes físicos que éste pueda producir, capaces de dañar la superficie. El moco impide pobremente el movimiento de agua y electrólitos. No proporciona protección contra el ácido gástrico o contra la actividad proteolítica de la pepsina. Algunos de los componentes del moco producen inhibición de la actividad de la pepsina pero no son eficaces ante la concentración y variedad de pH de la secreción estomacal. El moco tiene algo de capacidad amortiguadora (buffer), que suministra neutralización del ácido, pero ésta es insignificante durante la secreción ácida activa (14).

Hormonas gástricas.

Los principales procesos fisiológicos del aparato digestivo se ven influidos por mecanismos nerviosos y hormonales. La gastrina, la secretina y la colecistoquinina (CCKQ) tienen un papel importante en la estimulación de la secreción ácida gástrica, en la secreción pancreática de agua y bicarbonato.

Las hormonas gastrointestinales son producidas por células descarboxilasa captadoras amino precursoras (DCAP) que se originan en la cresta neural del embrión. Todas estas hormonas son polipéptidos, que tienen receptores en todos los tejidos del tracto gastrointestinal y afectan la motilidad y la secreción. Las hormonas gastrointestinales se liberan en respuesta a reflejos neurales, a la presencia de otras hormonas y a estímulos específicos que actúan sobre la mucosa gastrointestinal.

Gastrina. Las células que sintetizan el péptido gastrina (células G) y liberan los hormonas hacia la circulación cuando se estimulan apropiadamente son numerosas en el antro del estómago del perro. En esta

especie, las células que contienen gastrina se hallan en el duodeno; no se les encuentra distal a la papila duodenal mayor. La distribución de las células G felinas es similar a la del perro.

La alimentación es el más importante regulador de liberación de esta última. Las proteínas parcialmente digeridas, los aminoácidos (glisina, alfa y beta alanina, cerina, fenilalanina y lisina), la distensión del antro o del fondo y la presencia de calcio, son causas conocidas de liberación de gastrina en el perro.

La gastrina afecta actividades secretorias, absorbentes y del músculo liso del tracto digestivo. Las acciones de la gastrina que ocurrirán a este nivel fisiológico son la secreción ácida, la secreción de pepsina, aumento del flujo sanguíneo en la mucosa y acciones tróficas.

Secretina. La secretina se libera desde las células localizadas en el duodeno y yeyuno del perro. La principal acción de la secretina es estimular la secreción pancreática de agua y de bicarbonato. En el estómago la secretina tiene efectos sobre la secreción y motilidad. Las acciones fisiológicas de la secretina sobre el páncreas provocan una elevada secreción de agua, bicarbonato, tripsina e insulina. Con la liberación de secretina hay un aumento del volumen y de la liberación de electrólitos de la bilis por el hígado, también hay una reducción del vaciado gástrico, de la presión de reposo y de la estimulada por gastrina del esfínter esofágico, así como una disminución de la motilidad del duodeno.

Colecistoquinina. Se ha notado que la grasa en el intestino delgado libera una sustancia que causa contracción activa de la vesícula biliar y que estimula la secreción pancreática (14).

Acciones de la gastrina en el tracto digestivo.

Acción	Organos afectados
Estimula la secreción de agua y electrólitos	Estómago
	Páncreas
	Hígado
	Intestino delgado
Estimula la secreción de enzimas	Glándulas duodenales
	Estómago
	Páncreas
Estimula el músculo liso	Intestino delgado
	Esfínter esofágico
	Estómago
	Intestino delgado

	Colon
	Vesícula biliar
Inhíbe el músculo liso	Esfínter pilórico
	Esfínter ileocecal
	Esfínter de Oddi
Libera las hormonas insulina y calcitonina	Varios sitios de acción
Aumenta el flujo sanguíneo	Intestino delgado
	Páncreas
Acciones tróficas	Mucosa gástrica
	Mucosa de intestino delgado
	Páncreas

Tomado del Jones, 1989.

Motilidad y vaciado gástrico.

El estómago recibe y almacena alimentos, los mezcla con las secreciones gástricas y los libera al duodeno. Los líquidos salen más rápidos que los sólidos y los carbohidratos más que las grasas. Como una unidad motora, el estómago tiene dos áreas funcionales: un receptáculo proximal (fondo y cuerpo) y una bomba distal (antro) que mezclan el contenido gástrico y lo empujan hacia el duodeno. El píloro, un esfínter muscular de baja presión, juega poco o ningún papel en la regulación del vaciado gástrico de los líquidos; es importante en la prevención de la entrada de grandes partículas dentro del duodeno y del reflujo del contenido duodenal.

El fondo es significativo en la motilidad y vaciado gástrico. En este sitio se genera un potencial eléctrico que se expande hacia el píloro. La actividad eléctrica de los músculos gástricos y sus contracciones están influidas por varios factores que incluyen los reflejos colinérgicos, adrenérgicos e inhibitorios no adrenérgicos. La gastrina aumenta la actividad eléctrica antral y la frecuencia de las contracciones musculares, mientras que la secretina las hace más lentas. La colecistiquinina y la gastrina aceleran la respuesta eléctrica en el antro, y la secretina la disminuye. La motilina, un polipéptido hormonal de 22 aminoácidos del intestino delgado, estimula la motilidad del estómago proximal.

A medida que el fondo y el cuerpo se llenan con comida, se relajan, reducen de esta manera la presión intragástrica y disminuyen la frecuencia de vaciado. Si el fondo gástrico posee alta motilidad, el alimento que entra elevará la presión gástrica y acelerará el vaciado.

El píloro y el antro son partes del mecanismo de discriminación, que permite la salida de los líquidos y la retención durante más tiempo de los sólidos en el estómago. Las dietas grasas también dejan el estómago lentamente. Parece que esta liberación lenta de la grasa se debe a la estratificación intragástrica en fases oleosa y acuosa y también a un mecanismo de retroalimentación inhibitorio iniciando en el intestino por las grasas.

Los sólidos digeribles y no digeribles se eliminan por diferentes mecanismos gástricos. Los primeros se reducen al tamaño de finas partículas por el molido y mezclado del antro pilórico. Estas partículas se suspenden en líquido, que después es expulsado.

Hay tres factores fundamentales en este proceso: las ondas de presión de molido del antro distal; el proceso discriminatorio, que permite salir a las pequeñas partículas suspendidas en líquido y retener las grandes para un mejor molido en el estómago, y las fuerzas de propulsión (la mayoría fúndicas) que empujan los líquidos hacia el duodeno. Los sólidos no digeribles inician contracciones de molido en el antro, pero la mayoría de estas partículas no se modifican por tal mecanismo. Éstas son sólo reducidas ligeramente a un tamaño que permite su vaciado. Son las últimas en dejar el estómago (11,14).

Capítulo I: Evaluación Técnica de la radiografía.

Antes de intentar interpretar las imágenes acerca de cambios patológicos ó de quedar satisfechos con lo obtenido radiográficamente, las radiografías abdominales son evaluadas por calidad técnica (posicionamiento y exposición). Las radiografías deben ser tomadas al final de la espiración, para minimizar la sobreposición de las estructuras. La espiración puede ser evaluada por la posición del diafragma en la vista lateral. En espiración completa, una línea vertical imaginaria, a partir de la cúpula diafragmática debe cruzar la columna vertebral aproximadamente en la onceava vértebra torácica. En la vista lateral la rotación del perro es evaluada determinando si el proceso transversal de L7 y la ala del ilion se enciman. En la vista ventrodorsal la rotación es chequeada si el proceso espinoso divide el cuerpo vertebral en dos partes iguales y si los procesos vertebrales transversos guardan simetría. Ocasionalmente, cuando se toma la vista ventrodorsal, el perro girará o torcerá su cuerpo hacia un lado. Si esto ocurre, una repetición de la radiografía se puede necesitar para eliminar este defecto de posicionamiento. Una buena técnica radiográfica dará paso a una radiografía diagnóstica.

Presumiendo que estos criterios son conocidos, las radiografías pueden ser evaluadas. Ambas vistas, lateral y ventrodorsal deben verse simultáneamente lado con lado, para que cualquier cambio que se sospeche pueda ser correlacionado en ambas proyecciones (5).

Capítulo 2: Apariencia del estómago en radiografías simples.

La revisión de una radiografía simple de estómago puede revelar principalmente el tamaño, la forma, el perímetro, la radiodensidad y la posición, sin embargo, estos 5 datos suelen con frecuencia no ser aparentes en una placa simple o, bien, sólo presentarse alguno de ellos. Recordemos su sobreposición con el hígado. Por otra parte, el contenido estomacal está relacionado con la radiodensidad que puede mostrar el órgano, la presencia de gas permite una apreciación radiolucial y la de alimento nos lleva a una variada apreciación radiopaca. Finalmente, la presencia de gas puede permitir apreciar el espesor del saco estomacal. Teniendo esta información, el médico veterinario se provee del conocimiento anatomoradiológico para desarrollar una interpretación. El conocimiento de la apariencia y de la radiodensidad de la estructura normal y las variaciones entre individuos y razas, es importante (5).

Es importante no olvidar que uno puede reconocer varias estructuras abdominales, debido a la diferencia entre sus densidades radiográficas. Cada vez que dos estructuras de la misma densidad se sobreponen parcialmente, sus márgenes se oscurecen, y cada vez que dos estructuras de diferente densidad lo hacen, un margen será visible. Entre mayor sea la diferencia en densidad (por ejemplo: aire-tejido ó grasa-tejido) más distinto será el margen, la mayor contribución al detalle abdominal es la diferencia en densidad entre la grasa mesentérica y omental con el tejido denso de las vísceras. Un pobre detalle abdominal (falta de contraste) puede ocurrir por varias razones. Un animal caquéxico tendrá pobre detalle abdominal por la falta de grasa y la presencia mínima de tejido blando dorsal a la columna. En la toma lateral la línea media ventral será desplazada dorsalmente a su posición normal (una apariencia de pliegues).

Los animales jóvenes usualmente exhiben pobre detalle abdominal, presumiblemente por la falta de grasa abdominal o la presencia de una pequeña cantidad de fluido peritoneal que oscurecerá el detalle visceral y dependiendo del volumen de fluido producirá distensión abdominal (5).

Hay vísceras abdominales que normalmente no son aparentes en una placa radiográfica, tal es el caso de: los grandes vasos, las glándulas adrenales, los ovarios, el útero, el páncreas, y los ureteres.

El estómago usualmente contiene algo de fluido y gas (aire). El gas es frecuentemente referido como la "Burbuja del estómago". Las posiciones de fluido y gas varían con cambios en la postura del animal. Así que, si una radiografía es tomada con el animal en decúbito lateral derecha, el gas será visto en el fondo y cuerpo. A la inversa, en decúbito lateral izquierda, el gas será visto, por la mayor parte, en el antro pilórico. El gas en un órgano hueco tiende a ascender al punto más alto posible. En las vistas laterales izquierda-derecha (decúbito lateral derecha), el píloro es visto frecuentemente como una densa sombra circular, que puede ser confundida con un cuerpo extraño dentro del estómago. En vistas laterales, normalmente una línea imaginaria a través del fondo, cuerpo y píloro puede

ser perpendicular a la columna vertebral, puede estar paralela a las costillas, o puede estar en algún lugar entre estos dos puntos. En la vista ventrodorsal, normalmente una línea imaginaria a través del fondo y el píloro estará perpendicular a la columna vertebral. Vistas lateral y ventrodorsal son generalmente adecuadas a las radiografías de chequeo.

En el examen de placa simple del abdomen, por lo menos dos, y posiblemente tres placas sean necesarias. La evaluación de la radiografía simple de abdomen es un poco más difícil y un poco más aguda que las otras regiones. Es interesante el que muchos de los rayos Roentgen es obtenido por razonamiento lógico. En el abdomen, las masas de órganos y grandes vasos se fusionan en una sombra gris homogénea con bordes poco claros. Solo cuando estructuras de diferente densidad descansan una sobre otra, uno puede ver los bordes. El gas intestinal y la grasa abdominal permiten algunos cambios en densidad que favorecen el determinar en algo el tamaño y forma del órgano en cuestión.

Normalmente, el estómago, intestino delgado y colon contienen algo de gas. Además forma un mapa aproximado del tracto digestivo, y en cierto grado, el tamaño y la forma de otros órganos abdominales. La cantidad de gas que puede ser considerada normal en el tracto digestivo no es precisa, pero uno pronto se acostumbra a lo que debe ser normal por la visualización continua de placas. El colon descendente generalmente contiene heces, y esto ayudará a indicar la posición de las estructuras aledañas. La grasa retroperitoneal frecuentemente rodea a los riñones, así que estos son visualizados en placas simples. Los huesos del esqueleto con su densidad mineral están bien definidos. La estructura ósea vista en radiografías abdominales debe ser examinada cuidadosamente en todas las placas, ya que los cambios en ella pueden frecuentemente darnos la clave que estamos buscando (5,15,19,22)

Capítulo 3: Tipos de medios de contraste positivos.

PRODUCTOS DE BARIO.

Nombres comerciales:

Fabricantes en E.U.A.

Esophotrast (pasta de bario)	Barnes-Hind Barium Products Sunnyvale, CA 94086
E-Z Paste (crema esofágica)	E-Z-EM, Inc. Westbury, NY 11590
Barospense (crema esofágica)	Mallinckrodt St. Louis, MO 63160
Liqui-Jug (suspensión de bario)	E-Z-EM, Inc. Westbury, NY 11590
Liquid Polibar (suspensión de bario).	E-Z-EM, Inc. Westbury, NY 11590
E-Z Jug (suspensión de bario).	E-Z-EM, Inc. Westbury, NY 11590
Novopaque	Lafayette Pharmacal Lafayette, IN 47903

AGENTES DE CONTRASTE IODADOS GASTROINTESTINALES.

Gastrografin	Squibb Diagnostics
	New Brunswick, NJ 08903

Tomado del Birchard, 1996.

Capítulo IV: Ventajas y desventajas de los diferentes medios de contraste.

Los medios de contraste positivo contienen elementos con un alto número atómico (muy denso). Elementos con un alto número atómico absorben más Rayos X. De este modo, algunos Rx penetran al paciente y exponen la película, formando un área blanca en la radiografía. Se conocen 2 tipos de medio de contraste positivo para examen gastrointestinal; el sulfato de bario y agentes iodados (12).

El sulfato de bario, es comúnmente usado para estudios de contraste positivo del tracto gastrointestinal. Es insoluble y no afecta las secreciones gástricas. Por lo que, proporciona un buen detalle de la mucosa en la radiografía. Las preparaciones de sulfato de bario son relativamente baratas y son manufacturadas en forma de polvos, suspensiones, coloides y pastas (Han). Sin embargo, solo deben de ser usados los agentes micropulverizados, ya que los no micropulverizados su comportamiento con el tracto alimenticio no es siempre predecible, por su tendencia a flocular y por lo tanto, a no cubrir la superficie de la mucosa adecuadamente (12,15).

Una de las desventajas del uso del sulfato de bario es que puede tomar 3 o más horas para pasar del estómago al colon. Además, puede ser dañino para el peritoneo, de este modo no se recomienda ser usado cuando se sospecha de perforaciones o rupturas gastrointestinales (12,15). El sulfato de bario es insoluble y el cuerpo no puede eliminarlo, provocando reacciones granulomatosas en la cavidad peritoneal (12). Es importante la administración de sulfato de bario, por Kg. ya que podemos evitar en el paciente una broncoaspiración. Una aspiración de gran cantidad de medio, dentro de los pulmones puede ser fatal (22). Esta contraindicado en ingesta o diarrea (12).

Iodados orgánicos solubles en agua en formas iónicas ó no iónicas son además usados para procedimientos de contraste en otros sistemas. Diferentes formas de iodados orgánicos solubles en agua pueden ser administrados intravenosamente, oralmente, dentro de una cavidad viscosa o dentro del espacio subaracnoideo. Son absorbidos por el torrente sanguíneo y excretados por los riñones, son un poco irritantes y pueden inducir hipermotilidad (12,22). Tienen un sabor amargo y son hiperosmolaricos. En gatos, sin embargo, el piloroespasmo puede presentarse en lugar de hipermotilidad, provocando retención gástrica prolongada y finalmente vómito (22).

Iodados iónicos son comúnmente usados en forma oral, los iodados orgánicos solubles en agua es una solución de meglumina y diatrizoato de sodio. Cuando es administrado oralmente el tránsito por medio del sistema gastrointestinal es rápido, usualmente dentro de 45-60 minutos (5,12,22).

Sin embargo, son soluciones hipertónicas que arrastran el fluido hacia el lumen intestinal. De este modo, el medio de contraste es diluido, disminuyendo la calidad de la placa resultante.

Menos fluido puede mas adelante promover una deshidratación sistemática, que puede ser peligrosa en un paciente ya deshidratado (5,12).

Nota: Cuando se sospeche de perforación los iodados orgánicos solubles en agua nunca deben ser usados en lugar de sulfato de bario. (12).

Iodados no iónicos: son usados para mielografía, sin embargo, estos son aproximadamente 10 veces más caros que los iodados iónicos (5,12).

Capítulo V: Preparación del paciente.

Antes de los estudios de contraste del tracto gastrointestinal, deben suspenderse todos los fármacos, sobre todo los anticolinérgicos, que pueden influir en la motilidad (4).

1.- Se somete a ayuno al paciente por 12 ó 24 horas antes del estudio, y no debe tomar agua por 3 a 4 horas posterior al estudio (4,5,12,15,19,20,22). Ya que la comida y materia fecal puede confundir u ocultar lesiones (5).

2.- Se administra un enema limpiador la noche anterior y 3 a 4 horas antes del estudio (4,5,12,15,19,20,22), especialmente si se va a hacer un estudio completo del tracto gastrointestinal caudal (4). La finalidad del enema es la eliminación de las heces, así como minimizar la retención de burbujas de gas .

3.- Si es necesario, los perros deben ser sedados (4,5) en estos casos, la combinación de una sedación apropiada y la sujeción física puede facilitar que el procedimiento se complete con menos estrés para el paciente y mínima depresión cardiopulmonar inducida por fármacos; en este caso se recomienda en caninos el uso de acepromacina, a una dosis de 0.05-0.3 mg /Kg. endovenosa (4,5), 0.1-0.3 mg Kg. intramuscular o subcutánea (4), sólo esta contraindicado en animales con epilepsia, choque, alteraciones plaquetarias o Hepatopatías (4,5).

Los gatos pueden ser sedados con Ketamina 4- 10 mg /kg. endovenosa (4,5), 22-33 mg/kg. intramuscular (4) ó una combinación de ketamina/acepromacina, a una dosis de 0.05-0.1 /4.0-8.0 mg /kg. endovenosa (4,5), 0.1-0.2 / 7-15 mg /kg. intramuscular o subcutánea (4). Estos sedantes tienen menos efecto sobre la motilidad que muchos otros. Y esto es importante porque pueden afectar considerablemente el tiempo de vaciado del estómago y el tiempo de tránsito del Bario a través de los Intestinos (4).

4.- Antes del estudio se toman radiografías simples (lateral y ventrodorsal), para excluir la posibilidad de que el Bario oculte un cuerpo extraño ó una lesión que de otra manera pudiera haber sido vista (4,5,12,15,19,20).

Capítulo VI: Dosis de Sulfato de Bario.

El problema más común en este estudio es el uso de una dosis inadecuada. Productos comercialmente premezclados son preferibles al polvo de bario que requiere ser mezclado con agua, porque los agentes suspensores de productos comercialmente preparados parecen producir un detalle mucoso superior, un pasaje más uniforme, y una suspensión más estable (5).

Es importante escoger muy bien la dosis, ya que el estudio estará comprometido si demasiado bario es administrado. En realidad, es preferible administrar poco que mucho, porque se puede administrar más si es necesario. Mucho bario impide todo detalle (15).

Se recomienda una dosis de 6-12 ml/kg. (4,5,12).

Aunque algunos autores lo recomienden mezclar comida con bario para evaluar el vaciado gástrico no sirve de nada. Ya que en la mayoría de los casos, el bario líquido separará los intestinos de la comida y tránsito, mientras la comida permanece en el estómago hasta que se convierte en líquido. Aunque el tiempo de vaciado gástrico que sigue a la administración de la mezcla de comida y bario es suficientemente consistente para un perro individual, una gran variación se observa entre perros (5).

Capítulo VII: Posicionamiento del
paciente para tomas de la región
abdominal.

Las vistas de rutina del abdomen son la lateral y ventrodorsal. Es de nuestra preferencia tomar la vista lateral con el lado derecho en contacto con la placa. En las tomas laterales generalmente se observa, en el caso de haber gas que el antro pilórico se vea como una silueta radiolúcida perfectamente redonda sugiriendo una masa o un cuerpo esférico (5,14). La elección entre la lateral derecha o izquierda como vista de rutina es de preferencia personal.

La vista ventrodorsal es preferible a la vista dorsoventral cuando se evalúan estructuras abdominales, porque posicionado por la vista ventrodorsal causa que el abdomen se estire a su mayor longitud posible y las vísceras abdominales estén distribuidas igualmente a través de todo el abdomen. En cambio, por la vista dorsoventral en el abdomen las vísceras están de alguna manera aglomeradas, y bajo presión del peso corporal; lo que provoca una sobreposición de vísceras en un espacio minimizado. Este amontonamiento hace que identificar varios cambios estructurales y patológicos (pérdida de detalle o masas) sea mucho más difícil.

Los órganos con mayor movilidad pueden ser desplazados del órgano de interés usando compresión abdominal focal. Esto se hace comprimiendo en el abdomen directamente sobre el órgano de interés con un objeto relativamente radioluciente, tal como un utensilio. La técnica de exposición debe ser reducida a un 50 % para compensar la reducción en el grosor abdominal causado por la compresión. Esta técnica dará como resultado una radiografía con la estructura de interés relativamente aislada de los otros órganos que pudieran haber creado sombras confusas. Otro método de aislamiento para órganos relativamente inmóviles radiográficamente, es poner al animal en una posición tal que la gravedad desplace al órgano relativamente móvil del área de interés. En instalaciones que tienen una mesa que se inclina, esto se hace asegurando al paciente a un extremo de la mesa y después inclinándola hacia arriba 20 o 30 grados. Una vista que puede ser útil en casos donde se sospecha de aire libre en el peritoneo es el decúbito lateral derecho. Para esta vista, el animal esta de pie, y la radiografía es tomada con un rayo dirigido horizontalmente centrado en el abdomen craneal. Normalmente, si el aire libre esta presente en la cavidad abdominal, estará atrapado arriba del hígado inmediatamente debajo del diafragma y la pared abdominal derecha (5).

Vista lateral de abdomen: Colocar al paciente en recumbencia lateral derecha, con los miembros pelvianos extendidos caudalmente, pero no lo suficiente para poner tensa la musculatura abdominal. Esto se hace con la finalidad de evitar problemas de sobreposición del abdomen caudal con la masa muscular del muslo (12,20). Se coloca el chasis 2.5 a 5 cm craneal al xifoides o bien, a 3 espacios intercostales cranealmente al xifoides. La marca caudal es el trocánter mayor del fémur (12). El paciente debe ser alineado de forma que su plano mediano se halle paralelo al chasis (20). (figura 7.1)

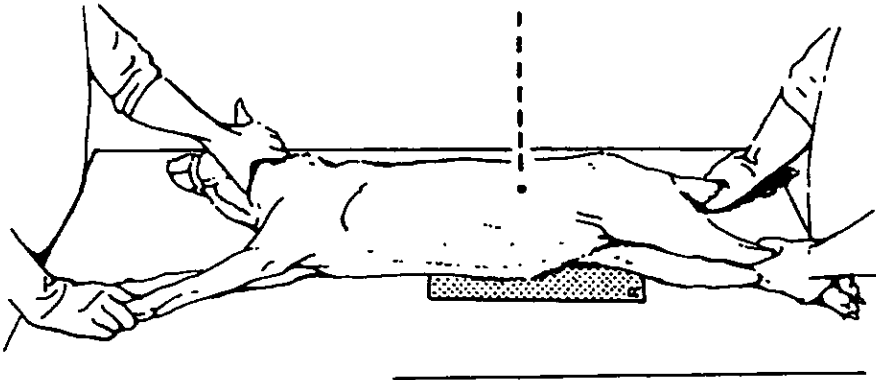


FIGURA 7.1.- Posición lateral derecha (20).

En perros obesos, y con el objeto de eliminar la inclinación, se coloca una almohadilla debajo de las extremidades que reposan sobre la mesa (12,20). Asimismo, la cola se fija traccionándola ligeramente (20). Para evitar la inclinación del abdomen es conveniente colocar almohadillas por debajo del esternón y no olvidar poner una identificación en el chasis para saber si fue lateral derecha o izquierda. Sin embargo, es algo molesto para el animal, en caso de ser así, se puede tomar con el animal de pie. (figura 7.2.)

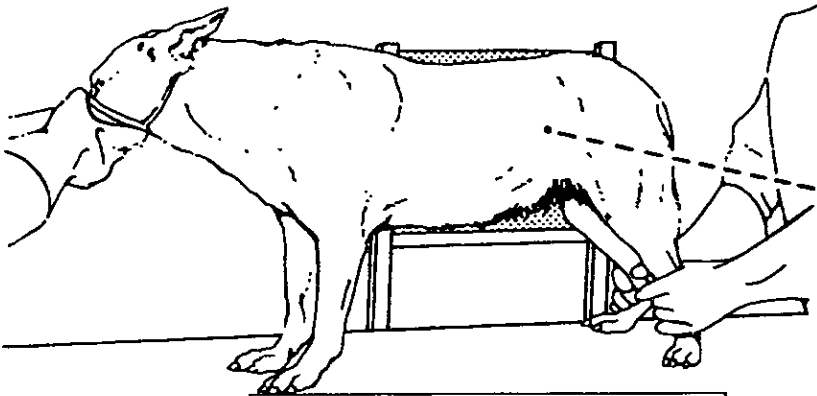


FIGURA 7.2.- Posición lateral derecha con el animal de pie (20).

Vista ventrodorsal del abdomen: Colocar el paciente en decúbito dorsal, con los miembros torácicos extendidos cranealmente, así como los miembros pelvianos extendidos caudalmente. deben alinearse cuidadosamente de tal forma que la línea media ventral al abdomen este alineada con el estómago. Se coloca el borde del chasis 2.5 a 5 cm craneal al xifoides, debe alinearse cuidadosamente de forma que el plano mediano se halle perpendicular al chasis

Posicionamiento del paciente para tomas de la región abdominal.

(12,20). Para evitar inclinaciones de la línea imaginaria ventral poner unas almohadillas a los lados de la pared abdominal, así como poner su identificación del lado derecho (20). (figura 7.3.)

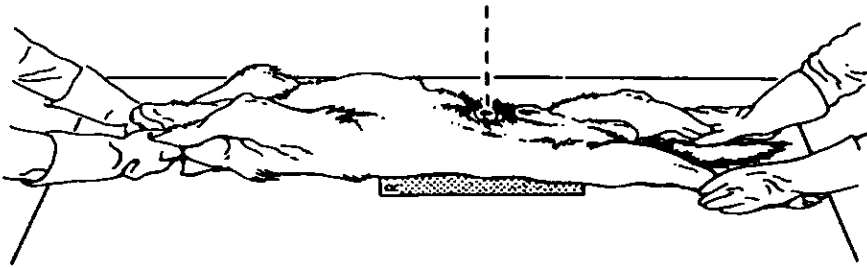


FIGURA 7.3.- Posición ventrodorsal (20).

En caso de perros obesos se recomienda tomar la radiografía con el animal de pie. (figura 7.4.)

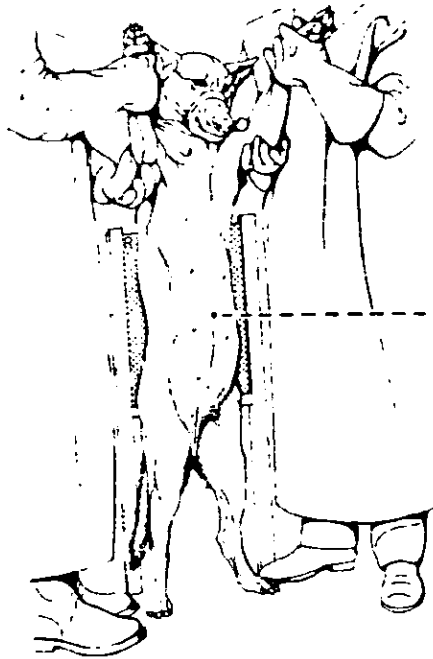


FIGURA 7.4.- Posición ventrodorsal con el animal de pie (20).

Capítulo VIII: Apariencia radiográfica
del estómago con sulfato de Bario.

Con un medio de contraste se pueden apreciar claramente todas las partes del estómago (10). En el perro normal, todo el sulfato de bario debe estar en el estómago en cinco minutos, a los treinta debe estar en estómago y el duodeno. En una hora el bario estará en el estómago, duodeno y yeyuno. Después de dos horas y media, el estómago retendrá un poco de bario y el intestino delgado será llenado con el medio de contraste. El bario estará en el colon en cuatro o cinco horas. Se observarán contracciones simétricas de segmentos del tracto digestivo sin signos de obstrucción. Estas contracciones representan olas peristálticas y no serán repetidas en una serie de placas. La proporción de paso del medio de contraste puede ser afectada por el uso de drogas, el tipo de contraste, cambios patológicos, así como la preparación del paciente para el estudio radiográfico (5).

La posición del material de contraste dentro del estómago dependerá de la postura del animal y estará opuesta a la posición ocupada por gas. El material de contraste gravitará al punto más bajo dentro del estómago. En la posición lateral derecha, el material de contraste será visto en el antro pilórico (Figura 8.1). En la posición lateral izquierda, será visto en el cuerpo y el fondo. En la posición ventrodorsal, el material de contraste se acumulará en el fondo y alrededor del cardias, el fondo aparece a la izquierda de la columna vertebral, con un tamaño y perfil irregular producido por los pliegues de la mucosa (Figura 8.2).

El cuerpo del estómago aparece como una región más pequeña y comprimida a nivel de la columna vertebral, aproximadamente entre la duodécima y la decimotercera vértebras torácicas en el perro. En el gato aparece a la izquierda de la columna. La región pilórica aparece alargada, con un perfil casi liso, a la derecha de la columna en el perro y a la izquierda o sobre la columna en el gato, avanzando hacia el duodeno, al que se une a nivel de las dos últimas costillas. En el antro pilórico y el duodeno aparece un estrechamiento que no se rellena de contraste y que corresponde al esfínter pilórico (10). En la posición dorsoventral, gravitará al cuerpo y al antro pilórico.

Un estudio de contraste adecuado del estómago trae consigo visualización de todas las regiones. En el estómago normal, los pliegues rugales son claramente vistos en el cuerpo y en el antro pilórico. Ambas estructuras deben ser regulares en contorno, paralelas una a la otra, y lisas. Pueden aparecer tortuosas, dependiendo del grado de distensión del estómago. Los espacios entre los pliegues deben ser tan anchos como los mismos pliegues. No debe haber defectos de llenado. Los pliegues rugales son más pequeños y menos numerosos en gato.

El término "tiempo de vaciado" es usado en radiología para referirse al tiempo en el que el estómago empieza a vaciarse, en contradistinción al tiempo tomado para completar el vaciado del estómago. Es probable que el tiempo promedio para completar el vaciado en el animal ayunado es de alrededor 3 horas y media, pero puede variar considerablemente. La retención de bario por 12 horas debe ciertamente ser considerado anormal. Si el estómago no está vacío al principio del examen, el tiempo tomado para completar el vaciado, variará con la cantidad y naturaleza

de los contenidos del estómago. En animales nerviosos el paso del bario al duodeno al principio del estudio puede demorarse hasta 30 minutos ó más. En tales casos es frecuentemente de ayuda regresar al animal a su jaula para permitirle calmarse y después continuar el examen después de 30 minutos. El vaciado demorado resultado del nerviosismo no puede ser confundido con el observado en una función pilórica. Ocasionalmente, una delgada corriente de bario es vista en el angosto canal pilórico, lo que es llamado "pico" ó "cordón"(15).

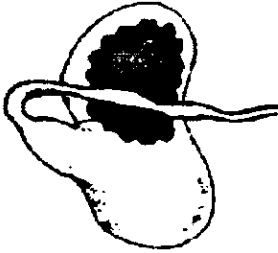


Figura 8.1.- Localización del gas en toma lateral derecha. Tomado de Gonzalo,1994.

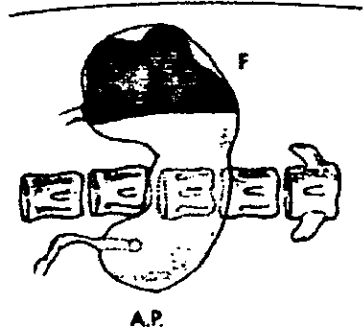


Figura 8.1.- Sección del plano dorsal del animal. Tomado de Gonzalo, 1994.

DERECHA IZQUERDA

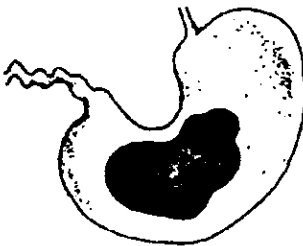


Figura 8.2.- Localización del gas en toma VD. Tomado de Gonzalo, 1994.

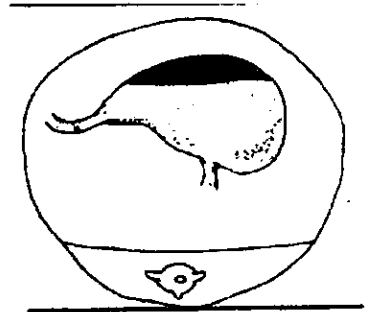


Figura 8.2.- Sección transversal del animal. Tomado de Gonzalo, 1994.

Capítulo IX: Padecimientos en los que
está indicado hacer estudios
radiográficos con medio de contraste.

Introducción.

Las lesiones gástricas pueden ser vistas en radiografías de reconocimiento. Los cuerpos extraños y las masas pueden sobresalir en el lumen y pueden ser aparentes. Por la interfase de masa aire, estas lesiones de tejido denso, tendrán bordes muy discretos. Si un cuerpo extraño es denso, la posibilidad de metal debe ser considerada. Esto es particularmente importante en el estómago porque el ácido gástrico puede solubilizar plomo y zinc y causar intoxicación por metales. La toxicidad del zinc ha sido asociada con la ingestión de tuercas, cerrajos, pomadas con zinc, así como centavos. La comida en el estómago puede disfrazar la presencia de material extraño. Si la comida o material granular esta presente en el estómago de un animal que tiene una historia de anorexia ó vómito agudo, esta densidad representa muy probablemente un cuerpo extraño. La comida en el estómago, particularmente si esta rodeada de aire, puede confundir la apariencia de cuerpos extraños (5).

Estados patológicos.

Cuerpos extraños.

Los cuerpos extraños son muy comunes en perros y gatos (18) Radiológicamente podemos clasificarlos en:

- Cuerpos extraños radiopacos: son los más frecuentes (huesos, piedras) y se ven fácilmente en una radiografía simple, por lo que no presentan ningún problema diagnóstico (6, 10, 18).
- Cuerpos extraños radiotransparentes no permeables, ni absorbentes (huesos de frutas, maderas, plásticos, pelotas(Figura 9.1) requieren para su diagnóstico la administración de un contraste radioopaco. La imagen radiológica es la de un defecto de llenado con delimitación del perfil del cuerpo extraño (6, 10, 18).
- Cuerpos extraños radiotransparentes permeables o absorbentes (telas, esponjas): son difíciles de ver en la radiografía sin contraste. Tras la administración de un contraste radiopaco, estos cuerpos pueden absorberlo, sin que se vean defectos de llenado. En estos casos, para llegar al diagnóstico, es necesario esperar a que se vacíe el estómago y entonces se podrá ver en su interior el cuerpo extraño, debido a los restos del contraste absorbidos por él (6, 10, 18).

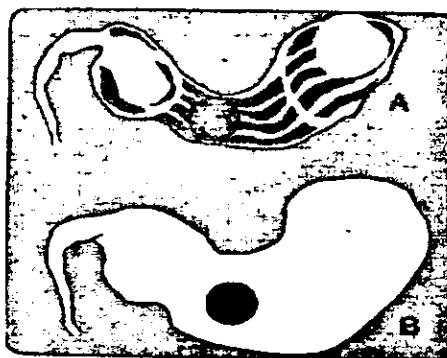


Figura 9.1.- A) Cuerpo extraño radiolúcido puede no ser visible en la radiografía simple. B) Examinación con sulfato de bario hace posible la observación de este cuerpo extraño. Tomado de Owens, 1982.

Obstrucción pilórica.

Los pacientes afectados pueden tener vómito agudo o crónico post-prandial como principal signo. Los episodios de vómito puede ser persistentes, intermitentes o progresivos (18).

Entre las causas que con mayor frecuencia originan obstrucción en el antro pilórico destacan:

- Cuerpos extraños localizados en la región pilórica.
- Impactación ósea.
- Espasmo pilórico.
- Hipertrofia pilórica (congénita o adquirida).
- Neoplasias (intrínsecas o por invasión de los órganos adyacentes).
- Masas pancreáticas y hepáticas.

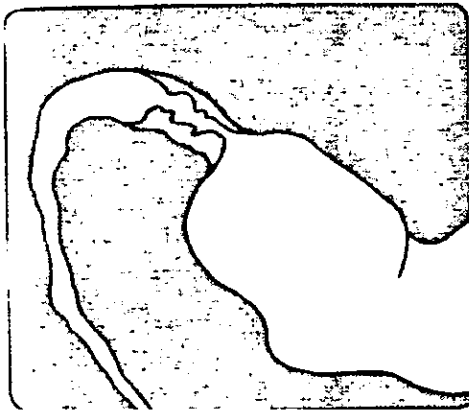En la radiografía simple aparecerán los siguientes signos radiográficos:

En las obstrucciones agudas, si la causa es un cuerpo extraño radioopaco o una impactación ósea, se observan perfectamente y su diagnóstico es fácil. Si la causa es un cuerpo radiotransparente, es necesario el estudio con contraste (10, 18).

Si la obstrucción es crónica (se ha establecido en un período más o menos largo de tiempo) como en las hipertrofias, los tumores o las estenosis cicatrizales, suele aparecer en la radiografía simple un estómago bastante aumentado de tamaño, con restos de alimento, líquidos y gas (10, 18).

Cuando la causa de la obstrucción es un espasmo pilórico, aparece una parada del contraste en el píloro, sin paso de contraste al intestino. En estos casos se puede producir, en cualquier momento, una relajación espontánea y, a partir de entonces, el tránsito continúa normal. El espasmo puede ser debido al estrés que supone para el animal la misma exploración, ya que éste se encuentra fuera de su hábitat y rodeado de personas extrañas. Por este motivo, ante un estancamiento de contraste en el píloro, hay que esperar 30-45 minutos antes de continuar el estudio. Si pasada una hora, con el animal más tranquilo y tras haberle administrado un espasmolítico, no se produce esta relajación espontánea, se puede considerar el diagnóstico de disfunción pilórica.

Ante una obstrucción pilórica asociada a la presencia de úlceras, se puede sospechar que la causa de esta obstrucción sea una neoplasia. El canal pilórico es usualmente estrecho en hipertrofia y neoplasia (Figura 9.2 y 9.3) (10,18).



**Figura 9.2.- Neoplasia pilórica.
Tomado del Owens,1982.**

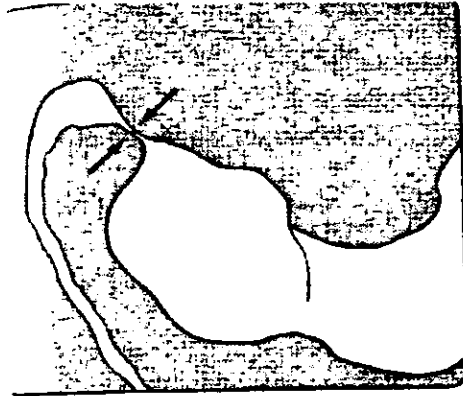


Figura 9.3.- Hipertrofia en el canal pilórico. Tomado del Owens,1982.

Úlceras gástricas.

Las úlceras pueden ser pequeñas y benignas. Las úlceras más grandes están asociadas con tumores malignos envolviendo la mucosa gástrica, tales como:

- Adenocarcinoma.
- Linfosarcoma.
- Sarcoma de células linfocíticas.

Signos radiográficos:

El estómago puede aparecer normal o mostrar un engrosamiento localizado del área. Las úlceras gástricas pequeñas frecuentemente no pueden ser identificadas y, las úlceras gástricas grandes son visualizadas sólo por examen con bario o por un gastrograma de doble contraste.

Cráteres pueden ser identificados si el bario rellena el cráter, proyectada afuera desde el lumen gástrico, el nicho es mejor visto cuando el rayo de luz es dirigido tangencialmente a la lesión. Por eso radiografías oblicuas pueden ser necesarias para visualizar la lesión. La mayoría de las úlceras ocurren en la curvatura menor del

Padecimientos en los que esta indicado hacer estudios radiográficos con medios de contraste.

estómago y en el antro pilórico (Figura 9.4). El pliegue de la mucosa adyacente hacia la úlcera puede aparecer irregular y engrosado seguido de la úlcera(18).

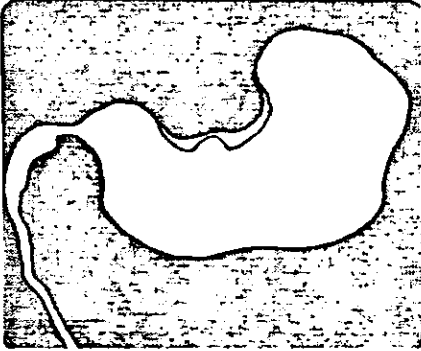


Figura 9.4.- Úlcera gástrica en la curvatura menor. Tomado del Owens, 1982.

Tumor gástrico.

Ocurre tanto en perros como en gatos. El tumor más común es el adenocarcinoma. Otros tumores incluyen:

- Linfosarcoma.
- Fibrosarcoma.
- Leiomiomasarcoma.
- Tumor de células mastocíticas.

Signos radiográficos:

Se puede ver una masa gástrica intraluminal o un engrosamiento de la pared gástrica. La mayoría de los tumores se originan en la curvatura menor del estómago, pero pueden tener cualquier localización (Figuras 9.5 y 9.6). Un defecto en el llenado puede estar presente, la ulceración es frecuente, en ocasiones puede causar obstrucción del canal pilórico (18).

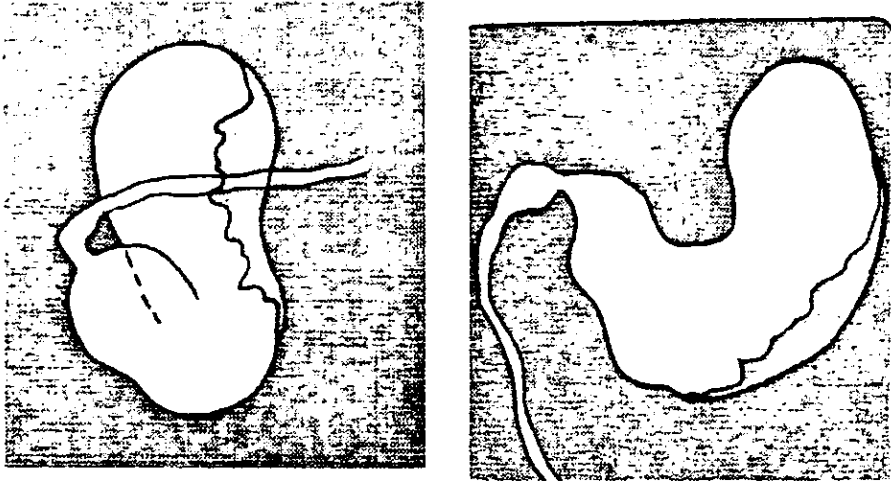


Figura 9.5 .- Tumor gástrico. En su proyección lateral un difuso e irregular defecto es observado dentro del estómago lleno de bario. Tomado del Owens, 1982.

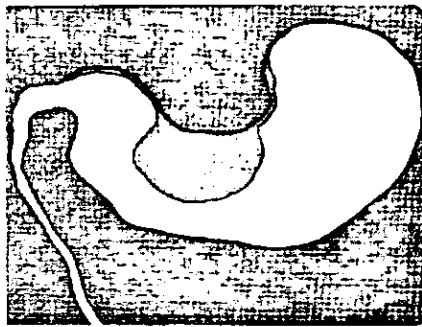


Figura 9.6 .- Tumor gástrico en la curvatura menor del estómago. Tomado del Owens, 1982.

Dilatación o Torsión gástrica.

El diagnóstico radiográfico es muy sencillo y se establece mediante radiografías simples en proyecciones laterales y ventrodorsal. La radiografía con medio de contraste está contraindicada por dos motivos: primero porque

la imagen que se obtiene en la radiografía simple es inconfundible, siempre proporciona el diagnóstico, segundo, porque todavía se agravaría más el cuadro clínico (10).

La dilatación del estómago puede deberse a:

- Obstrucción del canal pilórico.
- Atonía de la pared del estómago.

La dilatación aguda puede seguirse o no de un cuadro de torsión gástrica.

La dilatación crónica es casi siempre el resultado de una obstrucción prolongada del píloro.

Tanto la dilatación como la torsión son más frecuentes en perros de razas grandes y con tórax profundo, de edad media o avanzada. Con mucha menos frecuencia pueden aparecer en perros de raza pequeña y en gatos (10,18).

Signos radiográficos:

El estómago aparece muy dilatado (con forma de balón) ocupando toda la cavidad abdominal, con gran volumen de gas. En ocasiones también se aprecian líquidos y alimentos en su interior, y el estómago está rodeado de una pared lisa que se visualiza muy bien. A veces se puede apreciar incluso la línea de torsión (en la proyección laterolateral).

En las torsiones de 180 grados, en proyección ventrodorsal se aprecia el desplazamiento del píloro hacia la izquierda de la línea media, situándose craneal y dorsalmente. En proyección laterolateral se ve dorsalmente el fondo y próximo a la columna vertebral.

Las asas intestinales aparecen dilatadas, llenas de gas y aglomeradas en el pequeño espacio que queda. El bazo puede estar rotado, aumentado de tamaño, más hacia la derecha. El hígado puede verse más pequeño al estar comprimido por un estómago muy dilatado (10,18).

Gastritis.

A pesar de que es muy utilizado, se trata de un término sumamente impreciso, aplicado para calificar cualquier forma de inflamación de la mucosa gástrica, siendo poco probable que se ponga de manifiesto, en la

Padecimientos en los que esta indicado hacer estudios radiográficos con medios de contraste.

radiografía. El radiólogo poco experimentado puede tomar por una gastritis los repliegues de la región fúndica, delimitados por el bario, que incluso en el animal normal presentan un perfil sumamente irregular. En el caso de tratarse de una gastritis, lo frecuente es que la radiografía ponga de manifiesto un aumento de los pliegues y un paso más rápido de bario a través del estómago. Se trata, sin embargo, de alteraciones cualitativas, muy subjetivas, por lo que resulta problemática su correcta evaluación en cada caso particular (9,17).

Material y métodos.

MATERIAL Y MÉTODOS.

La parte práctica de la tesis se llevó a cabo en la Policlínica de la Facultad de Estudios Superiores Cuautitlán, localizada en Carretera Cuautitlán-Teoloyucan Km 2.5 Cuautitlán Izcalli, Edo. de México.

Material

1.- Biológico

- Se usaron 10 perros de raza indefinida de menos de 10 Kg., obtenidos de la colonia de Bosques de Iztacala, estado de México, así como de la Unidad de Cirugía de la Facultad de Estudios Superiores Cuautitlán.

2.- Radiológico

- Aparato de rayos X fijo, marca Universal Imaging Inc., modelo UNI MAX II 325 de 240 voltios, 60 hertz, 300 mA y 125 Kv.
- Equipo de protección (mandiles y collarines plomados).
- Cuarto oscuro con luz de seguridad.
- Chasis con pantalla intensificadora para luz azul de velocidad alta.
- Películas radiográficas Kodak® de 8x10 pulgadas y 10x12 pulgadas.
- Tanque de revelado con tres compartimentos.
- Líquido revelador y líquido fijador marca Kodak®.
- Bastidores para revelado.
- Lámpara de seguridad.
- Espesómetro.
- Negatoscopio

3.- Médico.

- Jeringas de 60 ml
- Barosperse® sulfato de Bario en polvo .

Método:

- Se ayuno al paciente por 12 hrs.
- Se peso al paciente.
- Se midió el grosor máximo de la porción anatómica a radiografiar, con el

espesómetro para calibrar el aparato de rayos X, en cuanto al Kv, mA y Tiempo. Se mide sobre la porción más ancha del abdomen (arco costal).

- Se coloco la película radiográfica dentro del chasis, en el cuarto oscuro utilizando lámpara de seguridad.
- Se toma una radiografía lateral derecha simple, antes de dar el medio. Se toma la radiografía en el pico de la espiración.
- Se toma una radiografía ventrodorsal simple.
- Se procedió al revelado, fijado y secado de las radiografías, en forma manual.
- Se preparó el sulfato de bario de acuerdo al peso del paciente. En nuestro estudio se uso una dosis de 8 ml /Kg. .
- Se usaron 60 gr de Barosperse® (Sulfato de Bario en polvo), se recomienda pulverizar los grumos, antes de hacer la dilución con agua, una vez listo el polvo añadir 100 ml de agua y se disuelve bien.
- Dar la dosis exacta vía oral, a través de una jeringa de 60 ml, lentamente, con el fin de evitar una broncoaspiración.

- Con la finalidad de que el medio se distribuya uniformemente en el estómago, se gira al animal lateralmente.
- Posteriormente se procede a tomar las radiografías en el siguiente orden:
- Toma vista lateral derecha y ventrodorsal del estómago 1 minuto post-administración.
- Toma vista lateral derecha y ventrodorsal del estómago 15 minutos post-administración.
- Toma vista lateral derecha y ventrodorsal del estómago 30 minutos post-administración.
- Posteriormente, continuamos con el proceso de revelado, fijado y secado de las radiografías en forma manual en el cuarto oscuro.
- Se evaluaron las radiografías desde el punto de vista técnico para elegir las mejores.
- Se realizó una descripción de las diferentes porciones del saco estomacal, observadas en las radiografías.
- Se procedió a tomar fotografías de las placas radiográficas seleccionadas, para incluirlas en el trabajo final.

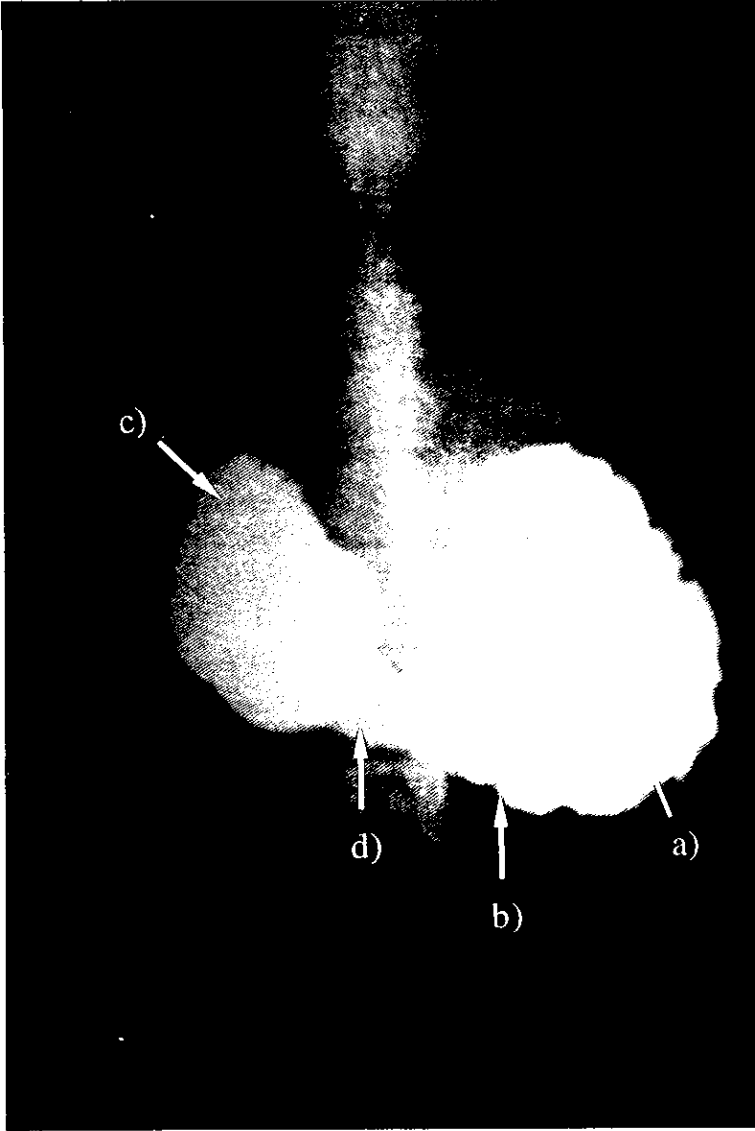
Resultados.

Utilizando el Sulfato de Bario micropulverizado por vía oral, se aprecian de manera patente en la placa radiográfica (ya sea lateral o ventrodorsal): el tamaño del estómago, su posición, su perímetro, el espesor de su pared, las porciones anatómicas que lo comprenden y sus pliegues mucosos.

Cabe destacar que el empleo de Sulfato de Bario no micropulverizado, demerita significadamente la apreciación en placa radiográfica del espesor de la pared estomacal así como la de sus pliegues mucosos.

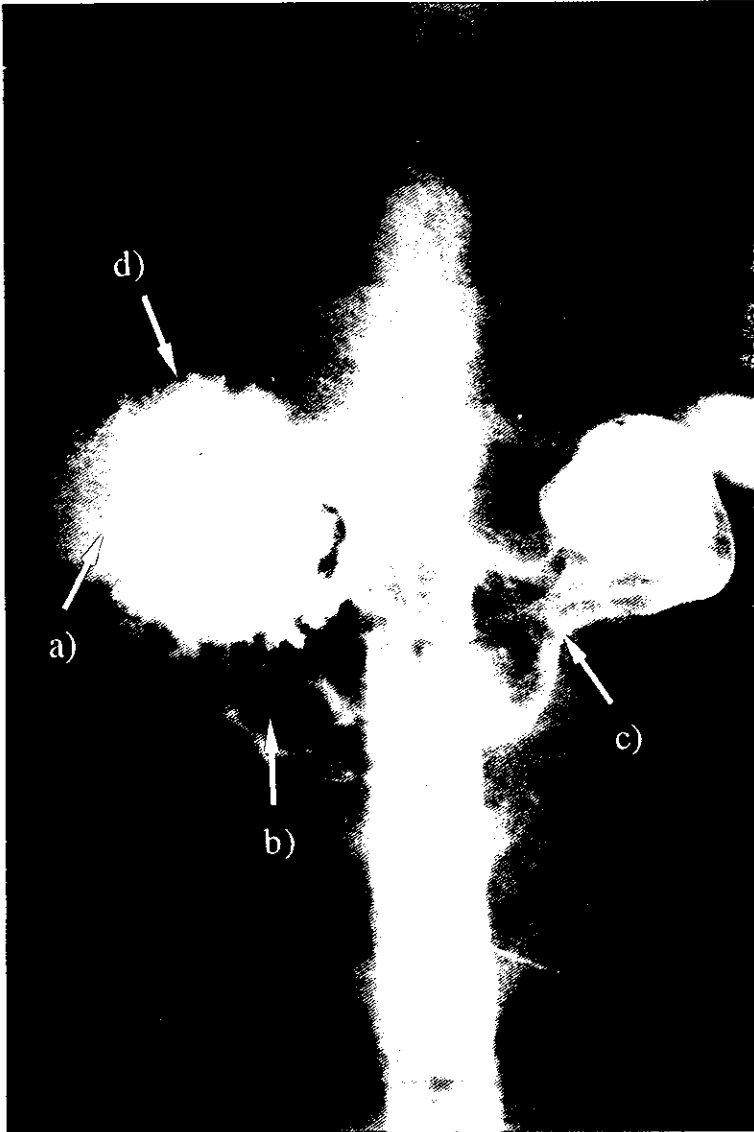
Finalmente a continuación se presentan una serie de 11 imágenes, indicando las partes del estómago, así como también la proyección, la mediación al espesor del paciente, el Kilovoltaje (K v), el miliamperaje (mA), y el tiempo (seg.) que fueron empleados en la técnica. Después de cada imagen se encuentra la interpretación respectiva.

Imagen 1. Toma VD 62/100L/.04/S/R



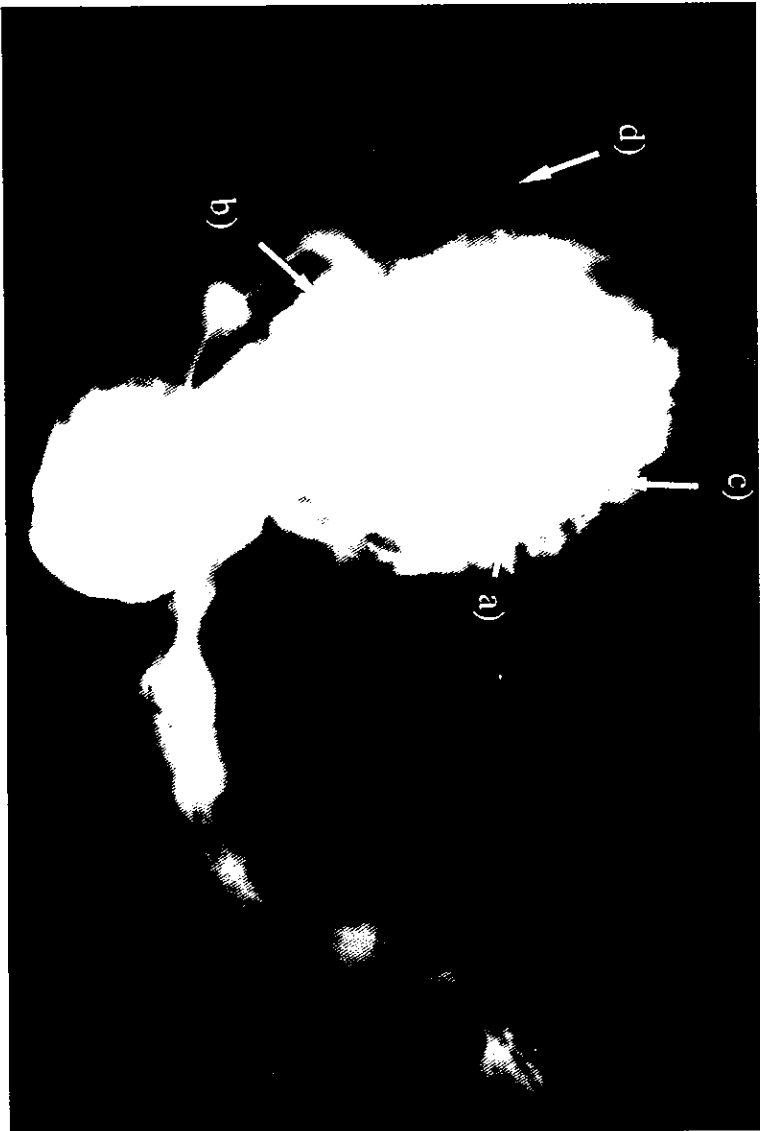
a) Fondo, b) Cuerpo, c) Píloro, d) Contracción del estómago en el antro pilórico.

Imagen 2. Toma VD 65/100L/.04/S/R



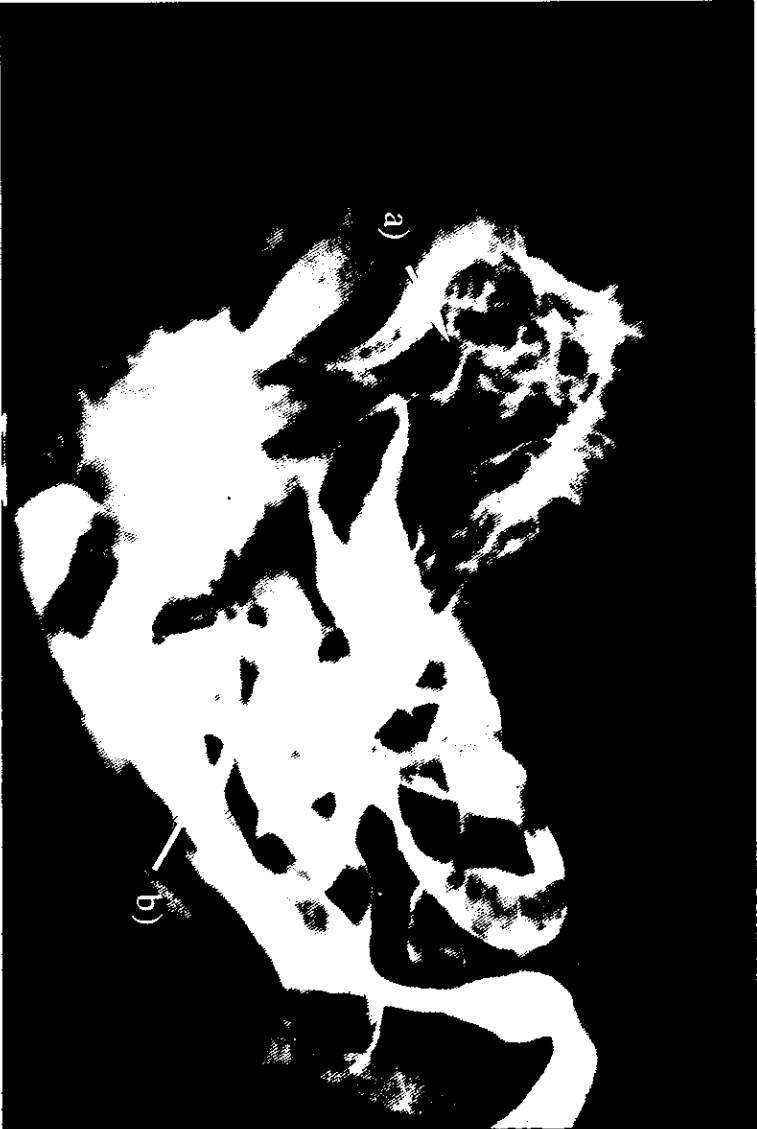a) Acúmulo de Bario en el fondo estomacal, b) Cuerpo, c) Contracción del estómago en el antro pilórico, d) Muecas periféricamente lo que indica presencia de los pliegues mucosos.

Imagen 3. Toma lateral der. 62/100L/.04/S/R



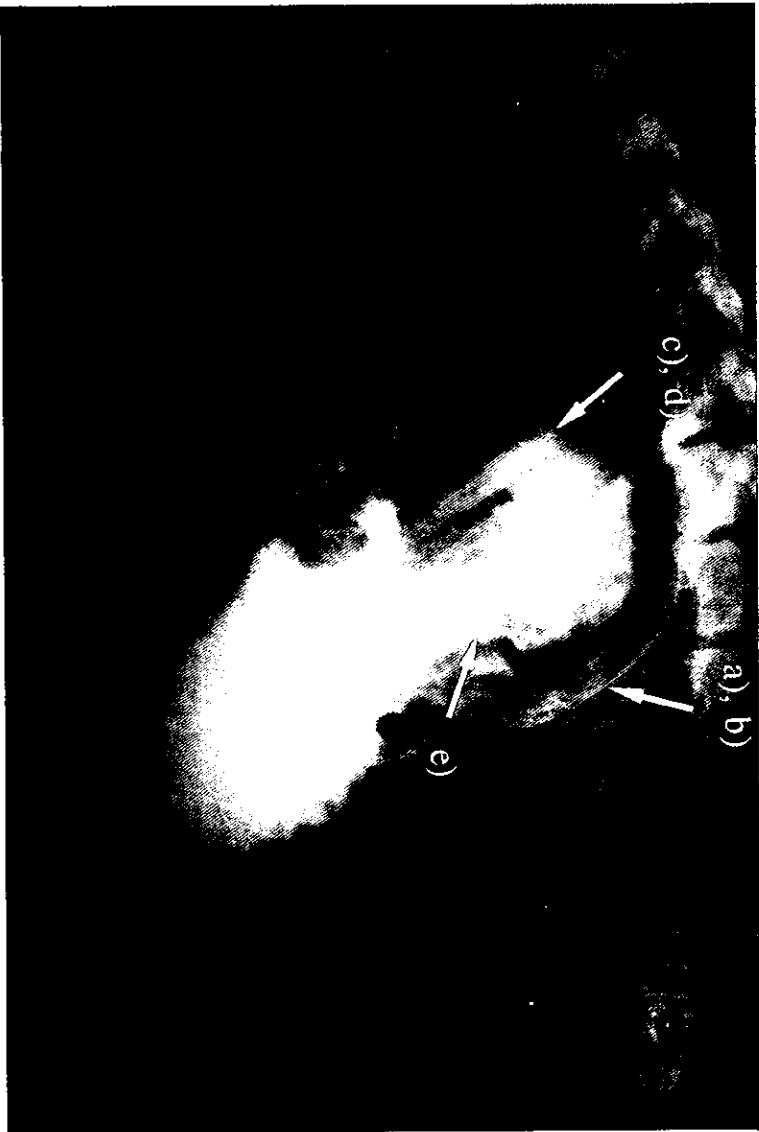
a) Fondo, b) Cuerpo, c) Muecas en el fondo, d) Bario en el esfíago torácico y abdominal.

Imagen 4. Toma lateral der. 30 min./66/100L/0.1/S/R



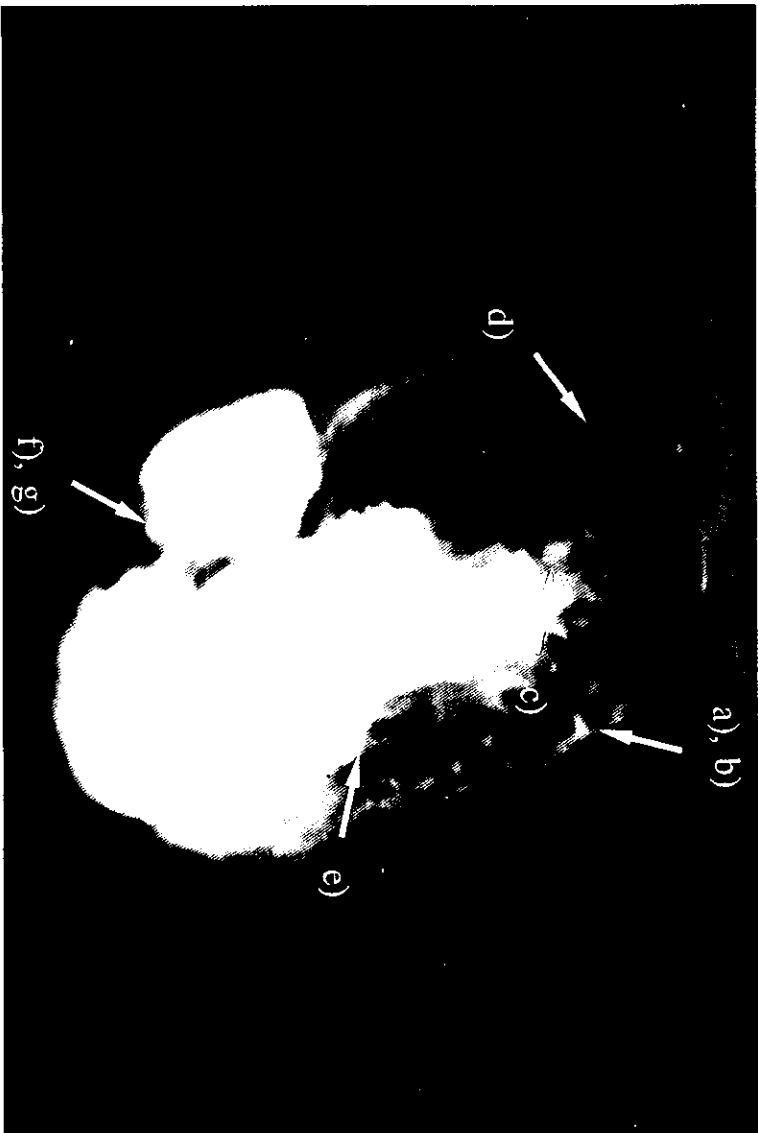
a) La combinación de Bario con aire permite resaltar los pliegues mucosos, b) Se aprecia una menor cantidad de Bario en el saco estomacal, debido a que la mayor parte ha pasado a intestino delgado.

Imagen 5. Toma lateral der. 15 min./65/100L/.04/S/R



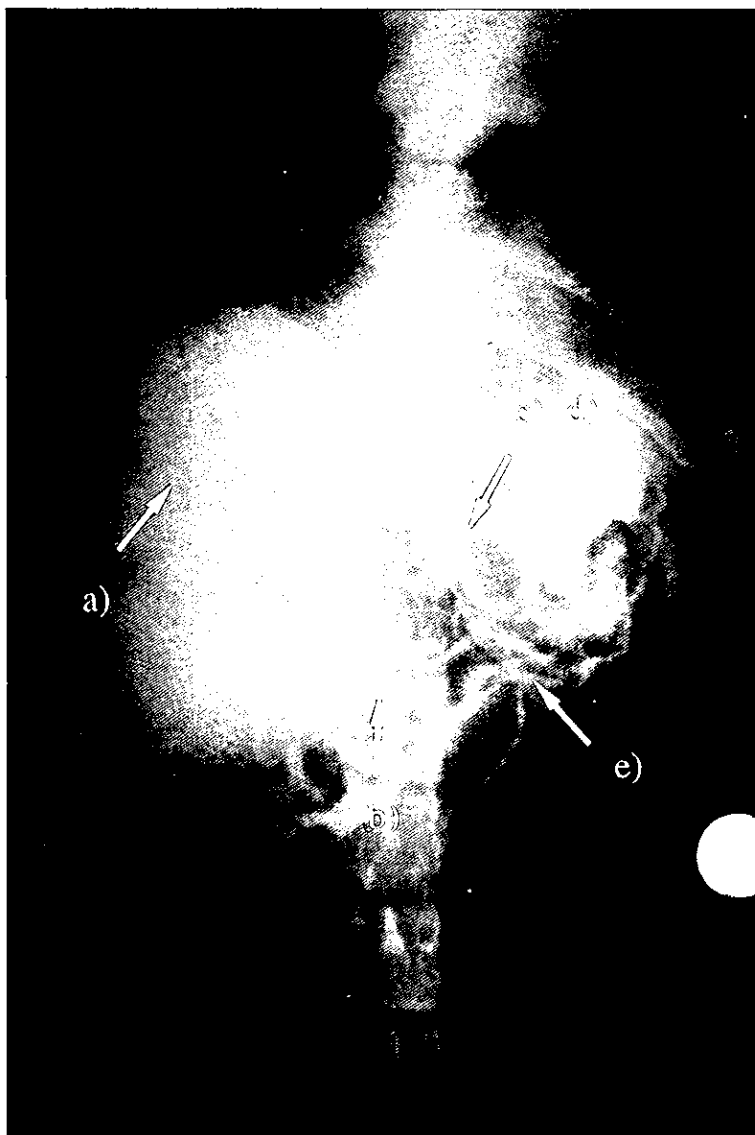
a) Perímetro estomacal, b) Espesor de la pared de la mucosa, c) Fondo, d) Bario se encuentra en mayor proporción en el cuerpo y píloro, e) Escurecimiento de Bario entre los pliegues mucosos, los cuales se observan pobremente, por no ser micropulverizado el medio.

Imagen 6. Toma lateral der. 2 min./66/100L/0.1/S/R



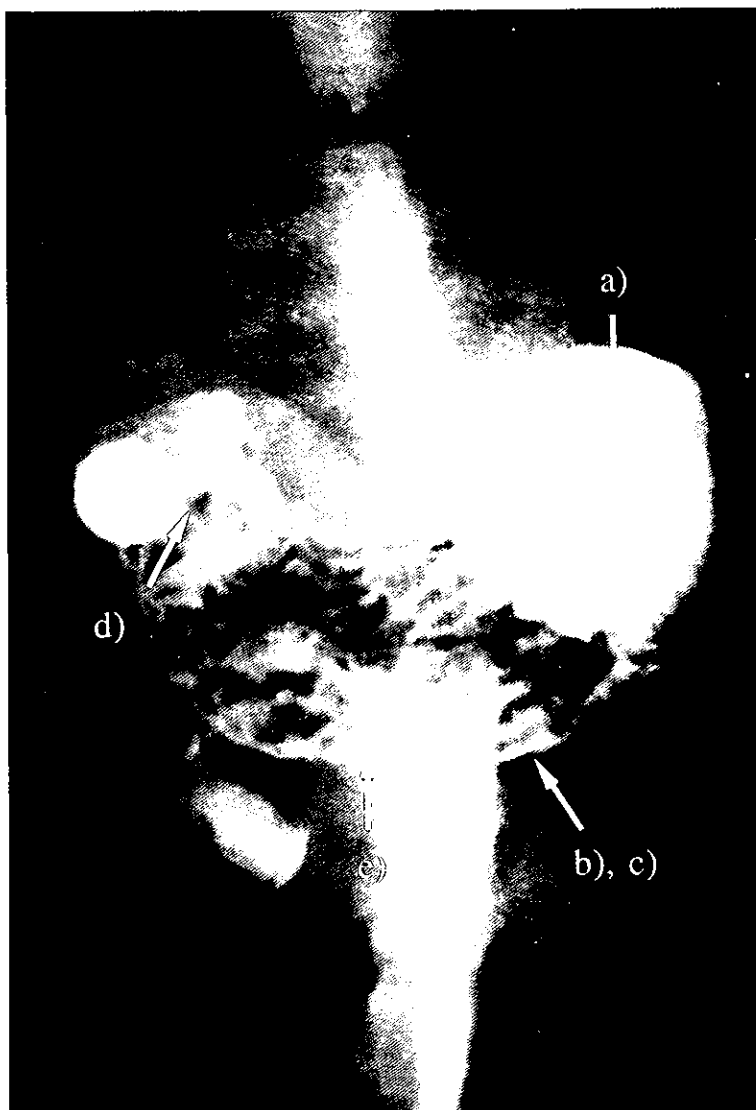
- a) Espesor de la pared de la mucosa, b) Perímetro estomacal, c) Pliegues mucosos, d) Fondo, e) Cuerpo,
- f) Antro pilórico, g) Contracción del estómago en el antro pilórico.

Imagen 7. Toma VD 15 min./68/100L/.04/S/R



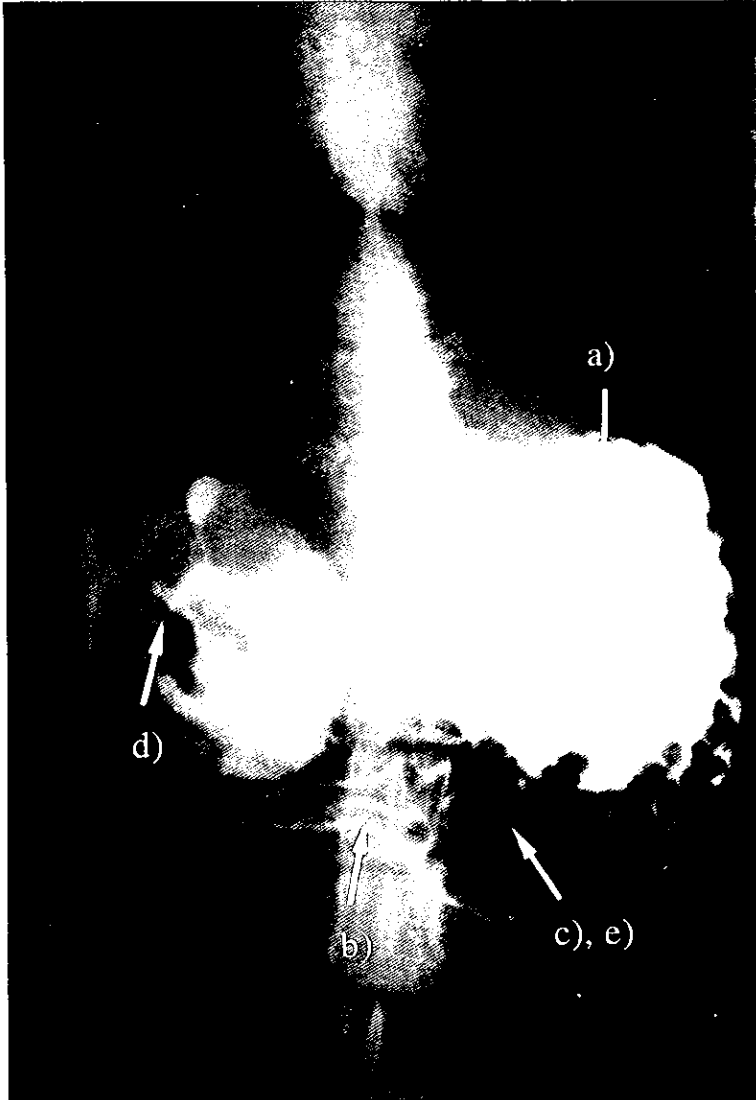
a) Acúmulo de Bario en el fondo con distención de la pared, b) Pliegues mucosos, c) Espesor de su pared, d) Perímetro de su pared, e) Contracción en el antro pilórico.

Imagen 8. Toma VD 15 min./65/100L/.04/S/R



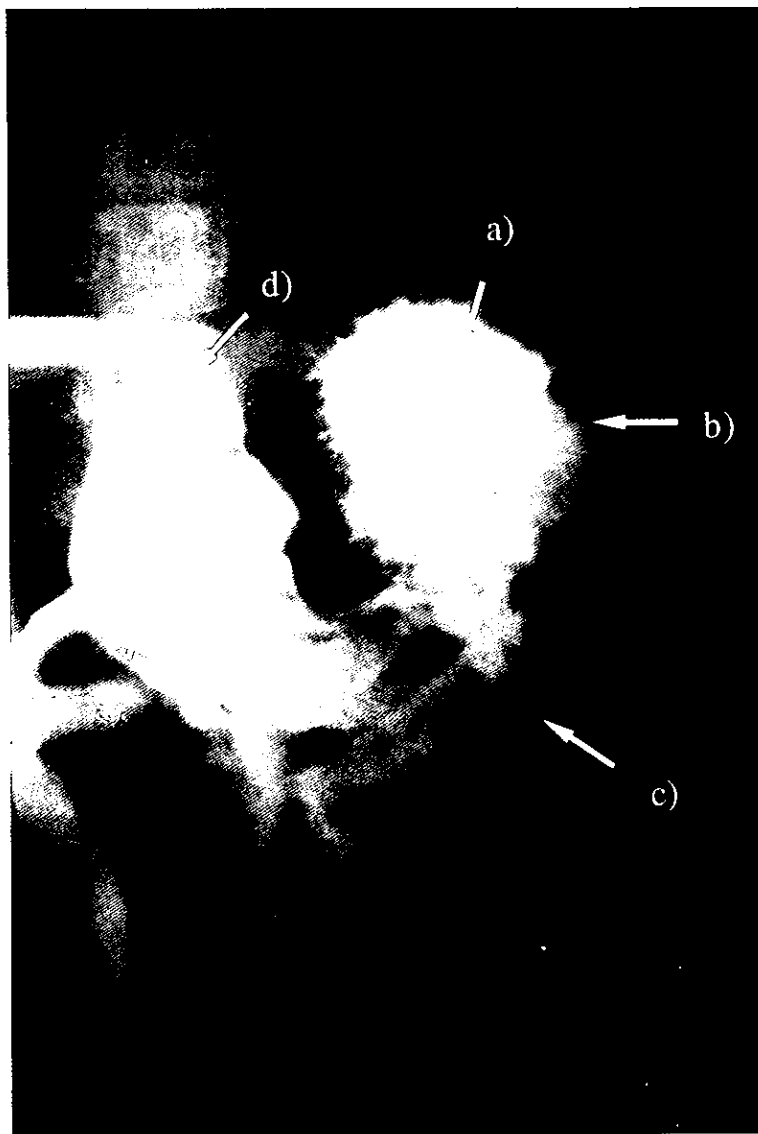
a) Acúmulo de Bario en el fondo, b) Espesor de la pared, c) Perímetro de su pared, d) Región pilórica, e) Pliegues mucosos.

Imagen 9. Toma VD 2 min./66/100L/0.1/S/R



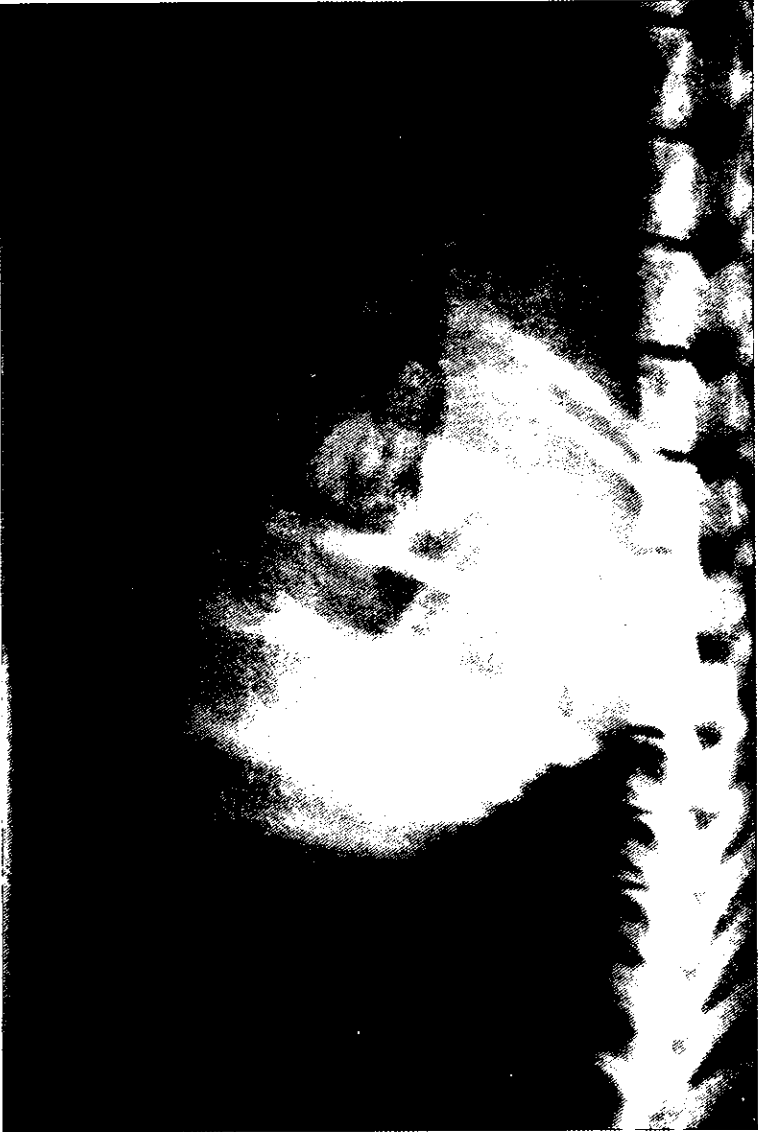a) Acúmulo de Bario en el fondo, b) Espesor de la pared, c) Cuerpo, d) Píloro, e) Pliegues mucosos.

Imagen 10. Toma VD 15 min./65/100L/.04/S/R



a) Acúmulo de Bario en el fondo y antro pilórico, b) Se ven unas cuantas muescas, c) Cuerpo, d) Píloro.

Imagen 11. Toma lateral der. Simple. 60/100L/.04/S/R



Del área radiográfica correspondiente al saco estomacal es frecuentemente solicitada en el caso de algunos padecimientos relacionados con el estómago. Comparando esta imagen con las obtenidas en el estudio del presente trabajo resalta sobremanera la indicación de esta técnica para tales circunstancias, debido a que la realidad informativa obtenida por esta técnica a todas luces será preferida por el Médico Veterinario.

Recomendaciones técnicas para el
empleo de sulfato de bario.

La autora del presente trabajo recomienda tener presente los siguientes puntos antes de iniciar el tránsito gastrointestinal:

1. Suspender todos los fármacos, sobre todo los anticolinérgicos, que pueden influir con la motilidad.
2. Ayuno del paciente.
3. Es importante escoger la dosis de Sulfato de Bario, de preferencia usar dosis bajas, ya que se puede administrar más si es necesario, así obtendrán radiografías con mejor detalle.
4. Una vez administrado el medio, dar movimientos laterales al paciente, con la finalidad de que el Sulfato de Bario se distribuya uniformemente en la pared del estómago, teniendo como resultado radiografías con calidad técnica aceptable, así como diagnóstica.
5. Para que una placa radiográfica pueda ser visible con mayor calidad: él; espesor de su pared, su perímetro, su tamaño, su forma, posición, así como alguna anomalía del estómago; es importante usar medio de contraste de marcas registradas, ya que de lo contrario tendremos placas de menor calidad.

Discusiones.

En el siguiente trabajo se usaron perros de menos de 10 Kg, debido a la facilidad de administración del medio de contraste, en cuanto a dosis, así como en el manejo del paciente.

En las imágenes 1,3,5 se usó Sulfato de Bario no micropulverizado, en las cuales podemos observar que el medio sólo demarca el perímetro del estómago, podemos observar sus partes externas, sin embargo no se logran ver su espesor, ni sus pliegues mucosos.

En la imagen 5 se ve el escurrimiento del medio de contraste en el estómago.

En las demás imágenes se usó el medio de contraste Barosperse ®, en las cuales podemos ver mejor distribución del medio en el estómago, y se logran ver notoriamente el espesor de su pared, su perímetro, su posición, su tamaño, así como sus partes externas y sus pliegues mucosos.

Bibliografía.

1. Adams, D.: *Canine Anatomy a Systemic Study*. 1^{er} ed. The Iowa State University Press/ Ames, Iowa State, 1986.
2. Anderson, W.; A.B.: *Atlas of Canine Anatomy*. 1^{er} ed. Leo & Febiger. United States of America, 1994.
3. Archibald, J.;D.V; and M.C.: *Canine Surgery*. 3^{er} ed. Modern Veterinary Textbook series, United States of America, 1965.
4. Birchard, S y Sherding, R.: *Manual Clínico de Pequeñas Especies*. 1^{er} ed. Interamericana McGraw-Hill, México,D.F, 1996.
5. Burk, R.: *Small Animal Radiology and Ultrasonography*. 2^{er} ed. Saunders Company, Philadelphia, 1996.
6. Douglas, S.W and Williamson, H.: *Veterinary Radiological Interpretation*. 1^{er} ed. Heinemann Veterinary Books, Great Britain, 1970.
7. Ettinger,S.: *Textbook of Veterinary Internal Medicine, Diseases of the dog and cat*. 3^{er} ed. Saunders Company, Philadelphia,1989.
8. Evans, H and Christensen, G.: *Miller's Anatomy of the Dog*. 2^{er} ed. W. B. Saunders Company, United States of America, 1979.
9. Evans, H y deLaHunta, A.: *Miller Disección del Perro*. 4^o ed. McGraw-Hill Interamericana, México, 1997.
10. Gonzalo,J., Avila, Y., San Roman., Orden, A, Sánchez-Valverde. M., Bonafonte, Y., Pereira,J., y García, F.: *Cirugía Veterinaria*. 1^{er} ed. McGraw-Hill- Interamericana, España,1994.
11. Guilford,G; S.C; S,D and W.D.: *Strombeck's Small Animall Gastroenterology*. 3^{er} ed. Saunders Company, Philadelphia,1996.
12. Han,C; H,C and K,L.: *Practical Guide to Diagnostic Imaging: Radiography and Ultrasonography*. 1^{er} ed. American Veterinary Publication, Inc, United States of America, 1994.
13. Hoskins,J,D: *Pediatría Veterinaria*.3^{er} ed. Interamericana McGraw-Hill, México,D,F,1993.
14. Jones, B. : *Gastroenterología canina y felina*. 1era de. Inter-Médica, Buenos Aires,1989.

15. Kealy, k.; M.V.M; M.R and D.V.: *Diagnostic Radiology of the Dog and Cat*. 2nd ed. Saunders Company, Philadelphia, 1987.
16. Kirk, B.: *Terapéutica Veterinaria de Pequeños Animales*. 1st ed. Interamericana McGraw-Hill, Madrid, 1994.
17. O'brien, T.: *Radiographic Diagnosis of Abdominal Disorders in the Dog and Cat: Radiographic interpretation, Clinical Signs, Pathophysiology*. 1st ed. Saunders Company, Philadelphia, 1978.
18. Owens, J.: *Radiographic Interpretation for the Small Animal Clinician*. 1st ed. Ralston Purina, Philadelphia, 1982.
19. Palminteri, A.: *Radiography of the Gastrointestinal Tract in The Veterinary Clinics of North America*. Volume 2/ Number 1. Saunders Company, Philadelphia, 1972.
20. Schebitz, H y Wilkens, H.: *Atlas de Anatomía Radiográfica Canina y Felina*. 4th ed. Grass Ediciones, Barcelona, 1994.
21. Strombeck, D.: *Small Animal Gastroenterology*. 2nd ed. Stronegate Publishing Company, Davis California, 1990.
22. Ticer, J.: *Radiography Technique in Veterinary Practice*. 1st ed. Saunders Company, Philadelphia, 1984.