

335  
2y



UNIVERSIDAD NACIONAL AUTÓNOMA  
DE MÉXICO

FACULTAD DE ODONTOLOGÍA

AMILOIDOSIS

**TESINA**

QUE PARA OBTENER EL TITULO DE :  
**CIRUJANO DENTISTA**

**P R E S E N T A**  
**MARÍA DE LOS ANGELES**  
**RIOS PAREDES**

ASESOR DE TESINA  
MTRA. BEATRIZ C. ALDAPE BARRIOS.

*Handwritten signatures and initials*



FACULTAD DE  
ODONTOLOGIA

263824

México, D.F., 1998

TESIS CON  
FALLA DE ORIGEN



Universidad Nacional  
Autónoma de México

Dirección General de Bibliotecas de la UNAM

**Biblioteca Central**



**UNAM – Dirección General de Bibliotecas**  
**Tesis Digitales**  
**Restricciones de uso**

**DERECHOS RESERVADOS ©**  
**PROHIBIDA SU REPRODUCCIÓN TOTAL O PARCIAL**

Todo el material contenido en esta tesis esta protegido por la Ley Federal del Derecho de Autor (LFDA) de los Estados Unidos Mexicanos (México).

El uso de imágenes, fragmentos de videos, y demás material que sea objeto de protección de los derechos de autor, será exclusivamente para fines educativos e informativos y deberá citar la fuente donde la obtuvo mencionando el autor o autores. Cualquier uso distinto como el lucro, reproducción, edición o modificación, será perseguido y sancionado por el respectivo titular de los Derechos de Autor.

**Agradecimientos.**

Gracias a ti Señor Dios  
Compasivo, benéfico, paciente  
Misericordioso y veraz.  
Porque tú eres el grande, tú el  
Hacedor de maravillas, tú sol  
Eres Dios.

A mis padres.  
Andrés Ríos Paez  
Guadalupe Paredes Gomez  
Sabido que jamás existirá  
Una forma de agradecerles una  
vida de lucha,  
sacrificios y esfuerzos constantes.  
sólo deseo que comprendan  
que el logro mío es suyo.

Gracias a mis hermanos.  
Andrés Elvia, Fernando, Guadalupe,  
Alfredo, José  
Especialmente a Coco y Paty por su apoyo.

Gracias a mis sobrinos por su compañía.  
Andrea, Adriana, Samuel ,  
Marie, Fernanda y al bebe.

Agradezco a la U.N.A.M.  
Que me permitió realizar mis  
Estudios a través de las aulas  
De su facultad de Odontología.

A todas aquellas personas  
Que directamente e indirectamente  
Contribuyeron desinteresadamente  
Para lograr la culminación de mi  
Profesión

C.D. Bernardo Cruz L  
C.D. Ivonne Sánchez.

A la maestra Beatriz C. Aldape Barrios.  
Gracias por su ayuda a la realización de  
Esta tesina.

Y al honorable jurado Gracias.

**INDICE.**

	Pag.
Introducción.....	1
Antecedentes .....	2
Definición.....	5
Fisiopatología .....	5
Clasificación .....	8
Síntomas.....	12
Diagnóstico.....	16
Pronóstico .....	17
Tratamiento .....	19
Conclusiones.....	20
Bibliografía .....	22
Glosario .....	25

**INDICE DE FIGURAS**

	Pag.
Figura 1 .....	3
Figura 2,3 .....	4
Figura 4,5 .....	11
Figura 6,7 .....	14
Figura 8 .....	15





## INTRODUCCION

La amiloidosis es un trastorno producido por el depósito de la sustancia amiloide irreversible en distintos órganos, de un material amorfo, eosinófilo de naturaleza proteica denominada amiloide de aspecto céreo y color rosa o gris, la sustancia amiloide está íntimamente unida a las fibras de colágena y reticulares del tejido conjuntivo; es una sustancia de sostén de la célula. La causa de la producción y el depósito de amiloide en los tejidos es desconocida.<sup>(1)</sup> Existen tres tipos de amiloidosis se distinguen por su forma de manifestarse así tenemos. Amiloidosis primaria sistémica, esta forma se relaciona con el mieloma múltiple y su forma de distribución es primero en el tubo gastrointestinal, lengua, miocardio, laringe, piel y articulaciones.<sup>(2)</sup>

La amiloidosis secundaria sistémica acompañando a una amplia variedad de procesos inflamatorios crónicos tan diversos como la tuberculosis, fiebre mediterránea familiar y artritis reumatoide.

Amiloidosis hereditaria se caracteriza por una neuropatía periférica sensitiva y motora a menudo con una neuropatía autónoma y amiloide cardiovascular y renal. Puede aparecer un síndrome del túnel carpiano y anomalías del humor vítreo.

En conjunto podemos calificar a la amiloidosis como un proceso degenerativo, con depósito de la sustancia en los diversos parénquimas a los que acaban por atacar y destruir.<sup>(3)</sup>

## ANTECEDENTES

El amiloide es una sustancia amorfa eosinófila, hialina extracelular y omnipresente en su distribución. Los órganos afectados pueden tener consistencia firme, de aspecto céreo de color rosa o gris.

Aunque los trastornos asociados con el depósito de amiloide, se conocen desde hace más de tres siglos en la época de Virchow (Fig.1) a mediados del siglo XIX se intentó definir la índole de los depósitos en los tejidos por sus propiedades tintoriales. El elemento amiloide se teñía de azul con el yodo, que en esa época se empleaba para demostrar celulosa o almidón la reacción positiva hizo acuñarse el término amiloide.<sup>(4)</sup>

En el estudio microscópico, al pincelar la superficie del corte de los órganos afectados con una solución yodada se producen depósitos abundantes de la sustancia amiloidea, de color amarillo que se transforman en azul o violeta después de aplicar ácido sulfúrico diluido.

El más empleado en la actualidad es el colorante rojo Congo, con microscopio de luz produce en los depósitos titulares color rosa o rojo, pero es más impresionante y específica la birefringencia verde de la sustancia amiloide teñida con fluorescencia, en la cual se utiliza Phorwhite BBV (un abrillantador óptico para celulosa), que se afirma tiene la misma especificidad igual que el rojo Congo y mayor sensibilidad.<sup>(5)</sup>(Fig.2,3)

Al microscopio electrónico, el amiloide consiste en fibrillas lineales de longitud indefinida y anchura aproximada a 7.5 nm a 10 nm . Esta estructura

observada con el microscopio electrónico es idéntica en todos los tipos de amiloidosis. Las fibrillas pueden presentarse aisladamente, en fascículos lateralmente aglomerados o en una malla entrelazadas. La inspección cercana indica que cada fibrilla consiste, a su vez, en dos y a veces tres, incluso más filamentos, paralelos mutuamente y a veces retorcidos unos sobre otros.

La mayor parte de estas cadenas ligeras de amiloide son de tipo alfa, pero en algunos casos se ha identificado cadenas kappa. Estas cadenas ligeras pueden tener la capacidad de producir fibrillas de amiloide directamente o, por lo regular, después de alguna clase de alteración.<sup>(5)</sup>




Fig.1Rudolf Virchow. (1821-1902).El mayor aportador a la anatomía patológica

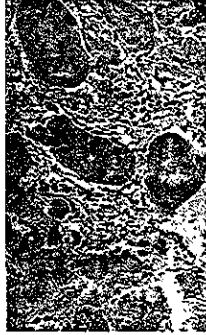

Fig.2.Tinción con rojo Congo del amiloide



Fig.3 Muestra la característica de birrefringencia de color verde manzana.

## DEFINICION

La amiloidosis se caracteriza por la acumulación de una glucoproteína fibrosa entre los espacios extracelulares, es una sustancia proteica anormal que se deposita entre las células y órganos del cuerpo en diferentes circunstancias clínicas que acaba por alterar y destruir los órganos.

La **amiloidosis primaria** carece de una factor causal intensificado y afecta de manera característica piel, lengua corazón y tubo digestivo; la **amiloidosis secundaria** esta asociada a enfermedades inflamatorias e infecciosas.<sup>(6)</sup>

## FISIOPATOLOGIA.

La etiología y patogénesis de la amiloidosis es desconocidas y en todas las formas de depósito de amiloide intervienen mecanismos inmunológicos, la cual complica muchos trastornos inflamatorios crónicos.

Los distintos tipos bioquímicos de la amiloidosis y los mecanismos etiológicos pueden variar. Se han definido tres tipos principales de amiloide y otras formas menos frecuentes.

La amiloidosis primaria existen una homología de la fibrilla con cadenas ligeras de las inmunoglobulinas y se denominan cadenas amiloides ligeras (AL).<sup>(7)</sup> La forma de amiloide AL probablemente es un producto de la degradación parcial de las inmunoglobulinas por los macrófagos.

## DEFINICION

La amiloidosis se caracteriza por la acumulación de una glucoproteína fibrosa entre los espacios extracelulares, es una sustancia proteica anormal que se deposita entre las células y órganos del cuerpo en diferentes circunstancias clínicas que acaba por alterar y destruir los órganos.

La **amiloidosis primaria** carece de una factor causal intensificado y afecta de manera característica piel, lengua corazón y tubo digestivo; la **amiloidosis secundaria** esta asociada a enfermedades inflamatorias e infecciosas.<sup>(6)</sup>

## FISIOPATOLOGIA.

La etiología y patogénesis de la amiloidosis es desconocidas y en todas las formas de depósito de amiloide intervienen mecanismos inmunológicos, la cual complica muchos trastornos inflamatorios crónicos.

Los distintos tipos bioquímicos de la amiloidosis y los mecanismos etiológicos pueden variar. Se han definido tres tipos principales de amiloide y otras formas menos frecuentes.

La amiloidosis primaria existen una homología de la fibrilla con cadenas ligeras de las inmunoglobulinas y se denominan cadenas amiloides ligeras (**AL**).<sup>(7)</sup> La forma de amiloide **AL** probablemente es un producto de la degradación parcial de las inmunoglobulinas por los macrófagos.

Amiloidosis tipo **AA** es una proteína asociada al mieloma múltiple, se cree que deriva de un precursor circulante en el plasma de mayor peso molecular y posiblemente sintetizada por el hígado; es un factor desencadenante de la fase aguda. La proteína **SAA** (es una apoproteína de una lipoproteína de alta densidad), que comparte el fragmento terminal de 76 aminoácidos como la proteína **AA** hoy en día identificados.

Otras fibrillas menos frecuentes y de menor trascendencia clínica la fibrilla **AE** (se considera que esta forma de sustancia amiloide resulta de precipitación de un precursor de calcitonina secretado por las células tumorales) aparece en enfermedades endocrinas, especialmente en el carcinoma de células C de la tiroides y en insulínomas del páncreas tienen parecido estructural a las proteínas producidas por las células endocrinas correspondientes.<sup>(6)</sup>

La **AS** aparece en la amiloidosis senil que afecta a un solo órgano local como el corazón. La amiloidosis senil cerebral se refiere al depósito de la proteína amiloide en los vasos sanguíneos cerebrales y placas de pacientes con enfermedad de Alzheimer.

Como se mencionó no se conocen las causas de los mecanismos responsables de la amiloidosis. Hipotéticamente la amiloidosis es causada por la influencia de un estímulo que condiciona una producción exagerada de precursores circulantes de la proteína amiloide que completa su formación antes de depositarse en los espacios intercelulares.

Cualquiera que sea el trastorno clínico, la amiloidosis puede o no verse al examen macroscópico. A menudo no se reconocen cantidades pequeñas sino hasta que se tiñe la superficie de corte del órgano con yodo y ácido sulfúrico. Esto origina una tinción caoba pardo de los depósitos amiloides. Cuando éste se acumula en cantidades mayores, suele haber crecimiento del órgano, y el tejido tiene aspecto gris con una consistencia de cera y firme.

Histológicamente, el depósito siempre se inicia entre las células, a menudo muy cerca de las membranas basales. Conforme se acumula el amiloide en forma progresiva, pasa a los límites de las células que rodean y destruyen las células atrapadas.<sup>(13)</sup>



## CLASIFICACION

La amiloidosis se clasifica de acuerdo a los componentes químicos de sus fibrillas en categorías como. **AL, AA y TTRA**. Dado que es una determinada forma bioquímica de amiloide. El depósito de amiloide puede ser sistémico (generalizado) cuando afecta a varios sistemas o aparatos o localizado cuando se limita a un solo órgano.

Desde el punto de vista clínico el patrón sistémico o generalizado se subclasifica en, amiloidosis primaria, cuando el depósito se asocia a alguna forma de discrasia inmunocitaria, amiloidosis secundaria cuando el cuadro aparece como complicación de procesos inflamatorios crónicos o de destrucción hística. La amiloidosis hereditaria o familiar constituye un grupo distinto, aunque heterogéno con varios patrones específicos de afectación orgánica.<sup>(9)</sup>

**La amiloidosis primaria o tipo AL** ocurre en la lengua, corazón, ganglios linfáticos, bazo, ligamentos del carpo, articulaciones, nervios periféricos y piel. En consecuencia en la enfermedad tipo AL son más frecuentes macroglosia, insuficiencia cardíaca, arritmias, síndrome de túnel carpo, neuropatías periféricas y equimosis. Los vasos sanguíneos tienden a ser frágiles ya que el amiloide se deposita en las paredes vasculares.<sup>(10)</sup>

El depósito amiloide en arterias coronarias puede causar angina de pecho o infarto al miocardio y se relaciona con el mieloma múltiple, neoplasia maligna de células plasmáticas, este trastorno se caracteriza por proliferación de célula neoplásicas de médula ósea, suelen producir lesiones osteolíticas

múltiples en el esqueleto.<sup>(11)</sup>

Ningún órgano o tejido corporal está exento de los depósitos de amiloide. Puede encontrarse en la parte alta o baja de las vías respiratorias a veces en masas nodulares. El tubo digestivo es un sitio relativamente favorecido, en el cual el amiloide se encuentra en todos los niveles, produciendo nódulos que deben distinguirse de neoplasias.(Fig.4) Los depósitos en la lengua originan macroglosia; en casos sistémicos suelen usarse biopsias gingivales, intestinales y rectales en el diagnóstico de amiloidosis. Siempre se usa tinción rojo Congo y microscopio de polarización para detectar los depósitos amiloides.<sup>(12)</sup>

**Amiloidosis secundaria o tipo AA.** Los depósitos de este grupo de amiloide tienen distribución sistémica, se cree que dependen de padecimientos inflamatorios crónicos. La característica unificante de diversos padecimientos que predisponen a amiloidosis reactiva sistémica es el rompimiento prolongado de células, que casi siempre originan los trastornos inflamatorios crónicos antes del advenimiento de quimioterapia antimicrobiana, las causas más frecuentes eran las enfermedades como la tuberculosis, osteomielitis crónica y bronquiectasias, en muchas partes del mundo las enfermedades infecciosas son aun la causa número uno de amiloidosis.<sup>(13)</sup>

En la actualidad lo más frecuente es que la amiloidosis tipo AA complique ciertas enfermedades de larga evolución como la artritis reumatoide un 3% de los pacientes con esta enfermedad presentan depósitos de amiloide.<sup>(14)</sup>

Estudios recientes indican que los heroínómanos que se inyectan droga

por vía subcutánea tienen una alta incidencia de amiloidosis **AA** generalizada. Parece que este grupo de pacientes la respuesta a que se desarrolle amiloidosis son las infecciones cutáneas crónicas causadas por la inyección subcutánea de los narcóticos. Este tipo **AA** también puede aparecer asociada a algunas neoplasias como el carcinoma renal y la enfermedad de Hodgkin.

**Amiloidosis heredofamiliar o tipo TTRA.** Se ha descrito diversas formas familiares de amiloidosis, casi todas ellas son raras y se observan en zonas geográficas limitadas. La más frecuente y mejor estudiada es una variedad que presenta un patrón de herencia autosómica recesiva y recibe el nombre de fiebre mediterránea familiar. Se trata de una enfermedad febril de causa desconocida caracterizada por crisis de fiebre, acompañada de inflamaciones de serosas, peritoneo, pleura y membranas sinoviales. El proceso afecta sobre todo a personas de origen armenio, judíos y árabes. Se asocia a una extensa afectación de los tejidos similar a la de la amiloidosis sistémica reactiva tipo **AA**.  
(15)

**Amiloidosis localizada.** En ocasiones los depósitos de amiloide se limitan a un solo órgano o tejido, sin afectar a otras regiones del organismo. (Fig.5) Producen masas nodulares clínicamente detectables o ser sólo evidentes cuando se hace un estudio microscópico. Los depósitos nodulares de amiloide más frecuentes se encuentran en los pulmones, laringe, lengua, piel y tejidos que rodean al globo ocular.<sup>(20)</sup>

**Amiloidosis senil.** Con el envejecimiento se producen dos formas conocidas de depósito de amiloide. Amiloidosis cardíaca senil consiste en el depósito de amiloide en el corazón de los pacientes ancianos. Además de

afectar el corazón, los depósitos de amiloide pueden encontrarse en pulmones , en páncreas y cerebro. Si bien en muchos casos la amiloidosis no producen enfermedad clínica.

En el corazón la sustancia amiloide se encuentran en el intersticio y en la pared de los vasos. El corazón aumenta de tamaño. Las fibrillas se atrofian en las áreas donde hay amiloide, mientras que en otras se hipertrofian.<sup>(11)</sup>




Fig.4.Amiloidosis en la laringe se muestra una región eritematosa.

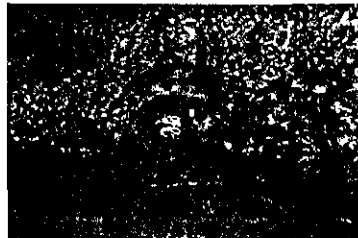

Fig.5 Nodulo de amiloide localizado en la lengua.

**SINTOMAS.**

Las manifestaciones clínicas dependen exclusivamente de la cantidad de sustancia de amiloide depositada y el órgano afectado. Ningún conjunto de síntomas en particular orientan con seguridad hacia su diagnóstico; puede ocurrir amiloidosis como trastorno por completo inesperado, sin manifestaciones clínicas. Las complicaciones renales y cardíacas son comunes en diversas variedades de amiloidosis; en pacientes con mieloma múltiple, trastornos crónicos de larga duración o fiebre mediterránea familiar se sospecha de amiloidosis.<sup>(16)</sup>

Los efectos generales sobre los órganos comprenden:

1. Rigidez. Alterando la función mecánica (ejemplo en el corazón y la lengua) (fig.6,7)
2. Atrofia de las células nobles. Los órganos con gran reserva funcional no suelen presentar síntomas o éstos son tardíos, como sucede con el hígado y nervios periféricos muestran alteraciones severas.
3. Fragilidad vascular, que conduce a hemorragias repetidas (púrpura, epistaxis, hemoptisis, hematemesis y hematuria).(fig.8)

Puesto que pueden afectarse muchos tejidos, el cuadro puede ser muy variado. Cuando la sustancia amiloide se acumula en grandes cantidades el órgano se agranda y el tejido tiene coloración gris con consistencia firme o cérea.<sup>(17)</sup>

La amiloidosis gastrointestinal puede ser por completo asintomática o presentar diversos cuadros. La amiloidosis nodular (formada de tumores) de la lengua causa crecimiento y rigidez suficientes para dificultar el habla y la deglución. Los depósitos en el estómago e intestino provocan trastornos de la digestión, absorción defectuosa y diarrea.

Los infiltrados dérmicos originan púrpura y tendencia o equimosis, particularmente alrededor de los ojos. El ataque amiloidótico de las glándulas suprarrenales puede avanzar lo suficiente para provocar hipofusión corticosuprarrenal (enfermedad de Addison). En pacientes de trastorno relacionado con mieloma, los depósitos originan el síndrome del conducto radiocarpiano.

La amiloidosis cardíaca es muy frecuente en la variante primaria y menos en la secundaria. Cuando hay síntomas de insuficiencia cardíaca congestiva. Los ruidos cardíacos suelen ser débiles y el electrocardiograma a menudo muestra voltaje bajo. Los efectos más graves de la amiloidosis cardíaca son los trastornos de la conducción y las arritmias. En los pacientes de amiloidosis cardíaca mueren repentinamente a causa de arritmia.<sup>(18)</sup>

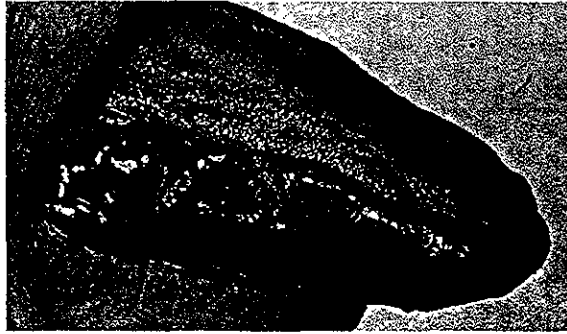


Fig.6 Amiloidosis en la lengua originando macroglosia en una mujer de 45 años ,los bordes laterales son lobulados y púrpura.

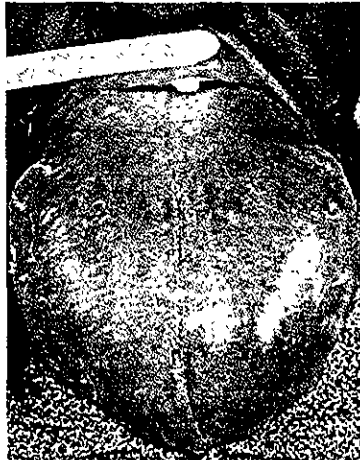

Fig.7.Macroglosia por amiloidosis.

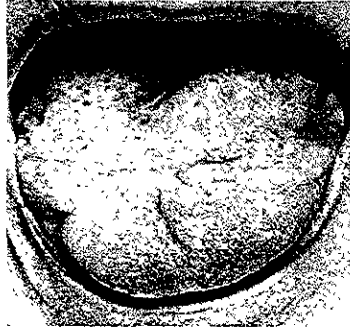

Fig.8 Nódulos de amiloide.



## DIAGNOSTICO

La amiloidosis puede presentarse como una alteración anatómica insospechada que no produce alteraciones clínicas o una enfermedad, capaz de causar la muerte. Como sería de esperar, los síntomas dependen de la magnitud de los depósitos y de los lugares u órganos afectados.

El diagnóstico depende de la demostración de los depósitos de amiloide en los tejidos. Los órganos más frecuentemente biopsiados son los riñones, en el caso de que existan manifestaciones renales, mucosa rectal o gingival cuando se sospeche una amiloidosis sistémica.

El estudio del aspirado de la grasa abdominal teñido con rojo Congo. Cuando se sospecha una amiloidosis asociada a una discrasia inmunocitaria, deben practicarse una electroforesis y una inmunoelectroforesis de las proteínas del suero y de la orina. En estos casos el aspirado de la médula ósea suele mostrar aumento de las células plásticas.<sup>(19)</sup> Los pacientes que presentan amiloidosis tipo **AL** y **AA** tienen depósitos amiloides bucales, por lo general en la lengua. La amiloidosis de este órgano puede estar crecido de manera difusa (macroglosia), presenta depósitos nodulares o no puede estar afectada clínicamente. Son difíciles los intentos para correlacionar una lesión particular de la lengua con el tipo de depósito amiloide, por que incluso en las variedades de amiloidosis en que afecta la lengua, se han descrito depósitos nodulares difusos y localizados.<sup>(20)</sup>

## PRONÓSTICO.

La **amiloidosis primaria (AL)** se relaciona con el mieloma múltiple y es de pronóstico malo, se ha tratado durante la terapéutica del proceso neoplásico hasta la fecha no ha sido posible curar la enfermedad ni contrarrestar el depósito de amiloide, en algunos pacientes con amiloidosis primaria pero sin mieloma, se ha señalado una supervivencia prolongada después del tratamiento, utilizado para el mieloma múltiple. Hasta la fecha ningún estudio controlado ha mostrado un aumento de la supervivencia, que va de 1 a 2 años por la neoplasia.

El ataque renal con proteinuria es muy grave provoca síndrome nefrótico.<sup>(21)</sup> La amiloidosis cardiaca se ve en individuos de edad avanzada, generalmente en el octavo y noveno decenios de la vida. Las arritmias cardiacas son causa importante en la amiloidosis cardiaca y suelen provocar la muerte.<sup>(11)</sup>

**Amiloidosis secundaria (AA).** La esperanza de vida de los pacientes es menos grave; y depende de la enfermedad subyacente para el desarrollo de la amiloidosis que suele complicar las enfermedades inflamatorias crónicas. Se ha observado casos de reabsorción del amiloide después el tratamiento del proceso asociado, pero se trata de un acontecimiento muy raro.<sup>(22)</sup>

La **amiloidosis familiar** sigue una evolución prolongada de 15 a 25 años. Los síntomas pueden comenzar a cualquier edad pero suelen ser postpuberales y la muerte es más común en la quinta y sexta década de la

vida.<sup>(4)</sup>

En contraste con la fiebre mediterránea familiar, existe otro grupo de trastornos familiares autosómicos dominantes que se caracterizan por un depósito de amiloide que afecta sobre todo a los nervios, tanto periféricos como autónomos. Estas polineuropatías amiloidóticas familiares han sido descritas en distintas partes del mundo. Por ejemplo, la amiloidosis neuropática ha podido ser identificada en personas de Portugal, Japón, Suecia y Estados Unidos.<sup>(1)</sup>

## TRATAMIENTO

No existe un tratamiento establecido para la amiloidosis, en ocasiones se presenta mejoría de la enfermedad **AL** durante la administración del solvente orgánico dimetilsulfóxido. El tratamiento actual de la amiloidosis primaria consiste en un programa de prednisona / melfalán o prednisona / melfalan / colchicina o en algunos casos colchicina sola. Se están llevando a cabo algunos estudios clínicos para comparar estos regímenes terapéuticos. Que puede desencadenar la aparición de arritmias en la cardiopatía amiloide y debe utilizarse con precaución. Se han empleado colchicina para prevenir los ataques agudos de la fiebre mediterránea familiar, y se ha observado que los pacientes tratados de esta forma no desarrollan nuevo amiloide.<sup>(23)</sup>

Los enfermos con amiloidosis generalizada tienen mal pronóstico y tiempo medio de supervivencia después del diagnóstico varía entre uno y tres años. Cuando la enfermedad se relaciona con discrasias inmunocíticas, se han usado fármacos citotóxicos para tratar el trastorno subyacente.<sup>(10)</sup>

La mayoría de la veces, la sustancia amiloide es un depósito proteico estático y estable, pero el tratamiento eficaz de la enfermedad de fondo, como mieloma múltiple o trastorno inflamatorio, en raras ocasiones conduce a la reabsorción y resolución de estos depósitos. No existe ningún tratamiento destinado específicamente a producir la reabsorción del amiloide.<sup>(4)</sup>

## CONCLUSIONES

La amiloidosis no se considera una enfermedad única es un grupo de padecimientos que comparten el depósito de proteínas de aspecto similar. Existen tres formas bioquímicas mayores y otras menores se depositan por distintos mecanismos inmunitarios.

La primera consiste en cadenas ligeras de inmunoglobulinas llamadas **AI** o primaria, la segunda está formada por proteínas **AA** no inmunoglobulínica (proteína asociada al mieloma). Estas proteínas son antigénicamente diferentes y se depositan en diferentes circunstancias clínicas. Y la forma heredofamiliar o tipo **ASS** posee las características de una apoproteína de lipoproteína de alta densidad, pero sólo existe en cantidades considerables durante la inflamación.<sup>(21)</sup>

Las enfermedades **AL**, **AA**, **ASS**. Constituyen en el volumen principal de enfermedades amiloides que se encuentran en la práctica clínica, sin embargo, hay otras formas cuyo análisis ha proporcionado información sobre el proceso general del depósito fibrilar. Se ha encontrado una forma localizada en casi un 40% de los carcinomas medulares de la tiroides.<sup>(2)</sup>

**Amiloidosis AL**, es la forma más común de amiloidosis en la práctica clínica. Es difícil juzgar la proporción del número total de casos que corresponden al mieloma múltiple o amiloidosis primaria, ya que ambas puede

ser importante la plasmacitosis medular. Las lesiones bucales que genera es la macroglosia, depósitos céreos microscópicos y macroscópico, en labios y tejidos submucosos.<sup>(15)</sup>

**Amiloidosis AA o secundaria**, depende de padecimientos inflamatorios crónicos. La característica unificante de diversos padecimientos que predisponen a amiloidosis tipo **AA** es el rompimiento prolongado de células, que casi siempre se origina por trastornos inflamatorios crónicos.<sup>(12)</sup>

**Amiloidosis heredofamiliar o tipo SSA**. Este grupo incluye varias trastornos **mendelianos** caracterizado por el depósito diseminado de amiloide en tejidos. El mejor identificado es la fiebre familiar del mediterráneo, heredada en forma autosómica dominante recesiva. Los individuos afectados son de orígenes arménico, judíos sefarditas y árabe.

**BIBLIOGRAFIA.**

**1. Akerman's Juan Rosai;**

M.D. ed. Mosby 8º 1997, Vol. II pag. 2387

**2 . Lawrence. D. True.**

Diagnostic Immunohistopathology. ed. Sherwood 1996. Pag. 2044-6.

**3. Tapia Mi, Delgado P. Gallego O.**

Amiloidosis intestinal y colitis isquemica Sangre- Barc. 1994. Apr; 39(2) .  
151-2.

**4. Rubín Emmanuel John I.**

Patología. ed. Panamericaca, 1995. Pag.169-174.

**5. Kumar, Contran, Rubbins**

Patología Humana. ed. Interamericana 1995 pag. 169-174.

**6. Sodeman W. A., Sodeman T.M.**

Fisiopatología Clínica. ed. Interamericana 7ª 1996, pag. 737-8.

**7. Kevin A. Raymon; M.D.**

Amiloidosis in the upper aerodigestive tracs; An- Otorrinolaringol-Ibero-Am  
1992 Sep; 101(9).

**8. Pardo Mindán J.**

Anatomía Patológica General. ed. Salvat. 1990 pag. 47-53

**9. Wyngarden, Smith, Bennett.**

Tratado de medicina interna. ed. Interamericana 1994, pag. 1329-32.

**10. Iglesias FJ, Wong A, Carrasco F.**

Amiloidosis cardiaca secundaria y mieloma múltiple. Rev-Med-Panama 1994 sep. 19(3), 147-53.

**11. Pons Rocher F., Guarllart Domenech Fi.**

Manifestaciones otorrinolaringológicas de la amiloidosis. Ann-Otol-Rhinol-Laryngol.1992 sep. 101(9). 794-98.

**12. Kumar, Contran, Rubbins.**

Patología humana. ed. Interamericana 1990 pag.169-174.

**13. Lyón Adrew, Tasso Anastassiades.**

In vivo Analysis of Murine Serum Sulfate Metabolism. J. Rheumatol. 1993; Jul. 20(7). 1108-13.

**14. Strassburg Gerd.**

Disease of the Oral Mucosa. ed knoll 2ª 1994,pag.567-8.

**15. Lynch, Brightman, Greenber.**

Medicina bucal. ed. Salvat 9ª 1990 pag. 273-4.

**16. Fariña. J.**

Anatomía Patológica. ed. Salvat 1990; pag. 47-53.

**17. Rose, Donald Kay.**

Medicina interna en odontología Tomo 1. ed. Salvat 1991, pag.418.



**18. Ackerman's, Juan Rosai; M.D.**

Surgical Pathology. ed. Muosby 8ª 1997 vol II, pag. 2387.

**19. Hagari Y, Mihara and S. Hagar.**

Nodular localized cutaneous amyloidosis. British Journal of Dermatology. 1996, oct. 135(4); 630-3.

**20. Robert B. Colvin.**

Diagnostic Immunopathology. ed. Raven Press 2ª 1994, pag. 203.

**21. Robbins Contran Kumar.**

Patología Estructural y Funcional. ed. Interamericana 5ª. 1995 Pag. 1329-22.

**22. Fak Ali Serdar, M.D.**

Cetin Ozener. Colchicine and Secondary Amyloidosis. Ann-Intern-Med. 1992. Nov. I; 117(9) 795-6.

## GLOSARIO.

**Amiloide.** Sustancia traslúcida, gelatinosa, de naturaleza proteica, que se deposita en diferentes tejidos y órganos en diversas circunstancias.

**Apoproteína.** Péptido que constituye la parte proteica de las lipoproteínas.

**Birefringencia.** Refracción doble.

**Bronquiectasia.** Dilatación de uno o varios bronquios, congénita o adquirida por inflamación crónica del mismo bronquio.

**Céreo.** Aspecto macroscópico del hígado, bazo o riñón (trasparente o amarillento) en estado vacío de sangre.

**Colágena.** Principal constituyente orgánico del tejido conjuntivo y de la sustancia orgánica de los huesos y cartílagos , por el calor se convierte en gelatina.

**Colchicina.** Alcaloide natural aislado del colchicum autumnale. Tiene propiedades antiinflamatorias.

**Electroforesis.** Método que permite separar determinados constituyentes de una solución coloidal someténdolos a la acción de un campo eléctrico.

**Eosinófila.** Formación y acumulación de un número extraordinario de células eosinófilas en la sangre, presencia de numerosos leucocitos eosinófilos.

**Epistaxis.** Hemorragia Nasal.

**Equimosis.** Extravasación de la sangre en el interior de los tejidos.

**Hematemesis.** Se incluye en el cuadro clínico de hemorragia en el aparato digestivo.

**Hematuria.** Emisión por la uretra de sangre pura o mezclada con la orina.

**Hemoptisis.** Expectorcación de sangre exterioriza accesos de tos.

**Hística** Relativo a un tejido o de su naturaleza.

**Inmunoglobulinas.** Glucoproteina presente en el plasma y otros líquidos orgánicos de la mayoría de los vertebrados que constituyen los anticuerpos

**Lipoproteína.** Complejo constituido por lípidos y proteínas en proporciones variables y responsable del transporte de los lípidos por el plasma.

**Macrófagos.** Células fagocitaria perteneciente al sistema reticuloendotelial

**Macroglosia.** Hipertrofia o aumento de volumen de la lengua por tumor o inflamación parenquimatosa difusa.

**Neuropatía.** Término general que designa las afecciones nerviosas, en especial las degenerativas.

**Parénquima.** Célula distintiva o específica de una glándula o de un órgano, contenida en el armazón de tejido conjuntivo, o estroma y sostenida por éste.