

374  
29.



Universidad Nacional Autónoma de México



FACULTAD DE ODONTOLOGÍA

# SARCOMA DE KAPOSI

TESINA

Que para obtener el título de  
**CIRUJANO DENTISTA**

Presenta:

**MARGARITA GUADALUPE  
SIERRA FLORES**

Directores de Tesina :

**C.D. JOSE LUIS TAPIA VAZQUEZ  
MTRA. BEATRIZ C. ALDAPE BARRIOS**



FACULTAD DE  
ODONTOLOGÍA

México, D.F. 1998

26263

TESIS CON  
FALLA DE ORIGEN



Universidad Nacional  
Autónoma de México

Dirección General de Bibliotecas de la UNAM

**Biblioteca Central**



**UNAM – Dirección General de Bibliotecas**  
**Tesis Digitales**  
**Restricciones de uso**

**DERECHOS RESERVADOS ©**  
**PROHIBIDA SU REPRODUCCIÓN TOTAL O PARCIAL**

Todo el material contenido en esta tesis esta protegido por la Ley Federal del Derecho de Autor (LFDA) de los Estados Unidos Mexicanos (México).

El uso de imágenes, fragmentos de videos, y demás material que sea objeto de protección de los derechos de autor, será exclusivamente para fines educativos e informativos y deberá citar la fuente donde la obtuvo mencionando el autor o autores. Cualquier uso distinto como el lucro, reproducción, edición o modificación, será perseguido y sancionado por el respectivo titular de los Derechos de Autor.



## **AGRADECIMIENTOS**

La elaboración de este trabajo, es el resultado del esfuerzo de varias personas, por lo que quiero manifestarles a cada una de ellas mi más profundo agradecimiento.

A los conocimientos que se requieren para desempeñar esta profesión y por ponerme en mi camino a todas estas personas:

### **GRACIAS DIOS**

A un hombre maravilloso que con sus sonrisas, alegrías, cansancio, dedicación y amor estuvo a mi lado para lograr este paso juntos, de muchos más:

### **GRACIAS SERGIO**

A esas dos personas que con sus desvelos, sacrificios, esfuerzos, trabajo y motivación de día con día:

### **GRACIAS PAPA Y MAMA**

Y a las personas que más quiero: Diego, Nayelli, Miriam y Evelyn.

---



## **AGRADECIMIENTOS**

Por sus profesores que me dieron las bases para lograr esta carrera profesional.

**GRACIAS UNIVERSIDAD NACIONAL AUTONOMA DE MEXICO  
FACULTAD DE ODONTOLOGIA**

A la persona más admirable que con sus enseñanzas, comprensión y paciencia me brindó:

**GRACIAS MTRA. BEATRIZ C. ALDAPE BARRIOS**

Por brindarme su valioso tiempo, el cual me orientó a realizar este trabajo:

**GRACIAS CD. JOSE LUIS TAPIA VAZQUEZ**

---



**MORITZ KAPOSÍ 1837 - 1902 DERMATOLOGO AUSTRIACO**

**Í N D I C E**

	<b>PAG.</b>
<b>INTRODUCCIÓN</b>	<b>2</b>
<b>CAPITULO I TIPOS DE SARCOMA DE KAPOSI</b>	
<b>1.1 CLÁSICO</b>	<b>4</b>
<b>1.2 AFRICANO</b>	<b>6</b>
<b>1.3 TRANSPLANTES RENALES</b>	<b>8</b>
<b>1.4 EPIDÉMICO</b>	<b>9</b>
<b>CAPITULO II MANIFESTACIÓN BUCAL DEL SK EPIDÉMICO</b>	
<b>2.1 CARACTERÍSTICAS CLÍNICAS</b>	<b>14</b>
<b>2.2 HISTOPATOLOGÍA</b>	<b>20</b>
<b>2.3 TRATAMIENTO</b>	<b>23</b>
<b>CONCLUSIONES</b>	<b>28</b>
<b>GLOSARIO</b>	<b>30</b>
<b>BIBLIOGRAFÍA</b>	<b>34</b>

---

# INTRODUCCIÓN

---

---

## *Sarcoma de Kaposi*



## INTRODUCCIÓN

El Sarcoma de Kaposi (SK), fue descrito por primera vez en 1872, con el nombre de "Sarcoma Idiopático Múltiple Pigmentado", por Moritz Kaposi (Dermatólogo Austríaco).

Es una neoplasia maligna vascular multifocal, que puede afectar piel, miembros inferiores, mucosas y vísceras; se caracteriza por neoformación capilar y proliferación de tejido conjuntivo perivascular; en estudios recientes se ha descubierto que su patogénesis está relacionado con el virus (KSHV/HHV-8).

Se pueden describir cuatro tipos del SK: Clásico: (descrito por Kaposi), Africano: (endémico, por sus formas cutáneas y linfadenopáticas), Asociado al Transplante Renal y otras inmunosupresiones: (en receptores de aloinjertos renales), y Epidémico: (vinculado con la infección del Virus de la Inmunodeficiencia Humana [VIH]).

Los pacientes con el SK epidémico (SIDA) pueden presentar lesiones en la mucosa bucal en fases tempranas de su evolución; por lo que es importante que el Odontólogo en general conozca las manifestaciones clínicas que presenta esta lesión para poder dar un mejor diagnóstico.



## TIPOS DE SARCOMA DE KAPOSÍ

---

---

- *SK CLÁSICO*
- *SK AFRICANO*
- *SK DE TRANSPLANTES RENALES*
- *SK EPIDÉMICO*



## **SARCOMA DE KAPOSI CLÁSICO.**

Considerada una neoplasia rara, el SK clásico generalmente se observa en el Este de Europa y la región del Mediterráneo, en judíos e italianos. Predomina en varones (de 50 a 80 años de edad) en una proporción de aproximadamente 15: 1 <sup>(1-8)</sup>

Clínicamente se presentan con una o más máculas, pápulas o nódulos asintomáticos de color pardo, rojo y púrpura, o con lesiones cutáneas ganglionares, localizadas en una o ambas extremidades inferiores, especialmente afectando los tobillos y planta del pie.

Comúnmente, las lesiones siguen un curso relativamente benigno, asintomático durante 10 o 15 años o más, con agrandamiento lento, firme a la palpación, y aunque parecen estar vascularizadas, normalmente no sangran en exceso cuando se cortan o traumatizan.

Pueden desarrollarse lesiones sistémicas a lo largo del tracto gastrointestinal, en ganglios linfáticos y en otros órganos, (excepto S.N.C.), estas lesiones viscerales son generalmente asintomáticas y con mayor frecuencia se descubren solo en la autopsia, aunque en forma clínica, puede ocurrir sangrado gastrointestinal, los reportes sobre las manifestaciones bucales del SK clásico son escasos. <sup>(2,3)</sup>


Hasta un tercio de los pacientes desarrolla una segunda neoplasia maligna primaria, la mayoría de las veces linfoma no Hodgkin. <sup>(14)</sup> Presentándose en extremidades inferiores progresando luego hacia las superiores y vísceras. (Fotos 1,2,3) <sup>(16)</sup>



*Foto 1 Sarcoma de Kaposi clásico.*



*Foto 2 Sarcoma de Kaposi clásico.  
en un hombre mayor de 60 años.*



*Foto 3 Sarcoma de Kaposi clásico.*

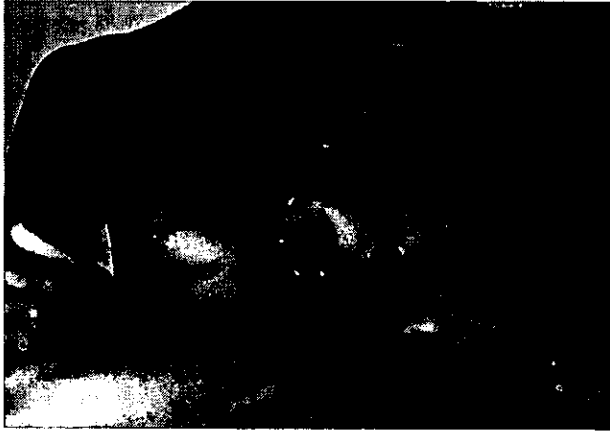


## **SARCOMA DE KAPOSI AFRICANO (ENDEMICO).**

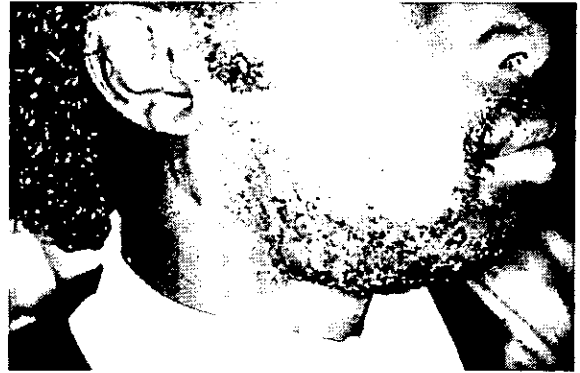
En la década de los 50, el SK fue reconocido como una neoplasia endémica relativamente común en poblaciones nativas de Africa ecuatorial que comprendía aproximadamente un 9% de todas las neoplasias vistas en los países cercanos a los Grandes Lagos, como Kenia, Zaire, Tanzania y Uganda. <sup>(19,20)</sup>

El SK africano es visto como una neoplasia asintomática idéntica a la enfermedad clásica vista en Europa y América del Norte, que forman lesiones exofíticas que pueden invadir el tejido subcutáneo y circundante incluyendo el hueso subyacente, se observan en una proporción hombre:mujer 10:1 similar a la que se con el SK clásico visto en Norteamérica y Europa, en general, los pacientes son significativamente más jóvenes que los pacientes de Europa; se presenta en forma de linfadenopatía, principalmente en niños antes de la pubertad, (fotos 6), en estos casos la linfadenopatía generalizada frecuentemente se asocia con afección de órganos viscerales. (Foto 4 y 5) <sup>(20)</sup>

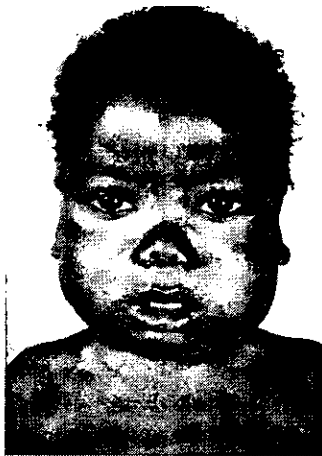El pronóstico es muy pobre, con una tasa de 100% de fatalidad en 3 años. <sup>(21)</sup>



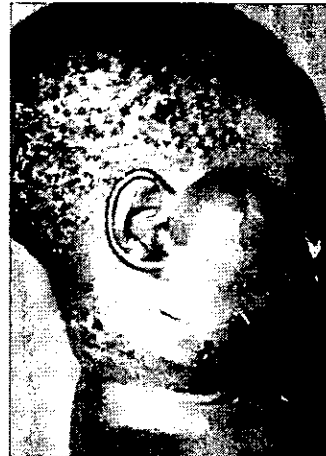*Foto 4 Sarcoma de Kaposi Africano.*



*Foto 5 SK Africano que invade un ganglio linfático cervical.*



*Foto 6 Sarcoma de Kaposi africano en niños.*





## **SARCOMA DE KAPOSI RELACIONADO CON TRATAMIENTO DEL TRASPLANTE DE RIÑÓN.**

En 1969 se describió el primer caso de SK asociado con inmunosupresión en un paciente de trasplante renal. Desde esa época varios pacientes con trasplantes renales y otros órganos, que recibieron prednisona y azatioprina han desarrollado SK poco después del inicio de la terapia inmunosupresora. <sup>(12)</sup>

En algunos casos, las neoplasias del SK han disminuido como resultado de la reducción o cambios en la terapia inmunosupresora. El manejo clínico de pacientes con trasplante renal que desarrollan SK es difícil y requiere un equilibrio entre el riesgo de muerte por el SK generalizado y el riesgo del rechazo del injerto y las complicaciones de insuficiencia renal que pueden ocurrir si se discontinúa la terapia inmunosupresora.

En la fotografía 7 se muestra un ejemplo en un hombre de 40 años que había sufrido un trasplante renal. El enfermo fue tratado con el fármaco inmunosupresor Azatioprina y poco después presentó una gingivostomatitis herpética, la cual fue seguida de la aparición de un SK en la encía. <sup>(16)</sup>



*Foto 7 SK en la encía por trasplante de riñón.*



## **SARCOMA DE KAPOSI EPIDEMICO.**

En 1981, se informó por primera vez de una forma diseminada del SK en hombres jóvenes homosexuales o bisexuales como parte de una epidemia que ahora se conoce como el Síndrome Inmunodeficiencia Adquirida, (SIDA). <sup>(4)</sup>

La deficiencia inmunológica subyacente que caracteriza la infección del VIH es un trastorno adquirido profundo de las funciones inmunes mediadas por las células. Esta deficiencia inmunológica predispone al huésped a una variedad de infecciones oportunistas y neoplasias inusuales, como SK. <sup>(22)</sup>

Aproximadamente 95% de todos los casos en los Estados Unidos se han diagnosticado en hombres homosexuales o bisexuales, y el 26% de todos los hombres homosexuales con la infección del VIH padecen de SK o eventualmente desarrollaran SK durante el curso de su infección. En comparación, menos de 3% de todos los usuarios heterosexuales de drogas intravenosas con el VIH desarrollan SK. <sup>(18)</sup>

La proporción de pacientes con infección del VIH con SK ha disminuido en forma sostenida desde que se identificó la epidemia por primera vez en 1981. <sup>(17)</sup>

Cerca del 48% de los pacientes con VIH en 1981 presentaron SK como diagnóstico del SIDA. Para agosto de 1987, la proporción acumulativa de pacientes con SIDA y el SK había disminuido al menos un 20%, esto debido a la terapia antiviral. <sup>(19)</sup>



El SK epidémico se caracteriza generalmente por lesiones multifocales, diseminadas al inicio de la infección. (7) Estas lesiones pueden afectar la piel, la mucosa bucal, ganglios linfáticos y órganos viscerales como el tracto gastrointestinal, pulmón, hígado y bazo. La mayoría de los pacientes con infección del VIH que presentan lesiones mucocutáneas de SK se sienten saludables y generalmente están libres de síntomas sistémicos comparados con aquellos pacientes con la infección del VIH que inicialmente desarrollan una infección oportunista. (Foto 9) <sup>(15)</sup>

Los sitios de enfermedad al presentarse el SK epidémico son mucho más variados que los que se ven en los otros tipos de esta neoplasia.

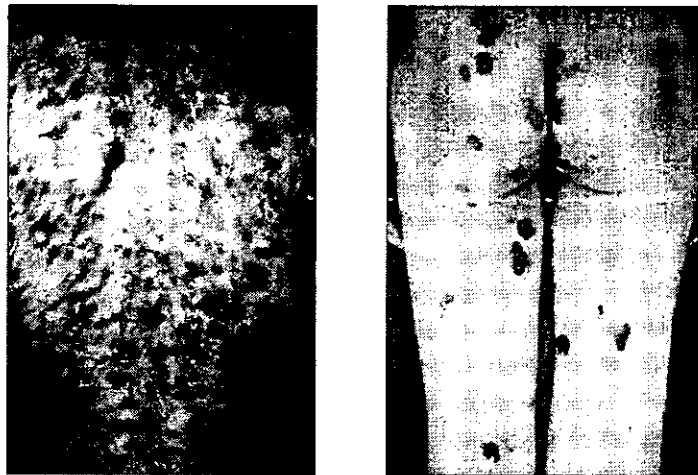



Foto 9 Sarcoma de Kaposi epidémico.





En individuos de tez clara, es típico que las lesiones sean violáceas, en tanto que en las personas de tez oscura son hiperpigmentadas, pardas o incluso negras. En vez de limitarse a un solo sitio cutáneo, como en el caso del SK endémico y clásico, en los individuos con infección por VIH afecta a cualquier superficie de la piel. Es frecuente su presencia en cabeza y el cuello, y a menudo la aparición de las lesiones bucales es el primer signo de la enfermedad (Fotos 10). <sup>(18)</sup>




*SK en la cara.*



*SK en cuello.*



*SK cerca de la comisura labial.*



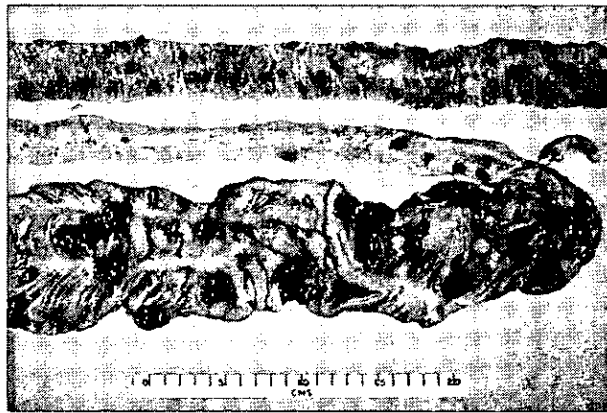
*SK en la parte inf. del Ojo.*

*Fotos. 10 Sarcoma de Kaposi en la piel, en pacientes infectados con VIH.*



La historia natural del SK asociado a la infección con VIH es muy semejante a la que se observa en receptores de aloinjerto inmunosuprimidos. La enfermedad tiende a progresar y produce lesiones cutáneas más grandes y numerosas. Sin embargo, la evolución es imprevisible. Un paciente puede presentar relativamente pocas lesiones que se mantienen estables por algún período. En ocasiones no aparecen nuevas alteraciones cutáneas por muchos meses y luego ocurre un rápido aumento en la actividad de la enfermedad. La presencia visceral es en extremo habitual y puede serlo casi en cualquier sitio. En la mayoría de los enfermos, el examen endoscópico cuidadoso revela las lesiones gastrointestinales en diversos sitios. <sup>(6,7)</sup>

Las lesiones cutáneas voluminosas se vuelven dolorosas y si afectan grandes superficies cutáneas restringen el movimiento. Es frecuente la obstrucción linfática que puede dar lugar a edema intenso, y afecta con más frecuencia a las extremidades o la cara. La diseminación visceral del SK pocas veces se ha notificado casos de obstrucción, perforación o hemorragia gastrointestinal, (Foto 11). En cambio, el SK pulmonar produce tos, broncospasmo y disnea, y no es rara la muerte a consecuencia de la insuficiencia respiratoria. <sup>(5)</sup>



**Foto 11 Sarcoma de Kaposi diseminada en órganos internos.**

## **MANIFESTACION BUCAL DEL SARCOMA DE KAPOSI EPIDEMICO**

---

---

- ***CARACTERISTICAS CLINICAS***
- ***HISTOPATOLOGIA***
- ***TRATAMIENTO***



## CARACTERISTICAS CLINICAS

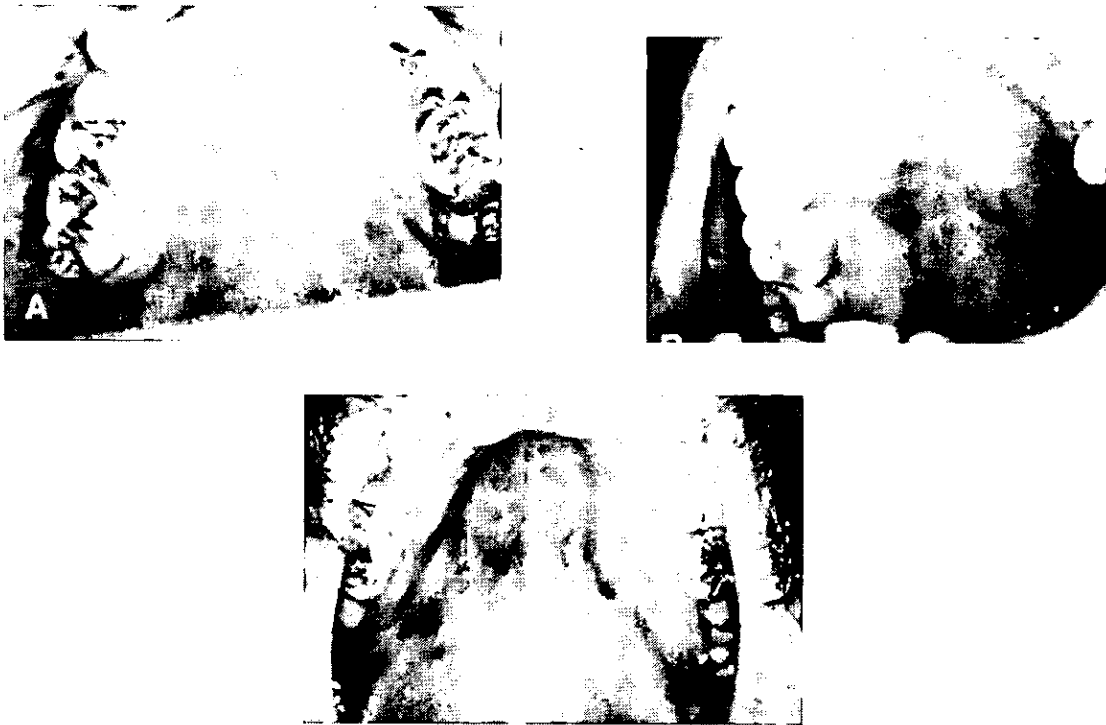En la cavidad bucal, las lesiones se presentan principalmente en el paladar, encía o lengua, y pueden aparecer como máculas azuladas, y rojizas las cuales son usualmente planas en los estadios tempranos. Estas lesiones son normalmente asintomáticas, a menos que se infecten o se ulceren. En los estadios más avanzados las lesiones se pueden poner más oscuras, elevadas de pápulas a nódulos y ser ulcerosas. La ulceración de las lesiones bucales es más común que la de las lesiones de piel. <sup>(2)</sup>

**En un estudio de la Universidad de California: la siguiente gráfica nos muestra la localización más frecuente del SK. <sup>(18)</sup>**

<i>Localización</i>		<i>Total</i>	<i>Unica</i>	<i>Múltiple (%)</i>
Paladar		95	52	43
Encía		23	11	12
Orofaringe		14	13	1
Vestibular		10	3	7
Lengua		10	9	1
Aparición		Paladar	Encía	Otras
Primer signo de SK	22%	23/29	10/29	12/29
En la piel simultáneamente	45%	61/61	14/61	18/61
Después del SK de piel	33%	44/44	7/44	23/44
Total	100%	128/134	31/134	53/134



De acuerdo con la localización más frecuente es el paladar donde se inicia habitualmente como una mácula que posteriormente evoluciona a una lesión de aspecto pápula a nódulo más agresivo, que puede ser la primera y única manifestación de la enfermedad, y a través de ella el Odontólogo podría hacer un primer diagnóstico presuntivo de la enfermedad, (Foto 12,13).<sup>(4)</sup>

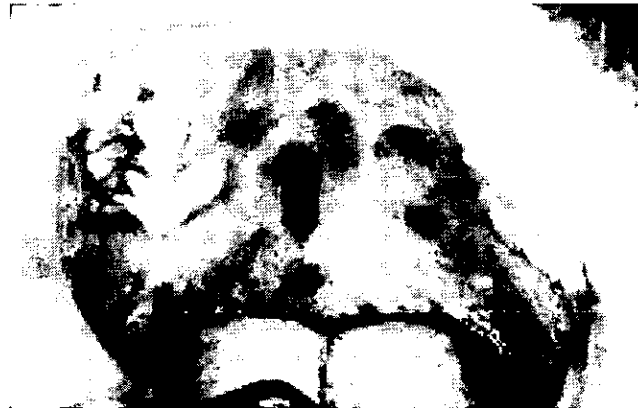

**Fotos. 12** *Diversas formas de sarcoma del Kaposi (SK) del paladar. A) SK muy incipiente (mácula). B) Lesiones en forma de pápula del SK ligeramente más extensa, púrpura o incluso un tumor de una glándula salival menor. C) SK extenso y en forma nodular levemente sintomático.*

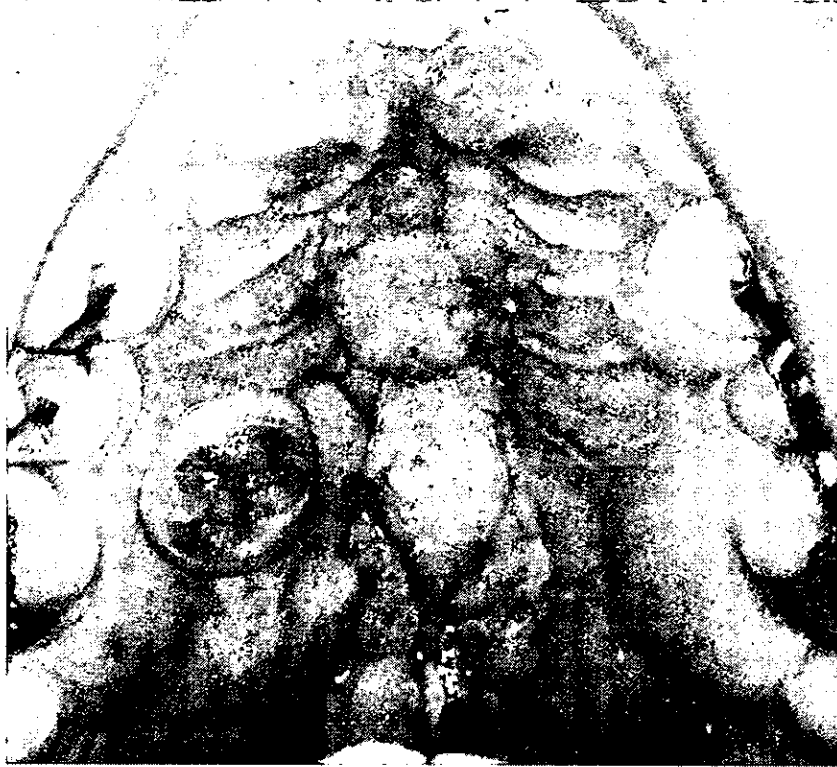

**Fotos. 13** *Hombre VIH-positivo, de 28 años de edad, que acudió a la consulta por una ligera irritación del paladar. Por lo demás estaba asintomático*

**A)** *Los signos de sarcoma de Kaposi muy incipientes eran apenas detectables*



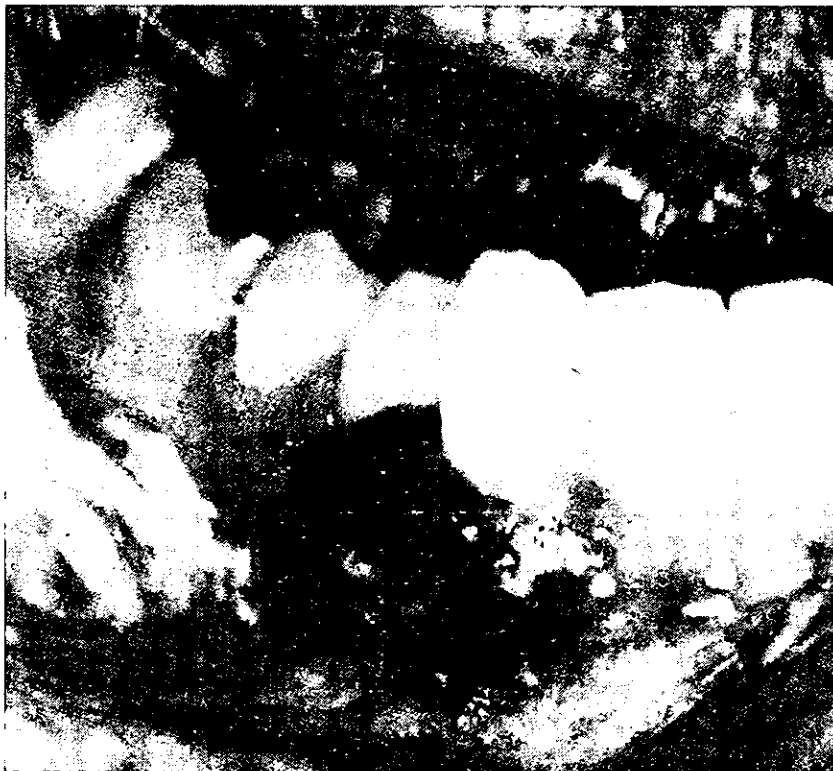**B)** *Dos meses más tarde, las lesiones progresaron hasta las manifestaciones características del sarcoma de Kaposi. Las lesiones palatinas planas y de aspecto vascular reflejaban la actividad del factor de crecimiento, que estimulaba las proliferaciones de los endotelios linfático y vascular y de los fibroblastos*



*C) Siete meses más tarde, las mismas lesiones en forma nódular.*



La localización que le sigue en frecuencia es la encía, al comienzo las lesiones son planas, rojas y pueden confundirse con hemangiomas, hematomas, extravasación por trombocitopenia, angiomatosis, nevos pigmentados (azul), melanomas iniciales o lesiones vasculares, luego evolucionan formando lesiones elevadas, nodulares, que pueden tomar dimensiones considerables, (Foto 14). <sup>(13)</sup>

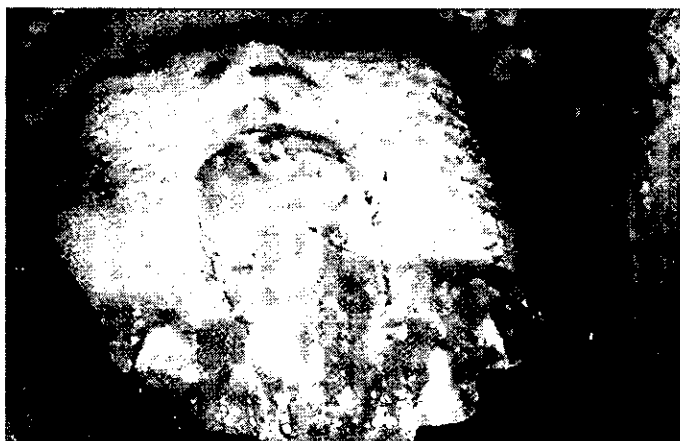

*Foto 14 Sarcoma de Kaposi en encía.*

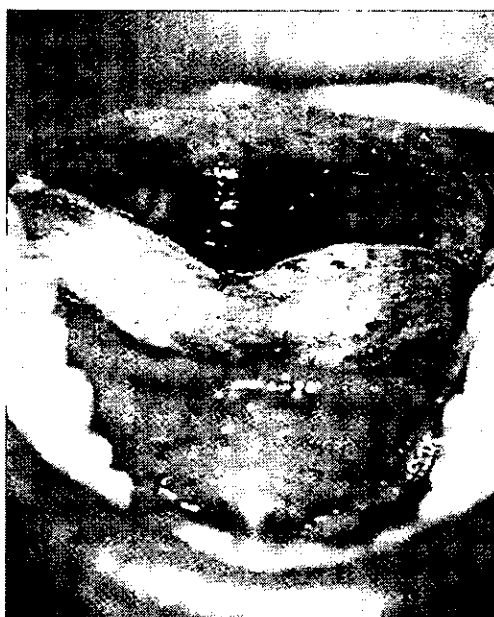



En la siguiente fotografía 15 se aprecia afectada la lengua en un cuadro muy avanzado, en la foto 16 se observa el SK en la úvula. <sup>(13)</sup>



*Foto 15 Sarcoma de Kaposi en lengua.*




*Foto 16 Sarcoma de Kaposi presente en la úvula.*



## HISTOPATOLOGÍA

La lesión esta formada por bandas entremezcladas y canales de células endoteliales fusiformes y/o redondeadas y canales vasculares atípicas sumergidas en fibras colágenas y reticulares. El patrón histológico se divide en dos estadios: <sup>(4)</sup>

- Estadio Temprano:
  - Lesión aplanada proliferación focal de vasos de paredes muy delgadas que frecuentemente muestra células endoteliales redondeadas, que muestran cambios localizados en el corion consistentes en la proliferación local de vasos en forma difusa, con morfología irregular y atipias escasas a nivel del endotelio. Hay células grandes con hiper cromatismo y agrupación fusocelular.



*Foto 17. Histología del estadio temprano del SK.*



- Estadio tardío:
  - Las células endoteliales son fusiformes y forman nódulos prominentes con numerosos eritrocitos extravasados y hemosiderófagos, muestra proliferación de células fusiformes, con citoplasma rosado y núcleos elongados, ovoides.

Los elementos neoplásicos se disponen en bandas anastomóticas, advirtiéndose en el espesor de estos numerosos vasos y extravasación de eritrocitos. En algunas lesiones, los vasos pueden estar ausentes o hallarse en la periferia de los nódulos. <sup>(20)</sup>

Las células endoteliales fusiformes muestran varios grados de pleomorfismo, lo cual no se observa en las células epiteliales. La presencia de cuerpos eosinófilos es otro hallazgo importante de un diagnóstico, (Foto 17, 18 y 19).

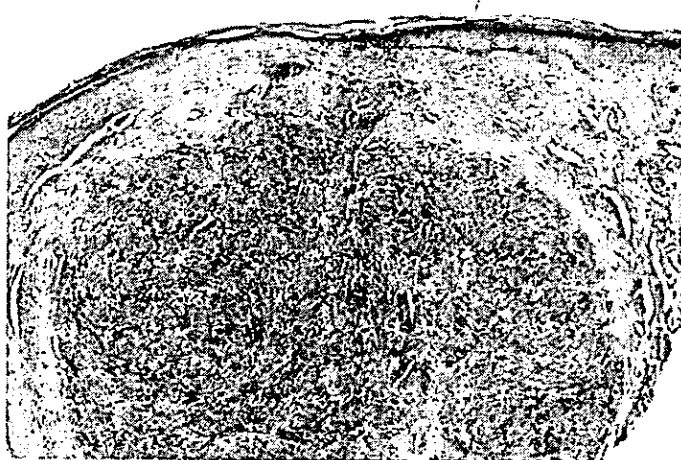




Foto 17. Histología del estadio tardío del SK. (X25)



*Foto 18. Histología del estadio tardío del SK. (X250)*



*Foto 19. Histología del estadio tardío del SK. (X400)*



## TRATAMIENTO

Los objetivos primarios del tratamiento del SK son la paliación de los síntomas y mejorar el aspecto estético del paciente, que tal vez sea la indicación más frecuente para tratar el tratamiento y a menudo es el más importante. El logro de resultados estéticos satisfactorios no sólo mejora el aspecto, sino también el pronóstico global para el paciente en forma significativa. <sup>(9)</sup>

Las lesiones bucales ó faríngeas dolorosas o molestas dificultan la ingestión de alimentos o la deglución. El sarcoma voluminoso puede dar lugar a dificultad respiratoria.

Las opciones terapéuticas consisten en diversas modalidades locales y sistémicas. La quimioterapia sistémica produce toxicidad subjetiva y supresión inmunitaria y de la médula ósea, por lo que el paciente queda más susceptible a varias infecciones oportunistas. <sup>(10)</sup>

### TRATAMIENTO SISTÉMICO

El tratamiento sistémico es muy adecuado en el paciente con enfermedad de progresión más rápida o sintomática, difusa y avanzada. Se utilizan varios agentes antineoplásicos solos o combinados que son activos contra el SK. <sup>(9,10)</sup>

La vincristina y la vinblastina se han empleado con frecuencia en el tratamiento sistémico de este sarcoma relacionado con el SIDA, en virtud de que los pacientes toleran a los dos medicamentos y dado que la frecuencia de toxicidad grave es baja.



No obstante, cuando se administran cada semana, la vinblastina produce mielosupresión significativa que requiere reducción de la dosis, y la vincristina ocasiona neuropatía periférica significativa. Las toxicidades acumulativas de cada uno de estos medicamentos se reducen si se administran cada uno en semanas alternas.

La etoposida (VP-16) también es un agente activo contra el SK. Sin embargo, la presentación frecuente de alopecia en los individuos que reciben este medicamento lo convierten en mala opción para los que se tratan en forma primaria con fines estéticos.

La doxorubicina es el agente simple más activo en el SK relacionado con el SIDA y es útil en el tratamiento de los pacientes con enfermedad más avanzada. Un estudio aleatorio reciente indicó que el régimen combinado consistente en doxorubicina, bleomicina y vincristina (ABV) es más eficaz contra el SK que la doxorubicina, cuando se utiliza como agente único. Este régimen se emplea a satisfacción en pacientes con SK avanzado y diseminado, inclusive en los que tienen edema periférico y afección pulmonar.

No es raro observar una mejoría rápida en el edema periférico o en los síntomas respiratorios tras la administración de esta combinación.

El alfa-interferón es un agente interesante para emplearse en el tratamiento del SK relacionado con el SIDA, en virtud de que posee actividad antiproliferativa y al parecer anti-VIH.



Cuando se utiliza como agente único en el tratamiento del sarcoma relacionado con el SIDA ejerce actividad antitumoral importante.

## **AGENTES ANTIRRETROVIRALES**

La azidotimidina es el único agente antirretroviral disponible en la actualidad que tiene un beneficio demostrado en pacientes con VIH. Sin embargo, como agente único, no ejerce actividad anti-SK significativa.

El fármaco se puede administrar en forma segura junto con radioterapia y agentes quimioterapéuticos y no mielosupresores como la vincristina, siempre y cuando se realice una valoración hematológica frecuente.

## **TRATAMIENTO LOCAL**

La radioterapia ha sido la base del tratamiento local en esta enfermedad, no es conveniente para el enfermo con cáncer diseminado, pero es muy adecuada para el paciente con una sola zona sintomática o varias circunscritas.

Suelen tratarse con esta modalidad terapéutica las lesiones bucales y faríngeas. , en estos pacientes se observa una alta frecuencia de inflamación intensa de la mucosa. Últimamente se emplea más la cirugía con láser para el tratamiento de algunas lesiones bucales.



La quimioterapia intralesional puede emplearse con fines estéticos en caso de lesiones cutáneas pequeñas. En general, esta consiste en la inyección de 0.01 mg de vinblastina en 0.1 ml de agua estéril a través de una jeringa de tuberculina. A veces son necesarias varias sesiones. Después de esto a menudo persiste una zona hiperpigmentada.

La crioterapia con nitrógeno líquido se ha utilizado con buenos resultados para el tratamiento de lesiones pequeñas y aisladas.



## **CONCLUSIONES**

---

---

*Sarcoma de Kaposi*



## CONCLUSIONES

Antes de la aparición del SIDA se consideraba al SK como una afección crónica poco común, relativamente benigna y limitada a las personas de edad avanzada, mayores de 60 años, de sexo masculino, origen judío del centro de Europa o de las márgenes septentrionales del Mediterráneo; sin embargo, actualmente esta afección se presenta frecuentemente en las personas afectadas por el VIH.

El SK una neoplasia causada por el virus (KSHV/HHV-8), el cual se encuentra de forma consistente en las lesiones y en estudios recientes, se han encontrado en saliva, linfocitos B, semen, tejido de la próstata, material fecal, y en ocasiones en la piel normal de las personas con SK.

Esta neoplasia vascular tiende a progresar en piel, vísceras y cavidad bucal, produciendo alteraciones por muchos meses, pero no causa la muerte del paciente por sí sola, sino por otra infección oportunista.

# GLOSARIO

---

---

*Sarcoma de Kaposi*



---

## GLOSARIO

- ANGIOMA** Tumefacción o tumuración debidas a la proliferación con dilatación o no de los vasos sanguíneos (hemangioma) o linfáticos (linfangioma).
- AZATIOPRINA** Utilizado como agente citotóxico e inmunosupresor en los trasplantes de órganos y en el tratamiento de las anemias hemolíticas autoinmunes el lupus eritematoso sistémico, leucemia y artritis reumatoidea.
- BLEOMICINA** Antibiótico antineoplásico obtenido del streptomyces verticillus.
- EXOFITICAS** Denota un neoplasma o lesión que crece hacia fuera de una superficie epitelial.
- ETOPOSIDO** Derivado semisintético de podofilotoxina, inhibidor mitótico usado en el tratamiento de los tumores testiculares refractarios y en el cáncer pulmonar de células pequeñas.
- CRIOTERAPIA** Uso del frío en el tratamiento de las enfermedades.
- DOXORRUBICINA** Adriamicina, antibiótico antineoplásico aislado de streptomyces usado en citogenética para producir bandas cromosómicas tipo Q.
- INMUNOSUPRESORA** Agente que induce inmunosupresión.
- INTERFERÓN** Clase de glucoproteínas pequeñas que ejercen actividad viral, por lo menos en celulares que implican la síntesis de RNA.
- LINFOMA** Cualquier proceso patológico que afecta a uno a varios nódulos linfáticos.



- MÁCULA** Pequeña mancha perceptiblemente diferente de color con respecto al tejido que rodea. Zona pequeña de coloración diferente de la piel que no se eleva ni se deprime con respecto de la superficie de esta última.
- MUCOCUTÁNEO** Relativo a las mucosas y la piel, denota la línea de unión de ambas en los orificios nasal, oral vagina y anal.
- NEOPLASIA** Proceso patológico que tiene como consecuencia la formación y el crecimiento de un tumor o bulto similar. Nuevo crecimiento, tumor.
- NEOFORMACIÓN** Formación de una neoplasia. Se usa a veces para indicar el proceso de regeneración, o un tejido o parte generado.
- PALIACIÓN, PALIATIVO** Que mitiga; que reduce la severidad de algo, denota el alivio de síntomas, sin curar la enfermedad.
- PÁPULAS** Pequeña elevación sólida y circunscripta de la piel que afecta en forma predominante la epidermis o la dermis y que depende del tipo de proceso patológico.
- PATOGÉNESIS** Patogenia, nosogénesis, modo de origen ó desarrollo de cualquier enfermedad ó proceso mórbido.
- PERIVASCULAR** Circunvascular, que rodea un vaso sanguíneo ó linfático.
- PIGMENTARIA** Cualquier colorante, como la de los glóbulos rojos, el pelo, el iris, etc., ó los colorantes usados en histología o bacteriología, o lo que forman las pinturas.
- PREDNILSONA** Metacortandracina; de itacortisona, análogo deshidrogenado de la cortisona con las mismas acciones y usos.



- QUIMIOTERAPEUTICAS** Tratamiento de la enfermedad por medio de sustancias químicas o drogas, usualmente se emplea para referirse a las enfermedades neoplásicas.
- RETICULOENDOTELIOSIS** Proliferación del reticuloendotelio en cualquier órgano o tejido.
- RETROVIRUS** Cualquier virus de la familia retroviridae.
- SARCOMA** Neoplasia de tejido conjuntivo, en general maligna, formada por proliferación de células mesodérmicas.
- SARCOMATOSIS** Presencia de diversos tumores sarcomatosos en diferentes partes del cuerpo.
- SIDA** Síndrome de la Inmunodeficiencia Adquirida.
- SISTÉMICOS** Relativo a un sistema, específicamente somático, relativo a todo el organismo por oposición a cualquiera de sus partes individuales.
- VIH** Virus de inmunodeficiencia Humana.

## **BIBLIOGRAFÍA**

---

---

*Sarcoma de Kaposi*



---

**BIBLIOGRAFÍA:**

1. Arenas, **Sarcoma de Kaposi**, Dermatología; Atlas Diagnóstico y Tratamiento. Segunda edición; Editorial McGraw-Hill Interamericana; pp. 494-495, 1992.
2. Ceccotti Eduardo Luis, **Clínica Estomatológica SIDA, cáncer y otras afecciones**. Editorial Medica Panamericana, Buenos Aires, Argentina; pp. 337-341. 1993.
3. Friedman-Kien AE, Saltzman BR, Cao Y, et al.: **Kaposi's sarcoma in HIV-negative homosexual men**. Lancet 335(8682): 168-169, 1990.
4. Friedman-Kien A, Laubenstein L, Marmor M, et al.: **Kaposi's sarcoma and pneumocystis pneumonia among homosexual men: New York City and California**. Morbidity and Mortality Weekly Report 30(25): 305-308, 1981.
5. Gill PS, Akil B, Colletti P, et al.: **Pulmonary Kaposi's sarcoma: clinical findings and results of therapy**. American Journal of Medicine 87(1): 57-61, 1989.
6. Grinspan, D, **El Sida en la Cavidad Bucal**. Primera Edición, Editorial Impre-Andes S. A.; pp. 77-84, 1994.
7. Krigel RL, Laubenstein LJ, Muggia FM: **Kaposi's sarcoma: a new staging classification**. Cancer Treatment Reports 67(6): 531-534, 1983.





8. Krigel RL, Friedman-Kien AE: **Kaposi's sarcoma in AIDS: diagnosis and treatment.** In: DeVita V, Hellman S, Rosenberg S, Eds.: AIDS. Philadelphia: J.B. Lippincott Company, 1988, pp 245-261.
9. Merle A. Sande, M. D. Paul A., Volberding, M. D. Manejo Médico del SIDA. Editorial Interamericana McGraw-Hill; México D. F., pp. 349-357 1992.
10. Miller David, Weber Jonathan, Green John, **Atención de Pacientes de SIDA,** Editorial El manual Moderno, S. A. de C. V.; México, D. F.; pp.43-47. 1986.
11. Nelson Lobos Jaimes-Freyre, **Sida y Odontología** 46-50. 1992.
12. Penn I: **Kaposi's sarcoma in organ transplant recipients: report of 20 cases.** Transplantation 27(1): 8-11, 1979.
13. Pindburg J. J.; Atlas de Enfermedades de la mucosa oral pp. 32-33. 1994.
14. Reynolds WA, Winkelmann RK, Soule EH: **Kaposi's sarcoma: a clinicopathologic study with particular reference to its relationship to the reticuloendothelial system.** Medicine 44(5): 419-443, 1965.
15. Safai B, Mike V, Giraldo G, et al.: **Association of Kaposi's sarcoma with second primary malignancies: possible etiopathogenic implications.** Cancer 45(6): 1472-1479, 1980.
16. Safai B, Good RA: **Kaposi's sarcoma: a review and recent developments.** Clinical Bulletin 10(2): 62-69, 1980.



17. Selik RM, Starcher ET, Curran JW: **Opportunistic diseases reported in AIDS patients: frequencies, associations, and trends.** AIDS 1(3): 175-182, 1987.
18. Silverman, S. **Oral Cancer**; Editorial American Cancer Society, third Edition. 1990.
19. Silverman S. Jr y Col. **Kaposi's sarcoma of the oral cavity: a study of q34 patients with a review of the pathogenesis, epidemiology clinical aspecto, and treatment.** Oral Surg. Oral Med. Oral Pathol. Pp. 66:543-550. 1988.
20. Taylor JF, Templeton AC, Vogel CL, et al.: **Kaposi's sarcoma in Uganda: a clinicopathological study.** International Journal of Cancer 8(1): 122-135, 1971.
21. Templeton AC, Bhana D: **Prognosis in Kaposi's sarcoma.** Journal of the National Cancer Institute 55(6): 1301-1304, 1975.
22. Vogel J, Hinrichs SH, Reynolds RK, et al.: **The HIV tat gene induces dermal lesions resembling Kaposi's sarcoma in transgenic mice.** Nature 335(6191): 606-611, 1988.