

13900



UNIVERSIDAD NACIONAL AUTÓNOMA
DE MÉXICO

FACULTAD DE ODONTOLOGÍA

ADENOMA PLEOMORFO

TESIS MAL. COMPACTADA

T E S I N A

Que para obtener el título de
Cirujano Dentista
presenta:

LUIS ROBERTO GÓMEZ MARTÍNEZ

Asesor:

C.D. ROCÍO GLORIA FERNÁNDEZ LÓPEZ

[Firma manuscrita]
6/28



MÉXICO, D.F.

JUNIO, 1998.

TESIS CON
FALLA DE ORIGEN

262546



Universidad Nacional
Autónoma de México



UNAM – Dirección General de Bibliotecas
Tesis Digitales
Restricciones de uso

DERECHOS RESERVADOS ©
PROHIBIDA SU REPRODUCCIÓN TOTAL O PARCIAL

Todo el material contenido en esta tesis esta protegido por la Ley Federal del Derecho de Autor (LFDA) de los Estados Unidos Mexicanos (México).

El uso de imágenes, fragmentos de videos, y demás material que sea objeto de protección de los derechos de autor, será exclusivamente para fines educativos e informativos y deberá citar la fuente donde la obtuvo mencionando el autor o autores. Cualquier uso distinto como el lucro, reproducción, edición o modificación, será perseguido y sancionado por el respectivo titular de los Derechos de Autor.

AGRADECIMIENTOS.

A mis padres: Que con tanto esfuerzo y esperanza en mí, procuraron darme los medios necesarios para alcanzar las metas que me he trazado.

A mi amigo: Dr. Constantino Ledesma Montes. Por su gran apoyo en la realización de éste trabajo.

A mi asesor: C.D. Rocío Gloria Fernández López.

A los académicos y pacientes: de los cuales aprendí a formar mi criterio y ética profesional.

A mi esposa: Compañera de carrera y que comparte mi vida.

ADENOMA PLEOMORFO

Introducción

El adenoma pleomorfo es una de las neoplasias de las glándulas salivales, que durante muchos años ha sido considerada benigna.

Pero en años recientes, la opinión de muchos autores acerca del tema, es que algunas de estas neoplasias se deben considerar como malignas y deben tratarse como tal. En éste texto se exponen resultados de recientes investigaciones acerca de la transformación celular en una glándula salival, para convertirse posteriormente en adenoma pleomorfo .

No se han establecido completamente los criterios histológicos para considerar maligno a este tumor mixto o pensar lo contrario, por lo que se expondrán características clínicas, histológicas, macroscópicas, microscópicas, inmunología celular, frecuencia, recurrencia, el grado de diferenciación celular en el que se puede basar un patólogo para considerar a un adenoma pleomorfo como carcinoma de glándula salival. Mientras es un tumor benigno y hay que considerarlo como tal y dar el tratamiento adecuado.

Posteriormente se discutirán los resultados de las investigaciones sobre la malignidad del adenoma pleomorfo según algunos autores y las causas probables del desarrollo de este tumor, para que en la práctica profesional no pasen desapercibidas éste tipo de neoplasias y puedan ser tratadas a tiempo y adecuadamente .

Por lo que es importante realizar un buen diagnóstico clínico y el laboratorio se encargara de corroborar el diagnóstico inicial histopatológicamente hablando, y así basarse para decidir el tratamiento y el pronóstico, ya que al no dar un tratamiento precoz a este tipo de neoplasias puede ser de trágicas consecuencias con el paso de los años.

Se expondrá una frecuencia de adenomas pleomorfos archivados en la División de Estudios de Posgrado e Investigación, en el Servicio de Diagnóstico en Patología Bucal.. Esta frecuencia está basada en la edad, sexo, localización del tumor y características de los casos registrados, que se presentan en esta tesina.

Capítulo: 2

Generalidades de glándulas salivales.

Las glándulas salivales se clasifican como merocrinas porque exteriorizan el producto de secreción sin pérdida del citoplasma y tuboalveolares porque las unidades de secreción se constituyen por acini glandulares ramificados. Toda la mucosa bucofaringea esta sembrada de glándulas salivales mayores y accesorias cuya patología se manifiesta de igual manera en ambas.

2.1.- Características y funciones de la saliva.

Flujo salival esta demostrado que la producción aproximada diaria de saliva es de 1 a 1 ½ litros, sin embargo, estimaciones de 500 a 600 ml. suelen ser mas realistas.

Todas estas estimaciones dependen de la contribución de cada una de las diferentes glándulas y del estímulo y condiciones fisiológicas de las mismas. En estado de reposo, observamos que los valores mas altos corresponden a la glándula submandibular, ya que esta presenta la mayor tasa de secreción en reposo. (1)

En el caso de la saliva estimulada, el volumen de secreción proporcionado por la glándula parótida puede exceder el de la submandibular como respuesta a los estímulos, por ejemplo, comer; Por otro lado se sabe que la concentración y contribución de las glándulas salivales menores es difícil determinarla y que está suele ser muy pequeña, aproximadamente un 7% a 8% de la saliva total. Por lo que respecta al flujo salival éste está sujeto a una serie considerable de cambios fisiológicos entre los cuales se encuentra; comer, el ritmo circadiano, el clima, el efecto de la luz, la edad y el sexo, la actividad física etc.

También se ha confirmado en la literatura que existe una correlación entre la personalidad y el flujo salival.

La saliva esta compuesta por diferentes sustancias, entre estas destacan, electrolitos, proteínas, enzimas y sustancias no electrolíticas. A todas se les considera como los productos más importantes de secreción glandular.

En el caso de los electrolitos, estos varían de acuerdo a ciertos factores como el ritmo circadiano, el pH de la saliva y el flujo salival. De esta manera tenemos, por ejemplo, que el contenido de fosfato inorgánico disminuye muy temprano en la mañana (6 a.m.) y alcanza su máximo en la tarde (6 p.m.), en cambio, las concentraciones de los iones como el sodio, yodo y cloro muestran una relación totalmente inversa a la mencionada. Finalmente la concentración del ion potasio es independiente por completo y no muestra este ritmo de variación cada 12 horas.

En cuanto a las proteínas salivales, su concentración depende no solo del tipo de sujeto evaluado si no de los métodos utilizados para coleccionar saliva. Muchas de las proteínas salivales son componentes de los gránulos de Cimogeno y alcanzan la saliva por exocitosis. Estas proteínas incluyen a las enzimas digestivas como la alfa-amilasa y a muchas glucoproteínas, las cuales son causales de la viscosidad de la saliva. (1)

Otros constituyentes como son la Albúmina y algunas inmunoglobulinas se difunden de manera diferente, del suero pasan a la saliva primaria mediante un proceso de gradientes de concentración.

A la vez también se han observado que los aminoácidos que se encuentran en la saliva; no solo varían de sujeto a sujeto si no que se presentan en diferentes concentraciones dependiendo de la clase de saliva que se trate.

Se ha observado que la secreción de las glándulas salivales contiene al menos 40 proteínas diferentes y glucoproteínas; las cuales desempeñan un papel protector importante dentro de la cavidad; ya sea de manera independiente o formando complejos moleculares.(1)

De acuerdo a su función biológica y composición química; las proteínas salivales se clasifican en varias moléculas salivales cuyas funciones biológicas se expresan ; ya sea cuando se encuentran libres en solución (saliva) o bien cuando se adhieren a la superficie de los dientes y tejidos blandos o mucosas.

La palabra saliva se usa para describir la combinación de fluidos presentes en la cavidad oral y se refiere solo al fluido acuoso hipotónico secretado por las glándulas salivales.

Las expresiones como saliva total, saliva mixta y fluido oral , se usan con propósitos científicos y de investigación para nombrar una serie de fluidos combinados presentes en la cavidad bucal.

De hecho la saliva total es una mezcla no solo de saliva, también contiene fluido crevicular gingival, células epiteliales descamadas, microorganismos y restos alimenticios.

En general, la saliva tiene como función proteger los tejidos bucales en contra de numerosos agentes agresores, por lo tanto, cuando existe disminución o falta completa de la producción y excreción de la misma, trae como consecuencia no solo molestias locales, si no también numerosos problemas de salud.

La primera referencia encontrada sobre el tumor mixto benigno de las glándulas salivales se debe a Wood en 1904 (1), quien describió fundamentalmente su aspecto clínico.

La complejidad morfológica del adenoma pleomorfo es el resultado de la diferenciación de las células tumorales, y las áreas fibrosas, hialinizadas, mixoides, condroides e incluso óseas, son el resultado de la metaplasia del mismo estroma glandular.

Se han sugerido numerosas teorías para explicar su extraña histogénesis, generalmente, éstas se centran alrededor de la célula mioepitelial y la célula de reserva en el conducto intercalado. (1)

Histología de las glándulas salivales en condiciones normales.

Histológicamente las glándulas salivales están compuestas en general por un sistema acinar y un sistema ductal.

La estructura funcional de las glándulas salivales esta dada por las unidades secretoras, estas unidades están formadas por células secretoras (que forman la saliva primaria); células de los diferentes tipos de conductos (que modifican la composición de la saliva primaria); células mioepiteliales y en algunas ocasiones oncocitos.

El estroma está compuesto por tejido conjuntivo fibroso laxo el cual forma los tabiques interlobulares, la cápsula, abundantes vasos sanguíneos y linfáticos, nervios (Simpáticos y Parasimpáticos), y células plasmáticas que intervienen en la síntesis de IgA secretora, entre sus funciones se encuentran:

- 1) Asegurar la arquitectura de la glándula salival durante la masticación.
- 2) Transporte de metabolitos a través del sistema vascular aferente y eferente.
- 3) Transmisión del estímulo mediante fibras nerviosas autónomas. (1)

2.2.- Por su tamaño, las glándulas se dividen en 2 grupos principales: Glándulas salivales mayores (formadas a su vez por 3 pares de glándulas las cuales son: Parótidas, submandibulares y sublinguales) y glándulas salivales menores o accesorias las cuales se encuentran distribuidas en toda la mucosa de la cavidad bucal ; labiales, piso de la boca, El tercio posterior del paladar duro y blando, linguales, (glándulas de Blandin - Nuhn y de Von Ebner) glosopalatinas y de la mucosa bucal. Por su tipo de secreción se dividen en:

- a) Mucosas (Glándulas del paladar y lengua, base y borde lateral.)

b) Serosas (Glándulas parótida y de Von Ebner.)

c) Mixtas (Glándulas submandibular, sublingual, y salivales menores como las de los labios, mucosa bucal y apicales de la lengua.)

La saliva primaria (isotónica) se produce en el sistema acinar, en las glándulas serosas contiene amilasa y en glándulas mucosas, sialomucina, además algunas sustancias antibacterianas no específicas como la lisozima y lactoferrina existen en el sistema acinar de la glándula parótida.

En el sistema ductal, la saliva se modifica en hipotónica debido a una reabsorción e intercambio de electrolitos, por lo que ésta presenta menos solutos, a la vez, este sistema se encarga del transporte y secreción de la saliva y está compuesto esencialmente por 3 tipos de conductos: Intercalar, estriado y excretor.

Los intercalares son conductos delgados y pequeños que unen los acini con los conductos estriados. (1)

Por lo general están formados por células cúbicas bajas y citoplasma escaso y pálido que no contiene gránulos, el núcleo es de disposición central y son difíciles de distinguir en los cortes de rutina.

Por otro lado, los conductos estriados están revestidos por una capa de células cúbicas epiteliales altas, su citoplasma es relativamente abundante, eosinófilo, que característicamente posee estriaciones perpendiculares, este aspecto se debe a la presencia de mitocondrias dispuestas en forma radial a la membrana basal de la célula.

Su núcleo tiene disposición central, y es de tamaño grande y redondo. Estos conductos son particularmente importantes y desempeñan un papel fundamental dentro de la glándula salival ya que no solo se encargan de la secreción rápida y activa del líquido salival, si no que también pueden concentrar yodo y secretar otros componentes de la saliva.

En su porción proximal los conductos excretores están revestidos por epitelio cilíndrico simple, que gradualmente se transforma en pseudoestratificado.

Conforme se acerca a la cavidad bucal; su porción más externa se reviste de epitelio escamoso estratificado no queratinizado; En la superficie externa de estos conductos suelen encontrarse paquetes de fibras colágenas y elásticas, las cuales permiten el estrechamiento pasivo de los mismos para acomodar los diferentes volúmenes de saliva.

Además de las células antes mencionadas, podemos encontrar otros tipos de células que se localizan alrededor de las unidades secretoras y en algunas porciones de los conductos: las células mioepiteliales y los oncocitos. (2)

Las células mioepiteliales también reciben el nombre de células en canasta; ya que son ramificadas y forman un sincicio o red alrededor de las células secretoras y conductos.

Así mismo, encontramos estas células entre la membrana basal y los cuerpos celulares, su citoplasma es escaso y presentan un núcleo voluminoso.

La función de estas células es la contracción del acino o del conducto, lo cual facilita la secreción salival. Suelen contener enzimas como la fosfatasa, ATPasa, fosforilasa, actina y actinmiosina.

Por otro lado, los oncocitos son células grandes de citoplasma fuertemente eosinófilo, núcleo central, pequeño y picnótico, se observan con mayor frecuencia en las glándulas parótidas y submandibulares de los individuos de edad avanzada.

Estudios inmunohistoquímicos de glándulas salivales han demostrado que en los tumores hay una variedad de antígenos presentes, muchos de los cuales tienen afinidad por células mioepiteliales diferenciadas (S-100, queratina, actina, y miosina.)

Capítulo.- 2 Generalidades de Glándulas salivales.

2.3.- Sistema Nervioso Vegetativo.

Esta constituido por nervios y ganglios. Las vías vegetativas están constituidas por dos neuronas: Una que se origina en el sistema nervioso central y se dirige a un ganglio (Preganglionar) y otra que se dirige de un ganglio a las vísceras (Postganglionar.)

Se divide en dos grandes grupos: Simpático y Parasimpático.

El sistema nervioso simpático se llama también toracolumbar y al sistema nervioso parasimpático también se le conoce como craneosacral.

Las glándulas salivales están inervadas por el sistema nervioso vegetativo.

El sistema nervioso simpático disminuye la secreción de la saliva y jugos digestivos. También produce vasoconstricción de los vasos sanguíneos de la piel, aumenta la frecuencia de las contracciones del corazón y estimula la secreción de las glándulas sudoríparas.

El sistema nervioso Parasimpático aumenta la secreción de la saliva, los movimientos del estomago y del intestino, disminuye la frecuencia de las contracciones del corazón y disminuye el diámetro de la pupila. (3)

Las neuronas son muy sensibles a las modificaciones de glucosa y oxígeno; por ejemplo si sus células dejan de recibir sangre durante 4 minutos, pueden sufrir lesiones irreversibles por falta de oxígeno. Como la sangre es bombeada por el corazón, al haber un paro cardíaco, entre las primeras células que se dañan están las del sistema nervioso; igualmente si un niño tiene problemas con su abastecimiento de sangre durante su vida intrauterina o durante el parto, puede presentar posteriormente alteraciones en su fisiología. (3)

ADENOMA PLEOMORFO

3.- Clasificación histológica de tumores de glándulas salivales. (4)

1 Adenomas

1.1 Adenoma Pleomorfo

1.2 Mioepitelioma

1.3 Adenoma de células basales

1.4 Tumor de Warthin (Adenolinfoma)

1.5 Oncocitoma

1.6 Adenoma Canalicular

1.7 Adenoma Sebáceo

Linfoadenoma Sebáceo

1.8 Papiloma ductal .

Papiloma invertido

Papiloma intraductal

Sialoadenoma papilífero

1.9 Cistadenoma

Papilar

Mucinoso.

2.- Carcinomas

2.1 Carcinoma de células acinares

2.2 Carcinoma mucoepidermoide

Bajo grado de diferenciación

Alto grado de diferenciación

Carcinoma adenoideo quístico

2.3 Glandular / tubular

Sólido

2.4 Adenocarcinoma polimorfo de bajo grado (Adenocarcinoma terminal ductal)

2.5 Carcinoma mioepitelial

2.6 Carcinoma de conducto salival

2.7 Adenocarcinoma de células basales

2.7 Carcinoma sebáceo

2.9 Carcinoma oncocítico

2.10 Cistoadenocarcinoma papilar

2.11 Adenocarcinoma mucinoso

2.12 Adenocarcinoma, NOS

2.13 Carcinoma de células escamosas

2.14 Carcinoma en adenoma pleomorfo

Carcinoma no invasivo

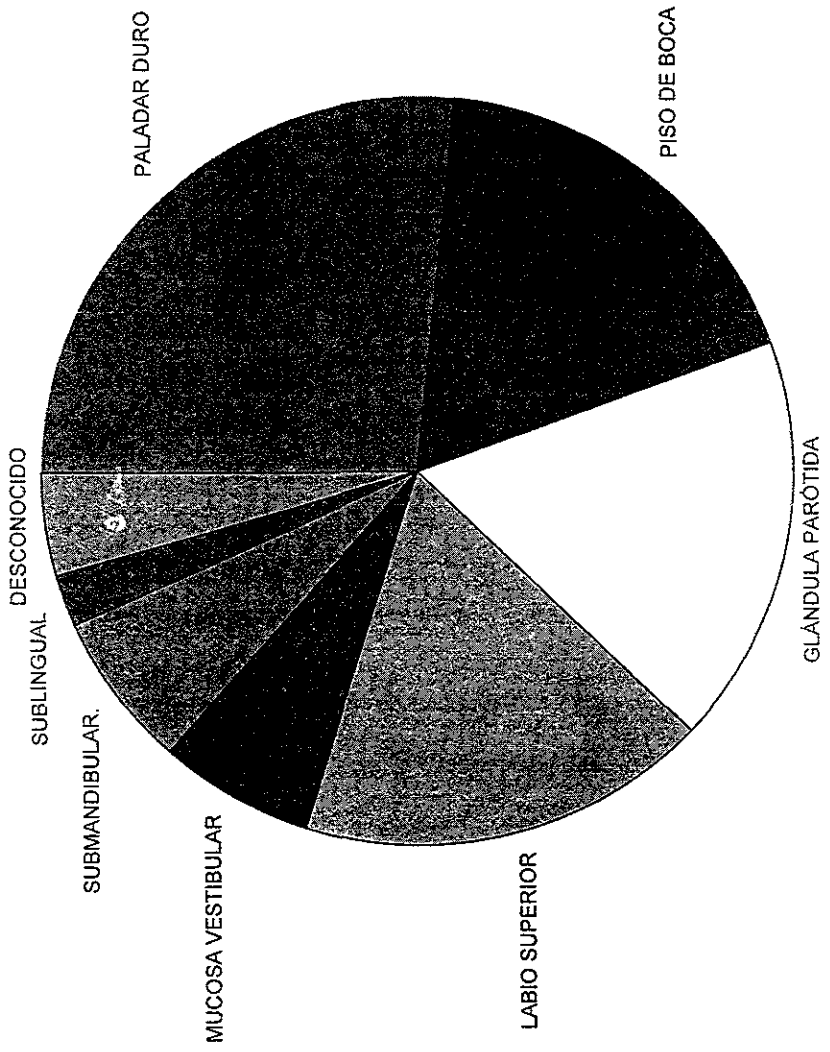
Carcinoma invasivo

Carcinosarcoma


Adenoma pleomorfo metastásico (4)

- 2.15 Carcinoma mioepitelial (Mioepitelioma maligno)
- 2.16 Carcinoma indiferenciado
 - Carcinoma de celulas gigantes
 - Carcinoma indiferenciado con estroma linfoide
- 2.17 Otros carcinomas
- 3 Tumores no epiteliales
 - 3.1 Angiomas
 - 3.2 Lipomas
 - 3.3 Tumores neurales
 - 3.4 Otros tumores mesenquimatosos benignos
 - 3.5 Sarcomas
- 4 Linfomas malignos
 - 4.1 Linfoma extranodal del parenquima glandular
 - 4.2 Linfoma de nódulos linfaticos de glandulas salivales
- 5 Tumores secundarios
- 6 Tumores sin clasificación
- 7.- Tumores relacionados a lesiones
 - 7.1 Sialoadenitis
 - 7.2 Oncocitosis
 - 7.3 Sialometaplasia
 - 7.4 Lesión linfoepitelial benigna
 - 7.5 Quistes de glándulas salivales
 - Mucoceles de glándulas salivales menores
 - Quistes de conducto salival
 - Quiste linfoepitelial
 - Degeneración poliquística
 - 7.6 Sialoadenitis crónica esclerosante de glándula submandibular. (Tumor de Kuttner)
 - 7.7 Hiperplasia linfoide quística en SIDA. (4)

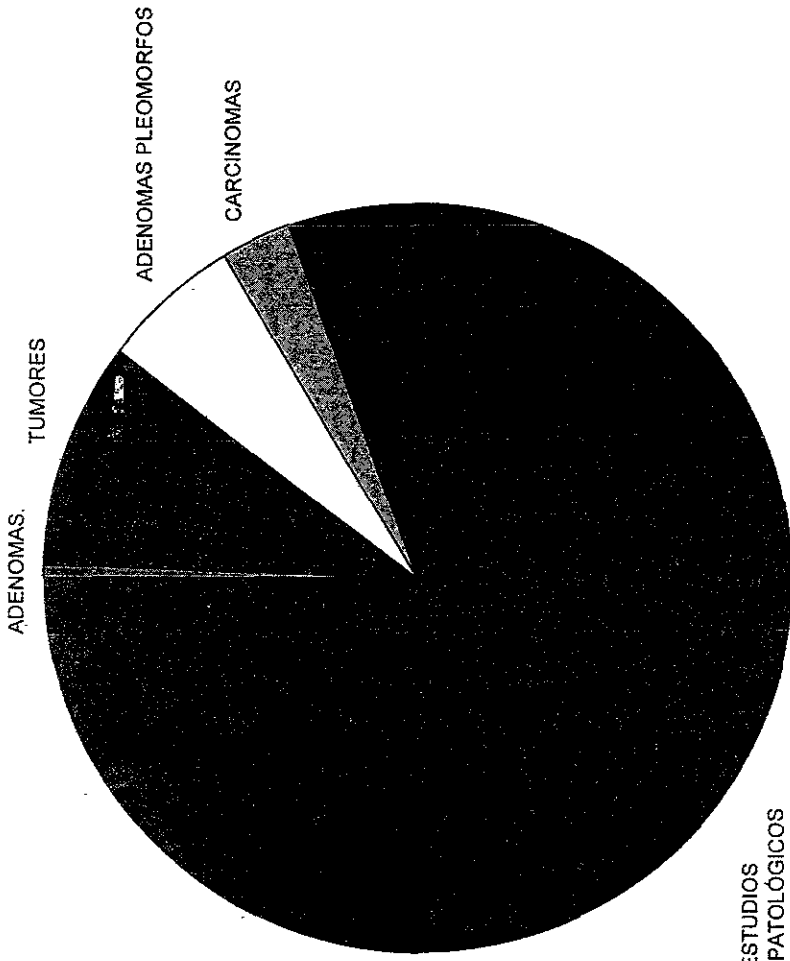
GRÁFICA# 2. FRECUENCIA DE ADENOMA PLEOMORFO POR LOCALIZACIÓN.



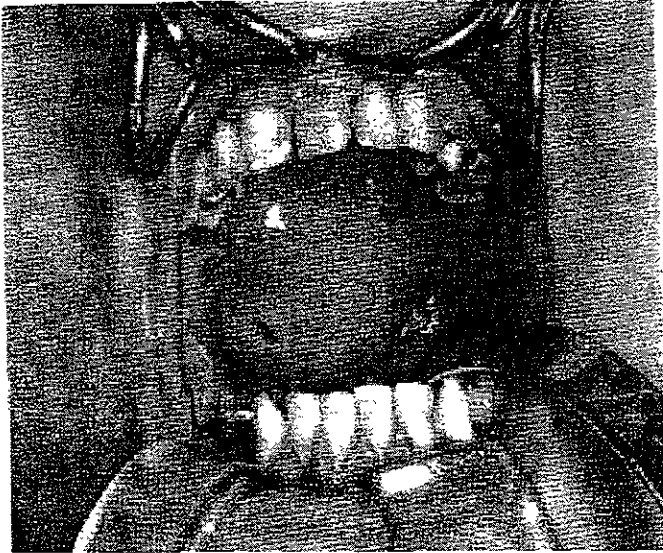
GRÁFICA# 3. FRECUENCIA DE ADENOMA PLEOMORFO POR SEXO.

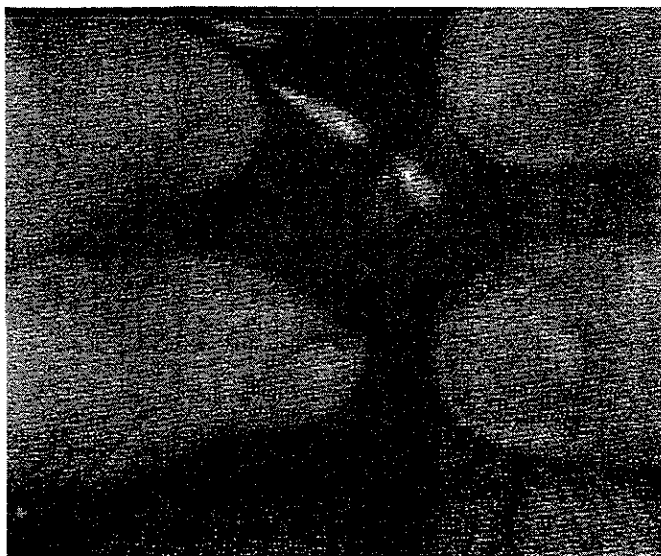



GRÁFICA# 4. FRECUENCIA DE ADENOMA PLEOMORFO.




ESTUDIOS
HISTOPATOLÓGICOS







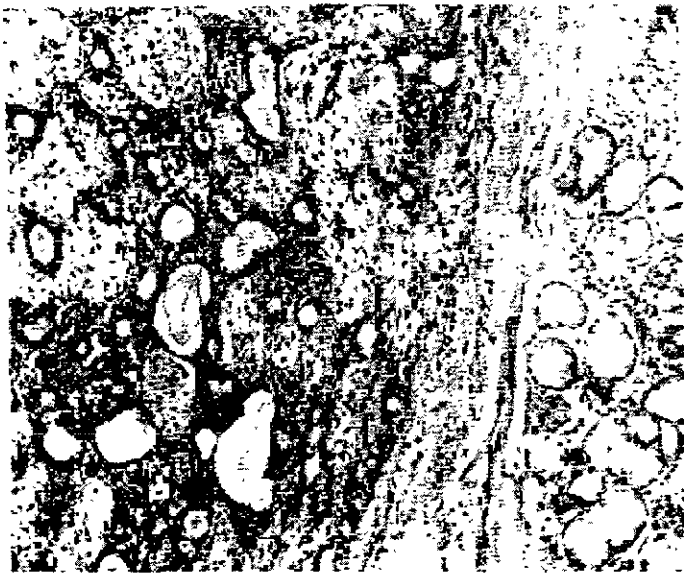






Tabla #1.- Características Clínico-Patológicas de 45 Adenomas Pleomorfos en el Servicio de Diagnóstico de la Facultad de Odontología, UNAM. 1959-1997.

No Exped.	Caso	Edad	Sexo	Localización	Tamaño cms.	Diagnóstico Clínico.
1659	1	11	F	Muc. Vest.	3.2	Quist. Ret.
6861	2	55	M	Parótida.	1.2	○
9661	3	55	M	Lab. Superior	1.0	○
10761	4	55	M	Sublingual.	1.0	○
3364	5	50	M	Lab. Superior	1.0	○
6264	6	55	F	Lab. Superior	1.2	○
666	7	33	M	Parótida	5.8	○
7177	8	62	F	Parótida	8.6	○
25878	9	24	M	Paladar Duro	1.2	○
16580	10	60	F	Paladar Duro	4	○
6363	11	65	F	Paladar Duro	1.2	○
14365	12	19	M	Paladar Duro	2.7	○
38185	13	36	M	Lab. Superior	2.4	○
5887	14	30	M	Lab. Superior	1.4	○
5987	15	58	F	Muc. Vest.	1.2	○
6287	16	14	M	Piso de boca	3.3	○
16587	17	68	F	Piso de boca	1.5	○
10687	18	48	F	Paladar Duro	6	○
25287	19	47	F	Muc. Vest	1.2	○
31487	20	18	M	Paladar Duro	1.0	○
13588	21	28	M	Parótida	7.6	○
589	22	43	M	Parótida	7.6	○
33389	23	28	M	Parótida	5.0	○
4690	24	39	F	Submand	3.0	Quist. Ret
5290	25	49	F	Parótida	1.4	Aden Pleom
11490	26	32	M	Lab. Superior	2.0	○
17490	27	33	M	Lab. Superior	2.0	Adenoma
29890	28	20	F	Submaxilar	2.7	Sialoadenitis
41890	29	32	M	Paladar duro	1.1	Aden Pleom
4691	30	42	F	Lab. Superior	1.4	Tumor Gland
13191	31	28	F	Submand.	1.8	Aden Pleom.
12692	32	45	M	Paladar Duro	1.2	Aden Pleom
16592	33	68	F	Desc.	1.2	Quiste
19692	34	72	F	Parótida	1.6	Aden Pleom
29393	35	52	F	Paladar Duro	3.1	Adenoma
1094	36	35	F	Desc.	1.2	Aden Pleom
8294	37	21	M	Paladar Duro	1.8	Aden Pleom.
23594	38	21	M	Pal. Blando	4.6	Aden Pleom
34294	39	40	F	Paladar Duro	3.6	Adenoma
35794	40	29	F	Pal. Blando	5.9	Aden Pleom.
5195	41	44	F	Paladar Duro	3.0	Neop. Benig.
6395	42	38	F	Pal. Blando	1.1	Amigdalita Ec
37795	43	38	F	Pal. Blando	1.0	Aden Pleom
38195	44	51	F	Pal. Blando	3.9	Aden Pleom.
40895	45	33	F	Pal. Blando	1.0	Aden Pleom.

Capítulo: 5

A) Características Clínicas.

Los signos y síntomas que sugieren la existencia de un tumor mixto son inespecíficos.

Cuando están localizados en la parótida separan el pabellón de la oreja y distienden la piel, la compresión del nervio facial provoca dolor en ocasiones. (15)

Igual signología aparece cuando la neoplasia afecta ramas del trigemino, el tamaño es variado.

Cuando es originario de una glándula accesoria provocará abombamiento de la zona y dolor por compresión.

Las manifestaciones clínicas estarán en función de las estructuras glandulares involucradas así como también la intensidad con que éstas estén afectadas, el examen exhaustivo de la cavidad bucal por parte del odontólogo es de gran utilidad, pues existe la posibilidad de diagnosticarlo precozmente.

La localización y el grado de crecimiento de la neoplasia influyen para que los adenomas pleomorfos sean de difícil o fácil localización, indudablemente a la palpación se identifica algo anormal en la cavidad bucal, ya que éste tipo de tumor suele estar encapsulado y es firme a la palpación, en otras ocasiones es multilobulado.

El examen oral debe incluir la palpación de glándulas salivales mayores para descubrir nodulos quizá no visibles a la inspección.

En ocasiones causan dolor y en menor número afectan al nervio facial cuando la neoplasia se localiza en glándula parótida existen más afecciones.

Características clínicas.

La historia que presenta el paciente por lo regular es presencia de un nódulo que no tiene movimiento, pequeño, insensible, que empieza lentamente a aumentar de tamaño, mostrando algunas veces crecimiento intermitente.

El adenoma pleomorfo, en particular de la parótida suele ser una lesión que no muestra fijación en los tejidos más profundos ni en la piel que lo cubre, habitualmente, es una lesión nodular irregular firme en consistencia aunque en ocasiones se pueden palpar áreas superficiales de degeneración quística.

Rara vez la piel se ulcera, aunque estos tumores pueden alcanzar un gran tamaño, habiéndose registrado lesiones con un peso de varios gramos.

El dolor no es un síntoma común del adenoma pleomorfo, pero con frecuencia hay molestia. (16)

El adenoma pleomorfo de las glándulas accesorias intrabucales pocas veces tiene tamaño mayor de 1 a 2 cms de diámetro.

Como este tumor causa al paciente dificultades en la masticación, en el habla, y la respiración, se detecta y se trata más temprano que el resto de los tumores de las glándulas.

Algunos adenomas se han descubierto por primera vez como áreas nodulares de llenado defectuoso en un sialograma.

Cuando la localización es parafaríngea o en la orofaringe, produce modificaciones en la voz, disfagia, disnea, y cuando se localiza en el seno maxilar produce modificaciones faciales.

La glándula sublingual es el sitio de mayor predilección de los tumores benignos pero en el caso del adenoma pleomorfo es muy raro localizarlo en esta glándula, un caso de cada 150 es reportado adenoma pleomorfo de glándula sublingual

Los tumores localizados en glándula sublingual presentan componentes plasmocitoides (células hialinas) y desde luego el componente epitelial; los resultados de estudios inmunocitoquímicos sugieren una derivación mioepitelial.

Generalmente al localizarlos se presentan como una masa indolora firme e inflamada con la membrana mucosa intacta; Al realizar la biopsia excisional debe emplearse anestesia general ya que en ocasiones la masa tumoral se encuentra empalmada ala mucosa oral, al músculo milohioideo y al conducto submandibular.

Además de la poca frecuencia en glándula sublingual del adenoma pleomorfo, presenta histológicamente componentes celulares epitelial, eosinofilo, y material hialino.

Otros sitios afectados son el paladar y el labio.

Aproximadamente 85% de los adenomas pleomorfos se establecen en glándula parótida, 8% en glándula submandibular y 7% en glándulas menores.

Adenoma pleomorfo en niños.

El adenoma pleomorfo en niños es muy raro, y son pocos los casos reportados, en cambio en adultos su número es elevado. Las manifestaciones como aumento de volumen y parálisis facial cuando esta invadida la parótida, son idénticas a las del adulto.

En muchos pacientes adultos se elimina toda la lesión por medio de una biopsia excisional con márgenes de seguridad.

Para evitar una posible reincidencia es lo más viable y proporciona muy buenos resultados; Pero en niños es muy común la reincidencia con el paso de los años, aún después de haber enucleado la lesión primaria. (17)

Esta tendencia a recurrir probablemente se deba al desarrollo orgánico del individuo y es un medio propicio para la diferenciación celular y porque no con el tiempo para una posterior transformación celular.

Si durante el acto quirúrgico no fué enucleada totalmente la lesión seguramente con el paso de los meses comenzara a desarrollar nuevamente el tejido neoplásico.

En algunos casos son hasta 3 o más reincidencias en un lapso de 3 a 7 años, lo que indica que las células neoplásicas en estos casos estén bajo una transformación maligna y exista metástasis, generalmente cuando un tumor recurre no va a presentarse como una masa única si no que se presenta multilobulado, esto debido a las pseudocapsulas que envuelven al tejido tumoral.

En los niños al igual que en los adultos la frecuencia es alta en mujeres y baja en hombres en una relación de 2 a 1, es afectada la parótida en la mayoría de los casos y la glándula submandibular en raras ocasiones junto con las accesorias y la sublingual. (18)

Cuando se realiza la parotidectomía, en niños es muy frecuente lesionar el nervio facial, el encapsulamiento del tumor a veces es muy relativo, porque puede parecer encapsulado cuando realmente está encapsulado múltiplemente, esto ocurre cuando no hay práctica en el procedimiento de palpación.

Son raros los casos de carcinoma ex-adenoma pleomorfo en niños, en donde incluso los a llevado a la muerte; porque a pesar de haberlo enucleado, un número considerable de ocasiones al final conlleva a la diseminación hematogena de la neoplasia; por no haberlo enucleado adecuadamente con márgenes de seguridad y haber tratado de salvar a la glándula se ha llegado a la conclusión de que una neoplasia encapsulada asociada a una glándula salival mayor o menor no nos asegura que no pueda volver a recurrir por lo que en estos casos es aconsejable la radioterapia. (18)

Características Clínicas.

Los Adenomas Pleomorfos son de forma ovoidea, la superficie externa generalmente es lisa pero también puede ser rugosa, el color de la superficie externa es blanco grisáceo, algunas veces el tumor esta constituido por una masa única de consistencia semidura, pero en otras ocasiones es multilobulado y de proporciones gigantes.

Cuando el tumor presenta abundante tejido condroide, la consistencia es dura firme y difícil de cortar la superficie de corte la mayoría de las veces muestra una cápsula bien delimitada de un color más oscuro, la superficie de corte es ligeramente granular, húmeda, de color

blanco amarillento en la variedad mucoide y blanco azulado en la variedad condroide.

Cuando se trata de variedad pseudoadenoidea o cilindromatosa la superficie esta tachonada de areas circulares con un centro de color mas claro ,el peso del tumor varia de acuerdo a la evolucion de los componentes predominantes. (19)

B) Características Histopatologicas.

El cuadro microscopico varia de tumores extirpados a diferentes pacientes, y aun en el mismo tumor.

Los dos componentes fundamentales del tumor lo constituyen el tejido epitelial y el componente mesenquimatoso, la disposición del componente epitelial y del predominio y tipo de tejido mesenquimatoso encontrado determinan las variantes histológicas del tumor. (19)

El tejido epitelial y mesenquimatoso son los dos componenetes fundamentales del tumor, por lo que a continuación se explican las características de dichos tejidos.

Componente Mesenquimatoso.

La gran mayoría presenta extensas áreas de tejido mixoide con fibroblastos alargados, estrellados con nucleos ovoideos, algunas areas del tumor muestranseudocartilago, en menor proporción, tejido condroide bien diferenciado, y muy rara vez puede observarse la formacion de tejido óseo; hay tumores cuyo componente conjuntivo es simplemente tejido denso fibroso regular.

El tejido conjuntivo que compone el estroma glandular reacciona a manera de metaplasia para tratar de contener el crecimiento del tumor, algunos autores consideran que el componente conjuntivo es una forma reactiva por parte del estroma glandular para para detener el crecimiento de la neoplasia

La estructura histológica del tejido conjuntivo metaplasiado, en nada difiere del tejido en condiciones normales, cuando se encuentra tejido condroide, es necesario observar con detenimiento los condrocitos y lagunas, pues son signos de malignidad.

Componente Epitelial.

Las células epiteliales generalmente son cilíndricas, también ovaladas y cubicas, los núcleos son grandes y bien definidos, deben estudiarse con detalle, pues es uno de los recursos con los que se cuenta actualmente paradiferenciarlo del tumor maligno.

Las células epiteliales pueden agruparse formando hileras y cordones hasta localizarse en forma de conductos con su luz, donde se encuentra un tipo especial de mucina llamada mucina epitelial y en otros pseudoacinos, se ha encontrado un material muy parecido al coloide del tiroide que ha sido denominado mucina mesenquimatoso. Cuando el aspecto ductal predomina en los conductos el tumor se clasifica como adenomioepitelioma, variedad adenoide, o variedad cilindromatosa. (19)

Cápsula. -

La cápsula está constituida por tejido conjuntivo, la cápsula separa el tumor del tejido glandular normal.

En muchos casos existe discontinuidad de la cápsula o simplemente fragmentación de la misma.

El pseudoencapsulamiento se refiere a partes del tumor sin cápsula o la existencia de una fina capa de fibras colágenas que algunos histopatólogos no la consideran como tal, si no como un mecanismo de desplazamiento de las fibras colágenas del estroma, a causa de la presión ejercida en el crecimiento paulatino de la neoplasia. (19)

Algunos autores consideran que el tumor es de origen epitelial y no mesenquimatoso, por lo mismo no es mixto, es básico lo que se observa a nivel microscópico por lo cual se ha clasificado con el nombre que se le conoce.

Hay tumores formados solo por tejido mixoide, condroide, mixocondroide y escasas áreas de células epiteliales, por lo que no es exclusivo de células epiteliales.

Microscopía Electrónica.

Como el microscopio electrónico destaca las membranas plasmáticas y los complejos de unión entre las células, los estudios ultraestructurales pueden ser muy útiles para separar adenocarcinomas mal diferenciados, con este aparato se identifican los productos celulares funcionales, además ayuda a reconocer diversos tumores que se originan en glándulas exocrinas y endocrinas, tumores de células cebadas y los que surgen de derivados de la cresta neural.

Se denomina adenoma a las neoplasias epiteliales benignas que forman patrones glandulares.

C) Inmunohistoquímica.

El adenoma pleomorfo y el carcinoma adenoideo quístico son los únicos tumores con características histológicas ectodérmicas y mesenquimatosas; En un esfuerzo para entender estas características y la histogénesis de los tumores, muchos estudios son realizados con el uso de microscopía de luz, electrónica e inmunohistoquímica. (20)

Los resultados de estos estudios sugieren que las células epiteliales constituyen el tejido del tumor y juegan un papel importante en la histogénesis del mismo.

Otros resultados sugieren que el tumor se origina de células epiteliales del conducto, especialmente en conductos intercalados o la combinación de células basales y mioepiteliales, pero estas neoplasias están constituidas generalmente por células epiteliales y mesenquimatosas. (21)

El adenoma pleomorfo está constituido de un conducto mioepitelial, epitelio escamoso estratificado, cartílago, células espinosas en el estroma mixomatoso y células sólidas proliferativas.

El subtipo y forma específica del anticuerpo monoclonal para la actina siempre está disponible para dichas reacciones. (21)

Dos anticuerpos semejantes no reconocen a las células B ni al citoplasma actínico; pero reaccionan con las formas musculares actínicas.

El anticuerpo (HUC-1) reconoce todas las formas musculares actínicas, como lo son (células musculares cardíacas, esqueléticas, vasculares y entéricas.) otros anticuerpos reconocen solamente las formas vasculares que contienen músculo liso.

La localización de actina en células mioepiteliales normales de glándula salival y en las células tumorales del adenoma pleomorfo se ha logrado con el uso de anticuerpos monoclonales para queratina (AE-1, 34B-E12 y vimentina V-9.)

Los anticuerpos monoclonales antiactina (HUC-1, 1A4.) detectan actina en células triangulares y en la periferia de los acini y conductos correspondientes a estructuras de células mioepiteliales; la actina fue observada en el citoplasma de células musculares lisas de arterias.

Estos dos anticuerpos monoclonales reaccionan con el epitelio del conducto y con las células epiteliales acinares.

El anticuerpo monoclonal AE-1 detecta queratina en el epitelio del conducto; mientras que el 34B-E12 reacciona positivamente solo en células basales del epitelio del conducto. (21)

La queratina es detectada en células mioepiteliales y en células acinares, esto se comprobó al encontrar los dos anticuerpos monoclonales ya mencionados.

El anticuerpo monoclonal V-9 ocasionalmente demostró vimentina en células mioepiteliales y en el epitelio acinar intercalado.

En el adenoma pleomorfo la inmunoreactividad de los dos anticuerpos monoclonales antiactínicos (HUC-1 y 1A4) son similares y no hay diferencias significativas entre la actina detectada por medio de estos métodos.

La actina fue encontrada en las células de tipo mioepitelial, estas células se encuentran alrededor de las células del conducto, también se localizan ocasionalmente células largas de forma poligonal en la matriz mixomatosa.

60% de los adenomas pleomorfos responden positivamente al HUC-1, el 13% mostrando tinción moderada y 47% muestran escasa tinción.

El anticuerpo monoclonal 1A4 tiñe el 65% de los adenomas pleomorfos, 17% fueron teñidos moderadamente, y 47% escasamente.

En estos tres casos el tumor se tiñó positivamente, justamente por uno de los dos anticuerpos monoclonales antiactínicos.

Los casos mostraron inmunoreacción focal predominando en el tejido mixomatoso. El anticuerpo monoclonal AE-1 detectó queratina en las células

epiteliales escamosas, en células largas del estroma mixomatoso, en áreas sólidas proliferativas y a veces en células mioepiteliales.

Sin embargo no se pudo encontrar en células cartilaginosas. El anticuerpo monoclonal 34B-E12 reaccionó intensamente en el epitelio glandular, epitelio escamoso y en áreas sólidas proliferativas; además en el tejido cartilaginoso tuvo una reacción positiva, con el AE-1 el 91.3% mostró tinción moderada y 8.7% mostró escasa tinción. (21)

El anticuerpo monoclonal 34B-E12 tiñó al 87% de los adenomas pleomorfos, 69.6% fueron teñidos moderadamente y 17% escasamente; En estos casos, la reacción fue negativa en el estroma mixomatoso.

El anticuerpo monoclonal V-9 se detecta en células mioepiteliales, células largas y en el estroma mixomatoso, en células cartilaginosas y áreas densamente proliferativas.

El 87% de adenomas pleomorfos fueron teñidos con V-9, 47% con tinción moderada y 39% se tiñó escasamente; Los casos con reacción negativa revelaron en el microscopio de luz predominantemente células grandes en el estroma mixomatoso.

Con técnicas inmunohistoquímicas se ha obtenido información acerca de las características de las células tumorales, expresamente de filamentos intermedios y otras moléculas marcadas.

Las proteínas S-100, queratina, vimentina, Actina y miosina han sido usadas para marcar las células mioepiteliales diferenciadas de células embrionarias normales y tumorales del Adenoma Pleomorfo.

Sin embargo su presencia en el conducto no ha sido confirmada, y por otra parte la proteína S-100 está distribuida en el sistema nervioso y tejido tisular; Por lo tanto no son específicas para células mioepiteliales. (21)

La actina está ubicada en el citoesqueleto y es una proteína compuesta de microfilamentos como los que hay en el músculo estriado; Bioquímicamente existen distintos tipos de actinas para cada clase de célula.

La localización de actina en las células mioepiteliales normales y en tumores de glándulas salivales es reportado comunmente.

Los anticuerpos ya sean monoclonales o policlonales identifican el citoplasma actínico en cualquier forma que sean usados.

Por lo tanto se usa un subtipo y una forma específica de anticuerpo monoclonal para la actina. (21)

glándulas salivales normales son inmunoreactivas con los anticuerpos monoclonales, pero no reaccionan con las células que conforman el epitelio del conducto salival y células acinares.

En las células tumorales del adenoma pleomorfo se muestra la diferenciación morfológica mioepitelial, en reportes previos, se ha encontrado queratina en varios niveles de diferenciación. (21)

Las estructuras de los adenomas contienen un lumen rodeado por células. En resumen el anticuerpo HUC1-1 identifica células musculares, cardíacas, esqueléticas, vasculares y entéricas; Mientras que el 1A4 reconoce solamente células vasculares del músculo liso.

Las células mioepiteliales normales y las células del músculo liso en epiteliales, material secretado y restos celulares son vistos en el lumen en invaginaciones que se encuentran en la periferia luminal.

Asociado a vesículas y vacuolas, granulos secretores, lisosomas y lipofusina en células periluminales, aparecen para acumularse en el lumen material secretado y restos necróticos de células que son endocitados y degradados por los lisosomas de las células periluminales.

La comunicación entre el epitelio luminal y la periferia del estroma sugiere que la estromatización del epitelio incluye estructuras lumbinales, el origen en sí del estroma incluye las células lumbinales. (22)

Estas características fueron observadas en el tumor de una glándula parótida; el lumen está rodeado por una capa de epitelio que está discontinuo en una región donde el lumen se comunica con el estroma mixoide.

El epitelio de la estructura luminal muestra un variable grado de separación intercelular y márgenes dentro del estroma mixoide.

En ocasiones el lumen está rodeado por células epiteliales con microvellosidades y lisosomas, las células epiteliales están unidas por un empalme cerca del lumen, excepto en una región donde el lumen se extiende hacia el estroma.

Parte del lumen y células periluminales del adenoma pleomorfo de glándula parótida mostraron lo siguiente: El lumen es envuelto con restos celulares, la mayor parte de los cuales son membranosos, también hay microvellosidades, invaginaciones de las superficies del lumen asociadas a vesículas conteniendo restos celulares, además las células que conforman el lumen contienen muchos granulos secretados y lisosomas.

En parte del epitelio llegan a encontrarse restos membranosos con vacuolas, el lumen contiene material denso con varias manchas homogéneas con grandes vacuolas y vesículas similares a material luminal, las invaginaciones de las superficies lumbinales están asociadas a las vacuolas.

Varía el ordenamiento de las células epiteliales en las estructuras lumbinales dentro de un mismo paquete, al mismo tiempo está separada extensamente.

Cartílago: Con pocas variaciones, las células en la matriz cartilaginosa de apariencia uniforme son largas, ovaladas, irregulares y retraídas desde la matriz, excepto los procesos citoplasmáticos que se extienden alrededor del estroma; el núcleo está desigualmente crómico al igual que el nucléolo.

Característicamente el citoplasma contiene filamentos densamente ordenados de tamaño regular apareciendo alrededor y entre los orgánulos, en otras áreas, los filamentos forman orientaciones hacia el núcleo, aparecen para desplazar a los orgánulos a la periferia y causa que ellos se concentren en el sitio opuesto al núcleo donde se concentran los filamentos. (23)

Raramente estas células contienen extensiones de tonofilamentos unidos a la célula por medio de un empalme.

El retículo endoplásmico rugoso, con frecuencia tiene agregados de las vesículas de Golgi que son prominentes organelos citoplasmáticos, se identifican uno o más espacios sin límite membranoso de glucógeno son frecuentes en cuerpos multivesiculares, lípidos sueltos y vesículas pinocíticas.

En ocasiones tienen fragmentos acumulados del exterior en el estrato de la membrana basal.

Las células antes descritas ocupan una laguna bien definida en el estroma, la matriz está constituida por un delicado ordenamiento de fibrillas, la laguna está rodeada por un halo de material granular esparcido en la membrana y restos parecidos a porciones de organelos, concentraciones de restos similares son frecuentemente encontrados fuera del halo.

Las células con filamentos citoplásmicos, son similares a los vistos en las áreas cartilaginosas y son muy frecuentes en agrupaciones celulares particularmente en la periferia, en estas áreas se ven grandes cantidades de fibrillas y material acumulado en la membrana basal entre extensos espacios celulares al igual que en el espacio extracelular.

Las células con características mesenquimatosas se concentran en las orillas de los grupos de células y juegan un papel importante en la formación de la matriz cartilaginosa, esta apariencia es consistente con células que se van degenerando, por cierto parecidas a las del cartílago articular. (23)

Una minoría de células en el cuerpo de Adenomas Pleomorfos ocupan lagunas donde se distinguen con los condrocitos normales.

La necrosis de células y porciones de células pueden preceder a la formación de una laguna, esto está relacionado con las masas de gránulos y restos membranosos en la matriz.

La matriz cartilaginosa de tumores mixtos se debe a una progresiva diferenciación embriológica del cartilago articular en un principio como células poligonales con abundantes filamentos y reticulo endoplásmico rugoso son numerosas en el grupo de células y la matriz cartilaginosa es una característica a nivel histológico.

Capitulo: 6

Diagnóstico Diferencial.

Adenoma pleomorfo.- Un estudio reportó las diferencias entre una neoplasia de glándula mayor y una menor.

El adenoma pleomorfo de glándulas salivales menores es muy frecuente en pacientes con edad avanzada y del sexo femenino son los más afectados, su localización en paladar es muy frecuente. (24)

Las características histológicas son significativas para cada diagnóstico: 1) el muy bajo número y frecuencia de células mucoides y 2) el relativo incremento en frecuencia y largo número de células mioepiteliales eosinófilas.

Un gran número de células mucoides encontradas en el adenoma pleomorfo debiera sugerir otras posibilidades de diagnóstico como el carcinoma mucoepidermoide.

Cuando la enucleación del tumor no es completa por lo general recurrirá en su presencia nuevamente al cabo de unos meses en cualquier glándula que se presente; solo que en glándulas mayores es más alto el riesgo de reincidencia por la gran cantidad de tejido afectado. (24)

Osificación del Adenoma Pleomorfo.

El adenoma pleomorfo es una entidad tumoral compuesta de uno o más patrones histológicos con la presencia muy común de matriz condromixoide.

La formación de hueso es muy común pero a la vez rara, el hueso se forma en base a la metaplasia de áreas cartilaginosas de la neoplasia por medio de un proceso de osificación endocondral.

La matriz ósea aparece por el depósito directo de células mioepiteliales metaplásicas, lo contrario de osificación endocondral de otros casos.

La osificación del adenoma pleomorfo es muy rara, si se origina cerca del seno paranasal, un sitio que envuelve el tumor, en esta región ejerce una gran presión y la posibilidad de transformación maligna esta latente. (25)

Al ser enucleado no hay mucha seguridad de que no vuelva a reincidir, y podría presentarse ya como un osteosarcoma. (25)

El primer caso reportado de un adenoma pleomorfo con osificación fué en 1979; Se realizó la maxilectomía y la lesión recurrió en 1988 y está vez envolvió la región infratemporal, etmoidal y esfenoidal, incluso el piso nasal, se elimino la lesión; Un año después 1989 volvió a reincidir y se elimino nuevamente.

El reconocimiento de estructuras ductales y la monocircunscripción de el tumor ayuda para clarificar el diagnóstico del adenoma pleomorfo con exuberante osificación.

Transformación Maligna del adenoma pleomorfo.

Clínica y patologicamente existen diferencias obvias entre una neoplasia maligna y un tumor mixto benigno de glándulas salivales; La mayoría de las neoplasias son carcinomas ex-adenoma pleomorfo.

Los tumores mixtos malignos (Carcinosarcomas) son raros y más raras son las metástasis de Adenoma Pleomorfo. (26)

Solo el componente epitelial es maligno en el carcinoma que surge en un tumor mixto (Carcinoma ex-adenoma pleomorfo).

El carcinoma puede estar confinado dentro de la matriz del Adenoma Pleomorfo y puede invadir y tener la capacidad de metástasis.

El carcinoma ex-adenoma pleomorfo se caracteriza por estructuras ductales grandes, con frecuencia esta asociado con áreas epiteliales sólidas. (26)

La extensión de este tipo de lesiones además de invadir áreas perineurales se extiende hasta ganglios regionales.

Examen Histológico.

Para este examen se requieren casos con la evidencia histologica de tumor mixto benigno asociado a un componente maligno.

Secciones de lesiones primarias y recurrencias se tiñeron con hematoxilina - eosina, fueron examinadas a fondo siguiendo 4 objetivos:

- 1) Tipo histológico del componente maligno.
- 2) Estructuras regionales invadidas (Nervios, hueso, músculo)
- 3) Metástasis regional a ganglios linfáticos.
- 4) Estado de los márgenes quirúrgicos.

La edad de la mayoría de los pacientes examinados oscila entre los 24 y 68 años es más común en mujeres que en hombres. (26)

La distribución anatómica de este tipo de lesiones neoplásicas en orden decreciente es: glándula parótida, submandibular, sitios intraorales y cavidad nasal.

Muchos de los especímenes son carcinomas ex-adenoma pleomorfo de los cuales algunos son recurrentes después de haber sido tratados. Desde luego cuando ya existe una transformación maligna el tipo de carcinoma pertenece a la subclasificación:

- 1) Carcinomas ductales
- 2) Carcinoma indiferenciado
- 3) Carcinoma adenoideo quístico
- 4) Carcinoma terminal ductal
- 5) Carcinoma mioepitelial
- 6) Sin clasificación.

En cada una de estas neoplasias el número de pacientes que fallecen a consecuencia de estas neoplasias es del 50% que es un porcentaje muy alto, es decir de 15 pacientes con carcinoma ductal mueren 8, De 10 con carcinoma indiferenciado mueren 5.

Los carcinomas son histológicamente de bajo y alto grado de diferenciación y son predominantemente ductales en su citoarquitectura.

Para que un adenoma pleomorfo sea propicio para la transformación maligna es muy difícil, con una incidencia de 2%, pero se dan casos.

Cuando ocurre una alteración maligna es usualmente en la forma semejante a un adenocarcinoma, carcinoma mucoepidermoide, carcinoma epidermoide y carcinoma adenoideo quístico.

El primer caso de cambio maligno desde un adenoma pleomorfo con evidentes células carcinomatosas en la glándula submandibular fué descrito por Littman en 1987. (26)

Un examen macroscópico de los carcinomas ex-adenoma pleomorfo mostró que son sólidos o quísticos, de color amarillento, blanquecino o grisáceo, encapsulado y algunas veces muestra una masa ulcerada.

Estos tumores se originan en los conductos intercalados y puede producir túbulos compuestos de dos tipos de células epiteliales y mioepiteliales; el citoplasma de las células mioepiteliales tiene tendencia a ser hidropico y contiene glicogeno, estas células mioepiteliales están ordenadas y rodeadas por conjuntos trabeculares, las células epiteliales se ordenan en túbulos o se diseminan.

Aproximadamente 40% de las masas tumorales estan compuestas por grandes células con citoplasma, con escasas mitosis y células ordenadas en cordones, la pseudocapsula no esta separada de la porción tumoral; estas células también se tiñen con proteína S-100.

Se ha sugerido por la mayoría de los patólogos que las células tumorales malignas se originan en los conductos intercalados, donde estan establecidas células epiteliales y mioepiteliales.

Diagnóstico Diferencial.

Carcinomas en adenomas pleomorfos calcificados.

Las calcificaciones en glándulas salivales ocurre frecuentemente , o un sialolito en un conducto conlleva a una sialoadenitis crónica que posteriormente puede originar una inflamación que termina por convertirse en una neoplasia.

Muchas calcificaciones se encuentran en neoplasias benignas y malignas; la *combinación de calcificaciones y malignidad celular en adenomas pleomorfos* ha sido reportada raramente en la literatura durante los últimos 15 años, los primeros casos de este tipo se reportaron en 1970 por Brown, y en 1973 por Hinder. (27)

Algunos autores consideran que la calcificación es una característica de malignidad, el diagnóstico se dificulta, ya que los carcinomas ya sea en su fase primaria o de metástasis, en apariencia clínica o macroscópica dan la falsa impresión de ser una simple inflamación.

La recurrencia de tumores mixtos benignos de glándulas salivales ocurre en las siguientes circunstancias:

- 1) Cuando se rompe la capsula que recubre al tumor durante el procedimiento quirúrgico.
- 2) Incompleta excisión del tumor y la consecuente retención de lobulaciones y proyecciones hacia los tejidos.
- 3) Posible origen multifocal del tumor.

Existen antecedentes de frecuentes recurrencias del tumor mixto en glándula parótida y tumores asociados al nervio facial.

Índice.

Página.

1.- Introducción. -----	1
2.- Generalidades de Glándulas Salivales. -----	3
2.1.- Características y funciones de la saliva. -----	3
2.2.- Clasificación de las glándulas salivales. -----	6
2.3.- Sistema nervioso vegetativo. -----	9
3.- Sinonimia y Clasificación. -----	10
4.- Histogenesis. -----	13
5.- Características: A) Clínicas. B) Histopatológicas C) Inmunohistoquímica. ---	19
6.- Diagnóstico Diferencial. -----	28
7.- Pronóstico y Tratamiento. -----	32
8.- Frecuencia de Adenoma Pleomorfo en Fac. de Odontología del periodo. --- 1959 - 1997.	34
9.- Conclusiones. -----	42
10.-Referencias Bibliográficas. -----	45

El Adenoma Pleomorfo ha sido estudiado por investigadores, encaminando éstos, sus investigaciones hacia el origen de la neoplasia.

Muchos autores consideran que las células de reserva de los conductos, que a su vez están compuestas de células epiteliales y mioepiteliales, células secretoras, oncocitos y células de los diferentes tipos de conductos, sufren una alteración durante su diferenciación.

Capítulo: 8

Frecuencia de adenoma pleomorfo en Facultad de Odontología del periodo: 1959-1997.

Se revisaron los archivos del servicio de diagnóstico de Patología Bucal. en la división de estudios de posgrado de la Facultad de Odontología U.N.A.M.

Se procedió a localizar historias clínicas de pacientes con alguna afección en glándulas salivales, posteriormente separamos los casos de tumores de glándulas salivales y obtuvimos los correspondientes a Adenoma Pleomorfo.

Posteriormente se procedió a localizar las laminillas y cubos de parafina de la biopsia inicial para corroborar el diagnóstico.

En la mayoría de los casos fué necesario obtener nuevos cortes y teñirlos nuevamente para su mejor observación debido a que los cortes originales se encontraban deteriorados.

Los cortes histológicos están teñidos en su mayoría con Hematoxilina y Eosina, algunos casos con P.A.S., Azul Alciano y Tricrómica de Masson.

Se procedió a ordenarlos en base a la edad, sexo, localización y tamaño, para después realizar una tabla estadística del total de casos.

8.- Frecuencia de Adenoma Pleomorfo en Facultad de odontología del periodo:1959 - 1997.

Resultados: Total de Adenomas Pleomorfos: **45**

Casos Masculinos: **20**

Casos Femeninos: **25**

Promedio de edad de los pacientes afectados por éste tumor en escala ascendente de 1 año a la edad más alta de la presente estadística.

1 - 10 = 0
11 - 20 = 5
21 - 30 = 8.
31 - 40 = 11.
41 - 50 = 8.
51 - 60 = 8.
61 - 70 = 4
71 o Más = 1

Orden en base a localización.

Paladar duro:	12
Piso de Boca:	8
Glándula Parótida:	8
Labio Superior:	8
Mucosa Vestibular:	3
Glándula Sublingual:	1
Glándula Submandibular:	3
Desconocidos:	2

De 1959 a 1997 se realizaron 596 estudios histopatológicos de lesiones de glándulas salivales, de las cuales 72 casos (12 %) resultaron tumores de glándulas salivales: 45 Adenomas Pleomorfos (60.5 %), 22 carcinomas (30.5 %) y 5 adenomas (9 %).

De los 45 Adenomas Pleomorfos: 20 se presentaron en hombres y 25 en mujeres, la edad de los pacientes osciló entre los 11 y 72 años con un promedio de edad de 41 años.

El tamaño promedio de estas biopsias fue de 4.9 cms.

La zona anatómica intraoral más afectada fué el paladar con 12 casos (26 %) posteriormente piso de boca, Glándula parótida, labio superior con 8 casos cada uno (17 %)

Glándula Submandibular con 3 casos (6 %) al igual que en mucosa vestibular.

Casos desconocidos 2 (4 %) y en Glándula sublingual 1 caso (2 %).

9.- Conclusiones.

El Adenoma Pleomorfo es la neoplasia más común de glándulas salivales; Es un tumor mixto benigno que tiene su origen en las células mioepiteliales de los conductos intercalados que son delgados y pequeños y unen los acini con los conductos estriados.

Los Adenomas Pleomorfos muestran diversos patrones morfológicos, los cuales siempre estan combinados con células epiteliales y mioepiteliales.

Se realizó un estudio en el servicio de diagnostico en Patología bucal de la Facultad de Odontología U.N.A.M.

De 1959 a 1997 se realizaron 596 biopsias relacionadas con afecciones de glándulas salivales, de las cuales 72 casos (12%), resultaron tumores de glándulas salivales: 45 Adenomas Pleomorfos (60.5%) de los 72 casos; 22 carcinomas (30.5%) y 5 Adenomas (9%).

De los 45 Adenomas Pleomorfos: 20 se presentaron en hombres y 25 en mujeres; la edad de los pacientes oscilo entre los 11 y 72 años con un promedio de edad de 41 años.

El tamaño promedio de estas biopsias fué de 4.9 cms.

La zona anatomica intraoral más afectada fué el paladar con 12 casos (26%); posteriormente Piso de Boca, Glándula Parótida, Labio superior con 8 casos (17%) cada uno; Glándula Submandibular y Mucosa Vestibular con 3 casos (6%) cada uno, en 2 casos se desconoce su localización, un caso se presentó en glándula sublingual.

Comparando los resultados de esté estudio con los mostrados en la literatura hay diferencias importantes. Los resultados obtenidos por la Universidad de Washington (E.U.) en 1988, nos presenta un estudio de 426 casos de lesiones en Glándulas salivales menores, de las cuales 174 (41%) fueron clasificados como Adenomas Pleomorfos. (31)

La edad de los pacientes fué de 8 a 87 años con un promedio de 43.9 años.

El sitio más común fué el Paladar con 94 casos (54%) de los 174 tumores, subsecuentemente el Labio superior con 32 casos (18%), mucosa bucal 20 casos (11%), Vestibulo maxilar 17 casos (10%), sitio no específico 3 casos (2%), Labio inferior, Comisura labial y lengua con 2 casos (1%) cada uno y finalmente un caso en el trigono retromolar.

La edad de los pacientes afectados es mayor que en México, ya que la diferencia en el promedio de edad es de 2.9 años más; El Paladar duro sigue siendo anatómicamente el sitio más afectado por está neoplasia en Glándulas menores; Mientras que la Glándula Parótida en las mayores.

9.- Conclusiones.

En 2 casos (4%) de los Adenomas Pleomorfos se encontraron Cristales de Tirosina, se mencionan porque son muy raros y observarlos en pacientes de raza negra es común, mientras que es muy raro en pacientes de raza blanca o mestizos; No se ha podido establecer el porque de la presencia de estos cristales en el componente histologico de la neoplasia.

2 casos de lo 45 Adenomas Pleomorfos se presentaron en niños, 11 y 14 años respectivamente.

Después de la Glándula Parótida la Glándula Submandibular es la más afectada por este tumor en Glándulas mayores y la Glándula Sublingual en raras ocasiones; Como lo mencionan Masaya Okura, Tsutomu Hiranuma y Kanemitsu Shirasuna, en su artículo de Adenoma Pleomorfo en Glándula Sublingual de 1996 en la Universidad de Osaka (32)

Después de un largo estudio en 1954, 6880 Adenomas Pleomorfos, de un total de 13749 tumores de Glándulas salivales que fueron registrados en el instituto de Patología de las fuerzas Armadas, solo presentaron 10 casos en Glándula Sublingual; Mientras que en el servicio de diagnostico de Patología Bucal en tan solo 45 casos de Adenoma pleomorfo, 1 caso se presentó en Glándula Sublingual, lo cual nos dice que en México la población podría ser más afectada por esta neoplasia en Glándula Sublingual, a pesar de ser muy rara en esta localización.

La mayoría de los estudios en los últimos años se han encaminado a conocer la Histogenesis del Adenoma Pleomorfo, es decir las células en las que se origina la neoplasia, porque es muy difícil establecer las condiciones locales y sistemicas que se asocian y predisponen a la neoplasia de las células Glándulares que afecta.

El Adenoma Pleomorfo en niños es poco frecuente, pero al igual que el Adenoma Pleomorfo de Glándula Sublingual en el adulto, las frecuencias nos dicen que el indice de esta neoplasia en la población Mexicana es más alto que en otros países que reportan sus estadísticas.

4.- Histogenesis.

Adenomas Pleomorfos de la glándula parótida.

La mayoría de estas lesiones muestran una estructura epitelial y de elementos condromixoides.

Algunas neoplasias son compuestas exclusivamente por glándulas; tubulos, o acini y son diagnosticados como adenomas monomorficos.

La histogenesis del adenoma pleomorfo es muy discutida y ha dado origen a teorías como: Como que es una lesión originada por una transformación de las células epiteliales y elementos mesenquimatosas proliferativos.

Otra teoría es acerca de que la neoplasia es derivada por las células epiteliales y por sustancias secretadas por algunas zonas del estroma, por células epiteliales y mioepiteliales que participan de alguna manera en relación con otros productos de secreción intercelular.

Cuando estos tumores se examinan en el microscopio electrónico fijados en formalina ayuda mucho en el diagnóstico diferencial.

Esta técnica puede distinguir entre células largas de tumor mixto y las de otras lesiones que contienen células fibroblásticas que contienen muchos filamentos citoplasmicos, además abundante reticulo endoplásmico, colagena extracelular, etc; estas características ayudan al diagnóstico diferencial.

7.- Pronóstico y Tratamiento.

La gran mayoría de los pacientes con este tumor presentan inflamación y muy pocos dolor; Puede verse afectada alguna rama nerviosa como el septimo par craneal (Nervio Facial) esto cuando está involucrada la glándula parótida y suele presentarse parestesia. (30)

Cuando se realiza la parotidectomía se cuida de no cortar el nervio facial, pero si es necesario no queda alternativa.

En algunos casos es necesaria la radioterapia, debido a la dimensión de la lesión, aún después de haber sido enucleada y otras ocasiones el tratamiento es químioterapico.

Otro tipo de complicaciones cuando se extirpa un adenoma pleomorfo o cualquier neoplasia es: Una infección, una fistula, un sialolito o hemorragia postoperatoria.

Con respecto al nervio facial, es el más común que se afecta por la situación anatómica de la glándula.

Aún no se tiene conocimiento de algún caso en el que el nervio lingual o hipogloso sean afectados al hacer la extirpación del adenoma pleomorfo de la glándula submandibular cuando se presenta en ésta.

Son muy pocos los casos de recurrencia en Adenoma Pleomorfo, en cambio los carcinomas tienen un alto índice. (30)

Cuando la neoplasia está encapsulada, ayuda porque se puede extirpar la lesión sin quitar la glándula, pero hay casos donde no solo hay pseudocápsulas, tambien hay multiples nódulos que se extienden a otras regiones involucrando arterias, ramas nerviosas, músculos, piel y otros órganos vecinos cuando el tumor está muy crecido.

10.- Referencias Bibliográficas.

- 1.-Gonzales M, Ledesma C, Banderas JA. Mecanismos fisiologicos de la secreción salival. *Práctica Odontológica*. 1992;15:7-14.
- 2.-Ochoa CFJ, Fernández LRC. Neoplasias Orales. 1a ed. UNAM, México, 1996:75-7.
- 3.-Hirose BYH. *Ciencias de la Salud*. 2a ed. 1993;13:134-5.
- 4.-Seifert G, Brocheriou C, Cardesa A, Evennson JW. (WHO) International Histological clasification of salivary gland tumors. *Path Res Pract* 1990;186:555-81.
- 5.-Shafer WG, Hinne MK. Tumores de las glándulas salivales. *Tratado de Patología bucal*. 2a ed. México, 1987;233-61.
- 6.-Stead RH, Ali H, Quizilbash AH, Kontozoglou T, Daya AD, Riddell RH. An immunohistochemical study of pleomorphic adenomas of the salivary gland. *Human Pathol* 1988;19:32-40.
- 7.-Harrison JD, Auger DW. Ultrastructural observations on luminal structures of pleomorphic adenoma of parotid and submandibular salivary glands of man. *Virchows Archs A Pathol* 1989;415:559-63.
- 8.-Batsakis JG. Recurrent mixed tumor. *Otol Rhynol Laryngol* 1986;95:543-4.
- 9.-Linch MA, Brightman VJ, Grenberg MS. *Manual Práctico de Medicina bucal*. 2a ed. México, 1991;336-7.
- 10.-Regezi JA, Lloyd RV, Zarbo RJ, MacClatchey KD. Minor salivary gland tumors. A histologic and immunohistochemical study. *Cancer* 1985;55:108-15.
- 11.-Hirano T, Gluckman JL, de Vries EJ. The expression of alpha vascular smooth - muscle actin in salivary gland tumors. *Arch Otolaryngol Head neck Surg*. 1990;116:692-96
- 12.-Thomas K, Hutt MSR. Tyrosine crystals in salivary gland tumors. *J Clin Pathol* 1981;34:1003-5.
- 13.-Bullock WK. Mixed tumor of parotid gland with tyrosine crystals in the matrix. *J Clin Pathol* 1953;23:1238-9.
- 14.-Grosso LE. Synthesis of elastinn by pleomorphic adenomas. *J Oral Pathol Med* 1996;25:5-9.

- 15.-Langdon JD. Tumors of the salivary glands: Clinical analysis of 68 cases. *J Oral Maxillofac Surg* 1985;43:688-92.
- 16.-Merino MJ, Livolsi VA. Pleomorphic adenomas of the parotid gland resembling mesenchymal tumors. *Oral Surg* 1977;44:405-10.
- 17.-Malpica de Claveire E. Estudio de la frecuencia relativa de tumores benignos y malignos de la cavidad bucal, en un grupo de niños venezolanos. *Acta Odontológica Venezolana*. 1984;3:223-56.
- 18.-Maione B, Shan RB. Benign pleomorphic adenomas in children. *Otol Rhinol Laryngol* 1984;93:210-4.
- 19.-Merida FMT, De la cruz VM. Tumor mixto de las glándulas salivales. *Acta Odontológica Venezolana*. 1974;2-3:346-62.
- 20.-Mori M, Yamada K, Tanaka T, Okada Y. Multiple expression of Keratinns, vimentin, and S-100 protein in pleomorphic salivary adenomas. *Virchows Archiv B Cell Pathol* 1990;58:435-44.
- 21.-Ninomiya T, Okada R, Kobayashi K, Mori M, Tsukitani K. Immunohistochemical localization of the alpha and beta subunits of S-100 protein in pleomorphic adenoma of the salivary glands. *Virchows Archiv B Cell Pathol* 1989;57:63-75.
- 22.-Sato M, Hayashi Y, Hideo Y, Yanagawa T, Yura Y, Nitta T. Search for specific markers of neoplastic epithelial duct and myoepithelial cell lines established from human salivary gland and characterization of their growth in vitro. *Cancer* 1984;54:2959-66.
- 23.-Mills SE, Cooper PH. An Ultrastructural study of cartilaginous zones and surrounding epithelium in mixed tumors of salivary glands and skin. *Lab Invest* 1981;44:6-12.
- 24.-Vigliani R, Stramignoni A. Citologic localization of antigens from human saliva in pleomorphic adenomas of salivary glands. *Cancer* 1981;48:293-98.
- 25.-Lee KC, Chan JKC, Path MRC, Chong YW. Ossifying pleomorphic adenoma of the maxillary antrum. *J Laryngology and Otology* 1992;106:50-2.
- 26.-Tortoledo ME, Luna MA, Batsakis JG. Carcinomas ex-pleomorphic adenoma and malignant mixed tumors. *Arch Otolaryngol* 1984;110:172-6.
- 27.-Grymer LF, Jorgensen K, Lund C. Carcinoma in calcified pleomorphic adenoma of the submandibular gland. *J of Laryngology* 1982;96:373-76.

- 28.-Martínez I, Fernández MA, Vilaú PL, Camacho R, Pichs V. Adenoma pleomorfo algunos aspectos clínicos y terapéuticos. Rev Cub Oncología 1986;2(1):139-43.
- 29.-Laskawi R, Ellies M, Arglebe C, Schott A. Surgical management of benign tumors of the submandibular gland: a follow-up study. J Oral Maxillofac Surg 1995;53:506-8.
- 30.-Klijanienko J, Micheau C, Schwab G, Marandas P, Friedman S. Clear cell carcinoma arising in pleomorphic adenoma of the minor salivary. J of Laryngology and Otology 1989;103:789-91.
- 31.-Waldron CA, El-Mofty SK, Gnepp DR. Tumors of the intraoral minor salivary glands. Oral Surg Oral Med Oral Pathol 1988;66:323-33.
- 32.-Okura M, Hiranuma T, Shirasuna K, Matsuya T. Pleomorphic adenoma of the sublingual gland. J Oral Maxillofac Surg 1996;54:363-6.
- 33.-Rivera-Bastidas H, Ocanto RA, Acevedo AM. Intraoral minor salivary gland tumors: A retrospective study of 62 cases in a Venezuelan population. J Oral Pathol Med 1996;25:1-4.
- 34.-Loyola AM, De Sousa S, De Araujo VS. Minor salivary gland tumors: A retrospective study of 164 cases in a Brazilian population. Oral Oncol Eur J Cancer 1995;31B:197-201.
- 35.-Palmer RM, Lucas RB, Knight J, Gusterson B. Immunocytochemical identification of cell types in pleomorphic adenoma with particular reference to myoepithelial cells. J Pathol 1985;146:213-20.
- 36.-David R, Buchner A. Tanic acid - glutaraldehyde and pleomrphic adenomas of the salivary gland: An structural study. Journal of Oral Pathology 1982;11:26-38.

Capítulo: 4

Histogenesis

El origen de los adenomas pleomorfos es la principal preocupación de muchos investigadores, lo que ha creado un intenso debate en la histogenesis de esta lesión.

El primer grupo de tumores mixtos fue propuesto por Minssen en 1874, y el grupo donde aparece ya el adenoma pleomorfo fue propuesto por Willis.

La cuestión muy debatida es que si este surge desde una reserva multipotencial de células establecidas en glándula salival normal, en los conductos, acini y en células mioepiteliales.

Este tumor está constituido por la diferenciación de varios elementos contenidos en el estroma de la glándula salival principalmente epiteliales y mesenquimatosos. En años recientes la microscopía electrónica y la inmunocitoquímica se han aplicado para conocer el origen de este tumor. (6,7)

Con la microscopía electrónica se han podido clasificar diferentes tipos de células, pero algunos autores no están de acuerdo en la interpretación de los resultados ultraestructurales.

La inmunocitoquímica ha proporcionado evidencias de antígenos presentes en las fases evolutivas del tumor, la mayor parte de estos estudios demuestran la presencia de vimentina y filamentos intermedios de queratina en células mioepiteliales normales, además proteína S-100 y actina, no obstante la demostración inmunocitoquímica de antígenos epiteliales supone su naturaleza en los conductos de los adenomas pleomorfos.

Hübner y colaboradores (7) postularon que la célula mioepitelial es la causa de la diversidad de las células que componen la estructura morfológica del tumor, incluyendo la producción de las áreas fibrosas, mucinosas, condroides y óseas.

Regezi y Batsakis (8) postularon que la célula de reserva del conducto intercalado puede diferenciarse en células ductales y mioepiteliales y esto último, a su vez, puede sufrir metaplasia mesenquimal, debido a que, de forma hereditaria tiene propiedades parecidas al músculo liso; además puede ocurrir la diferenciación en estas células mesenquimatosas.

Recientemente, Batsakis (8) examinó la tumorigenesis de la glándula salival y mientras que aún se consideraba a las células de reserva del conducto intercalado como el precursor histogénico del adenoma pleomorfo, se

estableció que el papel de la célula mioepitelial todavía es incierto y que puede tener una participación histogénica activa o pasiva.

Dardick y col.(9) cuestionaron el papel de las células de reserva ductal y mioepitelial; Además, establecieron que una célula epitelial que ha sido alterada en forma neoplásica con el potencial para realizar una diferenciación multidireccional puede ser desde el punto de vista histogénico el origen del adenoma pleomorfo.

La proteína S-100 de gran ayuda para diferenciar lo epitelioide y las regiones mixoides en estos tumores, por lo tanto se decidió evaluar la presencia y distribución de una variedad de antígenos en distintas regiones morfológicas del adenoma pleomorfo.

La distribución de estos antígenos ha sido investigada en glándulas salivales normales, para tratar de comprender mejor la histogenesis de estos tumores.

No obstante la mayor parte de los trabajos acerca de estos tumores salivales coinciden en que el origen es puramente epitelial.

La teoría del origen epitelial se basa en comparar primero células normales de glándula salival sana con células neoplásicas del tumor en el mismo tipo de glándula.

Bill Roth (9) sugiere que el origen es en el tejido conectivo, otros autores sugieren un origen mesenquimatoso.

Estudios inmunocitoquímicos (10,11) demuestran que las células tumorales contiene prequeratina y de vimentina.

La presencia de prekeratina es una característica en las células de origen epitelial; y el vimentín se encuentra en las células de origen mesenquimatoso.

El tumor mixto no está constituido de distintas formas celulares, al contrario ésta es una continuación de características citoplasmicas de células epiteliales y mesenquimatosas, las células no lagunares se presentan en la matriz y en las orillas de los grupos celulares que contienen mesénquima y características epiteliales.

La transformación condrocítica de estas células imita embriológicamente la condrogénesis

Histogenesis.

La compleja combinación de epitelio y mesénquima en Adenomas Pleomorfos benignos a creado controversia en lo concerniente a su composición celular y la manera en la cual se forman los elementos del mesenquima, Por lo que los patólogos han llegado a un acuerdo en la manera en que coexisten estructuras epiteliales con la matriz del mesenquima para tener apariencia condromixoide y cartilaginosa.

Tinciones con azul de toluidina mostraron una minoría de células en las áreas cartilaginosas situadas en espacios lagunares, se observan las células con bordes serrados e irregulares, núcleo excéntrico, grandes vacuolas están presentes en el citoplasma; En algunas células las vacuolas están localizadas en la periferia, separadas desde los núcleos por una banda perinuclear de citoplasma homogéneo, las células esparcidas contenidas en uno o más cuerpos metacromáticamente teñidos, las lagunas contorneadas por azul oscuro en su borde y las masas de restos granulares adyacentes son numerosos.

La mayor parte de las células sin vida ocupan espacios lagunares en las áreas cartilaginosas.

Las agrupaciones celulares contienen células que son casi idénticas a las encontradas en la matriz cartilaginosa, excepto en el citoplasma vacuolizado donde no se encontraron cuerpos metacromáticos.

Estas células son típicamente localizadas en las orillas de grupos de células donde hay formación e interface con la matriz, estas están separadas por un espacio intercelular extenso que contiene material mucinoso esparcido cerca del centro de algún grupo celular donde hubo transformación hacia células grandes que están conectadas por numerosos puentes intercelulares y forman un lumen grande estructuralmente.

Cristales de tirosina en tumores de glándulas salivales.

Durante un estudio histopatológico de tumores de glándulas salivales en pacientes de Malawi, se localizaron cristales de tirosina en adenomas pleomorfos. (12)

Con frecuencia este tipo de cristales están asociados a estos tumores.

Un promedio de 2 adenomas pleomorfos por cada 10 casos presentan estos cristales.

Se tiñen con sustancias convencionales, tales como la hematoxilina y eosina.

Los cristales de tirosina no son observados en otro tipo de tumor benigno, generalmente se observan en áreas mixoides del adenoma pleomorfo, pero también en áreas mixocondroides y epitelioides.

Es frecuente encontrar áreas con muchos cristales y en ocasiones se encuentran pocos, los cristales tienen forma de rosetas y usualmente se tiñen de color rosa con hematoxilina y eosina o se tiñen escasamente basofílicos.

Bullock (12) notifico casos de cristales de tirosina en tumores mixtos de glándulas parótidas , tanto en pacientes negros como en blancos.

Los reactivos usados para identificar los cristales de tirosina dependen de la presencia del grupo hidroxifenólico en la molécula de la tirosina.

No hay correlación entre las edades tanto del tumor como del paciente para que existan depósitos de cristales.

Los resultados de los estudios aparentan que la raza negra con tumores mixtos es más susceptible a que se depositen dichos cristales en adenomas pleomorfos.

Las diferencias raciales tal vez tengan que ver, sobre todo los pigmentos del metabolismo.

Estudios experimentales indican que el exceso de fenilalanina y tirosina en ratas produce cambios patologicos en muchos tejidos pero no el depósito de cristales.

Los cristales de tirosina no son vistos en tejidos de pacientes con tirosinosis donde en la sangre y orina las concentraciones son altas.

Algunos aminoacidos han sido identificados por medio de la cromatografía en tumores que contienen cristales de tirosina y se busca la relación que podrian tener.

En 1953 Bullock (13) reportó un caso de adenoma pleomorfo de glándula parótida con un contenido de cristales de tirosina; Otros reportaron los mismos cristales en tumores mixtos benignos y malignos.

Para poder observar los cristales de tirosina, generalmente los tumores son fijados en formalina al 10% y posteriormente procesado para microscopía de luz; Se utilizan hematoxilina y eosina (H y E), Ácido periodico de Schiff (PAS), azul alciano con un Ph de 2.5, también se puede utilizar la tinción tricrómica de Masson y de Van Gieson.

Para observar con microscopía de luz es necesario reprocesar las laminillas que fueron fijadas y teñidas con los métodos convencionales.

En la división de estudios de posgrado se localizaron casos de adenoma pleomorfo con cristales de tirosina, estos casos se descubrieron al hacer una revisión de todos los casos de adenoma pleomorfo archivados en el departamento de diagnóstico de patología.

4.-

Síntesis de Elastina por adenomas pleomórficos.

La elastina extracelular y las fibras de elastina son un resultado de la síntesis de proteínas.

El monómero proteínico soluble Tropoelastina, es un complejo mixto de isoformas resultado de la única copia del "Gene" de la elastina.

En el espacio extracelular existe secreción de tropoelastina la que a su vez produce elastina insoluble. (14)

La elastina asociada a microfibrillas proteínicas resultan de la formación de fibras elásticas.

Los adenomas pleomórficos parecen mostrar diversos patrones morfológicos los cuales siempre están combinados con células epiteliales y mioepiteliales.

Las células tumorales de los adenomas sintetizan abundante matriz extracelular, que es una característica de la mayoría de estos tumores mixtos; El encontrar tejido mixoide, fibras, material hialino y cartilago comprueba que el organismo del ser humano puede reaccionar en formas diferentes cuando la integridad de las células glandulares es afectada por tejido inflamatorio.

Los estudios histoquímicos y ultraestructurales identifican elastina y fibras elásticas en la matriz de los adenomas. (14)

La elastina se encontró en la mayoría de las neoplasias y existe mucha relación con la diferenciación mixocondroide, En la mayoría de los tumores, la elastina es poca y no tiene una relación física con las fibras de la capsula del tumor o las arterias que se encuentran rodeando la neoplasia.

Los estudios recientes y sugieren que la elastina se deposita en el estroma por las mismas células tumorales.

Por lo que en los últimos 15 años se han mejorado las tinciones y sus técnicas para obtener resultados más nítidos; sobre todo para localizar determinadas estructuras.

Para poder observar las fibras colágenas y las masas densas de elastina se introdujeron en ácido tánico y en glutaraldehído para observar al microscopio electrónico. (14)

La mayoría de las fibras se tiñen intensamente, midiendo de 20 nm a 50 nm, estando cerca de células pseudocartilaginosas. Las células cartilaginosas generalmente son ovales con un núcleo largo y un citoplasma limitado, el retículo endoplásmico y el aparato de Golgi son evidentes.

El ácido tánico y el glutaraldehído seguido de una postfijación con metales pesados fué introducido por primera vez por Mizuhira y Futaesaku en 1971. Posteriormente Rodwald y Karnovski en 1974 y Wagner en 1976. (14)

Numerosos filamentos se notan en el citoplasma, están desordenados y miden de 10 nm a 12 nm.

El espacio extracelular revela la presencia de finas fibras colágenas que miden 30 nm, están desordenadas y distribuidas en el área pericelular y con frecuencia tienen periodicidad incompleta, grandes y largos grupos de material denso, parte del cuál está rodeado por filamentos, observados generalmente en el núcleo celular.

En la periferia del citoplasma de estas células hay una variante de vesículas, estas vesículas exhiben una membrana trilaminar y una uniforme y densa capa similar a la expuesta por las fibras elástica, estas vesículas no muestran relación con el retículo endoplásmico o el aparato de Golgi.

Capitulo: 3

Sinonimia.

Adenoma Pleomorfo.

El tumor benigno "mixto" se ha conocido bajo una gran variedad de nombres a través de los años , por ejemplo:

- 1.- Enclavoma
- 2.- Branquioma
- 3.- Endotelioma
- 4.- Encondroma
- 5.- Tumor mixto benigno
- 6.- Tumor mixto
- 7.- Adenoma Pleomorfo.

Pero el termino de Adenoma Pleomorfo que fué sugerido por Willis (5) Caracteriza con más exactitud el patron histológico poco usual que presenta la lesión.

Existe un acuerdo casi universal de que este tumor no es un tumor mixto en el sentido verdadero de que fuese teratomatoso o que se derivase de más de un tejido primario.

Su complejidad morfológica es el resultado de la diferenciación de las células tumorales; y las áreas fibrosas, hialinizadas, mixoides, condroides e incluso óseas son el resultado de la metaplasia o son de hecho, producto de las células tumorales.

Muchos autores consideran que la variedad histologica de la lesión, se debe a la infiltración de la neoplasia misma, que a su vez invade otras estructuras , como lo son músculos, nervios, arterias, hueso, etc., y con esto es muy facil encontrar en este tipo de neoplasias , variantes histologicas, pero no son originadas por la neoplasia en sí.

Cuando se rompe la cápsula es frecuente la invasión de otras áreas, provocando reacciones de los tejidos invadidos, como inflamación, y posterior transformación celular, que se entremezcla con las células del tumor.

Capítulo: 7

Pronóstico y Tratamiento: El diagnóstico clínico de estas neoplasias es muy importante, ya que en la práctica clínica es frecuente pasar por alto no solo tumores de glándulas salivales, si no otro tipo de lesiones .

Por lo que un examen minucioso de la cavidad oral por el clínico debe llevarse a cabo comenzando por el istmo de las fauces, carrillos, vestibulos bucales superiores e inferiores, piso de boca, paladar duro, encias del maxilar y mandíbula, lengua, frenillos, labios y conductos de Warthon y Stenon. (28)

Con una exploración de la cavidad bucal en general, y no solo de los dientes se podran detectar lesiones que antes se pasaban por alto por falta de experiencia, Por lo que es muy importante que el clínico acuda a los libros de patología , cursos, congresos, etc. para mantenerse al tanto en conocimientos y así realizar exámenes orales con plena seguridad de lo que busca.

El tratamiento primario de los adenomas pleomorficos de la parótida es la extirpación quirúrgica.

La extensión de la excisión quirúrgica recomendada varía desde la excisión local cuidadosa para eliminar lo menos posible de tejido sano y el lóbulo total involucrado.

La enucleación simple en estos tumores no puede recomendarse, puede haber un plano bien marcado de separación entre la glándula y el tumor en la mayoría de las zonas, pero al menos en algunas áreas de contacto, el plano de separación puede encontrarse inmediatamente por debajo de la superficie del tumor. Además, los nidos de tejido tumoral viables dentro de la cápsula y las excrescencias peninsulares del tumor pueden ser quirúrgicamente inaccesibles. (29)

El tratamiento de ésta neoplasia en las glándulas submandibular y sublingual es en general la excisión glandular total.

Los adenomas pleomórficos de las glándulas salivales menores, por lo general se tratan de manera más conservadora.

La eliminación de las neoplasias junto con una porción de tejido vecino normal es adecuada.

Con procedimientos quirúrgicos más radicales, la tasa de recurrencia ha disminuido a menos del 1%, Si los tumores recurren, esto resulta probablemente de una eliminación inicial incompleta. Las lesiones recurrentes son invariablemente multifocales, ésto al parecer está cusado por la siembra de algunas células durante la eliminación, o el haber dejado los nidos que se encontraban dentro de la cápsula. La recurrencia puede presentarse incluso 40 años después del tratamiento inicial, al parecer un aumento del peligro de malignización está latente con la recurrencia. (29)

9.- Conclusiones.

El conocimiento por parte del clínico acerca del origen, transformación celular, y manifestaciones clínicas de las neoplasias mixtas de glándulas salivales, no es muy aceptable.

La mayoría de los clínicos dejan pasar desapercibidas neoplasias que apenas comienzan a crecer y por lo mismo a manifestarse en los tejidos adyacentes.

Un estudio de todos los tumores mixtos, oncocitomas, neurilemomas, hiperplasias fibrosas, adenomas canaliculares, carcinomas, etc., resultaría muy complejo y difícil de asimilar., Pero el hecho de que se tengan en mente durante un examen clínico del paciente ayudara a ya no digamos identificar pero si a localizar determinados crecimientos anormales de las mucosas, glándulas, hueso, tejido conjuntivo, tejido nervioso, etc.

Dentro de la clasificación de neoplasias de glándulas salivales, el Adenoma pleomorfo es muy común, al igual que otros tumores., Por lo tanto debemos familiarizarnos con ellos, porque durante el ejercicio de la clínica será muy importante diagnóaticarlos y así poder canalizarlos a la institución competente para su tratamiento.

Normalmente un tumor mixto es benigno, de cada 100 Adenomas pleomorfos, solo el 7% tienen tendencia a la transformación maligna., Por lo tanto es de vital importancia localizar cualquier tipo de neoplasia en cavidad bucal, Aunque no conozcamos las etapas de desarrollo, si tenemos conocimiento de lo que es normal o anormal en cavidad oral, es por eso que al encontrar este tipo de tumores hay que remitirlos para su tratamiento. Estaríamos salvando la vida del paciente, ya que nosotros al no hacerle saber al paciente que en la boca tiene un tumor, ya sea por negligencia o falta de conocimiento acerca de neoplasias en cavidad oral con el paso de los años puede ser de consecuencias letales.