

368
rej.



UNIVERSIDAD NACIONAL AUTÓNOMA
DE MÉXICO

FACULTAD DE ODONTOLOGÍA

ABSCESO PERIAPICAL AGUDO.

T E S I N A

Que para obtener el título de
Cirujano Dentista
presenta:

ISRAEL SÁNCHEZ PARRA

Asesor:

C.D. CARLOS TINAJERO MORALES.

Va. Bp.
[Firma manuscrita]

Ciudad Universitaria, 1998.



TESIS CON
FALLA DE ORIGEN

262480



Universidad Nacional
Autónoma de México

Dirección General de Bibliotecas de la UNAM

Biblioteca Central



UNAM – Dirección General de Bibliotecas
Tesis Digitales
Restricciones de uso

DERECHOS RESERVADOS ©
PROHIBIDA SU REPRODUCCIÓN TOTAL O PARCIAL

Todo el material contenido en esta tesis esta protegido por la Ley Federal del Derecho de Autor (LFDA) de los Estados Unidos Mexicanos (México).

El uso de imágenes, fragmentos de videos, y demás material que sea objeto de protección de los derechos de autor, será exclusivamente para fines educativos e informativos y deberá citar la fuente donde la obtuvo mencionando el autor o autores. Cualquier uso distinto como el lucro, reproducción, edición o modificación, será perseguido y sancionado por el respectivo titular de los Derechos de Autor.

AGRADECIMIENTO

Deseo agradecer infinitamente a DIOS, por darme la oportunidad de concluir el presente trabajo y mis estudios.

Agradezco a mi Madre por su apoyo, pues hizo un gran esfuerzo para que terminara mis estudios.

Sinceramente quiero darle las gracias a todos lo profesores, por su tiempo y dotarme de sus conocimientos. Doy gracias a mis compañeros, por su amistad y comprensión.

Quiero agradecer muy en especial a mi Esposa por su apoyo y cariño incondicional.

INDICE

INTRODUCCION

CAPITULO I

HISTOLOGIA Y FISILOGIA DEL LIGAMENTO PERIODONTAL.....	1
1.- Formación del ligamento periodontal.....	2
2.- Aspectos microscópicos normales del ligamento periodontal.....	3
a)Fibras principales.....	3
b)Elementos celulares.....	5
c)Restos epiteliales.....	8
d)Cementículos.....	8
3.- Riego sanguíneo.....	9
4.- Linfáticos del ligamento periodontal.....	10
5.- Inervación del ligamento periodontal.....	10
6.- Funciones del ligamento periodontal.....	11
a)Función física.....	11
b)Función formativa.....	11
c)Función nutritiva y sensorial.....	12

CAPITULO II

LESIONES PERIAPICALES Y LESIONES PERIODONTALES ENDODONTICAS.....	13
1.- Lesiones periapicales.....	13
a) Periodontitis apical aguda.....	13
b) Periodontitis apical crónica.....	15
c) Absceso periapical agudo.....	18
d) Periodontitis apical supurativa.....	19
e)Osteítis condensante.....	20

2.- Lesiones periodontales endodónticas.....	22
a)Lesión endodóntica primaria.....	23
b)Lesión endodóntica primaria con afección periodontal secundaria.....	25
c)Lesión periodontal primaria.....	26
d)Lesión periodontal primaria con afección endodóntica secundaria.....	26
e)Lesión verdadera combinada.....	27

CAPITULO III

HISTOLOGIA Y PROCESO DE INFLAMACION DE LA PULPA.....	29
--	----

CAPITULO IV

ETIOLOGIA DEL ABSCESO PERIAPICAL AGUDO.....	33
1.- Formación del absceso periapical agudo.....	33
2.- Flora microbiana.....	37

CAPITULO V

DIAGNOSTICO DEL ABSCESO PERIAPICAL AGUDO.....	39
1.- Absceso dentoalveolar agudo en fase inicial.....	40
a)Aspecto histopatológico.....	40
b)Semiología y diagnóstico.....	41
2.- Absceso dentoalveolar agudo en evolución.....	43
a)Aspecto histopatológico.....	44
b)Semiología y diagnóstico.....	44
3.- Absceso dentoalveolar agudo evolucionado.....	46
a)Aspecto histopatológico.....	46
b)Semiología y diagnóstico.....	47

CAPITULO VI

TRATAMIENTO.....	50
1.-Desbridamiento.....	50
2.- Drenaje quirúrgico.....	55
CONCLUSIONES.....	62
BIBLIOGRAFIA.....	63

INTRODUCCION

A través de los años la endodoncia ha tenido un gran auge dentro de la odontología, ya que ésta se encarga de estudiar la prevención y el tratamiento de las enfermedades pulpares y periapicales.

Cada vez se conoce más el concepto de la endodoncia a nivel público. La gente comenta que se le ha hecho una obturación en el conducto radicular y esto provoca la desaparición del temor hacia el dentista, por lo tanto, el cirujano dentista debe estar bien familiarizado con las enfermedades pulpares y periapicales así como su tratamiento.

El absceso periapical es una de las lesiones periapicales más graves que puede padecer el paciente, ya que es de una evolución rápida, acompañada de un intenso dolor.

Para el buen manejo de esta enfermedad, se debe conocer su etiología, sus signos y síntomas para comprobar el diagnóstico y finalmente realizar el tratamiento adecuado.

CAPITULO I

HISTOLOGIA Y FISIOLOGIA DEL LIGAMENTO PERIODONTAL

El ligamento periodontal es el tejido conectivo blando situado entre el cemento que cubre la raíz del diente y el hueso que forma la pared de su alvéolo. Su anchura varía entre 0.15 a 0.38 mm, con su porción más delgada alrededor del tercio medio de la raíz . El ancho promedio del ligamento periodontal es de 0.21mm entre los 11 a 16 años de edad, de 0.18 mm entre los 32 y 52 años y de 0.15 entre los 51 y 67 años, lo que indica una disminución progresiva del ancho con la edad . Es un tejido conectivo adaptado particularmente bien a su función principal, mantener el diente a su alvéolo.(21)

Se han dado diversos términos a este tejido: membrana peridental, pericemento, periostio dental y membrana alveolodental. Se llama membrana a pesar de que no se parece a otras membranas fibrosas como las fascias, las cápsulas de los órganos, el pericondrio, o el periostio. Tiene ciertas semejanzas estructurales y funcionales con esos tejidos, pero es diferente en cuanto sirve no sólo como el pericemento para el diente, y periostio para el hueso alveolar, sino también principalmente como ligamento suspensorio para el diente. Por lo tanto, es más apropiado el término de ligamento periodontal. (11)

1. FORMACION DEL LIGAMENTO PERIODONTAL

Se desarrolla a partir del saco dentario o fólculo, que es una capa circular del tejido conectivo que rodea al germen del diente. Con base en estudios histológicos, histoquímicos, embriológicos y de trasplantes, Ten Cate sugiere que el fólculo dentario sea definido sólo como la zona inmediata en contacto con el órgano dentario y continúa con el ectomesénquima de la papila dentaria. Esta envoltura (a la cual Ten Cate reserva el nombre de "fólculo dentario") consta de fibroblastos del ligamento. Además, las células mesenquimales indiferenciadas perivasculares de vasos cercanos a la superficie del hueso alveolar también dan origen a fibroblastos del ligamento periodontal. El depósito del hueso alveolar se presenta al mismo tiempo que la organización del ligamento.

Estudios en el mono ardilla muestran que durante la erupción, primero se observan las fibras del cemento y después las de Sharpey que salen del hueso. Cuando el diente alcanza la función oclusal, los haces de fibras se vuelven más densos y pronto se organizan en las disposiciones clásicas de fibras principales.

Sin embargo, las fibras transeptales y crestalveolares se desarrollan una vez que el diente brota en la cavidad bucal.

2.- ASPECTOS MICROSCOPICOS NORMALES DEL LIGAMENTO PERIODONTAL

a) Fibras principales.

Los elementos más importantes del ligamento periodontal son las fibras principales, las cuales son de colágena, se encuentran distribuidas en haces y siguen un curso ondulado cuando se observan en corte longitudinal. El microscopio electrónico muestra una relación estrecha entre las fibras colágenas y los fibroblastos. Los extremos terminales de las fibras principales que se insertan en cemento y hueso se llaman fibras de Sharpey.⁽²⁾


Las fibras principales se dividen en los siguientes grupos: crestalveolares, horizontales, oblicuas, apicales⁽⁹⁾ y transeptales.⁽²⁾

El grupo de la cresta alveolar, que se extiende desde el área cervical de la raíz, hasta la cresta alveolar; el grupo horizontal, que recorren en forma perpendicular, desde el diente hasta el hueso alveolar; el grupo oblicuo están orientadas de modo oblicuo con inserciones en el cemento y se extienden más oclusalmente en el alvéolo, el grupo apical, se diseminan desde el ápice del diente hasta el hueso⁽⁹⁾ y las fibras transeptales se extienden interproximalmente arriba de la cresta alveolar y se insertan en el cemento de los dientes adyacentes.

Se les encuentra constantemente; se regeneran aun después de la destrucción del hueso alveolar que ocurre en la enfermedad periodontal.(2)

Se encuentran otras fibras que se interdigitan en ángulos rectos o se extienden alrededor de otros fascículos de fibras regularmente dispuestos entre ellos.

Fibras transeptales



(2)

En el tejido conectivo intersticial, entre los grupos de fibras principales, se encuentran fibras colágenas menos regularmente dispuestas, dicho tejido contiene vasos sanguíneos, linfáticos y nervios. Otras fibras, relativamente escasas, son las elásticas y las llamadas de oxitalán (resistentes al ácido) que se distribuyen alrededor de los vasos sanguíneos y se insertan en el cemento, en el tercio cervical de la raíz. Su función no es clara pero diversos investigadores creen que representan una forma inmadura de elastina.

Pequeñas fibras colágenas se han descubierto en relación con las fibras principales más largas. Al parecer forman un plexo y se les denomina fibras "indiferentes".

Los haces principales constan de fibras individuales que forman una red continua con anastomosis entre el diente y el hueso. Se ha señalado que en lugar de ser continuas, las fibras individuales están formadas por dos partes separadas, partidas longitudinalmente, que se hallan entre el hueso y el cemento, en una zona que se denomina plexo intermedio.

El plexo se encuentra en el ligamento periodontal de los incisivos con crecimiento continuo en animales, pero no en los dientes posteriores; y en los dientes con erupción activa de seres humanos y monos, más no después de que alcanzan el contacto oclusal. Se supone que la reorganización de los extremos de las fibras en el plexo acomoda la erupción del diente, sin necesitar la inserción de nuevas fibras en ésta y el hueso. Hay dudas respecto de la existencia de dicho plexo; algunos investigadores consideran que se trata de un agente microscópico y no se ha hallado evidencia de su existencia al rastrear la formación de fibra colágena con prolina radioactiva.

b) Elementos celulares.

Los elementos celulares del ligamento periodontal son fibroblastos, células

endoteliales, cementoblastos, osteoblastos, osteoclastos, macrófagos hísticos y cordones de células epiteliales que se denominan "restos epiteliales de Malassez" o "células epiteliales en descanso".

Los fibroblastos son las células más abundantes de ligamento periodontal; sintetizan colágena mediante la producción de una molécula precursora denominada procolágena. Se cree que ésta se traslada en el interior de la célula en pequeños gránulos secretores elongados. Al salir de la célula, las moléculas de procolágena se modifican químicamente y aparecen las fibras colágenas.

Los fibroblastos de ligamento tienen la capacidad de fagocitar las fibras colágenas "viejas" y degradarlas mediante hidrólisis enzimática. De esta manera la renovación de colágena parece estar regulada por el mismo tipo de célula. En el ligamento periodontal adulto hay subpoblaciones de fibroblastos fenotípicamente distintas y funcionalmente diferentes, aunque se vean idénticas cuando se les observa con o sin microscopio. Las distintas subpoblaciones pueden tener diferentes funciones como secreción de colágena de diversos tipos, producción de colagenasa y así por el estilo. (2)

Osteoblastos y osteoclastos: Como para el hueso en todo el resto del cuerpo, el hueso del alvéolo se encuentra en resorción y reconstrucción constantes. La resorción se efectúa por los osteoclastos, y la formación de hueso nuevo se inicia por la actividad de los osteoblastos.

Donde hay formación de hueso, se encuentran osteoblastos a lo largo de la superficie de la pared del alvéolo óseo, y las fibras de ligamento periodontal pasan entre ellos. Estas células por lo regular son de forma irregularmente cuvoide, con núcleo único grande que contiene nucléolos de gran tamaño y partículas finas de cromatina. Las fibras del ligamento periodontal son aseguradas al hueso por la formación de éste alrededor de sus extremidades. Los osteoclastos son ordinariamente multinucleados y se cree que se originan por la fusión de células mesenquimatosas indiferenciadas en el ligamento periodontal. Se encuentran únicamente durante el proceso de resorción ósea activa. Se supone que produce enzimas que disuelven los componentes orgánicos del hueso y producen probablemente agentes quelantes capaces de disolver las sales de calcio. Cuando su citoplasma se pone en contacto con el hueso, se forman huecos o depresiones llamadas lagunas de Howship o de resorción. cuando termina la resorción ósea los osteoclasteos desaparecen.

Los cementoblastos, cementocitos, son células del tejido conjuntivo que se encuentran en la superficie del cemento, entre las fibras. se trata de células cuboides, grandes, con núcleo esférico u ovoide, activas en la formación del cemento y tienen prolongaciones irregulares digitiformes, que se adaptan alrededor de las fibras que se extienden desde el cemento.(11)

C) Restos epiteliales.

Forman un enrejado en el ligamento periodontal y aparecen como grupos aislados de células o como cordones entrelazados, según el corte de la muestra microscópica.

Los restos epiteliales se distribuyen cerca del cemento, a través del ligamento periodontal, de la mayor parte de los dientes y son más numerosos en la región apical y cervical. (2)

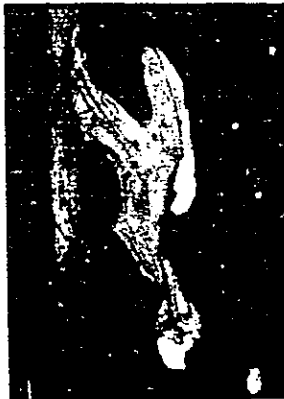D) Cementículos.

A veces se encuentran cuerpos calcificados o cementículos en el ligamento periodontal, especialmente en personas ancianas. Estos cuerpos pueden permanecer libres en el tejido conjuntivo, pueden fusionarse en masas calcificadas grandes, o pueden estar unidos con el cemento. Conforme el cemento se engruesa con la edad, puede rodear a estos cuerpos. Cuando se encuentran adheridos al cemento forman excementosis. No se ha declarado el origen de estos cuerpos calcificados, pero se supone que las células epiteliales degeneradas forman el núcleo para su calcificación.(11)

3.- Riego sanguíneo.

El riego sanguíneo deriva de las arterias alveolares inferiores y superiores hacia la mandíbula y el maxilar, respectivamente llega al ligamento periodontal por tres vías: los vasos apicales, los vasos que penetran desde el hueso alveolar y los vasos anastomosados de la encía. Los vasos apicales se dividen en ramas y riegan la región apical del ligamento antes de entrar en la pulpa dentaria. Los vasos transalveolares son ramas de los intraseptales perforan la lámina dura y entran en el ligamento. Los intraseptales continúan hacia la encía para vascularizarla; estos vasos gingivales se anastomosan con los de ligamento de la región cervical.

Vasos pequeños en conductos



(2)

4.- Linfáticos del ligamento periodontal.

Drenan la región apical del epitelio de unión, pasan hacia el ligamento periodontal y acompañan a los vasos sanguíneos a la región periapical. De ahí pasan por el hueso alveolar al conducto dental inferior de la mandíbula o al infraorbitario del maxilar y al grupo submaxilar de ganglios linfáticos.(2)

5.- Inervación del ligamento periodontal.

La inervación del ligamento periodontal proviene de los nervios maxilar superior o dentario inferior, cuyas ramas inervan el ligamento de dos maneras. Primero , pequeños haces de fibras nerviosas corren desde la región apical de la raíz hacia el margen gingival. Estas están unidas por una segunda serie de nervios que penetran el ligamento horizontalmente a través de los foraminas alveolares . Estas últimas fibras se ramifican a medida que penetran el ligamento, una rama corre hacia apical y la otra hacia gingival. Se encuentran fibras de pequeño y gran diámetro, siendo mielínicas las grandes fibras y mielínicas o amielínicas las pequeñas. Se cree que las pequeñas fibras finalizan como terminaciones nerviosas libres y que se asocian con la percepción del dolor, mientras que las fibras de gran diámetro lo hacen en las terminaciones especializadas. En los seres humanos, hay dos tipos de especializaciones terminales complejas. Una es una unidad que consta de una sola fibra nerviosa

mielínica, acompañada de varios nervios amielínicos rodeados por una cápsula regular. La otra es una unidad compuesta por dos o más terminaciones nerviosas encapsuladas. Se cree que estas terminaciones compuestas son mecanorreceptoras.(21)

6.- FUNCIONES DEL LIGAMENTO PERIODONTAL.

El ligamento periodontal tiene cuatro funciones principales: física, formativa, nutritiva y sensorial.

a) Función física.

Estas funciones son: 1) transmitir las fuerzas oclusales al hueso, 2) insertar el diente en el hueso, 3) mantener los tejidos gingivales con relación apropiada con el diente, 4) resistir el efecto de las fuerzas oclusales (absorción de choque) y 5) aportar una "envoltura de tejido blando" para proteger los vasos y nervios de daños causados por fuerzas mecánicas.(2)

b) Función formativa.

Esta función es ejecutada por los cementoblastos y los osteoblastos, esenciales en la elaboración del cemento y del hueso, y por los fibroblastos que forman las fibras del ligamento.(11)

c) Función nutritiva y sensorial.

El ligamento periodontal suministra nutrientes al cemento, hueso y encía mediante vasos sanguíneos y aporta drenaje linfático. La inervación del ligamento proporciona sensibilidad propioceptiva y táctil, la cual detecta y localiza las fuerzas externas que actúan en cada uno de los dientes y desempeña importante papel en el mecanismo neuromuscular que controla la musculatura masticatoria.(2)

CAPITULO II

LESIONES PERIAPICALES Y LESIONES PERIODONTALES ENDODONTICAS

1.- Lesiones periapicales.

Las lesiones periapicales de origen pulpar se clasifican en base en hallazgos clínicos e histológicos.

Estas lesiones se clasifican en cinco grupos principales: periodontitis apical aguda, periodontitis apical crónica, absceso apical agudo, periodontitis apical supurativa y osteítis condensante. Las lesiones con síntomas significativos como dolor y/o aumento de volumen se refieren como agudas, mientras que las lesiones con síntomas ligeros o con ausencia de ellos se clasifican como crónicas.⁽²⁴⁾

a) Periodontitis apical aguda.

La periodontitis apical aguda es una inflamación del ligamento periodontal, en la región apical. La causa principal son irritantes que se difunden desde una pulpa inflamada necrótica. La salida de toxinas necróticas o bacterianas, medicamentos desinfectantes, residuos proyectados hacia los tejidos perirradiculares o los


traumatismos pueden precipitar la periodontitis apical aguda. La irritación química o mecánica causada por los instrumentos durante la limpieza y conformación, o por la extrusión de materiales de obturación, también es una causa frecuente.⁽¹³⁾ Una causa adicional puede ser restauraciones en hiperoclusión.⁽²⁴⁾

La sensibilidad a la percusión es la principal característica clínica de la periodontitis apical aguda. El dolor es patognomónico y varía desde una leve sensibilidad hasta dolor intenso al contacto del diente opuesto. Dependiendo de la causa de la periodontitis apical aguda (pulpitis o necrosis), el diente afectado puede reaccionar o no a las pruebas de vitalidad. Las radiografías revelan poca variación, desde normal hasta el engrosamiento del espacio del ligamento periodontal.

El examen histopatológico de la periodontitis apical aguda revela un infiltrado inflamatorio localizado dentro del ligamento periodontal. La infiltración celular inflamatoria incipiente consiste sobre todo en leucocitos polimorfonucleares, con algunas células mononucleares.⁽¹⁴⁾

CARACTERISTICAS MICROSCOPICAS DE LA PERIODONTITIS APICAL

AGUDA.



(14)

La terapéutica será el ajuste apical (cuando hay datos de hiperoclusión, la remoción de irritantes de la pulpa patológica o la liberación de exudado periapical casi siempre alivia al paciente.(24)

Si la causa fue química, será cambiada la medicación por otra sedativa, por el eugenol. En los casos de periodontitis intensa por sobreobtención, la conducta será expectante o, de ser posible, se hará un legrado periapical para eliminar el excedente de obturación.(15)

b) Periodontitis apical crónica

La periodontitis apical crónica es una lesión de larga duración, latente asintomática o sólo levemente sintomática, que suele acompañarse de resorción

ósea apical visible por radiografía. Esta afección casi siempre es una secuela de la necrosis pulpar.⁽¹⁴⁾

La periodontitis apical crónica es asintomático o se presenta con una molestia mínima. Como la pulpa está necrótica, los dientes con periodontitis apical crónica no responden a los estímulos eléctricos o térmicos. La percusión produce poco o ningún dolor. Puede haber una leve sensibilidad a la palpación, esto es un indicio de alteración de hueso cortical y la extensión de la periodontitis apical crónica dentro de los tejidos blandos.⁽²⁴⁾

Por tradición, la periodontitis apical crónica se clasifica desde el punto de vista histológico en granuloma o quiste perirradicular. Se han empleado varios métodos clínicos para tratar de diferenciar estas dos lesiones. El único método preciso de distinguirlos de otras lesiones similares es el examen histológico.⁽¹⁴⁾


Un granuloma periapical consiste en tejido granulomatoso infiltrado por macrófagos, histiocitos, linfocitos, células plasmáticas y, algunas veces linfocitos polimorfonucleares. Las células gigantes multinucleadas, mastocitos, células espumosas, cristales de colesterol y epitelio se encuentran con rareza en estas lesiones.

El quiste apical tiene una cavidad central llana de fluido eosinofílico o material semisólido y está rodeado por epitelio escamoso estratificado aunque no por completo. El epitelio está rodeado por tejido conectivo que contiene todos los

elementos celulares que se observan en un granuloma periapical. Por lo tanto, el quiste apical es una lesión inflamatoria o, propiamente, un quiste dentro de un granuloma.

El tratamiento será la remoción de los irritantes iniciales (pulpa necrótica) y la obturación de conductos radiculares casi siempre resuelve la periodontitis apical crónica.⁽²⁴⁾ En ocasiones después de esto se lleva a cabo cirugía perirradicular, pero solo cuando es lo indicado.⁽¹⁴⁾

ASPECTO RADIOGRAFICO DE LA PERIODONTITIS APICAL CRONICA.



(14)

c) Absceso periapical agudo.

El absceso periapical agudo (AAA) es una destrucción localizada de tejido y es una respuesta inflamatoria intensa a irritantes microbianos y/o no microbianos desde la pulpa necrótica.⁽²⁴⁾

El diagnóstico de absceso periapical agudo es evidente. El paciente muestra una enorme tumefacción difusa; el diente responsable presenta dolor a la percusión, es móvil y carece de vitalidad. No siempre existe dolor generalizado, a pesar de las molestias de la tumefacción. En muchos casos, el dolor aparece antes de la tumefacción, debido a la presión ejercida por los productos tóxicos. El dolor se alivia y, en cualquier caso, se aminora cuando se perfora el hueso y se expande el exudado a través de las partes blandas.⁽⁸⁾

Radiográficamente, el tejido periapical puede aparecer normal, debido a que las infecciones fulminantes pueden no haber contado con el tiempo necesario como para erosionar al hueso cortical lo suficiente para provocar una radiolidez.⁽⁹⁾

El tratamiento será, establecer drenaje a través del conducto radicular si el absceso se encuentra en su etapa inicial o por incisión si es fluctuante. Se aliviara la oclusión y se prescribe al paciente un régimen de antibióticos por vía general y enjuague caliente o aplicaciones de frío, lo cual depende de la etapa de desarrollo del absceso.

El dolor suele poder controlarse con analgésicos leves, como el acetaminofén. Sin embargo, en los casos graves se preferirá codeína o meperidina (Demerol).

El tratamiento endodóntico o la extracción (lo que este indicado) se incluyen después que han cedido los síntomas agudos y mientras el paciente todavía esta recibiendo antibióticos. La cirugía perirradicular raras veces es necesaria para tratar estos casos.⁽¹⁴⁾

d) Periodontitis apical supurativa.

También se conoce como absceso apical crónico y resulta de la necrosis y, por lo general, está asociada con la periodontitis apical crónica, que ha formado un absceso. El absceso ha perforado a través de un estoma sinusal , a la mucosa oral, o en ocasiones hasta la piel de la cara. La periodontitis apical supurativa también puede drenar a través del periodonto dentro del surco y semejar una bolsa periodontal.⁽²⁴⁾

Un absceso periapical crónico suele presentarse sin malestar. Por otro lado, si se obstruye el drenaje de la fístula, se producirán diversos grados de dolor. En forma correspondiente, el examen clínico de un diente con esta lesión revelará una gama de sensibilidad a la percusión y a la palpación, dependiendo de si la fístula está abierta y drenando, o esta cerrada.⁽¹⁴⁾

Radiográficamente se observa una zona radiolúcida periapical de tamaño variable y de aspecto difuso, lo que lo diferencia de la imagen radiolúcida circunscrita y más definida del granuloma.(15)

La periodontitis apical supurativa cicatrizará en forma espontánea después de un adecuado tratamiento radicular.(24)

e) Osteítis condensante

Una variante radiográfica e histológica de la periodontitis apical crónica es la osteítis condensante. Esta, llamada también osteomielitis esclerosante focal crónica, es la sobreproducción localizada de hueso apical. Una inflamación de baja intensidad de los tejidos perirradiculares suele estar relacionada con este trastorno.(14)

Aparece casi con exclusividad en personas jóvenes, menores de 20 años, individuos que poseen un alto grado de resistencia hística y capacidad de reacción. El diente atacado con mayor frecuencia es el primer molar inferior con una lesión cariosa grande. En estos casos , los tejidos reaccionan a la infección por proliferación y no como irritante. Puede haber no más signos y síntomas que dolor leve vinculado con la pulpa infectada.

La radiografía periapical deja ver una masa radioopaca bien circunscrita, patognomónica de hueso esclerótico que rodea el apice de una o ambas raíces. El borde de esta lesión, en contacto con el hueso normal, puede ser liso y definido o confundirse con el hueso circundante. En ambos casos se destaca nítidamente la radioopacidad del trabeculado del hueso normal.

El examen histológico revela únicamente una masa densa de trabéculas óseas con poco tejido medular intersticial. Si hay tejido blando intersticial, suele ser fibroso e infiltrado sólo por pequeñas cantidades de linfocitos.

El diente con el cual se vincula esta lesión puede ser tratado endodónticamente o extraído, por que la pulpa está infectada y la infección ha sobrepasado la zona periapical inmediata. No se intentará la eliminación quirúrgica de las lesiones escleróticas, salvo que sean sintomáticas.⁽¹⁸⁾

CARACTERÍSTICAS MICROSCÓPICAS DE LA OSTEITIS CONDENSANTE.



ASPECTO RADIOGRAFICO DE LA OSTEITIS APICAL CONDENSANTE.



(14)

2.- Lesiones periodontales endodónticas.

Se han desarrollado diferentes sistemas para la clasificación de los problemas endodónticos y periodontales. (Oliet y Pollock, 1968; Simon y col., 1972; Guldener, 1985; Mori, 1987 Whyman, 1988^a, 1988^b). Cuando se examinan y tratan los problemas endodónticos y periodontales combinados o aislados, se debe tener en mente que los dientes, con frecuencia, están en sus fase terminal y que el éxito del tratamiento depende de un diagnóstico correcto (Goldman y Schilder, 1988). (9)

La función de un diente depende de la salud de su periodonto: La unidad gingival, el cemento, el ligamento periodontal y el hueso alveolar. Los procesos patológicos en esta región usualmente son consecuencia de la extensión directa de la enfermedad pulpar o de la progresión apical de una inflamación gingival que

puede afectar al cemento, al ligamento periodontal y al hueso alveolar en su evolución.

Se ha establecido con certeza que los conductos laterales (accesorios), representan un componente anatómico normal de muchos dientes, especialmente en el tercio apical de la raíz y en el área de la bifurcación de los molares. Por lo tanto, la misma respuesta inflamatoria que ocurre a nivel del ápice puede suceder en el ligamento periodontal a nivel de los orificios de los conductos laterales. Este proceso puede manifestarse por radiolucideces laterales a los lados de la raíz. El área apical puede estar afectada o no en forma similar. El compromiso inflamatorio del ápice y los conductos laterales también puede extenderse hacia la creta alveolar a lo largo de las caras laterales de la raíz y afectar finalmente al la zona de bifurcación o al área crestal del aparato de fijación, o ambas regiones.⁽³⁾

a) Lesión endodóntica primaria.

Una lesión endodóntica primaria es aquella que manifiesta una pulpa necrótica con una periodontitis apical crónica y un trayecto fistuloso. El trayecto fistuloso en estos casos drena a través del ligamento periodontal de la furcación o del surco gingival. Con frecuencia la radiografía demuestra un problema periodontal aislado alrededor del diente individual. No existe enfermedad periodontal generalizada relacionada y la destrucción ósea abarca solo ese diente. Si aparece tumefacción vestibular o lingual, se debe considerar un

conducto lateral. La inchazón en el pliego mucobucal es patognomónico de enfermedad endodóntica.

La confirmación del diagnóstico se obtiene de las pruebas de vitalidad pulpar negativas. La prueba pulpar eléctrica, las pruebas térmicas y la prueba de cavidad son negativas. El sondeo periodontal es normal dentro de los límites de toda la boca del paciente. Este tipo de lesión se desarrolla de manera rápida y presenta un cambio dramático, a veces en corto tiempo, aun dentro de las citas regulares. El sondeo del surco gingival con un sonda flexible, punta de gutapercha o punta de plata fina o alambre revela la presencia de una fistula. Cuando la fistula es de origen endodóntico, por lo general sólo un alambre puede insertarse, mientras que si la lesión es de origen periodontal, puede insertarse varias sondas o múltiples alambres. Las sondas periodontales convencionales tienen un valor limitado para este diagnóstico. Seguir el trayecto fistuloso con frecuencia revela que el origen se encuentra en el ápice del diente. También se puede ir hacia la mitad de la raíz, pudiendo estar involucrado un conducto lateral; sin embargo, esta región casi siempre manifiesta una rarefacción.

El tratamiento consiste en un tratamiento de conductos de rutina. (3) Este debe de realizarse en varias citas para que se pueda hacer una reevaluación del proceso cicatrizal entre la terminación del desbridamiento del conducto radicular y la obturación. (9)

b) Lesión endodóntica primaria con afección periodontal secundaria.

Si la lesión primaria no es tratada, puede verse secundariamente comprometida por una enfermedad periodontal. Por ejemplo, la formación de una placa que comienza a nivel de la desembocadura de la fístula puede ser seguida de la formación de cálculos y de una gingivitis que lleva a la pericodontitis (3)

Las pruebas de vitalidad pulpar son negativas. No existe respuesta a la prueba eléctrica o térmica o de la cavidad. El sondeo del trayecto distuloso revela la presencia de placa y cálculo. Frecuentemente la porción coronal de la fístula parece más un problema periodontal crónico como el que se observa en una bolsa periodontal. (9)

Se debe realizar un tratamiento de conductos bueno y conservador. Es necesaria la terapéutica periodontal, realizando un alisado radicular para eliminar el cálculo y la flora patógena. Sin embargo, no se debe iniciar el alisado radicular hasta que se halla llevado a cabo el desbridamiento total del conducto radicular. (9)

c) Lesión periodontal primaria.

La lesión inicial se observa, con frecuencia, como un problema periodontal progresivo que se extiende al ápice de la raíz. Los límites de esta lesión son más amplios en el margen gingival, mientras que la lesión endodóntica es más amplia en el ápice radicular y más estrecho en el margen gingival.

El sondeo periodontal puede llegar al ápice de un diente afectado. El diagnóstico diferencial se realiza cuando los resultados de las pruebas pulpares térmica y eléctrica de estos dientes tienen límites normales. Invariablemente la pulpa manifiesta vitalidad:

Está indicada la terapéutica periodontal. No está indicado el tratamiento de conductos, al menos que exista algún cambio en los resultados de las pruebas de vitalidad ⁽⁹⁾

d) Lesión periodontal primaria con afección endodóntica secundaria.

Cuando un problema periodontal se extiende al ápice del diente, puede ocurrir una retroinfección del tejido pulpar, y a veces el paciente puede experimentar un dolor grave. La infección de la pulpa puede también seguir el

camino a través del conducto lateral. Las abrasiones dentinarias y el alisado radicular también pueden contribuir a la muerte pulpar.

Los resultados de las pruebas de vitalidad pulpar pueden estar combinados. La pulpa puede estar necrótica, o puede haber necrosis parcial en uno o más conductos, en especial en dientes multirradiculares. Cuando el diagnóstico original es de una enfermedad periodontal de modo estricto y el tratamiento no provoca cicatrización, se deben repetir las pruebas de vitalidad.

Está indicada la terapéutica endodóntica. Se debe haber comenzado la terapéutica periodontal y se prosigue con ésta junto con la endodoncia.⁽⁹⁾


e) Lesión verdadera combinada.

Las lesiones combinadas ocurren cuando una lesión endodóntica que progresa hacia la corona, se hace continua con una lesión periodontal que progresa hacia el ápice. ⁽¹²⁾

En las lesiones combinadas, las pruebas pulpares dan resultados negativos. El diente en cuestión presenta profundidades al sondeo en numerosos sitios. La confirmación de la afección periodontal del ápice del diente puede demostrarse con radiografías después de la colocación de la sonda periodontal, múltiples puntas de gutapercha o puntas de plata dentro de surco, llevándolas hacia el

ápice. Las puntas múltiples, como éstas, demuestran la cantidad de destrucción periodontal.

El tratamiento no debe iniciarse hasta que el paciente entienda las limitaciones en el pronóstico. Se lleva a cabo el tratamiento de endodoncia conservador para reducir la concentración crítica de contaminantes en la lesión combinada. La terapéutica periodontal se puede realizar antes, durante o inmediatamente después del tratamiento endodóntico.⁽⁹⁾



(a) Lesiones endodóncicas primarias: (A) Senderos que se extienden del ápice a través del ligamento periodontal hacia el saco gingival, ápice a bifurcación (B), conductos laterales a bifurcación (C) y conductos laterales a bolsa periodontal (d). (b) Lesión endodóncica primaria con afección periodontal secundaria. c) Lesión periodontal primaria extendiéndose hacia el ápice. (d) Lesión periodontal primaria con afección endodóncica secundaria vía conductos laterales (lado derecho del diente). Lesión combinada periodóncica-endodóncica unida por 2 trastornos separados que coalescen (lado izquierdo). N, pulpa no vital; V, pulpa vital.

(12)

CAPITULO III

HISTOLOGIA Y PROCESO DE INFLAMACION DE LA PULPA

La pulpa dentaria es un tejido conjuntivo laxo especializado. La vascularización e inervación se producen a partir de vasos sanguíneos y fibras nerviosas que entran a la pulpa a través del foramen apical. Es común la presencia de canales laterales. Las arteriolas son los vasos más grandes que se encuentran en la pulpa; también se observan vénulas que drenan la capa odontoblástica, así como numerosos senos arteriovenosos. Los vasos linfáticos se diferencian histológicamente de los capilares y se cree que siguen el mismo trayecto que el de los vasos sanguíneos. Las fibras de la pulpa son principalmente colágenas. Las fibras reticulares están presentes en escasa cantidad y las fibras elásticas se asocian a paredes de los vasos sanguíneos. De los glucosaminoglucanos presentes en la sustancia fundamental de la pulpa, el 60% es ácido hialurónico, el 12% condroitinsulfato y el 28% dermatansulfato. En la pulpa dentaria se distinguen cuatro tipos de células: los odontoblastos, los fibroblastos, las células mesenquimatosas indiferenciadas y las células de defensa. La pulpa está ricamente inervada, pero la única sensación que puede obtenerse de la pulpa es dolor y no propiocepción. Las fibras nerviosas sigue el recorrido de los vasos sanguíneos.

La pulpa dental se encuentra extraordinariamente bien protegida dentro de las rígidas paredes dentinarias que la rodean y su tejido conjuntivo, muy rico en vasos y nervios, posee excelente capacidad de adaptación, reacción y defensas.(18)

Igual que otros tejidos conectivos que se encuentran en el cuerpo, reacciona a la infección bacteriana u otros estímulos mediante una respuesta inflamatoria. Sin embargo ciertos aspectos anatómicos de este tejido conectivo especializado, tienden a alterar la naturaleza y el curso de esta respuesta. El que se encuentre encerrado el tejido pulpar dentro de las paredes calcificadas de la dentina impide la hinchazón excesiva de tejido que ocurre en las fases hiperémica y edematosa de la inflamación en otros tejidos. El hecho de que los vasos sanguíneos que alimentan al tejido pulpar deban entrar al diente a través de un foramen apical muy pequeño impide el desarrollo de un extenso abastecimiento sanguíneo colateral a la parte inflamada.(19)

Cuando la pulpa dentaria percibe la presencia de un irritante, reacciona con la especificidad propia del tejido conectivo y con cada una de sus funciones: nutritiva, sensorial, defensiva, y formadora de dentina. Primero se adapta, y a medida que lo necesita, se organiza para resolver favorablemente la alteración o disfunción producida por el irritante. Si el irritante o agresor ha producido una lesión grave o subsiste durante mucho tiempo, la pulpa establece una resistencia larga y pasiva, o bien, se produce una necrosis rápida.(18)

Como parte de la reacción inflamatoria, los leucocitos son atraídos por quimiotaxis hacia el sitio afectado. Las bacterias o las células pulpares agonizantes son fagocitadas y liberan potentes enzimas lisosómicas que atacan al tejido normal circundante y ocasionan daño adicional.

Por ejemplo, los productos derivados de la hidrólisis del colágeno y de la fibrina pueden actuar como cininas y producir vasodilatación y un aumento en la permeabilidad vascular. El líquido que escapa tiende a acumularse en los espacios intersticiales de la pulpa, pero debido a que estos espacios son limitados, se eleva la presión dentro de la cámara pulpar. Esta presión alta en los tejidos ocasiona graves efectos sobre la microcirculación local. Cuando la presión local en los tejidos sobrepasa a la presión venosa local, los vasos tienden a sufrir colapso, lo cual incrementa su resistencia; de esta manera, la sangre se aleja de esta zona de mayor presión hística, hacia zonas de menor resistencia. La presión resistente continúa obstaculizando. Las consecuencias de la disminución en el flujo sanguíneo son mínimas en los tejidos normales, pero graves en los que están inflamados, debido a que al obstruirse la circulación se facilita la acumulación de factores irritantes como son enzimas nocivas, factores quimitóxicos y toxinas bacterianas.

La presión alta en los tejidos en un espacio limitado, altera la estructura y deprime gravemente el funcionamiento de los tejidos localizados dentro de ese espacio. Tal presión suele ocasionar muerte celular, que a su vez produce inflamación, con escape de

líquido y aumento de la presión dentro del compartimiento. El aumento de la presión cierra las venas e incrementa la resistencia al flujo sanguíneo por los capilares. La sangre es entonces desviada de las zonas de presión alta hacia las zonas más normales. Así se produce un círculo vicioso en el que las regiones inflamadas suelen inflamarse más, debido a que tienden a imitar su propio flujo sanguíneo local nutrien- te.

Los últimos trabajos de micropunción llevados a cabo por Tonder demostraron que hay elevaciones muy circunscritas en la presión del tejido intersticial en la pulpa inflamada. Algunos consideran que esto se debe a la liberación de neuropéptidos vasoactivos, como son la sustancia P y el péptido relacionado con el gen de la calcitonina, los cuales se encuentran en fibras nerviosas pulpa- res. Durante la inflamación pulpar, hay aumento en el número de nervios que contienen péptido relacionado con el gen de la calcitonina, en zonas previamente desprovistas de inervación. Al parecer, la liberación de estos péptidos favorece y mantiene la inflamación, lo cual ha hecho que algunos la llamen inflamación neurógena.(14)

Necrosis pulpar masiva



(14)

CAPITULO IV

ETIOLOGIA DEL ABSCESO PERIAPICAL AGUDO

1.-FORMACION DEL ABSCESO PERIAPICAL AGUDO

La mejor definición de inflamación es como la reacción del tejido vivo vascularizado a una agresión local.(20) Las bacterias y otros agentes agresores que rompen la barrera mecánica establecida por los epitelios, inducen una viva reacción en el tejido conjuntivo, que se traduce en enrojecimiento, hinchazón, calor , dolor local (6) y pérdida o impedimento de las funciones(10). Estos agentes causales comprenden las infecciones microbianas, los agentes físicos (como las quemaduras, las radiaciones y traumatismos), los químicos (toxinas y sustancias caústicas), los tejidos necróticos y todos los tipos de reacción inmunológica.(20)

Un absceso periapical agudo representa una de las enfermedades odontológicas más graves que podemos encontrar. (3)

El absceso periapical agudo es la respuesta exudativa avanzada del tejido conjuntivo periapical, acompañada de sintomatología inflamatoria de gravedad.

Se produce por agentes bacterianos que emergen del conducto pulpar, que determinan un aumento progresivo del exudado inflamatorio (edema), infiltración leucocitaria y supuración. (8)

El dolor por absceso periapical agudo es similar a la periodontitis apical aguda, aunque de intensidad menor. Después de todo, la necrosis es una extensión del ciclo inflamatorio, que comienza con la periodontitis apical aguda y continúa hasta el estado de absceso si no se controla.

La necrosis del absceso agudo suele destruir suficiente tejido para permitir la dispersión del líquido. El líquido extravasado sale hacia los tejidos blandos y espacios medulares donde el edema no está tan limitado como lo estuvo en el periápice. Esto no significa que el absceso apical agudo no sea doloroso. Por lo contrario, lo es bastante, aunque en comparación con la periodontitis apical aguda desaparece el dolor insoportable y es sustituido por un dolor latente pulsátil, una vez que se presenta la inflamación. El diente afectado también duele durante la masticación o en el movimiento.(14)

La causa del absceso es un estadio avanzado de periodontitis apical aguda como consecuencia de un diente necrótico, lo que traerá como resultado una inflamación supurativa aguda extensa.(3)

La afección se relaciona invariablemente con la invasión bacteriana de la región perirradicular proveniente de un conducto pulpar infectado y necrótico. El absceso puede desarrollarse espontáneamente a partir de un diente despulpado e infectado, o bien

presentarse después del tratamiento endodóntico inicial, si las bacterias se ven forzadas a introducirse en el tejido perirradicular.(14)

Aun cuando los agentes etiológicos físicos, químicos y bacterianos pueden determinar la formación de un absceso dentoalveolar agudo, son dominantes los factores de etiología microbiana.

La periodontitis bacteriana no tratada evoluciona a un proceso supurado. Casi siempre esto es sólo cuestión de tiempo. Otras veces, el absceso aparece pocas horas después de una intervención incorrecta en conductos radiculares infectados: como es el manejo inadecuado de los instrumentos dentro del conducto radicular o su sobreextensión como consecuencia de la medición imprecisa de la longitud del conducto determina la introducción forzada de detritus dentinarios, soluciones de irrigación y elementos tóxicos de tejido necrótico en el periápice, donde a través del foramen pasa material séptico en cantidad suficiente como para alterar todo el equilibrio de un proceso crónico ya existente.

Los abscesos se inician a nivel del periodonto apical, por extensión de la infección a estos tejidos, a través del foramen, con todo, pueden desarrollarse hacia el hueso alveolar y alcanzar áreas más distantes y profundas. A medida que evoluciona la reacción aparece la tumefacción de los tejidos blandos y, continuando su marcha, la colección purulenta acaba por exteriorizarse, abriéndose camino en el sentido de menor

resistencia del tejido óseo y, por último, drenando por perforación espontánea de la mucosa.(16)

En cualquier caso, la molestia inicial puede ser leve, pero aumenta de intensidad poco a poco a medida que ocurre induración o endurecimiento del absceso. Cuando la placa alveolar es erosionada y el absceso forma pus declarado, toda la zona se reblandece y se siente fluctuante a la palpación; también se reduce mucho el dolor.(14)

El estudio histopatológico del área periapical con absceso apical agudo revela una zona central de necrosis por licuefacción, con neutrófilos en desintegración y otros residuos celulares rodeados por macrófagos vivos y en ocasiones linfocitos y células plasmáticas. El examen bacteriológico suele revelar bacterias, así como células muertas. Sin embargo, es importante hacer hincapié en que no siempre se encuentran bacterias en los tejidos apicales o dentro de la cavidad del absceso.

La salida repentina de irritantes bacterianos hacia los tejidos periapicales puede precipitar la formación de un absceso apical agudo y sus secuelas más graves, osteítis aguda y celulitis. Las características clínicas e histopatológicas de estas afecciones parecen relacionarse con la concentración y toxicidad del irritante o la proliferación local de los microorganismos invasores, con sus actividades destructivas. La irritación química o bacteriana de los tejidos perirradiculares a través de reacciones inmunitarias o no inmunitarias, pueden causar la liberación de sustancias biológicas (mediadores

inflamatorios, como histamina, bradicinina y prostagandina) similares a las relacionadas con la periodontitis apical aguda, y producir los mismos cambios microvasculares.(14)

El establecimiento de inflamación intensa en los tejidos perirradiculares incita a gran número de neutrófilos a fagocitar las bacterias invasoras o células muertas. Las enzimas lisosómicas liberadas de los leucocitos y otras células digieren los tejidos perirradiculares; los restos celulares son hipertónicos y acumulan agua, formando la sustancia semilíquida que llamamos pus. Si las bacterias invasoras u otros irritantes son destruidos por las defensas naturales del organismo, el absceso puede ser absorbido o convertirse en un paquete líquido estéril, rodeado por una cápsula de tejido fibroso. Por el contrario, si el irritante es profundo o las bacterias son muy virulentas, los tejidos del huésped pierden control y el absceso se extiende más allá del hueso apical hacia los tejidos blandos circundantes, para provocar osteítis aguda, periostitis o celulitis.(14)

2.- FLORA MICROBIANA EN EL ABSCESO APICAL AGUDO

Los medios comunes para el cultivo endodóntico son tioglicolato, caldo de soya con tripticasa (con agar al 1%), caldo de glucosa, caldo de infusión cardiocerebral y caldo de glucosa sérica.

Diversos estudios han confirmado la presencia de bacterias vivas en el tercio apical de conductos necróticos y en lesiones perirradiculares. Baumgartner aisló 50 cepas de

bacterias a partir de los 5.0 mm apicales de conductos radiculares en dientes con exposiciones de pulpas cariosas y lesiones perirradiculares. De los 50 aislados bacterianos, 68% fueron anaerobios estrictos. Wayman también aisló 50 especies diferentes de bacterias en 58 casos diferentes, pero fueron de lesiones perirradiculares. Los anaerobios estrictos constituyeron 65.4% de sus cultivos, 27.8% fueron anaerobios facultativos, y sólo 6.8% fueron aerobios. "se encontraron bacterias en granulomas perirradiculares, quistes radiculares y en un absceso perirradicular."⁽¹⁴⁾

Se han realizado varios estudios respecto a los microorganismos presentes en el absceso periapical agudo y los que más prevalecen son: *Staphylococcus epidermis*, *Fusobacterium nucleatum*, *Propionibacterium acnes*, *Peptostreptococcus micros*, y *Bacteroides gracilis*. También se han encontrado *Streptococos* del grupo *milleri* como son el *S. anginosus*, *S. intermedius*.^(1, 7)

Otras investigaciones refieren la presencia de *Enterococcus faecalis*, *veilonella*, *Porphiromonas*, *Prevotella*, *Fusobacterium* y *Streptococcus mutans*.^(4,12)

CAPITULO V

DIAGNOSTICO DEL ABSCESO PERIAPICAL AGUDO

El dolor perirradicular puede ser casi tan intenso como el dolor pulpar, y puede persistir durante un periodo más prolongado. Las lesiones periapicales que suelen ocasionar molestias son: 1) periodontitis apical aguda (AAP), 2) absceso apical agudo (AAA), 3) periodontitis apical crónica (CAP), 4) absceso apical crónico (CAA) y 5) quiste apical.

El prefijo agudo empleado aquí se refiere a la gravedad y a la rapidez de evolución de la lesión. (14)

Clinicamente los abscesos agudos presentan diferentes fases evolutivas, ya descritas por Bevilacqua. Es muy importante que se procure identificar estas fases, pues la conducta terapéutica de urgencia se halla directamente relacionada con estos estadios, aun cuando el límite nítido entre ellos sea muchas veces impreciso.

Son varios los autores que basan la conducta terapéutica local y sistémica en función del estadio evolutivo de los abscesos. Así, de acuerdo con la evolución clínica, es decir, presencia, naturaleza, localización y extensión del edema y para facilitar la orientación del tratamiento de urgencia, clasificamos los abscesos en tres fases distintas: a) absceso

dentoalveolar agudo en fase inicial; b) absceso dentoalveolar agudo en evolución; c) absceso dentoalveolar agudo evolucionado.(16)

1.- ABSCESO DENTOALVEOLAR AGUDO EN FASE INICIAL.

a) Aspecto histopatológico.

La periodontitis apical aguda es la respuesta exudativa (aguda) inicial del periápice. En primer lugar, se observa hiperemia periapical; si persiste el efecto irritante, la vasodilatación prolongada del estrecho espacio periodontal apical va seguida de un exudado inflamatorio con infiltrado leucocitario. El aumento de la presión. El aumento de la presión eleva discretamente el diente y distiende las fibras ligamentarias. El aumento constante de la presión activa la formación de osteoclastos, que reabsorben el hueso y ensanchan el espacio del ligamento periodontal. Este proceso se perpetúa en tanto persisten los agentes contaminantes pulpares que irritan el periápice.

El diente experimenta una sensibilidad progresiva a medida que avanza este proceso hacia la siguiente fase: absceso periapical agudo. La congestión vascular produce anoxia vascular y degradación celular (autólisis). El número de neutrófilos aumenta; estas células liberan fermentos proteolíticos que forman el núcleo del pus. Se desarrollan a continuación zonas de inflamación exudativa.

La intensidad del dolor aumenta a medida que se forma el pus; éste eleva la presión periapical y busca el camino de menor resistencia a través de los espacios trabeculares. Si no se establece ningún drenaje, la respuesta exudativa se extiende en forma difusa creando áreas periféricas de celulitis.

El dolor es más intenso si el pus penetra en la lámina ósea externa y comienza a levantar el periostio. El dolor desaparece cuando se rompe el periostio y la mucosa (ya sea por la presión del material supurativo o por el bisturí del operador) y no recidiva hasta que no se bloquee de nuevo el drenaje.⁽⁸⁾

b) Semiología y diagnóstico.

Por la presencia de un intenso proceso inflamatorio acompañado o no de infección, con supuración a nivel de los tejidos periapicales, las fibras del periodonto estarán comprimidas y hasta separadas, con la producción de una discreta destrucción ósea.

Este cuadro histopatológico determina la aparición de signos y síntomas notables, los que serán identificados con facilidad por medio de la anamnesis, el examen clínico, la prueba de vitalidad pulpar y el examen radiográfico, y que comprenden:

- * dolor espontáneo, pulsátil y localizado;
- * extrusión dental;

- * dolor a la percusión;
- * movilidad dentaria;
- * congestión de la mucosa a nivel del ápice radicular;
- * sensibilidad a la palpación a nivel del ápice radicular;
- * ausencia de vitalidad pulpar;
- * ausencia de edema.(16)

Radiográficamente se puede observar una lesión periapical amplia o pequeña o simplemente puede presentarse un engrosamiento del espacio del ligamento periodontal. Esto depende, del tiempo y evolución del caso.(13)

Imagen radiográfica del absceso dentoalveolar agudo



(18)

La anamnesis es fundamental como elemento para el diagnóstico, ya que el paciente puede relatarnos que el diente en cuestión, poco tiempo atrás, se presentaba ligeramente sensible al tacto en las últimas, y 24 o 48 horas esta sensibilidad aumentó de modo considerable, hasta el punto de tornarse insoportable.

Por medio de la inspección podemos comprobar la presencia de una caries profunda, responsable del cuadro actual, o si no esa caries puede ser reincidencia en un diente portador de una restauración y sólo con ayuda del examen radiográfico podremos detectarla. Con las pruebas de palpación a nivel del ápice encontraremos un área sensible y prosiguiendo el examen clínico comprobaremos fácilmente el dolor a la percusión y la presencia de movilidad.

Las pruebas eléctricas y térmicas muestran ausencia de vitalidad pulpar. en algunas situaciones en presencia de calor puede aparecer dolor, por la expansión de los gases.

La ausencia de edema es uno de los principales elementos para identificar esa fase inicial de los abscesos agudos.⁽¹⁶⁾

2.- ABSCESO DENTOALVEOLAR AGUDO EN EVOLUCION.

Si no se instituye la terapéutica de urgencia, el absceso agudo en fase inicial proseguirá su evolución y el pus formado, ahora en mayor volumen, buscará una vía de

drenaje natural determinando lisis ósea, siempre en el sentido de la menor resistencia, alcanzando áreas más alejadas.

La aparición de tumefacción de los tejidos blandos, intraoral y extraoral, se caracteriza por la intensa reacción inflamatoria regional con todos los signos y síntomas inherentes a la gravedad del cuadro.

a) Aspecto histopatológico.

Intensa reacción generalizada donde los fenómenos exudativos se caracterizan por el edema difuso, y la presencia de mayor cantidad de pus que tiende al drenaje a través de áreas de menor resistencia.

b) Semiología y diagnóstico.

En esta segunda fase evolutiva de los abscesos agudos, los signos y síntomas son más intensos debido al agravamiento del proceso infeccioso.

El diagnóstico no es difícil; la anamnesis, el examen clínico y las pruebas de vitalidad pulpar nos mostrarán:

- * dolor espontáneo, intenso, pulsátil, localizado y persistente;
- * acentuada extrusión dental;

- * dolor a la percusión;
- * ausencia de vitalidad pulpar;
- * presencia de edema consistente, sin fluctuación.

El examen radiográfico puede mostrar solamente un aumento del espacio periodontal a nivel del ápice.

Por medio de la anamnesis el paciente nos informará que en días previos el diente aparecía sensible al tacto, como si hubiese crecido y también que esa sensibilidad se agravó rápidamente hasta hacerse insoportable y en las últimas 24 horas comenzó la hinchazón de la cara y ahora el dolor es intenso, espontáneo, pulsátil, impidiéndole dormir, alimentarse correctamente y aun hablar, pues el simple tacto de la lengua sobre la región afectada agrava el dolor.

Por lo general los dientes vecinos también aparecen sensibles al tacto y hasta pueden mostrar una ligera movilidad. No obstante, las pruebas de vitalidad pulpar, eléctricas y térmicas, nos orientarán en cuanto al verdadero responsable del absceso.

Con la palpación comprobamos la presencia de un edema consistente, sin fluctuación, pues la colección purulenta todavía es intraósea. Esta tumefacción tiene también sus manifestaciones extraorales y, según el diente afectado, podrá comprender diferentes regiones de la cara.

Se debe establecer el diagnóstico diferencial entre los abscesos periodontales y los periapicales. Las pruebas de vitalidad resultan de gran utilidad pues, en estos abscesos periodontales, el diente por lo general mantiene su vitalidad pulpar. Aparte de esto, el edema intraoral se localiza más hacia la región de la corona del diente. La exploración del surco gingival mostrará la presencia de la bolsa periodontal. Por lo general se comprueba una reabsorción ósea vertical por medio del examen radiográfico.

El pronóstico es favorable, siempre que existan condiciones, después del tratamiento de urgencia, para realizar el tratamiento de conductos radiculares del diente afectado.⁽¹⁶⁾

3.- ABSCESO DENTOALVEOLAR AGUDO EVOLUCIONADO

Esta es la última fase de los abscesos. La colección purulenta en su marcha evolutiva ya ha perforado el periostio y se encuentra distribuida en toda la región submucosa, pronta a drenar espontáneamente o con la ayuda de una incisión.

a)Aspecto histopatológico.

El proceso se caracteriza por la acumulación de pus (exudado inflamatorio rico en leucocitos, en su mayoría neutrófilos y detritus de las células parenquimatosas)

delimitado por tejido de granulación, muy vascularizado y con gran número de histiocitos como una verdadera barrera con la finalidad de aislar el proceso, protegiendo los tejidos adyacentes de la acción de los agentes colicuativos, y al propio organismo.

b) Semiología y diagnóstico.

Aun cuando ahora el edema sea fluctuante y esté muy desarrollado, el dolor ya no es tan intenso pues la colección purulenta se encuentra, en su mayor parte, en tejidos blandos que ceden a la presión constante.

El diagnóstico no es difícil y por medio de la anamnesis, el examen clínico y las pruebas de vitalidad pulpar encontraremos los siguientes elementos:

- * dolor espontáneo, moderado y pulsátil;
- * extrusión dental;
- * dolor a la percusión;
- * ausencia de vitalidad pulpar;
- * edema voluminoso, localizado y fluctuante;
- * posibilidad de aparición de síntomas de orden general.

El examen radiográfico puede mostrar el mismo aspecto de las otras fases del absceso, es decir, solamente un engrosamiento periapical.

Por medio de la anamnesis, el paciente nos relata que aquel cuadro data de algunos días y que, a medida que la tumefacción se ha ido localizando el dolor disminuyó. Sin embargo, los tejidos blandos de la región edematizada están muy sensibles a la palpación.

Edema extraoral causado por un absceso dentoalveolar agudo en evolución



(16)

De modo general el paciente se encuentra muy debilitado, por las noches pasadas sin dormir y por la dificultad para alimentarse, y hasta presenta mal aliento. La difusión y la absorción de los productos tóxicos de la infección y de la colección purulenta pueden provocar manifestaciones de orden general como fiebre, cefalea y malestar generalizado.

La sensibilidad al tacto y la movilidad pueden manifestarse también en dientes vecinos.

Con la palpación del edema observamos la fluctuación, es decir, la movilidad de la colección purulenta submucosa. En determinadas situaciones puede ocurrir que el absceso siga un trayecto extraoral hacia los tejidos cutáneos. De acuerdo con el área donde se desarrolla la infección el pus puede drenar en las fosas nasales o en los senos maxilares, zona mucosa vestibular o palatina, etc.

A pesar de que el absceso alveolar agudo presente un cuadro muchas veces alarmante, en la gran mayoría de los casos el pronóstico es favorable para el diente, siempre que existan las condiciones para realizar el tratamiento de los conductos radiculares.⁽¹⁶⁾

CAPITULO VI

TRATAMIENTO DEL ABSCESO PERIAPICAL AGUDO

1.- DESBRIDAMIENTO.

El absceso periapical agudo se debe incidir y drenar, siempre que sea posible, a través del conducto radicular, incluso a costa de dañar una restauración.

Se prepara correctamente la cavidad de acceso mediante la pieza de mano de mayor velocidad disponible, a fin de reducir las vibraciones, que resultan muy dolorosas. (8)

La abertura coronaria, neutralización y extirpación de todo el contenido séptico del conducto por medio de irrigación/aspiración con hipoclorito de sodio al 0.5% y con ayuda de una lima tipo Kerr. Con esto estaremos creando las condiciones para la salida de los gases y el drenaje de parte del pus acumulado. (16)

No se recomienda la infiltración local de anestésicos en el área distendida, ya que la inyección produce dolor, puede diseminar los microorganismos virulentos y no resulta eficaz. La anestesia de bloqueo, en cambio, es eficaz y se administra en las fases iniciales del tratamiento de urgencia, si el paciente se encuentra incómodo.

El drenaje se produce con frecuencia inmediatamente después de extraer el techo de la cámara pulpar, apareciendo un exudado sanguinolento, purulento o mixto a través del orificio del acceso.

A veces, el conducto de algunos dientes se encuentra seco, lo que lleva a pensar que se ha abierto por error un diente no afectado o que todo el exudado se ha eliminado a través del tejido. Esta suposición no es correcta, ya que lo que sucede es que la constricción apical impide el drenaje de los productos inflamatorios a través del diente.

Para mitigar este problema, la constricción apical se incide y ensancha, de forma intencional, hasta el tamaño de un instrumento del 25, lo que facilita el drenaje del exudado a través del diente. Habitualmente, esta intervención es suficiente para que se establezca el drenaje.

Si el drenaje es satisfactorio y el paciente no presenta fiebre, la cobertura antibiótica no resulta necesaria, pero si el enfermo está febril y el drenaje es mínimo, se debe administrar un antibiótico. Cuando el paciente tiene fiebre y se consigue el drenaje o cuando se obtiene un drenaje no adecuado en un paciente afebril, la decisión de acudir a la atibioticoterapia debe ser valorada de forma individual. Conviene permanecer en contacto con el paciente en las 24 horas siguientes y prescribir un antibiótico si persisten los síntomas.

El método de tratamiento del absceso periapical agudo con drenaje se ha modificado recientemente. Incluye también el drenaje, pero la sesión de urgencia termina cerrando la cavidad de acceso.

El drenaje sigue un curso fácilmente previsible; inicialmente, se emite pus de color amarillo, blanco o verdoso mezclado con sangre. El pus va reduciéndose gradualmente y comienza el drenaje de sangre. Por último, el flujo de sangre disminuye y sólo se aprecia la salida de exudado sérico transparente. La salida de líquido seroso indica la expulsión de todo el exudado, que se produce en un plazo que va de 15 minutos hasta más de 1 hora.

En ese momento se efectúa una radiografía con las limas en posición y se calcula la longitud correcta de trabajo. El conducto se ensancha hasta varias veces su calibre y luego se cierra con una bolita estéril de algodón y OZE. Se cita al paciente de 2-5 días después y se continúa el tratamiento. Algunos pacientes presentan en seguida problemas, y deben verse al día siguiente. Habitualmente, se repite el drenaje y se cierra de nuevo el diente. Sin embargo, si persiste la reactivación, es probable que sea preferible dejar el diente abierto y administrar tratamiento antibiótico coadyuvante.

Este tratamiento ofrece varias ventajas. Al mantenerse el diente cerrado, se impide la entrada de microorganismos en el tejido periapical infectado, que estaban presentes en la cita inicial, hecho especialmente relevante en los dientes con sistemas de conductos

comunicados entre sí por finas anastomosis en forma de cintas. Por otra parte, siempre se puede intentar cerrar un diente abierto, con lo que se reduce el número total de sesiones. Los alimentos y detritos no se almacenan en un conducto abierto. La única desventaja de éste método es la necesidad de una sesión inicial muy prolongada y frecuentemente molesta.

Si no se dispone de tiempo suficiente para cerrar el diente, se emplea el método tradicional de drenaje a través del conducto dejando el acceso abierto. Una vez establecido el drenaje, no conviene cerrar el diente, de manera que todo el exudado pueda eliminarse antes de la siguiente sesión; se cita de nuevo al paciente a los 3-7 días después. En este momento se ensancha el conducto hasta un tamaño algo menor a la anchura final estimada. Los conductos se dejan nuevamente abiertos y se controla al paciente a los 2-7 días. Entonces, se coloca el dique de goma, se irriga intensamente los conductos, se aspiran y se secan con puntas absorbentes (8).

Cuando hay presencia de exudado periapical persistente algunos autores sugieren el drenado de larga duración dentro del espacio del canal radicular.

En estos casos, el paciente se revisa una vez por semana durante un mes de la colocación del tubo y después en intervalos de dos semanas para su evaluación clínica.

En cada cita, se remueve el tubo y es limpiado con un limpiador ultrasónico. Después se irriga el conducto radicular con hipoclorito de sodio al 2.6%, y se vuelve a colocar el tubo en el conducto radicular.

Cuando el exudado disminuye se valora al paciente, y de acuerdo a ésta evaluación se decidirá si finalmente se obtura el conducto.(22)

Frank y cols. Sugieren la posibilidad de utilizar puntas de papel con polvo de sulfamida como medicación intraconducto. El polvo de sulfanilamida o sulfatiazol se adquiere en cualquier farmacia. La punta de papel estéril se humedece, sumergiéndola en agua destilada estéril. El polvo de sulfamida se agita dentro del frasco y luego se introduce la punta; de esta forma, el polvo se adhiere a la punta humedecida, y una punta se coloca en cada conducto radicular seco. Después, se introduce una bola seca y estéril de algodón en la cámara y se sella el acceso con OZE. Si el paciente tiene antecedentes de alergia a las sulfamidas, en lugar de esta medicación se utiliza una bolita estéril de algodón.

Mención aparte merece el momento del sellado de la cavidad de acceso después del tratamiento de un absceso periapical agudo.

La experiencia clínica con los dientes que se dejan abiertos a demostrado que si se sella el acceso por primera vez en la misma sesión en la que se ensancha el conducto,

se observa un alto porcentaje de exacerbaciones. Para evitarlo se han establecido las siguientes reglas en los casos en los que el diente queda abierto para drenaje:

Si se lima el diente, nunca debe cerrarse. Si se cierra el diente, nunca debe limarse. Estas reglas no han sido bien comprendidas por muchos dentistas, que no han sacado de su contexto original durante los últimos años. Los dientes que se dejan abiertos después del limado son aquellos ya abiertos que eliminan exudado activo. Por el contrario, si el diente se cierra debe permanecer cerrado a lo largo del tratamiento, siempre que sea posible. El diente sólo se deja abierto cuando no queda otro remedio.

El ensanchamiento del conducto de un diente abierto determina la entrada masiva a la regiones periapicales de sustancias contaminantes derivadas de los microorganismos y detritos del conducto, aunque la instrumentación quede limitada al interior del conducto. El cierre en la misma sesión impide que se eliminen estos elementos y productos inflamatorios lo que da lugar a un alto porcentaje de reactivaciones. En cambio, si se cierra el conducto después de irrigar y secar los conductos, es muy escaso el numero de sustancias irritantes que llegan al tejido periapical, y la medicación ayuda al organismo a conseguir la curación.(8)

2.-DRENAJE QUIRURGICO.

El drenaje quirúrgico por lo general implica procedimientos de urgencia y lesiones agudas.

La técnica de incisión y drenaje es el método estándar para drenar los abscesos apicales.

En condiciones ideales, la zona inmediata que deberá ser penetrada o sea, la zona con el punto del absceso deberá ser blanda y fluctuante bajo los dedos del examinador. Es decir, el tejido deberá sentirse acuoso a la palpación suave, y si se ejerce presión deberá transmitirse a través del líquido y percibirse como una onda en el lado opuesto de la hinchazón. El ápice de la tumefacción puede presentar color blanquecino o amarillento. Este es el momento ideal para anestesiarse, hacer la incisión y drenar.

Es muy raro que esté en estado de fluctuación una lesión que se atiende por primera vez; más a menudo se trata de un edema indurado o duro. Este es el momento en que se ha levantado el periostio rasgado y perforado, y el dolor es intenso. El problema puede desarrollarse en el transcurso de la noche.

Durante esta etapa de dureza es muy difícil decidir entre hacer la incisión y efectuar el drenaje, pues el resultado es imprevisible. En el caso de las tumefacciones induradas, suelen administrarse antibióticos por vía general, y se indican enjuagues intrabucales calientes para producir un punto de rotura del absceso. Sin embargo, la terapéutica con antibióticos por sí sola suele bastar para reducir la infección y la tumefacción. En caso contrario, deberá efectuarse incisión y drenaje de la lesión.

No hay regla empírica aplicable a la decisión de hacer incisión y drenaje mientras todavía está endurecida la tumefacción. En ocasiones es más prudente no esperar a que la lesión muestre fluctuación. Si el momento es oportuno, se podrá evacuar una gran cantidad de pus y de sangre degradada, para gran alivio tanto del paciente como del dentista. Si es demasiado pronto, sólo se producirá hemorragia y persistirá la celulitis. Sin embargo, se suele experimentar cierto alivio con la disminución en la presión y la función de válvula de seguridad que desempeña la incisión.

La decisión de penetrar en una lesión que aún está dura se basa en la intuición, respaldada por la experiencia. Sin embargo, puede afirmarse que los signos y síntomas que señalan la necesidad de incisión y drenaje en ese momento son muy vagos y no están bien definidos. Una pequeña diferencia en el color de la lesión podría obligar a tomar la decisión. La zona puede estar amoratada en lugar de tener un color rojo vivo, y la sangre que salga de tal lesión puede parecer jugo de toronja. Estas pequeñas diferencias en el color y la forma son indicaciones para la incisión a pesar de lo duro de la lesión. En casos ideales, la lesión puede presentarse como una punta, no necesariamente redondeada ni dura, sino lo que sería en realidad un pico. Justo en el vértice, este pico es muy doloroso a la palpación.

El segundo problema, es establecer analgesia profunda en una zona inflamada y en presencia de un absceso. No sólo es muy doloroso en un principio incrementar la presión

del líquido mediante la inyección en la región, sino que también es poco recomendable por el riesgo de diseminar la infección a causa de la presión por la inyección.

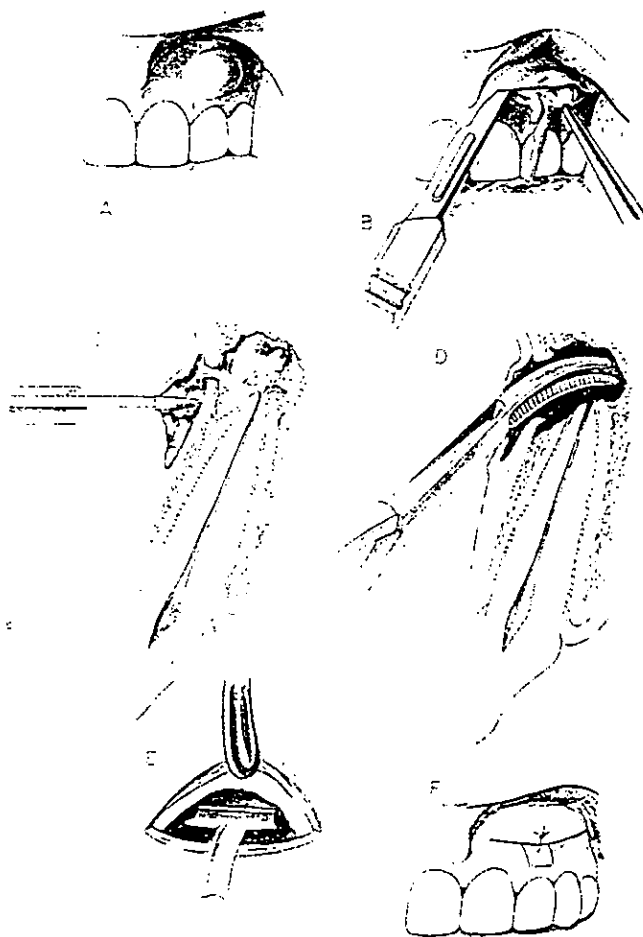
Deberán aplicarse las siguientes normas para la anestesia. La anestesia tópica se aplicará en forma liberal, seguida de la analgesia por inducción, periférica al sitio de la infección. Puede administrarse un poco de anestésico en la zona puntiaguda. La anestesia por bloque, seguida de anestesia por conducción resulta mejor. Las inyecciones mentonianas bilaterales anestesiarán la mandíbula anterior. Si la parte premaxilar está afectada, puede emplearse una inyección infraorbitaria. Deberá administrarse también una inyección nasopalatina. Tras la anestesia por bloqueo, se utilizara anestesia por infiltración en las mucosas del perímetro de la lesión, con aguja calibre 30. Todas las inyecciones deben aplicarse con lentitud y con poca presión. La zona estará lista entonces para la fistulización quirúrgica.

Debe tenerse a la mano un paquete para incisión y drenaje, con campos estériles, que contenga lo siguiente: diez torundas de gasa de 5 por 5cm, tres torundas de algodón, una pinza para algodón, un mango de bisturí con hoja número 11, una pinza hemostática curva pequeña, un portaagujas, una aguja cortante de media curva con seda negra núm. 000, una tijera para sutura, una cánula para aspirar, selección de mechas de dique de goma colocadas en alcohol.

Después de la anestesia, los pasos de la operación son:

- 1.- Disponer los instrumentos.
- 2.- Colocar las torundas de gasa para atrapar el flujo.
- 3.- Limpiar la zona con desinfectante.
- 4.- Probar la profundidad de la anestesia con la punta de un aplicador.
- 5.- Hacer una incisión vertical grande con un bisturí del núm. 11 a través de la zona puntiaguda hasta el hueso, e irrigar abundantemente con la solución del anestésico.
- 6.- Pedir al asistente que aspire de inmediato
- 7.- Abrir la zona de la incisión con amplitud siguiendo el trayecto de la incisión con la pinza hemostática. Abrir el mango de la pinza hemostática para separar las puntas. La irrigación adicional con solución de anestésico elimina los elementos tóxicos y reduce la sensibilidad remanente.
- 8.- Colocar una sonda en "T" recortada, con la barra de la "T" dentro de la incisión. La colocación de este dren es opcional, ya que la formación inicial de puentes de epitelio y tejido conectivo se desintegra con presión moderada.
- 9.- suturar el dren en su lugar si es necesario.

No obstante todos los preparativos, esta operación puede ser momentáneamente dolorosa. Deberá hacerse con destreza, rapidez y extrema delicadeza, ya que el paciente puede estar a punto de desplomarse a causa del dolor y varias noches sin dormir. Esta operación es una indicación excelente para la analgesia con óxido nitroso y oxígeno, a fin de potenciar el analgésico inyectado, o bien, para la premedicación condiazepan o butabarbital sódico. Si el drenaje es productivo, todos los pacientes sienten alivio considerable y se muestran muy agradecidos.



Incisión y drenaje de absceso apical agudo. a) anestesia, b) incisión, c) vista de perfil de la incisión, d) pinza hemostática abriendo para establecer un buen drenaje, e) colocación de la sonda T, f) sutura. (14)

Las personas así tratadas suelen recuperarse en un lapso breve. El alivio completo de los síntomas puede lograrse en un término de cuatro a cinco días. Por lo general se prescribe antibioticoterapia para cinco a siete días, a fin de reducir la infección local e impedir la bacteremia. Las bacterias superficiales, tanto en la incisión como alrededor de la misma, se pueden reducir con enjuague bucal dos veces al día con gluconato de clorhexidina. El paciente deberá limpiarse con suavidad la zona seccionada, con una torunda humedecida, después de las comidas o por lo menos al final de cada día.(14)

En cuanto al antibiótico de elección, algunos investigadores sugieren la administración de penicilina V para ayudar a reducir la infección.(25)

Como medicamento complementario, algunos autores sugieren la administración de un agente analgésico antiinflamatorio no esteroideo como el Ketorolac trometamina, para el manejo del dolor tanto preoperatorio como postoperatorio.(5,17)

El dren por lo general se podrá retirar en este momento. Tan pronto como la región esté libre de dolor podrá llevarse a cabo el tratamiento de conductos radiculares del diente afectado.(14)

CONCLUSIONES

La odontología se encuentra en constante desarrollo. La información de ésta tesina, fué obtenida de las últimas publicaciones para garantizar este trabajo.

Considero de suma importancia, que el Cirujano Dentista de práctica general, debe contar con los conocimientos necesarios, para dar un buen diagnóstico del absceso apical agudo; y así, poder realizar el tratamiento de urgencia adecuadamente para ésta entidad patológica tan agresiva.

8. FRANKLIN S. WAINE
TERAPEUTICA EN ENDODONCIA
EDITORIAL SALVAT
BARCELONA, ESPAÑA 1991
9. GENCO ROBERT J.
PERIODONCIA
EDITORIAL INTERAMERICANA
MEXICO, D.F. 1993
10. HAM CORMACK D.
HISTOLOGIA DE HAM
EDITORIAL HARLA
MEXICO, D.F. 1988
11. HARRY SICHER
HISTOLOGIA Y EMBRIOLOGIA BUCALES
EDITORIAL LA PRENSA MEDICA MEXICANA
MEXICO, D.F. 1981
12. HARTY F. J.
ENDODONCIA EN LA PRACTICA CLINICA
EDITORIAL EL MANUAL MODERNO
MEXICO, D. F. 1984
13. HERZOG, S.; CALDERON, A.
DIAGNOSTICO, PREVENCION Y TRATAMIENTO DE LAS AGUDIZACIONES
EN ENDODONCIA
REV. PRACTICA ODONTOLOGICA
VOLUMEN 10, NUMERO 5
14. IDE INGLE JOHN
ENDODONCIA
EDITORIAL INTERAMERICANA
MEXICO, D.F. 1996
15. LASALA ANGEL
ENDODONCIA
SALVAT, EDITORES, S.A.
BARCELONA, ESPAÑA 1988

16. LEONARDO-LEAL
ENDODONCIA: TRATAMIENTO DE LOS CONDUCTOS RADICULARES
EDITORIAL MEDICA PANAMERICANA
MEXICO. D.F. 1991
17. MARTINEZ Z. F.; ZAMORA G.
USO DEL KETOROLAC EN LA PRACTICA ODONTOLOGICA
REV. DENTISTA Y PACIENTE
VOLUMEN 6 NUMERO 66
MEXICO, D.F. 1997
18. PORTILLA ROBERTSON JAVIER
TEXTO DE PATOLOGIA ORAL
EDITORIAL EL ATENEO
MEXICO, D.F. 1989
19. SHAFER W
PATOLOGIA BUCAL
EDITORIAL INTERAMERICANA
MEXICO D.F. 1983
20. STANLEY L. ROBINS
PATOLOGIA ESTRUCTURAL Y FUNCIONAL
EDITORIAL INTERAMERICANA
VOLUMEN I
MADRID, ESPAÑA 1990
21. TEN CATE A. R.
HISTOLOGIA ORAL
EDITORIAL MEDICA PANAMERICANA
BUENOS AIRES, 1986
22. TSURUMACHI T.; SAITO T.
TREATMENT OF LARGE PERIAPICAL LESIONS BY INSERTING A
DRAINAGE TUBE INTO THE ROOT CANAL.
ENDODONTICS AND DENTAL TRAUMATOLOGY
DENMARK, 1995
23. TROWBRIDGE H.; STEVENS B.
MICROBIOLOGIC AND PATHOLOGIC ASPECTS OF PULPA AND
PERIAPICAL DISEASE.
CURR. OPIN. DENT. 1992

24. WALTON RICHARD
ENDODONCIA: PRINCIPIOS Y PRACTICA CLINICA
EDITORIAL INTERAMERICANA
MEXICO, D.F. 1991

25. WALTON RICHARD.; FOUAD ASHRAF F.
PENICILLIN AS SUPLEMENT IN RESOLVING LOCALIZED ACUTE
APICAL ABSCESS
ORAL SURGERY, ORAL MEDICINE, ORAL PATHOLOGY
VOLUMEN 81 NUMERO 5
U.S.A. 1996