

191  
221



UNIVERSIDAD NACIONAL AUTONOMA  
DE MEXICO

FACULTAD DE ODONTOLOGIA

CORRELACION CLINICO-CITOLOGICA DE LAS  
LESIONES EN MUCOSA BUCAL DE PACIENTES  
CON APARATOLOGIA ORTODONCICA

T E S I S

QUE PARA OBTENER EL TITULO DE:  
CIRUJANO DENTISTA  
P R E S E N T A :  
S T E L L E J O S E P H

*Vo Bo*

ASESOR: C.D. DANIEL QUEZADA RIVERA.



MEXICO, D. F.

1998

TESIS CON  
FALLA DE ORIGEN

22000



Universidad Nacional  
Autónoma de México

Dirección General de Bibliotecas de la UNAM

**Biblioteca Central**



**UNAM – Dirección General de Bibliotecas**  
**Tesis Digitales**  
**Restricciones de uso**

**DERECHOS RESERVADOS ©**  
**PROHIBIDA SU REPRODUCCIÓN TOTAL O PARCIAL**

Todo el material contenido en esta tesis esta protegido por la Ley Federal del Derecho de Autor (LFDA) de los Estados Unidos Mexicanos (México).

El uso de imágenes, fragmentos de videos, y demás material que sea objeto de protección de los derechos de autor, será exclusivamente para fines educativos e informativos y deberá citar la fuente donde la obtuvo mencionando el autor o autores. Cualquier uso distinto como el lucro, reproducción, edición o modificación, será perseguido y sancionado por el respectivo titular de los Derechos de Autor.

## **AGRADECIMIENTOS**

**A Dios**, que me ha guiado y protegido durante todos estos años, estando lejos de mi familia.

**A la U.N.A.M.**, por permitirme estudiar y concluir una carrera.

**A mi Tutor de tesis**, el Doctor Daniel Quezada Rivera, por ofrecerme el apoyo suficiente para finalizar este trabajo.

**A los Doctores**, C. D. M. O. Beatriz C. Aldape Barrios, C. D. Elba Leyva Huerta, C. D. José Luis Tapia Vasquéz, C. D. Jesús Rojas Mena y su familia.

**A mis Asesores**, C. D. Mauricio Ballesteros Lozano, C. D. Rubén López Pérez.

**A los alumnos** de la Clínica de Ortodoncia de la División de Estudios de Posgrado e investigación de la Facultad de Odontología, especialmente Silvia Contreras.

**A los alumnos y técnicos del laboratorio** de Patología Clínica y Experimental de la División de Estudios de Posgrado e Investigación: Mónica, Rosario, Bernardo, Guillermina Flores Pérez y Teodomiro Pérez Salazar.

**A mis Padres:** Mme. Saintermise Simone et Mr. Constantin Joseph Boverly, por haberme cuidado y estar siempre conmigo; aún estando lejos, para que no me faltará nada y así, llenarme de amor a distancia.

**A mi Abuelita querida:** Mme. Sinelia Moltumer Pierre, por ser tan linda y buena.

**A mi Tío:** Mr. Jules Yvan Joseph, por haberme financiado completamente la carrera, quererme y aceptarme como una hija.

**A mis Hermanos:** Henrique, Monise, Jean-Wilhém, Guirléne, Adina, Marie Sylvie, Hermana, Vely Joas Joseph, por consentirme tanto.

**A mis Sobrinos:** Rose Ermide Scarlette, Garcelle, Petit et Petite Jean-Wilhém et Guirléne Joseph, Taha Jean-Noel, por su gran cariño.

**A Mme. Denise** Pierre-Noél (Manmy Tataye), Mme. Carmélite Faustin (Manmy Ti Carme), por su gran amor.

**A mis tíos et tías:** Lizianne Pierre, Anyéla Joseph, Loda Joseph, Léotide Charlot, Durogéne Charlot y su familia, Dieulagrance, Phénold Élizé, Falise Jean-Pierre, Atala, Marie-Altigrace Jean-Noel, Mme. Henriett Orasmy, etc.

**A los Reverendos Padres:** Yves Bouyer, Carl-Henry Lucien, Jean Pierre, Clément, Gilbert Malú, Isma Jean Arlet, Jean Baptiste Magloire, Jean Paulin, Sebastien, Mauricio, Wilner Pierre, por su gran apoyo.

**A mis primos:** Nicolas, Jean Eddy Moltumer, Donald Joseph, Patrick Daniel Pierre, Jacqueline Lalanne, Natacha Pierre, Ernest Charlot, Chantale Simon, Marie Joséphine, Elva Honorat, Marie Honorat, etc.

**A mis Amigos:** El Profesor Dieudonné Massimango y su Difunta Esposa Passy Msimire Mweze, por haber manifestado hacia mi tanto cariño y representar mi nueva familia en México.

**Mme. Patricia** Ndoumbe Dipoko de Biyik y su familia, por haberme adpotado como su hermana.

**Yolanda** Hernández López, por haberme querido tanto.

**Areli**, por su amabilidad

**Y Todos los otros:** Rosario Rios y su familia, Mme. Micheline Coulibaly y su familia, Profesor Fabien Adonon, Mme. Martine, Sebele, Jean Robert Rival, Mr. Jean Bernard De Jean, Mme. Michelle Belneau y su familia, Geansly, Dra. Elba Leyba, Dr. Jesús Rojas, Alma Toussaint, Linda Jean-Baptiste, Wilfrid et Pierre Joseph, Fide Joujoute, Nazaire Masillon, Yves André Saint Félix, Susana Pérez y su familia, Ana Lilia, Blanca Estela, Suzy, Estela Pompas y su familia, Andral, Lesly, Fritz, Bili, Felix Duvelson, Robens, Monique Rival, Sony Accilien, Marc Arthur Assé, Lety y Arturo Félére, Ita, etc.

# ÍNDICE

1.- Resumen	Pag./1
2.- Introducción	3
3.- Generalidades	6
3.1. Definición	11
3.2. Mecanismo de exfoliación de las células normales	12
3.3. Ventajas, indicaciones y limitaciones de la citología exfoliativa	12
A- Ventajas	12
B- Indicaciones	13
C- Limitaciones	14
3.4. Defectos en la técnica	16
3.5. Citología en cavidad bucal	17
3.6. Aspecto citológico de las mucosas bucales normales	21
3.7. Alteraciones en la citología exfoliativa: Criterios de malignidad	22
3.8. Aspecto citológico de la cavidad bucal normal con el método de Papanicolaou	23
3.9. Citología atípica de la cavidad bucal con el método de Papanicolaou	24
4.- Lesiones provocadas por aparatología ortodóncica	25
5.0. Planteamiento del problema	25
5.1. Justificación	25
5.2. Hipótesis	26
5.3. Objetivo general	26
5.4. Objetivos específicos	26
5.5. Materiales	27
5.6. Tipo de estudio	28
5.7. Universo de estudio	28
5.8. Muestra	28
5.9. Criterios de inclusión	28

6.0.Criterios de exclusión	29
6.1.Variables	29
6.2.Definición operacional de las variables	30
X- Citología de células normales	30
Y- Alteraciones clínicas	31
Z- Alteraciones citológicas	32
6.3.Metodología	34
1- Fase clínica	34
2- Fase de laboratorio	36
6.4.Recursos humanos	37
6.5. Recursos Materiales	37
6.6.Recursos financieros	38
6.7.Análisis de datos	38
6.8.Resultados	43
6.9.Discusión	56
7.0.Comentario	58
8.1.Anexo 1	59
8.2.Anexo 2	63
9.- Bibliografía	67

## ÍNDICE DE GRÁFICAS

Gráfica 1	Total de pacientes analizados: 35	Pag./43
Gráfica 2	Total de pacientes femeninos: 27	43
Gráfica 3	Tipos de lesiones que presentaron 16 pacientes a la primera semana	44
Gráfica 4	Tipos de lesiones que presentaron 10 pacientes femeninos a la primera semana	44
Gráfica 5	Tipos de lesiones que manifestaron 6 pacientes masculinos a la primera semana	45
Gráfica 6	Tipos de lesiones que mostraron 19 pacientes a la segunda semana	45
Gráfica 7	Tipos de lesiones que mostraron 15 pacientes femeninos a la segunda semana	46
Gráfica 8	Tipos de lesiones que mostraron 4 pacientes masculinos a la segunda semana	46
Gráfica 9	Tipos de lesiones que mostraron 9 pacientes a la tercera semana	47
Gráfica 10	Tipos de lesiones que presentaron 5 pacientes femeninos a la tercera semana	47
Gráfica 11	Tipos de lesiones que mostraron 4 pacientes masculinos a la tercera semana	48
Gráfica 12	Localización de las lesiones	48



## ÍNDICE DE TABLAS

Tabla 1	Evolución de las lesiones en los 26 pacientes con algún tipo de sintomatología.	Pag./49
Tabla 2	Evolución de las lesiones en los cinco pacientes que las presentaron durante las tres semanas.	49
Tabla 3	Comparación de las características citológicas de entre los 35 pacientes antes de la colocación de los brackets (primer grupo control), los 26 que llegaron a presentar lesión y los 9 que no presentaron durante el estudio (segundo grupo control).	50
Tabla 4	Relación entre las úlceras a las primera, segunda y tercera semanas después de haber colocado los brackets, y sus características citológicas.	52
Tabla 5	Relación entre las características citológicas previas (control) antes de la colocación de los brackets y las úlceras a la primera semana de haber colocado los brackets.	53
Tabla 6	Relación entre las características citológicas previas (control) antes de la colocación de los brackets y las úlceras a la segunda semana de haber colocado los brackets.	54
Tabla 7	Relación entre las características citológicas previas (control) antes de la colocación de los brackets y las úlceras a la tercera semana de haber colocado los brackets.	55

## ÍNDICE DE FIGURAS (ANEXO 2)

Figura 1	Úlcera en mucosa labial inferior, bordes irregulares bien definidos con fondo de fibrina, de aproximadamente 0.5 cm.	Pag./ 63
Figura 2	Aumento de volumen ulcerado en mucosa labial inferior, de 0.4 cm aproximadamente.	63
Figura 3	Aumento de volumen, irregular de 0.3cm aproximadamente.	64
Figura 4	Placa blanca con centro ulcerado (queratosis friccional), de 0.2 cm aproximadamente.	64
Figura 5	Extendido citológico, teñido con Papanicolaou, donde se observa, células formando pequeñas asociaciones. a 200x	65
Figura 6	Extendido citológico, teñido con Papanicolaou, donde se observa, células parabasales. a 1000x	65
Figura 7	Extendido citológico, teñido con Papanicolaou, donde se observa, heterocromía del citoplasma, pleomorfismo celular. a 400x	66
Figura 8	Extendido citológico, teñido con Papanicolaou, en el cual se observa, núcleos picnóticos. a 1000x	66

## 1.- RESUMEN

El empleo de la citología exfoliativa como método de diagnóstico en la práctica odontológica es tan reducido que se desconoce por lo general, su rapidez, sencillez y su alta confiabilidad. Muchos investigadores, como Julius Vogel en 1843, Dc. Mckenzie en 1996 y otros, hallaron su importancia en la detección del cáncer sobre todo el cérvico-uterino y otras neoplasias de diversas partes del organismo incluyendo la cavidad bucal que representa aproximadamente el 5% de todos los tumores malignos del cuerpo humano. Así, este estudio pudo apotar avances en la detección de alteraciones patológicas, provocando una reducción en la mortalidad causada por estas enfermedades. De allí, surgió la recomendación de la Asociación Dental Norteamericana que mantuvo con firmeza el hecho de que la citología exfoliativa debería de realizarse en cualquier examen bucal, de manera que el dentista pudiera descubrir a tiempo todo tipo de alteración en boca para prevenir y/o disminuir la cantidad de patologías severas y agresivas.

Por otro lado, se sabe que la mayoría de las maloclusiones dentales y discrepancias dento-faciales requieren de la utilización de una aparatología de ortodoncia, la cual, estando en contacto directo con las mucosas bucales, puede resultar ser dañina para los tejidos. Por ello, este estudio que pretendía relacionar los cambios clínicos y los citológicos que presenta la mucosa bucal en el transcurso del tratamiento de la ortodoncia promoviendo así, el uso de la citología exfoliativa. Se puede decir que las lesiones clínicas más frecuentes durante las tres semanas de revisión, que fueron úlceras, puede ser que muestren cierta correlación con las alteraciones citológicas por las diferentes características presentadas en el parámetro de búsqueda, tanto para las citologías previas antes de la colocación de los brackets como para las que se encontraron después de haber colocado los aparatos.

Así, se puede mostrar la importancia de la citología exfoliativa en la práctica odontológica, aún cuando la muestra fue pequeña (35 pacientes, más femeninos que masculinos) y el periodo de tiempo muy corto (un mes), se llega a deducir que de una o de otra manera, el uso de aparatos ortodóncicos genera leve alteración en la mucosa bucal que no llega a provocar daños mayores; tal vez, puede ser por la capacidad de regeneración de esta mucosa.

La citología es un método de diagnóstico que debe de ser utilizado mucho más por los dentistas en las revisiones bucales, para valorar los beneficios que ofrece y conocer más al fondo cuando está indicada.

## 2.- INTRODUCCIÓN

La mucosa bucal es una membrana de revestimiento húmedo que comunica con el exterior. Es un órgano sensorial, un regulador de la temperatura corporal y un medio a través del cual se segrega la saliva. Por su diferencia en la estructura y por la función que ocupa en las regiones de la cavidad bucal, se reconocen tres tipos: Mucosa masticatoria, mucosa de revestimiento y mucosa especializada.

La mucosa masticatoria cubre las estructuras inmóviles, tales como el paladar duro y los procesos alveolares. El epitelio es delgado, escamoso estratificado. La unión entre el epitelio y la lámina propia subyacente tiene pliegues y papilas alargadas que proveen un buen endosamiento evitando que el epitelio se rompa bajo el efecto de fuerzas desgarrantes.

La mucosa de revestimiento cubre la superficie ventral de la lengua, el paladar blando, la superficie interna de los labios, los carrillos, el piso de la boca y la encía; que son estructuras móviles; el epitelio es grueso. La superficie dorsal de la lengua, está cubierta de mucosa especializada y el epitelio también es grueso.

Se dice que la mucosa bucal en ocasiones puede presentar cambios patológicos, que pueden ser considerados junto con otras alteraciones de las demás partes blandas como una causa leve de alteración en el sistema masticatorio; parte de la maloclusión que puede ser definida como una desviación de la oclusión deseada, de múltiples causas; tales como: herencia, falta de desarrollo de origen desconocido, traumatismos, agentes físicos, hábitos, enfermedad, desnutrición.

Las alteraciones de origen genético pueden ser pre o postnatales y pueden afectar al sistema neuromuscular, principalmente al tamaño de la lengua, a la formación de la musculatura facial, causando estados patológicos musculares raros.

Cuando el sitio de afectación de estas alteraciones es el hueso, presenta anomalías de tamaño: Micrognasia, macrognasia; de forma; de posición: prognatismo y retrusión mandibular, prognatismo maxilar, prognatismo bimaxilar; de número: agnasia, hemiagnasia, entre otros.

Los dientes constituyen los sitios primordiales en este tipo de alteraciones, como anomalías de tamaño: Microdoncia, macrodoncia; de forma; de posición; de número: oligodoncia, anodoncia. Cuando dañan a las partes blandas, aparecen fisuras faciales, macrostomía y microstomía.

La falta de desarrollo de origen desconocido es prenatal y constituye defectos poco frecuentes y en mayor parte son ausencia de ciertos músculos, fisuras faciales, micrognasia, oligodoncia y anodoncia.

Los traumatismos son considerados prenatales como las lesiones observadas durante el nacimiento, que son: Hipoplasia de la mandíbula, micrognasia, parálisis muscular y postnatales: fracturas de los maxilares, dientes y hábitos.

La extracción prematura de los dientes deciduos, la naturaleza de la alimentación, el tipo de crianza, la forma de respirar, constituyen los agentes físicos que modifican el crecimiento facial.

Los hábitos son desde succión digital, lengua protráctil, succión y mordida de labio, postura, mordida de uñas hasta succión habitual de los objetos. Para las enfermedades, se deben tomar en cuenta, los trastornos endocrinos, las enfermedades nasofaríngeas, trastornos en la función respiratoria, infecciones en la región del oído, enfermedades gingivales y periodontales, tumores y caries que ocasiona la pérdida prematura de los dientes deciduos.

La desnutrición, aún no se considera como una causa primaria en el trastorno del crecimiento dentofacial, pero una nutrición adecuada es muy bien relacionada con los patrones faciales deseables.

Aunque algunas maloclusiones por hábitos de succionar pueden corregirse por sí mismas al interrumpirse el hábito, ya que ciertos de ellos sirven como estímulo para el crecimiento normal del maxilar y de la mandíbula. Pero, podemos darnos cuenta, que la mayoría de éstas requieren tratamiento ortodóncico para reparar los daños.

La superficie de las mucosas sobre todo la de revestimiento, que es de mayor interés en este estudio, es bastante flexible y capaz de soportar estiramientos y, en las partes donde recubre los músculos; se adhiere por una combinación de fibras colágenas y elásticas que la retraen hacia el músculo durante los movimientos de la masticación a medida que se hace más laxa; y de esta manera evitan que éste se pliegue entre los dientes y sea masticada. Muchas veces, por la existencia de maloclusiones, pueden llegar a ser masticadas hasta lesionarse. Así al aplicar una fuerza mecánica, tal como: las bandas, los tubos que hacen contacto con ellas y los brackets que son elementos pasivos que se emplean para realizar movimientos por medio de la utilización de elementos activos, como son: alambres, resortes elásticos con el empleo de fuerzas óptimas. Con mayor frecuencia se podría lesionar esta mucosa, provocando lesiones que se verían en una simple revisión durante el tratamiento hasta las que podrían ser descubiertas en un examen de laboratorio.

Nuestro trabajo tiene por objetivo “establecer la relación clínica y citológica de lesiones que aparecen en la mucosa labial durante el tratamiento “ortodóncico” y evaluar la utilidad de la citología exfoliativa en la práctica odontológica. Al final de este estudio, tendremos las nociones suficientes para correlacionar dicho análisis y ver si de una u otra manera existieren lesiones o no, por el uso de estos aparatos.

### 3.- GENERALIDADES

La citología exfoliativa es una rama de la Medicina que empezó en 1843 con los estudios de Julius Vogel para la detección de tumores malignos y benignos. (1) Posteriormente, en 1856, el Doctor Lambl de Prague reportó por primera vez 8 casos de cáncer en vejiga aplicando un examen citológico de células tumorales encontradas en sedimentos urinarios. (2) De igual manera Lionel S. Beale en 1861 encontró otro caso de cáncer del faringe por medio de la técnica citológica. (3) En 1882 O. Resenbach desarrolló la citología para alteraciones gástricas. (4)

Desafortunadamente, durante este siglo no se promovió mucho la citología; pues, varios investigadores de la época la consideraban de poca utilidad. Hasta que algunos patólogos del siglo XX la introducen en la clínica como: U. Quenzel profesor de la Universidad de Uppsala (Suecia) quien en 1928, usó este método. (5) Así como Hayes E. Martín, quien dos años antes había aplicado la biopsia por aspiración en el Hospital Memorial para el diagnóstico preoperatorio de los tumores palpables. (6) En 1930 junto con E. B. Ellis utilizó la citología para el diagnóstico del cáncer. (7) Después, Both Coley y cols, la emplearon para el diagnóstico de tumores óseos. (8) F. W. Steward en 1933 publicó otro método de diagnóstico por aspiración de los tumores en el Journal Americano de Patología. (9) Luego, S. London hizo una monografía sobre la muestra citológica y con la colaboración del patólogo C. H. Wrigley la perfeccionaron, en el Hospital San Tomás. (10)



Poco a poco, la citología exfoliativa fue aceptada como un método válido en la investigación científica. Adoptó cierta credibilidad con la participación del Doctor Georges Papanicolaou, quien la utilizó como un método propio y genéricamente ha tomado su nombre. Papanicolaou profundizó las investigaciones y enseñando el método a estudiantes y colegas médicos, exigiendo su aplicación dentro de la clínica y en Hospitales. Años después, reforzó su trabajo dentro de la citología endocrinal. Hizo un estudio meticuloso sobre la citología vaginal durante el embarazo y la menopausia, demostró el valor de las hormonas ováricas y su importancia en la reproducción humana. (11)

Junto con su colaborador el Doctor Herbert Traut, patólogo con especialidad en ginecología, publicó una monografía en 1941 sobre la detección del cáncer cervico uterino; denominada: "La valoración del diagnóstico de las muestras vaginales en carcinoma del útero", en la cual, estableció la técnica citológica como un proceso efectivo de diagnóstico; hecho que propició su empleo generalizado en los gabinetes médicos, y además estimuló investigaciones sobre muestras citológicas. (12) Y en 1943, los dos prepararon una segunda monografía "Diagnóstico del cáncer uterino en las muestras vaginales" que fue publicada por Common Wealth, la cual directamente fue dirigida a la Sociedad Americana del Cáncer. (13)

Tiempo después, en 1947, Papanicolaou impartió clases en la Universidad de Cornell a 70 estudiantes de diferentes estados, logrando formar 45 patólogos. (14)

Luego, en 1948, fue fundada la primera clínica para la mujer en Massachusetts y después, la Sociedad Americana del Cáncer patrocinó la primera conferencia nacional de citología en Boston, en la cual asistieron 90 personas; incluyendo ginecólogos y patólogos de Europa y del Reino Unido. (15)

Siguiendo los pasos de Papanicolaou, el Instituto Nacional de Cancerología en 1948 empezó a aplicarla solo para diagnóstico de alteraciones en el aparato genital femenino, con excelentes resultados. Y en 1950, bajo la supervisión de la Doctora Julieta Calderón de Laguna, se fundó la primera escuela de citología, que empezó con seis estudiantes, desde esta fecha los cursos anuales han sido constantes, y la cantidad de alumnos se ha ido incrementado. (16)

En 1954, Hashime Murayama publicó, con la anuencia de Papanicolaou, su primera monografía en dibujos e ilustraciones notables, en el Atlas de Citología Exfoliativa, trabajo que provocó conciencia sobre el uso exitoso de la citología en la clínica. (17) La clínica del Instituto de Cancerología de Miami contó con la participación de Papanicolaou en algunas investigaciones sobre el cáncer, y cuya dirección le fue concedida en 1961. Murió, en febrero de 1962 pero la técnica ya desarrollada había tenido aceptación hasta como una especialidad. (11)

Como fundador principal de la citología en su tiempo, la dejó con bases sólidas que animaron a los seguidores a continuar el trabajo, reforzar, buscar y experimentar más la técnica. Seis años antes de su muerte, se había emprendido un programa por John Heller a Louisville, Jefferson County y Kentucky, que consistía, en examinar todas las mujeres de 10 a 60 años de edad de bajo recurso. Mediante sus avances en la detección temprana del cáncer cérvico-uterino y por los tratamientos que se pudieran realizar a tiempo; logró disminuir considerablemente el índice de este tipo de cáncer a un porcentaje que va del 79.5% para las mujeres de 40 a 49 años, del 73.5% para las de 30 a 39 años y del 60.8% para aquellas de 50 a 59 años. Sin embargo, hubo cierto desinterés durante este estudio atribuido a que las mujeres que tenían cáncer en su etapa muy avanzada no venían a sus revisiones habituales, las que lo presentaban en sus estadios tempranos venían muy seguido. Finalmente el gobierno y ciertas agencias en 1976 decidieron cerrar este programa. (18)

Luego, H. K. Filder y sus colaboradores en un estudio seleccionado de una población de mujeres de a partir de los 20 años de edad, demostró que la frecuencia de cáncer invasor cérvico-uterino se había bajado en un 30% en un plazo de seis meses, lo cual lo hace confirmar que el empleo del examen citológico disminuye la mortalidad causada por el cáncer cérvico-uterino. (19)

De igual modo, Koss inició la citología de la saliva estableciendo un diagnóstico preoperatorio del cáncer de los bronquios en un 80% de los casos, ya que en esta época este tipo de cáncer era la causa mayor de muerte en Estados Unidos. Por muy satisfactorios que fueron los resultados de este estudio, tuvo que terminarse muy pronto, por ser demasiado costoso. (20) Además, la Sociedad Americana del cáncer y la Administración de los Veteranos demostraron que la citología de la saliva y la radiografía del pulmón eran dos métodos de igual confiabilidad para detectar el cáncer de bronquios, y aún, la segunda era de costo mucho más bajo, entonces, optaron por la radiografía. (21) Tiempo después, fueron publicados cuatro obras por C. Gad y F. Koch en los cuales notificaron un descenso considerable en el porcentaje del cáncer invasor cérvico-uterino de: 4/1000 a 0/1000; del carcinoma in situ: de 8.6/1000 a 0.3/1000; de otras neoplasias benignas y malignas de: 31/1000 a 3/1000. De allí, este examen se aplicó en forma rutinaria para todas las mujeres adultas en Estados Unidos. (22)

Después de 1962, podría ser que existiera otra técnica, pero la más relevante fue la técnica citológica por punción y aspiración con aguja fina aplicada dos años antes por Joseph Zajicek, G. Giertz y Sisten Franzén, para la detección de tumores en próstata; tiempo después la ordenaron y caracterizaron los cuadros citológicos creando los instrumentos adecuados y sistematizando el estudio del material obtenido. (23) En 1974, Josef Zajicek hizo la primera monografía sobre el uso de la técnica en la clínica. (24) Y en 1979, realizó su segunda monografía, la cual propició su empleo en varios hospitales en los cuales revisaban aproximadamente 12000 pacientes al año. (25)

Luego, JGS Crabbe hizo uso de la citología para detectar los tumores benignos y malignos de la vejiga. (26) Al igual que G. Riotton, Leopold Koss y W. Umiker pensó que las células cancerosas son muy visibles en sedimentos urinarios de enfermos de cáncer en vejiga y que los trabajadores industriales de alto riesgo deberían de someterse a una prueba citológica para descubrir este tipo de patología, y también los pacientes pre y postoperatorios que están en recuperación. (27, 28) En 1982, S. Yamagata y colaboradores analizaron en Japón 200.000 individuos sospechosos de neoplasias malignas, encontrándose 280 casos de cáncer gastrointestinal. (29) W. Olszewski, Leopold G. Koss y S. Woyke en 1984 descubrieron 1000 casos de tumores de glándula mamaria y otras partes del cuerpo, por medio de esta técnica. (30) Por lo tanto, fue dirigido en 1985, un proyecto por S. Ichijo y sus colaboradores, para averiguar la existencia de cáncer en próstata; de 152 pacientes que participaron, se registraron 16 casos de carcinomas de próstata, 10 principios de carcinoma y 91 hiperplasias de próstata. (31) Años después, Paniagua Estevez M. y otros investigadores hicieron una comparación entre resultados de 100 casos de tumores y lesiones elevadas encontradas por medio de la colonoscopia y la citología exfoliativa. El citodiagnóstico reveló 77 adenocarcinomas, 9 adenomas y 5 lesiones de colitis ulcerosas de larga evolución y 3 lesiones infecciosas. (32)

Luego fueron reportados 1729 pacientes con displasia severa y 2411 con displasia epitelial del esófago de un total de 6758 individuos que intervinieron en un examen efectuado por PZ. Lin, para descubrir lesiones precancerosas y cancerosas del esófago. (33)

En 1996, Dc. Mckenzie y otros remitieron los casos de 230 pacientes que habían sido sometidos durante siete años a tratamiento constante de carcinoma cervical invasor; en el transcurso de este periodo, 45 de ellos mostraron recurrencia y metástasis. Debido a esto, se decidió llevar a cabo el tratamiento con citodiagnóstico y al final la citología solo reveló 8 casos de recurrencia. (34)

A principios de 1997, 220 muestras de citología exfoliativa fueron reportadas del Registro Nacional de Cáncer de la Dirección de Epidemiología de la Secretaría de Salud, sabiendo que las neoplasias intraepiteliales del cérvix son muy frecuentes en mujeres que llevan una vida sexual activa y representan un factor de riesgo. Estas muestras fueron tomadas en mujeres de ocho delegaciones políticas de la Ciudad de México que habían sido revisadas. Revelaron la presencia de 134 neoplasias intraepiteliales del cérvix encontradas y, un 70.2% de esta cifra fue del tercer grado y correspondía a un grupo de mujeres de entre los 26 y 35 años, otro porcentaje de 46.76% era para un segundo grupo de mujeres que habían tenido más de tres embarazos, y un 17.04% para un tercer grupo que habían engendrado más de tres veces. Según estos datos, se reveló la necesidad de efectuar más estudios para determinar el desarrollo de las neoplasias intraepiteliales del cérvix en las mujeres con vida sexual activa. (35)

La citología exfoliativa se usa ampliamente para detectar otras patologías, como algunas neoplasias; afecciones de glándula mamaria, aparato respiratorio, digestivo, urinario, reproductor masculino; estudios de líquidos: acítico, pleural, cefalorraquídeo, ganglionar; índices hormonales; infecciones bacterianas, parasitarias, virales, micosis y displasias. (36, 37)

### **3.1. DEFINICIÓN**

La citología exfoliativa es el estudio de células descamadas de neoplasias, células exfoliadas de un órgano que ésta en comunicación con el exterior o fácilmente accesible, o de células recuperadas del sedimento de un exudado, secreciones del tejido, para fines diagnóstico. (38, 39, 40)

### **3.2. MECANISMO DE EXFOLIACIÓN DE LAS CÉLULAS NORMALES.**

Los frotis citológicos sirven para analizar el tejido epitelial, principalmente las células superficiales o las que están a punto de desprenderse de ellas. Las células basales proliferan y se desplazan hacia los estratos superiores, lejos de la membrana basal, en un proceso de maduración, que facilita su descamación. (41, 42)

### **3.3. VENTAJAS, INDICACIONES Y LIMITACIONES DE LA CITOLOGIA EXFOLIATIVA.**

#### **A.- Ventajas**

- La citología exfoliativa se puede considerar como un tipo de biopsia, aunque en general se le describe en forma independiente, debido a que este examen se refiere al estudio de células aisladas y, la biopsia al estudio de tejidos. Además, en la citología se observa la morfología de las células individuales después de obtenerse alguna muestra. (43)

- Generalmente, es un procedimiento de diagnóstico rápido, simple, indoloro, incruento, preciso, un examen muy valorable y altamente confiable, como lo sostienen B. L. Shapiro y sus colaboradores, quienes se beneficiaron con su uso, en lugar de la biopsia u otro método de diagnóstico, en un buen número de casos; que por su sencillez, cualquier profesional, tal como: Médico especialista, Médico de práctica general, Dentista, Químico, Físico, etc., podría utilizarlo para detectar a tiempo el cáncer u otras patologías. (44, 45, 46)

- Según E. Von Haam, la citología es un método científico, no doloroso que no provoca hemorragia y ayuda a valorar las biopsias falsas negativas. (47)

- Muestra más efectividad que costo en la detección del cáncer cérvico-uterino, reduciendo el rango de morbilidad y mortalidad. (48)

- Para su aplicación, el paciente no requiere hospitalización, ni anestesia y cuando se lleva a cabo adecuadamente, la probabilidad de un error es mínimo. (49)

- Otros, como Swanear J. R., confirman que este análisis suplementa y soporta la biopsia, que puede revelar algunas tendencias a la malignidad y ciertas evidencias de carcinomas, aún cuando los resultados de la biopsia inicial llegaran ser negativos. Desafortunadamente se pierde gran parte de estos beneficios por falta de aplicaciones sobre todo en la Odontología. (50, 51)

### **B.- Indicaciones**

La citología es de gran importancia y puede servir como:

- Examen citogenético, ya que puede determinar anomalías de número en los cromosomas sexuales, tal como el análisis de la cromatina de Barr (cromatina sexual). (52, 53)
- Para detectar cáncer en boca y para dar seguimiento a la recurrencia después de la terapia por radiación, cuando múltiples biopsias pueden deteriorar la cicatrización. (54, 55)
- Para repetir exámenes, indicando aproximadamente la zona aconsejable para tomar la biopsia en lesiones multicéntricas y extensas. (56,57)
- Para diagnosticar lesiones precursoras y malignas de la cavidad bucal y de otros órganos con características similares. (58, 59)

- Método para la evaluación del diagnóstico de lesiones visibles de la mucosa bucal en donde la biopsia está contraindicada. (60)
- Cuando el paciente rehusa la biopsia. (61)
- En zonas alejadas de hospitales, cuando es necesario realizar un diagnóstico inmediato y precoz en pacientes asintomáticos de alto riesgo, con sospecha de cáncer. (62)

### **C.- Limitaciones**

La citología exfoliativa puede restringirse por varios motivos:

- Inadecuada ejecución . (63)
- Como algunos investigadores piensan que es un procedimiento seguro nada más del 76.6 al 80%, entonces, para certeza y precisión han preferido a la biopsia. (64)
- Debe de ser considerado, según L. G. Koss, R. W. Tiecek y Cols, como un método auxiliar de diagnóstico que no reemplaza a la biopsia y no como un proceso de diagnóstico definitivo y final. (65, 66, 67)



- Porque algunas investigaciones muestran resultados falsos negativos; tal como un estudio realizado por un grupo de investigadores en el cual reportaron la presencia de células neoplásicas en lesiones tempranas de carcinoma, y falsos negativos fueron encontrados por cada uno, de la siguiente manera: F. S. Hopp, mencionó 3 casos de un estudio con 63 pacientes. (68) Sol Silverman Jr., H. Becks y S. M. Farber de 521 pacientes, registraron 21 casos. (69, 70). De igual manera, H. Peters, H. C. Sandler, S. S. Stahl, L. R. Cahn y H. R. Freund identificaron 15 casos de 239 pacientes. (71, 72, 73, 74). R. A. Cawson, R. S. Tiecke, F. J. Kendrick y J. C. Calandra detectaron 8 casos de un total de 75. (75, 76) Después, Sheldon Rovin efectuó un estudio de 362 lesiones en labios y cavidad bucal, 65 de ellas fueron diagnósticos de carcinoma mediante la biopsia, y cerca de 17 dieron falsos negativos citológicos. (77) Asimismo, aproximadamente en un 63. 9% de los casos, el citodiagnóstico de las leucoplasias suele acompañarse de falsos negativos. (78) En 1970, Gerald Shklar, Edmund Cataldo e Irving. Meyer, de un análisis de 3675 individuos con sospecha de cáncer, fueron encontrados falsos negativos en el 13. 9%. (79) J. Lundgren y Cols, en 1981, habían encontrado 350 lesiones en el laringe con la laringoscopia, y emplearon la citología para comparar los resultados, le reveló falsos negativos en el 83%. (80)
- Y en 1990, U. Maier y N. Neuhold analizaron 1100 pacientes con el fin de descubrir patologías del aparato urinario; arrojaron falsos negativos en el 90% de los casos. (81) Casos menos frecuentes y menos preocupantes tanto para el operador como para el paciente, tales son los falsos positivos; pero fueron mencionados en un 80% en una investigación hecha por Leopold Koss, para detectar cánceres preoperatorios. (82).

- Luego Umikers en otro estudio relató las dificultades englobadas para obtener falsos positivos en las lesiones premalignas y malignas. (83) Aún así, en 1991, un grupo de 677 personas se sometieron a una revisión citológica para averiguar la existencia de cáncer en la vejiga, obtuvieron falsos positivos en el 62% de la cantidad. (84)
- Porque las lesiones benignas pueden presentar células aparentemente atípicas, como por ejemplo: infecciones herpéticas y algunas alteraciones inflamatorias. (85)

### **3.4. DEFECTOS EN LA TÉCNICA**

- Cantidad inadecuada de células
- No limpiar la superficie de la zona donde se toma la muestra
- La muestra que no se seca antes de ser fijada
- Muestra gruesa por mala extensión, mala tinción
- No llevar adecuadamente el procedimiento. (86)

### 3.5. CITOLOGÍA EN CAVIDAD BUCAL

El empleo de la citología en el diagnóstico de alteraciones bucales ha sido utilizada principalmente para el diagnóstico temprano de lesiones neoplásicas, que pudieran hacer pensar en transformación maligna; sabiendo que mientras más pequeños y asintomáticos son los cánceres bucales pueden ser extirpados con más facilidad y a medida que sea posible, devolverle al paciente su salud integral. (87)

La citología exfoliativa es útil en la detección de patologías, tanto del organismo en general como de la cavidad bucal; esta última debido a que es muy accesible a la inspección, por lo cual, la citología bucal es una técnica muy aconsejable para la evaluación de una lesión bucal sospechosa; de esta manera, se podrían realizar fácilmente estudios citológicos que permitirán detectar enfermedades, hacer diagnósticos diferenciales entre lesiones tanto benignas como malignas, o simplemente estudiar mucosas bucales aparentemente sanas en pacientes con riesgo, de desarrollar cáncer bucal. (88,89)

Montgomery y Von Haam fueron los primeros en aplicar la citología en la boca para el diagnóstico de los tumores malignos, seguidos por M. J. Pomeranz y S. Sralh en 1953, quienes la usaron para la detección de las lesiones bucales precancerosas y cancerosas. (90, 91)

Tiempo después, la técnica fue empleada frecuentemente por otros, tal como Sol Silverman en 1959 quien la usó para descubrir el carcinoma in situ en lesiones sospechosas de malignidad. (92) En 1960, un grupo de investigadores, como W. O. Umiker, I. Lampe, R. Rapp, J. Hiniker y Cols, relevaron su eficacia para diagnosticar lesiones leucoplásicas, por la presencia de células atípicas. (93) Durante este mismo año, W. O. Umiker y otros de sus colaboradores, tomando en cuenta de que la citología exfoliativa ha sido de considerable importancia en el descubrimiento de la leucoplasia bucal, estudiaron frotis de 45 enfermos con sospechas clínicas de esta enfermedad; encontraron que 9 de ellos lo presentaban en una etapa muy avanzada. (94, 95)

Igualmente, Sol Silverman y Jr. Ware demostraron su utilidad como medio adjunto de la biopsia para la leucoplasia bucal comprobando, que en ocasiones, la citología puede resultar positiva en casos en que una biopsia limitada no revela signos atípicos. (96)

De igual manera, Jolán Banóczy en 1961 la utilizó en su indagatoria sobre la detección temprana de cáncer bucal y ha sido largamente apoyado en los programas de salud pública, sobre todo en el Instituto y la Sociedad Americana de Cáncer, ya que ellos habían iniciado un programa para determinar la efectividad de este método en el diagnóstico de esta enfermedad. Por ello, organizaron una clínica de estudios bucales con el propósito de examinar la cavidad bucal para detectar evidencias de cáncer temprano y para educar dentistas y otros especialistas. Participaron 18.000 pacientes de los cuales 573 presentaron cáncer bucal; entre ellos, hubo 27 carcinomas. Finalmente, junto con la Asociación Dental Norteamericana, llegaron a la conclusión de que los dentistas deben de tener una información completa sobre este tipo de análisis por su campo de trabajo que es la cavidad bucal y este examen debería de realizarse en cada revisión bucal, de tal forma que se pudieran descubrirse a tiempo las lesiones aparentemente benignas o incipientes para prevenir y/o reducir el número de patologías bucales agresivas y severas, siendo el cáncer bucal también un problema de salud que representa aproximadamente el 5% de todos los tumores malignos del cuerpo humano en el hombre y el 2% en las mujeres. (97, 98, 99) Además la Administración de los Veteranos en Estados Unidos, en base a las diferentes búsquedas para detectar el ameloblastoma, concluyó que esta prueba de laboratorio era necesario, aceptable y confiable para la detección de este tumor. (100) Así, 131 tumores malignos fueron reportados después de una investigación que hizo el Servicio Dental del Hospital Administrativo de los Veteranos en Brooklyn con 239 pacientes, y lograron promover su uso en varias clínicas. (101)

G. H.Macker, en 1962, declaró que la cantidad de muertos de cáncer bucal en Estados Unidos alcanzaba aproximadamente los 6000. (102) Posteriormente, se ha ido incrementado hasta alcanzar los 7000. (103) Junto con B. E. Wilkins, llegó a la conclusión de que esto se debía a que uno de cada tres individuos presentaban carcinoma bucal y como es una lesión asintomática e invasora en un 60% de los casos, los enfermos se morían en un periodo de cinco años. (104) En el transcurso del mismo año, Sandler's realizó un estudio con 2758 pacientes, reveló 28 casos de carcinoma. (105)

K. Morgenroth en 1964, hizo un trabajo sobre el desarrollo de los tumores, encontró tumores de dos centímetros de diámetro con un mal pronóstico y posibilidad de desarrollar carcinoma in situ. (106) En esta misma época, Henry G. Sandler quiso emprender otra investigación que consistía en la evaluación bucal de una gran población, de 1.118,194 pacientes con la cooperación de 10 hospitales y tres clínicas; 2758 de ellos mostraron lesiones en la mucosa bucal. (107)

Asimismo, O. H. King y S. S.Coleman en 1965 encontraron lesiones de carcinoma en otra investigación realizada. (108) Mientras iba pasando los años, se despertaba más interés para el logro de la citología de manera que R. Salvatore y Cols, revelaron la presencia de 2663 pacientes con lesiones muy avanzadas reportada de un análisis citológico, con un total de 6448 personas. (109) Después W. G. Shafer's mencionó el caso de 66 cánceres identificados en un estudio realizado con 45702 pacientes, en 1975. (110) Años después, A. Sigurdson y R. Willem introdujeron una técnica que consistía en aspirar las células con una cánula en la parte más profunda de la zona a examinar para diagnosticar el cáncer bucal, pero no tuvo seguimiento. (111)

En 1985, Sol Silverman y D. Greenspan, después de usar constantemente la técnica, dedujeron que el 95% de los cánceres bucales aparece en personas de más de 40 años de edad, con una relación de frecuencia en varones y mujeres de 2:1, y que las áreas más detectados son: mucosa labial, piso de boca y un 90% de todos ellos, son carcinoma de células escamosas. Por lo tanto, la Escuela de Medicina Dental de la Universidad de Tufts al oeste del Hospital de Massachussetts, destectó aproximadamente 1000 a 2000 casos de carcinoma bucal en una población que fue examinada. (112)

En 1993, 45 pacientes entre 12 y 85 años de edad, con lesiones bucales y faríngeas se sometieron a un análisis de citología por punción y aspiración con aguja fina durante un periodo de 8 años, con el fin de establecer un diagnóstico y diferenciar una lesión de otra. Los sitios examinados fueron: paladar 16 casos; carrillo 9; faringe 7 y 6 casos en zona de lengua, maxilar, alveolo y mucosas labiales. Se identificó 31 neoplasias, los cuales eran: 18 Adenomas pleomórficos, 2 Neurilemomas o Schwannomas, 6 carcinomas de células escamosas, 2 linfomas no-Hodgkin, 2 tumores odontogénicos y otra neoplasia no especificada. También fueron marcadas 11 lesiones infecciosas, cuatro de ellas se debían a Actinomyces. (113)

Diversas investigaciones han impulsado fuertemente el empleo de la citología bucal, hasta adquirir una credibilidad del 47 al 90%, después, fue tan reconocida que su credibilidad puede que se mantiene o sobrepasa este rango. (114)

### 3.6. ASPECTO CITOLÓGICO DE LAS MUCOSAS BUCALES NORMALES

En un cuadro citológico de mucosas bucales normales, generalmente, se aprecia las siguientes células:

- **Células superficiales queratinizadas o células de la capa córnea**, son las células más grandes, de forma poligonal, irregular o aplanada. El citoplasma es abundante, transparente; generalmente anaranjado, eosinófilo y el núcleo cuando existe es pequeño, redondeado, a veces picnótico. Las Células de la capa granular, son de menor tamaño, más aplanadas que las superficiales de forma poligonal. El citoplasma es transparente, la mayoría de las veces, es basófilo y en ocasiones, eosinófilo. (115, 116)
- **Células parabasales o células de la capa espinosa**, son de forma esférica, elípticas o cúbicas, más pequeñas y profundas que las anteriores, el citoplasma es basófilo, de color verde o verde azulado. (117)
- **Células basales o células de la capa proliferativa**, son cúbicas o cilíndricas más pequeñas o profundas que las otras y presentan todavía núcleo con nucleólo visible. Generalmente las células parabasales y basales se observan cuando el raspado es vigoroso o si llegará a existir alguna úlcera u otra lesión, en la mucosa. (118)
- Además de las células epiteliales, aparecen neutrófilos aislados y otras células inflamatorias que se hallan en diferentes periodos de descamación. (119)

### **3.7. ALTERACIONES EN LA CITOLOGÍA EXFOLIATIVA: CRITERIOS DE MALIGNIDAD**

Anteriormente, la formulación de los criterios de malignidad en la citología se basaba en las alteraciones de las células individuales. Después, la interpretación citológica de malignidad no solamente se limitaba a la alteración de la arquitectura celular; sino en la suma del conjunto de datos observados en la células, que pueden ser:

- Aumento del tamaño de la célula (célula gigante, célula con núcleo gigante)
- Anisocariosis de las células, a veces con multiplicidad de núcleos
- Pleomorfismo celular y/o nuclear
- Variación en la proporción del citoplasma y núcleo
- Nucleólos prominentes, irregulares, múltiples y pleomórficos
- Alteración en la distribución y forma de la cromatina.
- Hiperbasofilia y heterocromía del citoplasma
- Distribución anormal de células. (120, 121, 122)



### **3.8: ASPECTO CITOLÓGICO DE LA CAVIDAD BUCAL NORMAL CON EL MÉTODO DE PAPANICOLAOU**

La cavidad bucal está cubierta por epitelio escamoso estratificado, que es un tejido dinámico de grosor variable y altamente activo, lo que hace que la interpretación citológica sea más compleja. A través de una muestra, se pueden obtener las siguientes células sometidas a tinción con el método de Papanicolaou. (123)

#### **Células superficiales queratinizadas o células de la capa córnea.**

Son las células predominantes en muestras de mucosa bucal normal. Estas células tienen un núcleo reducido y picnótico, cuando suele existir, el citoplasma es grande y se tiñe eosinófilo o basófilo dependiendo del grado de queratinización. (124, 125)

#### **Células parabasales.**

Se tiñen azul o rojo con núcleos pequeños redondos y poliédricos, con membrana nuclear definida y cromatina dispersa. Regularmente, el citoplasma es basófilo y estas células a veces, se pueden observar en muestras de mucosa bucal normal. (126)

#### **Células basales.**

Se caracterizan por presentar un núcleo redondeado, a veces alargado. Son más pequeñas que las anteriores, de color azul verdoso, presentan cromatina dispersa y nucleólos visibles. Estas células, ocasionalmente se encuentran en frotis de mucosa bucal normal. (127)

### 3.9. CITOLOGÍA ATÍPICA DE LA CAVIDAD BUCAL CON EL MÉTODO DE PAPANICOLAOU

Muchas veces, cuando la muestra proviene de alguna lesión, ya sea benigna o maligna, se puede observar una o varias de las siguientes alteraciones celulares:

- Células anormales, con escaso citoplasma y núcleo prominente
- Células gigantes
- Condensación de cromatina nuclear
- Aumento de la relación núcleo-citoplasma
- Núcleo prominente
- Anisonucleosis
- Pleomorfismo celular
- . -Excesiva queratinización
- Multinucleación
- Contornos celulares poco nítidos
- Hiperbasofilia del citoplasma
- Heterocromía del citoplasma
- Nucleólo prominente e hipercromático.
- Pleomorfismo nuclear.
- Pérdida de adherencia en la unión de las células y tendencia a la separación una a otra. (128, 129, 130)

## **4.- LESIONES PROVOCADAS POR APARATOLOGÍA ORTODÓNICA**

En un estudio que presentaron N. Jacobsen y A. Hensten-Pettersen, en la Sociedad Ortodónica, sobre las reacciones adversas que produce la aparatología de ortodoncia en pacientes que lo requerían, a parte de algunos síntomas como: prurito y dolor que manifestaban los pacientes, también encontraron lesiones que fueron: Hiperqueratosis; resequedad de la mucosa bucal; eritema; edema; inflamación de la mucosa bucal, encía, labios y úlceras. Estas reacciones adversas se relacionaron significativamente con el uso de brackets metálicos y ligaduras. (131)

## **5.0. PLANTEAMIENTO DEL PROBLEMA**

Se ha documentado bien la citología de la mucosa bucal normal, pero se desconocen los cambios que se desarrollan por trauma físico. La aparatología ortodónica puede provocar cambios clínicamente percibibles en la mucosa bucal. Este estudio intenta conocer los cambios clínicos y citológicos en sitios de trauma provocados por los aparatos de ortodoncia y correlacionarlos.

### **5.1. JUSTIFICACIÓN**

En la actualidad la citología exfoliativa es un método de diagnóstico poco utilizado en los tratamientos bucales por los profesionales de esta área, ya sea por falta de conocimiento o por no considerarlo importante en el examen de algunas lesiones en particular, por lo tanto es de suma importancia promover su uso, como método auxiliar de diagnóstico.

Para validar más este tipo de prueba es necesario que se conozcan más sus posibilidades y la confiabilidad de la técnica.

## **4.- LESIONES PROVOCADAS POR APARATOLOGÍA ORTODÓNICA**

En un estudio que presentaron N. Jacobsen y A. Hensten-Pettersen, en la Sociedad Ortodónica, sobre las reacciones adversas que produce la aparatología de ortodoncia en pacientes que lo requerían, a parte de algunos síntomas como: prurito y dolor que manifestaban los pacientes, también encontraron lesiones que fueron: Hiperqueratosis; resequedad de la mucosa bucal; eritema; edema; inflamación de la mucosa bucal, encía, labios y úlceras. Estas reacciones adversas se relacionaron significativamente con el uso de brackets metálicos y ligaduras.  
(131)

## **5.0. PLANTEAMIENTO DEL PROBLEMA**

Se ha documentado bien la citología de la mucosa bucal normal, pero se desconocen los cambios que se desarrollan por trauma físico. La aparatología ortodónica puede provocar cambios clínicamente percibibles en la mucosa bucal. Este estudio intenta conocer los cambios clínicos y citológicos en sitios de trauma provocados por los aparatos de ortodoncia y correlacionarlos.

### **5.1. JUSTIFICACIÓN**

En la actualidad la citología exfoliativa es un método de diagnóstico poco utilizado en los tratamientos bucales por los profesionales de esta área, ya sea por falta de conocimiento o por no considerarlo importante en el examen de algunas lesiones en particular, por lo tanto es de suma importancia promover su uso, como método auxiliar de diagnóstico.

Para validar más este tipo de prueba es necesario que se conozcan más sus posibilidades y la confiabilidad de la técnica.

## **5.2. HIPÓTESIS**

Los cambios clínicos en la mucosa bucal de pacientes con aparatología ortodóncica están asociados con cambios citológicos.

## **5.3. OBJETIVO GENERAL**

Demostrar que los cambios clínicos observados pueden corroborarse por medio de la citología.

## **5.4. OBJETIVOS ESPECÍFICOS**

1. Determinar los cambios clínicos de la mucosa bucal durante el tratamiento ortodóncico.
2. Determinar los cambios citológicos que presenta la mucosa bucal con el uso de aparatología de ortodoncia.
3. Asociar los cambios clínicos y los cambios citológicos que presenta la mucosa bucal en el transcurso del tratamiento de ortodoncia.

## 5.5. MATERIALES

- 1Microscopio, Carl Zeiss bifocal de campo claro
- 1Horno
- 280 portaobjetos
- 280 cubreobjetos
- 140 espátulas de madera
- 140 aplicadores de algodón
- 12 cajas de metal para tren de tinción
- 6 vasos de Coplin
- 3 canastillas para tren de tinción
- 1 litro de colorante EA.50
- 1 litro de colorante OG.6
- 2 litros de alcohol etílico al 96%
- 2 litros de alcohol etílico al 100%
- 1 litro de xilol
- Litro y medio de solución de Scott
- 1 frasco de resina líquida
- 35 fórmatos de registro de datos (cada fómato consta de seis páginas)
- 1paquete de gasas
- 280 hojas de datos para realizar el análisis citológico
- 6 lápices
- 10 charolas de madera.

## **5.6. TIPO DE ESTUDIO**

Prospectivo, observacional.

## **5.7. UNIVERSO DE ESTUDIO**

Pacientes atendidos en la Clínica de Ortodoncia de la División de Estudios de Posgrado e Investigación de la Facultad de Odontología.

## **5.8.- MUESTRA**

35 pacientes entre los 11 y 25 años de edad, de ambos sexos que acudieron a la clínica de ortodoncia de la División de Estudios de Posgrado e Investigación, Facultad de Odontología, U.N.A.M.

## **5.9. CRITERIOS DE INCLUSIÓN**

- 1- Pacientes que aceptan participar libremente en el estudio
- 2- Pacientes de ambos sexos, de entre 11 y 25 años de edad clínicamente sanos
- 3- Pacientes que requieran tratamiento ortodóncico
- 4- Mucosa bucal clínicamente sana
- 5- Restauraciones en buenas condiciones
- 6- Utilización de brackets con aletas
- 7- Colocación de brackets de canino a canino
- 8- Pacientes que no hayan usado brackets en los 3 meses anteriores, ya sea parcial o totalmente.

## 6.0. CRITERIOS DE EXCLUSIÓN

- 1- Pacientes que presentan restauraciones mal ajustadas
- 2- Pacientes que no requieren tratamiento ortodóncico
- 3- Pacientes mayores de 11 y 25 años que han llevado en los tres meses anteriores tratamiento de ortodoncia
- 4- Pacientes que están muy avanzados en su tratamiento de ortodoncia
- 5- Pacientes que padecen de algunas de las siguientes enfermedades:
  - Diabetes mellitus
  - Tuberculosis
  - Sífilis
  - Alergias
  - Hipertensión arterial
  - Hipotensión arterial
- 7- Pacientes con enfermedades periodontales
- 8- Utilización de Brackets sin aletas
- 9- Pacientes que no acepten participar en el estudio.

## 6.1. VARIABLES

**Variable independiente:** Trauma físico en la mucosa bucal de pacientes con aparatología ortodóncica.

**Variable dependiente:** Cambios clínicos y citológicos observados en la mucosa bucal de pacientes con aparatología de ortodoncia.



## **6.2. DEFINICIÓN OPERACIONAL DE LAS VARIABLES**

### **Trauma físico**

Daño ocasionado en una zona determinada provocado por un agente externo.

### **Cambios clínicos**

Son las alteraciones que se presentan a la observación de un paciente, que podrían llevar a un diagnóstico presuntivo.

### **Cambios citológicos**

Son las patologías que se descubren al observar microscópicamente las células descamadas de una superficie o de un órgano, después de un procedimiento de laboratorio, con el fin de establecer un diagnóstico.

### **X- Citología de las células normales**

#### **Células superficiales queratinizadas o de la capa córnea.**

Son células planas, grandes, con frecuencia binucleadas y con citoplasma fibrilar.

#### **Células parabasales**

Son las células irregularmente poliédricas y más grandes que se encuentran a próximos las células basales.

#### **Células basales**

Forman las células de la capa de reserva, son pequeñas más profundas que las otras y se encuentran sobre la lámina basal. De forma redondeada, con núcleo y escaso citoplasma eosinófilo. Dan origen al resto de las células.

## **Homogeneidad en la estructura celular**

Existencia de uniformidad en la disposición de los componentes celulares.

## **Células formando pequeñas asociaciones**

Es la presencia de grupos de células.

## **Células inflamatorias**

Son las células que intervienen en la reacción del tejido vivo vascularizado como parte de la respuesta a una daño o una agresión local. Son los leucocitos polimorfonucleares, macrófagos, linfocitos, etc.

## **Y- Alteraciones clínicas**

### **Mácula**

Es una mancha plana, pigmentada o defectuosa de la mucosa, o un cambio de coloración en la piel, circunscrito, de tamaño variable; sin elevación o depresión, tampoco se modifica la consistencia o espesor. Generalmente es de forma redondeada u oval.

### **Pápula**

Es una elevación sólida circunscrita que se localiza dentro de la piel o en el tejido celular subcutáneo. Termina ordinariamente por descamarse y tiende a resorberse; además no deja huella cuando no se manipula.

## **Úlcera**

Pérdida de epitelio que deja al descubierto una zona socavada superficial o profunda. Puede ser grande o pequeña y el borde es duro y elevado. La lesión mortifica el sitio afectado, causando pérdida de sustancia.

## **Queratosis friccional**

Lesión blanca que se caracteriza por una proliferación del estrato córneo, asociada a un traumatismo continuo.

## **Aumento de volumen**

Elevación, hinchazón o tumefacción , que puede estar asociado a un traumatismo continuo.

## **Z- Alteraciones citológicas**

### **Hipertrofia celular**

Aumento en el tamaño de la célula, célula gigante; en la cual los aumentos no se manifiestan de modo armónico en el núcleo y el citoplasma. En la mayor parte de los casos, el tamaño del núcleo aumenta de modo desproporcionado.

### **Pleomorfismo celular**

Variaciones en el tamaño y forma de las células. Existen formas caprichosas, desfiguradas y con frecuencia, los límites del citoplasma son imprecisos.

### **Multiplidad del núcleo en una misma célula o multinucleación**

Existencia de varios núcleos en una célula.

### **Pleomorfismo nuclear**

Variaciones en el tamaño y diversidad en la forma de los núcleos de la celulares: núcleos agrandados, fusiformes, alargados, deformados y muchas veces excéntricos e hipercromáticos.

### **Hiperbasofilia del citoplasma**

Incremento en la afinidad por los colorantes básicos en el citoplasma, que produce una basofilia difusa. En la mayoría de los casos, los límites celulares no aparecen bien definidos y los citoplasmas confluyen para formar un simplasma mayor.

### **Heterocromía del citoplasma**

Diversidad de color en el citoplasma en el cual aparece áreas eosinófilos por lo demás hiperbasófilo.

### **Núcleos picnóticos**

Alteraciones que consisten en una contracción progresiva de los núcleos y se transforman en una masa densa, pequeña y arrugada de cromatina íntimamente empacada.

### **Anisocitosis o anisocariosis celular**

Diferencia de tamaño de los núcleos celulares, en los cuales se observa una presencia significativa de núcleos muy grandes junto a otros pequeños y medianos.

## **Hipercromatismo**

Tinción mayor a lo normal, menor a lo normal o cambiada; especial degeneración del núcleo celular, en el cual aparecen partículas de pigmento o cromatina.

## **Nucleólo prominente o hipercromático**

Nucleólos pequeños oscuros con cromatina condensada.

## **Alteración de la relación núcleo-citoplasma**

Es cuando los núcleos de las células con alteración son mayores que los de las células normales, o cuando existe una variación de la relación entre el volumen del núcleo y el citoplasma de las células.

## **6.3. METODOLOGÍA**

### **1- FASE CLÍNICA**

La fase clínica del estudio se realizó en cuatro etapas, a cada uno de los pacientes en estudio, se le tomaron cuatro frotis para estudio citológico.

#### **Primera toma de muestra**

8 días, previas a la colocación de los brackets por su ortodoncista.

#### **Segunda toma de muestra**

A los 8 días de haber colocado los brackets

#### **Tercera toma de muestra**

A los 15 días después de la colocación de los brackets.

#### **Cuarta toma de muestra**

A los 30 días después de haber colocado los brackets.

Antes de cada toma de frotis, se hizo la revisión clínica de la mucosa bucal y se registró las alteraciones clínicas en el formato de datos clínicos, para llevar a cabo el análisis clínico.

### **Primer día (ocho días antes de colocar los brackets)**

a.- Llenado de historia clínica en el formato de registro clínico, para primera revisión con la autorización del paciente para participar en el estudio. (ver Anexo 1)

b.- Toma de frotis para estudio citológico. (controles):

**Técnica:** Se identificaron los portaobjetos de cada paciente con su nombre completo, clave, fecha y número de citología en la pantalla, con un lápiz. Luego, se procedió a limpiar la superficie de la mucosa con un aplicador de algodón limpio y esterilizado. Inmediatamente, se raspó varias veces la superficie de la zona (de canino a canino) a examinar, con una espátula de madera esterilizada. La muestra se colocó sobre el portaobjeto del paciente, que era limpio y seco; se esparció rápidamente, haciendo un extendido delgado y uniforme. Se la dejó secar durante dos a cinco minutos y fue sumergida en solución fijadora de alcohol etílico al 96%; y así, las laminillas deben de permanecer por lo menos diez minutos dentro del fijador.

En esta ocasión, y como se hace regularmente; se las dejó en la solución dentro de los vasos de Coplin, hasta juntar una buena cantidad para realizar posteriormente el tren de tinción en el laboratorio.

c.- Colocación de brackets por su ortodoncista.

### **Días 8, 15 y 30 (después de la colocación de los brackets)**

d.- Revisión de la mucosa y registro de alteraciones en el formato de registro de datos clínicos.

e.- Toma de fotos de las lesiones clínicas

f.- Toma de frotis (como en el paso b)

## 2- FASE DE LABORATORIO

### a.- Tinción de frotis con Papanicolaou

#### Procedimiento:

- Sumergir las laminillas en Hematoxilina de Gill o Ham's durante tres minutos.
- Lavarlas en agua corriente durante dos minutos.
- Virarlas en solución Scott durante un minuto.

(Esta solución se preparó en el laboratorio al momento de utilizarla y se hizo con:

- 1500 mililitros de agua corriente
- 16 gramos de sulfato de Magnesio (anhidro) ó 20 gramos de sulfato de magnesio (hidratado)
- 2 gramos de Bicarbonato de sodio, y se mezcló todos los compuestos, para obtener el litro y medio requerido.
- Lavarlas en agua corriente durante dos minutos.
- Deshidratarlas en alcohol grados, sumergiéndolas dos veces.
- Ponerlas en colorante OG.6 durante cinco minutos.
- Sumergirlas dos veces en alcohol absoluto.
- Meterlas en colorante EA.50 durante cinco minutos.
- Lavarlas en alcohol de 96 grados en tres cajas diferentes.
- Deshidratarlas en alcohol etílico absoluto y por último en el xilol durante cinco a diez minutos.
- Montarlas: secando con gasas limpias cuidadosamente para no llevar el frotis, cubriendo con una gota de resina sintética y poniendo encima un cubreobjeto. Después se las colocó en las charolas de madera para llevarlas al horno y así, se pudo secar bien la resina y no se desprendieron los cubres de los porta objetos.

### **b.- Interpretación citológica**

Revisión microscópica de las laminillas y registro de alteraciones en las hojas de registro de datos citológicos para llevar a cabo el análisis.

### **C.- Toma de fotos de las alteraciones citológicas.**

## **6.4. RECURSOS HUMANOS**

- 2 Técnicos del laboratorio de patología Clínica y experimental de la División de Estudios e Investigación de Posgrado de Odontología.
- 1 Tesista
- 1 Asesor de tesis

## **6.5. RECURSOS MATERIALES**

Cristalería e infraestructura proporcionadas por el laboratorio de Patología Clínica y Experimental de la División de Estudios de Posgrado de Odontología:

- Microscopio Carl Zeiss
- Horno
- Cajas de metal para tren de tinción
- Vasos de Coplin
- Canastillas para tinción
- Colorante EA. 50
- Colorante OG.6
- Alcohol etílico al 96%
- Alcohol etílico al 100%
- Xilol
- Resina líquida
- Solución de Scott
- Gasas.



## 6.6. RECURSOS FINANCIEROS

Totalmente financiado por el tesista.

## 6.7. ANÁLISIS DE DATOS

Del total de 35 pacientes que participaron en el estudio, 26 de ellos mostraron algún tipo de lesión y 9 no las tuvieron. (Ver gráfica 1).

De los 35 pacientes que estuvieron en el estudio, 27 fueron femeninos y 18 de ellas presentaron alguna lesión y solamente 9 no manifestaron ninguna alteración. (Ver gráfica 2).

Los 8 pacientes masculinos analizados en el estudio, presentaron algún tipo de lesión.

De los 26 pacientes que presentaron algún tipo de lesión en el transcurso del estudio, solo 16 de ellos mostraron sintomatología después de una semana de haber colocado los brackets. Las lesiones que manifestaron fueron: úlceras, máculas, úlceras con máculas, máculas con aumento de volumen y úlceras con aumento de volumen. (Ver gráfica 3 y figura 1 de anexo 2).

La mayoría de las 10 pacientes femeninos mostraron úlceras luego, hubo máculas, máculas con aumento de volumen y úlceras combinadas con máculas. (Ver gráfica 4).

Lo mismo sucedió con los 6 pacientes masculinos, predominaron las úlceras, después siguieron: úlceras con aumento de volumen y úlceras con máculas. (Ver gráfica 5)

A la segunda semana de haber colocado los brackets, de los 26 pacientes que mostraron algún tipo de lesión en el transcurso del estudio, solo 19 mostraron sintomatología y las úlceras fueron las que ocurrieron con mayor frecuencia. (Ver gráfica 6 y figura 2 de anexo2 ).

Así mismo, las úlceras fueron las lesiones más comunes en los 15 pacientes femeninos. (Ver gráfica 7).

Los 4 pacientes masculinos mostraron en proporciones iguales: úlceras, úlceras con máculas, úlceras con aumento de volumen y pápulas combinadas con aumento de volumen. (Ver gráfica 8).

A la tercera semana, de los 26 pacientes que manifestaron lesiones algunas, solamente 9 de ellos las presentaron y fueron: en mayoría úlceras, luego: queratosis friccional, úlceras con queratosis friccional y pápulas con aumento de volumen. (Ver gráfica 9, también figuras 3 y 4 de anexo 2 ).

Los 5 pacientes femeninos, además de úlceras, presentaron queratosis friccional y úlceras combinadas con queratosis friccional. (Ver gráfica 10).

Los 4 pacientes masculinos, solamente mostraron úlceras y pápulas con aumento de volumen. (Ver gráfica 11).

Durante las tres semanas del estudio, la mayoría de las lesiones fueron localizadas en mucosa labial inferior, las restantes fueron encontradas en la mucosa labial superior y en el frenillo labial inferior. (Ver gráfica 12).

De los 26 pacientes con algún de tipo de lesión durante las tres semanas, no todos presentaron las lesiones a la primera semana, hubo algunos que hasta la segunda o la tercera semana las manifestaron, la evolución se muestra en la tabla 1.

Los cinco pacientes que manifestaron lesión durante las tres semanas, mostraron úlcera con evolución hacia queratosis friccional, pápula o aumento de volumen. (Ver Tabla 2).

Las características citológicas más frecuentes, previas a la colocación de los brackets, en el total de los pacientes (35), en los 26 pacientes que en algún momento llegaron a presentar lesión y en los 9 que no la presentaron en el transcurso del estudio fueron : Células superficiales queratinizadas o células de la capa córnea (1), homogeneidad en la estructura celular (4) y células formando pequeñas asociaciones (5). Algunos de ellos (35), (26), (9) mostraron células parabasales (2), células basales (3) y núcleos picnóticos (13). Salvo en los 9, donde no existió presencia de células basales (3) pero, presentaron células inflamatorias (6) de igual manera que en los 35. (Ver tabla 3 y figura 5 de anexo 2 ).

Los 13 pacientes que manifestaron úlceras labiales a la primera semana, los 14 y los 7 que las mostraron a la segunda y tercera semana tuvieron en común las mismas características predominantes en las citologías previas (controles); las cuales fueron: células superficiales queratinizadas o células de la capa córnea (1), homogeneidad en la estructura celular (4) y células formando pequeñas asociaciones (5). Luego, siguieron las características, como: Núcleos picnóticos (13), células parabasales (2), heterocromía del citoplasma (12), pleomorfismo celular (8) y pleomorfismo nuclear (10) Además, los de la primera semana presentaron en cantidad mínima: alteración de la relación núcleo-citoplasma (17), células inflamatorias (6) e hipertrofia celular (7) que fueron menos relevantes para los de la segunda semana y las células basales (3) se manifestaron en proporción igual tanto a la primera semana como a la tercera. (Ver tabla 4 y figura 6 de anexo 2 ).

Las características citológicas como: células superficiales queratinizadas o células de la capa córnea (1), homogeneidad en la estructura celular (4) y células formando pequeñas asociaciones (5) mantuvieron una cierta relación en las citologías previa (control) y la de la primera semana, que se descifra de la siguiente manera: 35/35 y 11/13 para la característica (1), 35/35 y 13/13 para las características (4) y (5). Esta relación fue menor para otras, tales como: Núcleos picnóticos (13): 5/35 y 12/13, células parabasales (2): 5/35 y 12/13, células inflamatorias (6): 1/35 y 4/13, células basales: 1/35 y 2/13. Además, los pacientes con úlceras labiales a la primera semana mostraron algunas otras características como: Heterocromía del citoplasma (12): 6/13, pleomorfismo celular (8): 5/13, hipertrofia celular (7): 3/13, pleomorfismo nuclear (10): 2/13, alteración de la relación núcleo-citoplasma (17): 2/13. (Ver tabla 5 y figura 7 de anexo 2 ).


Las características citológicas previas (control) para los 35 pacientes y para los 14 que presentaron úlceras a la segunda semana mantuvieron en común las siguientes características: Células superficiales queratinizadas o células de la capa córnea (1), homogeneidad en la estructura celular (4), y células formando pequeñas asociaciones (5) en una proporción igual para ambas: 35/35 y 14/14. Algunas otras características observadas en menor cantidad fueron: Núcleos picnóticos (13): 5/35 y 13/14, células parabasales (2): 5/35 y 12/14, células inflamatorias (6): 1/35 y 1/14. A parte, hubo otra característica en la citología previa, que fue, células basales (3): 1/35 y para los pacientes con úlceras labiales se presentaron otras características como: Heterocromía del citoplasma (12): 9/14, pleomorfismo celular (8): 8/14, pleomorfismo nuclear (10): 5/14, hipertrofia celular (7): 1/14 y alteración de la relación núcleo-citoplasma (17): 1/14. (Ver tabla 6 y figura 8 de anexo 2 ).

A la tercera semana de haber colocado los brackets, la citología previa (control) y la de los 7 pacientes con úlceras labiales sostuvieron una relación de 35/35 y 7/7 para las tres características citológicas, como: Células superficiales queratinizadas o células de la capa córnea (1), homogeneidad en la estructura celular (4), células formando pequeñas asociaciones (5). En menor proporción fue la relación para ciertas características, como son: Núcleos picnóticos (13): 5/35 y 5/7, células parabasales (2): 5/35 y 3/7, células basales (3): 1/35 y 2/7. Además, la citología previa (control) presentó otra característica que fue, células inflamatorias (6): 1/35 y los 7 pacientes con úlceras labiales mostraron distintas características citológicas, que fueron: Heterocromía del citoplasma (12): 5/7, pleomorfismo nuclear (10): 3/7, pleomorfismo celular (8): 2/7. (Ver tabla 7).

## 6.8. RESULTADOS

Gráfica 1.- Total de pacientes analizados: 35

Pacientes sin  
lesiones:9  
26%



■ Pacientes con lesiones  
■ Pacientes sin lesiones

Pacientes con  
lesiones:26  
74%

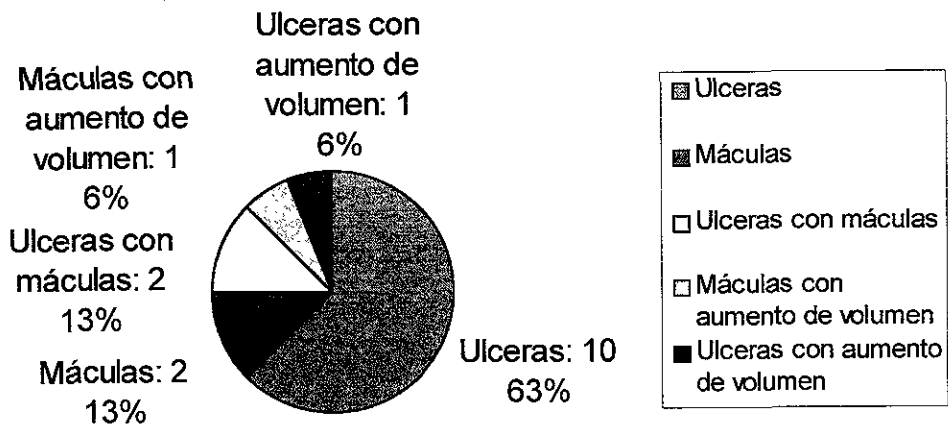
Gráfica 2.- Total de pacientes femeninos: 27.

Pacientes sin  
lesiones: 9  
33%

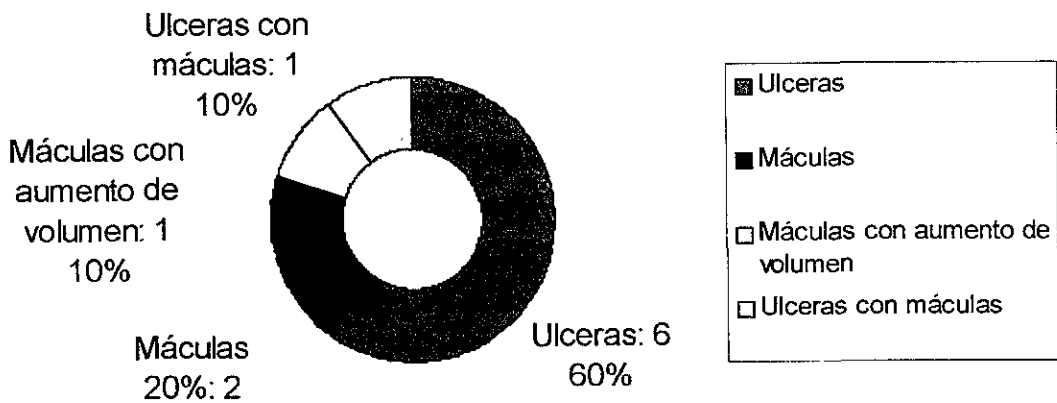


Pacientes con  
lesiones: 18  
67%

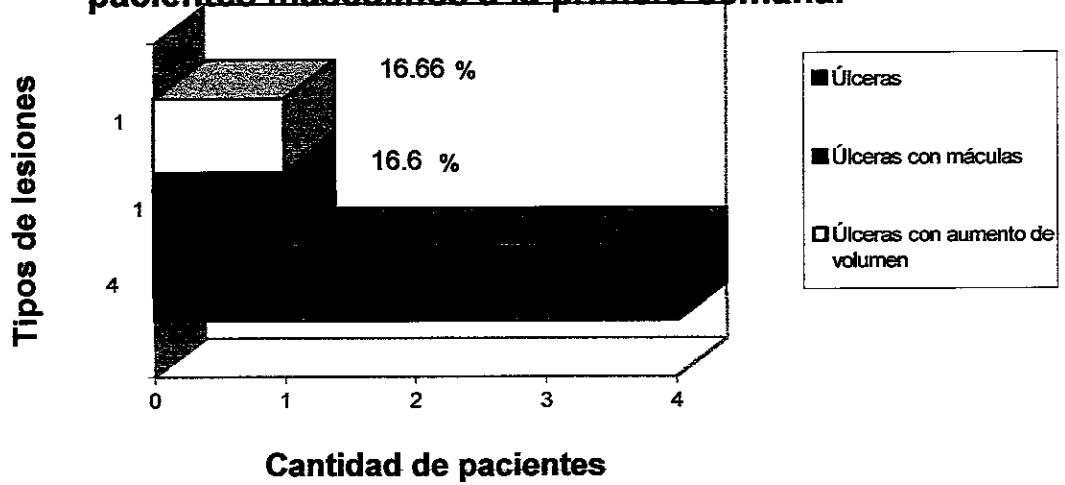
**Gráfica 3.- Tipos de lesiones que presentaron 16 pacientes a la primera semana.**



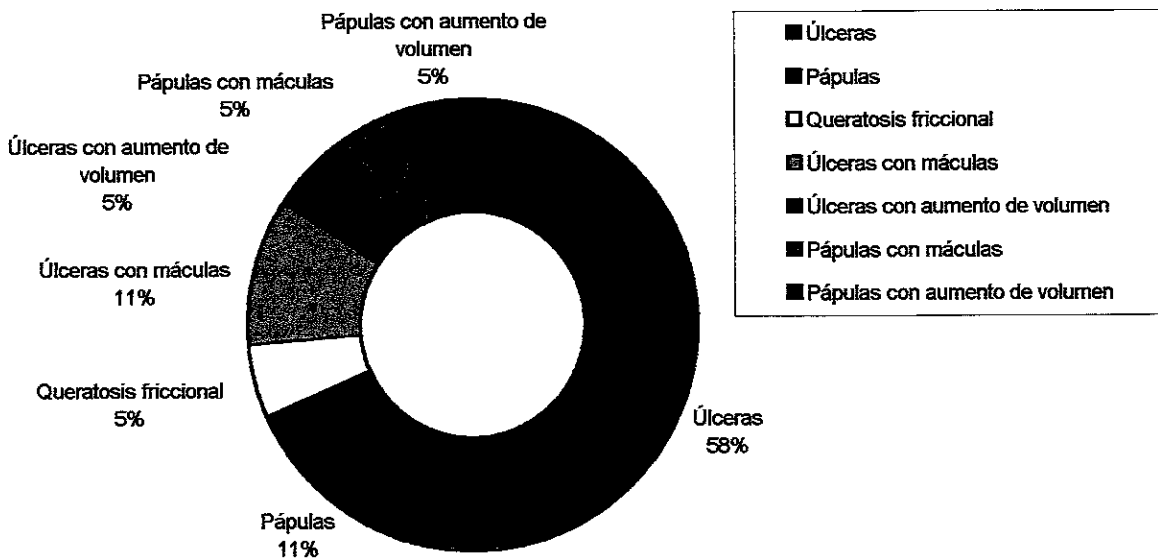
**Gráfica 4.- Tipos de lesiones que presentaron 10 pacientes femeninos a la primera semana.**



**Gráfica 5.- Tipos de lesiones que manifestaron 6 pacientes masculinos a la primera semana.**

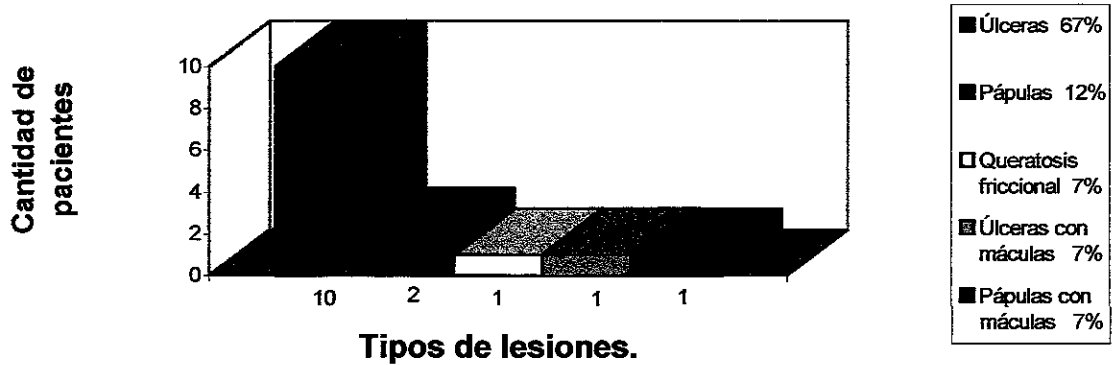

**Gráfica 6.- Tipos de lesiones que mostraron 19 pacientes a la segunda semana.**

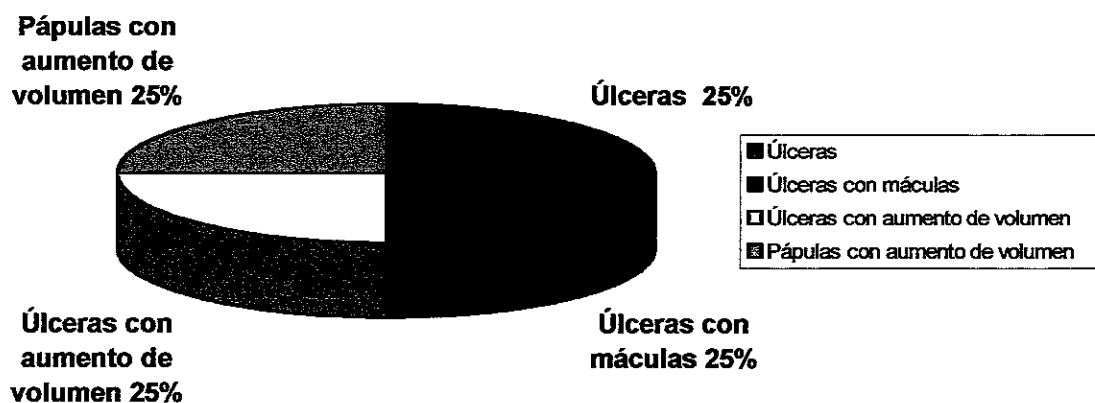




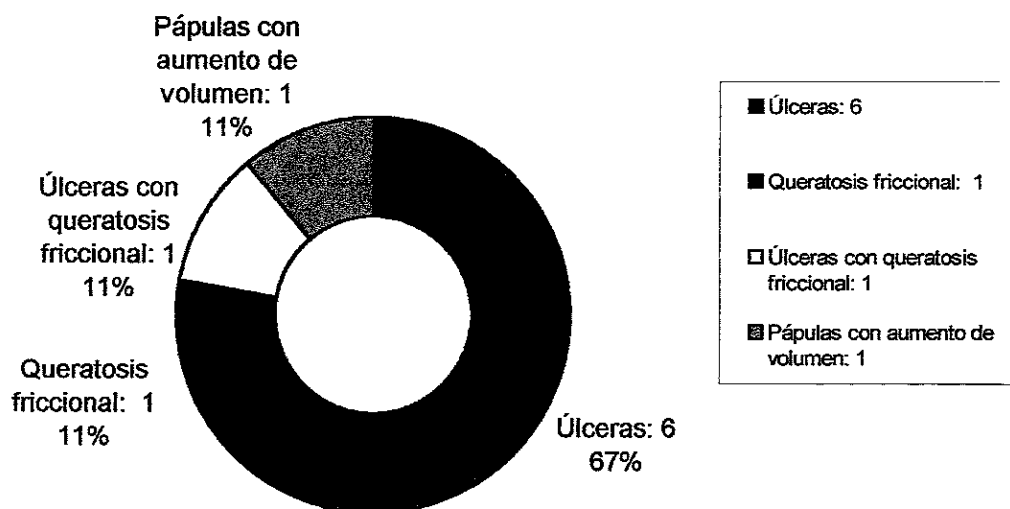
**Gráfica 7.- Tipos de lesiones que mostraron 15 pacientes femeninos a la segunda semana.**



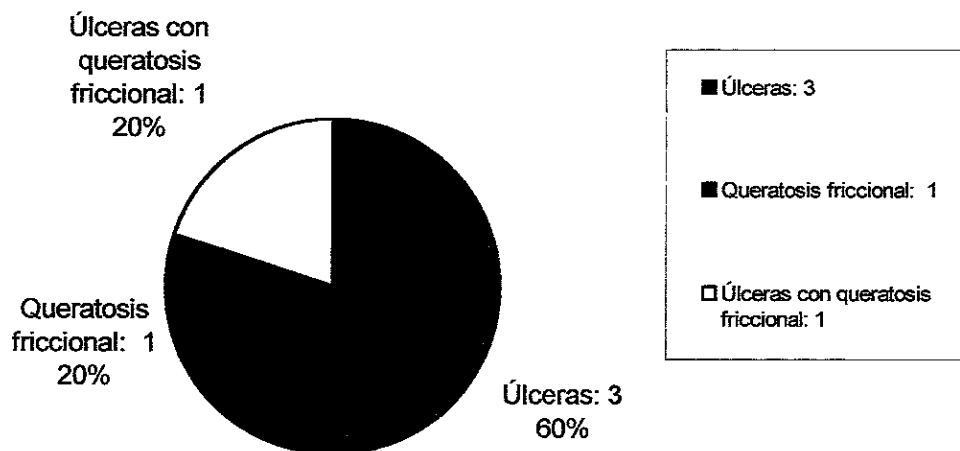
**Gráfica 8.- Tipos de lesiones que mostraron 4 pacientes masculinos a la segunda semana.**



**Gráfica 9.- Tipos de lesiones que mostraron 9 pacientes a la tercera semana.**



**Gráfica 10.- Tipos de lesiones que presentaron 5 pacientes femeninos a la tercera semana.**

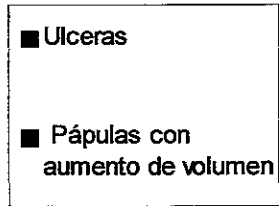


**Gráfica 11.- Tipos de lesiones que mostraron 4 pacientes masculinos a la tercera semana.**

Pápulas con  
aumento de  
volumen: 1  
25%



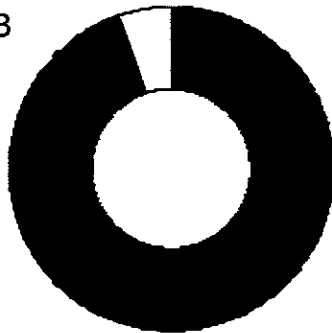
Ulceras: 3  
75%



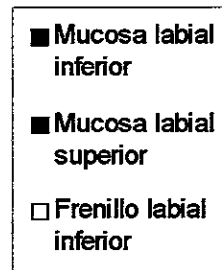
**Gráfica 12.- Localización de las lesiones.**

Frenillo labial  
inferior : 3  
5%

Mucosa labial  
superior: 11  
19%



Mucosa labial  
inferior : 44  
76%



**Tabla 1.- Evolución de las lesiones en los 26 pacientes con algún tipo de sintomatología.**

Primera semana	Segunda semana	Tercera semana	Total
(-)	(+)	(-)	6
(-)	(-)	(+)	1
(-)	(+)	(+)	3
(+)	(+)	(-)	5
(+)	(+)	(+)	5
(+)	(-)	(-)	6
		Total	26

(+) Con lesión

(-) Sin lesión

**Tabla 2.- Evolución de las lesiones en los cinco pacientes que las presentaron durante las tres semanas.**

Pacientes	Primera semana	Segunda semana	Tercera semana
1	1	1	4
2	1	1	1,4
3	1	1	1
4	1	1,5	1
5	1,5	2,5	2,5

1 : Ulcera

4 : Queratosis friccional

1,4: Ulcera con queratosis friccional

1,5: Ulcera con aumento de volumen

2,5: Pápulas con aumento de volumen

**Tabla 3.- Comparación de las características citológicas de entre los 35 pacientes antes de la colocación de los brackets (primer grupo control), los 26 que llegaron a presentar lesión y los 9 que no presentaron en el transcurso del estudio (segundo grupo control).**

Características citológicas	Citología previa: 35 pacientes	Citología previa: 26 pacientes	Citología previa: 9 pacientes
1	35	26	9
2	5	4	1
3	1	1	0
4	35	26	9
5	35	26	9
6	1	0	1
7	0	0	0
8	0	0	0
9	0	0	0
10	0	0	1
11	0	0	0
12	0	0	1
13	5	3	2
14	0	0	0
15	0	0	0
16	0	0	0
17	0	0	0

- 1: Células superficiales queratinizadas o células de la capa córnea
- 2: Células parabasales
- 3: Células basales
- 4: Homogeneidad en la estructura celular
- 5: Células formando pequeñas asociaciones
- 6: Células inflamatorias
- 7: Hipertrofia celular
- 8: Pleomorfismo celular
- 9: Multiplicidad del núcleo en una misma célula
- 10: Pleomorfismo nuclear
- 11: Hiperbasofilia del citoplasma
- 12: Heterocromía del citoplasma
- 13: Núcleos picnóticos
- 14: Anisocitosis o anisocariosis celular
- 15: Hiperchromatismo
- 16: Nucléolo prominente o hiperchromático
- 17: Alteración de la relación núcleo-citoplasma.

**Tabla 4.- Relación entre las úlceras a las primera, segunda y tercera semanas después de haber colocado los brackets y sus características citológicas.**

Características citológicas	Primera semana: 13	Segunda semana: 14	Tercera semana: 7
1	11	14	7
2	12	12	3
3	2	0	2
4	13	14	7
5	13	14	7
6	4	1	0
7	3	1	0
8	5	8	2
9	0	0	0
10	2	5	3
11	0	0	0
12	6	9	5
13	12	13	5
14	0	0	0
15	0	0	0
16	0	0	0
17	2	1	0

**Tabla 5.- Relación entre las características citológicas previas (control) antes de la colocación de los brackets y las úlceras a la primera semana de haber colocado los brackets.**

Características citológicas	Citología previa: 35 pacientes	Citología a la primera semana: 13 pacientes
1	35	11
2	5	12
3	1	2
4	35	13
5	35	13
6	1	4
7	0	3
8	0	5
9	0	0
10	0	2
11	0	0
12	0	6
13	5	12
14	0	0
15	0	0
16	0	0
17	0	2



**Tabla 6- Relación entre las características citológicas previas (control) antes de la colocación de los brackets y las úlceras a la segunda semana de haber colocado los brackets.**

Características citológicas	Citología previa: 35 pacientes	Citología a la segunda semana: 14 pacientes
1	35	14
2	5	12
3	1	0
4	35	14
5	35	14
6	1	1
7	0	1
8	0	8
9	0	0
10	0	5
11	0	0
12	0	9
13	5	13
14	0	0
15	0	0
16	0	0
17	0	1

**Tabla 7.- Relación entre las características citológicas previas (control) antes de la colocación de los brackets y las úlceras a la tercera semana después de haber colocado los brackets.**

Características citológicas	Citología previa: 35 pacientes	Citología a la tercera semana: 7 pacientes
1	35	7
2	5	3
3	1	2
4	35	7
5	35	7
6	1	0
7	0	0
8	0	2
9	0	0
10	0	3
11	0	0
12	0	5
13	5	5
14	0	0
15	0	0
16	0	0
17	0	0

## 6.9. DISCUSIÓN

En la revisión bibliográfica se pudo constatar la falta de estudios sobre las lesiones que provoca la aparatología ortodóncica en las estructuras bucales, específicamente, las mucosas (Jacobsen N., Hensten-Pettersen A. Occupational health problems and adverse patient reactions in orthodontics. *European Journal of Orthodontics*. August 1989; 11(3):254-264). También no se encontró nada sobre el diseño de estos dispositivos en relación a su diseño atraumático. Los resultados de nuestro estudio muestran que la mayoría de los pacientes analizados presentan algún tipo de lesión en la mucosa labial o bucal.

Es de llamar la atención que 2/3 partes de las mujeres examinadas mostraron lesión y la totalidad de los hombres tuvieron algún tipo de lesión. Esto no debe inducir a pensar que los hombres sean más susceptibles o que las mujeres sean más resistentes, se requieren estudios con un mayor número de pacientes .

Con mucho, las úlceras fueron las principales lesiones que mostraron los pacientes masculinos y femeninos examinados, aunque se combinaron con máculas o aumentos de volumen. Esto nos sugiere que el trauma es tal que provoca, en primera instancia, una pérdida de continuidad del epitelio escamoso estratificado con exposición de tejido conjuntivo. Así mismo, esta lesión fue la principal manifestación clínica en el transcurso de las tres semanas.

La mucosa labial inferior manifestó mayor número de lesiones que la mucosa labial superior, ambas con la misma aparatología ortodóncica, probablemente esto se debe a una hipertonicidad muscular o que los aparatos hacen más contacto con la mucosa labial inferior, debido a que tiene mayor movimiento que la superior.

En relación a la evolución de las lesiones en los 26 pacientes, 17 de ellos mostraron sintomatología a la primera y/o segunda semana, pero desaparecieron a la tercera, esto nos indica que existe cierto grado de adaptación de las mucosas al trauma físico provocado por los brackets. Nueve tenían lesión a la tercera semana, sin importar si habían aparecido las lesiones con anterioridad; esto nos hace pensar que el grado de adaptación es menor en estos pacientes.

Solo cinco pacientes mostraron manifestación clínica durante las tres semanas, todos iniciaron con úlcera y en la última semana, dos continuaron con la úlcera, dos mostraron queratosis friccional y solo uno mostró aumento de volumen. Aunque la muestra era pequeña, esto nos sugiere que la queratosis friccional y/o el aumento de volumen son el paso consecutivo de adaptación después de la cicatrización de la úlcera.

Las características citológicas de los 35 pacientes en la primera muestra fueron semejantes, ya sea que desarrollarán o no lesión, por la cual existe uniformidad que puede compararse con las citologías de las lesiones.

Las diferencias de las características citológicas entre los pacientes con lesión y los grupos controles fueron mayor presencia de células parabasales, núcleos picnóticos y heterocromía del citoplasma. Algunas de estas características también se observaron en los grupos controles pero en menor proporción. Por lo cual, tales cambios pueden estar asociados a las alteraciones clínicas observadas.

Los resultados del estudio evidencian errores metodológicos, como en la toma de la muestra. Esto significa que las células obtenidas fueron tanto de la lesión como de zonas adyacentes aparentemente normales. Es conveniente emplear colectores más pequeños y solo frotar en la zona dañada.

La falta de un patrón citológico normal complica la observación microscópica de las muestras. La estandarización de criterios por parte del observador fue poco consistente.

La asociación clínico-citológica de los otros tipos de lesión que no fueron úlcera, no se efectuó porque la cantidad no era significativa y era de esperarse que la citología sería semejante a la de los grupos controles, debido al tipo de lesión.

El análisis de los resultados fue solo descriptivo ya que las variables contempladas solo fueron cualitativas y no cuantitativas.

## **7.0.COMENTARIO**

En la actualidad, la citología exfoliativa es una técnica poco manejada y todavía más en la práctica odontológica, ya sea por falta de conocimiento o por no considerarlo importante en la rutina habitual. Los diferentes estudios realizados anteriormente, permitieron pormenorizar el uso de este método de diagnóstico, valorando sus beneficios y su manipulación tan asequible por lo que se pudo identificar a tiempo muchas alteraciones. De acuerdo a este estudio, se pudo corroborar la utilidad de esta técnica con ciertas indicaciones. Por ello, se recomienda su uso en los odontólogos como una técnica más para llegar al diagnóstico. Existen varios tipos de citologías, que al implementarse, se ira adquiriendo experiencia; información que puede redundar en beneficio del paciente.

En relación a la evolución de las lesiones en los 26 pacientes, 17 de ellos mostraron sintomatología a la primera y/o segunda semana, pero desaparecieron a la tercera, esto nos indica que existe cierto grado de adaptación de las mucosas al trauma físico provocado por los brackets. Nueve tenían lesión a la tercera semana, sin importar si habían aparecido las lesiones con anterioridad; esto nos hace pensar que el grado de adaptación es menor en estos pacientes.

Solo cinco pacientes mostraron manifestación clínica durante las tres semanas, todos iniciaron con úlcera y en la última semana, dos continuaron con la úlcera, dos mostraron queratosis friccional y solo uno mostró aumento de volumen. Aunque la muestra era pequeña, esto nos sugiere que la queratosis friccional y/o el aumento de volumen son el paso consecutivo de adaptación después de la cicatrización de la úlcera.

Las características citológicas de los 35 pacientes en la primera muestra fueron semejantes, ya sea que desarrollarán o no lesión, por la cual existe uniformidad que puede compararse con las citologías de las lesiones.

Las diferencias de las características citológicas entre los pacientes con lesión y los grupos controles fueron mayor presencia de células parabasales, núcleos picnóticos y heterocromía del citoplasma. Algunas de estas características también se observaron en los grupos controles pero en menor proporción. Por lo cual, tales cambios pueden estar asociados a las alteraciones clínicas observadas.

Los resultados del estudio evidencian errores metodológicos, como en la toma de la muestra. Esto significa que las células obtenidas fueron tanto de la lesión como de zonas adyacentes aparentemente normales. Es conveniente emplear colectores más pequeños y solo frotar en la zona dañada.

La falta de un patrón citológico normal complica la observación microscópica de las muestras. La estandarización de criterios por parte del observador fue poco consistente.

La asociación clínico-citológica de los otros tipos de lesión que no fueron úlcera, no se efectuó porque la cantidad no era significativa y era de esperarse que la citología sería semejante a la de los grupos controles, debido al tipo de lesión.

El análisis de los resultados fue solo descriptivo ya que las variables contempladas solo fueron cualitativas y no cuantitativas.

## **7.0.COMENTARIO**

En la actualidad, la citología exfoliativa es una técnica poco manejada y todavía más en la práctica odontológica, ya sea por falta de conocimiento o por no considerarlo importante en la rutina habitual. Los diferentes estudios realizados anteriormente, permitieron pormenorizar el uso de este método de diagnóstico, valorando sus beneficios y su manipulación tan asequible por lo que se pudo identificar a tiempo muchas alteraciones. De acuerdo a este estudio, se pudo corroborar la utilidad de esta técnica con ciertas indicaciones. Por ello, se recomienda su uso en los odontólogos como una técnica más para llegar al diagnóstico. Existen varios tipos de citologías, que al implementarse, se ira adquiriendo experiencia; información que puede redundar en beneficio del paciente.

La asociación clínico-citológica de los otros tipos de lesión que no fueron úlcera, no se efectuó porque la cantidad no era significativa y era de esperarse que la citología sería semejante a la de los grupos controles, debido al tipo de lesión.

El análisis de los resultados fue solo descriptivo ya que las variables contempladas solo fueron cualitativas y no cuantitativas.

## **7.0.COMENTARIO**

En la actualidad, la citología exfoliativa es una técnica poco manejada y todavía más en la práctica odontológica, ya sea por falta de conocimiento o por no considerarlo importante en la rutina habitual. Los diferentes estudios realizados anteriormente, permitieron pormenorizar el uso de este método de diagnóstico, valorando sus beneficios y su manipulación tan asequible por lo que se pudo identificar a tiempo muchas alteraciones. De acuerdo a este estudio, se pudo corroborar la utilidad de esta técnica con ciertas indicaciones. Por ello, se recomienda su uso en los odontólogos como una técnica más para llegar al diagnóstico. Existen varios tipos de citologías, que al implementarse, se ira adquiriendo experiencia; información que puede redundar en beneficio del paciente.



La asociación clínico-citológica de los otros tipos de lesión que no fueron úlcera, no se efectuó porque la cantidad no era significativa y era de esperarse que la citología sería semejante a la de los grupos controles, debido al tipo de lesión.

El análisis de los resultados fue solo descriptivo ya que las variables contempladas solo fueron cualitativas y no cuantitativas.

## **7.0.COMENTARIO**

En la actualidad, la citología exfoliativa es una técnica poco manejada y todavía más en la práctica odontológica, ya sea por falta de conocimiento o por no considerarlo importante en la rutina habitual. Los diferentes estudios realizados anteriormente, permitieron pormenorizar el uso de este método de diagnóstico, valorando sus beneficios y su manipulación tan asequible por lo que se pudo identificar a tiempo muchas alteraciones. De acuerdo a este estudio, se pudo corroborar la utilidad de esta técnica con ciertas indicaciones. Por ello, se recomienda su uso en los odontólogos como una técnica más para llegar al diagnóstico. Existen varios tipos de citologías, que al implementarse, se ira adquiriendo experiencia; información que puede redundar en beneficio del paciente.

**8.1 ANEXO 1**  
**FORMATO DE REGISTRO DE DATOS**

<b>DATOS GENERALES</b>		
NOMBRE:	CLAVE:	
Edad:		
Sexo:		
DIRECCION: _____		
CALLE Y NUMERO		COLONIA
DELEGACION		CODIGO POSTAL
TELEFONO:		
ALUMNO(A) DE ORTODONCIA A CARGO:		

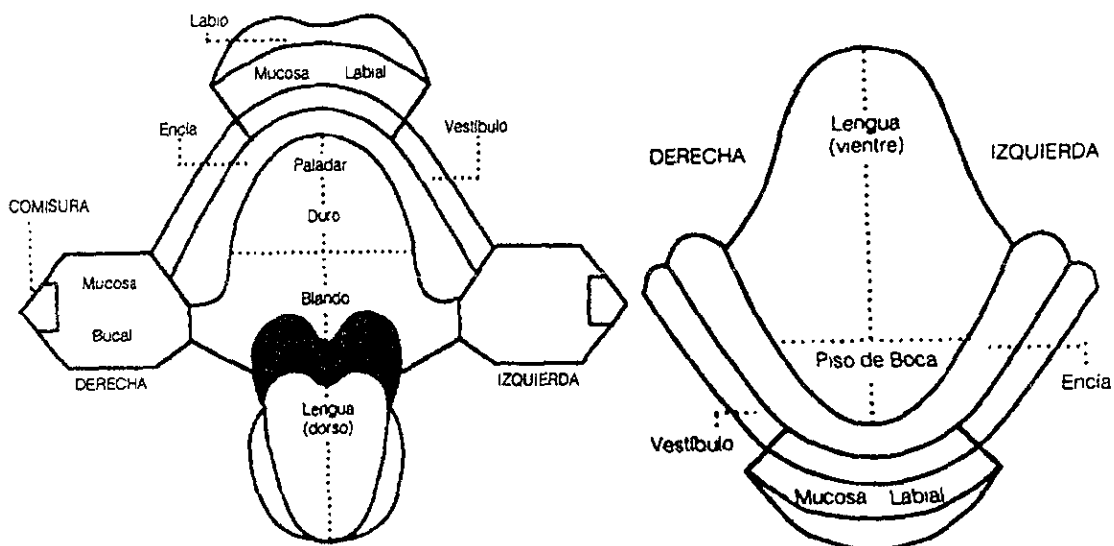
**HISTORIA CLINICA**

<b>ANTECEDENTES NO PATOLOGICOS</b>		
Dieta		
Habitación		
Hábitos		
Alcoholismo		
Tabaquismo		
Toxicomanía		
Higiene		
Inmunizaciones		
Otros		
<b>ANTECEDENTES HEREDOFAMILIARES</b>		
	Sí	No
Diabéticos	<input type="checkbox"/>	<input type="checkbox"/>
Fimicos	<input type="checkbox"/>	<input type="checkbox"/>
Luéticos	<input type="checkbox"/>	<input type="checkbox"/>
Neoplasias	<input type="checkbox"/>	<input type="checkbox"/>
Cardiovasculares	<input type="checkbox"/>	<input type="checkbox"/>
Otros	<input type="checkbox"/>	<input type="checkbox"/>
Especifique:		

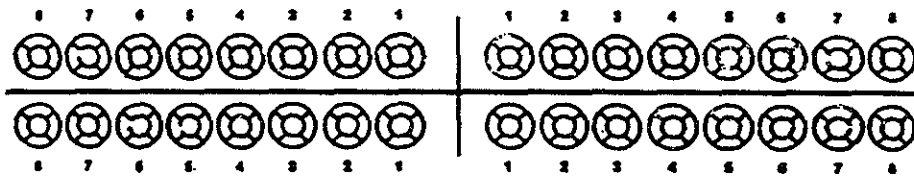
## ANTECEDENTES PERSONALES PATOLOGICOS

	Si	No
Diabéticos	<input type="checkbox"/>	<input type="checkbox"/>
Tuberculosis	<input type="checkbox"/>	<input type="checkbox"/>
Sífilis	<input type="checkbox"/>	<input type="checkbox"/>
Problemas de la presión	<input type="checkbox"/>	<input type="checkbox"/>
Alergias	<input type="checkbox"/>	<input type="checkbox"/>
Traumas	<input type="checkbox"/>	<input type="checkbox"/>
Otros	<input type="checkbox"/>	<input type="checkbox"/>

### Mucosas



**Dientes**



- Rojo: **Caries**
- Negro: **Obturaciones**
- Verde: **Prótesis**
- Blanco: **Ausencias**
- Tipo de maloclusión:
- Observaciones:

Aceptó de conformidad participar en la investigación

\_\_\_\_\_  
Nombre y firma

**ANÁLISIS CITOLOGICO..01C, 02C Y 03C.**

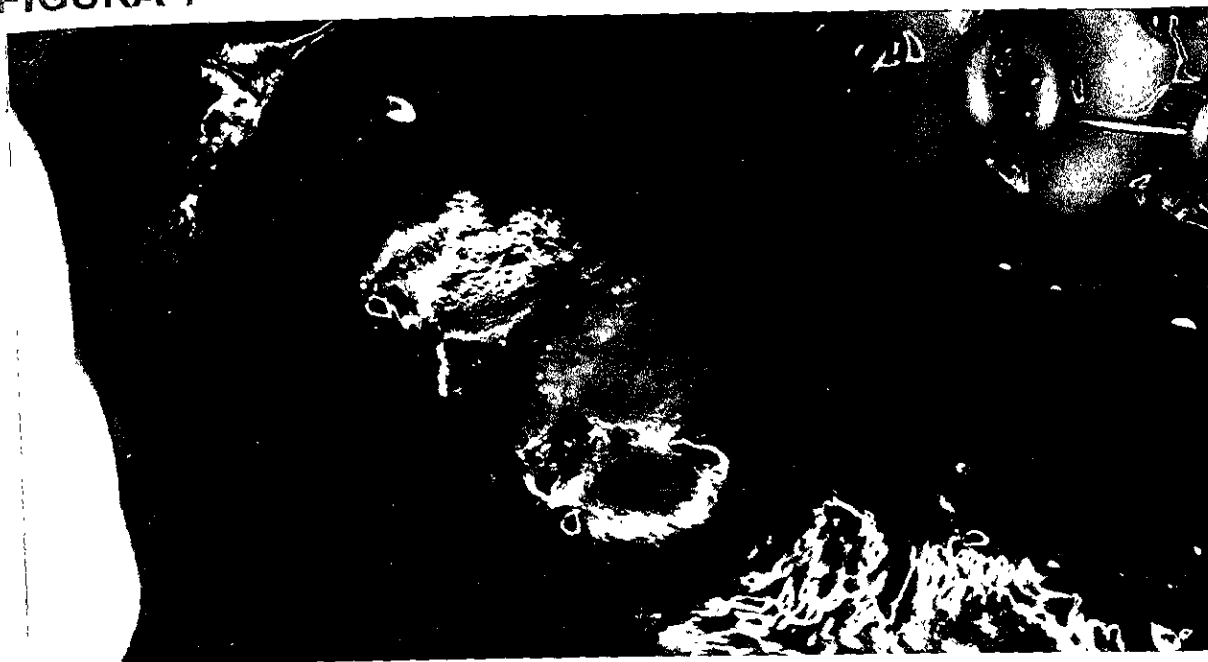FECHA: \_\_\_\_\_

	Si	No	Observaciones
Células superficiales queratinizadas o células de la capa córnea	<input type="checkbox"/>	<input type="checkbox"/>	
Células parabasales	<input type="checkbox"/>	<input type="checkbox"/>	
Células basales	<input type="checkbox"/>	<input type="checkbox"/>	
Homogeneidad en la estructura celular	<input type="checkbox"/>	<input type="checkbox"/>	
Células formando pequeñas asociaciones	<input type="checkbox"/>	<input type="checkbox"/>	
Células inflamatorias	<input type="checkbox"/>	<input type="checkbox"/>	

	Si	No	Observaciones
Hipertrofia celular	<input type="checkbox"/>	<input type="checkbox"/>	
Pleomorfismo celular	<input type="checkbox"/>	<input type="checkbox"/>	
Multiplicidad del núcleo en una misma célula	<input type="checkbox"/>	<input type="checkbox"/>	
Pleomorfismo nuclear	<input type="checkbox"/>	<input type="checkbox"/>	
Hiperbasofilia del citoplasma	<input type="checkbox"/>	<input type="checkbox"/>	
Heterocromía del citoplasma	<input type="checkbox"/>	<input type="checkbox"/>	
Núcleos picnóticos	<input type="checkbox"/>	<input type="checkbox"/>	
Anisocitosis o anisocariosis celular	<input type="checkbox"/>	<input type="checkbox"/>	
Hipercromatismo	<input type="checkbox"/>	<input type="checkbox"/>	
Nucleólo prominente o hipercromático	<input type="checkbox"/>	<input type="checkbox"/>	
Alteración de la relación núcleo-citoplasma	<input type="checkbox"/>	<input type="checkbox"/>	
Otros	<input type="checkbox"/>	<input type="checkbox"/>	
Especifique			

## 8.2. ANEXO 2

### FIGURA 1



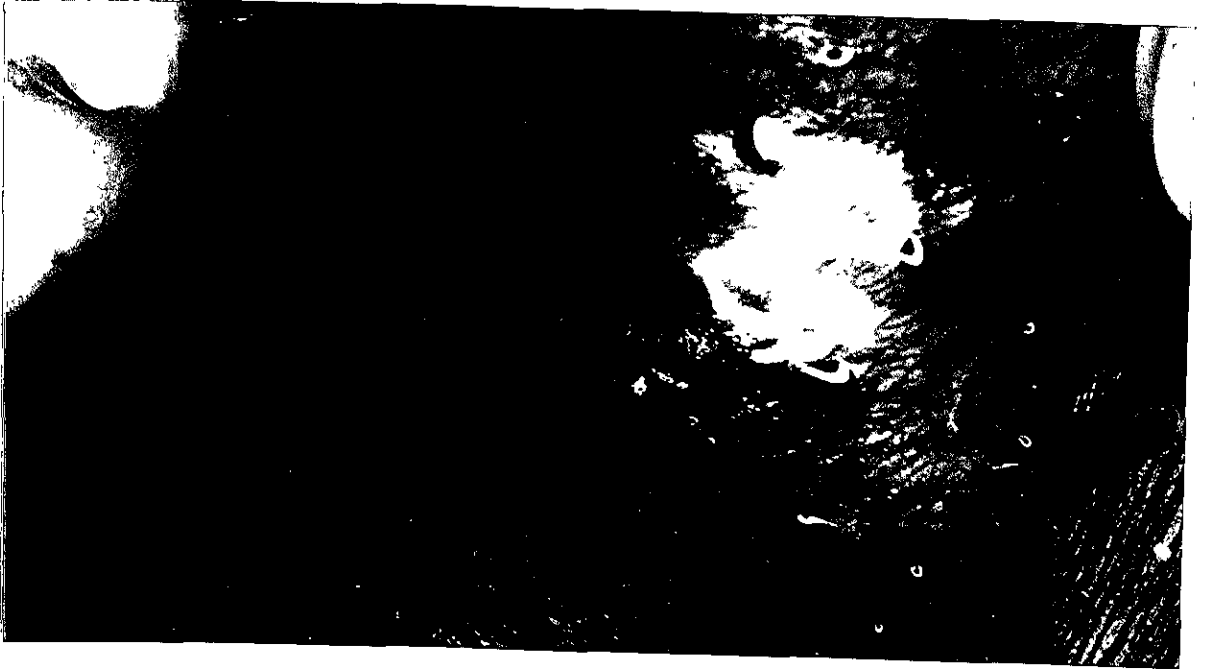Úlcera en mucosa labial inferior, bordes irregulares, bien definidos, con fondo de fibrina, de aproximadamente 0.5cm.

### FIGURA 2



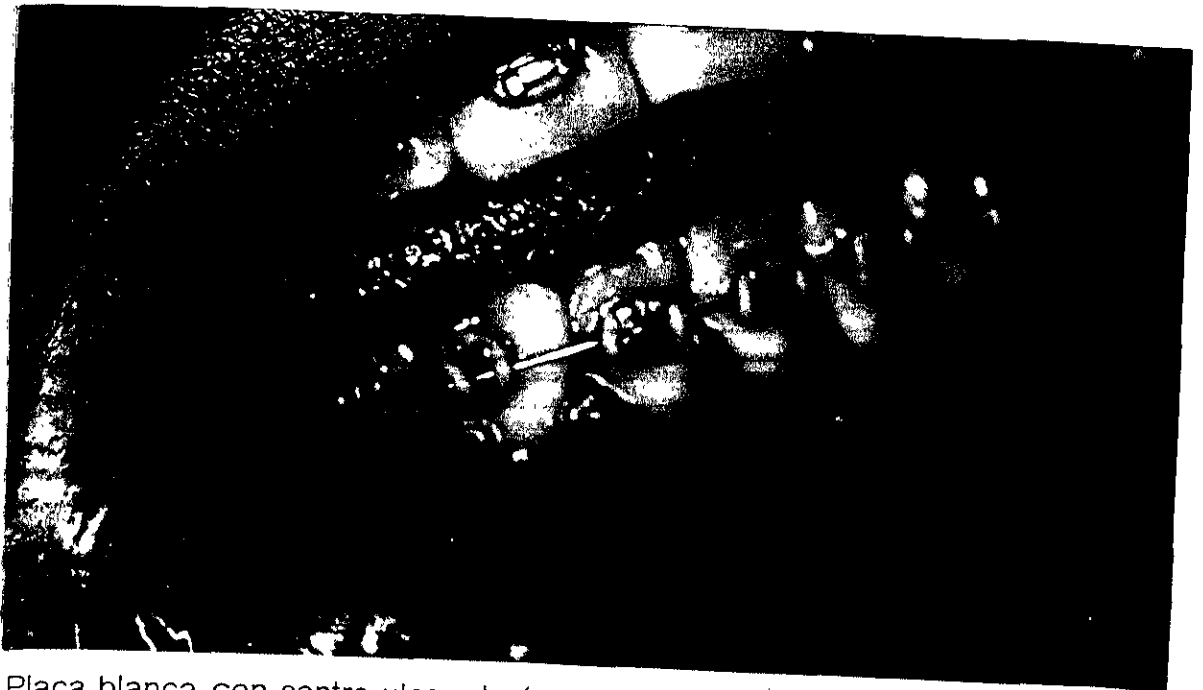Aumento de volumen ulcerado en mucosa labial inferior, aproximadamente 0.4 cm.

**FIGURA 3.**




Aumento de volumen irregular en mucosa labial inferior, de 0.3 cm aproximadamente.

**FIGURA 4.**



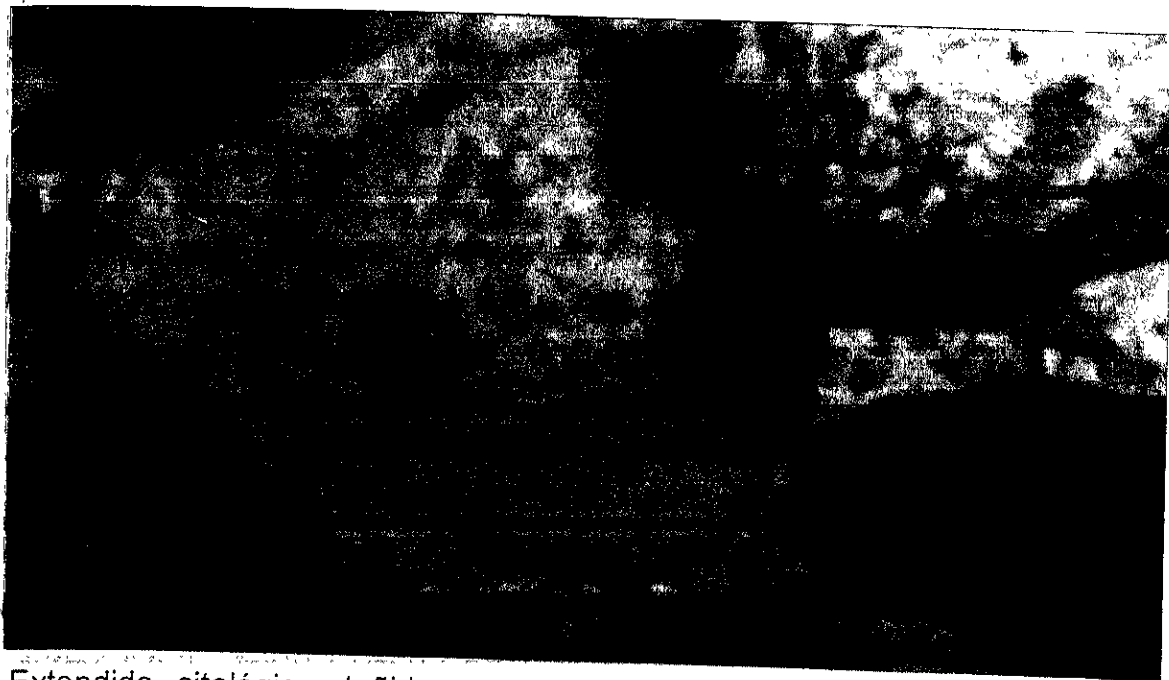
Placa blanca con centro ulcerado (queratosis friccional), aproximadamente 0.2 cm

**FIGURA 5.**



Extendido citológico, teñido con Papanicolaou, donde se observa Células formando pequeñas asociaciones. a 200x

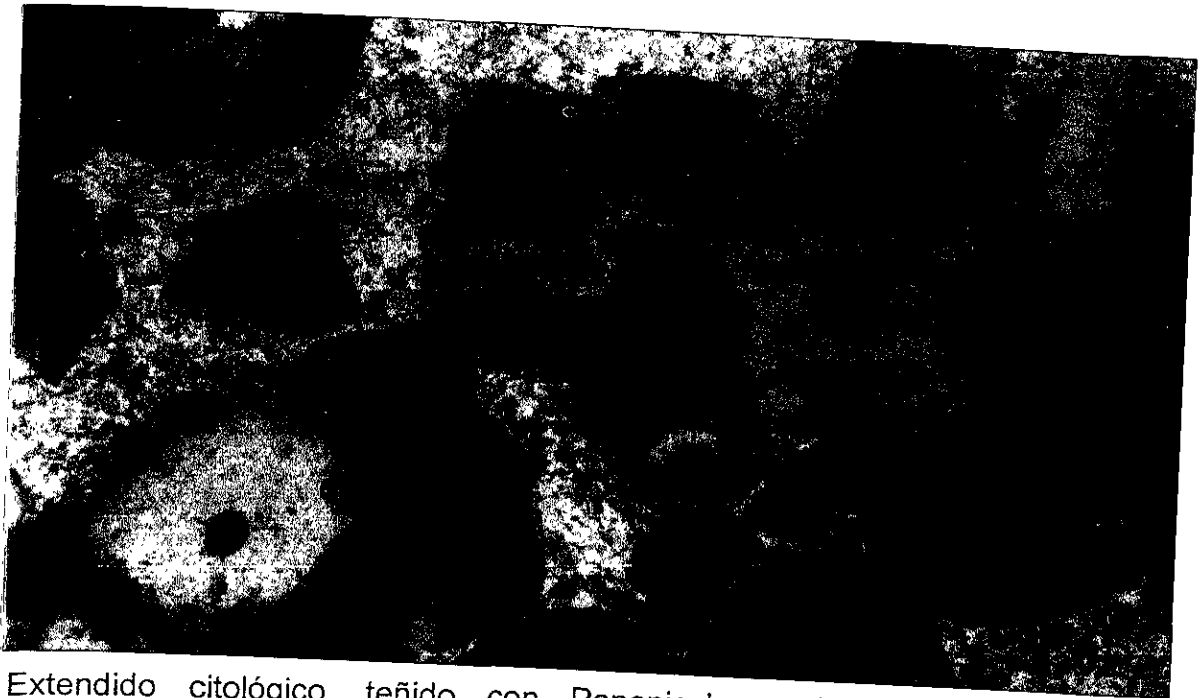**FIGURA 6.**



Extendido citológico, teñido con Papanicolaou, en el cual se observa células parabasales. a 1000x




**FIGURA 7.**



Extendido citológico, teñido con Papanicolaou, donde se observa, heterocromía del citoplasma, pleomorfismo celular. a 400 x.

**FIGURA 8.**



Extendido citológico, teñido con Papanicolaou, en el cual se observa Núcleos picnóticos. a 1000x

## 9.- BIBLIOGRAFIA

- 1.- Julius Vogel. The Pathology of the Human body (translated with additions by G. E. Day). Bristol. Medecine Chirurgy Journal. 1843;89 (59):68.
- 2.- Lambl of Prague. Uber Harnblasenkrebs Prag. Viertelj. Schr. Heilkunde. 1856;49:1.
- 3.- Lionel S. Beale. Results of the chemical and microscopical examination of solid organs and secretions. Examination of sputum from a case of cancer of the pharynx and the adjacent parts. Arch. Med. Lond. 1860;2:44.
- 4.- O. Rosenbach. Uber die Arwesnheit Von Geschwulst partiken in dem urch die Magenpumpe en tleerten Menenninhalte bei carcinoma ventriculi. Deutsch. Med. Wschr. 1882;8:452.
- 5.- U. Quenzel. Zur Frage der Zytodiagnostik der Ergusse Seroser Hohlen. Acta Medecine Scand. 1928;68:427.
- 6.- Hayes E. Martin. Cytological diagnosis of aspiration biopsy of solid or cystic tumors. Acta Cytologica. 1926;8:206-215.
- 7.- Hayes E. Martin, E. B. Ellis. Biopsy by needle pucion and aspiration biopsy. Ann. Surg. 1930;92:169-181.
- 8.- Both Coley, G. S. Sharp, E.B. Ellis. Diagnosis of bone tumors by aspiration. The American Journal of Surgery. 1931;13:215-24.

- 9.- F. W. Stewart. The diagnosis of tumor by aspiration. The American Journal of Pathology. 1933;9:801-13.
- 10.- L. S. Dudgeon and C. H. Wrigley. On the demonstrations of particles of malignant growth in the sputum by means of the wetfilm method. Journal of Laryngology Otol. 1935;50:752.
- 11.- Dulcie V. Coleman, Patricia A. Chapman. Clinical Cytotechnology. 1th ed. Toronto: Butterworth and co. 1989;1-6.
- 12.- Georges N. Papanicolaou and Herbert Traut. The diagnosis value of vaginal smears in carcinoma of the uterus. The American Journal of Obstetrics Gynecology. 1941; 42:193.
- 13.- Georges N. Papanicolaou and Herbert F. Traut. Diagnosis of Uterine Cancer by the vaginal smear. New York: Commonwealth fund. 1943.
- 14.- Georges N. Papanicolaou. Diagnostic value of exfoliated cells from cancerous tissues. The Journal American Medicine Association. 1947;131:372.
- 15.- D. F. McSweeney and D. McKay. Uterine cancer: Its detection by simple screenings methods. N Engl. Journal Medicine. 1948;238:867-70.
- 16.- Elena Fentanes de Torres, Esteban Guevara Clavel. Citología Clínica. 2a. ed. México: La Prensa Médica Mexicana. 1990;1-4.
- 17.- Georges N. Papanicolaou. Atlas of Exfoliative Cytology. Cambridge, Massachusetts: Harvard University Press. 1954.

- 18.- John Heller, WM. Christopherson, JE. Parker, WM. Mendez. Cervix Cancer Death Rates and Cytologic Screening. *Cancer*. 1970;26:808-811.
- 19.-H. K. Filder, D. A. Boyes, N. A. Versperg and D. R. Lock. The cytology program in British Columbia Canada. *Med. Ass. J.* 1972;88:779.
- 20.- Leopold G. Koss. *Diagnostic Cytology and Its Histopathologic Basis*. Philadelphia J. B. Lippincott. 1979;2(3):607.
- 21.- A. Lalienfeld, PG. Archer, CH. Barnett "et al" . An Evaluaction of Radiologic and Cytologic Screening for the early detection of Lung Cancer. A Co-operative Pilot Study by the American Cancer Society and the Veterans Administration. *Cancer Ren.* 1979;26:2083-2121.
- 22.- C. Gad and F. Koch. Population Screening for cervical carcinoma in Fredriksberg Borough. Results of Second and third rescreenings. 1966-1972. *Danish Med. Bull.* 1983;23:141.
- 23.- Sisten Franzén, G. Giertz and Josef Zajicek. Cytological diagnosis of prostatic tumors by transrectal aspiration biopsy. A preliminary report. *Bristol Journal of Urology*. 1960;32:193-96.
- 24.- Josef Zajicek. Aspiration biopsy cytology part Y: Cytological of Supradiaphragmatic Organs. Monograph in *Clinical Cytology*. Basel and New York: S. Karger. 1974;4.
- 25.- Josef Zajicek. Aspiration Biopsy Cytology of Infradiaphragmatic Organs. Monographs in *Clinical Cytology*. Basel and New York: S. Karger. 1979;7.

- 26.- JGS. Crabbe. Exfoliated Cytology Control in Occupational Cancer of the Bladder. *Br. Med. Journal*. 1979;2:1272-1276.
- 27.- G. Riotton, Leopold G. Koss, MT. Melamed, RF. Kelly. Further Cytological and Histologic Studies of Bladder lesions in Workers Exposed to para Aminodiphenyl. Progress Report. *Journal Natl Cancer Inst*. 1981;43:233-243.
- 28.- W. Umiker, JGS Crabbe. Accuracy of Cytological Diagnosis of Cancer of the Urinary Tract. *Acta Cytologica*. 1980;8:186-193.
- 29.- S. Yamagata, H. Masunda, S. Oshiba "et al". Detection and Diagnosis of early Cancer of the Stomach. In: Harris RIC. *Proceedings of the Ninth International Cancer Congress*. New York: Springer-Verlag. 1982;592.
- 30.- Leopold G. Koss, S. Woyke and W. Olszewski. Aspiration Biopsy. *Cytologic Interpretation and Histologic Bases*. New York and Tokyo: Igahen Shoin. 1984.
- 31.- S. Ichijo, K. Katayose, M. Koguchi, T. Suzuki and Y. Shiraiwa. Exfoliative Cytology of Prostatic Carcinoma Using a Prostatic Fluis Collecting Catheler. *The Journal Urology*. 1985 Mar;133(3):416-420.
- 32.- Paniagua Estevez M, González Lazo N.; Jiménez Mesa G., Gra Dramas B., Mandala Perez S. y Hernández Mirand W. Aspiration Cytology. New Metod in the Diagnosis of Cancer of the Colon. *Acta Gastroenterology Latinoamericana*. 1988;18(2):97-106.
- 33.- PZ. Lin, JS. Zhang, S. G. Cao, Z. P. Rong, R. Q. Gao, R. Han and SP. Shu. Secondary Prevention of Esophageal Cancer. Intervention of Precancerous Lesions of the Esophagus. *Chung-Rua. Chung, Liu Tsa. Chih*. 1988 May;10(3):161-6.

- 34.- DC. Mckenzle, J. P. Scurry, R. S. Planner y PT. Grant. Cytology in the Followup of Cervical Cancer. *Acta Cytologica*. 1996 Mar-apr;40(2):235-240.
- 35.- JT. Sánchez Vega, M. E. Torres, J. Tay Zavala. CD. Ruiz Sánchez, R. Romero Cabello. Frequency of Intraepitelial neoplasia of the Cervix and Risk Factors in Women in Mexico City. *Gynecology Obstetric Mexico*. 1997 Jan;65:3-7.
- 36.- Gertald Shklar, Irving Meyer, Donald Kerr, Edmund Cataldo, Richard Taylor. Correlated Study of Oral Cytology and Histopathology. *Oral Surgery, Oral Medecine and Oral Pathology*. American Academy of Oral Pathology. 1988;35:61-70.
- 37.- Javier de azúa Blanco. *Citología por punción y Aspiración con Aguja Fina*. Reimpresión. Salvat. Barcelona (España). 1987;1-4.
- 38.- Alfonso Bacells Gorina, M. Soriano Jiménez. *La clínica y el Laboratorio (Interpretación de análisis y Pruebas Funcionales*. 7ª. De..Marin S. A. Barcelona (España). 1969;175-76.
- 39.- John Giunta. *Patología Bucal*. Nueva Editorial Interamericana. 1981;64-72.
- 40.- S. R. Allegra, P. A. Broderick, N. Corvese. Oral Cytology. Seven Year Oral Cytology Screening Program in the State of Rhode Island. *Acta Citologica*. 1993;17-42.
- 41.- Leopold G. Koss. *Diagnostic Cytologic*. 4<sup>TH</sup>. ed. J. B. Lippincott. Co. 1992;1:856-88.
- 42.- A. F. Gardner. An Investigación of the Use Exfoliative Cytology in the Diagnosis of Malignant Lesions of the Oral Cavity. *Acta Cytologica*. 1994;436:8.

- 43.- Nelson Lobos, Jaime Freyre. Patología de la Mucosa Oral. Mediterráneo:Chile. 1995;37-46.
- 44.- Y. Watanaba. Exfoliative Cytology of the Oral Cavity. J. Jap. Stomat. Soc. 1995;6:371.
- 45.- B. L. Shapiro "et al ". The Role of Exfoliative Cytology in Oral Cancer Detection. Oral Surgery, Oral Medicine and Oral Pathology. 1964;17:327-330.
- 46.- Gerald Shklar, Oral Cytology and Other Diagnosis Aids. Oral Cancer. The Diagnosis Therapy Management and Rehabilitation of the Oral Cancer Patient. W. B. Saunders Company. 1984;63-71.
- 47.- E. Von Haam. The Historical Background of Oral Cytology. Acta Cytologica. 1975;9:270.
- 48.- G. E. Camilleri. Methods for the Early Diagnosis of Oral Tumors: Cytology. Int. Dent. J. 1988;28:729-742.
- 49.- C. C. Alling and R. T. Secord. A Technique for Oral Exfoliative Cytology. Oral Surgery. 1984;16:648-656.
- 50.- J. R. Swanear. The Role of Oral Cytology in Dental Practice. Oral Surgery. 1977;22:52-58.
- 51.- L. K. Cohen. Dentists and Oral Cytology. The Journal of American Dental Association 1977;74:947-950.
- 52.- E. W. Chu, R. A. Dewitt S. H. and G. T. Ross. Millipore Technique for Nuclear Sex Chromatin. Acta Citologica. 1996;18:89-92.

- 53.- L. E. Douglass and D. L. Beaver. Experience With Buccal, Smears in the General Cytopathology Laboratory. *Acta Cytologica*. 1989;13:495-460.
- 54.- S. JR. Silverman. Ultrastructure Observations of Radiation Response in Oral Exfoliative Cytology. *Acta Cytologica*. 1969;13:292-301.
- 55.- M. H. Memon and N. A. Jafarey. Cytologic Study of Radiation Changes in Carcinoma of the Oral Cavity. Prognostic Value of Various Observations. *Acta Cytologica*. 1970;14:22-24.
- 56.- C. Cavina. La Citología Exfoliativa Nella Diagnosi Dei Tumor del Cavo Orale. *Arch. Stomat. (Roma)* 1984;4:285-289.
- 57.- H. W. Ware and S. Jr. Silverman. Comparisons of Histologic Cytologic and Clinical Findings in Intraoral Leukoplakia and Associated Carcinoma. *Oral Surgery, Oral Medecine and Oral Pathology*. 1980;17:312-322.
- 58.- N. H. Rickles. Oral Exfoliative Cytology and Adjunct to Biopsy. *Cancer*. 1972;22:163-171.
- 59.- H. C. Sandler. The Cytologic Diagnosis of Tumors of the Oral Cavity. *Acta Cytologica*. 1974;18:114-119.
- 60.- G. Shklar. Lactice Dehydrogenase Activity in Cytology Smears of Normal Oral Mucosa and Epidermoid Carcinoma a Preliminary Report. *Acta Cytologica*. 1979;15:137-139.
- 61.- John Giunta, Irving Meyer, Gerald Shklar, Boston Mass. The Accuracy of the Oral Biopsy in the Diagnosis of Cancer. *Oral Surgery, Oral Medecine and Oral Pathology*. Mosby Company. Department of the Army. 1969;28:552-556.



- 62.- Tyler C. Folsom, Seattle Wash, Charles P. White "et al" . Oral Surgery, Oral Medecine and Oral Pathology. Board. 1972;33:61-74.
- 63.- R. L. Hayes, G. W. Berg, W. L. Ross. Oral Cytology. Its Value and Its Limitations. Journal American Dental Association. 1969;79:649-657.
- 64.- Jolán Banóczy, Miac Hungary. Exfoliative Cytologic Examinations in the Early Diagnosis of Oral Cancer. John Wright and Sons Limited Bristol. 1976;26(1):398-404.
- 65.- L. G. Koss. Ameloblastoma. Case Report. In Interim Repot of Veterans Administration Cooperative Study of Oral Exfoliative Cytology. Washington. U. S. Government Priting Office. 1979:38.
- 66.- R. W. Tiecke, G. G. Blozis. Oral Cytology. The Journal American Dental Association. 1986;27:655-661.
- 67.- L. R. Cahn. Oral Exfoliative Cytology. Br. Journal of Oral Surgery. 1965;2:166-170.
- 68.- F. S. Hopp. Cytologic and Prognosis in Carcinoma of Mouth Pharynx and Neopharyn Laryngoscope. 1958;68:1281-1287.
- 69.- H. Becks, Sol Silverman JR. And S. M. Farber. Diagnostic Value of Intraoral Cytology. The Journal Dental of Reseach. Mosby Company. The International Association for Dental Research. 1958;37:195-205.
- 70.- Sol Silverman JR. Early Detection of Oral Cancer a Simple Screening Technic. Practical Dental Monographs Chicago. H. Y. The year Bock Publishers, Inc. 1959.

- 71.- H. Peters. Cytologic Smears From Mouth. Cellular Changes in Diseases and After Radiation. The American Journal Clinical of Pathological. 1958;29:219-225.
- 72.- H. C. Sandler, S. S. Stahl. Exfoliative Cytology as Diagnostic Aid in Detection of Oral Neoplasms. The Journal of Surgery. 1958;16:414-418.
- 73.- H. R. Freud, H. C. Sandler and S. S. Stahl. Exfoliative Cytology Applied to Detection and Treatment of Head and Neck Cancer. Oral Surgery. 1959;46:479-485.
- 74.- S. S. Stahl, L. R. Cahn, H. C. Sandler and H. R. Freud. Exfoliative Cytology for Detection of Early Mouth Cancer. Oral Surgery. 1960;13:994-1009.
- 75.- R. A. Cawson. The Cytological Diagnosis of Oral Cancer. Bristol. of Dental Journal. 1960;108:294-98.
- 76.- R. W. Tiecke, F. J. Kendrick and C. Calandra. Smear Techniques in Diagnosis of Intraoral Carcinoma. Dental Progr. 1961;1:192-98.
- 77.- Sheldom Rovin, Ky. Lexington. Ann Assessment of the Negative Oral Cytologic Diagnosis. Journal of the American Dental Association. Dental Laboratory Relations. 1967;74:759-62.
- 78.- P. M. Montgomery and E. Von Haam. Study of Exfoliative Cytology of Oral Leukoplakia. The Journal of Dental of Research. 1969;24:36.
- 79.- G. Sklar, Edmund Cataldo and Irving Meyer. Reliability of Cytologic Smear in Diagnosis of Oral Cancer. Arch. Ortolaryngology. 1970;91:158.

80.- J. Lundgren, J. Oloisson, H. B. Hellquist and J. Strandh. Exfoliative Cytology in Laringology: Comparison of Cytologic and Histologic Diagnoses in 350 Microlaryngoscopic Examinations a Prospective Study. *Cancer*. Mar. 1981;47(6):1336-43.

81.- U. Maier and N. Neuhold. The role of Cytological Studies in Urology. *Z. Urol. Nephrol. Sep.* 1990;83(9):495-503.

82.- Leopold G. Koss. *Diagnostic Cytology and its Histopathologic Bases*. 2th. ed. Philadelphia. J. B. Lippincott. 1979;2:607.

83.- W. O. Umiker. *Oral and Laryngeal Exfoliative Cytology*. C. A. 1980;20:201-08.

84.- T. A. Zein and M. F. Millad. Urine Cytology in Bladder Tumors. *Int. Surgery*. Jan-Mar 1991;76(1):52-54.

85.- William M. Christopherson, Lucy Wotham, James Award. *Cytological Detection and Diagnosis of Cancer its Contributions and Limitations*. Advisory Board. 1983;51:1201-08.

86.- E. Dabelsteen, B. Roed Petersen, J. Smith and J. J. Pindborg. The Limitations of Exfoliative Cytology for the Detection of Epithelial Atypia in Oral Leukoplasia. *Britol. Journal of Cancer*. 1971;25:21.

87.- A. J. Ligthelm, A. Weber, Pj. Van Niekerk and W. F. Van Heerden. Diagnosis of Oral Precancer and Cancer. *Acta Cytologica*. Department of Oral Pathology and Oral Biology. University of Pretoria. Feb. 1989;18:2-5.

- 88.- Paul Sheman. Massurby for Oral Cancer by Means of Exfoliative Cytological Technics. Oral Surgery, Oral Medecine and Oral Pathology. The Southern California Association of Oral Surgeons. 1983;16:61-67.
- 89.- Lynch Rafaël. Metodos de Laboratorio. 2ª. De. Nueva Intermamericana. 1987.
- 90.- P. W. Montgomery and E. Von Haam. A Study of Exfoliative Cytology of Oral Leukoplasia. The Journal Dental OF Research. 1951;30:260.
- 91.- M. J. Pomeranz and S. S. Stahl. A Correlative Study of Citodiagnostic and Biopsy. Oral Surgery, Oral Medecine and Oral Pathology. 1953;6:1026.
- 92.- Sol Silverman Jr. Detection of Intraoral Carcinoma in situ With Exfoliative Cytology. The Journal Dental of Research. 1959;37:717.
- 93.- I. Lampe, W. O. Umiker, R. Rapp and J. Hiniker "et al". Oral Smears in the Diagnosis of Carcinoma and Premalignant Lesions. Oral Surgery, Oral Medecine and Oral Pathology. 1960;13:897.
- 94.- Robert J. Gorlin, Henry M. Goldman. Patología Oral. 2d. Salvat. 1973;896.
- 95.- W. O. Umiker "et al". Oral Smears in the Diagnosis of Carccinoma and Premalignant Lesions. Oral Surgery, Oral Medecine and Oral Pathology. 1960;13:897-907.
- 96.- Sol Silverman and Jr. Ware W. H. Comparisons of Histologic Cytologic and Clinical Fundings in Intra-oral Leukoplasia and Associated Carcinoma. Oral Surgery, Oral Medecine and Oral Pathology. 1960;13:412-22.

97.- Jolán Bánóczy. Zytologische Untersuchungen Bei Kerzinomatosén Und Prakrzinomatosën Erkrankender Mundschleim Haut. Dtsch. Stomat. 1961;11:92.

98.- Editorial: Oral Cytology. A Valuable and Simple Smear Technic for the Diagnosis of Oral Cancer. The Journal of American Dental Association. 1967;74:899.

99.- American Cancer Society. Cancer Facts and Figures. The National Institute of Cancer and American Dental Association. New York. 1961-1974.

100.- J. W. Scopp. Ameloblastoma. Case Report. In Interim Report of Veterans Administration Cooperative Study of Oral Exfoliative Cytology. Washington. U. S. A. Government Printing Office. 1961;41-47.

101.- W. Sellers and Others. Case Report. The Dental Service at the Veterans Administration Hospital in Clinical Practice in the Detection of Oral Neoplasm. 1962;95-98.

102.- G. H. Macker. Oral Cytology. A Valuable and Simple Smear Technic for the Diagnosis of Oral Cancer. The Journal American Dental Association. 1963;62:367-68.

103.- M. N. Spengos and G. H. Macker Spengos. Dental Diagnosis of Oral Carcinoma. Dental Diagnosis of Oral Carcinoma. Dental Radiogr. Photogr. 1967;40:51-57.

104.- M. Slaughter, E. B. Wilkins and G. H. Macker. Early Detection of Oral Cancer. The Journal of the American Dental Association. 1968;76:700.

- 105.- H. C. Sandler's. Cytological Screening for Early Mouth Cancer. Interim Report of the Veterans Administration Cooperative Study of Oral Exfoliative Cytology. Cancer. 1962;15:119-24.
- 106.- K. Morgenroth. Das Soziologische Problem Des Krebses in Zahnärztlicher Sicht. Dtsch. Zahnärztebl. 1964;18:409.
- 107.- H. C. Sandler's. Reliability of Oral Exfoliative Cytology for Detection of Oral Cancer. The Journal of the American Dental Association. 1964;68:489.
- 108.- O. H. King and S. S. Coleman. Analysis of Oral Exfoliative Cytologic Accuracy by Control Biopsy Technique. Acta Cytologica. 1965;9:351.
- 109.- R. Salvatore, M. D. Allegra, A. Patrick, M. D. Broderick and C. T. Norma Corvese. Oral Cytology Seven Year Oral Cytology Screening Program in the State of Rhode Island. Analysis of 6448 cases. Acta Cytologica. The Journal of Clinical Cytology. William's and Wilkins Company. Jan-dec. 1973;17:1-7.
- 110.- W. G. Shafer's. Oral Carcinoma in situ. Oral Surgery, Oral Medicine and Oral Pathology. 1975;39:227-238.
- 111.- A. Sigurdson and R. Willem. Collection of Cytological Specimens with a Cells Aspirator with Reference to the Wooden Spatula Method. I a Cell Aspirator Collecting Cytological Specimens. Int. J. Oral Surgery. 1979;8:36-42.
- 112.- Sol Silverman and D. Greenspan. Early Detection and Cytologic Diagnosis of Oral Cancer. C. D. A. J. 1985;13:29.

ESTA TESIS NO DEBE  
SALIR DE LA BIBLIOTECA

113.- Dilip K. Dass, Achal Gulati, Neven C. Bhatt, Alish K. Mendal, Vijaya A. Khan, Suresh Bhambhani. Fine Needle Aspiration Cytology of Oral and Pharyngeal Lesions a Study of 45 Cases. *Acta Cytologica. The Journal of Clinical Cytology and Citopathology.* Jan-feb. 1993;37(1):333-42.

114.- H. Schieck and G. G. Blozis. Oral Cytology. *Acta Citologica.* 1995;72:835.

115.- Josef Zach. *Citología Práctica para Internistas.* Salvat: Barcelona (España). 1972.

116.- Sol Silverman Jr. Oral Cancer. American Cancer Society. Department of Oral Medecine and Hospital Dentistry. University of California, San Francisco, New York. 1981;37-49

117.- Medak H. McGrew, E. A. Burlakow. P "et al". Atlas of Oral Cytology. U. S. Gort Printing Office. Washington D. C. 1970.

118.- R. B. Longmore and B. T. Rudisill. Cytology of Exfoliative Cells of Oral Mucosa. *Acta Cytologica.* 1984;12(4):11-16.

119.- A. Neivelle and R. M. Mashberg. Reevaluation of Oral Mucosa Application as a Diagnostic Cytologic in the Detection of Asymptomatic Oral Squamous Carcinoma. *Cancer.* 1989;56(11):485-491.

120.- Sol Silverman, H. Becks and M. Farber. The Diagnosis Value of Intraoral Cytology. *The Journal of Research.* Mosby Company. The International Association for Dental Research. 1958;37:195-205.

121.- R. V. P. Hutter and F. P. Gerald. Cytodiagnostic of Clinically Inapparent Oral Cancer a Patients Considered to be High Risks. *The American Journal of Surgery.* 1986;121:414-16.

122.- Bruce A. Wright, John M. Wright, William H. Binnie. Oral Cancer, Clinical and Pathological Considerations. CRC. Press. 1988;34-38.

123.- P. M. Howley, J. C. Byrne and J. C. K. Lee. The Significance of Squamous Epithelial Cells in Oral Exfoliative Cytology. *Acta Citologica*. 1988;23:245-48.

124.- J. Weinmann. The Exfoliative Cytology of the Human Oral Mucosa. *The Journal Dental of Research*. 1990;14:37.

125.- C. S. Miller, A. Soberman and S. S. Stahl. A Study of the Cytological Technic of the Oral Mucosa. *The Journal Dental of Research*. 1991;3:40.

126.- M. H. Rheault and R. M. Graham. The Cytology of Oral Mucosa Characteristic Cellular Normal in Epithelial Cells. *Acta Med. Scand*. 1984;13:108-110.

127.- Sol Silverman Jr. The Cytology of Benign Oral Lesions. *Acta Citologica*. 1975;9:287.

128.- Sol Silverman Jr., K. F. Bilimoria, K. Bhargava "et al" Cytologic, Histologic and Clinical Correlations of Precancerous and Cancerous Oral Lesions. *Acta Citologica*. 1987;19:216.

129.- P. L. McCarth and G. Shklar. *The Cytology of the Oral Mucosa 2<sup>nd</sup> de*. Philadelphia. Lea and Febiger. 1990.

130.- O. J. Staats and J. W. Goldsby. Nuclear Changes of Intraoral Exfoliated Cells of Six Patients with Sickle Cell Disease. *Oral Surgery, Oral Medecine and Oral Pathology*. 1993;13:502-08.



131.- Jacobsen N., Hensten- Pettersen A. Occupational Health Problems and Adverse Patient Reactions in Orthodontics. *European Journal of Orthodontics*. August 1989;11(3):254-64.