

11232
8
2eq.

UNIVERSIDAD NACIONAL AUTONOMA DE MEXICO
DIVISION DE ESTUDIOS DE POSTGRADO E INVESTIGACION
"FACULTAD DE MEDICINA"

I.S.S.S.T.E.
HOSPITAL REG. "LIC. ADOLFO LOPEZ MATEOS"

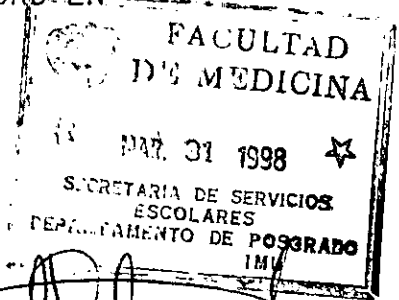
"TUMORES DE FOSA POSTERIOR"

TRABAJO DE INVESTIGACION QUE PRESENTA EL

DR. OLIVARES HUERTA JOSE MARIO MARTIN.

PARA OBTENER EL DIPLOMA DE LA ESPECIALIDAD EN

"NEUROCIURUGIA"




[Handwritten signature]

[Handwritten signature]
DR. JERONIMO SIERRA GUERRERO
Coordinador de Capacitación y
Desarrollo e Investigación.

DR. ERNESTO MARTINEZ DUHART.
PROFESOR TITULAR DEL CURSO.

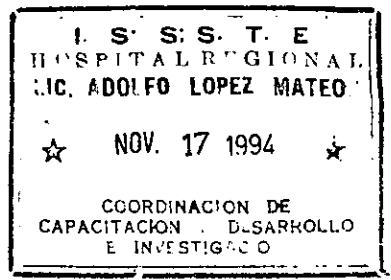
TESIS CON
FALLA DE ORIGEN

259989



[Handwritten signature]
DR. ALFREDO DELGADO CHAVEZ
COORDINADOR DE CIRUGIA.

1997





Universidad Nacional
Autónoma de México



UNAM – Dirección General de Bibliotecas
Tesis Digitales
Restricciones de uso

DERECHOS RESERVADOS ©
PROHIBIDA SU REPRODUCCIÓN TOTAL O PARCIAL

Todo el material contenido en esta tesis esta protegido por la Ley Federal del Derecho de Autor (LFDA) de los Estados Unidos Mexicanos (México).

El uso de imágenes, fragmentos de videos, y demás material que sea objeto de protección de los derechos de autor, será exclusivamente para fines educativos e informativos y deberá citar la fuente donde la obtuvo mencionando el autor o autores. Cualquier uso distinto como el lucro, reproducción, edición o modificación, será perseguido y sancionado por el respectivo titular de los Derechos de Autor.

P

/

D

TUMORES DE FOSA POSTERIOR

AUTOR: DR. OLIVARES HUERTA JOSE MARIO MARTIN.

DOMICILIO: Av. Universidad 1321. Col. La Florida
Delegación Alvaro Obregón, México D.F.


ASESOR: DR. RICARDO VALENZUELA ROMERO.


VOCAL DE INVESTIGACION: DR. OCTAVIO SALAZAR CASTILLO.


DR. ENRIQUE ELGUERO PINEDA
Jefe de Investigación


DR. ENRIQUE MONTELL TAMAYO.
Jefe de Capacitación y
Desarrollo.

México D.F., Octubre de 1994.

A MI ESPOSA Y MI HIJA "MONY"
CON TODO MI AMOR Y MI GRATITUD
POR EL TIEMPO QUE NO LES DI.

A MIS PADRES CON EL AMOR Y RESPETO
DE TODA MI VIDA.

A MIS HERMANOS: MARIA, BERNARDA, V. PATRICIA, J. RAMON
MARTHA, *FELIPE DE JESUS, ABDIEL.

CON GRATITUD PARA EL QUE HA SABIDO SER MAESTRO DE LA PROFESION
Y DE LA VIDA, DR. ARTURO MOEDANO FERNANDEZ.

AL HOSPITAL "HRLALM" Y TODOS SUS INTEGRANTES POR LO QUE DIERON
A MI PERSONA.

CON LA GRATITUD INFINITA A TODOS NUESTROS PACIENTES QUE HICIERON
POSIBLE PARA QUE CULMINE ESTE SUEÑO.

"GRACIAS"

INDICE

- 1.- RESUMEN
- 2.- SUMMARY
- 3.- INTRODUCCION
- 4.- MATERIAL Y METODO
- 5.- RESULTADOS
- 6.- DISCUSION
- 7.- CONCLUSIONES
- 8.- GRAFICAS Y TABLAS
- 9.- BIBLIOGRAFIA

RESUMEN.

Se ha realizado un estudio en el Hosp. Reg. Lic. Adolfo - Lopez Mateos del ISSSTE. Durante un periodo comprendido del 1° de Marzo de 1990 al 1° de septiembre de 1994. En el cual se revisaron los expedientes de 1984 pacientes que se internaron en el servicio de Neurocirugía. Se estudia específicamente a los tumores de fosa posterior, observándose aspectos como Anatomía, patología, fisiología, osteología, y demás - datos como sexo, cuadro clínico, estudios de gabinete, tiempo de evolución del inicio de los síntomas hasta la integración del diagnóstico, el origen ó procedencia de los pacientes en la República Mexicana. De los 1984 internamientos, -- 284 correspondieron a tumores cerebrales, a su vez de éstos 42 tuvieron diagnóstico de tumoración de fosa posterior. En revisión fueron excluidos 29 pacientes por datos incompletos en el expediente clínico quedando únicamente 13 pacientes.

Se observó como en el HRLALM la incidencia de los tumo-- res de fosa posterior es más común en la niñez y no hubo predominio del sexo. En los 13 pacientes del estudio no se observaron defunciones ni recidivas, la sintomatología más común fueron propias o atribuibles a las de fosa posterior como vómito, náusea, cefaléa y alteraciones de la marcha.

La extirpe Histológica más presentada fué el de MEDULO -- BLASTOMA y 5 de los pacientes tuvieron tratamiento posterior a la cirugía, Radioterapia y Quimioterapia.

Palabras clave : TUMORES - FOSA POSTERIOR

SUMMARY

It has performed a study at Adolfo López Mateos Regional Hospital from ISSSTE. During a period of time between March 10 of 1990 to September 10 of 1994.

In which was reviewed 1984 patients files which were interned at the Neurosurgery Department we review specifically -- the posterior fossa tumor. In which we took into different fields as Anatomy, Pathology, Physiology, Osteology, and others aspects like sex, clinical signs laboratories, -- evolution time from the beginning of the first symptom until the final diagnostic, place of origin from the Mexican Republic. In 1984 patients, 284 were posterior fossa Tumors, we performed a review where 29 were excluded because incomplete data of the clinical file, remaining 13 patients.

We observed in our Hospital a high incidence of Posterior Fossa Tumors at the childhood without sex preference. In those 13 cases we did observe neither recidive nor deaths, - the most common symptomatology were headache, vomit, cough up, walking alterations.

The frequent Histological type were the Meduloblastoma and 5 of the patients were treated with Radiotherapy and -- Chemioterapy afther surgery.

Key Words: Posterior Fossa Tumors.

INTRODUCCION.

La historia de la Neurocirugía se remonta casi al origen de la Humanidad, es así como el periodo NEOLITICO en el año 7000-3000 A.C. Se han descubierto restos humanos con defectos en el cráneo hechas por craneotomías. A travez del transcurso del tiempo y a costo del sufrimiento y la muerte misma, la medicina y sus protagonistas (médicos y pacientes) vieron pasar guerras, victorias, catástrofes, descubrimientos, conquistas, epidemias o grandes desastres de la humanidad. Estos avances se tuvieron que soportar; La ignorancia, el interes político y religioso ademas de la historia natural de la enfermedad. La introducción de la Anestesia en 1867 y de la Asepsia en 1891 (1) no solo significaron un gran avance a la Neurocirugía sino para la humanidad misma. Es así como gracias a estos descubrimientos y a grandes a hombres como Sir Victor Horsley (1857-1916 Harvey W Cushing (1869-1939). M Gazy Yasargil. Hans Littman. Solo por nombrar a algunos, se ha podido llegar hasta las técnicas Neuroquirurgicas actuales. Las neoplasias cerebrales fué quizá uno de los padecimientos neurológicos que motivaron la creación de las técnicas neuroquirurgicas pasando desde las trepanaciones con obsidiana hasta la era del rayo lasser y --- demas técnicas neuroquirúrgicas actuales. Siendo los tumores uno de los padecimientos mas antiguos, estos han llegado a ser un verdadero reto.

Los tumores de la bási del cráneo y de la fosa posterior en otra época se consideraron inoperables y de alta mortalidad. Estas perspectivas se han modificado gracias al avance de --- nuevas técnicas e instrumental más fino y preciso.

En México la historia de la Neurocirugia es relativamente joven, en el Hosp. Adolfo Lopez Mateos del ISSSTE a travez de sus 24 años de ha sido protagonista de esta historia. Las salas quirúrgicas de este Hospital han visto pasar a diferentes Médicos y técnicas, pero todos ellos con el mismo fin. Tratar siempre o la mayoría de las veces extirpar la totalidad o la mayor parte de un tumor evitando causar daño.

El HRLALM. Es vanguardista dentro de la Historia de la Neurocirugía en México, lograndose un alto grado de especialización ya que las diferentes técnicas de abordajes quirúrgicos y tecnología biomédica de apoyo se cuenta con ello y se realizan

Los tumores cerebrales de fosa posterior ocupan un lugar -- importante tanto por su extirpe como por su frecuencia, ya que ocupan más del 45% de la totalidad de tumores infratentoria -- les (2). La fosa craneal posterior esta limitada anteriormente por el dorso de la silla turca, en la cual sobresalen los procesos clinoides posteriores, que protuyen en su ángulo lateral superior. Anterolateralmente la fosa posterior está limitada por el margen superior de la piramide petrosa en la que se inserta anteriormente el tentorio y a lo largo del mismo -- cursa el seno petroso superior.

Posterolateralmente la fosa posterior está limitada por el surco para el seno transversal, que termina hacia atraz en la -- protuberancia occipital interna, donde la confluencia de los -- senos esta situada, el tentorio se inserta posterolateralmente

En el margen de este surco, La pared anterior de la fosa -- posterior esta formada por un plano inclinado que se extiende del dorso de la silla turca hasta el foramen mágn y se denomina "Clivus". Está formado de arriba hacia abajo por el dorso de la silla, la parte posterior del cuerpo del esfenoides y la parte basilar del hueso occipital. (1) En el centro del clivus una pequeña fosa pontina indica el nivel de la base del puente

La pared anterolateral de la fosa posterior esta formada - por la cara posterior de la piramide petrosa, relacionandose - hacia atraz con los pedunculos cerebelosos medios y los hemisferios cerebelosos. Las importantes relaciones extracraneales de la cara posterior de la piramide petrosa son la cavidad del oído medio y las celdillas aéreas mastoideas.

La gran porción posterolateral de la fosa posterior está - formada primariamente por la escama del hueso occipital, con - una pequeña contribución de la porción mastoidea del hueso -- temporal, próximo a la base de la pirámide petrosa. Los hemisferios cerebelosos se encuentran separados por la cresta occipital interna en la cual se inserta la hoz del cerebelo y a lo largo de ella corre el seno occipital. El foramen mágn es -- atravezado por la unión bulboespinal y sus recubiertas meníngeas y la parte espinal del nervio accesorio, la arteria verte

bral y las conexiones entre el plexo venoso vertebral interno y los senos derales venosos. También contiene el ligamento odonto-occipital, la indentación más superior del ligamento dentado y las arterias espinales anterior y posterior.

El tentorio cerebeloso es un septo relativamente horizontal en forma de tienda, donde la hoz del cerebelo se inserta en su superficie superior se extiende dentro de la fisura horizontal del encéfalo, entre la superficie cerebelosa superior por debajo y la superficie inferior de los lobulos occipital, y temporal posterior del cerebro por arriba. Se inserta posterolateralmente en el margen del seno transversal y anterolateralmente en el margen superior de la pirámide petrosa, donde está encerrado el seno petroso superior.

El tentorio se encuentra redondeando al mesencéfalo formando la incisura tentorial. El borde libre de la incisura se inserta anteriormente en los procesos clinoides posteriores. Las relaciones de la incisura en esta región son importantes por - que el incremento de la presión supratentorial o infratentorial puede causar herniación a travez de la misma, produciendo compresión y desplazamiento de las estructuras circunvecinas - produciendo signos y síntomas característicos.

Dos estructuras comunmente se hernian a tavez de la incisura: El lóbulo anterior del cerebelo y el giro parahipocámpico y el úncus del lobulo temporal hacia abajo y arriba respectivamente. En el mesencéfalo las estructuras que atraviezan la incisura son: Dos nervios craneales, arterias mayores y dos -- venas mayores. El nervio oculomotor en la fosa interpeduncular anterolateralmente del mesencéfalo, cursando sobre los procesos clinoides posteriores, donde pueden ser comprimidos, produciendo la clásica dilatación pupilar de incremento de la -- presión intracraneal, asi como otros signos de déficit del 3° nervio.

El nervio oculomotor rodea al mesencéfalo, dentro de la incisura y entra a la duramadre justamente lateral a los procesos clinoides posteriores, su ocasional compresión por herniación puede producir signos de compresión del 4to nervio craneal.

Las arterias mayores que atraviezan la incisura con la coroidea anterior y la cerebral posterior, rodeando el mesencéfalo hacia arriba de la incisura y la cerebelosa superior hacia abajo de la incisura, puede ser visualizado radiográficamente y si existe compresión puede producir signos de déficits en sus áreas irrigadas.

Las venas mayores de la incisura incluye la básiilar y la gran vena de GALENO, su desplazamiento puede ser visualizado durante la fase venosa del angiograma. (5).

Los senos venosos duros son canales endoteliales dentro del tejido conectivo dural, ellos reciben el drenaje venoso de la mayor parte del tejido encefálico adyacente, de las meninges y de la médula espinal, también están comunicados con las venas extracraneales por medio de las venas emisarias. El seno MARGINAL; alrededor del foramen magno, comunica por debajo con el plexo venoso vertebral interno, comunicándose -- por medio de él con las venas abdomino pélvicas. Ello provee una potencial ruta directa para transmitir el Carcinoma abdominal pélvico a la cavidad craneal, posteriormente el seno marginal se une al seno occipital, ascendiendo en la hoz del cerebro a la confluencia de los senos.

El seno recto comienza anteriormente por la unión de la -- gran vena cerebral, con el seno sagital inferior, cursa posteriormente debajo de la hoz del cerebro para drenar a la confluencia de los senos.

La confluencia de los senos está localizada a nivel de la protuberancia occipital interna y recibe el drenaje de los senos sagital superior, recto y seno occipital y drena dentro -- del seno transversal. El seno transversal corre en la inserción posterolateral del tentorio, lateralmente a la pirámide petrosa donde posteriormente se continúa con el seno sigmoideo.

Varía considerablemente en sitio y tamaño siendo más común que el derecho sea mayor y más alto que el izquierdo, presumiblemente por que el derecho recibe el drenaje directamente del seno sagital superior. El seno petroso superior se origina en el seno cavernoso y corre a lo largo del margen superior de la pirámide petrosa y se vacía dentro del seno sigmoideo. El seno petroso inferior sale del seno cavernoso y cursa junto con el nervio abducens a través del canal de Dorello, debajo del ligamento petroclinoideo, descendiendo en la fisura petrooccipital para salir en la parte anteromedial del foramen yugular, usualmente entre los nervios glossofaríngeo y vago, drenando en el bulbo yugular superior. El plexo básiilar dispuesto sobre el clivus y se comunica por debajo con el seno marginal y el plexo venoso vertebral interno y hacia arriba con los senos cavernosos y seno petroso inferior.

El bulbo raquídeo se extiende desde el foramen mágnico, hasta el surco pónitico inferior. Su superficie muestra cinco pares - de elevaciones, las cuales son de adelante hacia atraz; Las - piramides, olivas, pedunculos cerebelosos inferiores y los tuberculos cunneatus y gracillis. El surco preolivar entre la - pirámide y la oliva da origen a las raices del el nervio hipogloso. El puente se extiende desde el surco inferior al surco pónitico superior. Su parte ventral o bási y su continuación -- los pedunculos cerebelosos medios aparecen como un puente entre los dos hemisferios cerebelosos. Su parte dorsal o tégmen-tun es observado solo en los cortes del puente y forma el piso de la porción superior del 4° ventriculo.

El mesencéfalo se extiende desde el surco pónitico superior hasta el límite posterior de los cuerpos mamilares, ventral -- mente, el mesencéfalo esta formado por un par de divergentes - pedunculos cerebrales, los cuales estan separados por una fosa interpeduncular. Dorsalmente el mesencéfalo esta formado por - 4 elevaciones redondeados; El tectum o cuerpo cuadrigémico, --- formado por los coliculos superiores e inferiores. El acuedúcto cerebral es un canal en la linea media del mesencéfalo, - - conectando el 3° con el 4° ventrículo. El nervio toclear sale justamente debajo del coliculo inferior. El nervio oculomotor, sale ventralmente de la fosa interpeduncular.

El cerebelo esta situado dorsal al cuarto ventrículo y esta dividido en dos hemisferios laterales y un vérmis en la linea media, la parte anterior de su superficie, enfrente de la fi-- sura primaria es el lobulo anterior. El resto de la superficie superior y la mayoria de la superficie inferior arriba de la - fisura posterolateral constituyen el lobulo posterior, los -- cuales tienen prominentes tonsilas (amigdalas) que protruyen - en el foramen mágnico.

Efectos compresivos, los tumores de fosa posterior no solo consisten en el crecimiento neoplásico, sino tambien del edema perilesional asociado con acumulaciones loculadas como tumores quisticos y áreas de necrosis y hemorragias. Los tumores de la fosa posterior también interfieren en el fluido del liquido -- céfalorraquídeo desarrolladamente y ocasionalmente a quistes - arácnoides locales. El edema generalmente juega un papel poco importante en la sintomatologia de los tumores de fosa poste-- rior. Como resultado de lo anterior, los agentes que reducen - el edema, incluyendo los agentes osmóticos y altas dosis de - esteroides adrenocorticales son un poco menos efectivos en -- disminuir los síntomas producidos por los tumores de la fosa - posterior que de los tumores supratentoriales. El efecto apa-- rente de los esteroides no depende de la reducción del edema - perilesional sino de la disminucción de la producción del LCR, disminuyendo el crecimiento neoplásico o afectando las neuro-- nas directamente mejorando su función.

Como con todos los tumores la severidad de los síntomas --- compresivos son directamente proporcionales al grado de distorsión de las estructuras vecinas, cuando la distorsión ocurre - lentamente. ...

Como ocurre en los tumores benignos los síntomas son mínimos por largos periodos, sin embargo cuando ocurre la descompensación los síntomas progresan rápidamente, por otra parte el rápido crecimiento de el tumor con hemorragia cerebelosa -- tiende a producir prominentes y tempranos síntomas, la sintomatología de los tumores de la fosa posterior, sin embargo en alguna ocasión difiere de la observada en los tumores supratentoriales, náusea y vómito son mas comunes con los tumores de la fosa posterior. La distorsión local en el piso del 4° ventrículo incluyendo el área postrema, el núcleo dorsal del vago y las conexiones vestibulares al vago es el origen de estos -- síntomas. (1,2,4,5).

MATERIAL Y METODO.

Se realizó un estudio retrospectivo en el servicio de Neurocirugía del Hosp. Reg. Lic. Adolfo Lopez Mateos, desde el 1° de Marzo de 1990 al 1° de Septiembre de 1994.

Se incluyeron expedientes de pacientes con diagnostico de "Tumores de fosa Posterior".

Que fueron intervenidos quirurgicamente, tuvieron Historia Clinica completa, estudios de Tomografía Axial Computada de cráneo e Imagen por Rasonancia Magnética y reporte Histopatologico. Se analizó ; Sexo, edad, lugar de origen, tiempo de evolución del inicio de los síntomas hasta la elaboración del diagnostico, exploracion neurológica alterada, diagnostico Pre-trans- y Pos-operatorio, reporte Histopatologico, complicaciones posquirurgicas. Se determina la prevalencia y se presentan resultados en tablas y gráficas.

RESULTADOS .

Se revisaron expedientes de 1984 pacientes que ingresaron durante durante el tiempo del estudio, en el cual se clasificaron en 12 patologías .

Como se observa en la gráfica #1 el primer motivo de ingresos correspondio a la *Patología de columna* con 445 pacientes que equivale al 22.42% y el final a *Epilepsia*.

Los tumores cerebrales ocuparon el 4° lugar con 284 pacientes. De estos 284 pacientes , 42 de ellos tuvieron diagnostico de "Tumor de fosa posterior" (con una prevalencia del 21.16/1000 ingresos). Fueron excluidos 29 por no contar con datos completos en el expediente. (ver gráfica # 2-3-4-). Quedando 13 pacientes el cual representa el 0.65% del total de ingresos a Neurocirugía en el HRLALM.

La distribución por sexo no se observo de manera reelevante ya que de los 13 pacientes, 6 correspondieron al sexo femenino que equivale al 46.14% y 7 al sexo masculino equivalente al 53.83% (ver gráfica # 5).

La edad que se observó en los 13 pacientes fue la siguiente como edad minima fué de 2 años como minima, y como máxima fue de 69 años con mayor frecuencia de la tercera a la quinta década de la vida. (ver gráfica #5).

El Hosp. Reg. Lic. Adolfo Lopez Mateos del ISSSTE, es un Hospital de 3° nivel y de concentración en el cual la procedencia de los 13 pacientes del estudio la mayor frecuencia

Fueron originarios del D.F., con 5 pacientes, seguidos de 3 pacientes del estado de Michoacan, en 3er lugar del estado de Guerrero con 2 pacientes, y por último 3 pacientes originarios de Tamaulipas, Morelos y Leon. (ver gráfica # 6).

El tiempo de evolución desde el inicio de los síntomas -- hasta la elaboración ó integración del diagnostico, fue en -- general muy prolongado a excepción de 2 pacientes que presen -- taron datos agudos, y el diagnostico se elaboro antes de 10 -- dias pero en el resto de los pacientes el diagnostico se ela -- boró despues de 30 dias, inclusive en dos de ellos el diagnos -- tico se elaboró a los 2920 y 1825 dias respectivamente. (ver -- gráfica # 7).

Los síntomas que se presentaron en los 13 pacientes fueron los siguientes; Vómito, nauseas, alteraciones de la marcha, -- cefalea, alteraciones visuales, alteraciones de la sensibili -- dad, dismetria disdiadococinecia y vertigo.

Las alteraciones de la marcha fueron con lateralizacion -- tanto a la derecha como a la izquierda, la cefalea fue de tipo universal y en los 5 pacientes que la presentarón se acompaño nausea y vómito. Las alteraciones visuales fueron diplopias y en uno de ellos se acompaño de disminución de la agudeza vi -- sual, las alteraciones de la sensibilidad fueron propias o -- características del nervio trigemino con hipoestesia de V1-V2 de 2 pacientes con tumoraciones del Angulo pontocerebeloso, la dismetria y la disdiacocinecia junto con el vertigo que fué de tipo periferico y nistagmus horizontal se presentaron en 5 pa -- cientes (ver gráfica #8).

La relación que existió entre el diagnóstico que se elaboró en el prequirurgico basado en la sexo, edad, cuadro clinico y estudios de Tomografía e IRM (tomografía en 13 de ellos e IRM)... en 3 de los pacientes, se observó que solamente en 5 pacientes el diagnóstico prequirurgico y el definitivo o posquirurgico fue similar, lo cual representa menos del 50% de confirmación ó de acierto. (ver gráfica # 9).

La extirpe Histopatológica que se observó en los 13 pacientes fué de 7 tipos en el siguiente orden de frecuencia: Medulo blastoma con 5 pacientes que corresponde al 38.46%, seguido de Colesteatoma, Astrocitoma pilocítico gemistocítico, Carcinoma indiferenciado, Adenocarcinoma, Neurilenoma, Hemangioblastoma (3) . (ver gráfica # 10).

Las complicaciones posquirurgicas que se observaron en los 13 pacientes en orden de presentación fueron las siguientes;

Hidrocefalia, queratitis, lateropulsión, fistula anterior, hipoacusia, parálisis facial periférica y central, nistagmus.

En las complicaciones por hidrocefalia en todas ellas se realizó Derivación ventriculo peritoneal con valvulas de presión media tipo Pudenz-Shultze, sin que se hay reportado disfunción o Neuroinfección agregada, en de ellos se colocó pre-coronal derecha y en una de ellas se colocó parietal posterior -- derecha. La queratitis corneal fue unilateral y se observó en 3 pacientes con neoplasias de Angulo ponto-cerebeloso. La lateropulsión fué unilateral y se observó en 3 pacientes.

La fistula anterior que se observó en un paciente, la presentó posterior a la resección de Tumoración de Angulo Ponto-

Cerebeloso derecho , sin neuroinfección agregada y que remitió con manejo médico. La hipoacusia que se reportó en un paciente fue unilateral y posterior a la resección de un Colesteatoma.

La parálisis facial de tipo central y periférica, fue posterior a la resección de colesteatomas y Astrocitomas, el nistagmus de tipo horizontal fué reportado en un paciente con hidrocefalia y posterior a la resección de un Meduloblastoma. (ver gráfica # 11). Por último en el estudio, ninguno de los 13 pacientes presentaron recidiva, y 5 de ellos tuvieron Radioterapia como tratamiento complementario posterior a la cirugía. En ninguno de los 13 casos se presentaron defunciones.

DISCUSION.

Los tumores de fosa posterior en el HRLALM es una entidad patológica tumoral que se observa con relativa frecuencia, ya que tienen una prevalencia de 21.16/1000 pacientes.

Su sintomatología es variada y la presentación clínica tiene tendencia a la cronicidad, aunque como se ha reportado puede cursar con cuadros agudos generalmente ocasionados por la obstrucción infratentorial a nivel del acueducto o 4° ventrículo por procesos ocupativos. (2). En el estudio realizado en algunos pacientes cursaron con datos de cronicidad, se efectuó el diagnóstico y el tratamiento antes de 10 días.

En la literatura (1-2). Se reporta una predominancia de los tumores de fosa posterior en la infancia del tipo Meduloblastoma seguido del Astrocitoma, esta extirpe de tumores se observó igualmente en HRLALM. seguido en la etapa adulta de Astrocitomas, colesteatomas, metástasis en el mismo orden que se reporta en la literatura. En el HRLALM. no se observó una predominancia del sexo, lo cual difiere al predominio del sexo femenino en las series reportadas. (1-2-5). Para efectuar el diagnóstico se requiere sospecha clínica dirigida en base a un buen examen neurológico y apoyo de gabinete (TAC - IRM) lo que se efectúa en el HRLALM desde el primer contacto con el paciente. (el tiempo largo de evolución de alguno de ellos puede deberse a que acude tarde a la consulta Médica y lo inespecífico de los signos y síntomas y a la poca experiencia del Médico general y/o familiar que lo canaliza.).

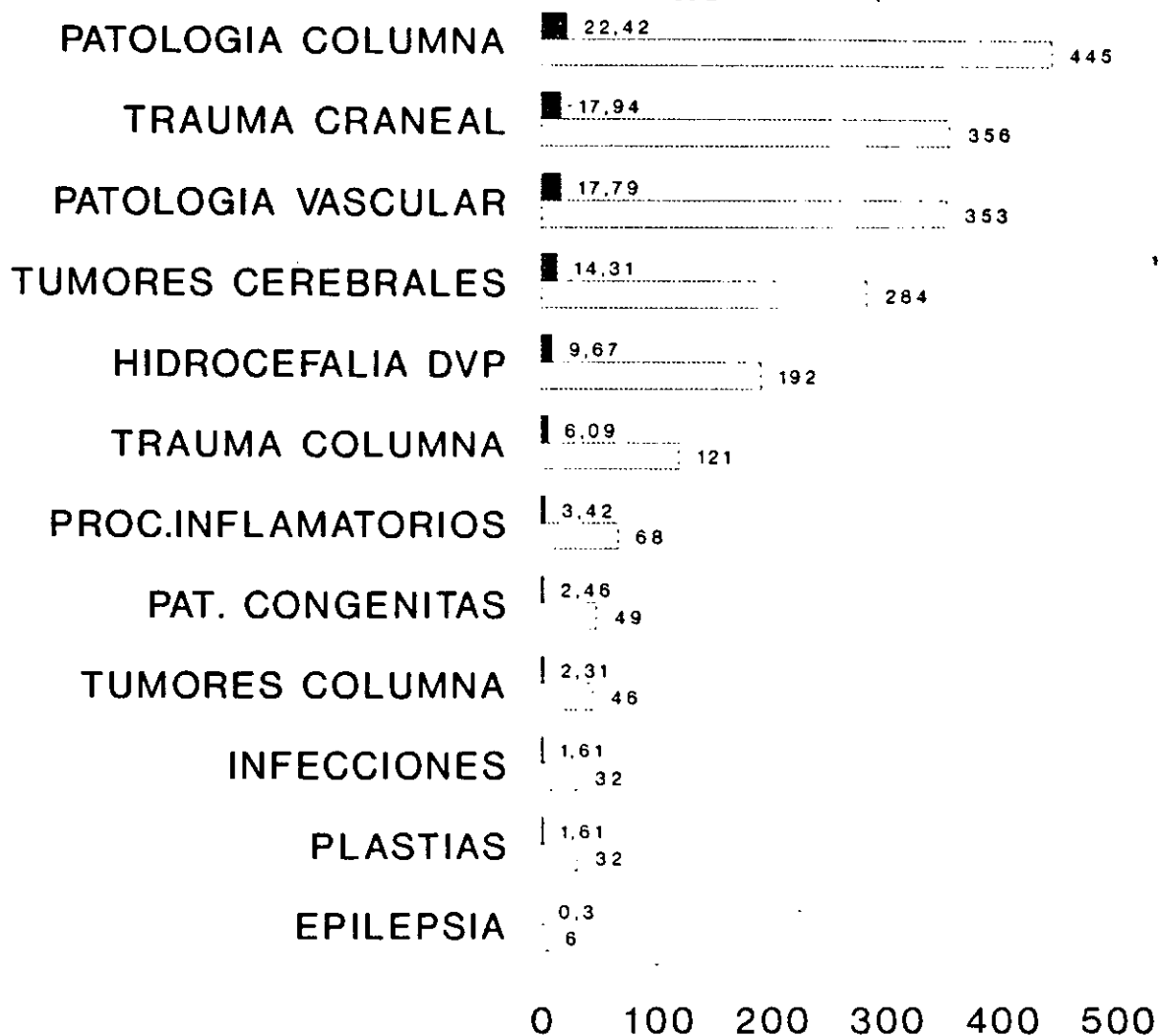
CONCLUSIONES .

- 1 . - Los tumores de fosa Posterior en la niñez el tipo más común son los del tipo de MEDULOBLASTOMA.
- 2 . - No hay predominancia en HRLALM En cuanto al sexo.
- 3 . - El tipo más común de complicación es la Hidrocefalia - supratentorial.
- 4 . - La presentación clínica más frecuente fué la crónica - en este estudio.
- 5 . - El diagnóstico de Tumoración de fosa Posterior se puede sospechar con el cuadro clínico y confirmar con estudios de Tomografía de cráneo e IRM (imagen por resonancia Magnética).
- 6 . - La prevalencia de los Tumores de Fosa Posterior es de 21.16/1000 patients en 5 años.

FIGURA No. 1

RELACION DE PADECIMIENTOS MOTIVO DE INGRESO

RELACION DE PACIENTES HOSPITALIZADOS EN EL
SERVICIO DE NEUROCIRUGIA DEL 1o MARZO 1990 A AGOSTO DE 1994



█ % □ No.DE CASOS

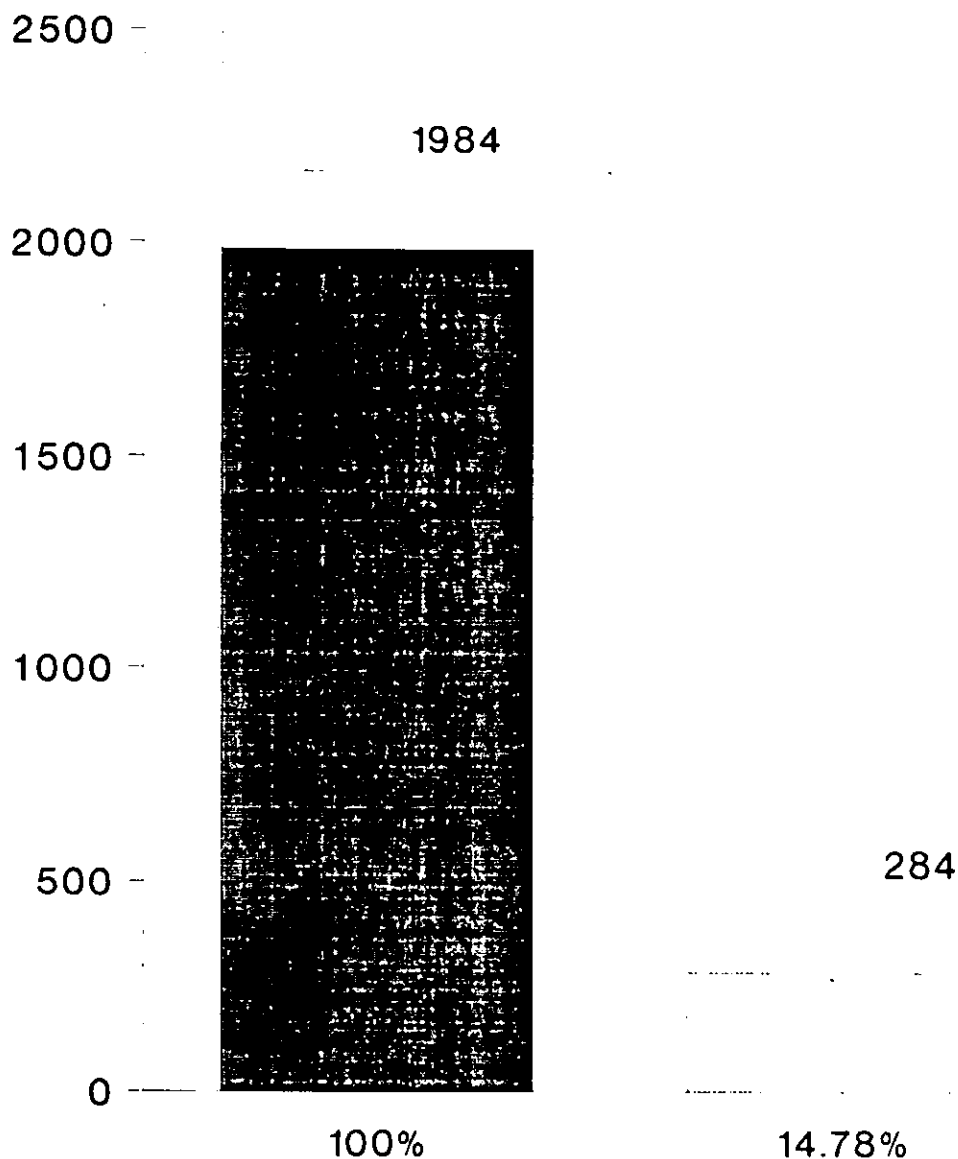
NOTA: SE TOMO EL PRIMER DX.DE LA NOTA DE INGRESO

FUENTE:ARCHIVO NEUROCIRUGIA Y HRLALM

TOTAL DE PACIENTES HOSPITALIZADOS
284=TUMORES CEREBRALES
1984=TOTAL PACIENTES

PORCENTAJE

FIGURA No.2



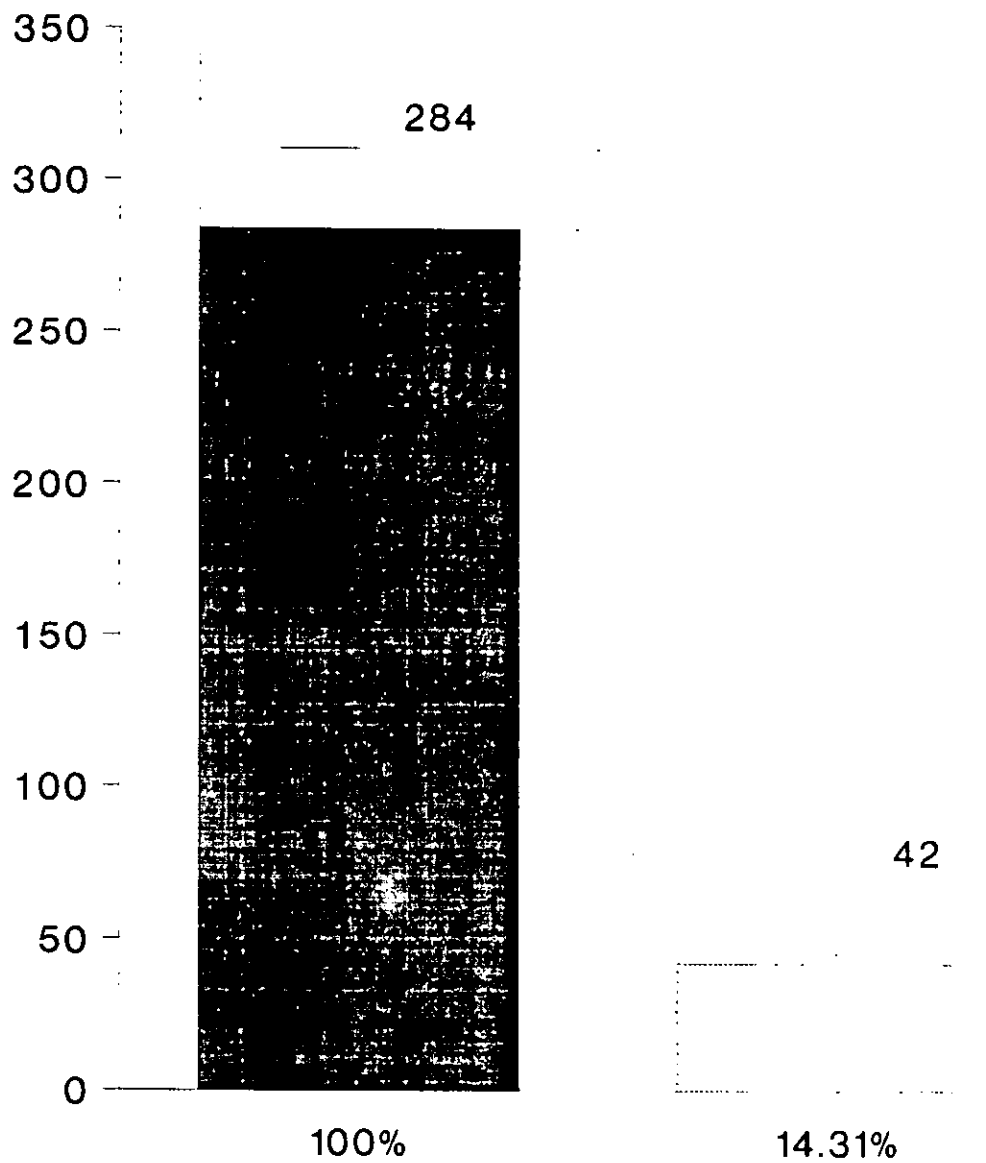
TOTAL DE PACIENTES

FUENTE: ARCHIVO DE NEUROCIRUGIA Y HRLALM

GRAFICA DEL TOTAL DE TUMORES CEREBRALES RELACION CON TUMORES DE FOSA POSTERIOR

TOTAL DE PACIENTES

FIGURA No.3



PORCENTAJE


FUENTE: ARCHIVO DE NEUROCIRUGIA Y HRLALM

RELACION DE PACIENTES DEL TOTAL
DE PACIENTES CON TUMORACION
FOSA POSTERIOR

FIGURA No.4

PORCENTAJE

TOTAL=1984



100

ESTUDIO=13

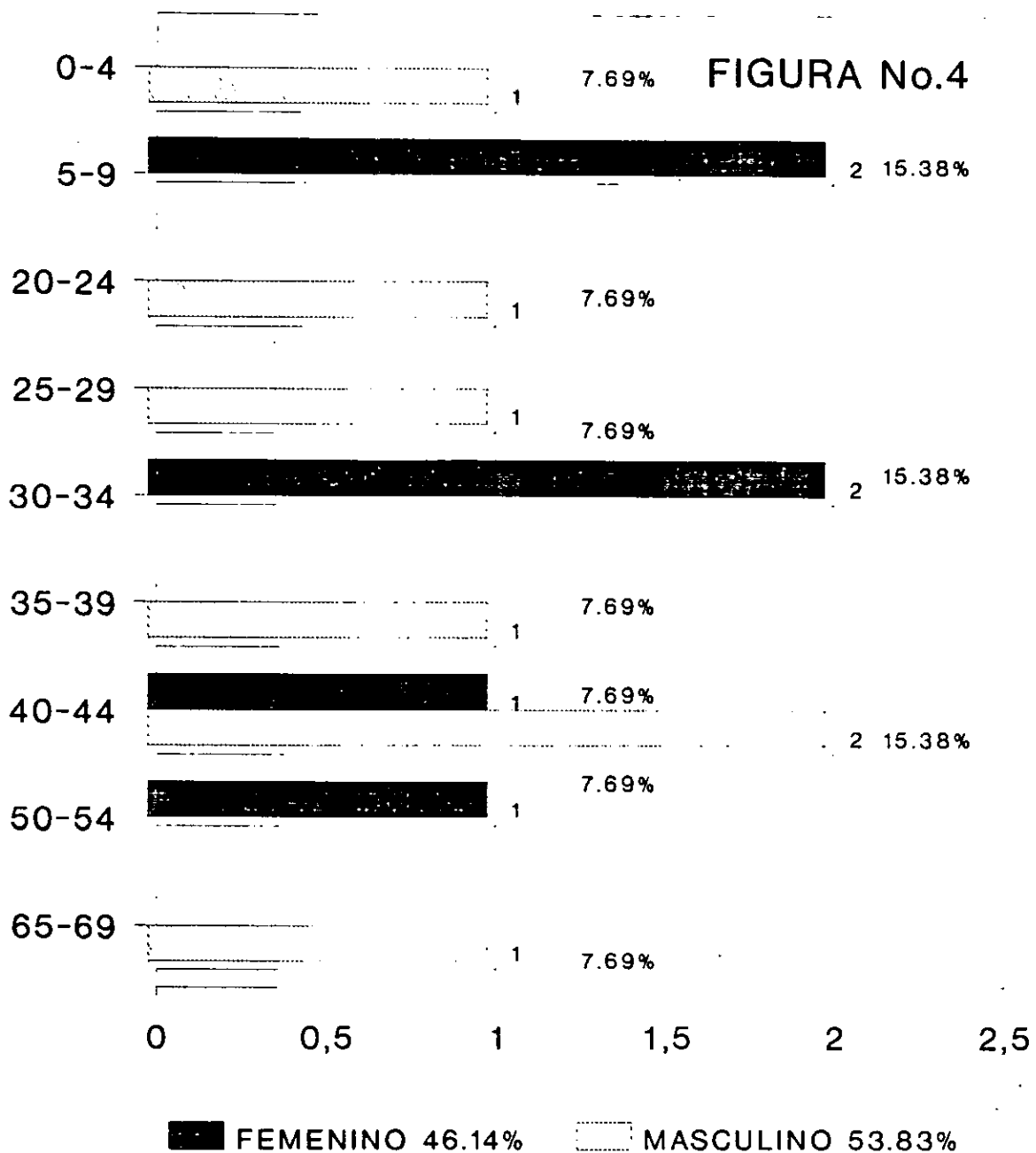
0,65

0 20 40 60 80 100 120

FUENTE:ARCHIVO NEUROCIRUGIA Y HRLALM

RELACION DE PACIENTES POR SEXO

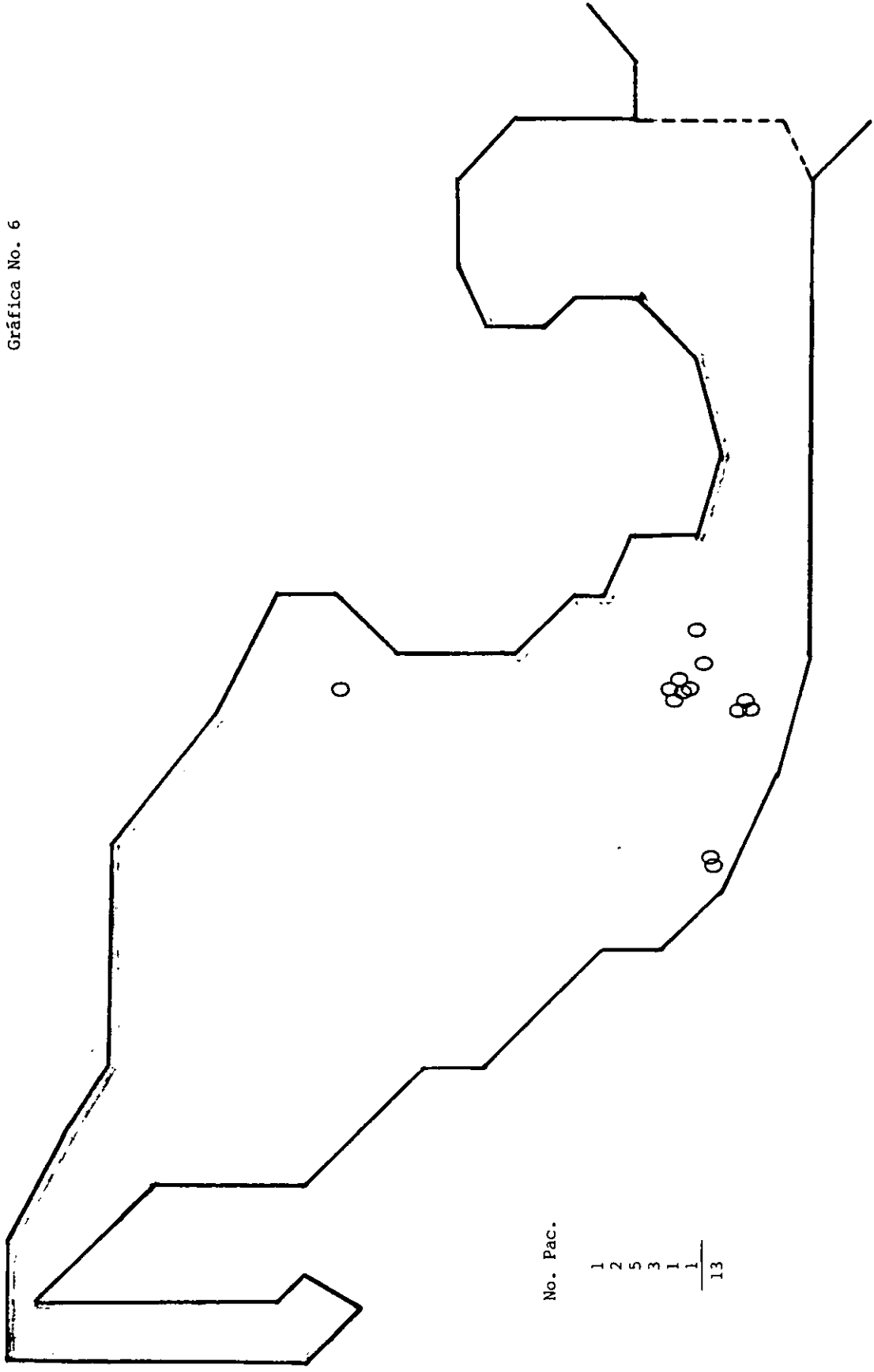
FIGURA No.5



FUENTE: ARCHIVO NEUROCIRUGIA Y HRLALM

REPRESENTACION GEOGRAFICA DE 13 PACIENTES CON TUMORES DE FOSA POSTERIOR
 H.R.L.A.L.M. ISSSTE

Gráfica No. 6



Fuente: Archivos HRLALM
 Archivos Neurocirugía

DIAS DE EVOLUCION DE INICIO
DEL PADECIMIENTO ACTUAL HASTA
LA ELABORACION O INTEGRACION
DIAGNOSTICO

FIGURA No. 7

1.-	45 DIAS
2.-	90 DIAS
3.-	60 DIAS
4.-	330 DIAS
5.-	7 DIAS
6.-	2920 DIAS
7.-	120 DIAS
8.-	150 DIAS
9.-	1825 DIAS
10.-	6 DIAS
11.-	120 DIAS
12.-	45 DIAS
13.-	180 DIAS

SINTOMAS QUE SE PRESENTARON
DESDE EL INICIO DEL PADECIMIENTO
ACTUAL O QUE CAUSARON EL INTERNAMIENTO

FIGURA No. 8

SINTOMAS	No. PACIENTES
VOMITO	8
NAUSEAS	6
ALTERACIONES DE LA MARCHA	7
CEFALEA	
ALTERACIONES VISUALES	4
ALTERACIONES DE LA SENSIBILIDAD	3
DISMETRIA DISDIADOCOCINESIA	3
VERTIGO	2

FUENTE: ARCHIVO NEUROCIRUGIA Y HRLALM

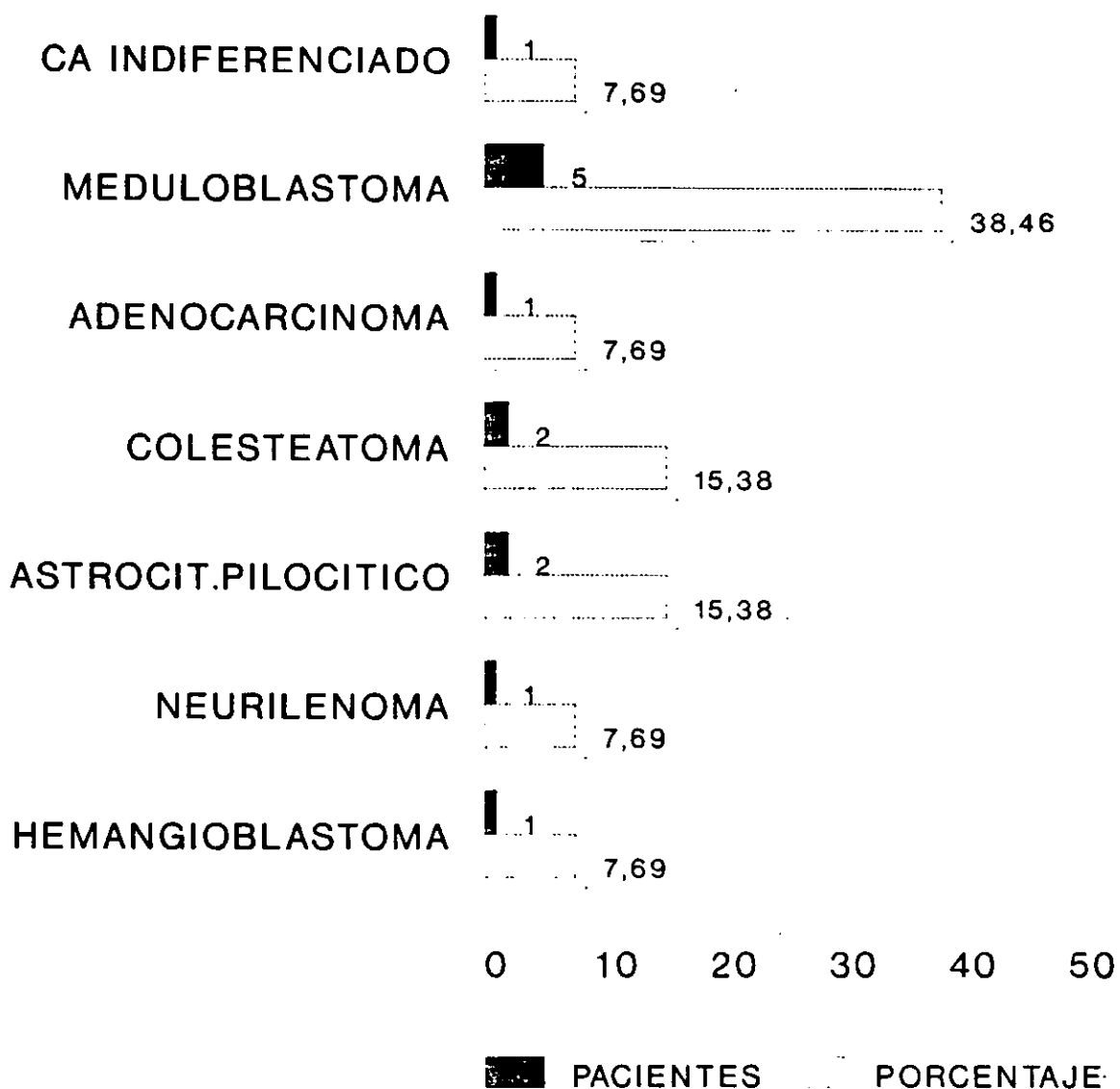
FIGURA No. 9

DX. PREQUIRURGICO	DX. TRANSOPERATORIO	DX. DEFINITIVO
METS. ANGULO PONTOCEREBELOSO DERECHO	C.A. INDIFERENCIADO	CARCINOMA INDIFERENCIADO
MENINGIOMA VS. SCHWANOMA	MEDULOBLASTOMA	MEDULOBLASTOMA
TUMOR ANGULO PONTOCEREBELOSO IZQUIERDO	CARCINOMA VS. PARAGANGLIOMA	ADENOCARCINOMA
COLESTEATOMA	COLESTEATOMA	COLESTEATOMA
HEMANGIOBLASTOMA	MEDULOBLASTOMA	MEDULOBLASTOMA
COLESTEATOMA ANGULO PONTOCEREBELOSO DERECHO	COLESTEATOMA	MEDULOBLASTOMA
ASTROCITOMA CEREBELOSO VS. HEMANGIOBLASTOMA	ASTROCITOMA CEREBELOSO	MEDULOBLASTOMA
TUMOR ANGULO PONTOCEREBELOSO IZQUIERDO	ASTROCITOMA PILOCITICO VS. SCHWANOMA	ASTROCITOMA PILOCITICO
NEURINOMA DEL ACUSTICO VS. MENINGIOMA DERECHO	MENINGIOMA MENINGOTELIAL	NEURILENOMA
MEDULOBLASTOMA	TEJIDO CEREBELOSO	MEDULOBLASTOMA
ASTROCITOMA CEREBELOSO	ASTROCITOMA CEREBELOSO ANAPLASICO	ASTROCITOMA PILOCITICO
MEDULOBLASTOMA	MEDULOBLASTOMA	MEDULOBLASTOMA
LESION QUISTICA	HEMANGIOBLASTOMA	HEMANGIOBLASTOMA

FUENTE: ARCHIVO NEUROCIRUGIA Y HRLALM

RELACION DE PACIENTES EN ESTUDIO POR REPORTE HISTOPATOLOGICO

FIGURA No.10



FUENTE: ARCHIVO NEUROCIRUGIA Y HRLALM

COMPLICACIONES POSTQUIRURGICAS.

	No. Pacientes
1.- HIDROCEFALIA	7
2.- QUERATITIS	3
3.- LATEROPULSION	3
4.- FISTULA ANTERIOR	1
5.- HIPOACUSIA	1
6.- PARALISIS FACIAL PERIFERICA	1
7.- PARALISIS FACIAL CENTRAL	1
8.- NISTAGMUS	1

BIBLIOGRAFIA.

1.- NEUROSURGERY

Robert H Wilkins, M.D.

Setti S Rengachary M.D.

Mc Graw-Hill Book Company

2.- NEUROLOGICAL SURGERY

Julian R, Youmans, M.D., PH.D.

Second Edition

3.- NEUROPATHOLOGY

Rubinstein S M.D.

Second edition

Mc Graw-Hill Book Company

4.- NEUROANATOMIA HUMANA

Malcom B. Carpenter.

Jerome Sutin. M.D.

El Ateneo. Sexta edición.