

231  
2º



**UNIVERSIDAD NACIONAL AUTONOMA DE MEXICO**

**FACULTAD DE ODONTOLOGIA**

**MORFOGENESIS Y TERATOLOGIA  
BUCOFACIAL**

**PRUEBA ESCRITA**

**PROGRAMA DE TITULACION POR ALTO PROMEDIO**

**QUE PARA OBTENER EL TITULO DE:**

**CIRUJANO DENTISTA**

**P R E S E N T A:**

**MONICA ADRIANA MARTINEZ ENRIQUEZ**

**TUTOR: C.D. MA. DE LOURDES ERIKSEN PERBSON**



**MEXICO. D. F.**

**1998**

**TESIS CON  
FALLA DE ORIGEN**

259301



Universidad Nacional  
Autónoma de México



## **UNAM – Dirección General de Bibliotecas Tesis Digitales Restricciones de uso**

### **DERECHOS RESERVADOS © PROHIBIDA SU REPRODUCCIÓN TOTAL O PARCIAL**

Todo el material contenido en esta tesis está protegido por la Ley Federal del Derecho de Autor (LFDA) de los Estados Unidos Mexicanos (México).

El uso de imágenes, fragmentos de videos, y demás material que sea objeto de protección de los derechos de autor, será exclusivamente para fines educativos e informativos y deberá citar la fuente donde la obtuvo mencionando el autor o autores. Cualquier uso distinto como el lucro, reproducción, edición o modificación, será perseguido y sancionado por el respectivo titular de los Derechos de Autor.

*Mi más inmenso cariño y agradecimiento a la Universidad Nacional Autónoma de México, nuestra Alma Mater, por haberme brindado un espacio dentro de ella, dándome la oportunidad de crecer como persona y como ser humano.*

*En pago procuraré no faltar a los principios éticos y morales que en ella aprendí, y demostraré a partir de este momento y por siempre todos los conocimientos adquiridos.*

*Con cariño agradezco a mis maestros su dedicación y amor hacia la enseñanza y la superación, por que sin su paciencia, apoyo y sin la luz de sus conocimientos, nunca hubiera logrado llegar a esta etapa tan maravillosa de mi vida, quedándome así en la obscuridad de la ignorancia.*

*A todos mis pacientes agradezco haberme permitido aprender día con día de ellos.*

*Dedico este trabajo con amor profundo y respeto a mis padres, que han sido símbolo de mi inspiración y mi dinamismo, por sus consejos y amor infinito. Esperando darles una gran satisfacción.*

*Con cariño a la Dra. Ma. de Lourdes Eriksen Persson por su paciencia e interés en la realización de este trabajo, y sobre todo agradeciendo su amistad.*

*A mis hermanos les agradezco el cariño y la motivación que me brindaron en el momento que más lo necesité.*

*Con todo mi cariño a mis abuelos, a quienes agradezco su amor y sus sabios consejos*

*A todos mis amigos doy las gracias por su amistad, el interés y apoyo que me demostraron siempre.*

*Con amor a quien me ha brindado su cariño y apoyo incondicional y que ahora forma parte de mi vida.*

*A todas las personas que colaboraron en la realización de este trabajo.*

# ÍNDICE

<b>INTRODUCCIÓN</b>	1
<b>CAPÍTULO I</b>	
<i>DESARROLLO EMBRIONARIO</i>	
1.1. Introducción	2
1.2. Primera semana del desarrollo	3
1.3. Segunda semana del desarrollo	6
1.4. Tercera semana del desarrollo	9
a) Destino de las hojas germinativas	15
1.5. Cuarta semana del desarrollo	20
a) Derivados de los arcos branquiales	22
b) Faringe	31
<b>CAPÍTULO II</b>	
<i>MORFOGÉNESIS BUCOFACIAL</i>	
2.1. Desarrollo de la parte superior y media de la cara	35
2.2. Desarrollo del paladar duro y blando	38
2.3. Desarrollo de la mandíbula	40
2.4. Desarrollo de la lengua	41
2.5. Desarrollo de las glándulas salivales	43
2.6. Desarrollo dental (odontogénesis)	44
a) Estadios del desarrollo	44
• Lámina dental	44
• Botón	44
• Estadio de caperuza o capuchón	45
• Estadio de campana	45

## **CAPÍTULO III**

### ***MALFORMACIONES CONGÉNITAS DEL DESARROLLO CRANEOFACIAL***

<b>3.1. Factores genéticos</b>	<b>53</b>
<b>3.2. Factores ambientales</b>	<b>55</b>
<b>a) Agentes infecciosos</b>	<b>55</b>
<b>b) Agentes fisicoquímicos</b>	<b>55</b>
<b>3.3. Factores inmunitarios</b>	<b>56</b>
<b>3.4. Tipos de defectos</b>	<b>57</b>
<b>3.5. Consideraciones clínicas</b>	<b>59</b>
<b>a) Fisuras faciales</b>	<b>59</b>
• Fisura labial	59
• Fisura labial y palatina	59
• Fisura palatina	60
• Fisura facial oblicua	60
• Fisura facial lateral	60
• Fisura mandibular	60
<b>b) Microsomía hemifacial</b>	<b>61</b>
<b>c) Fositas labiales</b>	<b>62</b>
<b>d) Anomalías linguales</b>	<b>62</b>
• Glositis romboidal media	62
• Lengua bífida	62
• Aglosia	62
• Microglosia y macroglosia	62
• Anquiloglosia	62
<b>e) Anomalías dentales</b>	<b>64</b>
<b>f) Quistes del desarrollo</b>	<b>64</b>
• Quistes cervicales	64
• Quiste del conducto tirogloso	64

• Quiste globulomaxilar	64
• Quiste nasolabial	64
• Quiste primordial	65
g) Síndrome de Treacher Collins (Disostosis mandibulofacial)	65
<b>ANEXO 1</b>	66
<b>ANEXO 2</b>	67
<b>ANEXO 3</b>	68
<b>BIBLIOGRAFÍA</b>	69

# INTRODUCCIÓN

La embriología es una rama de la medicina, fundamental para el estudio de las ciencias biomédicas y de la salud, por tanto es de gran importancia para la odontología, que como parte de estas ciencias también requiere de los conocimientos básicos de la embriología, ya que es indispensable conocer el desarrollo de las estructuras que conforman los segmentos de cabeza y cuello, y en especial de la cavidad oral.

Desafortunadamente en la actualidad, en nuestra facultad de odontología, la embriología es un área a la que se le da poca importancia y apoyo. Como alumnos, no nos damos cuenta de la gran trascendencia que tendrá en el desarrollo de nuestra carrera, y cuando cursamos la materia, lo hacemos únicamente por cumplir con un requisito, sin detenernos a analizar el efecto que tendrá sobre nuestra preparación futura y pensamos que solamente nos sirve como cultura. De lo anterior solo nos percatamos cuando en otras áreas se aprecia la completa relación que existe entre una materia y otra, por lo que podríamos citar a manera de ejemplo que gracias a la embriología, podemos entender el origen de algunas patologías, así como el momento en que se presentan.

Por otra parte, es importante destacar a una de las ramas de la medicina que se encuentra en íntima relación con la embriología, esta es la teratología, ciencia encargada del estudio de los mecanismos de origen de las anomalías o malformaciones congénitas.



# CAPÍTULO I

## DESARROLLO PREEMBRIÓNARIO

### INTRODUCCIÓN

En este capítulo trataremos la etapa preembrionaria, haciendo mención de las estructuras provenientes de cada una de las láminas u hojas germinativas. Omitiremos describir detalladamente la etapa embrionaria y fetal de todas las estructuras y órganos, enfocándonos únicamente a lo concerniente a estructuras de la cara y en específico de cavidad oral.

Para poder estudiar las bases de la embriología, es necesario conocer las etapas del desarrollo.

Existen dos grandes divisiones, que agrupan las diferentes etapas del desarrollo. Una es el *período prenatal* y la otra el *período postnatal*.

El *período prenatal* se divide en tres etapas:

**ETAPA PREEMBRIÓNARIA.** Abarca desde el momento de la fecundación, hasta que se forma el disco embrionario trilaminar. Comprende de la primera a la tercer semana del desarrollo.

**ETAPA EMBRIÓNARIA<sup>1</sup>** . El transcurso de esta etapa se extiende desde la cuarta hasta la octava semana del desarrollo. El embrión sufre su morfogénesis ( adquiere su forma casi definitiva ) y organogénesis (esbozos de la mayor parte de sus órganos).

---

<sup>1</sup> En este período el embrión es más vulnerable a los agentes teratógenos, que son causales de malformaciones congénitas.

**ETAPA FETAL.** Es la más larga de las etapas, puede prolongarse del tercer mes hasta el nacimiento. En el transcurso de esta etapa se lleva a cabo la histogénesis de los órganos ( diferenciación histológica ), las células adquieren propiedades fisicoquímicas y morfológicas para el funcionamiento futuro. Se produce además un rápido crecimiento corporal.

El **período postnatal**, comprende las siguientes etapas: Recién nacido, lactancia, infancia, adolescencia, juventud, edad adulta, y vejez. Durante las primeras etapas se efectúa la diferenciación de algunas estructuras, además de ser etapas en donde existe un gran crecimiento corporal.

## PRIMERA SEMANA DEL DESARROLLO

Al iniciarse el desarrollo, el embrión es unicelular, denominándosele huevo o cigoto. Se encuentra envuelto por la membrana pelúcida, y mide 0.15 mm aproximadamente.

El cigoto por medio de la *segmentación o clivaje*<sup>2</sup> da origen a las blastómeras. Estas células por medio de una reordenación y diferenciación darán origen al *blastocisto*<sup>3</sup> (*fig. 1.1*).

A partir de la 5a división de la segmentación, el sincronismo mitótico se rompe debido a que existen 2 tipos de blastómeras, unas que formarán el macizo celular interno y que se dividen de una manera lenta, y las otras que lo hacen de manera rápida, y que darán origen al futuro trofoblasto.

Aproximadamente al 5° día entre las células de la mórula - llamada así por su apariencia, que semeja a la de una mora - (*fig. 1.1*) comienza a aparecer un líquido

---

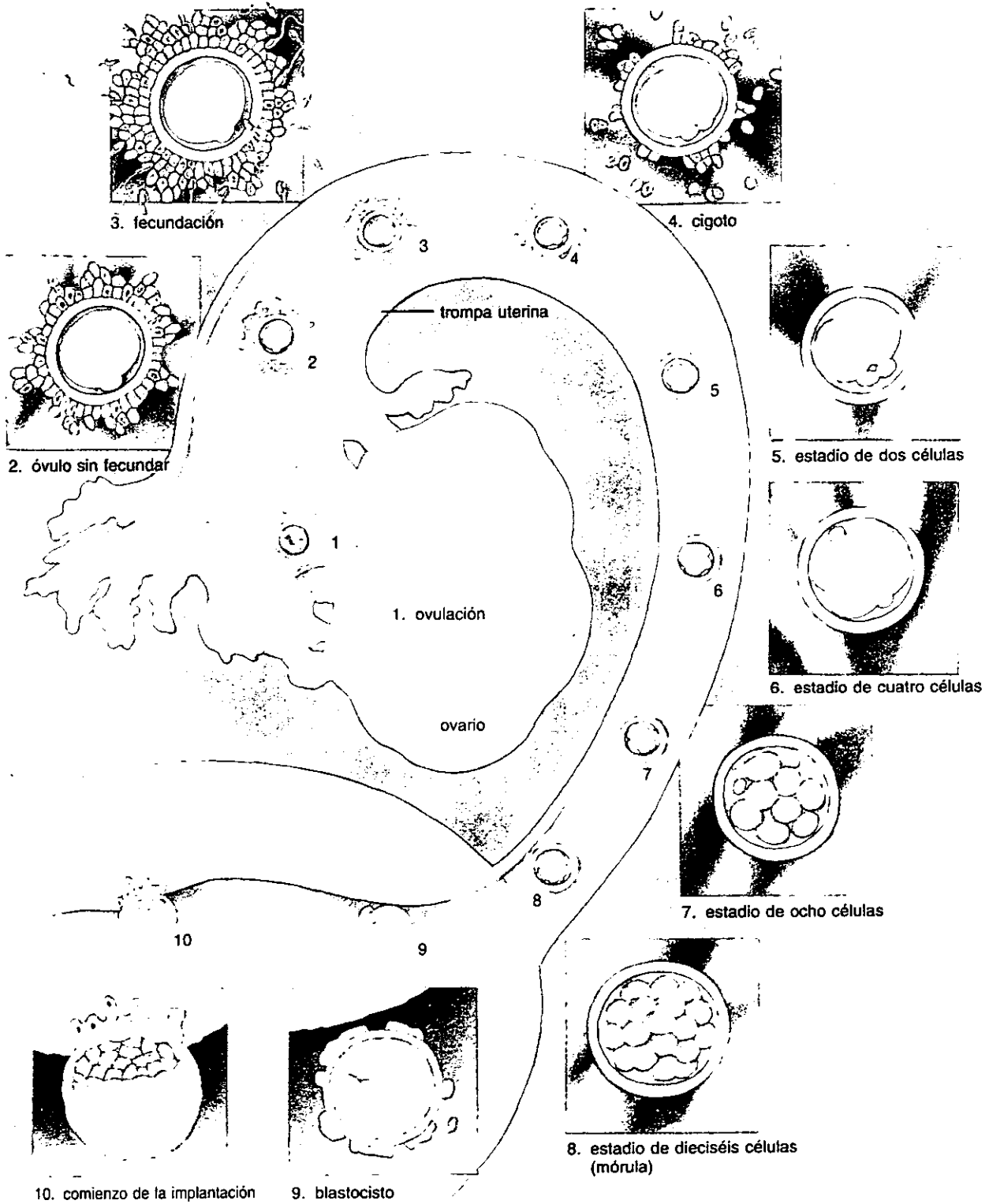
<sup>2</sup> Ininterrumpida sucesión de mitosis

<sup>3</sup> Nombre que recibe el embrión de siete días

incolore, que va desplazando a las blastómeras de división rápida hacia la periferia, comprimiéndolas contra la membrana pelúcida, formando así al trofoblasto, y al mismo tiempo quedando formada una cavidad llamada *blastocèle*, que es el lugar donde se encuentra el líquido antes mencionado.

Por otro lado las células de división lenta se agrupan en uno de los polos de esta esfera, formando así el macizo celular interno. Este polo recibe el nombre de *polo embrionario* y el opuesto *polo vegetativo*. Las células del trofoblasto ubicadas en el polo embrionario, son las encargadas de implantar al embrión en el endometrio (fenómeno de implantación), al hacer contacto con el epitelio superficial de éste, el cual se encuentra en plena *fase lútea o secretoria*. En esta fase de implantación, la membrana pelúcida se ha desintegrado ya.

Las células del macizo celular interno, que se encuentran en contacto con el blastocèle componen el ***endodermo***, que se halla constituido por una sola capa de células, por lo cual también recibe el nombre de disco embrionario unilaminar.



**Fig. 1.1.** Ilustración de la primera semana del desarrollo, mostrando la ovulación, fecundación y clivaje del cigoto. Los dos primeros estadios del desarrollo del desarrollo ocurren en la tuba uterina. La mórula entra en el útero en el día tres y el blastocisto se forma en el día cuatro. Después de flotar en el útero durante alrededor de dos días, el blastocisto comienza a implantarse en el endometrio del útero.

## SEGUNDA SEMANA DEL DESARROLLO (EMBRIÓN BILAMINAR)

( fig. 1.2 )

Una vez que se ha llevado a cabo la implantación, las células del trofoblasto comienzan a proliferar, y a diferenciarse en *citotrofoblasto* y *sinciciotrofoblasto*. Conforme avanza la diferenciación del trofoblasto, la actividad proliferativa queda a cargo del citotrofoblasto, y parte de estas células se van transformando en sinciciotrofoblasto.

Por su parte el sinciciotrofoblasto, es el que se encarga de la penetración del blastocisto, ya que dirige y fagocita al tejido endometrial. Además, en su espesor, el sinciciotrofoblasto, contiene una red de lagunas interconectadas llenas de sangre materna y, de secreciones glandulares llamada, *red lacunar*, en cuyo interior se establece la *circulación uteroplacentaria primitiva*. Esta circulación se lleva a cabo gracias a la aportación de sangre materna que proviene de las arteriolas del endometrio, y que se dirige al saco coriónico, sangre que al salir de las lagunas es drenada por las venas endometriales de la zona.

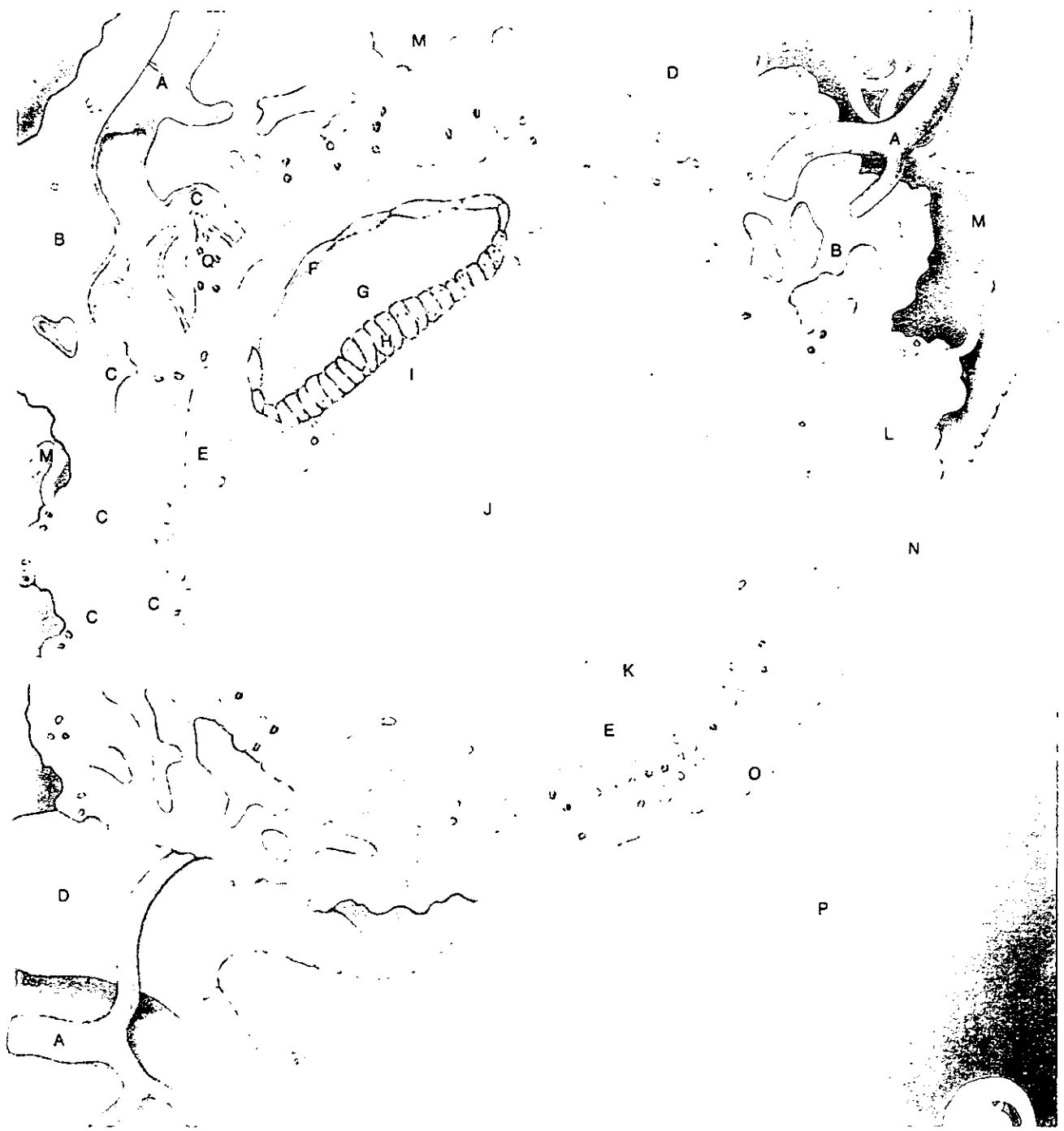
Por otra parte las células del macizo celular interno, ubicadas en el dorso del endodermo, darán origen a una nueva hoja germinativa, el **ectodermo**, quedando constituido así un embrión bilaminar, ya que se haya compuesto por dos hojas, una dorsal integrada por células cuboideas, que corresponden al ectodermo, y, otra ventral formada por células escamosas, que reciben el nombre de endodermo, hoja que aparece en la semana anterior.

A fines de la segunda semana, el embrión está constituido por dos estructuras esféricas, ubicadas una dentro de la otra. La más grande, llamada *saco coriónico*, tiene un diámetro aproximado de 12 mm y su pared -llamada *corión* - esta compuesta por tres capas de células derivadas del trofoblasto.

La capa más interna recibe el nombre de **mesodermo extraembrionario somático**, mismo que se origina de las células del citotrofoblasto, el cual constituye la capa intermedia y por último la capa externa que corresponde al sinciciotrofoblasto.

La esfera menos voluminosa, con un diámetro aproximado de 0.25 mm comprende al embrión propiamente dicho, del que ya se ha explicado su apariencia en esta etapa. Además hemos de agregar, que el embrión bilaminar se encuentra entre dos cavidades semiesféricas. La esfera de menor tamaño, es la denominada *cavidad amniótica*, que se forma entre las células del ectodermo y las células del macizo celular interno. La otra cavidad, recibe el nombre de *saco vitelino*, que es un espacio libre que persiste ventralmente al endodermo.

Tanto el corión como el embrión, permanecen unidos entre sí por medio del *pedículo de fijación*, - futuro cordón umbilical - que es una especie de tallo que une estas dos estructuras.



- |                            |                                       |
|----------------------------|---------------------------------------|
| A. vena endometrial        | I. hipoblasto                         |
| B. sinciotrofoblasto       | J. saco vitelino primario             |
| C. red lacunar             | K. membrana exocelómica               |
| D. glándula uterina        | L. sangre materna                     |
| E. celoma extraembrionario | M. arteria espiral                    |
| F. amnios                  | N. epitelio endometrial               |
| G. cavidad amniótica       | O. taponamiento mucoso                |
| H. epiblasto               | P. cavidad uterina                    |
|                            | Q. vellosidades coriónicas primarias. |

□ área ampliada

**Fig. 1.2** Blastocisto humano de 14 días completamente implantado en el endometrio. La red lacunar (c) se ha desarrollado en la capa externa del trofoblasto conocido como sinciotrofoblasto (B).

## TERCERA SEMANA DE DESARROLLO

En la tercera semana del desarrollo, el embrión continúa formado por las esferas ya descritas. En cuanto al diámetro del saco coriónico (esfera mayor) este es de 10 mm, y el de la esfera menor (equivalente a la longitud del disco embrionario) es de 2 mm.

Un cambio de importancia durante esta semana, es la aparición de una estructura llamada *alantoides* (fig. 1.3), que surge de la pared del saco vitelino. Esta estructura es una especie de apéndice hueco que se introduce en el mesodermo del pedículo de fijación, y en el cual se alojaran las arterias y venas alantoideas o umbilicales.

Por otro lado, el pedículo de fijación correspondiente al amnios, se puede observar que se ha desplazado hacia la extremidad caudal del disco embrionario.

En cuanto al *sistema cardiovascular primitivo*, observamos que éste empieza su formación con los primeros vasos que se originan en el **mesodermo extraembrionario esplácnico**, que envuelve la pared del saco vitelino. En este mesodermo los angioblastos - que son células formadoras de los vasos - se agrupan formando islotes. Posteriormente, estos islotes se transforman en tubos o vasos, los cuales crecen por sus extremos y se unen con otros vasos, formando así vasos de mayor longitud.

Para poder entender mejor el mecanismo del sistema cardiovascular primitivo, describiremos primero el *sistema venoso*, siguiendo así el itinerario de la sangre.

El sistema venoso se inicia en los capilares ubicados en el espesor de las vellosidades coriónicas, los cuales se continúan con otros capilares, situados en el mesodermo extraembrionario de la pared del saco coriónico. Estos capilares a su vez, van a desembocar en las venas *alantoideas o umbilicales*, que son vasos de mayor calibre y que transitan por el pedículo de fijación hasta llegar a los esbozos cardíacos, que hasta el momento se han desarrollado.

Los tubos cardíacos primitivos, se han formado uno a cada lado de la línea media de la placa cardiogénica. De estos tubos primitivos nacen los vasos principales - arterias aortas - del *sistema arterial*.

Las arterias aortas, transitan por el mesodermo intraembrionario, siguiendo una dirección hacia el pedículo de fijación, en donde se transforman en *arterias alantoideas o*



*umbilicales*. Después de recorrer el pedículo de fijación, las arterias umbilicales, se introducen en el mesodermo extraembrionario de la pared del saco coriónico, y se ramifican. Dichas ramificaciones se unen con capilares más pequeños, ubicados en las vellosidades corionicas, y, es aquí en donde se conectan con los capilares venosos ya descritos.

Por otro lado la sangre que circula por este sistema cardiovascular, esta compuesta por plasma y megaloblastos.

En el embrión, el sistema cardiovascular, es el primer sistema orgánico que comienza a funcionar, y lo hace a partir del momento en que los tubos comienzan su función contráctil, hecho que ocurre antes de que termine la tercera semana del desarrollo.

Al embrión de tres semanas se le conoce también con el nombre de *embrión trilaminar*, ya que se le ha formado una nueva hoja, denominada **mesodermo intraembrionario** (figs. 1.3 y 1.5 C) y que se halla entre el ectodermo y el endodermo.

Para fines didácticos revisaremos los cambios que han sucedido en cada una de las hojas germinativas.

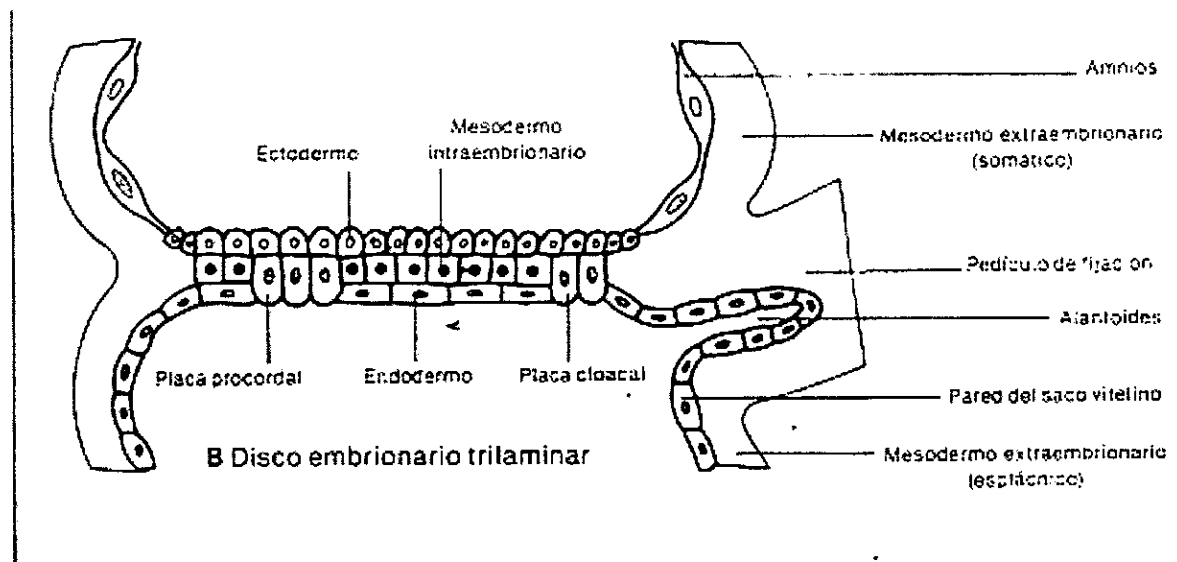


Fig. 1.3. Detalle del embrión propiamente dicho de 21 días

## Ectodermo

(figs. 1.4, 1.5 y 1.6)

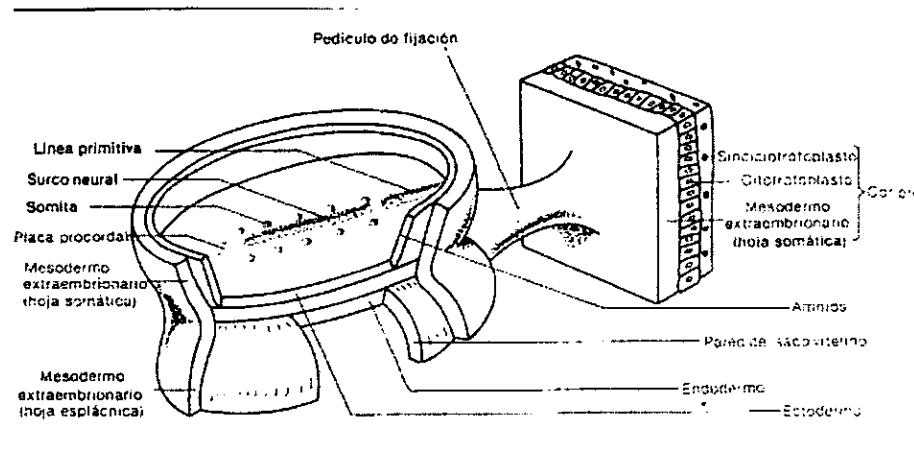
En la cara dorsal del ectodermo han aparecido dos estructuras: el *surco neural* y la *línea primitiva*, que van a dividir al disco embrionario en dos mitades, una derecha y otra izquierda, y que además sus ubicaciones marcan también las partes cefálica y caudal del disco.

La *línea primitiva* tiene la apariencia de un surco, en cuyo extremo cefálico se halla la *fosita primitiva*. En torno a ésta se encuentra el *nódulo primitivo (de Hensen)* - que es una elevación anular del ectodermo -.

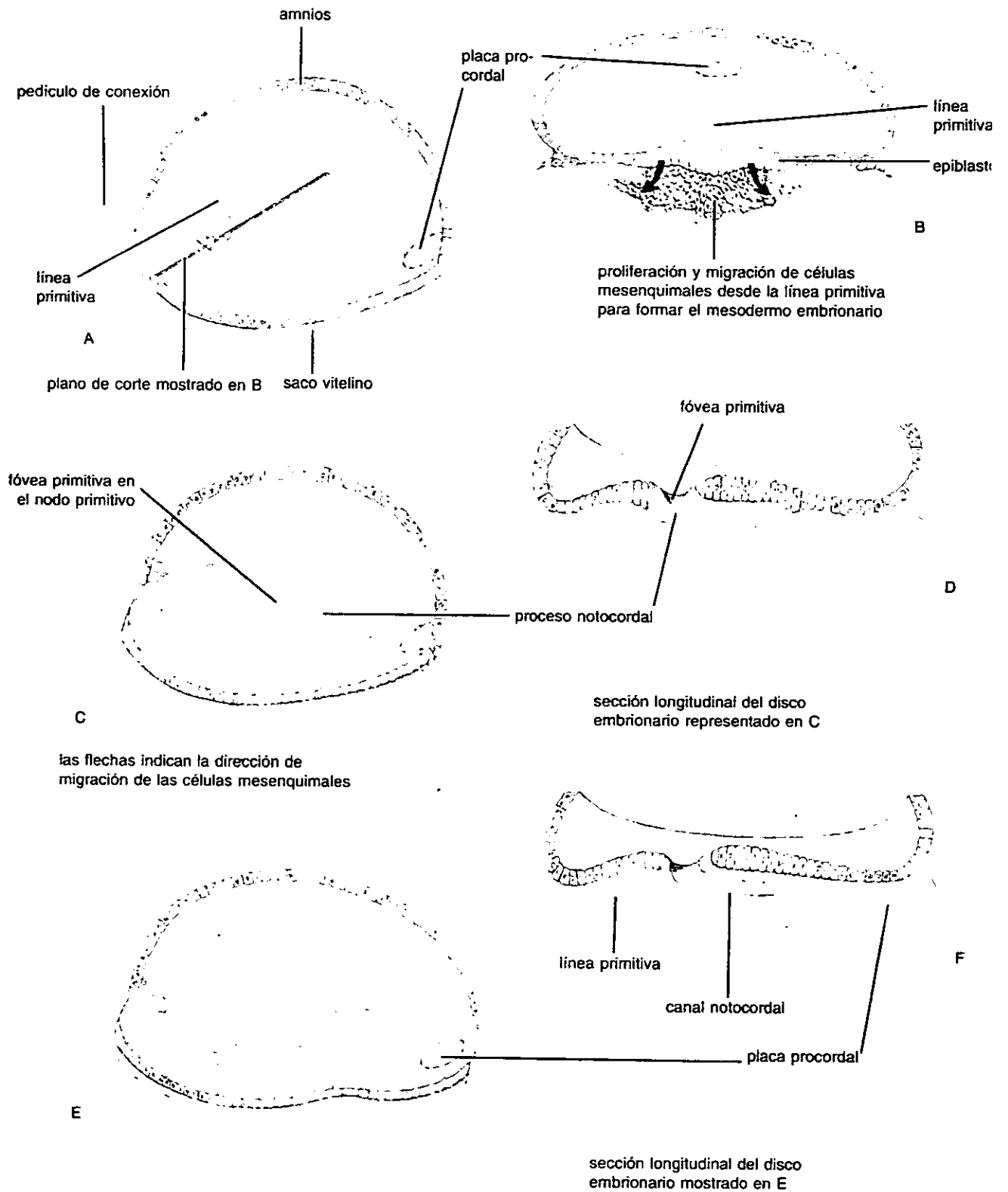
El *surco neural*, se extiende desde el nódulo primitivo hasta el extremo cefálico del disco. A ambos lados del surco neural, se encuentran los relieves de los somitas, que son elevaciones del mesodermo intraembrionario, (estructuras mesodérmicas).

## Endodermo

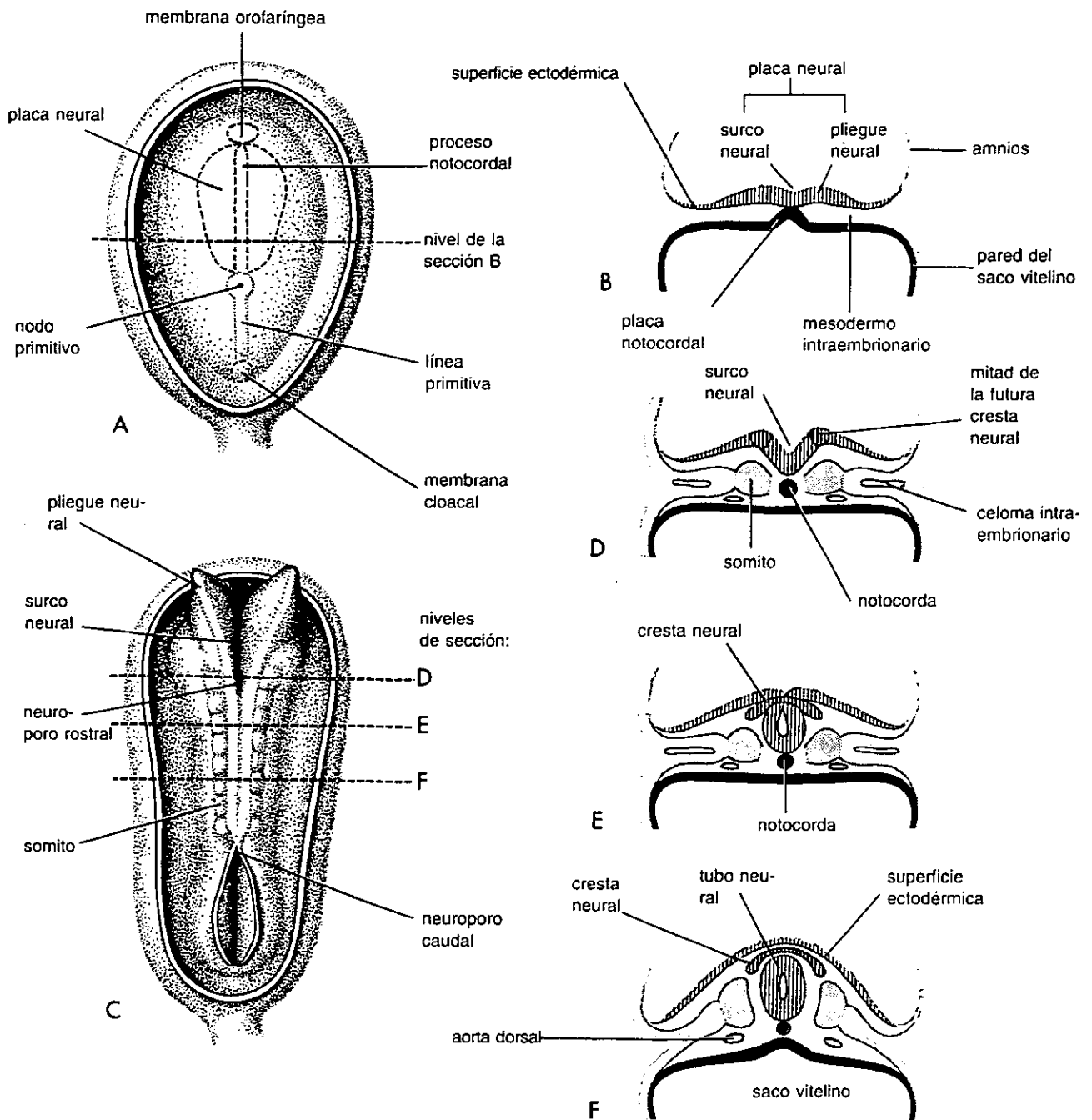
La superficie dorsal del endodermo, se encuentra en relación con el mesodermo, sin embargo existen dos zonas en las que continúa adherido al ectodermo. Una de estas zonas se localiza en la región cefálica, y se denomina *membrana bucofaríngea* (fig. 1.3 y 1.5), su componente endodérmico se llama *placa procordal* (fig. 1.3). La segunda zona se localiza en la región caudal, la *membrana cloacal*, cuyo componente endodérmico se denomina *placa cloacal* (fig. 1.3).



**Fig. 1.4.** Esquema que muestra a un embrión trilaminar interpuesto entre la cavidad amniótica y el saco vitelino.



**Fig. 1.5.** Dibujos esquemáticos del disco embrionario durante la tercera semana. En (B) nótese que el mesénquima ( tejido conectivo embrionario ) surge de la línea primitiva. La placa procordal, un organizador de la región de la cabeza, indica la futura localización de la boca.



**Fig. 1.6.** Esquemas mostrando la incurvación de la placa neural en tubo neural y formación de la cresta neural. A : Visión dorsal de un embrión de aproximadamente 18 días. B : Sección transversa. C : Visión dorsal de un embrión de alrededor de 27 días. D a F : Secciones transversas del embrión a los niveles marcados en C. Las células de la cresta neural (células neuroectodérmicas) son la mayor fuente de los componentes del tejido conectivo incluyendo cartílago, hueso y ligamento de la región bucofacial.

## **Mesodermo intraembrionario**

(figs. 1.3, 1.5 A, C y E, 1.7)

Su génesis se lleva a cabo por un proceso denominado *gastrulación* (fig. 1.5 A). El mesodermo se genera a partir de la línea primitiva. Las células ectodérmicas que se invaginan en la fosita primitiva, se desplazan en sentido céfalico, hasta la placa procordal, formando así, un cordón mesodérmico macizo denominado *notocorda*.

La hoja mesodérmica, presenta varias estructuras que aparecen por un proceso llamado *segmentación del mesodermo*. Estas estructuras se encuentran localizadas de la siguiente manera :

### PARTE CEFÁLICA

- *Placa cardiogénica*. Tiene una forma de herradura, y en su concavidad se halla el mesodermo branquial. Esta placa se encuentra en la región más cefálica del disco embrionario.

- *Mesodermo branquial*. Es una masa que no posee límites definidos, sus bordes anterolaterales están rodeados por la placa cardiogénica. Durante la cuarta semana de desarrollo el mesodermo se divide en seis *arcos branquiales transversales*, que son una especie de barras macizas.

### PARTE MEDIA

- *Notocorda*. Es un macizo celular a especie de cordón impar, localizado en la línea media del mesodermo, que va de la fosita primitiva a la placa cloacal.

- *Somitas*. Son macizos mesodérmicos, que producen elevaciones en el ectodermo. Se localizan a ambos lados de la notocorda en forma de pares. En la tercer semana de vida se pueden contar 7 pares, pero al final de la quinta semana llegan a 14 pares.

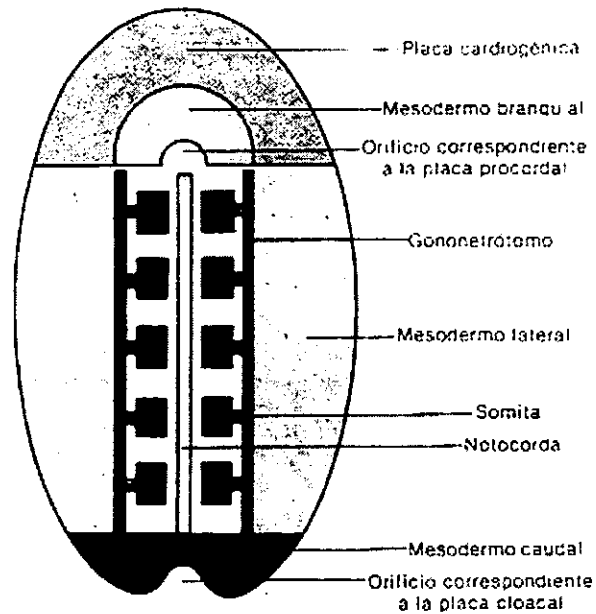
- *Mesodermo intermedio (nefrotomos)*. Son cordones macizos localizados a lo largo de los bordes externos de los somitas.

- *Mesodermos laterales*. Son un par de láminas localizadas cada una a los lados de los mesodermos intermedios.

## PARTE CAUDAL

En la parte caudal se encuentra un sector de mesodermo no diferenciado.

Debemos apreciar que estas tres hojas germinativas son muy importantes, ya que son las precursoras de todos los tejidos y órganos embrionarios. Haremos entonces mención del destino de cada una de las capas germinativas.



*Fig. 1.7. Distintos sectores en que se segmenta la hoja mesodérmica del embrión de 21 días*

## DESTINO DE LA HOJAS GERMINATIVAS

### ECTODERMO

En las primeras etapas del desarrollo, los derivados ectodérmicos son epitelios, y continúan siéndolo durante toda la vida, excepto a nivel del sistema nervioso.

Epidermis

Melanocitos (células pigmentarias de la piel).

Glándulas sebáceas

Glándulas sudoríparas

Pelos

Uñas

Glándulas mamarias

Sistema nervioso central

Sistema nervioso periférico ( nervios, células y fibras simpáticas, células de las vainas nerviosas).

Nervio óptico

Retina

Lente

Epitelio anterior de la córnea

Cuerpo ciliar

Iris

Glándulas lagrimales

Piamadre y aracnoides (algunos sectores)

Médula suprarrenal

Glándula pineal

Glándula hipófisis (porción anterior)

Células parafoliculares de la glándula tiroides

Oído interno

Capa lateral de la membrana del tímpano

Oído externo

Epitelio de la mucosa de las cavidades nasales

Epitelio de la cavidad oral

Parte de los senos maxilares

Epitelio olfatorio

Epitelio de los labios, mejillas y encías

Epitelio del paladar duro  
Parte del epitelio del piso de la boca  
Glándulas parótidas  
Lámina dental primaria  
Esmalte de los dientes  
Epitelio y glándulas de la porción distal del canal anal  
Epitelio de las porciones terminales de los tractos urinario y genital  
Cartílago de los arcos branquiales  
Células mioepiteliales de las glándulas mamarias y sudoríparas  
Bóveda craneana  
Músculos del iris

## **MESODERMO**

El mesodermo que limita el celoma persistirá toda la vida como epitelio, denominándosele mesotelio. Formará el revestimiento visceral y parietal de las cavidades corporales.

Dermis  
Músculo estriado y no estriado  
Tejido conjuntivo  
Tejido cartilaginoso  
Tejido óseo  
Sistema cardiovascular  
Sangre  
Pericardio, pleuras y peritoneo  
Linfonodos  
Bazo  
Corteza suprarrenal



Testículos  
Epidídimos, conductos deferentes y conductos eyaculadores  
Vesículas seminales  
Ovarios  
Tubas uterinas  
Útero  
Riñones  
Uréteres  
Piamadre, aracnoides y duramadre  
Esclera y coroides  
Sustancia propia de la córnea

## **ENDODERMO**

Sus derivados mantienen sus características epiteliales durante toda la vida adulta, excepto en regiones especializadas (hígado, páncreas, timo)

Epitelio del paladar blando  
Glándulas submandibular y sublingual  
Epitelio de la lengua  
Epitelio de la faringe y la laringe  
Oído medio  
Timo  
Glándulas paratiroides  
Glándula tiroides  
Epitelio del aparato respiratorio  
Epitelio del aparato digestivo - excepto su porción terminal y el parénquima de las glándulas derivadas de él (hígado, páncreas, tiroides, paratiroides, timo) -  
Glándulas del aparato digestivo

Epitelio de la vejiga

Epitelio de la uretra

Próstata

Vagina

Es importante aclarar que se ha mencionado la hoja germinativa de un órgano o tejido, teniendo como criterio la hoja que genera a su componente anatomofuncional más importante.

## **MESÉNQUIMA**

Esta palabra fue introducida en 1881 por Herwig, para describir células no epiteliales, con características ameboideas, que se colocaban entre las capas epitelial y mesotelial del embrión y que actuaban a manera de un tejido de envoltura entre las capas germinativas.

Estas células son especialmente de origen mesodérmico, ya que provienen de lo que en un principio fuera el epitelio que se encontraba en la porción ventrolateral de los somitas, pero que a medida que progresa el desarrollo, pierde las características de epitelio y se transforma en un tejido dispuesto laxamente, recibiendo en este momento el nombre de *mesénquima*. Sin embargo, algunas células mesenquimatosas pueden originarse a nivel del ectodermo. Las células mesenquimatosas pueden diferenciarse en fibroblastos, fibrocitos, osteoblastos, osteocitos, condroblastos y condrocitos entre otras.

El mesénquima dará origen a: 1) el tejido conjuntivo (cartílago y hueso, incluyendo la dentina); 2) miocardio y musculatura visceral general, incluyendo vasos sanguíneos; 3) endocardio y endotelio de vasos sanguíneos; 4) linfonodos, vasos linfáticos y bazo; 5) diferentes tipos de células sanguíneas y 6) las vainas de tejido conjuntivo de los músculos, tendones y terminaciones nerviosas, además las membranas sinoviales de las articulaciones y bolsas serosas.

## CUARTA SEMANA DE DESARROLLO

Con lo que respecta a la cuarta semana de desarrollo solo mencionaremos los cambios que se suscitan en esta semana, sin entrar en detalle de cómo se dieron éstos. Sin embargo, pondremos especial atención a los cambios que darán origen a futuras estructuras anatómicas que conformaran la cara y la cavidad oral.

Podemos decir que la anatomía del embrión de 28 días es muy diferente a la del de 21 días. En cuanto a diámetro diremos que el saco coriónico mide ya 20 mm, y el embrión tiene aproximadamente 4 mm de largo.

Uno de los cambios más notables e importantes es que el embrión ha dejado de ser una estructura plana y se ha convertido en un cuerpo cilíndrico hueco, pero sigue compuesto por las tres capas u hojas germinativas ya estudiadas. El endodermo se encuentra ocupando la parte más interna de este cilindro y revistiendo al hueco formado (*intestino primitivo*), el ectodermo ocupa la parte más superficial, y por último el mesodermo, se encuentra intermedio entre estas dos capas.

El haber hecho la diferenciación del embrión de 28 días, nos permitirá estudiarlo de una manera más didáctica y menos compleja de lo que realmente resulta ser esta cuarta semana de desarrollo. Por tal motivo, dividiremos al embrión en dos aspectos, uno externo y otro interno.

### **Aspecto externo**

(fig. 1.8)

El dorso del embrión es convexo y está cubierto por una piel primitiva muy delgada, conformada desde luego principalmente por ectodermo, aunque tiene una capa subyacente de tejido mesodérmico.

Debido a la delgadez de la piel se pueden apreciar algunas estructuras que se encuentran por debajo de ésta, un ejemplo de estas estructuras serían los somitas.

En la región que corresponde a la cara y al cuello, se distinguen los arcos branquiales, que son como ya se ha dicho, seis pares de barras macizas, formadas por

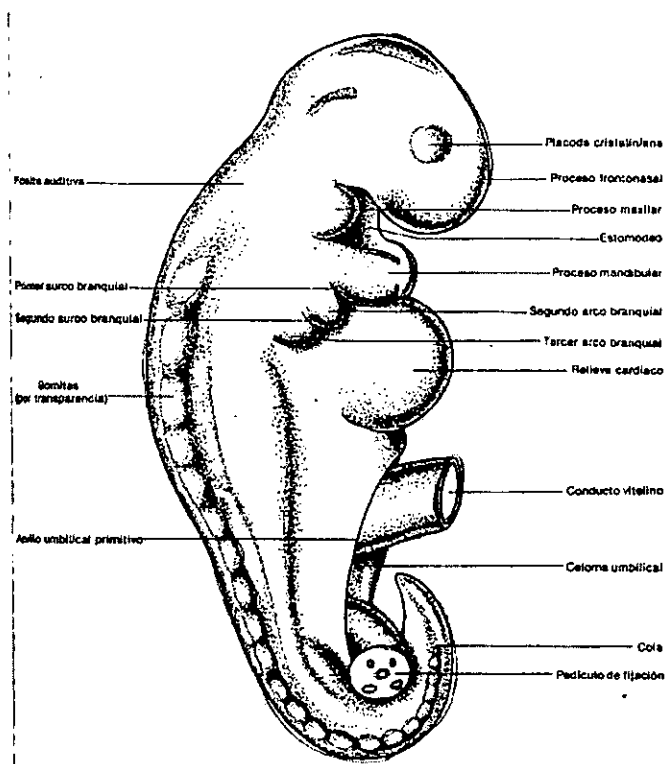
una división que sufre el mesodermo branquial. Cabe mencionar que en el aspecto externo sólo se observan tres pares, ya que el 5° y 6° par son rudimentarios.

Los arcos branquiales (*Ver anexo 1 y fig.1.10*) desempeñan un papel sobresaliente en el desarrollo de la cabeza, y darán origen por lo tanto a huesos, dermis, facias, grasa y músculos esqueléticos de la cabeza y cuello.

Como ya se mencionó son seis pares de arcos, de los cuales sólo el primero y el segundo tienen nombre propio, denominados arco mandibular y arco hioideo respectivamente, los demás solo se mencionan por su número.

Cada arco branquial estará formado por: 1) una arteria (arco aórtico); 2) una barra de cartilago; 3) una masa muscular primordial o branquimera y 4) un componente nervioso. El mesodermo de cada arco dará origen a los elementos esqueléticos del mismo. Sin embargo, cada nervio, derivará de una evaginación del encéfalo en desarrollo.

Para fines didácticos, describiremos a continuación los derivados de los arcos, haciéndolo de manera independiente para cada arco.



*Fig. 1.8. Vista externa del embrión de cuatro semanas*

## DERIVADOS DE LOS ARCOS BRANQUIALES

### Primer arco (mandibular)

Presenta dos porciones, una dorsal llamada *proceso maxilar* - ubicada por debajo de otra estructura mesodérmica impar llamada *proceso frontonasal* - que dará origen a una porción del maxilar, al paladar secundario y a la porción escamosa del temporal.

La otra porción es ventral, y se denomina *proceso mandibular*. Se encuentra ubicada por debajo del estomodeo y dará origen a la mandíbula al unirse un proceso mandibular con el del lado opuesto. El proceso mandibular contiene una barra de cartílago llamada *cartílago tímpano mandibular* (antes cartílago de Meckel). La porción distal de este cartílago forma una plantilla transitoria alrededor de la cual se osifica la mandíbula, por medio de osificación intramembranosa.

Por otro lado los mioblastos que se originan en el núcleo mesodérmico de este arco darán origen a los músculos de la masticación (temporal, masetero, pterigoideos lateral y medial), milohioideo, vientre anterior del digástrico, tensor del tímpano y tensor del velo del paladar. La inervación la proporcionara el V par craneal (rama motora mandibular). Además este arco contribuirá a formar las arterias carótida y maxilar.

El mesénquima del primer arco contribuye también a la formación de la dermis de la cara, por lo que su inervación sensitiva depende de las ramas oftálmica, maxilar y mandibular del trigémino (V par craneal).

(Ver anexo 1 y fig. 1.10)

### Segundo arco

También es llamado arco hioideo. Su cartílago recibe el nombre de *cartílago hioideo* (antes *cartílago de Reichert*), contribuye a formar la parte proximal del estribo, la porción distal del temporal (proceso estiloideo), los cuernos menores y el cuerpo del hueso hioides.

Los mioblastos de su núcleo darán origen a los músculos del estribo, estiloioideo, vientre posterior del digástrico, y los músculos de la expresión facial. Todos estos

músculos están inervados por el facial (VII par), que es el nervio correspondiente a este arco.

(Ver anexo 1 y fig. 1.10)

### **Tercer arco**

El cartílago del tercer arco da origen a los cuernos mayores y la parte inferior del cuerpo de hueso hioides. Su musculatura se circunscribe al músculo estilofaríngeo, que es inervado por el IX par craneal (glossofaríngeo). Por otra parte este arco contribuye a formar los barorreceptores y presorreceptores viscerales (glomero carotídeo) de la arteria carótida.

(Ver anexo 1 y fig. 1.10)

### **Cuarto arco**

Su cartílago contribuye a formar el cartílago tiroideo de la laringe. Los músculos derivados del mesodermo de este arco son el cricotiroideo, los constrictores de la faringe, el palatogloso y los músculos de la úvula. Estos músculos son inervados por el laríngeo superior, que es rama del X par craneal (vago). Además este arco participa en la formación de la arteria subclavia derecha.

(Ver anexo 1 y fig. 1.10)

### **Sexto arco**

Por lo general este arco no se puede ver en la superficie externa. Su cartílago origina los cartílagos laríngeos cricoides y aritenoides. El mesodermo de este arco se diferencia para dar origen a los músculos intrínsecos de la laringe, que son inervados por el nervio laríngeo recurrente, rama del vago (X par).

(Ver anexo 1 y fig. 1.10)

Entre los arcos branquiales se encuentran los *surcos branquiales*, que son depresiones ectodérmicas.

Otra de las estructuras que encontramos en la cara, además del proceso maxilar y el proceso mandibular ya mencionados, es el *proceso frontonasal* (figs. 1.8 y 1.9), que se

encuentra en la región más cefálica de la cara y por encima del proceso maxilar y del estomodeo o boca primitiva (figs. 1.8, 1.9 y 1.10). El proceso frontonasal es una estructura impar que dará origen a la frente y nariz posteriormente. A cada lado del proceso se distinguen dos engrosamientos ectodérmicos llamados *placodas cristalinas* (figs. 1.8 y 1.9), que son los esbozos de los ojos.

Por otro lado el *estomodeo o boca primitiva*, representa una depresión ectodérmica localizada en el centro de la cara. Se encuentra delimitado por el proceso frontonasal hacia la región cefálica, a los lados por los procesos maxilares y hacia el lado caudal por el proceso mandibular.

Por encima del estomodeo se desarrollan las *placodas olfatorias* (fig. 1.9), que aparecen como engrosamientos convexos de la superficie ectodérmica del proceso frontonasal. Conforme avanza el desarrollo, el mesodermo que rodea a las placodas sufre una proliferación y diferenciación, formando así los pliegues o *procesos nasales laterales y medios*, que originan un hundimiento en las placodas nasales para formar las *fosas olfatorias*. Con el posterior crecimiento de los pliegues nasales cada fosa olfatoria se profundiza formando el *saco nasal*.

Todos los primordios de los componentes de la cara, quedan instalados a final de la quinta semana como una serie de abultamientos y prolongaciones simétricas, y su fusión se lleva a cabo dentro de la siguiente semana.

Por último encontraremos en la región de la cara las *fositas auditivas* (figs. 1.8 y 1.9), las cuales son dos invaginaciones ectodérmicas, ubicadas cada una a lado del primer par de surcos branquiales.

En la región ventral del embrión la estructura más sobresaliente es el *relieve del corazón* (fig. 1.9), que se sitúa por debajo del proceso mandibular.

Se puede apreciar en la región caudal el *proctodeo* (depresión ectodérmica) que es precursor de la porción distal del conducto anal y de otras estructuras. Lateralmente al proctodeo se encuentran los *pliegues genitales* (fig. 1.11), que junto con el *tubérculo genital* - localizado en el extremo cefálico de estos pliegues - (fig. 1.11), serán los precursores de los órganos genitales externos.

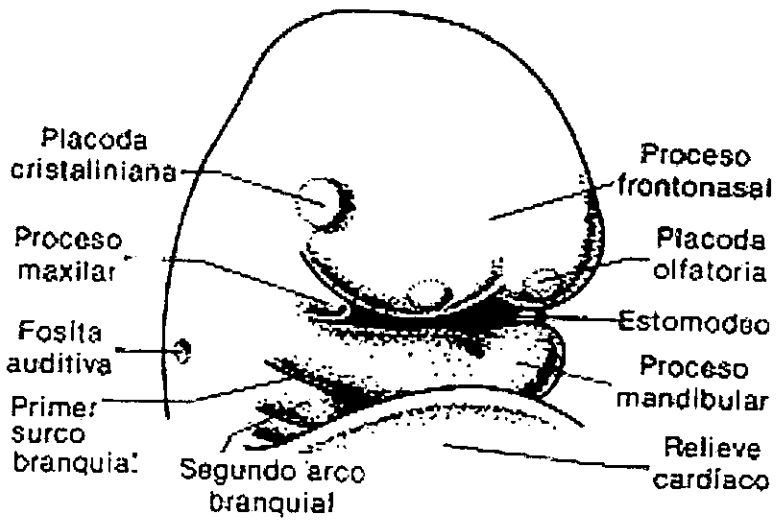
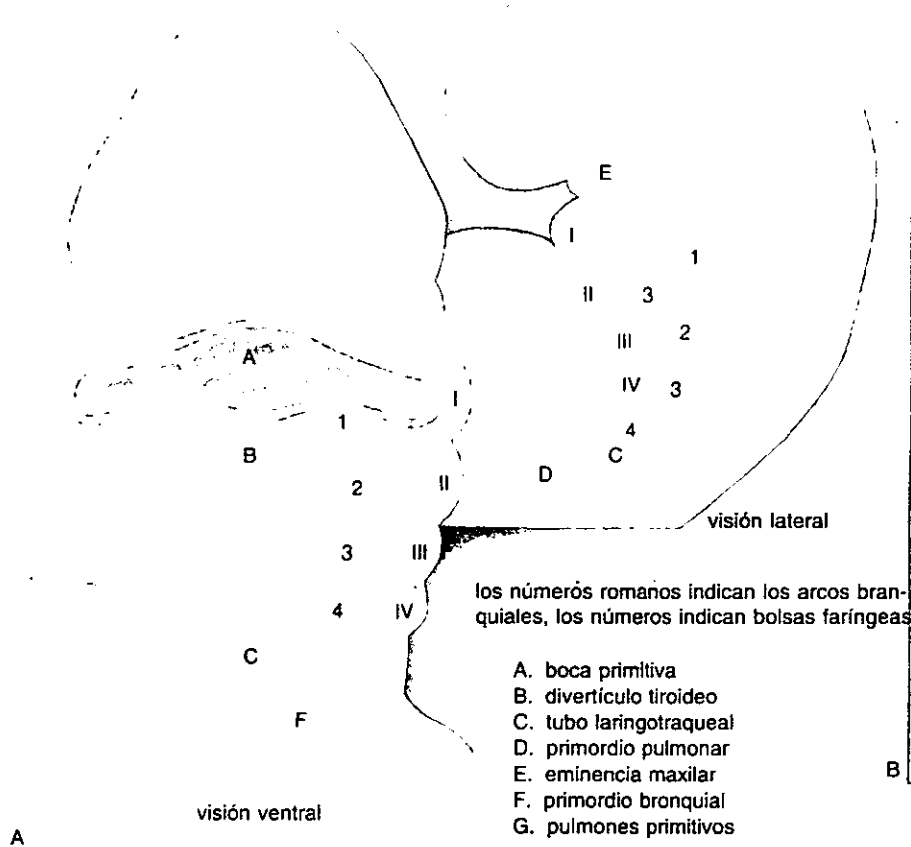


Fig. 1.9. Extremidad cefálica de un embrión de cuatro semanas.

embrión de 20 días



visión lateral de los esbozos del pulmón y bronquios




Fig. 1.10. Arcos branquiales y diferentes estadios del desarrollo del sistema respiratorio.



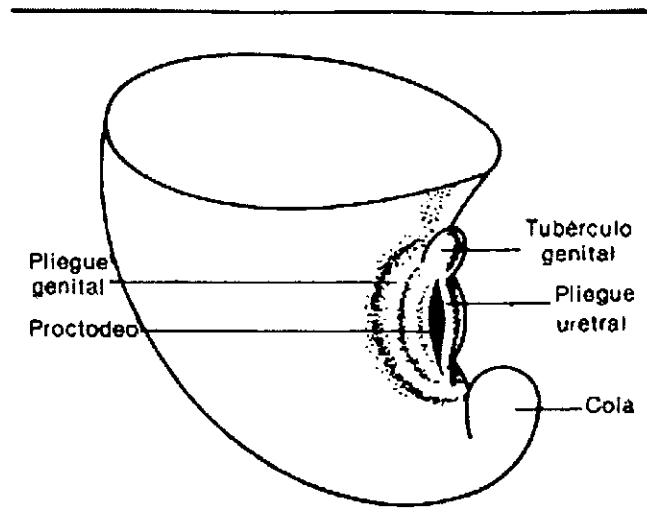


Fig. 1.11. Extremidad caudal de un embrión de cuatro semanas.

### Aspecto interno

(fig. 1.12)

Algunas de las estructuras más notables del aspecto interno son: el tubo neural, la notocorda, los somitas, las cavidades corporales y el intestino primitivo entre otras.

A continuación describiremos brevemente los cambios más sobresalientes que se han suscitado en estas estructuras.

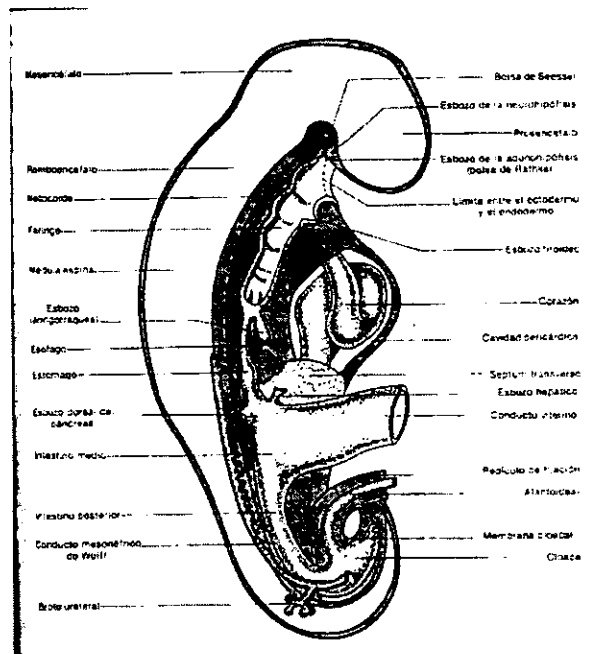
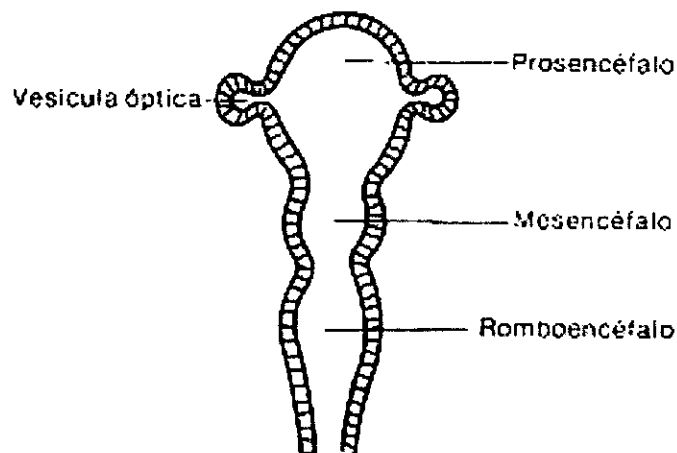


Fig. 1.12. Vista interna del embrión de cuatro semanas

Ocupando toda la región dorsal del embrión, encontramos el *tubo neural*, el cual presenta en esta etapa del desarrollo tres dilataciones sucesivas denominadas, *prosencéfalo*, *mesencéfalo* y *rombencéfalo*, siendo la parte más delgada del tubo neural la *médula espinal* (fig. 1.13).

A los lados del prosencéfalo, se encuentran dos evaginaciones, que corresponden a las vesículas ópticas, las cuales se dirigen hacia las placodas cristalinas. Además en el polo del prosencéfalo se encuentran ya los esbozos de la neuro hipófisis.

A ambos lados del tubo neural, se ubican las *crestas neurales* (fig. 1.14), que son precursoras del sistema nervioso periférico. Las células de la cresta, que emigran hacia la región del tronco forman en su mayoría células nerviosas, endócrinas y pigmentarias, las que emigran hacia la cabeza y el cuello, contribuyen en forma amplia a formar los tejidos esquelético y conjuntivo (cartílago, hueso, dentina, dermis), de esta manera podemos decir que las células de soporte y estructura del diente derivan de las crestas neurales (fibroblastos, odontoblastos y células de los tejidos de sostén del diente). Cabe destacar que el esmalte es el único tejido que no es formado por las células de la cresta neural (origen ectodérmico), ya que las células que lo forman derivan del ectodermo que tapiza la cavidad oral.



**Fig. 1.13.** Vesículas encefálicas del tubo neural de un embrión de cuatro semanas.

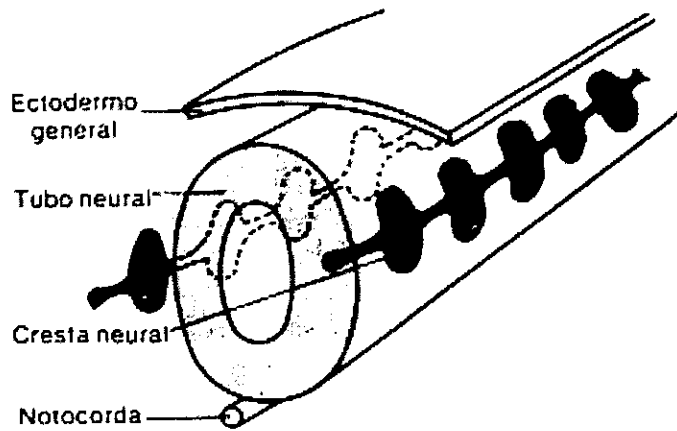


Fig. 1.14. Crestas neurales

En cuanto a los somitas<sup>4</sup> (fig. 1.15), podemos decir, que en esta etapa del desarrollo embrionario, constituyen la característica más notable, por lo que se le conoce a este período también como, período somítico. En cuanto se forman, cada uno de los somitas queda constituido por tres partes denominadas esclerotoma, miotoma y dermatoma, dando así origen cada una de sus partes a las vértebras, los discos intervertebrales, los músculos voluntarios y la dermis de ese lugar.

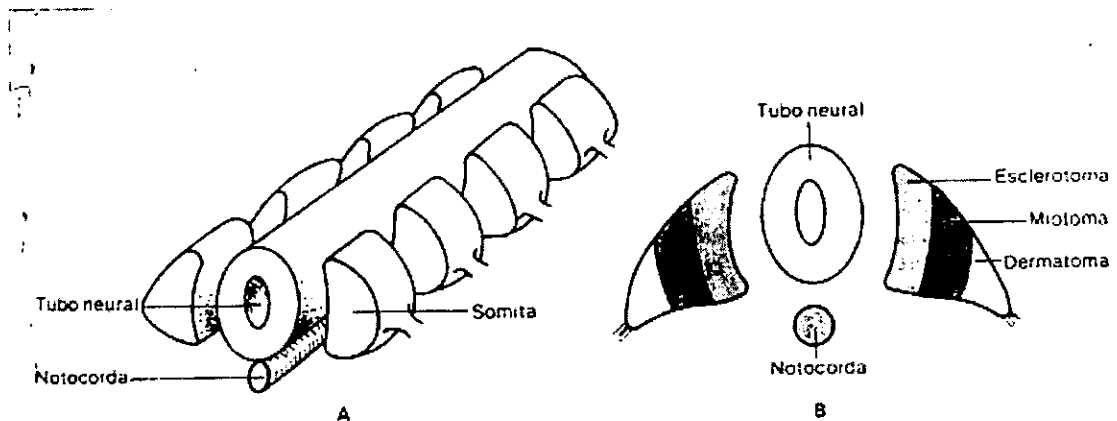
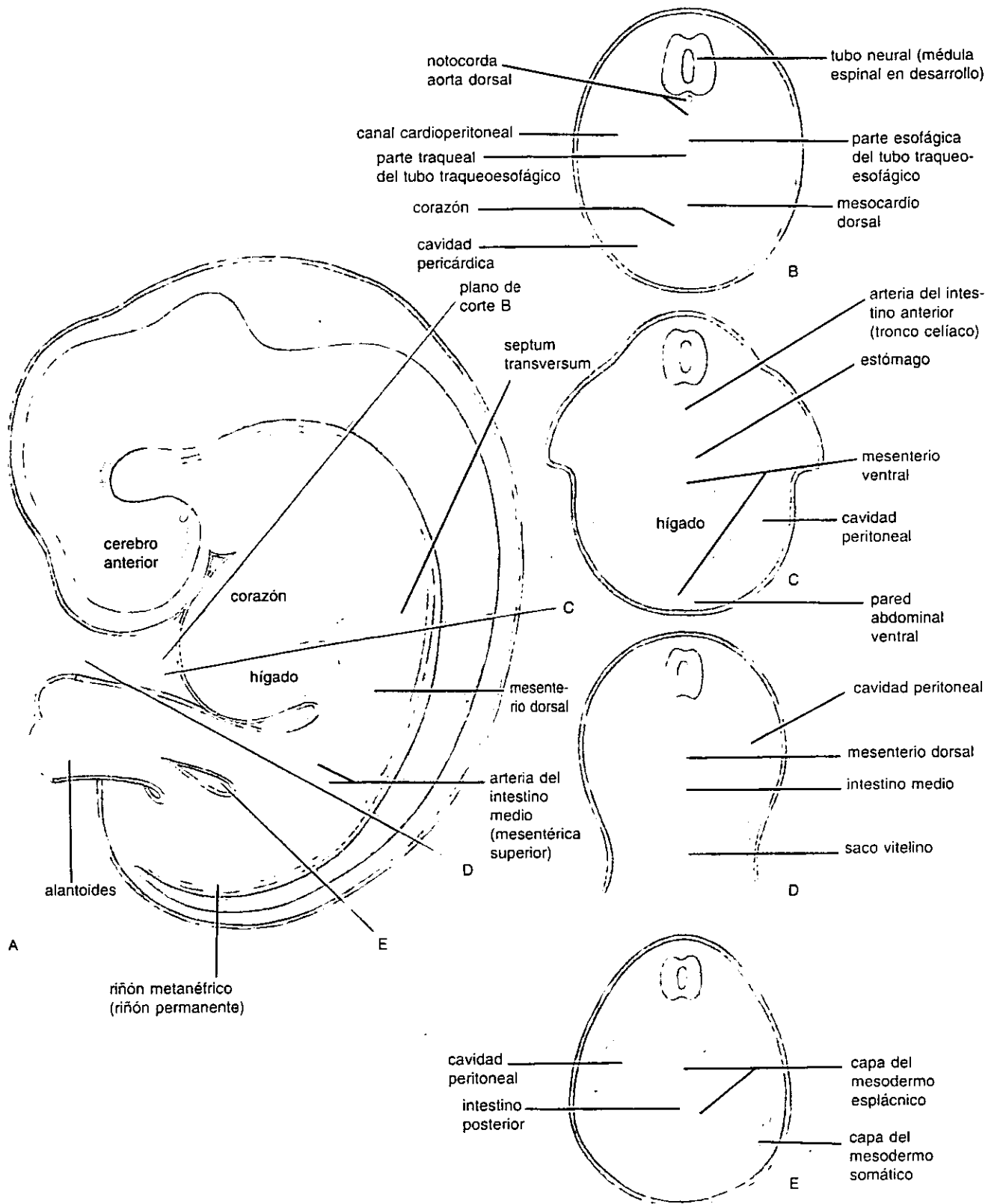


Fig. 1.15. A : Somitas extendidos a ambos lados del tubo neural. B : Derivados de los somitas.

<sup>4</sup> Según su localización se clasifican en occipitales, cervicales, torácicos, lumbares, sacros y coccigeos.

Por otro lado durante la cuarta semana de desarrollo, también se formarán las cavidades corporales, es decir la *cavidad pericárdica*, la *cavidad pleural* y la *cavidad peritoneal* (fig. 1.16), mismas que provienen y se forman a partir del celoma intraembrionario.

La estructura que ocupa la mayor parte del aspecto interno es, el *intestino primitivo*, en donde se desarrollaran los esbozos de todas las vísceras. Para poder entenderlo mejor, diremos que el intestino se encuentra dividido en cinco partes que son: faringe, intestino anterior, intestino medio, intestino posterior y cloaca. Cada una de estas partes, darán origen a las estructuras que formarán el aparato respiratorio y el aparato digestivo.



**Fig. 1.16.** Esquemas que ilustran las cavidades corporales y mesenterios al final de la quinta semana. B a E: Cortes transversales a través del embrión a los niveles indicados en A.

## FARINGE

(figs. 1.12, 1.17 y 1.18)

Tiene forma de pirámide cuadrangular, cuya base se relaciona con la membrana bucofaringea -estructura que separa al estomodeo del intestino primitivo -. Presenta cinco dilataciones endodérmicas a cada lado de sus paredes, denominadas *bolsas faríngeas*. Cada una de estas bolsas se encuentra entre el mesodermo de dos arcos branquiales sucesivos.

Los primordios de los órganos que se derivan a partir de las bolsas faríngeas aparecen durante la quinta semana del desarrollo.

La **primera bolsa faríngea**, dará origen a la tuba auditiva y a la cavidad timpánica, mientras que la *primera hendidura faríngea* originará el conducto auditivo externo.

La **segunda bolsa faríngea** formará la tonsila palatina. Entre el tercer y quinto mes se producirá la infiltración gradual de tejido linfático en la tonsila.

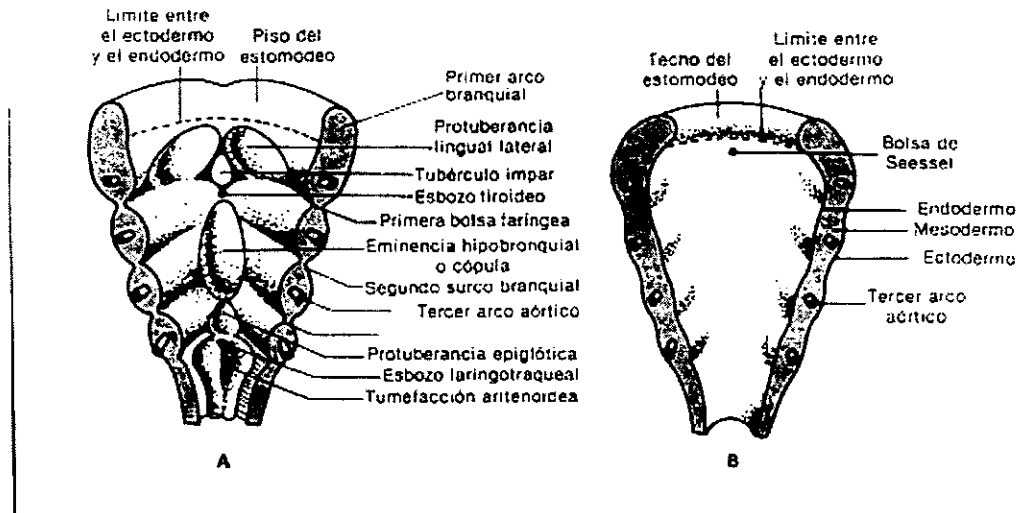
El endodermo de la **tercera bolsa faríngea**, da origen a las glándulas paratiroides inferiores y al timo, mientras que el endodermo de la **cuarta bolsa** originará las glándulas paratiroides superiores.

Por su parte el endodermo de la **quinta bolsa**, forma parte de los *cuerpos últimobranquiales*, que participan en la formación de la glándula tiroidea. El cuerpo últimobranquial contiene las células C, que son las encargadas de producir la hormona calcitonina, reguladora de calcio.

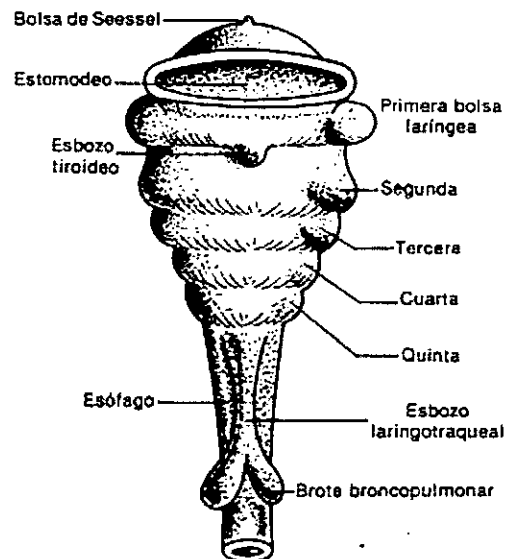
Regresando a la cuarta semana de desarrollo, en el piso de la faringe aparecen unas proliferaciones mesodérmicas, que provienen de las partes ventrales de los arcos branquiales. Son cuatro las proliferaciones que pueden distinguirse, estas son: dos *protuberancias linguales laterales*, y, *el tubérculo impar*, que provienen del primer arco branquial, de los procesos mandibulares de este. De las porciones ventrales del 2°, 3° y parte del 4° arco se desarrolla la *eminencia hipobranquial o cópula*.

Entre el tubérculo impar y la cópula, se desarrolla el *esbozo tiroideo*.

También en el piso de la faringe, encontramos el esbozo epiglótico, que se origina de la parte ventral de los cuartos arcos branquiales. Detrás de esta protuberancia, en el extremo caudal de la faringe, se distingue el *esbozo laringotraqueal*, y de éste nacen los *brotes broncopulmonares*, que son los esbozos de los bronquios y los pulmones.



**Fig. 1.17.** A : Piso de la faringe. En esta figura pueden observarse los arcos branquiales mesodérmicos los surcos branquiales ectodérmicos y las bolsas faríngeas endodérmicas. B : Techo de la faringe.



**Fig. 1.18.** Vista frontal de la faringe

En el **intestino anterior** (*fig. 1.12*), se encuentran los *esbozos del esófago, estómago*, y una parte del *duodeno*. Además, de la parte dorsal del duodeno, se distingue el primer *esbozo del páncreas* -el segundo esbozo aparece en la quinta semana -. A la misma altura del esbozo pancreático, aparece el *esbozo hepático*, pero en la pared ventral del duodeno.

Por su parte el **intestino medio** (*fig. 1.12*), dará origen al intestino delgado - excepto al segmento duodenal - y a parte del intestino grueso.

La parte restante del intestino grueso se originará a partir del **intestino posterior** (*fig. 1.12*), el cual se continúa con la **cloaca** (*fig. 1.12*), misma que dará origen al tramo distal del tubo digestivo (recto y parte del conducto anal) y a estructuras de los sistemas genital y urinario.

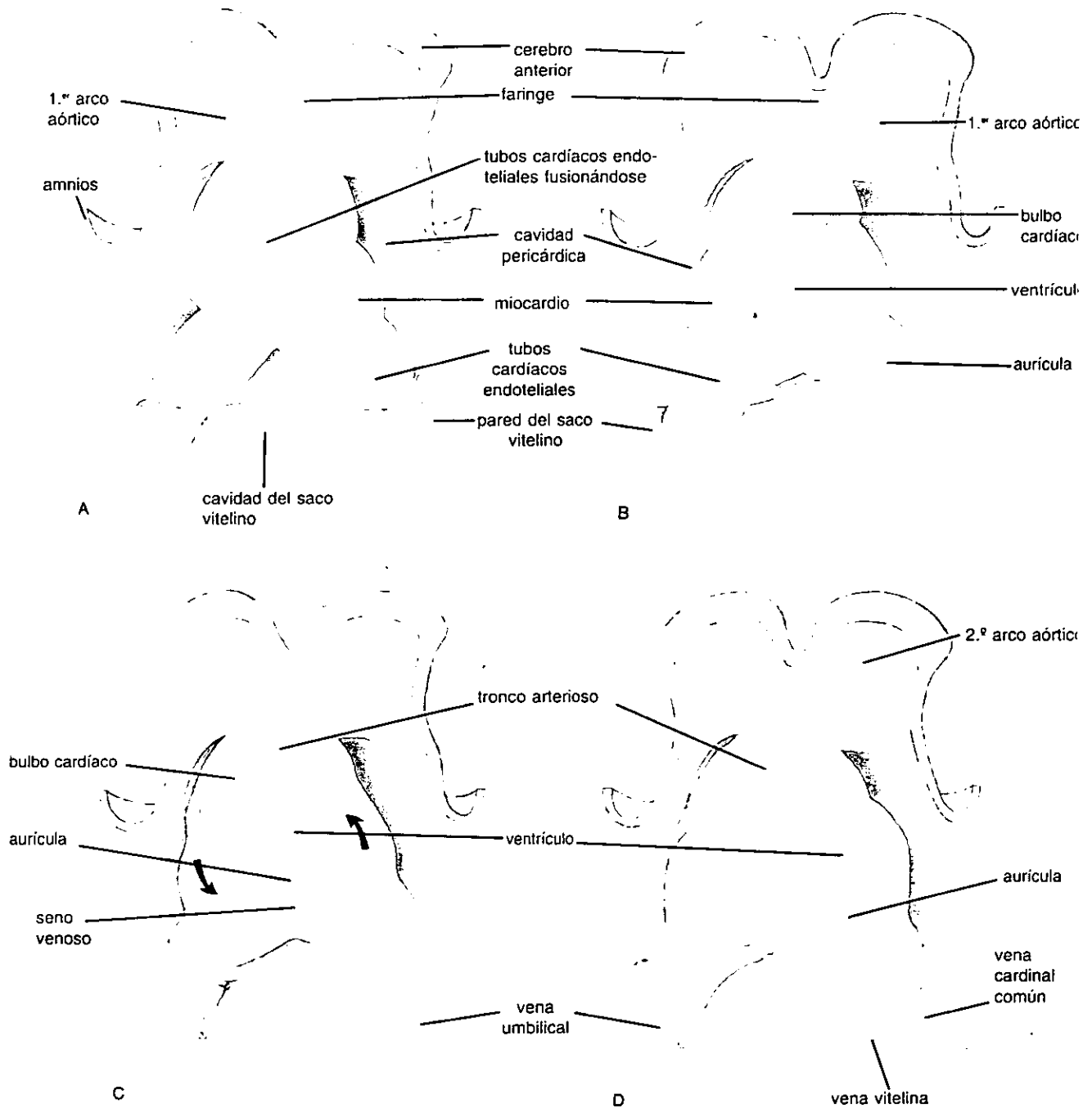
En cuanto al sistema cardiovascular, en esta etapa del desarrollo, el embrión posee un corazón tubular, ubicado dentro de la cavidad pericárdica, entre el estomodeo y el cordón umbilical. Las características de este corazón tubular, es que su pared está compuesta por tres capas denominadas de dentro hacia afuera, endocardio, miocardio y epicardio, y además desarrolla cuatro dilataciones sucesivas denominadas, desde el extremo cefálico al caudal: bulbo cardíaco, ventrículo, aurícula y seno venoso (*fig.1.19*).

Debido a que el corazón tubular es más largo que la cavidad que lo aloja (cavidad pericárdica), este se adapta a dicha cavidad, doblándose sobre sí mismo, razón por la cual las cuatro dilataciones cambian de posición, quedando situadas de la siguiente manera: el bulbo cardíaco en el lado central, el ventrículo en el extremo caudal, la aurícula en el cefálico y, el seno venoso en el lado dorsal (*fig. 1.19*).

Para terminar este capítulo diremos que los cambios antes descritos, que ha sufrido el embrión son los más relevantes de esta etapa del desarrollo, y que como ya habíamos aclarado, estamos omitiendo la embriogénesis, que se lleva a cabo para dar origen a todas las estructuras ya mencionadas, dado que esta cuarta semana de desarrollo es muy compleja y los cambios se dan a una gran velocidad, por lo que resultaría complicada su explicación y entendimiento. Además de ser esta una de las razones, podríamos decir que el tema central de este bosquejo, es el estudio de la embriología de estructuras que componen la cavidad oral.



DESARROLLO CARDÍACO DURANTE LA 4.ª SEMANA



**Fig. 1.19.** Esquemas de visiones ventrales del corazón en desarrollo durante la cuarta semana. Nótese que los tubos cardíacos endoteliales se fusionan para formar un corazón tubular único. Los tubos cardíacos endoteliales forman el endocardio del corazón. Es derivado del mesodermo esplácnico (tej. conectivo embrionario) el miocardio o pared muscular. Cuando el corazón crece se pliega sobre sí mismo, formando un corazón en forma de S (D), y se establecen sus divisiones regionales.

# CAPITULO II

## MORFOGÉNESIS BUCOFACIAL

Al haber concluido el estudio de la etapa preembrionaria y parte de la etapa embrionaria, pasaremos únicamente al estudio del desarrollo de las estructuras de cara y cavidad oral.

El desarrollo de la cara y la cavidad oral empieza durante el segundo mes del desarrollo embrionario. Entre la cuarta y la sexta semanas se pueden apreciar los primordios de los tejidos faciales, se desarrolla la lengua, se forman las cavidades nasales primitivas y el estomodeo se comunica con el intestino anterior al romperse la membrana bucofaringea, suceso que acontece el vigésimo quinto día. Entre la séptima y octava semana se forma el paladar secundario por fusión de los procesos palatinos laterales, para poder completar la separación entre las cavidades bucal y nasal.

La cara se forma con la participación de los procesos frontonasal, maxilares y mandibulares (*fig. 2.1, 2.2 y anexo 2*).

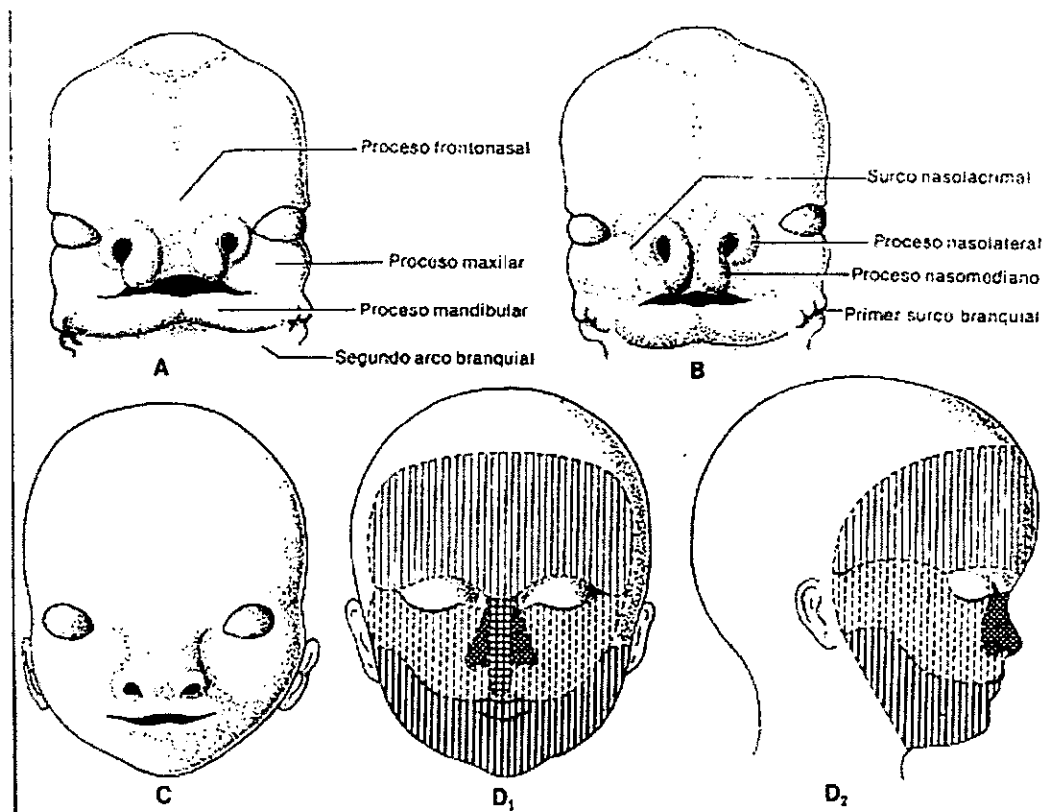
### DESARROLLO DE LA PARTE SUPERIOR Y MEDIA DE LA CARA

La parte superior y media de la cara se formará principalmente a través del *proceso frontonasal*, ya que dará origen a la región de la frente y a la nariz. Sin embargo el *proceso maxilar* también tiene participación, ya que de éste se originará el maxilar y el paladar (*figs. 2.1 y 2.2*).

El proceso frontonasal, en su extremo inferior presenta las *fositas olfatorias*, que están ubicadas en medio de los *procesos nasomedianos y nasolaterales*. Los procesos nasomedianos se unirán entre sí en la línea media y formarán así el dorso de la nariz (las alas de la nariz se formarán por el acercamiento hacia la línea media de los procesos nasolaterales) y la parte media del labio superior, llamada *filtrum*. Detrás de éste último la

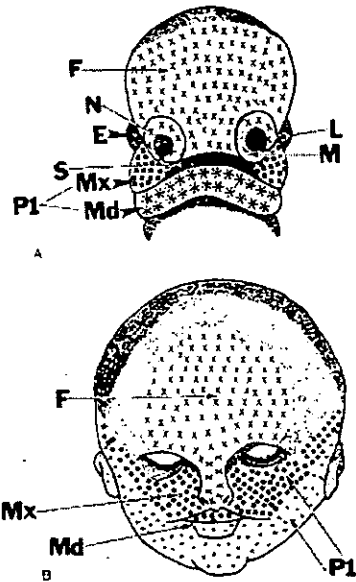
fusión de los procesos nasomedianos formará el *paladar primario*<sup>5</sup> y la *premaxila* (fig 2.3), que es la parte del hueso maxilar que alojará finalmente a los cuatro incisivos.

De esta manera, el labio superior está formado por los dos procesos nasales mediales fusionados, y por los dos procesos maxilares que se fusionan con los mismos procesos nasales mediales.

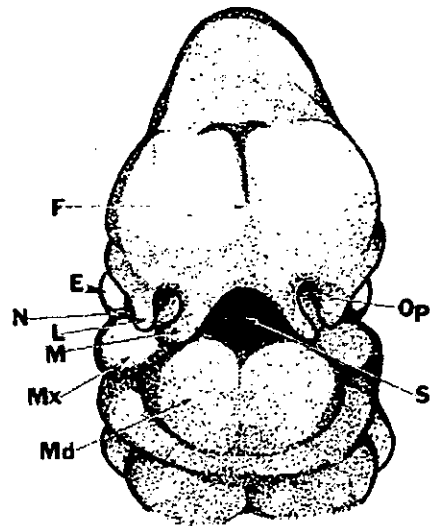


**Fig. 2.1.** Etapas sucesivas del desarrollo de la cara. A : Sexta semana. B : Séptima semana. C : Undécima semana. D : Recién nacido ; áreas derivadas del proceso frontal y de los procesos maxilares y mandibulares.

<sup>5</sup> Pequeña lámina de forma triangular ubicada en la parte anterior y media del paladar definitivo



**Fig. 2.2.** (A) Vista frontal de un embrión humano de cuatro semanas que muestra el origen de las diversas prominencias faciales. Las X señalan los derivados del proceso frontal. Estos incluyen los procesos nasales medial (M) y lateral (L). Los cuadrillos señalan los derivados de los procesos maxilares (Mx) del primer arco branquia (P1). Los asteriscos señalan los derivados del proceso mandibular (Md) del primer arco branquial. E, ojos en formación; S, estomodeo; N, fosita nasal. (B) Vista frontal de una cara humana de aproximadamente catorce semanas de desarrollo. Como en la figura A este esquema también señala el origen de las diferentes partes de la cara.



**Fig. 2.3.** Esquema de la cara frontal de la cabeza y el cuello humanos, aproximadamente a las seis y media semanas del desarrollo. El proceso frontal (F) está bien establecido, así como los procesos nasales medial (M) y lateral (L). El proceso maxilar (Mx) se fusiona con los procesos nasales mediales para completar el labio superior. Donde el proceso maxilar se fusiona con los procesos nasales laterales se forma el surco nasoóptico (N). Los dos procesos mandibulares se unen en la línea media para formar el labio inferior y la mandíbula. E, ojos; Op, fosita olfatoria; S, estomodeo.

Por otro lado, en la parte lateral, los procesos maxilares se fusionan con los procesos mandibulares para formar los límites normales de la boca. El mesénquima del segundo arco branquial dará origen a los músculos de la expresión facial y más tarde invadirá a los labios y mejillas.

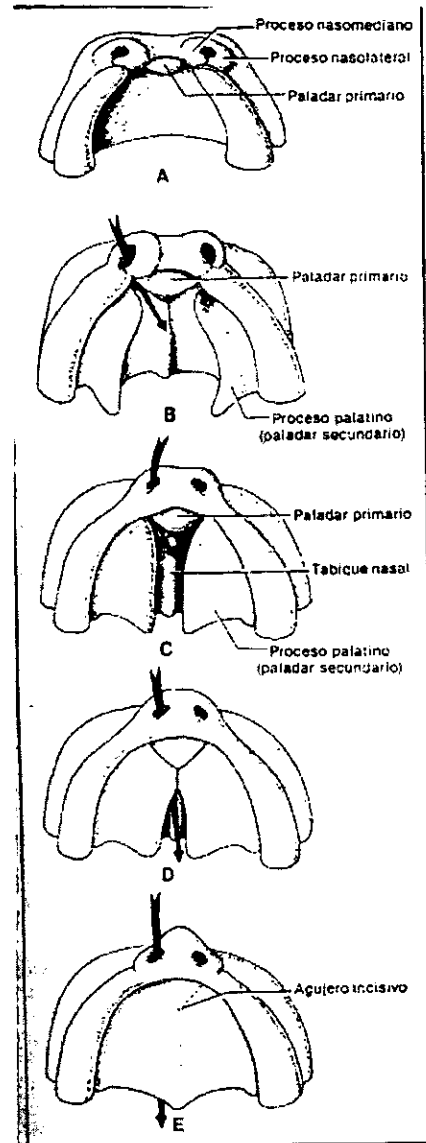
## **DESARROLLO DEL PALADAR DURO Y BLANDO**

A las siete y media semanas el paladar duro consta de dos partes aisladas, el paladar primario y el paladar secundario (*fig. 2.4*).

El paladar primario se formará como ya se ha explicado, con la fusión de los dos procesos nasales mediales en la línea media .

El paladar secundario, forma la mayor parte del paladar definitivo. Se desarrolla a partir de dos prolongaciones mesodérmicas llamadas *procesos palatinos*, que derivan de la cara medial de los procesos maxilares, y que en un principio se proyectan verticalmente hacia abajo, denominándoseles en este momento *procesos palatinos verticales*. Al principio, estos procesos se disponen a ambos lados de la lengua, pero al avanzar el desarrollo , alrededor de la octava semana, la lengua comienza a descender a medida que crece la mandíbula. Esto permite que los procesos palatinos verticales se eleven y se transformen de esta manera en los *procesos palatinos horizontales*, que irán creciendo por detrás del paladar primario y hacia la línea media, fusionándose de tal manera con la parte posterior del paladar primario en primer lugar y después entre sí.

La fusión de las láminas palatinas requiere de alteraciones del epitelio de los bordes en la línea media, que comienza antes de la elevación. Estas alteraciones están representadas por el cese de la división celular, en el cual parecen intervenir diferentes ciclos bioquímicos básicos



**Fig. 2.4.** Etapas sucesivas del desarrollo del paladar. A : quinta semana. B : Sexta semana. C : Séptima semana. D : Novena semana. E : Undécima semana.

El paladar secundario además de fusionarse con el paladar primario, se fusiona con el tabique nasal por arriba, para formar cámaras nasales independientes. Todo este proceso suele completarse al rededor de la doceava semana del desarrollo.

Es importante hacer mención que en el punto de unión entre el paladar primario y el secundario, persistirá una pequeña depresión denominada *fosa incisiva*, lugar por donde transitan nervios y vasos sanguíneos.

Por otro lado el paladar definitivo se encuentra formado por dos porciones, una dura y otra blanda. La primera, como ya se ha mencionado, se forma por la fusión y osificación del paladar primario con la parte anterior del paladar secundario. La segunda

porción se origina de las partes posteriores de los procesos palatinos que no se osifican y que se extienden más allá del tabique nasal y se unen para formar el paladar blando y la úvula.

Hay que destacar la importancia del paladar, ya que este no solo constituye el techo de la cavidad oral, sino que también es la estructura que separa las cavidades nasales de la cavidad oral.

## DESARROLLO DE LA MANDÍBULA

La morfogénesis de la mandíbula incluye actividades como: 1) condrogénesis; 2) osteogénesis; 3) miogénesis; 4) fibrogénesis; 5) crecimiento y 6) cambios de forma. Vistas en conjunto, estas diferentes actividades incluyen la síntesis de colágena (tipo I, II y III), glucosaminoglicanos, fosfoproteínas, elastina, etc. Desde un aspecto biológico del desarrollo, estas actividades dependen en su mayor parte de expresión genética diferencial, cito, histo y morfodiferenciación, síntesis y secreción de las moléculas específicas de la matriz extracelular y modelos y grados de mineralización.

De la séptima a la octava semana del desarrollo, los procesos mandibulares del primer arco se unen en la línea media (por medio de osificación intramembranosa) para formar la mandíbula y las estructuras relacionadas con ella, el labio inferior y la parte inferior de la cara (*figs. 2.1 y 2.2*).

Cabe hacer notar que la mandíbula es uno de los primeros huesos que se osifican durante la vida fetal.

Al continuar el desarrollo, la osificación intramembranosa, termina por alcanzar los *procesos coronoideos* (cartílagos que antes del nacimiento se incorporan a la rama) y a los *cóndilos de la mandíbula*. Este desarrollo tiene lugar durante la undécima semana del desarrollo.

Los procesos coronoideos y los condíleos, se desarrollan a partir de cartílagos accesorios entre la décima y décimo cuarta semanas. Luego los cóndilos se calcifican y posteriormente se inicia la osificación endocondral alrededor de la vigésima semana. La

osificación endocondral del cóndilo continúa para ser el centro de crecimiento durante la vida fetal y hasta la edad de veinte años aproximadamente.

## DESARROLLO DE LA LENGUA

El desarrollo de la lengua se inicia durante la cuarta semana del desarrollo, cuando aparecen los esbozos linguales (*ver farínge pag. 23*). Al avanzar el desarrollo, las protuberancias laterales se unen entre sí en la línea media para cubrir el tubérculo impar, quedando constituidos los dos tercios anteriores o cuerpo de la lengua. El resultado de este proceso de fusión es la formación del *suco medio* en la superficie de la lengua y, el *tabique fibroso medio*, en el espesor de la misma (*fig. 2.5*).

La formación del tercio posterior (raíz) de la lengua se forma a partir de la cópula, que es un abultamiento que se origina a partir de la eminencia hipobranquial.

Al unirse los dos tercios anteriores con el tercio posterior se marca el *surco terminal* que tiene una forma de V, y en cuyo vértice presenta el *agujero ciego*, vestigio del lugar en donde se ha originado la glándula tiroideas.

La inervación sensitiva general de los dos tercios anteriores de la lengua proviene del trigémino (rama lingual) y de la cuerda del tímpano (VII par), debido a que sus estructuras derivan del primer arco branquial. El tercio posterior recibe su inervación sensitiva general de los pares craneales IX y X. En cuanto a la inervación sensitiva especial, esta dada por el VII par craneal.

En el embrión humano es posible que la musculatura de la lengua se origine *in situ*, pero por la morfología del nervio hipogloso y la embriología comparada, es razonable presumir que el músculo estriado lingual realmente deriva de una migración ventral de tres o más miotomas<sup>6</sup> occipitales. De esta manera podemos decir que la lengua se origina del desarrollo encadenado del endodermo faríngeo, mesodermo branquial y miotomas

---

<sup>6</sup> Los miotomas son la parte central de los somitas, y se encargan precisamente de la formación de tejido muscular de una zona determinada.



occipitales, y su inervación, debido a sus distintos orígenes, es por ello explicada (V, VII, IX, X y XII pares craneales).

Por otro lado el epitelio lingual al principio es una capa simple de células cuboideas, que pronto forman dos o tres capas. A los treinta días aproximadamente, el epitelio del dorso y de la punta de la lengua se estratifica y aparecen las *papilas*. Las *papilas caliciformes* y las *foliadas*, son las primeras en aparecer y se encuentran en relación con las ramas terminales del nervio glosofaríngeo. Las *papilas fungiformes*, aparecen poco después y bajo la influencia de la cuerda del tímpano, rama del nervio facial. Todas estas papilas pronto desarrollan *botones gustativos*. Las últimas papilas en aparecer son las *filiformes* y no están asociadas con nervios.

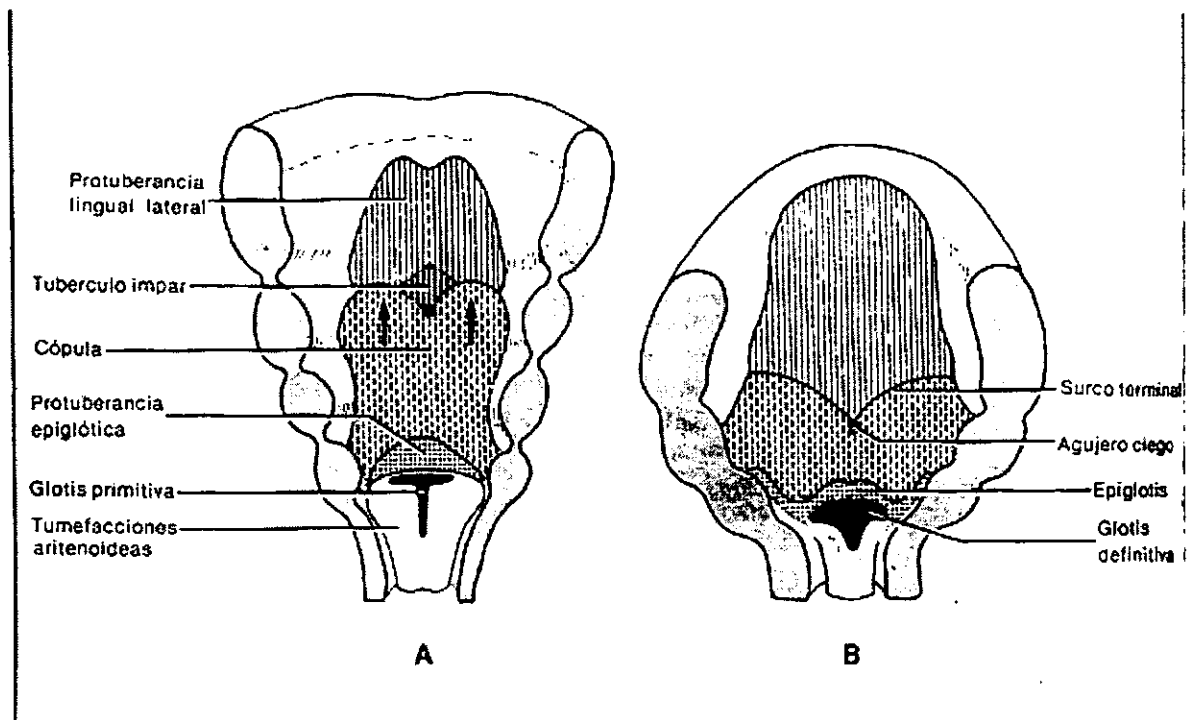


Fig. 2.5. formación de la lengua. A : Quinta semana. B : Undécima semana.

## DESARROLLO DE LAS GLÁNDULAS SALIVALES

Las glándulas salivales mayores se originan como evaginaciones sólidas del epitelio bucal. El tejido parenquimatoso (conductos y acinos) de estas glándulas se deriva del epitelio de la boca en una serie de procesos inductores en que participan las interacciones entre epitelio y mesénquima.

La *glándula submandibular*, aparece aproximadamente a los cuarenta y dos días del desarrollo como un engrosamiento epitelial anteroposterior en forma de surco, que proviene del endodermo del piso de la boca.

El esbozo de la *glándula sublingual*, aparece lateral a la glándula submandibular y también se origina del endodermo del piso de la boca.

Un poco después de la aparición de la glándula submandibular, aparece el esbozo de la *glándula parótida* como una proliferación del ectodermo de las mejillas.

Finalmente los primordios de las *glándulas sublinguales menores*<sup>7</sup>, se originan en el *surco labiogingival*<sup>8</sup>.

Al avanzar el desarrollo el alargamiento del conducto de la glándula submandibular, produce la inclusión dentro del orificio del conducto de la glándula sublingual, de modo tal, que las dos glándulas tienen una abertura común. Por su parte las glándulas sublinguales menores, se rodean de un tejido conectivo común, que las encapsula, apareciendo en el adulto como una única glándula con múltiples orificios.

---

<sup>7</sup> En numero de cinco al catorce.

<sup>8</sup> Surco que se encuentra ubicado entre el esbozo del labio y la futura cresta gingival.

## DESARROLLO DENTAL (ODONTOGÉNESIS)

La morfogénesis del diente u odontogénesis, se inicia durante la sexta semana del desarrollo. La secuencia de sucesos para la morfogénesis del diente parece desencadenarse por células de la cresta neural.

### ESTADIOS DEL DESARROLLO

El desarrollo de los dientes se divide con fines descriptivos en varias etapas o estadios (*fig. 2.6 y anexo 3*).

**Lámina dental.** La primera etapa del desarrollo del diente es la aparición de la llamada *lámina dental*, que es un engrosamiento del ectodermo bucal. La proliferación del epitelio bucal produce el crecimiento de cada lámina dental en una dirección anteroposterior sobre cada arco dental.

**Botón.** Hacia la octava semana de desarrollo, se forman 10 engrosamientos del epitelio a partir de la cara interna de la lámina dental en cada arco dentario, cada uno de estos *botones o folículos* representa la situación de los dientes deciduos tanto de la maxila como de la mandíbula.

Los botones dentales aparecen primero en la región anterior y después en la posterior. Cada botón o folículo dental consta de tres partes: 1) el *órgano del esmalte*, que deriva de ectodermo bucal, 2) una *papila dentaria*, que deriva del ectomesénquima (mesodermo) y 3) un *saco dental*, que también deriva del ectomesénquima. El órgano del esmalte se encargará de producir el esmalte, la papila dental dará lugar a la pulpa y la dentina, mientras que el saco dental producirá el cemento y los tejidos de sostén del diente (ligamento periodontal y hueso alveolar).

**Estadio de caperuza o capuchón.** Se denomina así por su apariencia de capuchón. En esta etapa, las células epiteliales que constituyen el órgano del esmalte han sufrido los primeros fenómenos de diferenciación, de manera que ahora son evidentes cuatro regiones en el órgano del esmalte: 1) un *epitelio interno del esmalte*, formado por células cilíndricas bajas y separado del ectomesénquima de la papila dental por una matriz extra celular; 2) un *epitelio externo del esmalte*, formado por células cuboideas bajas; 3) un *estrato intermedio*, formado por células escamosas y 4) el *retículo estrellado*, que es un tejido laxo.

Los epitelios interno y externo del esmalte, se continúan en la porción distal (cervical) a nivel del asa cervical, que limita la porción más apical de la corona en formación y está representada en el diente maduro por la unión entre cemento y esmalte (unión cementoadamantina)

Simultáneamente con el desarrollo del órgano del esmalte la papila dental sufre cambios, ya que muestra la aparición activa de capilares, y sus células periféricas adyacentes al epitelio interno del esmalte se agrandan y más tarde se diferencian en odontoblastos.

Al mismo tiempo que se dan los cambios en el órgano del esmalte y la papila dental, se produce una condensación marginal en el ectomesénquima que rodea al órgano del esmalte y la papila. En esta zona, se desarrolla una capa cada vez más densa y más fibrosa, que es el saco dentario primitivo.

**Estadio de campana.** A medida que se profundiza la invaginación del epitelio y sus bordes continúan creciendo, el órgano del esmalte adopta una forma de campana, de ahí que recibe el estadio este nombre. Durante esta etapa del desarrollo se determina la forma de la futura corona.

Los fenómenos morfogénéticos que se dan en esta etapa son los siguientes:

El *epitelio interno del esmalte* se encuentra formado por una sola capa de células que se diferencian antes de la amelogénesis en células cilíndricas altas, los ameloblastos. Por otro lado las células del epitelio interno del esmalte ejercen una influencia

organizadora sobre las células mesenquimáticas subyacentes que posteriormente se diferencian en odontoblastos.

Varias capas de células escamosas del *estrato intermedio*, aparecen entre el epitelio interno del esmalte y el retículo estrellado. Al parecer esta capa es fundamental para la formación del esmalte.

Al *retículo estrellado* también se le denomina "pulpa del órgano del esmalte". Presenta en esta etapa de campana una tendencia expansora, debida principalmente al aumento del líquido intercelular. Antes de que comience la formación, las células del retículo estrellado se colapsan, reduciendo así la distancia entre ameloblastos y los capilares nutricios próximos al epitelio externo del esmalte. Este cambio comienza en la parte más alta de la cúspide o borde incisal y avanza en dirección cervical.

En cuanto al *epitelio externo del esmalte*, al final de este estadio su superficie esta compuesta por pliegues, entre estos, el mesénquima adyacente al surco dentario forma papilas que contienen asas capilares y, de tal modo, proporciona una gran irrigación nutricia para la intensa actividad metabólica del órgano del esmalte que es avascular.

Durante la etapa de campana la lámina dental en todos los dientes, con excepción de los molares permanentes, prolifera en el extremo profundo y posterior, para dar origen a los órganos del esmalte de los dientes permanentes. Además de proliferar, la lámina dental, que hasta ahora ha conectado el órgano del esmalte con el epitelio bucal, comienza a experimentar involución y posteriormente histólisis. Como resultado, el diente en desarrollo queda por primera vez separado por completo del epitelio bucal.

En cuanto a la *papila dental*, antes de que el epitelio interno del esmalte comience a producir esmalte, las células periféricas de la papila se diferencian en odontoblastos.

Al finalizar la etapa de campana, llamada también etapa de campana avanzada, se lleva a cabo el siguiente paso para la organogénesis del diente, que es la formación de los tejidos duros de la corona, es decir del esmalte y la dentina.

El primer tejido duro de la corona que se forma durante la odontogénesis, es la dentina, proceso que se conoce como dentinogénesis.

La *dentinogénesis*, empieza en las cúspides y se caracteriza por la síntesis y secreción de una matriz orgánica extracelular que realizan los odontoblastos y que está

compuesta principalmente de colágena tipo I y diversas proteínas específicas, como proteoglicanos y fosfoproteínas. A medida que se deposita y más tarde se mineraliza la matriz, los odontoblastos retroceden hacia el centro de la papila dental. Conforme van avanzando los odontoblastos, se forma una prolongación celular alargada llamada *proceso odontoblastico*. Al continuar la migración, los procesos odontoblasticos se siguen alargando y se introducen en unos conductos conocidos como *túbulos dentinarios*.

Una vez que ha empezado la formación de dentina, los ameloblastos localizados más hacia la cúspide comienzan a sintetizar, secretar y calcificar las proteínas específicas de la matriz que constituyen el esmalte, ya que la formación de éste no puede empezar a menos que se haya formado algo de matriz calcificada de dentina.

Una característica de los ameloblastos cuando se encuentran en la etapa secretoria (*amelogénesis*), es la presencia de una prolongación citoplasmática apical conocida como *prolongación de Tomes*. Vistas al microscopio, estas prolongaciones contienen numerosos gránulos secretorios derivados del aparato de Golgi. Estos gránulos contienen las proteínas distintivas del esmalte (enamelina y amelogenina), que al ser secretadas constituirán los principales componentes orgánicos del esmalte. Posteriormente durante la *amelogénesis*, éstas proteínas se calcifican casi de inmediato al ser secretadas.

Es importante tener en cuenta que todos los procesos antes descritos, no se llevan a cabo al mismo tiempo en todos los dientes, ya que estos siguen una cronología. De tal manera podemos decir que la iniciación de toda la dentición temporal se produce durante el segundo mes de vida intrauterina. Los botones para los incisivos, canino y primer premolar, aparecen durante el quinto mes de vida intrauterina, para el segundo premolar, hasta los diez meses de edad. Para el primer molar permanente, es alrededor de los cuatro meses de vida fetal, mientras que para el segundo molar es durante el primer año de vida y del cuarto al quinto año para el tercer molar.

Los primordios para los dientes permanentes se conservan en etapa de capuchón y la primera etapa de campana, durante toda la vida fetal, y se vuelve a activar entre los cinco y seis años de vida.

La formación de la dentición secundaria incluye un modelo de etapas morfogenéticas idéntico al de la dentición primaria.

El desarrollo de las raíces comienza después de la formación del esmalte y la dentina, inmediatamente antes de iniciarse la erupción.

La formación de la raíz incluye en sus etapas más precoces la proliferación y el crecimiento hacia abajo (hacia arriba en dientes maxilares) dentro del mesénquima del asa cervical<sup>9</sup> La proliferación de esta zona da origen a una estructura bilaminar llamada *vaina epitelial de la raíz (de Hertwig)*. Durante su formación, la vaina crece en dirección apical para envolver la papila dental y separarla del ectomesénquima del folículo dental.

Las células del epitelio interno actúan en la inducción de las células ectomesenquimatosas periféricas adyacentes de las papilas dentales para convertirse en odontoblastos, que formarán la predentina y la dentina de la raíz del diente.

Una vez concluida la formación de la raíz, la vaina radicular se dobla hacia adentro, en cada lado para formar el *diafragma epitelial*. El diafragma se encarga de marcar el límite más inferior de la raíz y envuelve al agujero apical primario, que es la abertura por la que entran y salen nervios y vasos sanguíneos de la cámara pulpar. Es precisamente en este momento cuando se conoce a la papila dental con el nombre de pulpa.

Para la formación de raíces múltiples, se liberan partes del diafragma en ambos lados. Estos fragmentos emigran y posteriormente se reúnen en dirección central. A partir de esta localización, las células de la cara interna del diafragma inducen la formación de odontoblastos para producir la dentina radicular. Al formarse esta dentina se establecen múltiples agujeros apicales, que indican la presencia de raíces múltiples.

---

<sup>9</sup> Es la zona en donde el epitelio externo se continua con el epitelio interno

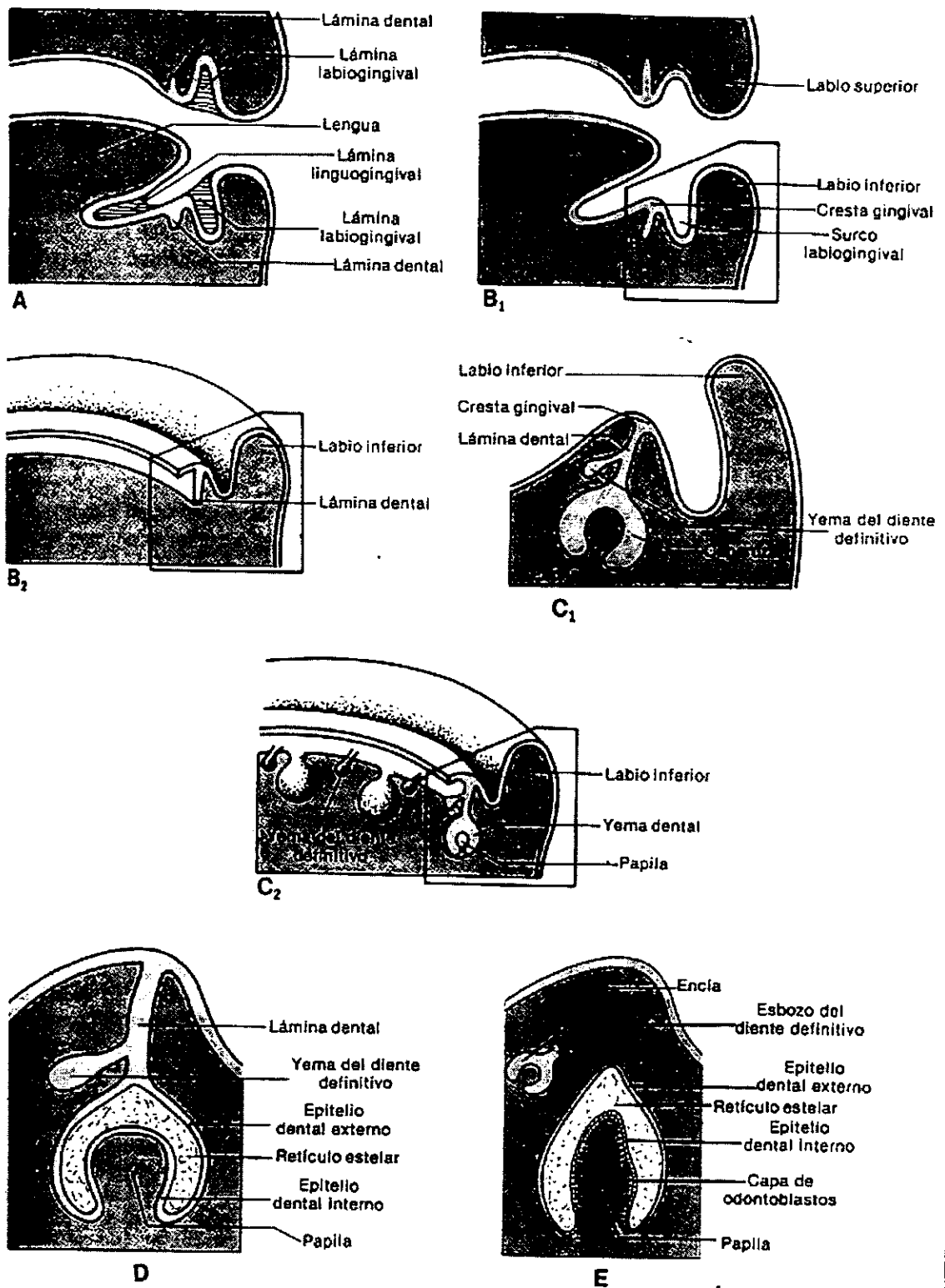
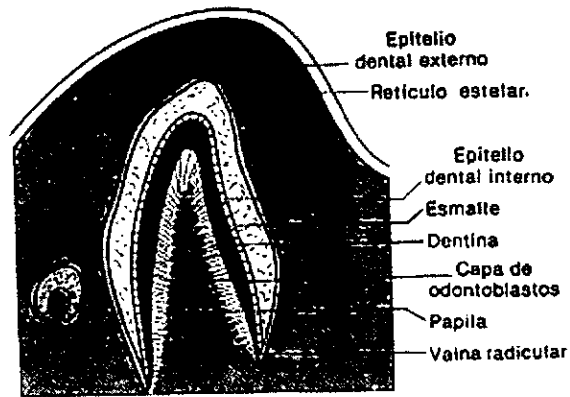
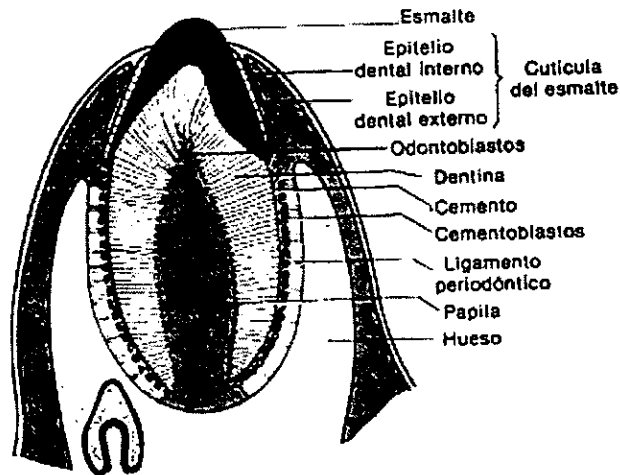


Fig. 2.6. Etapas sucesivas del desarrollo de los dientes temporales y permanentes

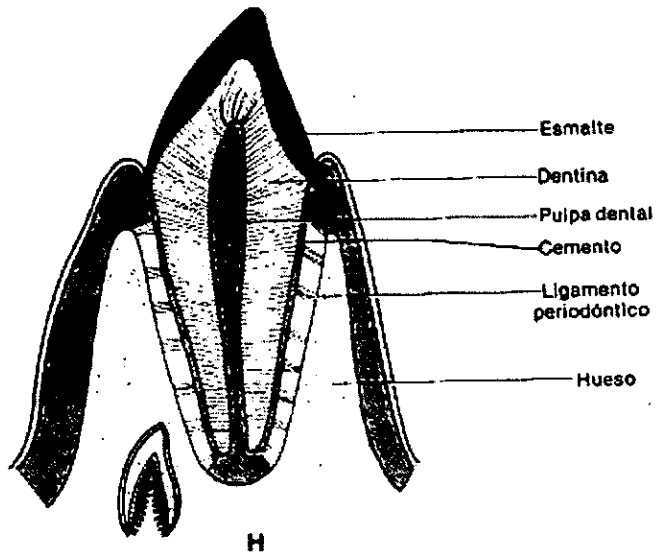




F



G



H

Fig. 2.6b. (Continuación)

Al final la vaina epitelial de la raíz se fragmenta y más tarde degenera. Sin embargo, persisten vestigios de ella en íntima relación con la superficie de la raíz. Estos grupos celulares se conocen como *restos epiteliales (antes de Malassez)*, que al parecer no tienen función importante, más a pesar de esto, pueden participar en ciertos estados patológicos como son los quistes dentales, entre otros.

En cuanto a la formación de los tejidos de sostén del diente, a saber: cemento, ligamento periodontal y hueso alveolar, empieza durante las etapas de formación de la raíz. Estos tejidos se derivan del ectomesénquima del saco o folículo dental. Este tejido se deriva de las células pluripotenciales de la cresta neural.

La formación del cemento se conoce como *cementogénesis*, y es llevada a cabo por los cementoblastos. Estas células se forman cuando la dentina de la raíz queda en contacto con las células ectomesenquimatosas internas del folículo dental, de tal modo, estas células emigran entre los restos epiteliales y se alinean sobre la superficie de la raíz, donde se diferencian en cementoblastos. La función principal de los cementoblastos es la síntesis y secreción de la matriz orgánica del cemento, que está compuesta por fibras de colágena (Tipo I) y una substancia fundamental amorfa que se deposita sobre la superficie de la dentina de la raíz. Posteriormente la mineralización de esta matriz se lleva a cabo a partir de la diseminación de cristales de hidroxapatita de la superficie de la dentina radicular.

Es importante resaltar que los fenómenos rítmicos de aposición de cemento se efectúan durante toda la vida del diente, por lo que el espesor del cemento aumenta con la edad.

En los sucesos de formación de la raíz, las células ectomesenquimatosas indiferenciadas del folículo dental, se diferencian en fibroblastos. Estas células actúan en el proceso de fibrogénesis del ligamento periodontal, que consiste en el depósito de fibrillas de colágena Tipo I y Tipo III, para formar los ases de fibras de colágena. Algunas fibras de colágena, en especial las fibras cementales (*antes fibras de Sharpey*), se incorporan tanto en el cemento durante la calcificación, como dentro de la matriz ósea también calcificada.

Todos los haces de fibras colágenas del ligamento periodontal que se forman primero, demuestran una orientación oblicua, y su inserción es más apical en el diente que su inserción en el hueso (orientación apical). A medida que el diente se desplaza hacia la línea de oclusión durante la erupción, los haces de fibras más superficiales y cercanas a la unión cemento - esmalte (las fibras de la cresta alveolar) se disponen horizontalmente. Sin embargo, una vez que los dientes comienzan su función, estas fibras recuperan su orientación oblicua. Hay que hacer notar que los haces de fibras del ligamento periodontal experimentan una remodelación continua.

Durante la formación del ligamento periodontal, se deposita hueso por aposición en la pared interna de la cripta ósea (proceso alveolar) que es donde tiene lugar el desarrollo del diente. Las células óseas que participan en la formación del hueso alveolar se derivan de las células ectomesenquimatosas del folículo dental, incluso la población de células osteoprogenitoras que dan origen a los osteoblastos (células formadoras de hueso). Posteriormente, el ligamento periodontal servirá como depósito de células osteoprogenitoras, osteoblastos y osteoclastos. Tal distribución es esencial, ya que el hueso alveolar experimenta continua remodelación.

# CAPITULO III

## MALFORMACIONES CONGÉNITAS DEL DESARROLLO CRANEOFACIAL

Se puede considerar como una regla el que exista cierta variación en la estructura biológica de un género dado. En la mayor parte, las variaciones son leves y caen dentro de los límites de lo que se considera normal. Sin embargo, existen variaciones fuera de estos límites, denominándose anomalías, malformaciones o defectos congénitos. La magnitud y la importancia de estos defectos se extiende desde leves e insignificantes y compatibles con la vida, hasta condiciones incompatibles con la vida postnatal , y en ocasiones con la prenatal.

La ciencia que se encarga del estudio del desarrollo de malformaciones o anomalías congénitas así como de los mecanismos de su origen, es la Teratología.

Las causas del desarrollo anormal son muy diversas, y aún no se comprenden completamente, pero se sabe que los factores hereditarios o genéticos, y las influencias ambientales o la interacción entre ambas, son las responsables de la interrupción o modificación del patrón normal.

### FACTORES GENÉTICOS

Es necesario el conocimiento de los genes, ya que controlan el desarrollo de los componentes corporales individuales, células, estructuras, etc.

#### **Pérdida o cromosomas supernumerarios**

El análisis del cariotipo (cromosómico) ha permitido el reconocimiento de ciertas anormalidades cromosómicas que se relacionan con anormalidades estructurales y funcionales. Las anormalidades cromosómicas que afectan a todo el organismo en proceso se originan probablemente durante la formación de las células germinales (en los

padres) de las cuales va a derivar ese organismo. Esto ocurre durante la meiosis<sup>10</sup>, durante la segregación del material genético. La segregación<sup>11</sup> puede dar como resultado material genético insuficiente o en exceso, defecto que será transportado por la célula germinal definitiva. La participación de esta célula en la concepción permite el paso del defecto de segregación al producto. Las anomalías cromosómicas que afectan a todo el organismo pueden incluir tanto la ausencia de un cromosoma (Síndrome de Turner), como la presencia de material cromosómico extra, como ocurre en el Síndrome de Down o trisomía 21.

Cuando el defecto en la segregación ocurre durante la segmentación o posteriormente en el desarrollo, entonces el resultado es un *mosaico*, es decir, que solamente una porción de las células del organismo afectado llevan el defecto.

### **Mutación de genes**

Este término se aplica habitualmente a cambios en la delección de genes individuales específicos, los cuales pasan posteriormente a generaciones subsiguientes. Entre las explicaciones posibles para este fenómeno, se incluye el efecto de las radiaciones sobre las células germinales, y el que ciertas sustancias químicas como la cafeína y el LSD (dietilamida de ácido lisérgico) provoquen la fragmentación cromosómica y, quizá la mutación genética.

### **Interacción de genes recesivos**

Habitualmente la acción de un gen recesivo anormal proveniente de un solo progenitor, y no se expresa en un organismo que recibe un sólo gen, debido a la dominancia del gen normal. Sin embargo, cuando ambos padres portan un gen recesivo, el apareamiento de los genes anormales en un hijo permitirán que el defecto se manifieste.

---

<sup>10</sup> Cambios nucleares que se producen en las dos últimas divisiones celulares para la formación de las células germinales. Los cromosomas se dividen una vez, pero el cuerpo celular se divide dos, dando como resultado que el cuerpo del óvulo o espermatozoide maduro contenga un número reducido (haploide: mitad del material genético) de cromosomas.

<sup>11</sup> Reparación de las características mendelianas en los descendientes de heterocigotos. Separación de los genes pareados, materno y paterno, en el momento de la meiosis durante la formación de segmentos.

## **FACTORES AMBIENTALES (AGENTES TERATÓGENOS)**

Ciertos factores nocivos extrínsecos pueden atravesar la barrera placentaria, que se encuentra protegiendo al feto de estos factores y, ejercer una influencia profunda sobre el desarrollo del embrión. El efecto y la naturaleza de esa influencia dependen no solo del factor causal o del agente teratogénico en sí, sino también del período del desarrollo en el cual opera ese factor.

### **Agentes infecciosos**

Ciertos agentes infecciosos tienen un efecto adverso en el desarrollo del organismo, especialmente durante la etapa embrionaria del desarrollo. Entre estos agentes podemos mencionar el virus de la rubéola (sarampión alemán), que por medio de una toxina inhibe las actividades bloqueando así las vías metabólicas normales. Se ha demostrado también que las infecciones causadas por espiroquetas (sífilis: *treponema pallidum*) y por toxoplasma (toxoplasmosis) lesionan directamente los tejidos fetales.

### **Agentes fisicoquímicos**

La irradiación de las células embrionarias tiene un efecto que varía desde la destrucción total hasta daños menores en las células. Sin embargo, es importante mencionar que es diferente el efecto sobre el embrión cuando las células germinales han sido irradiadas previo a la concepción, que cuando la irradiación es directamente sobre el embrión en desarrollo. En el primer caso, el resultado sería la mutación de la célula germinal y por lo tanto cada célula del producto tendría el defecto en su material genético. En el segundo caso una porción de las células del embrión estarían afectadas, y su defecto se limitaría al grado de lesión de las células y de su papel en el subsiguiente desarrollo.

Además de las radiaciones existen otros factores que pueden modificar el estado físico de las células embrionarias como son: alteraciones del pH o cambios notables en las presiones de oxígeno y bióxido de carbono, así como ciertas sustancias químicas (medicamentos) con acciones antimetabólicas, que son capaces de producir

anormalidades, inhibiendo total o parcialmente la participación de estas células embrionarias en los procesos de migración, proliferación y diferenciación celulares, dando así como resultado una situación que conduce al desarrollo anormal.

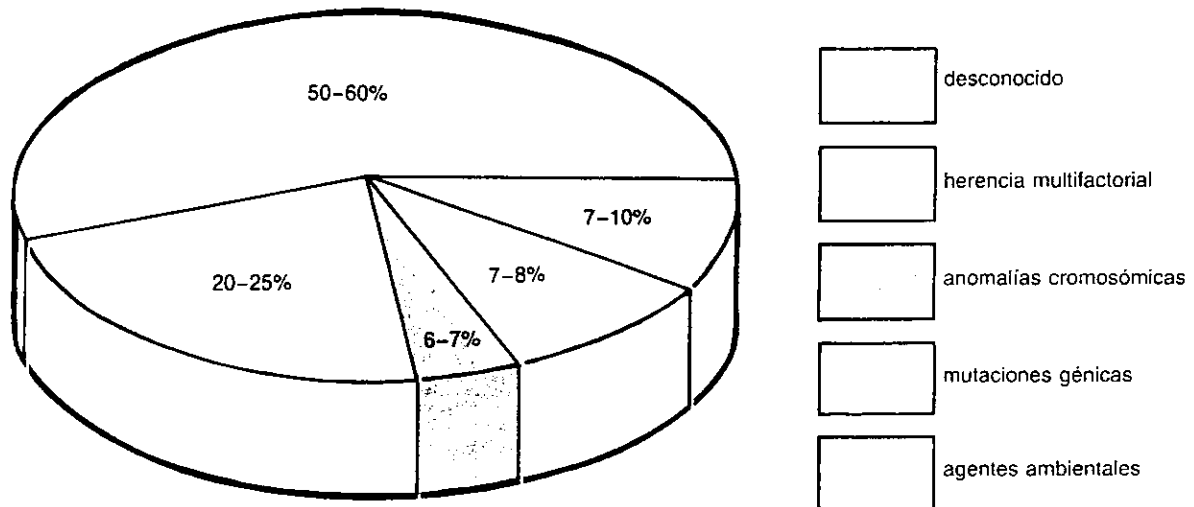
Entre los medicamentos teratógenos que provocan anomalías craneofaciales, en especial cuando las madres se exponen a ellos durante las primeras cinco semanas del embarazo se encuentran: 1) la talidomida, 2) diacepam (valium), 3) aspirina, 4) anfetaminas, 5) barbitúricos, 6) esteroides y 6) cantidades excesivas de vitaminas A, D, E o K, entre otros.

## **FACTORES INMUNITARIOS**

El mejor conocido de los factores que afecta el desarrollo, es la incompatibilidad que puede existir entre los factores Rh fetal y materno. Esto trae como resultado la formación de anticuerpos maternos que en algunas ocasiones llegan a alcanzar el sistema cardiovascular fetal, aglutinando y destruyendo los eritrocitos fetales.

Otro factor que puede afectar el desarrollo es la supresión inmunitaria de tejidos u órganos individuales, mediante el desarrollo de anticuerpos antiórgano o antitejido específicos.

*(Ver gráfica)*



*Gráfica. Ilustración gráfica de las causas de las anomalías congénitas humanas. Nótese que las causas de la mayoría de las anomalías son desconocidas y el 25% de ellas están causadas por una combinación de factores genéticos y ambientales (herencia multifactorial).*

## TIPOS DE DEFECTOS

Es importante conocer los términos generales que se aplican a las anomalías, por lo que aclararemos la definición de estos términos con el fin de entender mejor los tipos de defectos.

### Agenesia

Se refiere a la ausencia de una estructura u órgano. Puede ser resultado de la falta de la aparición del primordio durante el desarrollo o por su degeneración precoz previa al nacimiento.

### Interrupción del desarrollo

En estos casos el primordio de una estructura u órgano si aparece, pero no llega a crecer lo suficiente y por lo tanto permanece en diferentes grados en estado de primordio. Dentro de los tipos de interrupción podemos encontrar los siguientes:



- *Hipoplasia*. Es una alteración que se caracteriza por un crecimiento inadecuado (disminución en el número de las células) en masa y forma.
- *Retención de condiciones primitivas*. Este tipo de defecto puede complicar estructuras viscerales o somáticas. Como ejemplo de este tipo de defecto que afectan vísceras encontramos la atresia duodenal, el útero bicorne y la fístula retrovaginal. Cuando son afectadas estructuras somáticas, estos defectos se presentan como defectos de la línea media, debido a una falta de fusión de los primordios bilaterales, (paladar hendido, hernia umbilical y esternón bífido).
- *Incapacidad de sufrir una atrofia normal*. Se refiere a la retención de las estructuras que normalmente se obliteran o desaparecen durante la vida embrionaria o fetal.
- *Insuficiencia para consolidar*. Cuando existe este defecto se encuentran órganos lobulados o accesorios, que pueden complicar a cualquiera de aquellos órganos que se forman por la ramificación de un primordio o proliferación de su masa.
- *Migración incompleta*. Se refiere a los órganos que normalmente sufren un cambio de posición y no lo hacen.
- *Fusión anormal o fisión*. Cuando ocurre la fusión de órganos bilaterales normalmente separados. En algunas ocasiones ocurre la fisión del primordio de un órgano que da como resultado la duplicación de ese órgano.
- *Exceso de desarrollo*. Cuando en algunas ocasiones se forman estructuras extras. Al parecer se debe a la replicación de primordios ya existentes.

## CONSIDERACIONES CLINICAS

La mayor parte de las malformaciones congénitas de cabeza y cuello ocurren entre el vigésimo día de desarrollo y la duodécima semana, período en el cual hay mayor susceptibilidad.

La más frecuente de las anomalías congénitas de la cara es el labio fisurado, que con frecuencia se asocia con paladar fisurado.

### FISURAS FACIALES

Entre las fisuras faciales se encuentran las fisuras de labio y paladar. Los grados de fisura son muy variables, pueden ser bilateral o unilateral y completa o incompleta, La variación depende, en su mayor parte, de los diferentes grados de mesénquima en los procesos faciales, ya que no se encuentra en cantidad suficiente, lo que impide el contacto y la fusión normal de los procesos. Como ya se ha mencionado, existen variaciones de fisuras, entre estas encontramos las siguientes (*fig. 3.1*):

**Fisura labial.** Se da por la falta de fusión de los centros maxilar y premaxilar (proceso nasal medio). Esta falta puede ser uni o bilateral.

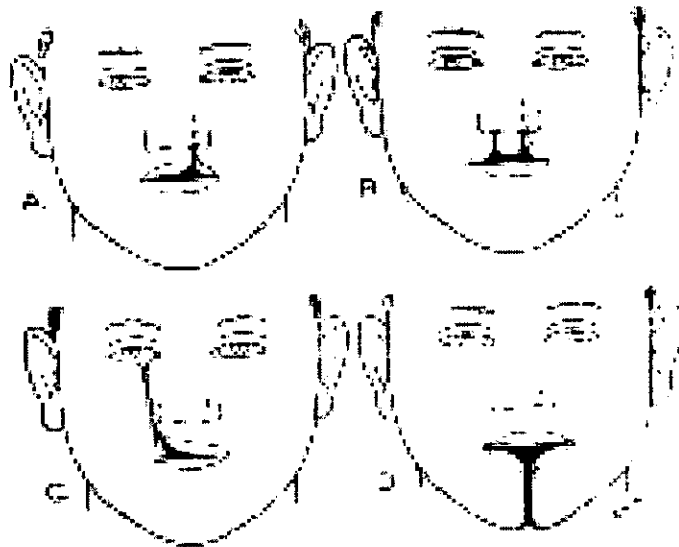
**Fisura labial y palatina.** Puede ser unilateral o bilateral. Afectan tanto al labio como al paladar. La fisura palatina puede ser producida por diferentes agentes químicos y por otro tipo de factores que afectan al embrión. El efecto que tienen estos agentes es que retardan o impiden la elevación de las láminas palatinas. Sin embargo, en otros casos se retarda el propio crecimiento de las láminas, de manera que aún cuando se produzca la elevación, éstas son demasiado pequeñas y no alcanzan a establecer contacto (*fig 3.2*).

**Fisura palatina (paladar secundario).** Constituye después de la fisura de paladar primario, la malformación facial más frecuente. Este tipo de fisura incluye la úvula fisurada (fig 3.3). El mecanismo que sigue esta malformación es el descrito anteriormente.

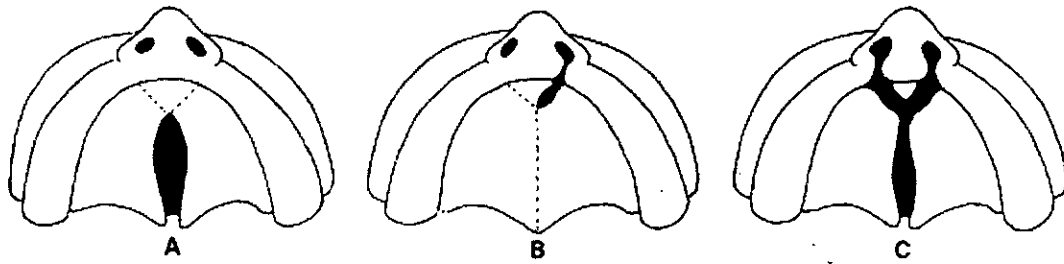
**Fisura facial oblicua.** Se da como resultado de la persistencia del surco nasolagrimal entre los procesos nasales laterales y el proceso maxilar (fig. 3.1).

**Fisura facial lateral.** Se debe a la falta de unión del proceso maxilar y el arco mandibular.

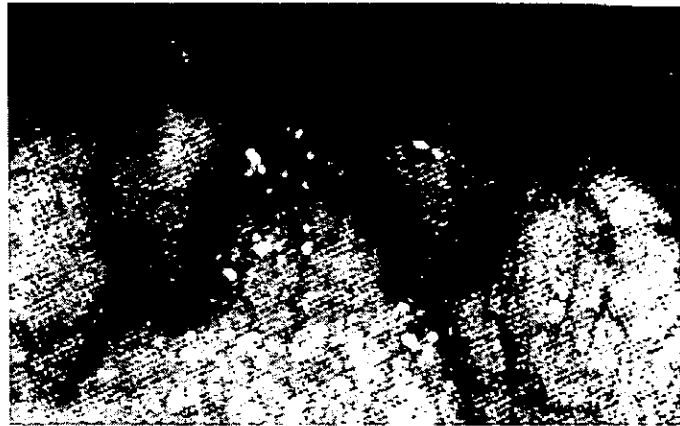**Fisura mandibular.** Se da en la línea media, y se produce por la falta de fusión de los procesos mandibulares (fig. 3.1).



**Fig. 3.1.** Anomalías en el desarrollo de la cara. **A** : labio fisurado unilateral ; **B** : labio fisurado bilateral ; **C** : fisura facial oblicua ; **D** : fisura facial media del labio inferior y mandíbula.



*Fig. 3.2. Paladar fisurado. A : Medial. B : Lateral. C : Completo*



*Fig. 3.3. Paladar blando parcialmente fisurado, úvula bifida.*

## **MICROSOMÍA HEMIFACIAL**

Se encuentra ocupando el tercer lugar entre las malformaciones faciales más comunes. Por lo general el defecto es unilateral y los individuos afectados presentan subdesarrollo y anomalías de la articulación temporomandibular, el oído medio y externo, así como de la glándula parótida y músculos de la masticación.

Se cree que esta anomalía se da como resultado de hemorragia en el punto de fusión entre las arterias carótida externa y del estribo. Otro tipo de microsomía hemifacial se da como parte del síndrome de la talidomida.

## FOSITAS LABIALES

Son pequeñas fositas que se presentan a cada lado de la línea media del labio inferior, y se deben a la persistencia de las fositas labiales inferiores.

## ANOMALIAS LINGUALES

**Glositis romboidal media.** Se le considera como resultado de la persistencia del tubérculo impar y clínicamente se presenta como una zona romboidal lisa, enrojecida y desprovista de papilas en la línea media por delante del agujero ciego (*fig. 3.4*).

**Lengua bífida.** Se debe a la falta de fusión entre las dos prominencias linguales laterales (*fig. 3.5*).

**Aglosia.** Es la falta congénita de la lengua.

**Microglosia y macroglosia.** Se le denomina a la lengua anormalmente pequeña, y al aumento anormal de tamaño de la lengua respectivamente (*fig. 3.6*).

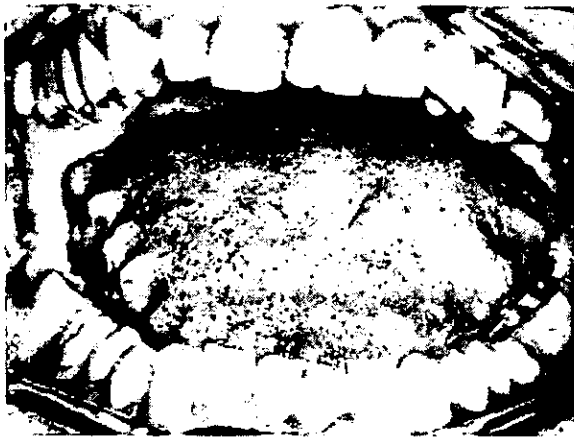**Anquiloglosia.** En este caso la lengua, no se ha separado del piso de la boca. En la variante más común de anquiloglosia, el frenillo llega hasta la punta de la lengua (*fig. 3.7*).



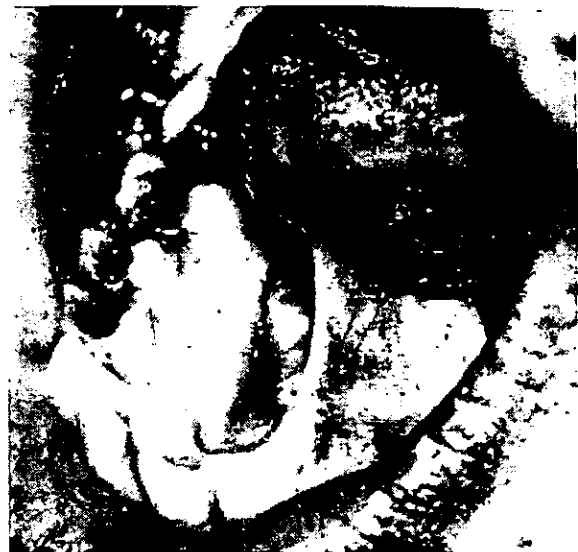**Fig. 3.4.** *Atrofia papilar central de la lengua (glositis romboidea media). Fue producida por una infección de candida albicans. Desapareció con un tratamiento a base de mycostatin.*



*Fig. 3.5. Lengua bífida*



*Fig. 3.6. Macroglosia ; los bordes festoneados de lengua corresponden a los espacios interdientales durante la oclusión y están formados por tejido lingual.*



*Fig. 3.7. Anquiloglosia, con adherencia de un frenillo lingual ancho cerca de la punta de la lengua. La lengua está totalmente hacia el paladar.*

## ANOMALIAS DENTALES

En algunas ocasiones el neonato presenta los llamados **dientes del nacimiento**, por lo general son los incisivos inferiores. En estos casos la formación es anormal y poseen escaso esmalte.

También se pueden presentar anomalías de **número, tamaño y forma**. Los dientes pueden resultar manchados por algunas sustancias como la tetraciclina o presentar defectos del esmalte y la dentina, lo cual a menudo se debe a la deficiencia de vitamina D.

## QUISTES DEL DESARROLLO

Algunos quistes se producen por la presencia de restos epiteliales en las líneas de unión de los procesos faciales o bucales.

**Quistes cervicales.** Pueden tener su origen en restos de epitelio en el área del segundo arco branquial. Generalmente se dispone lateralmente en el cuello.

**Quiste del conducto tirogloso.** Se produce en cualquier sitio del recorrido del conducto. Se localiza con mayor frecuencia en la línea media o próxima a ella.

**Quiste globulomaxilar.** Se origina en restos epiteliales que se encuentran entre los procesos nasomedial y nasolateral.

**Quistes nasolabiales.** Se pueden formar a partir del epitelio del conducto nasolagrimal. Sin embargo, es probable que deriven de la excesiva proliferación epitelial que normalmente, durante la vida embrionaria, taponea los orificios nasales. Este tipo de quistes se originan en la base del ala de la nariz y provocan una prominencia en el vestíbulo bucal y la base del labio superior.

**Quistes primordiales.** Se originan a partir de un germen dentario. Por lo general del tercer molar.

### **SÍNDROME DE TREACHER COLLINS (DISOSTOSIS MANDIBULOFACIAL)**

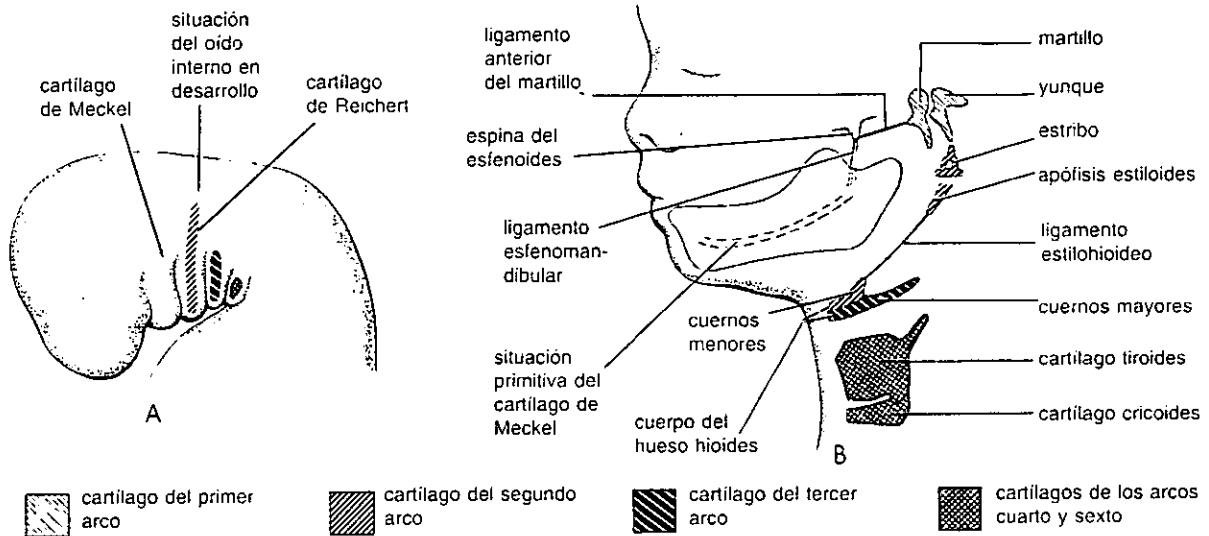
Es un trastorno hereditario de carácter autosómico dominante, y puede ser tan común como la microsomía hemifacial. Consiste en el subdesarrollo de los tejidos que derivan de los procesos maxilar, mandibular y hioideo. Con frecuencia el oído externo y medio son defectuosos, y en algunas ocasiones se encuentran fisuras de paladar secundario. Este trastorno puede deberse a dosis excesivas de vitamina A (*fig. 3.8*).



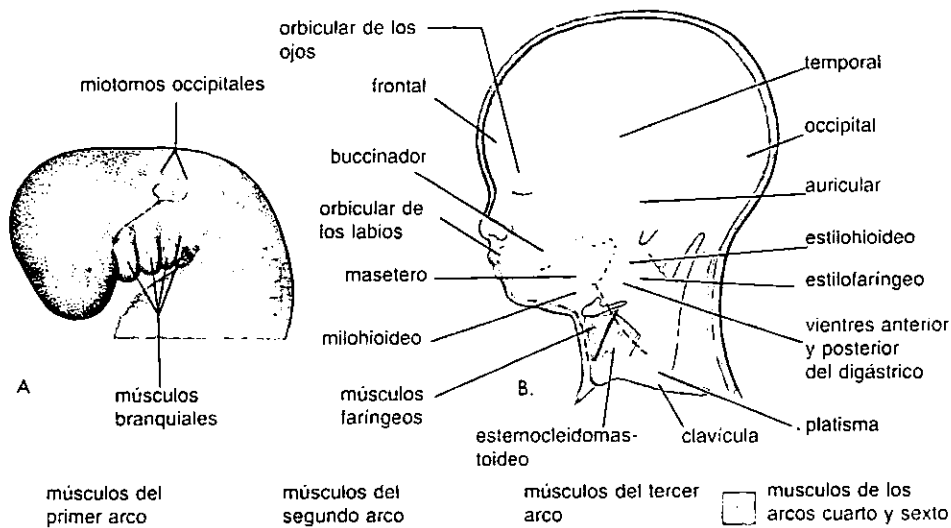
*Fig. 3.8. Micrognacia, retracción de la mandíbula, implantación baja de orejas malformadas, y malformación ocular en un paciente con síndrome de Treacher Collins.*



# ANEXO 1



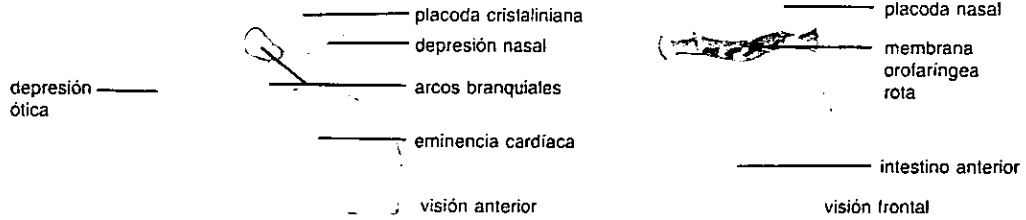
A: Visión lateral esquemática de la región de la cabeza y el cuello de un embrión de cuatro semanas mostrando la localización de los cartilagos en los arcos faríngeos o branquiales. B: Visión similar de un feto de 24 semanas que ilustra los derivados en el adulto de los cartilagos de los arcos. Nótese que la mandíbula se forma por osificación membranosa del tejido mesenquimal que rodea el cartilago de Meckel. (Tomado de Moore KL y Persaud TVN: *The developing human*, 5.ª ed. Philadelphia, WB Saunders, 1993.)



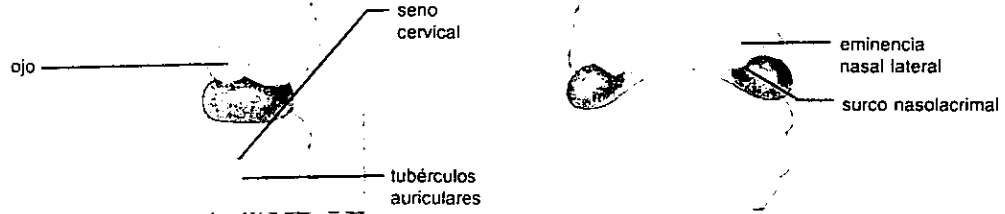
A: Esquema de una visión lateral de las regiones de la cabeza y cuello de un embrión de cuatro semanas mostrando los músculos faríngeos o branquiales. La flecha señala el patrón de los mioblastos (células musculares en desarrollo) desde los miotomos occipitales para formar la musculatura de la lengua. B: Esquema de la cabeza y el cuello de un feto de 20 semanas diseccionado para mostrar los músculos derivados de los arcos faríngeos o branquiales. Se ha quitado parte de los músculos platisma y esternocleidomastoideo para mostrar los músculos más profundos. Nótese que los mioblastos desde el segundo arco branquial emigran desde la región del cuello hasta la cabeza para originar los músculos de la expresión facial. Estos músculos están además inervados por el nervio facial, el nervio del segundo arco. (Tomado de Moore KL y Persaud TVN: *The developing human*, 5.ª ed. Philadelphia, WB Saunders, 1993.)

## ANEXO 2

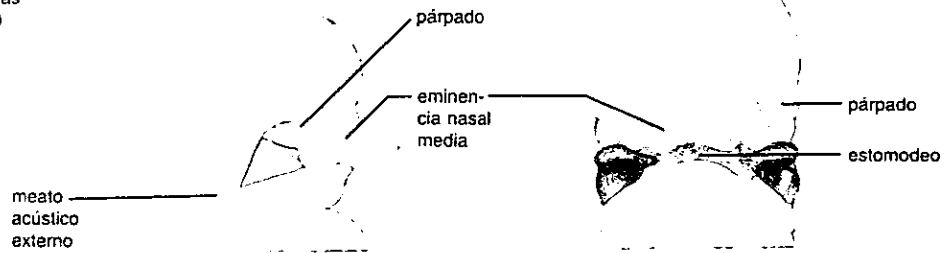
4 semanas  
(28 días)



4 1/2 semanas  
(33 días)



5 semanas  
(40 días)



10 semanas  
(70 días)



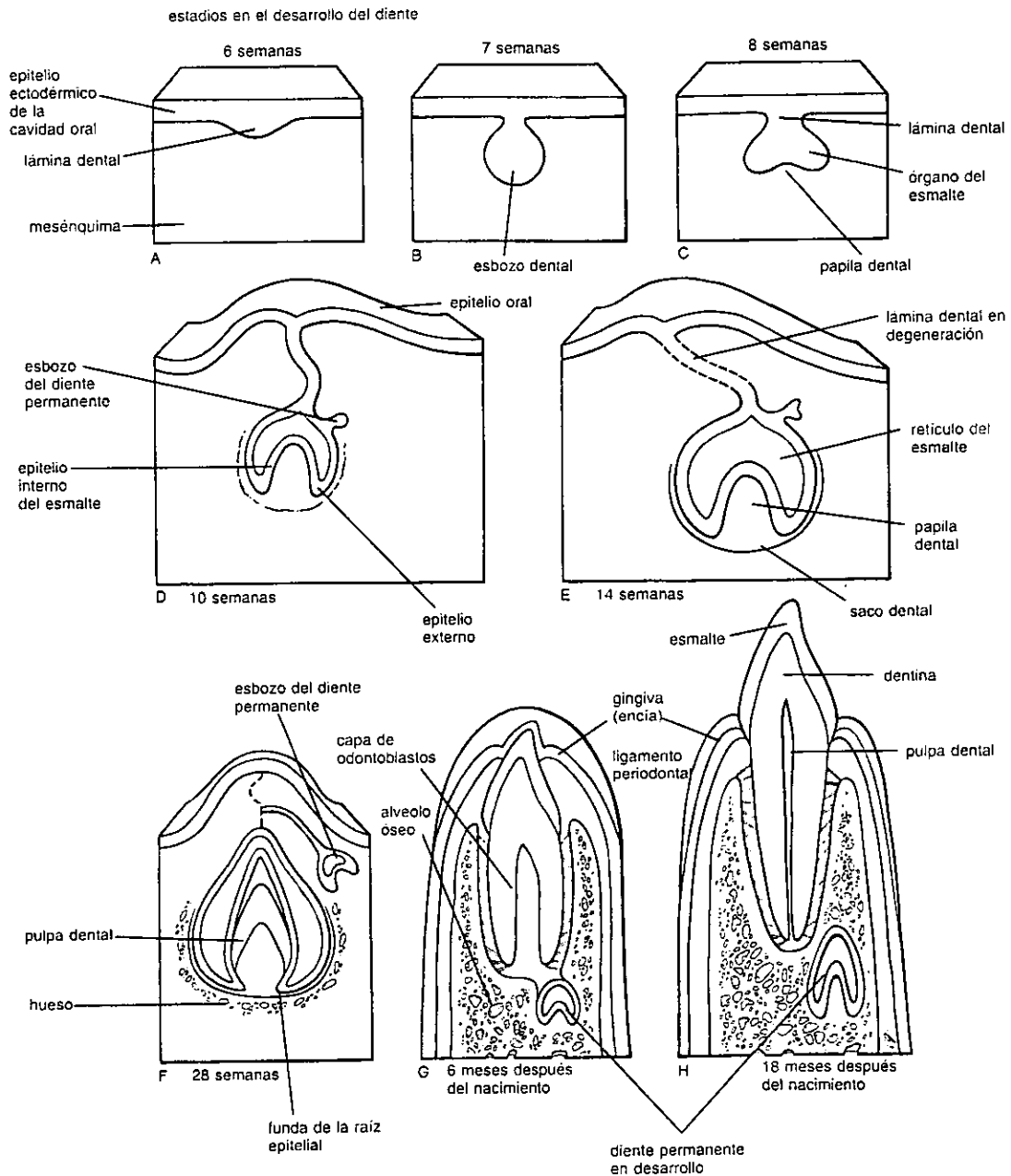
eminencia frontonasal

eminencia maxilar

eminencia mandibular

*Dibujo que ilustra los estadios progresivos del desarrollo de la cara desde la cuarta semana hasta la décima semana del desarrollo.*

## ANEXO 3



*Dibujos esquemáticos de cortes sagitales que muestran estadios sucesivos en el desarrollo y erupción de un diente incisivo. A : seis semanas, mostrando la lámina dental. B : siete semanas, mostrando el esbozo dental desarrollándose, a partir de la lámina. C : octava semanas, mostrando, el estadio de capuchón. D : décima semana, estadio de campana precoz del diente temporal y el estadio de primordio del diente permanente en desarrollo. E : catorce semanas mostrando el estadio de campana avanzada del órgano del esmalte. Nótese que la conexión del diente ( lámina dental) con el epitelio oral está degenerando. F : veintiocho semanas, mostrando las capas del esmalte y dentina. G : seis meses postnatales mostrando un diente incisivo temporal totalmente erupcionado. El diente permanente tiene ahora una corona bien desarrollada.*

## BIBLIOGRAFÍA

- Allan, F. D. Lo esencial de la embriología humana. Ed. El Manual moderno. México, 1973.
- Bhaskar, S. N. Histología bucal de Orban. 11a. ed., Ed. El Prado. México, 1993.
- Blakiston. Diccionario breve de medicina de Blakiston. 3a. ed., Ed. Ediciones Científicas la Prensa Médica Mexicana, S.A. México, 1983.
- Carlson, B. M. Embriología básica de Patten. 5a. ed., Ed. Interamericana Mc. Graw - Hill. México, 1990.
- Davis, W. L. Histología y embriología bucal. Ed. Interamericana Mc. Graw - Hill. México, 1988.
- Hamilton, W. J. Embriología humana : Desarrollo prenatal de la forma y la función. 4a. ed., Ed. Interamericana Mc. Graw - Hill. Buenos Aires, Argentina, 1975.
- Hib, J. Embriología médica. 5a. ed., Ed. Interamericana Mc. Graw - Hill. México, 1992.
- Moore, K. L.; Persaud, T.V.; Shiota. Atlas de embriología clínica. Ed. Médica Panamericana. México, 1994.
- Moore, K. L. Embriología médica. 4a. ed., Ed. Interamericana Mc. Graw - Hill. México, 1989.

**ESTA TESIS NO DEBE  
SALIR DE LA BIBLIOTECA**

Regezi, J. Patología bucal. Ed. Interamericana Mc. Graw - Hill. México, 1991.

Sadler, T. W. ; Langman. Embriología médica. 7a. ed., Ed. Médica Panamericana. México, 1995