

318322

11

24



UNIVERSIDAD LATINOAMERICANA

Escuela de Odontología
INCORPORADA A LA UNIVERSIDAD NACIONAL
AUTONOMA DE MEXICO

COMPLICACIONES QUIRURGICAS EN LA
EXODONCIA Y LIGADURA DE CANINOS
RETENIDOS SUPERIORES

T E S I S

Que para obtener el Título de
CIRUJANO DENTISTA

presenta

Romelia Eleuterio Michua

México, D.F.

1997 **8**

TESIS CON
FALLA DE ORIGEN

257087



Universidad Nacional
Autónoma de México



UNAM – Dirección General de Bibliotecas Tesis Digitales Restricciones de uso

DERECHOS RESERVADOS © PROHIBIDA SU REPRODUCCIÓN TOTAL O PARCIAL

Todo el material contenido en esta tesis está protegido por la Ley Federal del Derecho de Autor (LFDA) de los Estados Unidos Mexicanos (México).

El uso de imágenes, fragmentos de videos, y demás material que sea objeto de protección de los derechos de autor, será exclusivamente para fines educativos e informativos y deberá citar la fuente donde la obtuvo mencionando el autor o autores. Cualquier uso distinto como el lucro, reproducción, edición o modificación, será perseguido y sancionado por el respectivo titular de los Derechos de Autor.

A mis Padres, **Max** y **Lucy** dedico este trabajo, su cariño es fortaleza y su presencia permanente es respaldo, los cuales he tenido a lo largo de mi ser, les agradezco por darme las armas suficientes para defenderme y valerme por mi misma para continuar mi camino. Su enseñanza y ejemplo en el trabajo me dejo claro que todo lo que uno quiere alcanzar, debe ser una lucha continua para conseguirlo. Expreso con orgullo y admiración que son mis grandes amigos, que siento por ellos un inmenso amor, además de la dicha de ser su hija que recibe lo mejor de ellos por su inagotable amor por la vida, manifestándolo siempre en su trabajo honrado y respetable.

Por todo Gracias.

A Yon por ser el ejemplo a seguir, cariño y paciencia para conmigo, siendo amigo fiel y consejero, enseñándome a continuar a pesar de las dificultades que la vida nos presenta. En mis pensamientos y oraciones siempre estará, y pase lo que pase estaremos juntos.

A Dios ¡como te quiero, oh señor fuerza mía!

el señor es mi roca, mi fortaleza y mi libertador

¡oh mi Dios! ¡roca en que me refugio, mi escudo, mi fuerza y
mi salvación!

A mis Maestros por el apoyo, consejo y comprensión, su conocimiento y experiencia compartida será el ejemplo que habré de seguir para conducirme con empeño y dedicación, gracias a todos.

CONTENIDO

Pag.

Introducción

Capítulo I

Marco Teórico

- | | |
|--|----|
| 1. Definición | 7 |
| 2. Etiología | 8 |
| 3. Incidencia | 12 |
| 4. Accidentes provocados por dientes incluidos (caninos) | 14 |

Capítulo II

Importancia del Canino

- | | |
|--|----|
| 1. Anatomía del maxilar superior | 16 |
| 2. Anatomía del canino superior | 18 |
| 3. Desarrollo y posición normal de los caninos en el maxilar | 19 |
| 4. Clasificación | 21 |

Capítulo III

Relación Cirujano - Ortodoncista

- | | |
|---|----|
| 1. Indicaciones y contraindicaciones quirúrgicas y ortodónticas | 26 |
| 2. Historia clínica | 28 |
| 3. Estudios radiográficos | 33 |

Capítulo IV

Tratamiento Transoperatorio

- | | |
|---|----|
| 1. Plan de tratamiento quirúrgico | 35 |
| 2. Técnica quirúrgica | 36 |
| *canino retenido en posición palatina | |
| *canino retenido en posición vestibular | |
| *canino retenido en posición intermedia | |
| *canino retenido en una zona edentula | |
| 3. Técnica ortodóntica (ligadura) | 41 |
| *plan de tratamiento ortodóntico | |
| *ligadura simple | |
| *doble ligadura | |
| *ligadura por medio de alambre | |

- *ligadura en cincho
- *ligadura transcoronaria
- *poste cementado
- *poste de fricción unitek
- *poste atornillado de rosca o tms
- *poste de tracción para dientes retenidos

Capitulo V
Complicaciones Postoperatorias y Transoperatorias

1. Manejo del paciente	47
2. Medidas físicas	47
a) Control del sangrado posoperatorio	
b) Reposo	
c) Tabaquismo	
d) Frio	
e) Calor	
f) Dieta	
g) Higiene oral	
3. Complicaciones postoperatorias	50
a) Hemorragia	
b) Osteítis alveolar (alvéolo seco)	
c) Edema	
d) Dolor	
4. Complicaciones transoperatorias	55
a) Luxación de piezas contiguas	
b) Perforación de seno	
c) Perforación del piso de la fosa nasal	
d) Osteotomías amplias	
Conclusiones	59
Bibliografía	60

INTRODUCCION

La mayoría de los cirujanos dentistas, en los casos en que se presente un canino retenido (maxilar superior), no toma en cuenta la importancia del canino por su valor estético, así como por el valor que tiene como diente pilar dentro de la cavidad oral del paciente.

Por lo general, única y exclusivamente se dedica a la extracción del diente. El cirujano dentista deberá obtener con detalle todo lo relacionado con el caso del diente a tratar, en este caso, el canino retenido.

Comenzamos por tener una historia clínica del paciente, un diagnóstico clínico referente al diente retenido, como es la etiología causante de la retención, el tipo de clasificación en el que se encontraría tal diente y por último, un estudio radiográfico para comprobar o descartar el diagnóstico clínico, elaborar el plan de tratamiento adecuado y obtener la posición correcta del diente retenido (canino).

También es importante considerar si el canino retenido está indicado para ser tratado ortodónticamente después de la exposición quirúrgica llevándolo a una posición estética y funcional dentro de la cavidad oral o únicamente se estaría indicado para su extracción.

Todo esto nos traerá como resultado, el obtener medidas preventivas para evitar procesos patológicos provocados por el diente y obtener así éxito en nuestro tratamiento Quirúrgico-Ortodóntico o simplemente quirúrgico.

CAPITULO I

Marco Teórico

1. Definición

Se denomina 'Diente Retenido (Diente Incluido) a aquellos que una vez llegada la época normal de erupción, queda total o parcialmente en los maxilares, manteniendo la integridad de su saco pericoronario fisiológico.

La retención dentaria puede presentarse en dos formas:

El diente está rodeado por tejido óseo (Retención Intraósea) ó el diente está cubierto por la mucosa gingival (Retención Subgingival).

INCLUSION PARCIAL:	Es el diente cuya erupción es incompleta, clínicamente es visible, pero a menudo su posición es anormal o se halla cubierta por tejido blando o hueso.
INCLUSION OSEA COMPLETA:	Es el diente que se halla totalmente en el hueso de los maxilares.
INCLUSION OSEA PARCIAL:	Es un diente parcialmente cubierto con hueso; puede presentar una inclusión completa de tejido blando y una inclusión ósea parcial.
INCLUSION POTENCIAL:	Es un diente no erupcionado que conserva el potencial para erupcionar, pero que con toda probabilidad ocupará al salir, una posición y funciones anormales debido a la obstrucción.

Cualquiera de los dientes temporales, permanentes o supernumerarios pueden quedar retenidos en los maxilares.

2. Etiología

Causas Locales de Retención

Según Berger:

1. Irregularidad en la posición y presión en un diente adyacente.
2. La densidad del hueso que lo cubre.
3. Falta de espacio en los maxilares poco desarrollados.
4. Indebida retención de los dientes primarios.
5. Pérdida prematura de los dientes primarios.
6. Enfermedades adquiridas tales como necrosis debida a la infección o abscesos, cambios inflamatorios en el hueso por enfermedades exantémicas en los niños.

Según Dewell:

1. Los huesos del paladar duro ofrecen mayor resistencia que el hueso alveolar a la erupción de los caninos mal ubicados hacia lingual.
2. La mucosa que cubre el tercio anterior del paladar está sujeta a repetidos esfuerzos y presiones durante la masticación, por lo cual se vuelve gruesa, densa y resistente. Está adherida más firmemente a la estructura ósea que ningún otro tejido blando de la cavidad bucal.
3. La erupción de los dientes depende hasta cierto punto de un aumento asociado al desarrollo apical. Estos ayudan a la erupción de los caninos, esta disminuida porque su raíz se halla normalmente formada en el momento de la erupción como la de cualquier otro diente permanente.
4. Cuando más grande es la distancia que un diente debe recorrer desde su punto de desarrollo, hasta el de oclusión tanto mayores son las posibilidades de que se desvíe de su curso normal y se produzca la retención consiguiente, el canino debe recorrer, tanto menores son las posibilidades de retención.
5. Durante el desarrollo, la corona de los caninos permanentes está colocada por lingual, del largo ápice de la raíz de canino primario. Cualquier cambio en la posición o condición de éste último causado por caries o pérdida prematura de los molares primarios, se refleja a lo largo de su altura completa hasta el extremo de la raíz, pudiendo causar fácilmente una desviación en la posición y dirección del crecimiento del germen del canino permanente.

6. Reabsorción retardada de las raíces de los caninos primarios.
7. Los caninos son los últimos dientes anteriores en erupcionar, por lo cual, están expuestos a las influencias ambientales desfavorables.
8. Los caninos erupcionan entre dientes que ya están en oclusión y entran en competencia por el espacio con los segundos molares, generalmente también en erupción.
9. El canino esta precedido por un canino primario, cuyo diámetro mesio-distal es mucho menor que el permanente.

Causas Sistemicas de Retención.

Las retenciones se encuentran a veces en donde no existen condiciones locales presentes.

En estos casos hay, según Berger:

a) Causas Prenatales

1. Herencia
2. Mezcla de Razas

b) Causas Post-Natales, Todas las causas que pueden interferir en el desarrollo del niño, tales como:

1. Raquitismo
2. Anemia
3. Tuberculosis
4. Disendocrinas
5. Desnutrición

c) Condiciones Raras:

1. Disostosis Cleidocraneal
2. Oxicefalea

3. Progeria
4. Acondroplasia
5. Paladar Fisurado

DISISTOSIS CLEIDO:	Es una condición congénita muy rara en la cuál se observa osificación defectuosa de los huesos craneales, ausencia completa o parcial de las clavículas, recambio dentario retardado, dientes permanentes no erupcionados y dientes supernumerarios rudimentarios.
OXICEFALEA:	Es la llamada "cabeza cónica", en la cual la parte superior de la cabeza es puntiaguda.
PROGERIA:	Representa envejecimiento prematuro, caracterizado por estatura pequeña, ausencia de vello facial y púbico, piel arrugada cabello gris y el aspecto facial, actitudes y maneras de anciano.
ACONDROPLASIA:	Es una enfermedad del esqueleto que se inicia en la vida fetal y produce una forma de enanismo, en estas condiciones, el cartilago no se desarrolla normalmente.
PALADAR FISURADO:	Es una deformidad por una congénita en la línea media

Por consecuencia de estos factores, el canino es el tercero en frecuencia de los dientes retenidos.

Rohner demostró que los caninos superiores retenidos son más frecuentes que los inferiores. La retención por palatino es tres veces más frecuente que por vestibular.

La mayoría de los casos de retención se encuentra en el sexo femenino a causa de que los huesos del cráneo y los maxilares son, por término medio, más pequeños que los del hombre.

El canino inferior, en contraste con el superior, presenta menos resistencia y cuando se presenta, lo hace generalmente por vestibular y muy rara vez por lingual.

Del mismo modo, también se pueden clasificar las razones por las cuales el diente no hace erupción de la siguiente manera:

1. Razones Embriológicas

La ubicación especial del germen dentario en sitio muy alejado del normal de erupción por razones mecánicas, el diente originado por tal germen está imposibilitado de llegar hasta el borde alveolar. El germen dentario puede hallarse en su sitio, pero en una angulación tal, que al calcificarse el diente y empezar el trabajo de erupción, la corona toma contacto con un diente vecino erupcionado; este contacto constituye verdadera fijación del diente en erupción en posición viciosa.

Sus raíces ya desarrolladas no tienen la fuerza impulsiva para lograr colocar al diente en un eje que le permita erupciones normalmente.

RADASCH (1927) Afirma que los factores etiológicos de las inclusiones, son exclusivamente de carácter embriológico, sostiene que la inclusión se produce por trastornos de las relaciones afines que normalmente existen entre el foliculo dentario y la cresta alveolar, durante las diversas fases de su evolución. Los cambios que sufren estas estructuras se producen como consecuencia de alteraciones en la formación del tejido óseo y que hace desplazar al foliculo dentario.

2. Obstáculos Mecánicos

a) Falta de Espacio:

El canino superior tiene un germen situado en lo más elevado de la fosa canina. Completada la calcificación del diente y en maxilares de dimensiones reducidas, no tiene lugar para ir a ocupar su sitio normal en la arcada. Se lo impiden el incisivo lateral y el premolar ya erupcionados.

GOLDSMITH (1931) Afirma: El canino se halla alto en el maxilar cuando los premolares van a hacer erupción. En ese momento, los incisivos se hallan implantados en su posición del plano frontal. El canino temporal, que debe mantener el espacio para su sucesor permanente, es muy angosto para retener el espacio necesario mesio-distal. La presión mesial del segundo premolar en su erupción, es transmitida de un diente a otro, hasta el canino desiduo causando su acuñaamiento o retardando su retención por un período de tiempo considerable, aun estando su raíz casi absorbida, esta situación origina una contracción parcial de esta zona donde desciende el canino causando desviación hacia su posición normal.

b) Hueso de tal condensación, que no puede ser vencido por trabajo de erupción.

c) Impedimentos que se oponen a la normal erupción pueden ser:

Dientes vecinos que por extracción prematura del temporal han acercando sus coronas, constituyendo un obstáculo mecánico a la erupción del permanente, posición viciosa de un diente retenido que choca contra las raíces de los dientes vecinos.

- d) Diversos elementos patológicos pueden oponerse a la erupción dentaria normal, dientes supernumerarios, tumores odontogénicos.

Damonte presentó en el Tercer Congreso Odontológico Latinoamericano, varios casos de dientes retenidos por la presencia de dientes supernumerarios.

Los odontomas constituyen un impedimento mecánico de la erupción dentaria. Por otra parte, un quiste puede rechazar o incluir profundamente al diente que se encuentra en su camino, impidiendo su erupción.

3. Incidencia

Cualquier diente queda retenido, pero unos tiene mayor predisposición que otros para hacerlo.

La incidencia o frecuencia con la que se presentan las retenciones van en relación con los dientes que tienen su aparición tardía. Por lo general, los dientes retenidos provocan trastornos patológicos y parodontales, sin embargo los hay que no provocan ningún efecto patológico.

Los dientes que se retienen con mayor frecuencia son:

- *El primer lugar, los terceros molares inferiores.
- *Segundo lugar, los terceros molares superiores
- *Tercer lugar, los caninos superiores.
- *Cuarto lugar, los caninos inferiores.
- *Quinto lugar, los premolares inferiores.
- *Sexto lugar, los premolares superiores.
- *Séptimo lugar, incisivos superiores e inferiores.
- *Y por último, los molares superiores e inferiores.

En lo que compete a este estudio con respecto a los caninos superiores retenidos: Son más frecuentes las retenciones unilaterales que las bilaterales.

Es tres veces más frecuente en mujeres que en hombres, la causa de esto es por el menor tamaño de los maxilares y por que la formación de los caninos en las mujeres tiene una terminación más precoz, por lo que el canino permanece mayor tiempo dentro del hueso.

En las mujeres es más frecuente del lado izquierdo. El canino superior queda retenido más que el inferior en una proporción de 20 a 1.

Cuando la retención es en la arcada inferior, es más frecuente que sea por vestibular.

En la retención del canino superior, la retención palatina es más frecuente que la vestibular en una porción de 3 a 1, porque cuando la raíz del canino está en formación, su corona esta colocada hacia el paladar con respecto a la raíz del canino primario.

Cuando la retención es palatina, es más frecuente la posición inclinada, luego la horizontal y por último la vertical.

Cuando la retención es vestibular, es más frecuente la posición vertical, luego la inclinada y por último la horizontal.

De cada 100 casos, uno presenta caninos retenidos. Es sumamente raro que un canino temporal quede retenido.

Los dientes retenidos pueden estar o no en ectopía. Los caninos superiores retenidos por lo general están ectópicos.

Las técnicas para la extracción o para la tracción ortodóntica de los caninos retenidos es más frecuentemente usadas en jóvenes de 12 a 16 años.

Según las estadísticas de Bertin Cieszynski, la frecuencia que corresponde a los dientes retenidos es la siguiente:

Tercer molar inferior 35%

Canino superior 34%

Tercer molar superior 9%

Segundo premolar inferior 5%

Canino inferior 4%

4. Accidentes provocados por dientes incluidos

Todo diente retenido es susceptible de producir trastornos de diversas índoles, a pesar de que muchas veces pasan inadvertidos y no ocasionan ninguna molestia al paciente portador.

Estos accidentes pueden ser clasificados en:

1. ACCIDENTES MECANICOS:

Los dientes retenidos actúan mecánicamente sobre los dientes vecinos, pudiendo producir trastornos que se traducen sobre su colocación normal en el maxilar y en su integridad anatómica.

a) Trastornos sobre la colocación normal de los dientes:

El trabajo mecánico del diente retenido en su intento de desoclusión produce desviaciones en la dirección de los dientes vecinos y aun en trastornos a distancia, como el que produce el tercer molar sobre el canino e incisivos, a los cuales desvía de su dirección normal, produciendo entrecruzamientos de dientes y conglomeraciones antiestéticas.

b) Trastornos sobre la integridad anatómica del diente:

La constante presión que el diente retenido o su saco dentario ejerce sobre el diente vecino, se traduce por alteraciones en el cemento en la dentina y aun en la pulpa de los dientes vecinos. Como complicación de la invasión pulpar puede haber procesos periodonticos de diversa índole, de diferente intensidad e importancia.

c) Trastornos Protéticos:

Así denomina Maurel de un modo significativo a los trastornos de índole protética que originan en múltiples ocasiones de los dientes retenidos. Tenemos la confirmación de estos trastornos con innumerables casos, los cuales pueden concretarse como sigue:

Pacientes portadores de aparatos protéticos advierten que sus prótesis basculan en la boca y no se adaptan con la comodidad a que estaban acostumbrados.

Un examen clínico descubre una protuberancia en la encía y una radiografía aclara el diagnóstico de una retención dentaria. El diente en su trabajo de erupción, cambio de arquitectura del maxilar con las naturales molestias.

2) ACCIDENTES INFECCIOSOS:

Estos accidentes están dados en los dientes retenidos por la infección de su saco pericoronario. La infección de este saco puede originarse por distintos mecanismos y por distintas vías.

- a) Al hacer erupción el diente retenido, su saco se abre espontáneamente al ponerse en contacto con el medio bucal.
- b) El proceso infeccioso puede producir una complicación apical o periodóntica de un diente vecino.
- c) La infección del saco puede originarse por vía hemática, la infección del saco folicular se traduce por procesos de distinta índole, tales como:

Inflamación local, absceso y fistula, por consiguiente osteitis y osteomielitis, adenoflemones y estados sépticos generales.

3) ACCIDENTES NERVIOSOS:

Los accidentes nerviosos producidos por los dientes retenidos son frecuentes.

La presión que ejerce sobre los dientes vecinos, sobre sus nervios o sobre troncos mayores, es posible que origine algías de intensidad, tipo y duración variable (neuralgias del Trigémino).

CLASERMAN observó en un caso de ataques epilépticos que se repetían con frecuencia y que iban precedidos por dolores en la región nasal, como desaparecían después de la extracción de un diente retenido.

4) ACCIDENTES TUMORALES:

Tumores de origen dentario o quistes dentígeros tienen su origen indudable en la hipergénesis del saco folicular a expensas del cuál se originan.

Todo diente retenido es un quiste dentígero en potencia. Los dientes portadores de tales quistes migran del sitio primitivo de iniciación del proceso, pues el quiste en su crecimiento rechaza centrifugamente al diente originador.

5) MALOCLUSION TRAUMATICA:

También hay dientes o retenidos que no causas trastornos y esto sucede con los que presentan la localización intraósea, se pueden formar quistes dentígeros que finalmente se vuelven destructores.

CAPITULO II

Importancia del Canino

1. Anatomía del maxilar superior

Ninguna intervención quirúrgica sería posible si no se conociera y estudiara previamente la región a intervenir. Es necesario conocer la forma, la estructura y las relaciones que presenta la zona a intervenir con otras estructuras vecinas.

El maxilar está formado por dos huesos, uno derecho y otro izquierdo, unidos entre sí por su cara interna.

Presenta una forma parecida a la cuadrangular.

Consta de las siguientes partes:

*Dos caras: una interna y otra externa

*Tres Apófisis: Piramidal o Ascendente

Palatina

Alveolar

*Una Cavidad: El Seno Maxilar

Cara interna

Se articula con el maxilar del lado opuesto y con los huesos propios de la nariz.

En la parte inferior presenta la Apófisis Palatina, de forma cuadrangular, de posición horizontal y que forma con su cara superior parte del piso de las fosas nasales.

En la cara posterior se articula con el hueso palatino, con el que forma la bóveda palatina.

El borde anterior de la Apófisis palatina se forma la espina nasal anterior y por detrás de ésta, hay un surco que al unirse con el maxilar del lado opuesto se forma el conducto palatino anterior, por donde pasan el nervio esfenopalatino o nasopalatino y la arteria del mismo nombre.

Cara externa

Para su estudio se divide en tres partes:

- a) Superior u orbitaria
- b) Anterior o bucal
- c) Posterior o pterigomaxilar

a) Superior u Orbitaria: Forma con el hueso malar la mayor parte del piso de la órbita. Es atravesando de atrás a adelante por el conducto suborbitario, el cual se convierte en agujero suborbitario a llegar a la cara anterior o bucal por donde sale el nervio suborbitario. Nervio que algunos autores proponen anestésiar para hacer la exposición de los caninos retenidos.

b) Anterior o Bucal: Presenta la eminencia canina, que da la expresión facial bucal.

Esta limitada anteriormente por la fosa mirtiforme, donde se inserta el músculo mirtiforme.

Por detrás y arriba de la eminencia canina esta la APOFISIS PIRAMIDAL que articula con el hueso malar.

Entre el agujero suborbitario y la eminencia canina está la fosa canina.

Del piso del conducto suborbitario salen los conductos dentarios anteriores que terminan en los alvéolos de los incisivos y de los caninos.

c) Posterior o Pterigomaxilar: Formada por la tuberosidad del maxilar, la cual forma la pared anterior de la fosa pterigomaxilar La tuberosidad del maxilar enfrente del borde anterior de la apófisis pterigoides.

En la tuberosidad del maxilar están los agujeros dentarios posteriores y las arterias que terminan en los alvéolos de los molares.

LA APOFISIS ALVEOLAR: Se encuentra en el borde inferior de los maxilares, presenta unas cavidades que son los alvéolos dentales, que alojan las raíces de los dientes. El fondo de los alvéolos esta perforado para dar paso al paquete vasculonervioso de cada diente.

El borde alveolar, la parte anterior de la apófisis palatina y la base de la apófisis ascendente están formados por hueso esponjoso este es el tipo de hueso en el que los caninos superiores suelen quedar retenidos.

SENO MAXILAR: Es una cavidad localizada en el centro del hueso. También llamado Antro de Highmore.

2. Anatomía del canino superior

Los caninos son los dientes más importante en las arcadas dentarias. Presentan un lóbulo vestibular medio, el cual está muy desarrollado hacia incisal, lo que forma su única cúspide.

Son las piezas dentarias más estables debido a que tienen la mayor longitud, el mayor espesor vestibulo-lingual ya que presentan surcos de desarrollo longitudinales en las caras mesial y distal de su única raíz, que da mayor anclaje y mayor retención evitando la rotación del diente dentro de su alvéolo.

Gracias a esta eficiente estabilidad aunado a la forma de su corona que permite la autoclisis, son los últimos dientes que suele el hombre perder.

También tiene un gran valor estético; ya que por su anclaje en el hueso forman las prominencias caninas, las cuales ayudan a sostener la musculatura facial dando la expresión natural en los ángulos de la boca.

Su valor funcional es igualmente importante, ya que "amortiguan" la fuerza oclusal que soportan los molares en las excursiones horizontales de la mandíbula.

El canino funcional y morfológicamente es considerado como diente intermedio entre los incisivos y los premolares. Debido a las líneas de fuerza que tienen que soportar en excursiones laterales, el canino es más ancho en sentido vestibulo-lingual aproximadamente 1mm. Respecto a los incisivos y más angosto aproximadamente 1mm en sentido mesio-distal respecto a los mismos.

El canino superior es uno de los últimos dientes en erupcionar a excepción de los segundos y terceros molares. El canino superior presenta el cingulo lingual más marcado que el canino inferior; lo cual representa una ventaja como se verá más adelante, para la colocación de aditamentos de tracción.

En ocasiones el canino inferior alcanza la misma longitud que el canino superior.

La longitud total de los caninos superiores es de 27mms.

La longitud cervico-incisal de la corona es de 10mms.

La longitud de la raíz es de 17mms.

El diámetro mesio-distal de la corona es de 7.5mms.

El diámetro mesio-distal a nivel del cuello es de 5.5mms.

EL diámetro vestibulo-lingual de la corona es de 8.0mms.

El diámetro vestibulo-lingual a nivel del cuello es de 7.0mms

La curvatura de la línea cervical mesial es de 2.5mms.

La curvatura de la línea cervical distal es de 1.5mms.

(Medidas según Russel C. Weeler Y Kraus-Jordan -Adams) (22) y (9) respectivamente).

3. Desarrollo y posición normal de los caninos en el maxilar

El canino superior durante su desarrollo tiene la primera evidencia de calcificación a los 4 o 5 meses, presenta su corona completa entre los 6 y 7 años y erupciona entre los 11 o 12 años, terminando la formación de su raíz hasta los 13 o 15 años.

El movimiento vertical de un diente dentro del hueso maxilar y el desarrollo de la corona es llamada erupción preclínica y el movimiento vertical de un diente en la cavidad bucal es llamada erupción clínica, la cual tiene 2 fases:

*Fase de prefunción: Es el movimiento vertical llevado a cabo en la cavidad bucal.

*Fase de función: Es el movimiento de los dientes para mantener la función.

De lo que se concluye que los caninos superiores deben recorrer mayor distancia en la erupción preclínica debido a su temprana calcificación y a su tardía erupción.

La Dra. Nolla en otro estudio encontró y la terminación de la formación de los caninos no es igual en los hombres que en las mujeres. Citado por el Dr. Wheeler (22). En los hombres queda la corona completamente formada a los 6 años y medio; y la raíz está completa a los 15 años. En las mujeres la formación de los caninos tiene una terminación más precoz, quedando la corona completamente formada a los 5 años con 10 meses y la raíz termina su formación entre los 12 años con 6 meses y los 13 años.

En otro estudio realizado por Schour y Massler concuerdan con Kraus y con R.C. Wheeler en que la raíz del canino está completa entre los 13 y 15 años (9 y 22).

Los caninos ocupan normalmente el tercer lugar dental en la hemiarcada partiendo de la línea media. Ocupan las cuatro esquinas en las arcadas dentales, por lo que se les ha llamado "las piedras angulares" de las arcadas.

Los ejes longitudinales de todos los dientes presentan una inclinación particular tanto mesiodistalmente como vestibulo-lingual, respecto a un plano vertical. En el caso particular de los caninos superiores la inclinación mesio-distal es de 17 grados de inclinación distal y la inclinación vestibulo - lingual es de 16 grados. (Krauss,19) Fig.1



Como se dijo anteriormente, los caninos superiores se desarrollan muy por arriba, por debajo del reborde orbitario y por lo tanto su senda de erupción es muy larga .

Es posible que a causa del gran recorrido que hacen puedan desviarse, erupcionando en dirección más mesial de lo normal. Esto se debe ni a falta de espacio, ni a retención prolongada de dientes primarios, aunque a veces sí es concomitante a estos cuadros.

Si continúa la desviación de la erupción, la corona del diente se dirigirá hacia la línea media ya sea hacia la cara vestibular o la palatina de la raíz del incisivo lateral, la cual lo desvía.

La mayoría migra hacia la cara palatina quedando la corona del canino sin erupciones por detrás del incisivo lateral, o todavía más hacia mesial quedando detrás del incisivo central.

La minoría restante se desvía hacia vestibular, quedando su corona por arriba, en el surco vestibular, por encima del repliegue de la membrana mucosa, en sentido vestibular con relación a la raíz lateral.

En estos casos la raíz del lateral se desvía hacia palatino y hacia mesial, lo que provoca que su corona se incline hacia distal.

Al comienzo, el ápice del diente está en una posición casi normal, pero como el crecimiento todavía no es completo en ese momento, la corona queda retenida y el crecimiento del diente sigue en esa dirección axial que sigue sin corregir moviéndose el ápice todavía más hacia distal.

Si no es posible que el ápice siga su crecimiento en la línea recta debido a que se lo impida el piso del seno maxilar o la lámina ósea vestibular, la posición apical de la raíz se desviará. Esto explica él porque los ápices de los caninos retenidos en el paladar, presenten una dilaceración en forma de gancho.

Por lo tanto, la posición definitiva del ápice será por lo general más hacia arriba y distal que su posición normal, por ejemplo sobre el ápice del primer o segundo premolar.

Sin embargo cuando se trate de caninos cortos situados por palatino, su ápice se halla en situación casi normal. La inclinación axial de estos dientes tiende a mejorar aunque lentamente, por lo que estos dientes pueden erupcionar tardíamente en el paladar.

4. Clasificación

La importancia de conocer la ubicación y posición del canino retenido es determinante, ya que la técnica quirúrgica a utilizar depende únicamente de la posición del diente y su relación con las estructuras vecinas.

Algunos autores proponen diferentes clasificaciones, como son: La posición del diente retenido, la cantidad de dientes retenidos, el estado de su raíz la ubicación si el paciente es dentado o desdentado, si es una retención parcial o total etc.

Según la ubicación del canino retenido, se clasifican como:

- 1.Labial
- 2.Palatino
- 3.Intermedio
- 4.En el Proceso Alveolar
- 5.En una Zona Edéntula
- 6.Ubicaciones Atípicas

1 *Labial*

- a)La corona está en íntima relación en los incisivos.
- b)La corona está muy por encima de los ápices de los incisivos.

2.*Palatino*

- a) La corona está cerca de la superficie, en estrecha relación con las raíces del central y del lateral.
- b) La corona está profundamente retenida, en estrecha relación con los ápices del central y del lateral.

3. *Intermedio*

- a) La corona se encuentra entre las raíces del lateral y del primer premolar, muy cerca de la superficie.
- b) La corona se encuentra encima de los dientes incisivos, en situación labial con la raíz del lado palatino o viceversa.

4. *En el proceso alveolar*

- a) El canino retenido se localiza en la apófisis alveolar; entre el incisivo lateral y el primer premolar, en posición vestibular.
- b) En posición inclinada.

5. *En zona edentula*

- a) Ubicado por vestibular
- b) Ubicado en el proceso alveolar
- c) Ubicado por palatino

6. *Ubicaciones atípicas*

- a) En el seno maxilar
- b) Entre el primero y segundo premolar.
- c) En el piso de la órbita.
- d) En el piso de las fosas nasales.

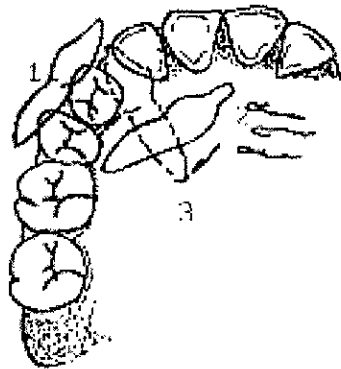


Fig.(2)

Según la posición que el canino retenido tenga dentro del hueso maxilar, puede ser:

- a) Vertical
- b) Horizontal
- c) Inclinado u oblicuo

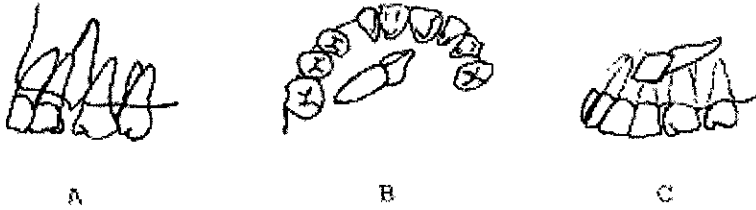


Fig.(3)

Tomando en cuenta el número de dientes retenidos, la retención puede ser:

- a) Unilateral
- b) Bilateral

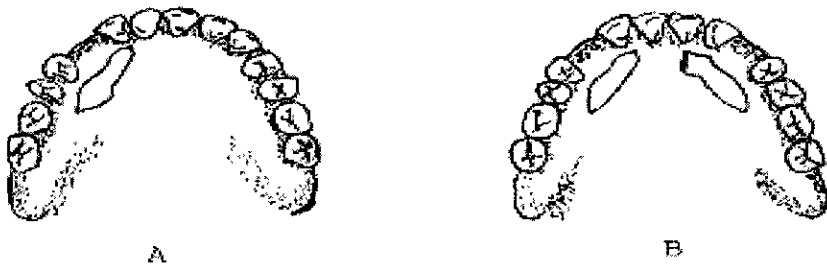


Fig.(4)

Un factor determinante es la edad del paciente y relacionado con esto, la retención puede ser:

- a) En pacientes desdentados
- b) En pacientes dentados

Respecto al estado en que se encuentra la raíz se clasifican en:

- a) Bifurcada
- b) Cónica
- c) Con Dilaceración
- d) Sin Dilaceración

Tomando en cuenta la profundidad en que se encuentre el diente retenido se clasifican en:

- a) Retención Parcial: Una parte del diente está en contacto con la cavidad bucal.
- b) Retención Total: El diente esta totalmente cubierto. Ya sea por tejidos blandos únicamente (Fibromucosa). O cubierto por tejidos duros (hueso y/o dientes).

La retención puede ser ectópica o no serlo.

Según todos estos puntos anatómicos de referencia, se puede definir la ubicación exacta de la o las retenciones dentarias.

*80-83% de los caninos retenidos tienen dilaceración radicular.

CAPITULO III

Relación Cirujano-Ortodoncista

1. Indicaciones y contraindicaciones quirúrgicas y ortodónticas

Si el agente causal de la retención de los caninos es la falta de espacio y éstos se encuentran en buena posición y dirección de erupción es suficiente hacer espacios por medios ortodónticos para que erupción libremente, sin necesidad de cirugía del diente retenido.

Cuando la etiología de caninos retenidos que están en buena posición y dirección de erupción es un impedimento tal como un odontoma, un diente supernumerario, un quiste, etcétera, es suficiente con eliminar el obstáculo cual sea, mantener el espacio y tener paciencia mientras erupcionan los caninos, valorando siempre la forma y posición de la raíz y ápice.

Para poder intentar realizar la erupción de un canino retenido por medio de procedimientos quirúrgicos ortodónticos es necesario considerar varios factores:

1. El deseo del paciente a una intervención quirúrgica ortodóntica.
2. El estado general del paciente
3. La edad del paciente.
4. El estado local.
5. El espacio disponible en la arcada dentaria.
6. La posición del diente.
7. La relación del mismo con la anatomía topográfica de la región.
8. La relación con procesos patológicos vecinos.
9. El tamaño y forma de la raíz del diente retenido.
10. Distancia máxima de 2cms. Del ápice del canino retenido a su posición ideal.

11. Proximidad del mismo con las raíces adyacentes.
12. Un buen equipo Cirujano - Ortodoncista, evaluando así los beneficios aportados por los diversos tratamientos.

Contraindicaciones Quirúrgicas Y Ortodónticas

1. Concrecencia de la raíz del canino retenido con los dientes adyacentes.
2. Canino ectópico con gran distancia a su posición normal.
3. Paciente que no desee un largo tratamiento ortodóntico.
4. Imbricación de las raíces con los propios adyacentes.
5. Posición horizontal.

En el caso que el paciente no desee que se realice el tratamiento quirúrgico - ortodóntico, es conveniente la extracción profiláctica del canino retenido, para evitar problemas como:

1. Resorción radicular de dientes vecinos.
2. Degeneración quística de su folículo pericoronar, dando lugar a un quiste dentífero.
3. Infección alrededor del diente.
4. Desplazamiento del incisivo lateral debido a la presión del canino retenido.
5. Dolor local y referido.
6. Desajuste de la prótesis parcial o total.
7. Formación de un tumor tal como el ameloblastoma.
8. Formación de un absceso agudo o crónico.
9. Osteítis debido a una infección crónica
10. Perforación de la mucosa del seno maxilar o de la fosa nasal con el ápice del canino retenido.
11. Sinusitis o rinitis.

12. Odontomas sólidos aunque excepcionales.
13. Problemas periodontales.
14. Malposición de dientes vecinos.

2. Historia clínica

Es un documento que nos orientará para el diagnóstico, pronóstico y manejo de una enfermedad, sirve de referencia para valorar la evolución del paciente y nos permite elaborar estadísticas. Por tal, los datos que se obtienen en ella deben ser veraces, breves y completos.

I. En toda Historia Clínica se debe contestar los siguientes datos:

1. Nombre y Apellidos.- Dato importante para la identificación de la persona.
2. Dirección y número telefónico.- Datos auxiliares para la localización del paciente o de sus familiares.
3. Edad.- Hay que señalar y relacionar la edad cronológica con la aparente y psíquica, para comprender mejor su estado actual.
4. Sexo.- En él influye las distintas funciones endocrinas la ocupación y disposiciones anatómicas.
5. Estado civil.- El celibato, la vida matrimonial y la viudez, son estados de la vida completamente diferentes que pueden intervenir en la génesis de padecimientos psíquicos u orgánicos.
6. Profesión u Oficio actual y anteriores.- En ocasiones son causas de enfermedades (enfermedades ocupacionales o profesionales), por lo que es de interés.
7. Lugar de residencia.- El ambiente en el cual vivimos constituye una causa importante en la aparición de procesos morbosos.
8. Raza.- La raza a la que pertenece el paciente, nos es útil saberlo, ya que cada una de ellas tiene sus características patológicas de la misma manera que presenta sus peculiares rasgos físicos.

II Antecedentes Personales

Los antecedentes personales familiares permiten obtener información acerca de enfermedades con carácter hereditario o con cierta predisposición para el paciente.

Debe preguntarse la edad y estado de salud de sus abuelos, padres, hermanos, esposa e hijos; en caso de fallecimiento se debe preguntar cuál fue la causa. Es importante corroborar la presencia de enfermedades como: Fiebre reumática, Hipertensión, Diabetes, Tuberculosis, Artritis, Cáncer, Enfermedades Mentales u otros padecimientos en la familia que puedan sugerirnos el estado actual del paciente.

III Antecedentes Personales Patológicos

Los antecedentes médicos del paciente contienen información acerca de cualquier enfermedad importante o grave que sufrió en el pasado. El interrogatorio sobre este punto es muy útil, puesto que la enfermedad puede ser consecuencia de otra anterior. Se interroga al paciente acerca de:

1. Enfermedades propias de la infancia tales como: Sarampión, Poliomielitis, Varicela, Tosferina, Fiebre reumática, Parotiditis.
2. Inmunizaciones practicadas: Sarampión, Triple DPT, BCG y Antivarilosa.
3. Enfermedades anteriores, incluyendo alergias y sensibilizaciones a alimentos y medicamentos.
4. Si ha sido hospitalizado anteriormente, especificar la fecha diagnóstico médico y quirúrgico y tratamiento médico.
5. Exámenes practicados y si se le encontró algo anormal.
6. Enfermedades vinculadas al sexo.

IV Antecedentes Personales No Patológicos

Dentro de los antecedentes no patológicos del paciente se encuentra los hábitos de vida como son: Condiciones de vivienda, tipo de alimentación (cantidad y calidad), hábitos de alcoholismo y tabaquismo, aseo personal, que contribuye en un momento dado a la causa de aparición de procesos morbosos. Otro dato a obtener del paciente es su grado de escolaridad.

V Padecimiento Actual

La narración del padecimiento actual es parte más importante del interrogatorio, que consiste en pedir al paciente que nos relate su enfermedad actual, debe expresar sus emociones y el ambiente que le rodea pero sin alejarse del tema.

En este punto se especificará:

1. Aparición cronológica de la enfermedad actual.
2. Es útil preguntar cuál fue o es para el paciente la causa aparente de su estado.
3. Como se inicio, así sabremos si el padecimiento se presentó de una manera rápida o lenta.
4. La evolución nos indica si la enfermedad transcurre por crisis, perforados o sigue un curso progresivo o regresivo.
5. Tratamiento y su acción ante el padecimiento.

Inspección General del Paciente

Es el examen del paciente por medio de la vista. Para señalar los datos que se obtienen mediante este procedimiento, se utilizan los siguientes términos: Estatura, peso, desarrollo físico, estado de nutrición constitución y conformación todos ellos se refieren a características semánticas del paciente.

Los términos facies, postura, actitud, movimientos normales y marcha se refieren a determinadas características funcionales que también deberán especificarse. La adaptación de la conducta, grado de conciencia, cooperación, organización, estado emocional, estado psíquico o mental y lenguaje, solamente tendrán finalidad de señalar alteraciones nerviosas o psíquicas. Por último registraremos el pulso, tensión arterial, temperatura y respiración.

Exploración Física del Paciente

La exploración del paciente tiene objeto la organización de los signos y síntomas en función de los principales órganos, además nos ayuda a completar los antecedentes del paciente que fueron pasados por alto durante el interrogatorio.

Se hará en base a: Inspección, palpación, percusión y auscultación que comprende:

Cabeza, Tórax, abdomen, Aparato Respiratorio, Cuello, Dorso, Cardiovascular

La utilización de medios auxiliares de diagnóstico como son:

Radiografías y los Exámenes de Laboratorio.

Entre las pruebas de laboratorio que debe pedirse rutinariamente se encuentra:

*Química Sanguínea: Glucosa, Urea, Creatinina.

*Pruebas de Coagulación: Tiempo de coagulación, Tiempo de protombina, Tiempo parcial de Tromboplastina.

*Hematología: Hematocrito, Hemoglobina, Fórmula blanca.

*Prueba de Elisa

*Análisis general de orina

El laboratorio es un gran auxiliar en cirugía, pues las pruebas de laboratorio nos proporciona datos valiosos para una mejor preparación preoperatoria y manejo del paciente.

Valores Normales de las Principales Pruebas de Laboratorio

Biometría Hemática	Hombres	Mujeres
Hemoglobina en gramos	15.5 a 16.5 gr.	14.5 a 15.5 gr.
Eritrocitos	5 a 6 millones X mm ³	4.5 a 5.5 millones x mm ³
Hematocrito	46 %	40 % prom.
Reticulocitos	25.000 a 5000 X mm ³	igual
Plaquetas	250.00 a 450.000 X mm ³	igual
Leucocitos	6.000 a 10.000 X mm ³	igual

Diferencial

Linfocitos 20 a 25%

Monocitos 2 a 10%

Eosinófilos 1 a 4%

Basofófilos 0 a 20%

Neutrófilos 25 a 75%

Mielocitos 0%

Segmentados 45 a 65%

Pruebas de Coagulación

Tiempo de Protombina 13 - 15 seg. (65% - 100%)

Tiempo Parcial de Tromboplastina: menos de 45 seg. 5 a 10 seg. (conformación de coágulo en 60 seg. Después de 60 seg. Subnormal)

Tiempo de coagulación: 5 a 10 min.

Tiempo de Sangría: 3 a 4 min.

Química Sanguínea

Glucosa 80 -120 mg.

Urea 21 - 32 mg.

Creatinina 1 - 2 mg

Acido Urico 2 - 5 mg.

3. Estudios radiográficos

En el estudio radiográfico de los caninos superiores nos causa cierta dificultad, motivo por el cual debemos apoyarnos en cierto tipo de radiografías.

Radiografías Intraorales Retroalveolares

Este tipo de radiografías nos apuntan detalles preciosos sobre la morfología del diente y sus relaciones en el plano frontal. Así pues servirán para analizar que altura aproximada queda el diente del proceso alveolar y de las raíces de los otros dientes por abajo o que distancia los separa de la fosa nasal o del seno maxilar por arriba. Servirán también para apreciar la dirección aparente del diente, si es vertical o más o menos paralelo a los demás dientes o si está en posición horizontal; también podremos estudiar la forma íntegra del diente, si está cerca o si existe alguna patología.

Radiográficas Extraorales

Para el estudio de las relaciones en el plano anteroposterior se recomienda la radiografía de perfil que informa adecuadamente la situación palatina, intermedia o vestibular del diente.

ELIPSOPANTOMOGRAFIA: Para evaluar la raíz y el ápice en una proyección diferente.

En el estudio radiológico podemos llegar a determinar la siguiente:

1. El número de dientes unilateral o bilateral.
2. La situación palatina (80-85%), vestibular (15%), intermedia (5.9%).
3. La forma del diente
4. Las relaciones topográficas.
5. La presencia o ausencia de dientes.

Ericson y Luard estudiaron las radiografías de caninos retenidos y encontraron que los caninos palpables erupcionan en una posición relativamente normal (5).

También estudiaron y pudieron observar que la mayoría de los caninos podían ser evaluados con la radiografía convencional, es decir con la periapical, la panorámica y con la lateral de cráneo (4).

Tras el estudio clínico-radiográfico se impone una actitud terapéutica que tendrá condicionada no sólo por la clínica y sus relaciones topográficas, sino también por la edad del paciente y sus características (sociales, salud buco dental, etcétera).

Teniendo en cuenta la gran importancia del canino, no solo estética sino funcionalmente creemos que el éxito del tratamiento se basa en el diagnóstico precoz, antes de los 12 o 13 años de edad, con objeto de prevenir la retención mediante las maniobras ortodónticas oportunas para permitir el acceso del diente a su posición correcta a la extracción del canino deciduo si es necesario.

Ericcson y Luard realizaron un estudio en el cuál indicó que la edad óptima para evaluar la posición del canino es de los 10 a los 13 años de edad, dependiendo del desarrollo individual de cada paciente (4).

En el caso de retención submucosa, se combinarán el tratamiento ortodóntico con la cirugía.

La falta de erupción del canino a su posición normal en la arcada dentaria puede producir los siguientes problemas:

Maloclusión, pérdida de longitud de la arcada dentaria, enfermedad parodontal, migración o pérdida del diente adyacente, tumores odontogénicos, quiste dentífero y pericoronitis (2).

CAPITULO IV

Tratamiento Transoperatorio

1. Plan de tratamiento quirúrgico

Cuando se presentan retenciones de los caninos superiores, habrá que decirse si se van a exponer quirúrgicamente para después seguir un tratamiento ortodóntico o si deben ser extraídos.

Esta decisión depende del juicio del Cirujano que consultando con el Ortodoncista, lo comunicará a los padres del joven, luego se establecerá un plan de tratamiento antes de iniciar el tratamiento preliminar. Esta planificación previa suele facilitar y prever posibles complicaciones en el curso del tratamiento hasta terminarlo favorable.

Antes de iniciar el plan de tratamiento, se debe determinar y valorar que tanto se va a ganar mediante una intervención inmediata. Si se decide no hacer la intervención inmediata, sino hacerla después de cierto tiempo, que es lo que puede ser obtenido o perdido por la espera y cual será el tratamiento a seguir.

Parece ser que los dientes pierden su potencialidad de erupción cuando la raíz ya está completamente formada, entonces los dientes retenidos se deben exponer por medio de cirugía y llevarlos a la cavidad bucal después de crear el espacio suficiente en la arcada dental.

La retención de un canino superior debe descubrirse y exponerse tempranamente para dar oportunidad de que erupcione en una posición normal. La edad más adecuada es entre los 12 y 16 años de edad.

Hay que tener muy presente que la exposición quirúrgica debe ser suficientemente amplia para que el ecuador del diente pase libremente a través del hueso.

Para exponer y quitar los dientes retenidos hacia la cavidad bucal disponemos de varias técnicas.

El procedimiento que debe seguir para que el tratamiento Quirúrgico Ortodóntico se realice con éxito es el siguiente:

1. La aceptación por parte del enfermo a someterse al tratamiento ortodóntico subsiguiente, esta aceptación implica tanto al factor físico como el financiero.

2. La posición favorable del diente para ser traccionado y colocado en una posición funcional dentro de la arcada
3. Una técnica quirúrgica adecuada
4. Una técnica ortodóntica adecuada.

Existen pacientes cuyos padres no pueden soportar tratamientos prolongados, así como también hay niños que rehusan el empleo de la aparatología indicada.

El plan operatorio para la técnica Quirúrgica consistirá en:

1. Clasificación de la retención.
2. Determinación del tipo de colgajo.
3. Decidir si el tratamiento será la extracción del canino o será el plan ortodóntico.

Si el tratamiento es la extracción, decidir si el seccionamiento del diente facilitará la extracción y la conservación del hueso. Y si se sigue el tratamiento ortodóntico, que tipo de aditamentos se usarán y tenerlos a la mano.

2. Técnica quirúrgica

Canino retenido en posición palatina

Esta posición es la más común y es la que ofrece mayor dificultad y mayor tiempo requiere para realizar su tratamiento. El primer paso es la anestesia de la zona, la cual es infiltrativa por vestibular y regional de los nervios nasopalatinos y palatinos anteriores.

Algunos autores proponen anestesiarse también el agujero palatino posterior del lado que se encuentre la retención a los dos agujeros palatinos posteriores, en caso de retención bilateral. Algunos otros autores recomiendan además anestesiarse el nervio suborbitario. Si durante la operación, el paciente llegará a presentar dolor, esto puede deberse a los filetes nerviosos que entran al paladar duro provenientes de la cavidad nasal. Por lo

tanto, lo que se debe hacer es realizar una pulverización de pontocaina al 5 % en el orificio nasal durante aproximadamente 5 minutos.

Para exponer los caninos retenidos situados palatinamente, pueden seguirse dos métodos:

1) Por medio de levantamiento de colgajo.

- a) Incisión: Se empieza la incisión en los espacios interdentes palatinos entre los premolares del lado en que se encuentra la retención hasta el espacio interdentario de los incisivos centrales; si es en un caso bilateral la incisión se prolongará hasta los premolares del lado opuesto.

Los tejidos blandos son incididos como colgajo subperióstico de espesor completo, el colgajo tiene su forma determinada de modo que sus bordes queden apoyados en hueso no operado.

Las incisiones se hacen con hoja de bisturí curva del número 15. Terminada la incisión se procede al levantamiento del colgajo mucoperióstico, lo cual se hace con una legra roma.

Los elementos que salen por el agujero palatino anterior pueden ser seccionados sin traer consecuencias posteriores.

Algunos autores proponen sujetar el colgajo por medio de un punto de sutura amarrado a un molar del lado opuesto al que se está operando, para evitar traumatizar el colgajo con pinzas.

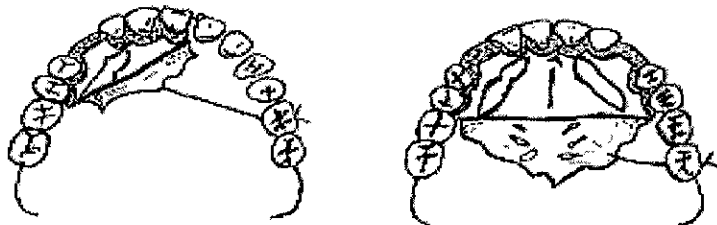

Fig.(5).

- b) Osteotomía: Para eliminar el hueso que cubre a un canino retenido en el paladar, el Cirujano Bucal puede valerse de varios métodos que, aunque llegan a lo mismo tienen diferencias importantes en cuanto al trauma quirúrgico y en molestias para el paciente en el tiempo postoperatorio.

La osteotomía puede hacerse con cincel y martillo o fresa quirúrgica.

Si parte de la corona se encuentra libre de hueso, se recomienda usar el cincel, con el cual se amplía la parte visible de la corona, hasta liberar el ecuador del diente.

Si el diente se encuentra totalmente cubierto por hueso y si este está muy calcificado se usará la fresa quirúrgica de bola del número 6 o 8 cuidando siempre de no producir sobrecalentamiento irrigando con suero fisiológico esterilizado, ya que se produce necrosis de hueso y también observando que no se lesione el esmalte del canino.

- c) Eliminación del Saco Pericoronario: El saco pericoronario debe ser resecado para poder colocar el aditamento de tracción. La eliminación se realiza también con el fin de prevenir la infección de este tejido y para cohibir la hemorragia. El saco pericoronario se extirpa con cucharillas para hueso pequeñas o las pinzas. Después que se ha liberado de hueso totalmente la corona, que se ha eliminado el saco pericoronario hasta la unión Cemento-Esmalte para lograr un espacio de 2mm. Alrededor de la corona y se a lavado la cavidad existente una diversidad de técnicas para la colocación del aditamento de tracción y lograr la tracción ortodóntica del diente para llevarlo a su posición funcional.

El cierre del colgajo, terminada la operación debe hacerse con puntos interpapilares, iniciándolos del lado vestibular de la arcada, para colocar el nudo del lado vestibular y no sobre la superficie palatina, posición donde podría molestar e irritar a la lengua.

II) Por medio de una incisión en el mucoperiostio

Cuando la corona del canino retenido en el paladar se puede palpar claramente o la elevación causada por ella, no es necesario el levantamiento del colgajo, sino que solo se hace la incisión en el mucoperiostio que está encima de la protuberancia y se procede a agrandar esta incisión para darle la forma ovalada y un tamaño mayor al diámetro de la osteotomía que se realizará.

Se prosigue con la osteotomía que está sobre la corona y áreas adyacentes, ya sea con una fresa redonda núm. 6 u 8 o con un cincel y un martillo para ampliar el espacio alrededor del diente.

Ya expuesta la corona se ensancha el espacio pericoronario del mismo modo que en la técnica del levantamiento del colgajo, o sea hasta el límite cementoadamantino,

para conseguir un espacio de 2mms. Alrededor de la posición coronaria, ya hecho esto se prosigue con la colocación del aditamento de tracción ortodóntica.

Canino retenido en posición vestibular

La exposición de un canino retenido por vestibular es sencilla, siempre que pueda percibirse una protuberancia marcada. La anestesia se logra por infiltración en el pliegue mucobucal, empezando sobre el incisivo central del lado de la retención y siguiendo distalmente hasta el segundo premolar o incluso hasta el primer molar.

La incisión se hace ya sea en el surco subgingival, en el mucoperiostio que recubre el proceso alveolar o en la mucosa libre.

La posición de la incisión depende de la ubicación y tamaño del diente, así como el objetivo de la operación (si se va a extraer o a tratar ortodónticamente).

Si la retención es vertical se hará una incisión semilunar con la curvatura hacia mesial y si la retención es inclinada, se hará una incisión semilunar, pero con la curvatura hacia el borde gingival.

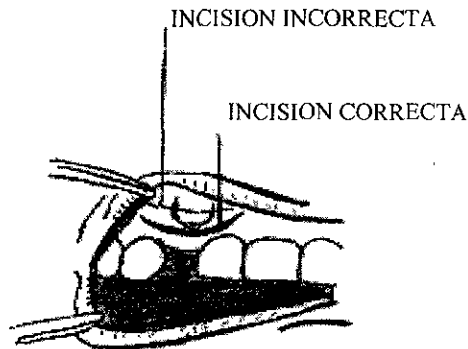


Fig.6

La incisión en la encía tiene que ser mucho mayor que la perforación ósea necesaria para que pase el ecuador del diente retenido.

Se despega el colgajo con un periostomo de punta roma y se prosigue con la osteotomía.

Se elimina el hueso, el cual generalmente es delgado en esta zona, con los cinceles finos y delgados en la forma acostumbrada hasta haber localizado el diente, liberando totalmente el ecuador del mismo.

El canino retenido en esta región, suele encontrarse alto sobre la superficie facial del maxilar superior.

Se extirpa el saco pericoronario y se ensancha el espacio pericoronario tanto como lo permitan las raíces de los dientes adyacentes.

Canino retenido en posición intermedia

La ubicación más común en la posición intermedia es con la corona hacia el paladar y las raíces hacia los premolares cerca de la Corteza Vestibular.

Por lo general es necesario abrirse paso, tanto por vía vestibular como por la palatina.

La exposición palatina puede hacerse ya sea por levantamiento de colgajo o por incisión en el mucoperiostio y se hace un colgajo bucal aparte en la región sugerida por los hallazgos clínicos y radiográficos, generalmente por encima y entre los premolares. Se hace la osteotomía por ambos lados, siendo más amplia por el lado en que se encuentra la corona y se observa si será posible ligar al diente y llevarlo desde donde está a una posición funcional dentro de la arcada.

Existirán casos en los que no será posible la colocación del aditamento de tracción seguida de la exposición quirúrgica y habrá que advertir a los padres antes de la operación que la extracción del diente retenido pudiera resultar necesaria durante la operación esto se hace más frecuentemente en los caninos retenidos en posición intermedia.

Canino retenido en una zona edentula

En ocasiones se descubren caninos retenidos por el desajuste de una prótesis o por una radiografía tomada por motivos ajenos al diente, y se encuentra que el canino ha producido patologías nerviosas o infecciosas o mecánicas.

Por lo general estos casos son en personas adultas y como son en zonas edéntulas no tiene caso y no es conveniente llevar el diente retenido a una posición funcional por medio de tratamiento ortodóntico quirúrgico, sino que solo se hace la extracción del diente retenido.

La técnica a usar para realizar la extracción será la conveniente según la ubicación en que se encuentre el diente.

La incisión puede hacerse sobre la cresta alveolar o por el lado palatino de la misma, prefiriendo siempre seccionar el diente que ejerce presiones sobre el hueso, ya que puede llegar a fracturarse porciones de la tabla vestibular con trastornos posteriores desde el punto de vista protético.

3. Técnica ortodóntica

Plan de tratamiento ortodóntico

Cuando la dirección de erupción de los caninos sea normal y estén estos en íntimo contacto con las raíces de los dientes adyacentes, el tratamiento será quirúrgico ortodóntico.

En estos casos, a pesar de que se haya eliminado cualquier obstáculo la posición del canino no permite que erupcione libremente, se recomienda colocar un aditamento para poder traccionarlo.

El tratamiento quirúrgico ortodóntico comprende tres tiempos:

1. Valoración del paciente por el ortodoncista y dependiendo de éste creará o no espacios ortodónticos utilizando mantenedores de espacio, bandas, arcos, etc., llamados también elementos primarios que posteriormente ayudarán a colocar el canino en su posición en la arcada dentaria. Actualmente la técnica se deja a consideración del especialista.
2. Este segundo tiempo consiste en llevar a cabo el acceso quirúrgico al canino retenido y en colocar los elementos y aditamentos necesarios para su tracción. En la mayoría de las técnicas se realizarán en estos pasos en la misma intervención quirúrgica.
3. El tercer tiempo tiene como finalidad posesionar correctamente el canino dentro de la oclusión a base de tratamiento ortodóntico el cual será elegido por el ortodoncista dependiendo de las necesidades individuales de cada paciente.

Para llevar a cabo el primer y tercer tiempo se necesita un tratamiento ortodóntico integral el cual requiere de variaciones en cada paciente, por lo tanto se mencionará las indicaciones ortodónticas y las técnicas que el cirujano bucal emplea para la colocación de los aditamentos necesarios de tracción.

Los aditamentos o elementos secundarios que se utilizan son:

1. Ligadura Simple
2. Doble Ligadura
3. Ligadura por medio de alambre
4. Ligadura en cincho
5. Ligadura transcoronaria
6. Poste cementado
7. Poste de fricción, UNITEK
8. Poste atornillado de rosca o TMS
9. Poste de tracción para dientes retenidos
10. Bracket cementado por medio de banda o botón, pegado con resina, de acuerdo a la técnica de bonding o de enlace químico.

Una vez realizada la valoración del ortodoncista y de la técnica a seguir, el paciente asistirá a la intervención con o sin el aparato o elemento primero ya colocado en la boca y los aditamentos o elementos secundarios de anclaje en la mayoría de los casos se colocarán en el momento de la intervención quirúrgica.

Ligadura simple

La fijación por medio de una ligadura simple, se realiza redondeando el cuello anatómico dentario con un alambre de acero inoxidable destemplado de 0.10 a 0.20 de diámetro.

El alambre se fija en el cuello del diente torciendo sus extremos para que las ligaduras se ciñan al diente y queden los dos cabos del mismo prensado. Se corta el entorchado dejando un excedente lo suficientemente largo para permitir la aplicación sobre su extremo de un resorte auxiliar que se fija al aparato ortodóntico que producirá la tracción controlada del mismo.

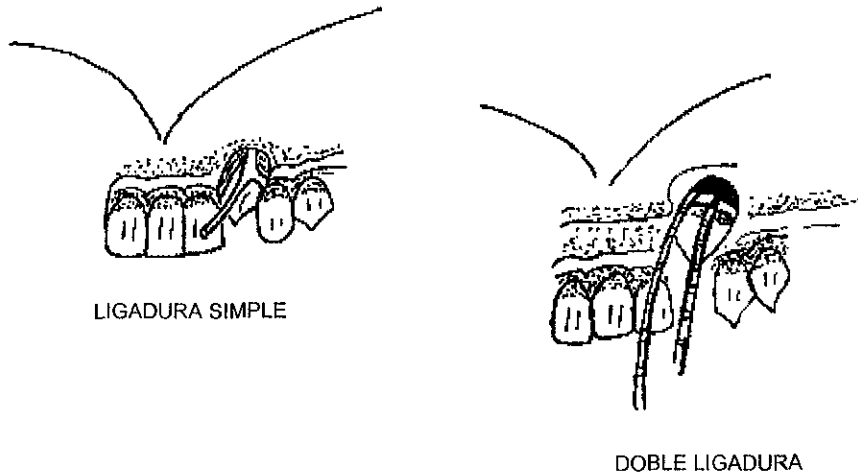


Fig.7

Doble ligadura

La doble ligadura es un eficiente aditamento de tracción de dientes retenidos que se efectúa siguiendo la técnica para la colocación de ligadura simple, con una variante que consiste en adicionar un segundo alambre colocado en la misma forma, pero con un entrelazado en dirección opuesta al primero con la finalidad de permitir al ortodoncista tener dos guías o riendas que aseguren al canino obteniendo así la certeza de tracción, en caso de que se pierda una de ellas. Los alambres son de 0.10' a 0.12' de diámetro.

Ligadura por medio de alambre

Es un excelente aditamento de tracción y se usará siempre que sea accesible, siendo la excepción cuando el canino retenido esté muy cerca de la raíz del lateral o del primer premolar pudiendo lesionarlas.

Se ha visto que cuando la ligadura va a nivel de cuello del diente se traumatiza el ligamento circular, la inserción epitelial y la cresta ósea no se forma muy bien al utilizar este método.

En algunas ocasiones al colocar esta ligadura se dificulta debido a la oposición del diente retenido a la proximidad de dientes vecinos o bien en la falta de retención del alambre causado por tejidos dentarios poco retentivos es por ello, que se han ideado múltiples formas de colocar las ligaduras superando estos problemas y facilitando la fracción ortodóntica.

Ligadura en cincho

Esta ligadura tiene la particularidad que al correr en forma doble por el cuello del diente, durante el trenzado se va ciñendo la luz del alambrado, anulando la posibilidad de que el alambre resbale y se salga del cuello dentario.

Se ha visto en algunas ocasiones que erupciona el diente retenido traccionado por una ligadura, la cresta ósea no se forma normalmente y la inserción epitelial se encuentra emigrada hacia apical.

Se cree que por ir la ligadura a nivel de cuello dentario se traumatiza el cemento de la unión cemento esmalte, por lo que se recomienda utilizar la ligadura el menor tiempo posible.

Ligadura transcoronaria

Este tipo de ligadura se usó hace años siempre como último recurso en aquellos casos en que por inaccesibilidad de la corona del diente retenido no era posible colocar ningún otro tipo de ligadura. La técnica consiste en realizar una perforación que abarque esmalte, dentina y esmalte de cara vestibular a lingual o palatina, teniendo de no lesionar tejido pulpar, por lo que debe realizarse en la región de la cúspide para que a través de la luz de la perforación sea pasando un alambre y se coloque una ligadura con la cual posteriormente se hará tracción. Actualmente no se debe utilizar este tipo de ligadura ya que ocasiona la fractura del diente.

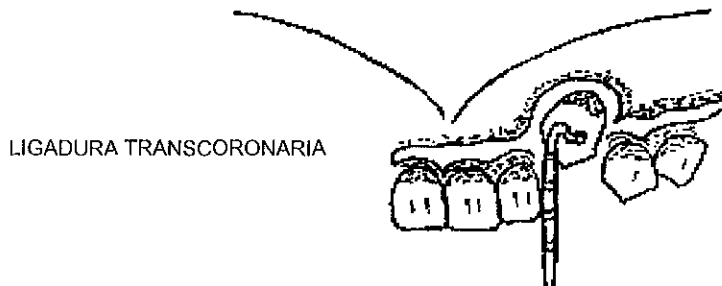


Fig.8

Poste cementado

Se inicia realizando una pequeña cavidad, preferentemente en la cara lingual del diente, con una fresa del núm. ½ o 1 hasta llegar a la línea de unión amelodentaria continuando con un trépano hasta 2mm en dentina.

La perforación debe estar 2mm sobre dentina para lograr que el poste sea retentivo. Este poste se dobla en su extremo libre en forma de asa terminal sobresaliendo de la corona del diente sirviendo de punto de apoyo para que actúe la fuerza de fricción. Esta será pequeña, bien controlada y se aplicará con un resorte auxiliar o ligadura.

Poste de fricción unitek

Para colocarlo se lleva a cabo los mismos pasos que en la técnica anterior; excepto que en este caso se utiliza un poste de 0.025mm más grande que el trépano, para que la retención del poste, o sea por fricción en dentina y no por cementación como en el caso anterior. Debido a que este poste se retiene gracias a la elasticidad de la dentina; deberá introducirse golpeando en el extremo del portapín.

Como el poste de alambre acerado, el dobla su extremo saliente en forma de asa presenta cierta dificultad.

Poste atornillado de rosca o tms

Este poste ofrece una retención de 6 a 1 en relación al poste cementado y de 3 a 1 con relación al de fricción.

Primero se efectúa una pequeña perforación con fresa de bola del núm. 1 hasta llegar a la unión amelodentina y ahora se usará la broca con un contra - ángulo reductor de baja velocidad (300 a 500 rev.); se empieza a taladrar de una sola intención y con la maquina se continua perforando en dirección a las manecillas del reloj esto debe de hacerse con un corrector apoyo con cuidado ya que la broca o trépano es muy frágil.

Se atornilla el poste en el diente asegurándose que penetre 2mm en dentina para obtener una retención favorable al tratamiento.

Poste de tracción para dientes retenidos

Este poste está diseñado para efectuar la tracción ortodóntica que tiene cuerpo roscado para ser atornillado y en su cabeza o extremo saliente presenta una argolla por cuya luz

es pasando el alambre para efectuar la tracción. La técnica para la colocación de este poste es la misma que la anterior.

Bracket cementado por medio de una banda o botón, pegado con resina de acuerdo a la técnica de bonding o enlace químico.

Este procedimiento se utiliza para traccionar el canino retenido con un mínimo de exposición quirúrgica de molestia y trauma, empleando una resina sin carga para que se retenga en las irregularidades obtenidas por el grabado ácido del esmalte y una resina con carga para el bracket, las cuales pueden ser activadas químicamente o rayos ultravioleta.

El procedimiento se lleva a cabo exponiendo una porción de la corona del canino retenido, se limpia y se aísla perfectamente cosa que no siempre es posible hacer debido al sangrado o la inaccesibilidad del diente.

Se graba el esmalte, se lava y se enjuaga, se seca hasta que tenga un tono blanco gris, se coloca la resina sin carga y después de polimerizada, nuevamente se seca el diente con aire. Se prepara la resina con carga y se coloca el bracket en la región de la corona que ha sido grabada manteniendo fijo en posición 5 min.

Una vez transcurrido este tiempo el bracket queda adherido para resistir las fuerzas de una ligadura o una liga atada al bracket.

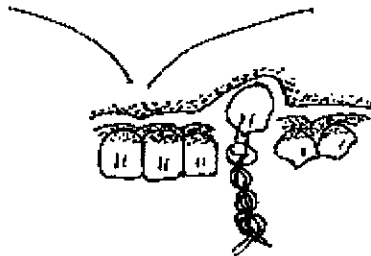


Fig.9

CAPITULO V

Complicaciones Postoperatorias y Transoperatorias

1. Manejo del paciente

Una vez llevados a cabo los procedimientos operatorios, se le deben dar al paciente instrucciones apropiadas de como cuidar de sí mismos en lo que queda del día de la cirugía y días después.

Las instrucciones postoperatorias deben predecir que es lo que el paciente va experimentar, explicar porqué ocurren éste tipo de fenómenos y decirle al paciente como manejar y controlar las típicas secuelas postoperatorias. Estas instrucciones deben ser dadas al paciente tanto oralmente como en una hoja escrita. La hoja de instrucciones debe describir los problemas típicos y como manejarlos. También deben incluir el número telefónico en el que el cirujano puede ser encontrado en caso de emergencia.

El lenguaje debe ser lo suficientemente simple y claro para ser seguido por todos los pacientes.

2. Medidas físicas

a) Control del sangrado postoperatorio

Una vez que haya sido completada la extracción, la maniobra inicial para controlar el sangrado postoperatorio es la colocación de un pequeño tapón de gasa directamente sobre el alvéolo vacío. Grandes pedazos de gasa que cubran las superficies oclusales de otros dientes no aplican presión sobre el alvéolo sangrante y no deben ser utilizados. La gasa debe ser humedecida para que la sangre que sale se coagule en la gasa y después se desaloje el coágulo cuando la gasa se remueva. El paciente debe ser instruido de morder firmemente por lo menos 30 minutos, y no estar mordiéndola sino sostenerla sin estar abriendo o cerrando la boca. Tratar de no estar hablando para no mover la boca.

b) Reposo

El reposo es necesario para que las heridas cierren.

A los pacientes ambulatorios se les debe indicar que vayan a su casa y se queden quietos durante varias horas, de preferencia sentados en una silla cómoda o si se acuestan manteniendo la cabeza sobre varias almohadas con el fin de que si hay sangre mientras duerme ésta sea absorbida por la gasa y no se la trague. También se recomienda evitar los ejercicios, en especial los primeros días subsiguientes a la operación debido a la circulación aumentada que puede provocar sangrado.

De cualquier manera, se debe informar al paciente que es normal para un alvéolo sangrar ligeramente por las primeras 24 horas después de la extracción. Debe advertirse que una pequeña cantidad de sangre y una gran cantidad de saliva puede aparecer como una gran cantidad de sangre. Si el sangrado es más que algo ligero, el paciente debe ser instruido en como reaplicar el tapón de gasa directamente sobre el área de la extracción. El paciente deberá detener éste segundo pedazo de gasa dentro de la boca por una hora para ganar control del sangrado.

c) Tabaquismo

Se deberá explicar al paciente que hay cosas que agravan el sangrado y por lo tanto debe evitarse. Los pacientes que fuman deben evitarlo por lo menos en las primeras 12 horas, o si no pueden prescindir del cigarrillo, fumar suavemente. La presión negativa creada por la succión en la boca puede promover el sangrado.

Por la misma razón se indicará no beben con popote o hacerlo suavemente porque también se crea presión negativa.

Después de las extracciones dentarias no se debe fumar porque se comprobó que el cigarrillo aumenta la incidencia de osteítis alveolar (Swet y Butler 1979). Aunque no se ha establecido con exactitud el tiempo indicado estos investigadores recomiendan abstenerse de fumar por 5 días.

Al paciente se le debe explicar que no escupa constantemente, porque esto también involucra presión negativa así como agitación mecánica del sitio de la extracción, lo cual puede prolongar el sangrado. Los pacientes que no toleran el tener sangre en la boca deben morder firmemente la gasa y tragar su saliva, en vez de escupir.

Si hubiera un sangrado prolongado, color rojo brillante, o grandes coágulos en la boca del paciente, entonces es una indicación para una nueva visita.

d) Frío

El frío y el calor tienen distinta aplicación en el tratamiento de condiciones dolorosas o inflamatorias después de la extracción dentaria. El frío puede ser usado como beneficio más frecuentemente que el calor. Su acción es más benéfica en seco en forma de una bolsa de hielo. Las compresas húmedas y frías tienen un efecto depresor. El frío es especialmente indicado en condiciones inflamatorias tempranas en la presencia de hiperemia activa y de inflamación debida a inflamación exudativa, que comúnmente sigue a un traumatismo. El frío causa un grado de contracción de los vasos sanguíneos que retardan el exudado de los elementos de la sangre. También tiene un efecto de sedación (sedativo). La experiencia ha probado que la aplicación intermitente de frío es más benéfica, y prevendrá el congelamiento de la parte. Esto se hace aún más obvio recordando que los procesos inflamatorios son, en gran medida, protectores y defensivos en acción e intento.

Usualmente se puede aconsejar aplicar frío de quince a veinte minutos en una hora o el paciente puede ser instruido a mantener la bolsa mientras alivie el dolor. Se puede interrumpir la terapia fría por una hora y luego continuarla otros quince minutos hasta que se pueda controlar el proceso inflamatorio. Frecuentemente se puede usar la aplicación de frío como manipulación prolongada generalmente con resultados favorables.

d) Calor

El calor es mayormente indicado cuando hay un edema considerable, con hiperemia pasiva, estancamiento y probablemente un nido supurativo profundamente asentado. En éstas condiciones el frío incluso puede retardar la circulación libre e intensificar, o de hecho, causar dolor. El calor moderado, de cualquier forma causa relajamiento de los tejidos y dilatación de los vasos sanguíneos, lo que tiende a facilitar o inducir la circulación.

Los tejidos en éstas circunstancias están turgentes de los elementos de la exudación, y de alguna manera se endurecen y se hacen menos dóciles con la fibrinación del exudado seroso. El calor en éstos tiene una influencia gratificante, actúa como sedativo, mejora la circulación, y en presencia de un absceso profundamente asentado, facilita que salga la pus. El calor también tiene influencia sedativa en caso que el dolor es de un carácter puramente neurálgico.

e) Dieta

A los pacientes que se les ha realizado extracciones, pueden evadir comer por medio al dolor. Por eso deben dárseles instrucciones específicas acerca de la dieta postoperatoria. Una dieta alta en calorías y en volumen de líquidos por las primeras 12 a 24 horas. El paciente debe tener una ingesta adecuada de líquidos, usualmente por lo

menos dos litros, durante las primeras 24 horas. Los líquidos pueden ser jugos, leche o agua. La comida en las primeras 24 horas debe ser suave y fresca. El frío y la comida fría mantienen confortable al área local. El helado y las malteadas, al contrario de la comida sólida, no tienden a causar trauma local e iniciar nuevos periodos de sangrado.

Si el paciente tuvo extracciones múltiples en todas las áreas de la boca, se recomienda una dieta blanda por varios días después del procedimiento quirúrgico. En la mayor parte de las situaciones los pacientes han experimentado el proceso quirúrgico solo en un cuadrante aislado o una mitad de la boca, lo que deja el lado contrario libre para masticar. Aún así, siempre se debe indicar regresar a la dieta normal lo antes posible para facilitar la recuperación. En especial los pacientes diabéticos deben ser motivados a regresar a su rutina normal de insulina y dieta lo más pronto posible. Para dichos pacientes el cirujano deberá planear el procedimiento solo en un lado de la boca en cada episodio quirúrgico, para no interferir con su ingesta dietética normal.

f) Higiene oral

A los pacientes deben indicárseles que mantener la boca y los dientes lo más limpios posible resultará en una más rápida cicatrización de las heridas quirúrgicas. En el día de la cirugía el paciente debe lavarse la boca cepillando con cuidado los dientes alejados del área de la cirugía de manera usual. Debe evitar cepillar los dientes inmediatamente adyacentes al sitio de la extracción, para prevenir un nuevo episodio de sangrado y evitar el dolor. Al día siguiente, el paciente será aconsejado para iniciar los enjuagues con agua tibia salada. Uno puede preparar una solución disolviendo media cucharada de sal en un vaso con 8 onzas de agua tibia. El agua no debe estar caliente, para no dañar los tejidos.

La mayoría de los pacientes, pueden regresar a su higiene acostumbrada para el tercer o cuarto día después de la cirugía. El hilo dental debe ser usado en la forma usual en los dientes anteriores y posteriores al sitio de la extracción tan pronto como el paciente sienta la confianza para hacerlo.

3. Complicaciones postoperatorias

Las complicaciones consecutivas a la extracción debe reconocerse tempranamente, para darles tratamiento y así evitar dolor y sufrimiento al paciente.

a) Hemorragia

La rezumación escasa de sangre hasta varias horas después de la extracción dentaria se considera normal, aunque por lo general el sangrado cesa a los pocos minutos. El sangrado persistente (hemorragia primaria); que no cede de los 30 a 60 minutos de comprimir mordiendo un rollo de gasa, ni con la aplicación de hielo en la cara requiere un tratamiento más definitivo.

Hemorragia Primaria

Si la hemorragia se produce varias horas después de realizada la extracción, se procede como sigue:

Se irriga con una solución fisiológica tibia, con el objeto de limpiar la cavidad bucal y el lugar de la operación del coágulo que flota sobre la herida y poder ver con claridad y presión por donde sangra y cuál es el sitio de mayor influencia sanguínea. Por lo general conviene hacer una anestesia adecuada antes de intentar todo tratamiento. Una vez obtenida la anestesia, examínese la herida de la extracción para verificar el origen del sangrado. El tratamiento que se elija dependerá de si la sangre proviene de la encía, del hueso, o ambas cosas.

La hemorragia gingival puede controlarse suturando los márgenes de la herida. Si la sangre proviene del hueso, también se la puede cohibir aproximado la encía sobre la cavidad alveolar. Cuando no se puede ejercer una presión satisfactoria de ésta manera, se colocan suturas a través de los márgenes de la herida, se inserta un pedazo de material absorbible dentro del alvéolo, como esponja de gelatina (gelfoam); o gasa de celulosa oxidada, entonces se hace una sutura en ocho sobre el alvéolo, a fin de detener el material de relleno en su lugar, esto formará una especie de red que ayude a la formación de un coágulo sanguíneo. A continuación se aplica una compresa de gasa y se le indica al paciente que muerda firmemente de 15 a 30 minutos. Si la hemorragia ha cesado se retira la compresa de gasa y se observa al paciente por 15 o 30 minutos más.

Hemorragia Secundaria

La hemorragia secundaria es un sangrado que se presenta varios días después de la operación y suele deberse a una infección de la herida que ha ocasionado la disolución del coágulo o la erosión de vasos en el tejido de granulación. Se maneja de la misma manera que la hemorragia primaria, con la diferencia de que se debe examinar cuidadosamente la herida en busca de cuerpos extraños, esto implica que una vez obtenida la anestesia, el cirujano deberá curetear gentilmente el alvéolo de la extracción y limpiar todo lo que quede de coágulo anterior. En este caso, podría utilizarse una preparación tópica de trombina (preparada de trombina bovina); para saturar en la esponja de gelatina e insertarla en el alvéolo. La trombina ayuda a convertir el fibrinógeno en fibrina enzimáticamente, formando un coágulo. Se asegura la esponja con una sutura en ocho y se coloca una gasa de la manera usual sobre el sitio de la extracción. Está técnica funciona en la mayoría de los casos. En muchas situaciones se puede presidir del agente hemostático y basta con la esponja de

gelatina. Se deben dar instrucciones al paciente se retire, el cirujano deberá esperar por lo menos 30 minutos para asegurarse que ha logrado la hemostasia adecuada.

b) Osteítis Alveolar (alvéolo seco)

La osteítis alveolar es un estado en el cual se pierde el coágulo sanguíneo de la cavidad. Al principio el coágulo adquiere un color gris verdoso y después se desintegra, hasta que quede una cavidad ósea amarilla grisácea sin tejido de granulación. Al verla la primera vez, empeora, puede ser que la cavidad no esté vacía del todo, sino que contenga un coágulo sanguíneo necrosado en parte. El diagnóstico se confirma introduciendo con suavidad una pequeña sonda en el sitio de la herida de la extracción, en la osteítis alveolar hay hueso desnudo, el cual posee una sensibilidad extraordinaria.

Aunque no suele haber supuración, existe fetidez, y además un intenso dolor irradiado. Este dolor suele describirse como profundo y pulsátil y se debe a la irrigación química y térmica de las terminaciones nerviosas expuestas en el ligamento periodontal y el hueso alveolar. Los síntomas suelen comenzar del tercero al quinto día de la extracción del diente, y si no se los trata, duran unos 7 a 14 días.

A éste estado se le denomina alvéolo seco, aunque en realidad no hay tal cosa, sino que se trata de una cavidad vacía que se ha infectado secundariamente.

La alveolitis o alvéolo seco es la infección pútrida del alvéolo dentario después de una extracción.

El alvéolo donde se localiza la afección se presenta con sus bordes tumefactos, las paredes gingivales ligeramente rojizas y edematizadas.

Todo el alvéolo recubierto un magma gris verdoso, maloliente.

La característica que le ha dado el nombre de alvéolo seco son las paredes alveolares sin coágulo, las que se encuentran cubiertas por una capa verdosa, o están desnudas, el hueso alveolar en contacto con el medio bucal.

Etiología

Los factores que intervienen en la producción de la alveolitis pueden ser:

Químicos:

Al ser extraído bajo anestesia local un diente portador de un proceso apical, de una lesión del periodonto y de una alveolitis, las condiciones infecciosas se exacerban y se instalan un alveolitis posoperatoria.

Traumáticos:

La excesiva presión sobre las trabéculas óseas realizada por los elevadores, y la ejercida sobre las tablas alveolares, la elevación de la temperatura del hueso debida al uso de las fresas.

Bacterianos:

Schroff Bartels dicen que los principales invasores son los del tipo anaerobio, especialmente bacilos fusiformes y espiroquetas.

Esta bacteria, por efecto de sus toxinas y por una acción sobre las terminaciones nerviosas del hueso alveolar, sería la productora del dolor alveolar.

Irritativos:

Puede deberse a los bordes cortantes de hueso, trozos de hueso que irritan e inflaman el alvéolo, o permanencia de raíces, cuerpos extraños, restos lesiones como granulomas o quistes o alguna otra entidad patológica.

Tratamiento

Es la presencia del alvéolo seco, los medicamentos generales antiálgicos son de pobre valor terapéutico. La medicación local es lo indicado. Se concreta a los siguientes pasos:

1. Examen radiográfico, para investigar el estado del hueso y los bordes óseos y la presencia de cuerpos extraños. En ausencia de cuerpos extraños procedemos a tratar la alveolitís.
2. Lavar la cavidad con un chorro de suero fisiológico tibio, con fugosidades y dentritus, este lavaje debe ser llevado a cabo con delicadeza, por la extraordinaria sensibilidad del alvéolo.
3. Secado de la cavidad suavemente con gasa esterilizada y aislamiento del campo operatorio.
4. Introducción en la cavidad de una mecha de gasa o de algodón de alguno de los medicamentos (los más utilizados)

Alvogyi

Triyodometano 20 %

Piraaminobenzoato de butilo 25 %

Eugenol 13 %

Excipiente 42 %

Paerametilguayacol con oxido de zinc puro y eugenol

Se impregna la gasa o la mecha de algodón con alguna de estas dos sustancias, se introduce en la cavidad alveolar, se deja durante 24 horas y se retira al día siguiente, lavado con suero fisiológico tibio.

c) *Edema*

La mayoría de los procedimientos quirúrgicos tienen como resultado una cierta cantidad de edema, o hinchazón después de la cirugía. La simple extracción de un diente probablemente no resulte en inflamación que sea visible para el paciente, así como una extracción quirúrgica, como reflexión de tejido blando y remoción ósea puede resultar en gran inflamación. La inflamación usualmente alcanza su máximo entre 48 y 72 horas después del procedimiento quirúrgico. Empieza a disminuir al tercer o cuarto día y usualmente desaparece para el fin de la primera semana. Una inflamación aumentada después del tercer día puede ser más probablemente indicación de infección que edema posquirúrgico.

d) *Dolor*

Para prevenir el dolor postoperatorio, durante el acto operatorio deberán manejarse los tejidos con delicadeza.

El periostio y las membranas mucosas cuentan con abundantes terminaciones nerviosas amielóticas libres, y por eso poseen una sensibilidad extrema. Emplear instrumentos cortantes para evitar traumatismos excesivos. Verificar que no queden cuerpos extraños como fragmentos de dientes, material de relleno o astillas óseas en la herida, elimínese todo el tejido óseo lesionado, alísense los bordes óseos aguzados y siempre que se pueda, suturar los tejidos blandos.

En caso de dolor se valdrá del analgésico indicado.

Si existe un sangrado excesivo puede colocarse un tapón de urgencia, poniéndose sobre la herida un pedazo de gasa esterilizada, sobre la cavidad se deberá morder durante 30 minutos.

No intentar retirar el aparato que ya se encuentra fijo.

Puede causar molestias al principio.

No comer dulces, chicles, chiclosos, ya que puede tirarse o dañarse el aparato.

El aparato no daña los dientes, pero estos se dañaran si no se mantienen perfectamente aseados. Tanto los dientes como el aparato deben asearse después de cada comida.

No debe realizarse ningún tipo de enjuague al menos que se lo indique, lo contrario durante 12 horas.

4. Complicaciones transoperatorias

a) Luxación de piezas contiguas

Este accidente se procede generalmente por técnicas mal aplicadas; es factible la luxación si al hacer uso del elevador este se apoya en las raíces vecinas, por fuerzas mal dirigidas o excesivas y si estos dientes, a la extracción son luxados y no hay prueba de fractura alveolar como del mismo diente, será colocado en su posición original inmovilizándolo fijándolo con los dientes vecinos mediante ligaduras de alambre, por medio de acrílico o la combinación de alambre y acrílico.

Se revisará periódicamente buscando su movilidad, su vitalidad, molestias a la percusión. Este tratamiento se llevará durante mes y medio.

Fractura de alguna de estas piezas:

- * La fractura de un diente adyacente o antagonista durante la extracción, puede ser evitada. Un examen preoperatorio cuidadoso revelará si el diente adyacente al que va ser extraído , está en malas condiciones, ampliamente restaurado o en la línea de extracción.
- * Se debe remover caries y restauraciones flojas del diente adyacente y colocar una restauración temporal antes de la extracción.
- * No se debe aplicar fuerza sobre ningún diente adyacente durante la extracción, y otros dientes no deben utilizarse como apoyo para un elevador a menos que vayan a ser extraídos durante la misma visita.
- * Los dientes antagonistas pueden astillarse o fracturarse si el diente que se va extraer cede de repente a una fuerza incontrolada y el fórceps los golpea. Una técnica de extracción cuidadosa y controlada evita este accidente.

b) Perforación del seno

La prevención de problema sinusal depende de la exploración y detección de cualquier abertura que se haya producido durante la extracción de un diente. Es importante la obtención de una radiografía adecuada y sin distorsiones de cualquier diente que deba ser extraído. La radiografía nos permitirá observar la configuración de las raíces así como la proximidad del seno.

La forma de proceder después de la presencia de una perforación depende del antro. Si únicamente se ha producido una simple comunicación en un seno sano, es que la herida cure sin complicaciones posteriores.

Nunca deberemos sondear a ciegas en el interior de un alvéolo para determinar si se ha producido perforación. En vez de esto, haremos una suave succión o aspiración y limpieza del alvéolo. Si existe una comunicación antral colocaremos GelFoam en el interior y uniremos los bordes mediante sutura. Deben observarse las siguientes precauciones rinológicas:

Evitar los esfuerzos nasales violentos, emplear pajitas de succión o inhalación profunda de cigarrillos deben así mismo omitirse, pues de esta forma se evitan alteraciones del coágulo; se emplearán también pulverizaciones nasales vasoconstrictoras para mantener en buen estado el ostium antral. Si al realizar una extracción, se observa o aparece una descarga desde el antro o si existe la evidencia de pólipos en su interior, no se ha esperar a que se efectúe el cierre normal del alvéolo. Se colocará al paciente bajo un régimen intenso de antibióticos durante 7 a 10 días. Se hará un cultivo del exudado sinusal y se determinará la sensibilidad para elegir el antibiótico ideal. La mayoría de los casos, la droga de elección es la penicilina administrándose inmediatamente excepto en los casos de alergia, mientras espera el resultado bacteriológico. Durante el tratamiento antibiótico se recomendará las precauciones rinológicas ya mencionadas.

Extracción de Raíces o Dientes del Interior del Antro

Principios para su extracción:

1. Utilizar buena iluminación y aspiración constante
2. Conseguir una amplia visualización mediante una extensa separación de los tejidos.
3. Localización de la raíz o raíces rotas por medio de radiografías.
4. En la eliminación de raíces emplear elevadores muy finos que efectúen una presión de la raíz hacia abajo, empujando directamente o bien por efecto de cuña.
5. Eliminar con cuidado toda la cantidad de hueso necesario para conseguir una movilización máxima de la raíz antes de liberarla.

Si una raíz ha penetrado en el seno, hay dos vías de extraerla:

- a) Practicar un colgajo y penetrar en el antro a través del alvéolo.
- b) Entrar a través de la fosa canina (procedimiento de Caldwell), vía de acceso de Caldwell.

Se práctica una incisión en la parte alta de la fosa canina y se separa el mucoperiostio. En el hueso de la fosa canina se talla una ventana por encima de los ápices de las raíces con un cincel o una fresa y se ensancha con una lima o con un fórceps de Kerrasin, y se práctica una abertura lo suficientemente ancha como para que se pueda observar todo el contenido del antro. Muchas veces pasando un tubo de aspiración por la vecinda de la zona de extracción se puede prender la raíz fracturada, y si no, se puede eliminar mediante curetas o pinzas de hueso.

Una vez recuperada la raíz se cierra la incisión en la fosa canina y en el alvéolo con algodón 3 -0 o suturas de seda.

Se aconseja las precauciones rinológicas mencionadas y tratamiento antibiótico también se advertirá al enfermo sobre la posible presentación de epistaxis.

Si ha existido una pérdida de sangre, deberá taponarse el seno durante unos pocos minutos antes de suturar la incisión en fosa canina.

Si se produce una hemorragia nasal considerable, se puede taponear nasalmente en la parte anterior, ejerciendo una presión sobre el alvéolo y la fosa canina con lo que generalmente se detendrá la hemorragia.

Si ha penetrado una raíz en el interior del seno y ha permanecido allí durante más de un día, se producirá una infección. Se reduce la infección con antibioticoterapia y extrayendo la raíz a través de la fosa canina.

Cuidados postoperatorios de la intervención de Caldwell Luc:

- * Se impone el reposo en cama durante 48 horas después de la intervención.
- * Después, unos días de movimiento moderado sin ejercicios bruscos ni esfuerzos.
- * Antibioticoterapia comenzando un día antes de la operación y se mantendrá durante una semana.
- * Pulverizaciones nasales para mantener abierto el antiguo y el nuevo ostium.
- * Contraindicado el fumar y el empleo de pajás aspiradoras de líquido.

Complicaciones:

Hemorragia: Se origina en la mucosa crónicamente inflamada, por que se hará la eliminación de toda la mucosa infectada del seno.

Las zonas más comunes de hemorragia son:

La pared lateral donde se abre la ventana nasal y la unión de la pared lateral y posterior donde se adentran en el seno los vasos, o bien, taponando con gelfoam.

Otra complicación es la trombosis de los senos cavernosos; muy rara pero si se presenta, requiere la administración de antibioticoterapia y anticoagulantes, en ocasiones, una intervención neuroquirúrgica.

c) Perforación de piso de fosa nasal

Es muy difícil que se llegará a presentar este problema, si esto sucediera se seguirá el mismo procedimiento curativo postoperatorio descrito en el apartado sobre perforación del seno maxilar.

d) Osteotomías amplias

Al realizar la eliminación de hueso que cubre al diente retenido, en este caso los caninos, se debe especificar la cantidad necesaria de hueso por eliminar, debiendo descubrir principalmente la corona y la raíz del mismo.

Sabemos que para descubrir totalmente la corona del diente se necesita obtener un espacio equivalente al diámetro mayor de la corona. Al igual que la raíz, se necesitará eliminar la cantidad de hueso que sea posible a nivel de su tercio cervical. Al tener conocimiento de estos dos puntos, muchas veces por falta de una clara visión de la zona quirúrgica o por falta de práctica (inexperiencia); se puede llegar a realizar la eliminación del hueso más de lo necesario, al llevarlo a cabo la osteotomía con las fresas quirúrgicas sin una precisa ubicación del diente retenido. También puede llegar a ser necesaria la eliminación de una cantidad considerable de hueso para poder facilitar aún más la extracción de dicho diente.

El tratamiento a seguir una vez realizada la extracción del diente, será eliminar toda clase de residuos óseos, (esquirlas); que pueden quedar, alisar los bordes óseos por medio de una lima para hueso o con fresa quirúrgica redonda.

Lavar la cavidad ósea con una solución salina tibia y colocar un recubrimiento de óxido de zinc y eugenol en estrías de algodón o también gelfoam que rellena la cavidad ósea.

CONCLUSIONES

ESTA TESIS NO DEBE SALIR DE LA BIBLIOTECA

Es necesario, para obtener éxito en nuestro tratamiento quirúrgico ortodóntico ó simplemente quirúrgico, el tener conocimientos básicos sobre nuestro diente retenido, en este caso, los caninos superiores, como son: La incidencia, su etiología, el tipo de clasificación en el que se encuentre y los accidentes que puedan provocar los mismos.

También obtener un tratamiento preoperatorio completo así como un tratamiento transoperatorio con técnicas quirúrgicas que permitan llevar a cabo nuestra cirugía lo más rápido que pueda realizarse, y evitar lo menos posible que el paciente presente un mínimo de traumatismos a los tejidos blandos y duros. Por consiguiente, menos dolor trans y postoperatorio.

Asimismo, es importante tener el conocimiento sobre las medidas preventivas durante las complicaciones transoperatorias antes mencionadas y que puedan suceder durante dicho acto quirúrgico, así como también las medidas preventivas en las complicaciones que puedan suscitarse posteriormente al término del acto quirúrgico.

Si por algunos casos especiales en donde el paciente presente un estado de salud débil o que el diente retenido no presente problema alguno o por negación rotunda del paciente para ser intervenido quirúrgicamente, es obligación del cirujano dentista indicar a éste las medidas preventivas para evitar alguna patología que pueda provocar el diente. Estas medidas preventivas pueden ser que el paciente acuda periódicamente (cada 6 meses), a un estudio radiográfico de la zona en que se encuentra su diente retenido y recordarle que éste puede provocar procesos patológicos importantes.

BIBLIOGRAFIA

1. Archer W. Harry. **Atlas de Técnicas Quirúrgicas**, Tomo II, Ed. Mundi S.A. C. y F. 1990.
2. Colby Robert A., Kerr Donald A., Robinson Halmilton B. **Color Atlas of Oral Pathology**, Ed. Lippincot, Philadelphia, E.U. 1990.
3. Castillejos V., Víctor Hugo. **Cirugía Bucal y Maxilofacial**, Ed. Tredex, México. 1990
4. Donoff R., Bruce. **Manual of Oral & Maxillofacial Surgery**, Ed. The C.V. Mosby Company, 1992.
5. Howe Geoffrey L. **Cirugía Bucal Menor**, Ed. El Manual Moderno, México. 1987.
6. Kruger, Gustavo O. **Cirugía Bucal y Maxilofacial**, Ed. Médica Panamericana, México. 1983.
7. Laskin, Daniel M. **Cirugía Bucal y Maxilofacial**, Ed. Médica Panamerica, Buenos Aires, Argentina. 1987.
8. López Arranz, J.S. **Cirugía Oral**, Ed. Interamericana Mc Graw Hill, Madrid, España. 1991.
9. Peterson, Ellis, Hupp, Tucker. **Contemporary Oral & Maxillofacial Surgery**, Ed. The C.V. Mosby Company, St. Louis, E.U. 1988.
10. Ries Centeno, Guillermo. **Cirugía Bucal**, Ed. El Ateneo, Buenos Aires, Argentina. 1994.
11. Rodríguez Sandoval, Raymundo. **Guía de la Profilaxis Antibiótica en Cirugía**, Ed. Asociación Médica del Hospital Español A. C., México. 1989.
12. Thoma Kurt H. **Oral Surgery**, Ed. The C.V. Mosby Company, St. Louis, E.U. 1989.
13. Waite, E. Daniel. **Cirugía Bucal Práctica**, Ed. C.E.C.S.A., México. 1987.
14. White Costlitch, **Cirugía Bucal**, Ed. Interamericana, México. 1978.