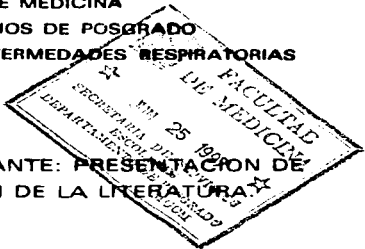


11231 2  
24.



**UNIVERSIDAD NACIONAL AUTONOMA  
DE MEXICO**

**FACULTAD DE MEDICINA  
DIVISION DE ESTUDIOS DE POSGRADO  
INSTITUTO NACIONAL DE ENFERMEDADES RESPIRATORIAS**



**POLICONDritis RECIDIVANTE: PRESENTACION DE  
UN CASO Y REVISION DE LA LITERATURA.**

**T E S I S**  
QUE PARA OBTENER EL TITULO DE  
**ESPECIALISTA EN NEUMOLOGIA**  
**P R E S E N T A :**  
**DR. RICARDO BUJANOS LEOLIM**

*Alejandra Ramirez Venegas*

ASESORA: DRA. ALEJANDRA RAMIREZ VENEGAS  
CO-ASESORA: DRA. MA. EUGENIA VAZQUEZ MANRIQUEZ

MEXICO, D. F.

JUNIO DE 1997

**TESIS CON  
FALLA DE ORIGEN**

**INSTITUTO NACIONAL DE ENFERMEDADES  
RESPIRATORIAS, MEXICO  
DIRECCION GENERAL DE ENSEÑANZA  
DEPARTAMENTO DE POSGRADO**



Universidad Nacional  
Autónoma de México

Dirección General de Bibliotecas de la UNAM

**Biblioteca Central**



**UNAM – Dirección General de Bibliotecas**  
**Tesis Digitales**  
**Restricciones de uso**

**DERECHOS RESERVADOS ©**  
**PROHIBIDA SU REPRODUCCIÓN TOTAL O PARCIAL**

Todo el material contenido en esta tesis esta protegido por la Ley Federal del Derecho de Autor (LFDA) de los Estados Unidos Mexicanos (México).

El uso de imágenes, fragmentos de videos, y demás material que sea objeto de protección de los derechos de autor, será exclusivamente para fines educativos e informativos y deberá citar la fuente donde la obtuvo mencionando el autor o autores. Cualquier uso distinto como el lucro, reproducción, edición o modificación, será perseguido y sancionado por el respectivo titular de los Derechos de Autor.

**INSTITUTO NACIONAL DE ENFERMEDADES RESPIRATORIAS**

**DR. JAIME VILLALBA CALOCA  
DIRECTOR GENERAL  
PROFESOR TITULAR DEL CURSO DE ESPECIALIZACION DE NEUMOLOGIA**

**DRA. MARIA DEL ROCIO CHAPELA MENDOZA  
SUBDIRECTORA GENERAL DE ENSEÑANZA**

**DR. JORGE SALAS HERNANDEZ  
JEFE DE LA DIVISION DE ENSEÑANZA MEDICA**

**DRA. ALEJANDRA RAMIREZ VENEGAS  
JEFA DEL DEPARTAMENTO DE ENSEÑANZA DE POSGRADO**

**DEDICATORIA**

**A LA MEMORIA DE MI PADRE.**

**A MI MADRE QUIEN SIEMPRE ESPERA LO MEJOR DE SUS HIJOS.**

**A LA DRA. ROCIO CHAPELA POR SER EL MEJOR EJEMPLO.**

**AGRADECIMIENTOS**

**A ANABEL Y CHABELITA**

## **INDICE**

<b>INTRODUCCION</b>	<b>1</b>
<b>ANTECEDENTES</b>	<b>2</b>
<b>DESCRIPCION DEL CASO</b>	<b>3</b>
<b>FISIOPATOLOGIA</b>	<b>5</b>
<b>HISTOPATOLOGIA</b>	<b>7</b>
<b>MANIFESTACIONES CLINICAS</b>	<b>8</b>
<b>LABORATORIO</b>	<b>11</b>
<b>MANIFESTACIONES DE LAS VIAS AEREAS</b>	<b>12</b>
<b>IMAGENOLOGIA</b>	<b>16</b>
<b>DIAGNOSTICO</b>	<b>17</b>
<b>DIAGNOSTICO DIFERENCIAL</b>	<b>18</b>
<b>TRATAMIENTO</b>	<b>20</b>
<b>PRONOSTICO</b>	<b>22</b>
<b>BIBLIOGRAFIA</b>	<b>23</b>
<b>ANEXOS</b>	<b>31</b>

## **Introducción.**

La policondritis recidivante (PR) es una enfermedad multisistémica poco común de etiología desconocida caracterizada por la destrucción de las estructuras cartilaginosas y tejido conectivo en cualquier parte del organismo. Los hallazgos esenciales son episodios recidivantes de inflamación, con pérdida progresiva de la integridad estructural del cartilago y sustitución por tejido fibrótico<sup>(1,40,68)</sup>

### **Antecedentes.**

Antes de 1958 la literatura internacional sólo refería la presencia de 10 casos, pero desde que la entidad ha sido más reconocida se ha diagnosticado y reportado con mayor frecuencia. El primer caso reportado, fué por Jaksch Wartenhorst en 1923<sup>(21)</sup> quien describió a un hombre con policondropatía, en 1936, Aitherr Von Meyerburg describió otro con condromalacia, éste caso involucraba destrucción de cartílagos de oídos, nariz, articulaciones, laringe y árbol traqueobronquial. Después de esto, los reportes fueron esporádicos y los autores describían con sus propios términos la entidad, así, hay casos reportados con policondritis atrófica crónica, condromalacia sistémica y pancondritis. Fué hasta 1960 que Pearson y Kline<sup>(55)</sup> acuñaron el término de policondritis recidivante por la naturaleza ondulante de la evolución clínica, la degeneración y reemplazo del cartílago por tejido fibrótico<sup>(22,55)</sup>.

Posterior a esto, la enfermedad es más conocida y en 1989 Hermann reporta la serie más grande hasta este momento con 45 casos. Hasta la actualidad se han reportado 300 casos en la literatura, en todos ellos se puede observar que el inicio de la sintomatología es principalmente en estructuras cartilaginosas sobresalientes como cartílago nasal y pabellones auriculares, pero pueden tener afección a órganos que contienen estructuras cartilaginosas o fibras elásticas como son vestíbulo, articulaciones, corazón y ojo. La afección de las vías respiratorias ahora se considera una manifestación tardía y rara.

No existen datos en la literatura nacional acerca de la prevalencia de esta enfermedad aunque suponemos que es muy baja considerando las comunicaciones mundiales. No existe hasta el momento ningún caso reportado en México aunque creemos que esto se debe a que no se piensa en esta patología y existen casos no diagnosticados o mal diagnosticados. La siguiente es una paciente que llama la atención no sólo por presentar una enfermedad muy rara, sino porque la forma de presentación no es la habitual.

A nuestro Instituto ingresó una paciente con afección grave de vías aéreas bajas como manifestación predominante o inicial de la enfermedad.



### **Descripción del caso**

**El caso corresponde a una mujer de 36 años que fué admitida por disnea, estridor y tos seca de 6 meses de evolución.**

**Inició su padecimiento con sensación de disnea de medianos esfuerzos, estridor laríngeo el cual era audible a distancia, artralgias de rodillas y muñecas, fiebre cuantificada en 39°C y ataque al estado general. Fué admitida a otro hospital donde fué tratada como asmática a base de broncodilatadores con muy pobre respuesta por lo que decidió acudir a este hospital.**

**A su ingreso se encontró que no tenía antecedentes patológicos de importancia. Se consideraba una persona sana hasta antes de este padecimiento. A la exploración presentó deformación de la nariz en silla de montar, estridor audible a distancia el cual se corroboraba con auscultación de cuello y tórax y flogosis de las articulaciones de rodillas y muñecas.**

**La tele de tórax mostró una dudosa disminución del calibre de la luz de la tráquea por lo que se realizó una radiografía con foco en tráquea con técnica de filtro de cobre donde se corroboró esto. (Anexo I). Se realizó una tomografía computarizada de cuello y tórax en donde se observó datos de inflamación traqueal, ausencia de algunos cartílagos traqueales y disminución de la luz traqueal en un 70% ( Anexo II).**

**En las pruebas de función respiratoria su FEV1 de 930 ml (31%) y CV de 4150 ml (85%) con una curva de flujo-volumen donde se evidenció una obstrucción de carácter fijo (Anexo III). El resto de los valores pletismográficos, difusión de monóxido de carbono y gasometría dentro de límites de referencia.**

**Los exámenes de laboratorio mostraron una biometría hemática, química sanguínea, análisis de orina y anticuerpos antinucleares con resultados irrelevantes, la velocidad de eritrosedimentación en 56 y la proteína C reactiva fué positiva. Los electrocardiogramas practicados sin datos trascendentes.**

**Con todo esto se decidió la realización de una fibrobroncoscopia pensando en patología de vías aéreas altas. Se encontraron como datos más relevantes colapso dinámico de la tráquea en toda su longitud a la espiración y ausencia de la mayoría de los cartílagos traqueales y bronquiales.**

Se realizaron dos biopsias traqueales y los hallazgos histopatológicos son edema de la mucosa y por debajo de ella tejido fibroso cicatrizal que sustituye al cartilago, las pequeñas porciones de cartilago remanente estan asociadas a infiltrado inflamatorio linfocitario con lo que se diagnosticó policondritis (Anexos IV y V). También se biopsió piel y se observaron en las arteriolas infiltrado linfocítico perivascular y endotelial por lo que se realizó el diagnóstico de vasculitis linfocitaria (Anexo VI).

Con todos los datos anteriores; clínicos, funcionales, radiológicos, broncoscópicos e histopatológicos se realizó el diagnóstico de policondritis recidivante con afección predominante de la vía aérea. Le fué realizada una traqueostomía para colocación de una cánula de Montgomery como ferulización interna y se inició tratamiento médico a base de prednisona a 1 mg/kg/día por vía oral y bolos intravenosos de ciclofosfamida a 15 mg/kg/día tres días y después cada mes por seis meses. Con este tratamiento mejoró su disnea y disminuyeron las manifestaciones sistémicas, fué dada de alta bajo estrecho seguimiento

## POLICONDRITIS RECIDIVANTE

### Fisiopatología.

La patogénesis de la policondritis recidivante es desconocida. Los cambios en los mucopolisacáridos y la destrucción del cartilago se ha relacionado con enzimas lisosomales en particular proteasas liberadas por leucocitos, condrocitos y fibroblastos pericondrales. Estudios en animales han demostrado que la administración intravenosa de papaína cruda, una enzima proteolítica, induce cambios no inflamatorios y disolución de los pabellones auriculares de los conejos en un lapso de 4 horas (4). En el transcurso de 3 a 6 semanas produce lesiones focales debidas a metaplasia en la media de la aorta ascendente y en el cayado (69). Estas son debidas a destrucción de mucopolisacáridos sulfatados los cuales se encuentran depositados en muchos órganos, entre ellos la pared aórtica. Un mecanismo similar se encuentra en la policondritis recidivante, con producción de enzimas proteolíticas endógenas probablemente lisosomales las cuales son responsables de la condrolisis.

El papel de inmunocomplejos se ha sugerido por varias circunstancias como son; la presencia de enfermedades coexistentes, el involucro multisistémico de la enfermedad, el hallazgo por inmunofluorecencia de depósitos granulares de inmunoglobulinas en las uniones fibrocondrales y, la presencia de anticuerpos (Ac) circulantes anticolágeno tipo II nativo (2,611,19,22,42,44, 50).

La coexistencia de varias enfermedades inmunológicas de tipo autoinmune en 25 al 30% de los casos tales como artritis reumatoide (AR), lupus eritematoso sistémico (LES), síndrome de Sjögren (SS), esclerosis sistémica, enfermedad de Behcet, espondilitis anquilosante, enfermedad de Reiter, poliarteritis nodosa, algunas tiroiditis y glomerulonefritis, diabetes mellitus tipo I y colitis ulcerosa, sugieren que hay una alteración inmunológica involucrada en su patogénesis (2, 18,22,26,34,42,45,57).

Se pueden demostrar por el método de ELISA Anticuerpos circulantes específicos contra colágeno tipo II nativo en un 33 al 70% de los casos (2,22,43).

Fiodart encontró que los pacientes con síntomas muy importantes los tenían a títulos elevados, mientras que los pacientes en remisión de la sintomatología o con enfermedad leve no los presentaban. Así parece que hay una correlación directa entre el grado de actividad y el nivel del

título <sup>(44,74)</sup>. Por lo tanto se plantea que estos Ac tienen no sólo un valor diagnóstico sino que son útiles en el monitoreo durante el tratamiento. No hay evidencia de Ac contra otros tipos de colágeno como son el I, III y IV o fragmentos de los mismos <sup>(22)</sup>.

La especificidad de estos Ac es evidenciado por varias circunstancias, 1. Estos sólo se unen a matrices cartilagosas, 2. Su demostración por inmunofluorescencia indirecta requiere primero remover la capa de proteoglicanos del cartilago, 3. El tratamiento del substrato con colagenasas, previene su unión, 4. Los Ac pueden ser completamente inuncoabsorbidos por las fibras de colágeno tipo II, 5. Los complejos inuncoabsorbidos y su actividad pueden recuperarse al tratar los complejos Ac/colágeno con colagenasas y 6. Se puede demostrar la especificidad de los Ac por microhemaglutinación pasiva y ensayos de inhibición de hemaglutinación <sup>(2,19,22,44,65)</sup>

Aunque se han reportado Ac contra colágeno tipo II nativo y desnaturalizado a títulos bajos, hasta en un 10% de pacientes con otras enfermedades como AR, LES, artritis psoriásicas, enfermedad de Paget y osteoartritis generalizada <sup>(1,11,13 67)</sup> estos hallazgos se han interpretado como evidencia de que la inmunización contra el colágeno ocurre después de la destrucción del tejido conectivo y que la formación de Ac es una consecuencia más que causa de la enfermedad <sup>(26,50)</sup>.

El tratamiento con esteroides es asociado a una mejoría clínica progresiva y coincide con la disminución de los títulos de Ac, la terapia con inmunosupresores puede hacerlos decrecer tanto que no sean detectados. La transmisión transplacentaria de Ac con afectación del recién nacido y su posterior recuperación <sup>(3,22)</sup> sugieren que estos Ac puede presentar un papel importante en la patogenia de la enfermedad.

Basados en estos hallazgos un esquema hipotético se ha propuesto para explicar parcialmente la patogénesis de la policondritis, hay emergencia por un mecanismo desconocido de clones de linfocitos B y T autoreactivas, las cuales son sensibilizadas contra colágeno tipo II, los autoanticuerpos y probablemente también las linfocinas producen inflamación del cartilago en cualquier parte del cuerpo lo que resulta de la muerte del condrocito y la disolución de la matriz, entonces los fibroblastos y condroblastos tratan de reparar la lesión repitiendo ocasionalmente el ciclo, y evidenciado así la naturaleza recidivante de la enfermedad <sup>(46)</sup>. Sin embargo, hay muchos puntos oscuros en la patogénesis de la policondritis recidivante.

## **Histopatología.**

Macroscópicamente se muestra pérdida de la rigidez normal de las estructuras cartilaginosas afectadas aunada a un adelgazamiento concéntrico.

Los hallazgos histopatológicos en la microscopia de luz son altamente específicos, uno de los más característicos es la pérdida de la coloración basófila (azul) habitual de la matriz del cartilago, que se tiñe de color rosado o acidófilo en la tinción de Hematoxilina-Eosina (HE). Existen además de otros hallazgos como son: metacromasia, necrosis, e infiltración local o difusa de células inflamatorias agudas y/o crónicas predominantemente mononucleares, y ocasionalmente polimorfonucleares o células plasmáticas en los tejidos pericondrales o incluso dentro del cartilago, las cuales se asocian a la disolución del cartilago normal y sustitución del mismo por granulaciones fibroblásticas. La acumulación de calcio es rara pero puede ocurrir. Esta respuesta reparadora energética puede culminar en la producción de nuevo cartilago o hueso <sup>(6)</sup>. Puede haber evidencia de vasculitis necrotizante y trombosis. Un posible papel de complejos inmunes en la etiología de la enfermedad es sugerido por la presencia de depósito granulares en las uniones fibrocondrales de IgG, IgA, IgM y c3 <sup>(6,70)</sup>. En aorta y válvula aórtica se encuentra una pérdida de polisacáridos neutros o ácidos por los métodos de azul de toluidina, azul de alsaia y PAS y se ha encontrado depleción de mucopolisacáridos sulfatados por el método de Hale <sup>(28)</sup>.

En microscopia electrónica los condroblastos contienen grandes cantidades de lisosomas, lípidos y glucógenos. Estas células se encuentran íntimamente ligadas al colágeno y pueden ser destruidas y reemplazadas por gránulos electrodensos, pequeños, intracelulares de 10 nm de diámetro y vesículas que varían en forma, tamaño y densidad, pero que en promedio miden 1000 nm de diámetro.

En el globo ocular se encuentra infiltrado inflamatorio mononucleares y células plasmáticas alrededor de los vasos sanguíneos episcleriales. En las pocas ocasiones que se ha podido estudiar el oído interno (hueso temporal) se ha encontrado con cambios similares a las endolaberintitis virales con degeneración del epitelio sensorial de la cóclea <sup>(29)</sup>.

### **Manifestaciones clínicas.**

La policondritis recidivante puede presentarse en todas las edades pero la edad media en el momento del diagnóstico es de 40 años. No presenta predilección racial, sexual o familiar <sup>(41,42)</sup>. Puede afectar todo tipo de cartilago, fibrocartilago, cartilago elástico, y cartilago hialino lo cual la hace distintiva de otras patologías como la artritis reumatoide. Las estructuras más comúnmente afectadas son, pabellón auricular, nariz, uniones condrocostales y articulaciones, pero puede tener involucro sistémico que incluye tracto respiratorio, ojo, oído interno, corazón, grandes vasos, arterias de mediano calibre, cerebro y riñón <sup>(4,5,15,16,21)</sup>. El curso clínico es muy variable, puede ser relativamente indolente, puede asimismo presentar un curso crónico y progresivo o ser rápidamente mortal.

Las manifestaciones clínicas al momento del diagnóstico son las siguientes en orden de frecuencia: 1. Condritis auricular. 2. Artropatía no erosiva. 3. Condritis nasal. 4. Síntomas oculares. 5. Síntomas audiovestibulares. 6. Síntomas laringotraqueales. 7. Manifestaciones cardiovasculares. 8. Manifestaciones dermatológicas. 9. Afección renal. 10. Síntomas neurológicos. 11. Síndrome febril <sup>(20,23,34,40)</sup>

1. La condritis auricular se presenta en el 88% de los casos, inicia súbitamente con dolor e inflamación eritematosa de hélix, anthélix, tragus y conducto auditivo externo. Puede haber inflamación retroauricular y acompañarse de linfadenopatía cervical. Tiende a ser episódico y bilateral, con duración de 5 días hasta varias semanas, con o sin tratamiento <sup>(40)</sup>. Dependiendo de la severidad del ataque o al número de recurrencias, los pacientes pueden terminar sin secuelas o con simples nodulaciones sin trascendencia clínica, o en casos más graves llegar a deformidad importante de pabellones auriculares y del conducto auditivo externo el cual se cierra y pierde su integridad estructural.

2. La artropatía que se presenta en el 80% de estos pacientes, es inflamatoria, seronegativa, no erosiva, no nodular, no deformante, frecuentemente asimétrica. Puede ser oligo o poliarticular, es de naturaleza migratoria y se acompaña frecuentemente de derrame sinovial. Puede afectar pequeñas y grandes articulaciones incluyendo las de la pared torácica. Debe tomarse en cuenta que la PR se puede desarrollar en pacientes con artritis crónicas preexistentes como en el caso de AR, SS, LES, enfermedad de Reiter y espondilitis anquilosante.

3. Los cartílagos nasales son afectados en forma importante en el 72% de los casos. La deformidad en silla de montar es la afección cosmética

más importante y se considera como criterio de mal pronóstico. Ocurre por causas que se desconocen, más frecuentemente en pacientes jóvenes, especialmente mujeres <sup>(46)</sup>. Tiene un inicio súbito con dolor, inflamación, aumento de volumen del puente de la nariz, epistaxis discretas. La crisis se resuelve en forma espontánea en el transcurso de algunos días.

4. La inflamación ocular ocurre en un 65%, puede afectar cualquier parte del ojo o estructuras vecinas. Las manifestaciones más importantes por orden de frecuencia son escleritis, episcleritis, conjuntivitis, iritis, coriorretinitis, queratoconjuntivitis sicca. Otras menos frecuentes son, neuritis del nervio óptico, parálisis de los músculos extraoculares y exoftálmicos. Las secuelas que se pueden encontrar a este nivel son serias pero relativamente infrecuentes, como son escleromalacia, laceración corneal, inflamación del vítreo o coriorretinal, lo cual puede provocar disminución de la agudeza visual o ceguera sobre todo si hay neuritis del nervio óptico.

5. La afección del oído interno ocurre en el 45% de los pacientes y se manifiesta la mayoría de las veces con náuseas súbita, vómitos, vértigo, tinnitus, e hipoacusia. Estas son manifestaciones de daño en el nervio vestibular o coclear, que puede ser uní o bilateral. La presencia de otitis media serosa puede ocurrir por inflamación de la porción cartilaginosa nasofaríngea de la trompa de Eustaquio.

6. Como podemos darnos cuenta la afección del tracto respiratorio es muy poco común en el momento del diagnóstico pero conforme la enfermedad avanza un 50% o más de los pacientes presentan síntomas respiratorios y su aparición es sinónimo de incremento de la morbilidad y mortalidad <sup>(19,40)</sup>. Este apartado se discute con más detalle más adelante.

7. Las alteraciones en el sistema cardiovascular ocurren en el 25 a 40% de los casos y son dilataciones aneurismáticas de los grandes vasos, trombosis arteriales vasculitis, aortitis, pericarditis, insuficiencia aórtica e insuficiencia mitral, que son atribuidas a dilatación de la raíz de las válvulas y su anillo <sup>(18,54,72)</sup>. Existe evidencia de seria inflamación arterial con o sin trombos, sobre todo de la aorta, arteria tibial anterior, carótida, arterias intracerebrales, intrabdominales y de extremidades inferiores, esta distribución es similar a otras arteritis que deberán descartarse. En cada paciente con PR debe realizarse una exploración cardiovascular exhaustiva, electrocardiograma, y radiografía de tórax en forma rutinaria, algunos autores consideran el uso de un ecocardiograma de inicio y controles subsiguientes como seguimiento, para la detección de alteraciones cardiovasculares aún en pacientes asintomáticos a este nivel.

8. La piel se afecta en un bajo porcentaje de los pacientes <sup>(63)</sup> e incluye las siguientes condiciones: vasculitis cutánea leucocitoclástica, urticaria, angioedema, eritema multiforme, lívido reticularis, paniculitis y eritema nodoso.

9. La afección renal probablemente no es tan rara como se piensa. En el glomérulo no existe colágeno tipo II, en estos pacientes se han encontrado depósitos de IgA y glomerulonefritis rápidamente progresiva. Los hallazgos son hematuria microscópica y proteinuria pero puede haber falla renal florida <sup>(15)</sup>.

10. Los síntomas neurológicos son poco comunes se encuentran en el 3% de los casos y se relacionan con vasculitis cerebral de venas pequeñas y arterias medianas y vasculitis meníngeas, los síntomas y signos más frecuentes son confusión, signos psiquiátricos, ataxia, crisis convulsivas, y enlentecimiento difuso del electroencefalograma, las cuales son manifestaciones comunes en cualquier tipo de aneigitis de los vasos cerebrales pequeños (64). Se han observado pacientes con meningitis asépticas y con linfocitosis en líquido cefalorraquídeo atribuidos a vasculitis meníngea.



### **Laboratorio.**

**No hay exámenes de laboratorio específicos en PR, ya que el diagnóstico de la enfermedad es clínico y se corrobora con histología. Es frecuente encontrar aumento de la VSG, leucocitosis, trombocitosis, anemia normocítica, elevación de la creatinina plasmática, hipalbuminemia. El uroanálisis puede revelar hematuria microscópica, proteinuria y elevación del ácido glucosaminoglicano. La detección de anticuerpos contra colágeno tipo II nativo se encuentra con relativa frecuencia altos, el factor reumatoide y los anticuerpos antinucleares se encuentra en el 15% de los pacientes a títulos bajos y sin seguir un patrón específico.** <sup>(20,22,34,40)</sup>

### **Manifestaciones de las vías aéreas.**

La afección del tracto respiratorio es la complicación más seria de esta patología <sup>(15,46)</sup>, aunque antes del uso de esteroides o inmunosupresores llegó a ser la principal causa de muerte, ahora llega a causarla en el 10% de los casos.

Los hallazgos en laringe y tráquea se caracterizan por inflamación importante de la mucosa, especialmente alrededor de la epiglotis y pliegues aritenopiglotícos. La pérdida subsiguiente de los cartílagos a este nivel lleva a obstrucción o estenosis segmentaria con colapso y fibrosis glótica o subglótica que puede ser por afección cartilaginosa pero también por edema e inflamación de los tejidos subyacentes <sup>(5)</sup>.

Hay 62 casos de PR con afección grave de la vía aérea reportados hasta la fecha <sup>(17,18,20,22,23,35,36,37,40,43,48,52,60)</sup>. Existe una relación H:M de 1:2, con una edad media de 40 años. Los síntomas y signos respiratorios más frecuentemente vistos son por orden de frecuencia: disfonía, tos seca, disnea, sibilancias, estridor y en raros casos expectoración hemoptoica, ablandamiento de cartílagos laríngeos a la palpación, sobre todo del cartilago tiroideo y de la tráquea cervical anterior. En los estadios finales existe disolución de la mayoría o todos los anillos cartilagosos de la tráquea y bronquios con la subsiguiente obstrucción de las vías aéreas e infecciones de repetición <sup>(5)</sup>. Puede llegar a producir colapso traqueal y muerte <sup>(13,30,43,61)</sup>. Todos los pacientes con PR deben ser evaluados con fibrobroncoscopia, tomografía computada de tórax y pruebas de función respiratoria para descartar afección a este nivel <sup>(20,75)</sup>, ya que algunos pacientes pueden presentar afección de las vías aéreas aún cuando la nariz y los pabellones auriculares se encuentren normales.

Aún cuando la afección laringotraqueal está bien descrita, el involucro traqueobronquial en forma aislada es muy raro, encontrándose únicamente 4 casos reportados en la literatura mundial <sup>(23,59,61)</sup>. Tres de estos casos habían sido diagnosticados como asmáticos y tratados como tales (como nuestra paciente), el diagnóstico fué hecho por el estudio histopatológico de cartilago traqueal obtenido en el momento de una traqueostomía, pues los pacientes fueron deteriorándose hasta ameritar intubación y ventilación mecánica. Todos murieron pocos meses después del diagnóstico <sup>(10,32)</sup>.

## **Mecánica Pulmonar.**

Las alteraciones respiratorias pueden ser el resultado de: 1. Disminución de la luz glótica, traqueal o bronquial por inflamación en la fase de agudización y la formación de masa de tejido fibroso con contracción cicatrizal en los estadios finales de la enfermedad, ó 2. Colapso dinámico en diferentes fases de la ventilación por disolución del cartilago en laringe, tráquea, y bronquios conforme la enfermedad avanza <sup>(43,48)</sup>.

### **Espirometría y Curva flujo-volumen.**

Las pruebas de función respiratorias (PFR) de estos pacientes muestran procesos obstructivos (FEV1 y Relación FEV1/CVF bajos) sin respuesta a la administración de broncodilatadores y sin alteraciones de la fuerza de retracción elástica o distensibilidad del parénquima pulmonar <sup>(20,36,48)</sup>. Los defectos funcionales dependen no sólo del grado y localización de la lesión sino también de la naturaleza de ésta (fija o dinámica). La localización es muy importante en obstrucciones de carácter dinámico ya que lesiones intratorácicas se comportan diferente a las extratorácicas. Durante la inspiración la presión intraluminal en la vía aérea extratorácica es menor a la atmosférica mientras que la presión extraluminal es similar a la atmosférica, esto favorece la obstrucción de la vía aérea extratorácica, por lo tanto una lesión dinámica en la vía aérea extratorácica puede causar decremento en el flujo inspiratorio máximo, además puede ocurrir obstrucción como resultado de la turbulencia y aceleración del aire (efecto Bernoulli) <sup>(62)</sup>. Durante la espiración la presión intraluminal es más positiva que la extraluminal en las vías aéreas extratorácicas, lo cual tiende a dilatar la vía aérea y tiende a ocultar la lesión.

Cuando una obstrucción dinámica se encuentra en la vía aérea intratorácica el efecto máximo ocurre durante la espiración, porque en esta fase la presión extraluminal es más positiva respecto a la presión intraluminal en las vías aéreas intratorácicas, tendiendo a colapsarlas. Este efecto se exagera con la tos, pues se genera un gradiente de presión muy importante despues de abrir la glotis. Una espirometría convencional no nos ayudaría para distinguir los diferentes tipos de obstrucción, el uso de la curva flujo-volumen puede adecuadamente mostrar la naturaleza de la lesión <sup>(48)</sup>.

Una obstrucción fija causa reducción o meseta en ambos flujos, inspiratorio y expiratorio. Una obstrucción extratorácica variable o dinámica tiende a tener un efecto máximo o meseta en la inspiración y una obstrucción intratorácica variable en la espiración. Esto sirve para planear el manejo y monitorizar el progreso de la enfermedad.

El volumen de cierre, la capacidad de cierre y el flujo expiratorio forzado a volúmenes bajos se ha creído que son sensibles para demostrar obstrucción de las vías aéreas pequeñas <sup>(23)</sup>, pero estos se encuentran alterados en obstrucción de las vías aéreas centrales dependiendo de la localización y gravedad.

Aunque el patrón típico es obstrucción de las vías aéreas intratorácicas, puede encontrarse cualquier patrón, con una diversidad de grados y sitios afectados <sup>(48)</sup>.

#### **Pletismografía corporal.**

Dado que una obstrucción espiratoria puede estar dada por 2 mecanismos diferentes como son alteraciones en las vías aéreas y disminución de la fuerza de retracción elástica que soporta a las mismas, se han analizado las curvas de flujo máximo-retracción elástica, las cuales se encuentran por abajo de los valores de referencia, lo que sugiere que la obstrucción está dada por afeción pura en las vías aéreas y no a una disminución en la fuerza de retracción elástica <sup>(38)</sup>.

La resistencia de las vías aéreas medida a capacidad funcional residual en un pletismógrafo corporal durante una maniobra de inspiración lenta, ayuda a conocer la presencia, gravedad y naturaleza de la obstrucción. Una resistencia elevada es una medición muy sensible para obstrucción secundaria a una alteración anatómica, por inflamación, estenosis, fibrosis o tumor, que generalmente no es encontrada en obstrucción difusa temprana causada por enfisema o bronquitis crónica. Por otro lado, la obstrucción por colapso no explica en su totalidad el aumento de la resistencia en las vías aéreas.

#### **Difusión y Gasometría.**

Otras pruebas como la capacidad de difusión de monóxido de carbono en la maniobra de una sola respiración (sbDCO), se encuentra normal, lo mismo que la diferencia alveolo-arterial de oxígeno (DA-aO<sub>2</sub>), lo cual diferencia a otras formas de obstrucción intratorácica como son asma y enfisema. La normalidad de estas pruebas funcionales es un indicio indirecto que las vías aéreas pequeñas se encuentran respetadas.

La respuesta al ejercicio en estos pacientes es interesante, existe una elevación de la  $\text{PaCO}_2$  la cual es más importante a la observada en la enfermedad pulmonar obstructiva crónica (EPOC), la  $\text{DA-aO}_2$  es normal con una caída discreta de la  $\text{PaO}_2$ , por lo que el principal mecanismo de hipoxemia es hipoventilación sin alteraciones en la relación ventilación-perfusión (V/Q).

### **Imagenología.**

La alteración radiológica más observada es a nivel articular donde se encuentra disminución de los espacios articulares, lo que refleja pérdida pura del cartilago hialino y datos de inflamación. Puede asimismo, observarse calcificación de los cartilagos nasal, auricular y de las vías aéreas <sup>(7)</sup>.

Una radiografía convencional o tomográfica del tórax son un método bueno para investigar la afección de las vías aéreas, con las cuales se pueden documentar estrechamiento en la laringe, tráquea y bronquios, además nos dan datos indirectos de alteraciones cardiacas como son cardiomegalia en caso de insuficiencia aórtica. En años reciente el uso de la tomografía computada con cortes finos, ha mostrado afección temprana a nivel laríngeo, traqueal y bronquial (lobar y segmentaria). Los estudios broncográficos pueden definir colapso de las vías aéreas más efectivamente <sup>(14,20,58)</sup>.

El gamagrama revela depósitos de material marcado con Tc-99m o Ga-67c en los cartilagos afectados en cualquier parte del cuerpo <sup>(33)</sup>.

### **Broncoscopia.**

Ha sido muy usada para conocer la naturaleza y gravedad de la obstrucción, pero su realización tiene conotaciones serias, se han descrito muerte súbita durante el procedimiento <sup>(69)</sup>. Este procedimiento puede revelar inflamación grave del árbol traqueobronquial o colapso tráqueal por prolapso de la pared membranosa posterior <sup>(38)</sup>, el cual se abre fácilmente con el paso del instrumento y vuelve a colapsarse al retirarlo.

### **Diagnóstico.**

Usando la frecuencia con las que se afectan los órganos, en 1976 Mc Adam (40) propuso 6 criterios clínicos diagnósticos, para no realizar biopsia de cartilago a los casos muy floridos, pero aquellos que presentan sintomatología muy leve o inespecífica ameritarán biopsia la cual por sí sola hace el diagnóstico, con lo que se evita retraso en el tratamiento. Estos criterios se dividen en mayores y menores. Los mayores son; evidencia de condritis auricular bilateral, condritis nasal y condritis laringotraqueal, vistas por un médico y de naturaleza recidivante. Los menores son alteraciones audiovestibular, inflamación ocular y poliartritis no erosiva. El diagnóstico puede realizarse con seguridad con la presencia de 2 mayores o de 1 mayor + 2 menores. Deberá realizarse para complementar el diagnóstico en la medida de lo posible el estudio histológico de un cartilago afectado <sup>(40)</sup>.

### **Diagnóstico Diferencial.**

Aproximadamente un 30% de los pacientes con PR presentan evidencia de otra enfermedad asociada, como son SS, AR, LES, esclerosis sistémica, enfermedad de Behcet, espondilitis anquilosante, enfermedad de Reiter, enfermedad tiroidea, diabetes mellitus tipo I, glomerulonefritis, etc. <sup>(2,3,4,45)</sup>. En muchas ocasiones estas enfermedades anteceden a la misma PR dando lugar a una gran confusión diagnóstica pues muchos síntomas pueden ser atribuidos a la enfermedad subyacente o *vice versa* <sup>(7,40,43,50)</sup>.

Basándose solamente en las manifestaciones clínicas de PR, sobre todo cuando existe afección del cartilago nasal en forma importante, es difícil distinguirla de granulomatosis de Wegener, por lo que deberá realizarse exámen histopatológico para excluirlas. Si no es accesible o disponible la biopsia, los exámenes serológicos pueden ser de gran ayuda <sup>(46,53)</sup>, pero otras entidades que se confunden son sífilis congénita, granuloma de la línea media y leishmaniasis mucocutánea <sup>(68)</sup>. El Síndrome MAGIC (Mouth and Genital Ulcers with Inflamed Cartilage) una nueva entidad caracterizada por úlceras orales, genitales con inflamación cartilaginosa entra en el diagnóstico diferencial <sup>(53)</sup>.

Las condiciones que producen un cuadro similar de condritis auricular son infección, trauma, lesión por congelamiento y fenómeno de Lucio relacionado a lepra lepromatosa.

El diagnóstico diferencial de inflamación ocular es inmensa sobre todo cuando esta es la única manifestación de la enfermedad. Cuando hay conjuntivitis y artritis debemos obviamente tomar en cuenta la enfermedad de Reiter. El síndrome de Cogan puede presentarse como queratitis intersticial, hipoacusia y vértigo, pero no presenta otras manifestaciones que caracterizan a PR.

La afección articular debe ser diferenciada de artritis reumatoide, espondilitis anquilosante, y en caso de ser monoarticular a aquellas producidas por depósitos de cristales y las infecciosas.

Las vasculitis de arterias de mediano calibre son similares por su localización a las arteritis de Takayasu, arteritis de células gigantes, y poliarteritis nodosa. La insuficiencia aórtica debe distinguirse a la provocada por espondilitis anquilosante, enfermedad de Reiter, artritis reumatoide, enfermedad de Behcet, fiebre reumática, síndrome de Marfan y sífilis <sup>(60)</sup>.



En pacientes con hallazgos de calcificación en cualquier cartilago, debemos descartar enfermedad de Addison, acromegalia e hiperparatiroidismo<sup>(43)</sup>.

En relación a las condiciones que producen estenosis traqueal el trauma postintubación, las granulomatosis mediastinales infecciosas o no infecciosas, las neoplasias, el uso de beta bloqueadores y la traqueobroncopatía osteocondroplástica deben ser tomadas en cuenta. El colapso de las vías aéreas pueden ser resultado de traqueomalacia idiopática, enfisema y condromalacia traqueal congénita.

Las meningitis virales pueden dar un cuadro neurológico similar cuando hay afección al SNC<sup>(25)</sup>

## **Tratamiento.**

### **Tratamiento médico.**

Los pacientes que presentan un curso indolente y benigno pueden necesitar tratamiento sólo con antiinflamatorios no esteroideos como aspirina, indometacina y fenilbutazona, o no necesitarlo. Se recomienda realizar sólo seguimiento estrecho.

En aquellos casos que presentan uno o más de los criterios considerados de mal pronóstico se recomienda el uso de esteroides (15 a 25 mg de prednisona al día) y en casos más sintomáticos o con afección sistémica deberán entrar en protocolos de tratamientos agresivos con esteroides a dosis altas (80 a 100 mg/día), además de inmunosupresores como azatioprina, ciclofosfamida, 6 mercaptopurina o penicilamina <sup>(2,22,36,40)</sup>. El tratamiento de esta enfermedad con ciclosporina ha sido reportada en pocos casos con un gran índice de toxicidad renal por lo que deberán hacerse más estudios al respecto controlados para poder concluir algo <sup>(5,65)</sup>.

La eficacia del tratamiento inmunosupresor no está bien clara aún. Los esteroides muestran buena efectividad sólo en fases de agudización pero no han demostrado que con dosis de mantenimiento (10 a 15 mg/día) se prevengan las recidivas o modifiquen la sobrevida <sup>(22,40,66)</sup>. Dado que los Ac contra colágeno tipo II puede ser de importancia en su patogenia el uso de plasmaféresis pudiera tener un papel importante en el tratamiento <sup>(20,52)</sup>. Se han descrito en forma anecdótica el uso de radioterapia local en pacientes con afección de la vía aérea.

### **Tratamiento quirúrgico.**

Las traqueostomías tempranas se recomendaron en pacientes con obstrucción sobre todo en áreas subglóticas pero puede provocar obstrucción fatal de las vías aéreas, por lo que se recomienda que se maneje con presión positiva en las vías aéreas con CPAP o BiPAP. La intubación orotraqueal puede también ocasionar obstrucción, por lo que se recomienda que en caso de ameritarla deberá realizarse con cánulas de calibre pequeño y mantener una ventilación con presión positiva. El uso de cánulas de Montgomery en "T" y sus modificaciones <sup>(20,43)</sup> en pacientes con colapso traqueal es relativamente nuevo, sin embargo este es un tratamiento paliativo pues la enfermedad progresa destruyendo el

cartilago en las vías aéreas distales a la cánula resultando en obstrucción y muerte por asfixia. La erosión de la arteria innominada ha causado la muerte por hemorragia masiva. Otras complicaciones son la formación de úlceras y tejido de granulación en la tráquea por irritación local. Puede producirse neumonía por aspiración sobre todo si el extremo superior de la cánula se encuentra cercano o por arriba de las cuerdas vocales. La pérdida de la eficacia de la tos por la longitud de la cánula provoca retención de secreciones e infección.

La obstrucción dinámica de las vías aéreas centrales por colapso puede superarse con una ferulización externa con suspensión a la adventicia vascular y suturas percutáneas, el material que se ha usado es duramadre, pericardio, injertos de piel o una malla sintética (Gure-*Tex*).

Los reemplazos valvulares en pacientes con Insuficiencia aórtica o mitral grave no han presentado buen pronóstico, y se ha relacionado a progresión en la degeneración del tejido conectivo subyacente lo cual predispone a falla en la válvula implantada.

### **Pronóstico.**

Los signos de mal pronóstico en el momento del diagnóstico son anemia, deformidad nasal, artritis, estridor y microhematuria. los cuales son manifestaciones de reacción inflamatoria generalizada e intensa lo cual llega a tener gran impacto sobre el organismo <sup>(46)</sup>. El hallazgo de valvulopatía aórtica y vasculitis, se consideran también de mal pronóstico. Las complicaciones que se considera más serias son involucro a tracto respiratorio bajo e insuficiencia aórtica progresiva.

La sobrevida en general a 5 años es de 75%, y a 10 es de 55%, si se asocia a vasculitis de cualquier tipo disminuye a 45% a 5 años (la misma cifra para vasculitis sola). El rango de sobrevida es muy variable y puede ser de 10 meses hasta 20 años

La causa de muerte ha variado con los años y depende del uso de inmunosupresores <sup>(22, 40)</sup>. Inicialmente las principales causas de muerte eran insuficiencia cardiaca o respiratoria, ahora con la quimioterapia las infecciones ocupan el primer lugar, ya sea bacteremias piógenas o infecciones por oportunistas, las causas cardiovasculares ocupan un segundo lugar y la falla respiratoria aguda por colapso de las vías aéreas el tercero, la cuarta es falla renal por glomerulonefritis secundaria a la misma enfermedad <sup>(46)</sup>. Algunas series consideran otras causas de muerte como son vasculitis sistémicas y neoplasias <sup>(46,68)</sup>.

Las infecciones pulmonares son frecuentes y ocurren por alteraciones del sistema mucociliar en los sitios inflamados, por disminución de la efectividad de la tos, pues resulta en un colapso dinámico de las vías aéreas <sup>(20,48)</sup>, aunado al hecho del uso de terapia inmunosupresora.

De todos los pacientes que mueren la mitad se relaciona a complicaciones por el tratamiento y el resto por la misma enfermedad o la enfermedad del tejido conectivo subyacente.

## BIBLIOGRAFIA

1. Andriopoulos NA, Mestecky J, Miller EJ, et al. Antibodies to native and denatured collagens in sera of patients with rheumatoid arthritis. *Arthritis Rheum* 1976; 19:613-617.
2. Anstey A, Mayou S, Morgan K, et al. Relapsing Polychondritis: Autoimmunity to type II collagen and treatment with cyclosporin. *A. Br J Dermatol* 1991;125:588-591.
3. Arnundell FW, Haserick JR. Familial chronic atrophic polychondritis. *Arch Dermatol* 1960;82:439-441.
4. Balsa-Criado A, Garcia-Fernández F, Roldán I. Cardiac involvement in relapsing polychondritis. *Int J Cardiol* 1987;14:381-383.
5. Batsakis JG, Manning JT. Relapsing Polychondritis. *Ann Otol Rhinol Laryngol* 1989;98:83-84.
6. Bergfield WF. Relapsing Polychondritis with positive direct immunofluorescence. *Arch Dermatol* 1978;114:127.
7. Booth A, Dieppe PA, Goddard P, et al. The radiological manifestations of relapsing polychondritis. *Clin Radiol* 1989;40:147-149.
8. Buckley LM, Ades PA. Progressive aortic valve inflammation occurring despite apparent remission of relapsing polychondritis. *Arthr Rheum* 1992;35:812-814.
9. Burgess FW, Whitlock W, Davis W, et al. Anesthetic implications of relapsing polychondritis. *Anesthesiology* 1990;73:570-572.

10. Chan HS, Pang J. Relapsing polychondritis presenting with bronchorrhoea. *Resp Med* 1990;84:341-343.
11. Choi EKK, Gatenby PA, Mc Gill NW, et al. Auto-antibodies to type II collagen: occurrence in rheumatoid arthritis, other arthritides autoimmune connective tissue diseases and chronic inflammatory syndromes. *Ann Rheum Dis* 1988;47:313-322.
12. Choy EHS, Chikanza IC, Kingsley GH, et al. Chimaeric anti-cD4 monoclonal antibody for Relapsing Polychondritis. *Lancet* 1991;338:450.
13. Cracciolo A, Michaeli D, Goldberg LS, et al. The occurrence of antibodies to collagen in synovial fluids. *Clin Immunol Immunopathol* 1975;3:567-574.
14. Crockford MP, Kerr IH. Relapsing polychondritis. *Clin Radiol* 1988;39:386-390.
15. Dalal BI, Wallace AC, Slinger RP. IgA nephropathy in relapsing polychondritis. *Pathology* 1988;20:85-89.
16. Damiani JM. Relapsing polychondritis: Report of ten cases. *Laryngoscope* 1979;89:929-946.
17. Davis D, Berkmen YM, King T. Peripheral bronchial involvement in relapsing polychondritis demonstration by thin-section CT. *Am J Radiol* 1989;153:953-954.
18. Dolan DL, Lemmon GB Jr, Teitelbaum SL. Relapsing Polychondritis: analytical literature review and studies on pathogenesis. *Am J Med* 1966;41:285-299.
19. Ebringer R, Rook G, Swana GT, et al. Auto antibodies to cartilage and type II collagen in relapsing polychondritis and other rheumatic diseases. *Ann Rheum Dis* 1981;40:473-479.

20. Eng J, Sabanathan S. Airway complications in relapsing polychondritis. *Ann Thorac Sur* 1921;51:686-692.
21. Esdaile J, Harwkins D, Goid P, et al. Vascular Involvement in relapsing polychondritis. *Can Med Assoc J*, 1977; 116:1019-1022.
22. Foidart JM, Abe S, Martin GR. Antibodies to type II collagen in Relapsing Polychondritis. *N Engl J Med* 1978;299:1203-1207.
23. Gelb AF, Zamel N. Simplified diagnosis of small-airway obstruction. *N Engl J Med* 1973;288:395-398.
24. Gibson GJ, Davis P. Respiratory complications of relapsing polychondritis. *Thorax* 1974;29:726-730.
25. Goddard P, Cook P, Laszlo G, et al. Relapsing polychondritis: report of an unusual case and review of the literature. *Br J Rad* 1991;64:1064-1066.
26. Herrnan JH, Dennis MV. Immunopathologic studies in Relapsing Polychondritis. *J Clin Inv* 1973;52:549-558.
27. Herzog CH, Waiker C, Picher W, et al. Monoclonal anti-CD4 in arthritis. *Lancet* 1987;ii 1461-1462.
28. Higgenbottawm T, Dixon J. Chondritis associated with fatal intramural bronchial fibrosis. *Thorax* 1979;34:563-564.
29. Hoshino T. Temporal bone findings in a case of sudden deafness in relapsing polychondritis. *Acta Otolaryngol* 1980;90:257-561.

**ESTA TESIS NO DEBE  
SALIR DE LA BIBLIOTECA**

30. Hussain SSH. Relapsing polychondritis presenting with stridor from bilateral vocal cord palsy. *JU Laringol Otol* 1991;105:961-964.
31. Jaksch-Warthenhorst R. Polychondropathia. *Wien Arch Int Med* 1923;6:93-100.
32. Johnson AOC, Alien MB, Page RL. Asthma and weezing. *Lancet* 1992;340:178.
33. Kao CH, Wang SJ, Yeh SH. Radionuclide imaging of relapsing polychondritis. *Clin Nucl Med* 1992;17:397-398.
34. Kaye RL, Sones DA. Relapsing Polychondritis. *Ann Inter Med* 1964;60:653-664.
35. Kilman WJ. Narrowing of the airway in relapsing polychondritis. *Radiology* 1978;126:373-376.
36. Krell WS, Staats BA, Hyatt RE. Pulmonary function in relapsing polychondritis. *Am Rev Resp Dis* 1986;133:1120-1123.
37. Mahindraker NH, Libman LJ. Relapsing polychondritis. *Laryngol Otol* 1970;84:337-342.
38. Mantel BS. Relapsing polychondritis. *Br J Rad* 1992;65:355.
39. Mathieson PW, Cobbold SP, Halo G, et al. Monoclonal antibody therapy in systemic vasculitis. *N Engl J Med* 1990;323:250-255.
40. Mc Adam LP, O Hanian MA, Bluestrom R, et al. Relapsing Polychondritis: prospective study of 23 patients and a review of the literatura. *Medicine (Baltimore)* 196;55:193.,215.
41. Mc Cluskey RT, Thomas L. The temoval of cartilage matrix *in vivo* by papain. *J Exp Med* 1968;108:371-384.

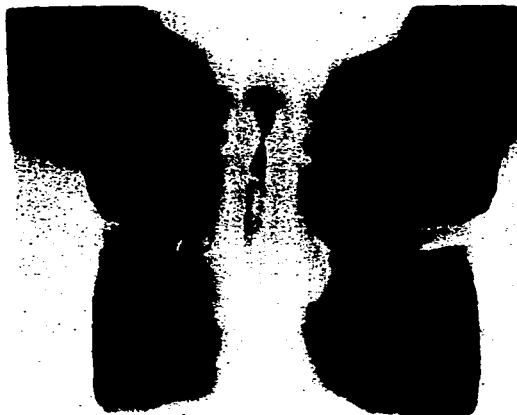


42. Mc Cune WJ, Schiller AL, Dynesius-Trentham RA, et al. Type II collagen-induced auricular chondritis. *Arthritis Rheum* 1982;25:266-273.
43. Mendelson DS, Som PM, Crane R, et al. Relapsing polychondritis studied by computed tomography. *Radiology* 1985;157:489-490.
44. Meyer O, Cyna J, Dryil A, et al. Relapsing polychondritis: Pathogenic role of alternative collagen type II antibodies. A case report with immunological and pathological studies. *J Rheumatol* 1981;8:820-824.
45. Meyrick TRH, Payne R, Black MM. Polychondritis as a concomitant feature of polyarteritis nodosa. *Clin Exp Dermatol* 1982;7:519-522.
46. Michet CJ, Mc Kenna CH, Luthra HS, et al. Relapsing polychondritis: survival and predictive role of early disease manifestations. *Ann Intern Med* 1986;104:74-78.
47. Miller RD, Hyatt RE. Obstructing lesion of the larynx and trachea: clinical and physiologic characteristics. *Mayo Clin Proc* 1969;44:145.
48. Mohsenifar Z, Tashkin DP, Carison SA, et al. Pulmonary function in patients with relapsing polychondritis. *Chest* 1982;98:711-717.
49. Montgomery WM. T-tube tracheal stent. *Arch Otolaryngol* 1965;82:320-321.
50. Morgan K, Clague RB, Collins I, et al. Incidence of antibodies to native and denatured cartilage collagens (type I, IX, and XI) and to type I collagen in rheumatoid arthritis. *Am Rheum Dis* 1987;46:902-907.

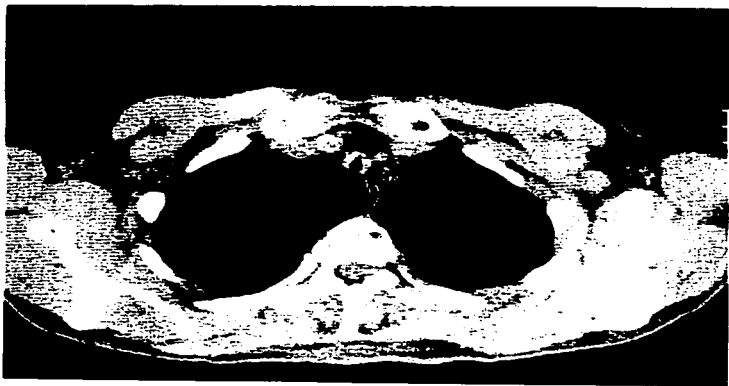
51. Neild GH, Carneron JS, Lessof MH, et al. Relapsing chondritis with crescentic glomerulonephritis. *Br Med J* 1978;1:743-745.
52. Neilly JB, Winter JH, Stevenson RD. Progressive tracheobronchial chondritis: need for early diagnosis. *Thorax* 1985;40:78-79.
53. Orme RL, Nordland JL, BARICH I, ET AL. The MAGIC syndrome. *Arch Dermatol* 1990;126:940-944.
54. Pappas G, Johnson M. Mitral and aortic valvular insufficiency in chronic relapsing chondritis. *Arch Surg* 1972;104:712-714.
55. Pearson CM, Kline HM, Newcorner VD. Relapsing Chondritis. *N Engl J Med* 1960;261:51-58.
56. Rayl JE. Tracheobronchial collapse during cough. *Radiology* 1965;85:8792.
57. Roger PA, Boden G, Tourtellotte. Relapsing Chondritis with insulin resistance and antibodies to cartilage. *Am J Med* 1973;55:243-248.
58. Rogerson ME, Higgins EM, Godfrey RC. tracheal stenosis due to relapsing chondritis in arthritis rheumatoid. *Thorax* 1987;42:900-905.
59. Rowell RW. Relapsing chondritis. *Br J Dermatol* 1973;88:387-390.
60. Seif J, Hammarsten JF, Lyne B, et al. Relapsing chondritis. *Arch Inter Med* 1967;120:109-112.
61. Sheffield E, Corrin B. Fatal bronchial stenosis due to isolated relapsing chondritis. *Histopathology* 1992;20:442-443.

62. Shim C, Corro P, Park SS. Pulmonary function studies in patients with upper airway obstruction. *Am Rev Resp Dis* 1972;106:233-238.
63. Specks U, Wheatley CL. Anticytoplasmic autoantibodies in the diagnosis and follow-up of Wegener's granulomatosis. *Mayo Clin Proc* 1989;64:28-36.
64. Stewart SS, Ashizawa T, Dudley AW, et al. Cerebral vasculitis in relapsing polychondritis. *Neurology* 1988;38:150-152.
65. Svenson K, Bohman SO, Haligren R. Renal interstitial fibrosis and vascular changes occurrence in patients with autoimmune diseases treated with cyclosporin. *Arch inter Med* 1985;146:2007-2010.
66. Tisher M, Caspi D, Yaron M. Classical rheumatoid arthritis associated with nondeforming relapsing polychondritis. *J Rheum* 1987;14:367-368.
67. Trentham DE, Kammer GM, McCune WS, et al. Autoimmunity to collagen. A shared feature of psoriatic and rheumatoid arthritis. *Arthritis Rheum* 1981;24:1363-1369.
68. Trentham DE. Relapsing polychondritis. *Systemic rheumatic diseases* cap. 78:1227-1233.
69. Tsaltas TT. Metaplasia of aortic connective tissue to cartilage and bone induced by intravenous injection of papain. *Nature* 1962;196:1006-1007.
70. Valenzuela R, Cooperrider PA, Cogate P, et al. Relapsing polychondritis: Immunomicroscopic findings in cartilage of ear biopsy specimen. *Hum Pathol* 1980;11:19-22.

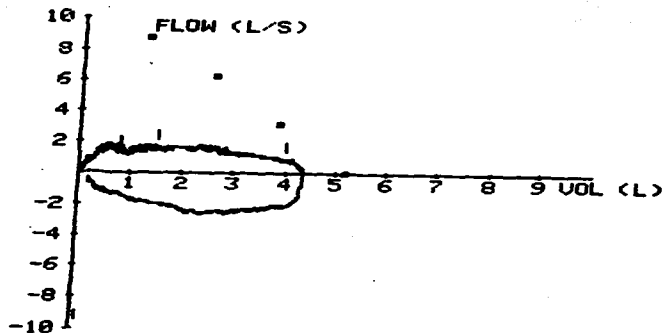
71. Van Besien K, Tricot G, Hoffman R. Relapsing polychondritis: a paraneoplastic syndrome associated with myelodysplastic syndromes. *Am J Hematol* 1992;40:47-50.
72. Van Decker W, Panidis TP. Relapsing polychondritis and cardiac valvular involvement. *Ann Inter Med* 1988;109:340-341.
73. Van der Lubge PA, Miltenburg AM, Breedveld FC. Anti-CD4 monoclonal antibody for Relapsing Polychondritis. *Lancet* 1991;337:1349.
74. Veno Y, Chia D, Bamett EU. relapsin polychondritis associated with ulcerative colitis, serial determinations of antibodies to cartilage and circulating immune complex by three assays. *J. Rheumatol* 1981;8:466-461.
75. Windermann HP, Matthay RA. Pulmonary manifestations of the collagen vascular diseases. *Clin Chest Med* 1989;10:677-722-727.



**ANEXO I.** Radiografía con foco en tráquea a nivel de cuello con técnica de filtro de cobre donde se muestra una obstrucción extensa.



**ANEXO II.** Tomografía computarizada de tórax. Muestra irregularidades en la pared traqueal con ausencia del contorno muscular y cartilaginoso normal y colapso de la tráquea del 70%.



ANEXO III. Curva flujo-volumen que muestra una obstrucción grave del flujo aéreo en ambos tiempos (inspiratorio y espiratorio) consistente en una lesión de carácter fijo. Los cuadros marcan el flujo espiratorio predicho.