

11205
20
31



**UNIVERSIDAD NACIONAL
AUTONOMA DE MEXICO**

**Facultad de Medicina
División de Estudios de Postgrado
INSTITUTO NACIONAL DE CARDIOLOGIA
"IGNACIO CHAVEZ"**

**"HALLAZGOS ECOCARDIOGRAFICOS EN
EL SINDROME DE SJÖGREN PRIMARIO"**

T E S I S

**Que para obtener el título en la especialidad de
C A R D I O L O G I A
p r e s e n t a**

DR. MAURICIO DE WITT GARCIA



México, D. F.

**TESIS CON
FALLA DE ORIGEN**

1997



Universidad Nacional
Autónoma de México

Dirección General de Bibliotecas de la UNAM

Biblioteca Central




UNAM – Dirección General de Bibliotecas
Tesis Digitales
Restricciones de uso

DERECHOS RESERVADOS ©
PROHIBIDA SU REPRODUCCIÓN TOTAL O PARCIAL

Todo el material contenido en esta tesis esta protegido por la Ley Federal del Derecho de Autor (LFDA) de los Estados Unidos Mexicanos (México).

El uso de imágenes, fragmentos de videos, y demás material que sea objeto de protección de los derechos de autor, será exclusivamente para fines educativos e informativos y deberá citar la fuente donde la obtuvo mencionando el autor o autores. Cualquier uso distinto como el lucro, reproducción, edición o modificación, será perseguido y sancionado por el respectivo titular de los Derechos de Autor.

**INSTITUTO NACIONAL DE CARDIOLOGIA
"IGNACIO CHAVEZ"**



[Handwritten signature]

Dr. Ignacio Chávez Rivera
Director General



**SUBDIRECCION GENERAL
DE ENSEÑANZA**

[Handwritten signature]

Dr. Eduardo Salazar Dávila
Sub-director General de Enseñanza

[Handwritten signature]

Dra. Nilda Espínola Zavaleta
Directora del proyecto de tesis

Agradecimiento especial

Al Dr. Jesús Vargas Barrón
Jefe del departamento de Ecocardiografía del
Instituto Nacional de Cardiología
"Ignacio Chávez"

Mi gratitud por su apoyo incondicional y por sus útiles observaciones, aportaciones conceptuales y comentarios que brindo para la culminación del presente trabajo.

DEDICATORIA.

A mis padres, por su gran cariño y comprensión.

A mis hermanos, por el apoyo que siempre me han brindado.

A mis maestros, de quienes recibí enseñanza y ejemplo, elementos trascendentes en mi formación profesional.

A todo el personal, que labora en el Instituto Nacional de Cardiología "Ignacio Chávez" por el gran empeño y dedicación que muestran en su trabajo.

A mis compañeros, por su amistad sincera.

A Montserrat, el amor de mi vida.

**"HALLAZGOS ECOCARDIOGRAFICOS
EN EL SINDROME DE SJÖGREN PRIMARIO"**

RESUMEN

El síndrome de *Sjögren primario* es una enfermedad autoinmune con sustrato inmunopatológico caracterizado por aumento en la actividad de la inmunidad celular y humoral, que determina el depósito de complejos inmunes a nivel multisistémico. Las principales alteraciones morfológicas y funcionales que se asocian con este síndrome a nivel cardiovascular prácticamente solo son descritas en casos aislados.

En el presente trabajo se estudiaron mediante ecocardiografía transtorácica las alteraciones que presentaron 23 pacientes con diagnóstico de síndrome de *Sjögren primario*. El análisis consistió en relacionar el tiempo de evolución de la enfermedad, el sexo y la edad con el tipo de alteraciones encontradas para determinar si existía algún vínculo entre estas variables.

Todos los pacientes fueron mujeres, con edad promedio de 58 años (rango entre 39 y 78 años), el tiempo de evolución máximo del síndrome fué de 20 años y el menor de 2 años. Las principales alteraciones que se observaron se localizaron a nivel valvular; representadas por dos patrones de engrosamiento: 1.- el que abarcó toda la extensión de una o mas valvas y, 2.- el nodular, que se encontró en el vértice o sobre el borde libre de una o mas valvas. Las válvulas alteradas incluyeron a la mitral, aórtica y tricuspide sin predominio alguno. En ninguna de las lesiones se determinó compromiso funcional significativo. No se logró establecer asociación entre el tipo de alteración valvular con la edad o el tiempo de evolución del síndrome de *Sjögren primario*.

Se concluye, que la gama de alteraciones morfológicas a nivel valvular tuvieron relación con los factores degenerativos asociados a la edad en varios casos, pero en otros, no se descarta que su desarrollo pudiera haber estado relacionado con el sustrato inmunopatológico del síndrome de *Sjögren primario*. Lo anterior debe de comprobarse en futuros estudios en donde el tejido afectado pueda ser susceptible de análisis mediante pruebas inmunohistoquímicas.

INDICE

	PAGINA
ANTECEDENTES	1
OBJETIVO GENERAL Y OBJETIVOS PARTICULARES	3
HIPOTESIS	4
PACIENTES Y METODOS	5
RESULTADOS	7
DISCUSION	17
ANEXOS	28

Antecedentes.

Los antecedentes del Síndrome de Sjögren (SS) se remontan hasta 1892 cuando Johann von Mikulicz Radceki describió a un paciente con crecimiento bilateral de las glándulas salivales y lagrimales.¹ El examen con microscopía demostró la existencia de atrofia del parénquima acinar e infiltrado difuso por linfocitos. Con el tiempo fueron identificados nuevos casos con crecimiento de las glándulas salivales debido a infiltrado por células linfoides, que se denominaron como "Enfermedad de Mikulicz". La mayoría de éstos casos se asociaron a patologías que en la actualidad se identifican como tuberculosis, sarcoidosis, linfoma y otras infecciones por plógenos que pueden afectar los conductos salivales; otros se vincularon con alteraciones autoinmunes como la existencia de hiperglobulinemia o de autoanticuerpos. Con el transcurso del tiempo el término "Enfermedad de Mikulicz" resultó ser difuso, carente de significado diagnóstico y terapéutico.

Es hasta el año de 1933 cuando Henrik Sjögren describió la asociación de Keratoconjuntivitis sicca, sequedad de boca (xerostomía) y Artritis Reumatoide (AR); considerando ésta asociación de síntomas (*síntomas sicca*) como SS.² Morgan y Castleman en 1953 demostraron que el tipo de infiltrado encontrado en el SS y el descrito en la "Enfermedad de Mikulicz" eran similares.³

Bloch y colaboradores propusieron subdividir al SS en primario y secundario.⁴ El SS secundario incluye a los pacientes con *síntomas sicca* asociados con una enfermedad en particular; (AR, LES, Esclerodermia o Dermatomiositis). El SS primario (SSP) no muestra asociación con ninguna otra enfermedad, su sustrato fisiopatológico implica la infiltración linfocitaria crónica de las glándulas salivales y lagrimales mediada por mecanismos relacionados con la autoinmunidad. Con frecuencia el SS primario puede tener manifestaciones extraglandulares no específicas como neumonitis, nefritis intersticial y tiroiditis.⁵

Pocos son los casos con SSP estudiados mediante ecocardiografía o autopsia que muestran compromiso del sistema cardiovascular a nivel valvular ⁶ o miocárdico ⁷ (miocarditis). La mayoría de los pacientes están asintomáticos y los hallazgos son considerados fortuitos.

Las alteraciones descritas a nivel del corazón se han ubicado en el endocardio, ésta localización puede predisponer al desarrollo de endocarditis infecciosa o eventos embólicos. Por todo lo anterior, es importante investigar la frecuencia con la que éste tipo de lesiones se presentan así como su localización, dimensiones y repercusión a nivel cardiovascular.

La técnica de elección en el estudio de estas alteraciones es la ecocardiografía, la cual permite valorar en una forma precisa y no invasiva los aspectos morfológicos y funcionales del corazón.⁸

Objetivo general.

Describir las alteraciones a nivel del corazón en pacientes con Síndrome de Sjögren Primario, mediante el estudio de Ecocardiografía transtorácica.

Objetivos particulares.

- 1.- Describir la morfología valvular.
- 2.- Valorar las dimensiones de las cavidades ventriculares, Aorta y AI.
- 3.- Analizar la movilidad global y segmentaria del ventrículo izquierdo y derecho.
- 4.- Valorar la función sistólica y diastólica del VI
- 5.- Determinar la presencia y el grado de HAP.
- 6.- Considerar en cada paciente:

Edad.

Sexo.

Tiempo de evolución del síndrome.

Enfermedades concomitantes no autoinmunes.

Hipótesis.

El Síndrome de Sjögren Primario puede asociarse con alteraciones morfológicas y funcionales a nivel del corazón, cuya expresión clínica está relacionada con el tiempo de evolución del síndrome.

Pacientes y Métodos:

Se estudiaron 23 pacientes con diagnóstico de Síndrome de Sjögren Primario (SSP) en base a los criterios ya establecidos.⁹ Todos fueron mujeres y su edad fluctuó entre los 39 y 76 años (media 58 años $2.1 \pm$ SD). Todos los pacientes provienen del servicio de Reumatología del Instituto Nacional de la Nutrición " Salvador Zubirán ", donde acuden a la consulta externa. Se incluyeron en el estudio a los pacientes que hasta finales de 1995 estaban registrados en el banco de información con el diagnóstico de SSP sin distinción de edad, o tiempo de evolución de la enfermedad. Sus datos generales se obtuvieron mediante la revisión de sus expedientes clínicos y posteriormente acudieron al servicio de Ecocardiografía del Instituto Nacional de Cardiología "Ignacio Chávez" con la finalidad de realizarles un examen físico cardiovascular, un electrocardiograma de superficie de doce derivaciones y un estudio de ecocardiografía transtorácica. El estudio ecocardiográfico se realizó con un ecocardiografo *Hewlett Packard Sonos 1500* con transductor electrónico de 3.5 mHz, que permitió obtener imágenes bidimensionales, en modo-M y registros Doppler en sus tres modalidades (pulsado, continuo y color), en cortes paraesternales (eje largo y corto) y apicales de 4 y 5 cámaras conforme a los estándares preestablecidos por la Asociación Americana de Ecocardiografía.¹⁰

Con el estudio de Ecocardiografía se analizaron las siguientes variables: diámetros de cavidades, movilidad segmentaria parietal ventricular, estado morfológico de las válvulas auriculoventriculares y sigmoideas, las características del pericardio y la existencia de derrame pericardico y/o trombos intracavitarios. Con Doppler pulsado, continuo y color se valoró el estado funcional de las válvulas cardiacas y la función diastólica del ventriculo izquierdo, mediante el espectro del flujo diastólico mitral considerando la relación E/A y el tiempo de relajación isovolumétrica en milisegundos.¹¹ La presión sistólica de la arteria pulmonar se calculó por el método de insuficiencia tricuspídea, utilizando la fórmula de Bernoulli modificada ($V^2 \times 4 =$ gradiente de IT) y

tricuspidas, utilizando la fórmula de Bernoulli modificada ($V^2 \times 4 = \text{gradiente de IT}$) y multiplicada por 1.23 que es el coeficiente que mejor aproxima los resultados a los que se obtienen por cateterismo cardiaco.¹² En los pacientes en quienes no se registró insuficiencia tricuspídea, la presión sistólica de la arteria pulmonar se calculó con la fórmula de intervalos sistólicos, ésta es:

$$PSAP = (\text{período pre-expulsivo} / \text{tiempo de aceleración máxima}) \times 51 - 14 .$$

Todas las imágenes y mediciones se grabaron en una cinta de video formato VHS y su análisis estuvo a cargo de un ecocardiografista experimentado adscrito al servicio, que no tuvo conocimiento previo del diagnóstico del paciente.

El análisis consistió en relacionar el tiempo de evolución de la enfermedad, el sexo y la edad con el tipo de alteraciones encontradas en el estudio de ecocardiografía para determinar si existía algún vínculo entre estas variables.

Los datos obtenidos se expresaron en porcentajes, promedios y desviación estandar. Para determinar la asociación entre una variable ecocardiográfica y una variable clínica se aplicó el test de Chi cuadrada.

Resultados.

Todas las pacientes acudieron al servicio de ecocardiografía del Instituto Nacional de Cardiología " Ignacio Chávez " durante los tres primeros meses de 1996.

a) Datos clínicos.

Todas las pacientes son originarias del Distrito Federal, excepto dos; una del estado de Hidalgo y la otra del estado de Tlaxcala; paciente 14 y 11, respectivamente. La mayoría se dedican al hogar (N=19), de las restantes una es secretaria y 3 profesionistas (QFB, Economista, Profesora). Su talla varió entre 1.46 y 1.62 m (media 1.53 +/- 0.01 SD), el peso estuvo en rangos de 43 a 94 Kgrs (media 69 +/- 2.3 SD) con superficie corporal entre 1.34 a 1.95 m² (media 1.66 m² +/- 0.02 SD).

Con relación a los antecedentes heredofamiliares, sólo 5 pacientes (pacientes 2,4,14,18,19) tenían carga genética por rama paterna para enfermedad cardiovascular de tipo isquémico y/o hipertensivo.

En cuanto a sus hábitos personales: 5 pacientes (21%) (pacientes 1,15,16,18,20) cocinaron en el pasado con leña y en la actualidad todas cocinan con estufa de gas, 10 pacientes (43%) tienen antecedentes de tabaquismo positivo, considerado de moderado a intenso en las pacientes 1 y 11 al haber consumido 14 y 17 cajetillas al año, respectivamente. En el resto se consideró de leve intensidad al no rebasar las 7 cajetillas al año. Ninguna tuvo antecedentes de etilismo.

Todos los pacientes manifestaron en la actualidad sintomatología a nivel ocular, nasal y oral. Sólo 8 pacientes (34%) (pacientes 2,13,14,16,18,22,23) refirieron molestias a nivel vaginal. Existieron artralgiás en 21 pacientes (91%) (excepto las pacientes 3 y 23) que se asociaron con artritis en 7 casos (33%) (pacientes 2,4,6,6,711,12).

En cuanto a los síntomas respiratorios existió tos en 5 pacientes (21%) (pacientes 3,6,6,714) referida de tipo seca en 3 y productiva en 2. Hubo disnea que no se relacionó con el esfuerzo en 12 pacientes (52%) (pacientes 1,2,3,4,6,6,8,9,12,16,20,22). La

frecuencia respiratoria fluctuó entre 16 y 22 respiraciones por minuto (media 19 +/- 0.37 SD) y la exploración pulmonar descartó la existencia de síndrome pleuropulmonar.

En el aspecto cardiovascular, la frecuencia cardíaca estuvo en rangos de 76 a 100 latidos por minuto (media 82 +/-1.28 SD). En 3 pacientes (pacientes 1,2,6) hubo angor de esfuerzos. Sólo un paciente (paciente 20) tuvo el antecedente de infarto antiguo de localización inferior y anterior sin síntomas de angor, pero con deterioro de su clase funcional (Clase-II a III), edema de miembros inferiores sin plétora yugular y un episodio de síncope en el pasado. En 4 pacientes (pacientes 2,12,16,17) hubo el antecedente de un episodio de pericarditis

A la exploración del área cardiovascular en todos los pacientes los ruidos cardíacos fueron rítmicos, con soplo regurgitante en foco mitral en dos pacientes (paciente 20 y 17). No se detectaron ruidos anormales que sugirieran la existencia de frote pericárdico.

En la *Tabla I* se presentan los datos de cada paciente en relación al año en que iniciaron los síntomas síaca, el año en que se realizó el diagnóstico y los intervalos entre el inicio de síntomas-diagnóstico, el inicio de síntomas-estudio de Eco y realización de diagnóstico-estudio de Eco. En ella cabe resaltar que el tiempo máximo transcurrido entre el inicio de los síntomas con el de la realización del diagnóstico al momento de efectuar el estudio de Eco fué de 20 años.

Tabla 1. Se presenta la relación de pacientes con su edad en años, el año de inicio de síntomas sicca, el año en que se realizó el diagnóstico y los intervalos que transcurrieron entre: inicio de síntomas-diagnóstico, inicio de síntomas-estudio de Eco y diagnóstico-estudio de Eco.

Paciente Número y edad actual en años.	Año de inicio de síntomas sicca	Año de diagnóstico	Tiempo entre el inicio de síntomas sicca y diagnóstico (años)	Tiempo entre el inicio de síntomas sicca y estudio Eco (años)	Tiempo entre diagnóstico y estudio Eco (años)
1 / 66	1969	1968	ninguno	8	8
2 / 66	1977	1992	15	19	4
3 / 66	1969	1969	ninguno	7	7
4 / 66	1965	1969	ninguno	7	7
5 / 66	1964	1964	ninguno	12	12
6 / 66	1969	1969	ninguno	7	7
7 / 67	1962	1962	ninguno	4	4
8 / 79	1976	1976	ninguno	20	20
9 / 76	1960	1960	1	7	6
10 / 66	1964	1964	ninguno	12	12
11 / 66	1969	1960	1	7	6
12 / 46	1963	1965	2	3	1
13 / 36	1961	1962	1	15	14
14 / 66	1966	1969	1	8	7
15 / 66	1964	1968	4	12	8
16 / 44	1964	1965	1	12	11
17 / 67	1960	1961	1	6	5
18 / 66	1966	1960	4	10	6
19 / 72	1976	1963	7	20	13
20 / 67	1969	1969	ninguno	7	7
21 / 63	1963	1965	2	3	1
22 / 66	1966	1960	4	10	6
23 / 66	1964	1964	ninguno	2	2

B) Datos electrocardiográficos.

El ritmo cardíaco en todos los pacientes fue sinusal, en ninguno se encontró alteración de la conducción intraventricular, en dos casos (pacientes 6 y 20) hubo una zona eléctricamente inactivable antigua con isquemia subendocárdica en esas mismas regiones. En otros 5 casos (pacientes 3,10,14,16,17) también se consideró la existencia de alteraciones de la repolarización que sugirieron isquemia miocárdica, pero sin necrosis antigua o reciente. En dos casos (paciente 13 y 22) no fué posible obtener el registro electrocardiográfico por razones técnicas. En la Tabla II se presentan las variables electrocardiográficas medidas en 21 de las 23 pacientes (91%) con síndrome de Sjögren Primario

Tabla II.- Hallazgos electrocardiográficos en pacientes con síndrome de Sjögren Primario

Paciente Número	Ritmo	F.C (LPM)	QRS (segundos)	P-R mesg	Q-Tmesg	ST-seg	ST-Tseg	Necrosis localización	Isquemia miocárdica localización
1	Sinusal	80	0	180	360	No	No	No	No
2	Sinusal	70	45	180	360	No	No	No	No
3	Sinusal	68	48	200	400	No	No	No	subendo, Antero-lateral
4	Sinusal	70	80	120	320	No	No	No	No
5	Sinusal	72	45	160	400	No	No	Antigua PI	subendo, antero-lateral y Posteriorinferior
6	Sinusal	82	-80	120	360	No	No	No	No
7	Sinusal	68	30	180	360	No	No	No	No
9	Sinusal	68	45	180	320	No	No	No	No
9	Sinusal	64	40	180	320	No	No	No	No
10	Sinusal	75	60	120	360	No	No	No	subendo Apico-lateral
11	Sinusal	75	48	120	320	No	No	No	No
12	Sinusal	75	45	120	360	No	No	No	No
14	Sinusal	64	0	120	400	No	No	No	subepl. Antero-septal
15	Sinusal	80	60	200	360	No	No	No	subendo Apico-lateral
16	Sinusal	70	0	120	400	No	No	No	No
17	Sinusal	75	80	180	320	No	No	No	subendo Apico-lateral
18	Sinusal	60	90	160	400	No	No	No	No
19	Sinusal	66	48	120	360	No	No	No	No
20	Sinusal	66	-80	160	320	No	No	AS antiguo	subendo Antero-septal Hipertrofia ventriculo Izq
21	Sinusal	64	45	120	320	No	No	No	No
23	Sinusal	60	45	120	320	No	No	No	No

C) Datos ecocardiográficos.

C1.- Diámetro de cavidades. El diámetro de la aorta, aurícula y ventrículo izquierdos se encontraron dentro de rangos normales. Sólo en dos casos (pacientes 1 y 20) se apreció la existencia de ligera hipertrofia concéntrica del ventrículo izquierdo. En el paciente 22 se observó hipertrofia mas marcada en el segmento basal del septum interventricular. En ninguno de los pacientes se observaron ecos anormales que sugirieran la existencia de trombos o masas intracavitarias, (Tabla IV y IVa).

C2.- Movilidad pericardial.- La movilidad global y segmentaria del ventrículo izquierdo fue considerada normal en todos los pacientes excepto en uno (paciente 20), en quien se detectó hipocinecia de moderada a severa intensidad en las paredes inferior y lateral y en el septum interventricular. Además, en éste paciente se apreció también la existencia de derrame pericárdico ligero, de localización posterior, (Tabla IVa).

C3.- Función sistólica.- Se consideró normal en todos los pacientes excepto en uno (paciente 20), en el cual la fracción de expulsión estuvo deprimida (FE=35% por el método de Simpson). Fué el único caso con antecedente de necrosis antigua localizada en la región inferior, lateral y del septum interventricular, (Tabla III).

C4.- Función diastólica.- En 5 pacientes (21%) (1,4,6,10,20) se registró tiempo prolongado de relajación isovolumétrica del ventrículo izquierdo (TRIVI), con inversión de la relación E-A. En 15 pacientes (65%) sólo se detectó inversión de la relación E-A sin TRIVI prolongado y en los 3 restantes (13%) (pacientes 8,13,23) ninguna de éstas dos variables se encontró alterada, (Tabla III).

C5.- Hipertensión arterial pulmonar (HAP).- En cinco casos (21%) (pacientes 1,5,7,14,23) hubo HAP de grado ligero valorada por los métodos de insuficiencia tricuspídea e intervalos sistólicos. En el resto de los pacientes no se encontró HAP, (Tabla III).

C6.- Aspectos morfológicos y funcionales de las válvulas cardíacas.- Sólo en dos casos (8.6%) (pacientes 16,18) el aspecto y función, tanto de las válvulas auriculoventriculares como sigmoideas se consideró completamente normal.

Válvula mitral: A nivel de la válvula mitral se apreciaron engrosamientos nodulares de pequeñas dimensiones sobre el borde libre o el vértice de sus valvas en 12 pacientes (52%). En 5 casos (41.6%) (pacientes 1,6,12,17 y 21), la ubicación de las lesiones se apreció a nivel de ambas valvas (Figura 1a y 1b); y en 7 casos (58%) (pacientes 2,3,11,13,14,20 y 23) las lesiones se encontraron sólo a nivel de la valva anterior (Figura 2). En 5 casos (25%) se encontró engrosamiento inespecífico de una (pacientes 7,9,10) o ambas valvas (pacientes 8,22) sin llegar a mostrar un aspecto nodular y en 6 casos (25%) (pacientes 4,6,15,16,18,19) las valvas fueron de características normales. La válvula mitral se encontró engrosada de manera aislada en 2 casos (8.6%) (pacientes 9,13) y con aspecto normal asociado con otras válvulas anormales en 4 casos (17%) (pacientes 4,5,15,19).

Por Doppler color se detectó insuficiencia mitral ligera en 3 casos (13%) (pacientes 10,19,22) (Figura 3). Sin embargo, la apertura valvular mitral fué adecuada en todos los casos, (Tablas IV y IVa).

Válvula aórtica: En la válvula aórtica se observaron lesiones nodulares en los bordes libres de las valvas en 3 casos (13%) (pacientes 5,19,20) (Figura 4). En 16 casos (69%) las valvas mostraron engrosamiento en toda su extensión, que puede estar relacionado con los cambios propios de la edad de éstas enfermas. En los 4 casos restantes (17%) (pacientes 9,13,15,18) el aspecto de la válvula aórtica fué considerado normal.

En 4 casos (pacientes 4,5,15,19) con válvula aórtica morfológicamente alterada el el aspecto de la válvula mitral fué normal; dos de ellos mostraron lesiones nodulares a nivel de los vértices (paciente 5 y 19) y los otros dos (paciente 4 y 15) presentaron engrosamiento en toda la extensión de sus tres valvas. De los cuatro casos (pacientes

9,13,16,18) con válvula aórtica de aspecto normal, dos (pacientes **9 y 13**) presentaron de manera asociada alteración morfológica de la válvula mitral; la cual se caracterizó por la existencia de un ligero engrosamiento de la valva anterior de la mitral en el paciente 9 y por la presencia de nódulo pequeño en la valva anterior de la mitral en el paciente 13.

En todos los pacientes el gradiente transvalvular aórtico estuvo dentro de límites normales y sólo en 3 casos (13%) (pacientes **3,5,12**) se registró insuficiencia aórtica de grado ligero. (Figura 5) (Tablas IV y IVa).

Válvula tricúspide: En dos casos (8.6%) (paciente **8 y 12**) se observaron pequeños engrosamientos nodulares en una de las valvas de la tricúspide (Figura 6a y 6b). En ambos casos, hubo coexistencia de anomalía morfológica tanto de la válvula mitral como de la aórtica. Sólo en tres casos (13%), se demostró ligera insuficiencia tricuspídea (paciente **3,12,14**) y en uno de ellos (paciente **12**) se asoció a la presencia de engrosamiento nodular de una de sus valvas. (Tabla IV).

A continuación, en la Figura 7 se muestra el número de casos con síndrome de Sjögren primario que mostraron engrosamiento nodular a nivel de sus válvulas cardíacas.

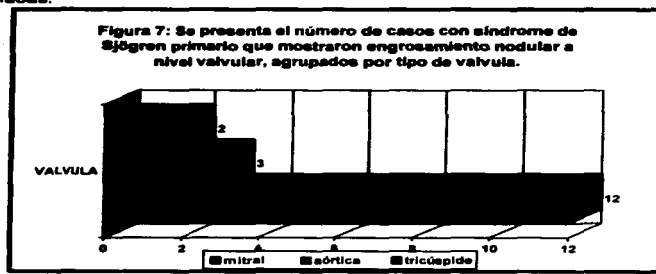


Tabla III. Hallazgos Ecocardiográficos en pacientes con diagnóstico de síndrome de Sjögren primario.

Paciente Numero	Ao mm	Aj mm	SV mm	PP mm	DDV1 mm	DSV1 mm	F.E (%)	TRV1 mm	Rel E/A	HAP mmHg
1	22	40	14	13	45	30	74	130	58/110 (0.53)	PSAP:32
2	25	40	9	11	44	28	88	110	58/94 (0.70)	sin HAP
3	30	34	8	7	43	24	82	110	58/88 (0.76)	sin HAP
4	29	43	8	7	40	24	78	120	40/90 (0.98)	sin HAP
5	29	34	11	9	37	19	80	100	114/128 (0.98)	PSAP:31
6	31	32	9	9	40	28	72	130	47/71 (0.99)	sin HAP
7	22	35	8	7	43	32	59	110	42/56 (0.78)	PSAP:41
8	27	32	8	7	40	21	65	100	64/83 (1.01)	sin HAP
9	27	32	8	7	39	20	69	110	54/65 (0.98)	sin HAP
10	37	21	8	7	32	20	78	110	58/83 (0.88)	sin HAP
11	21	33	7	7	45	28	75	100	40/80 (0.80)	sin HAP
12	29	44	9	9	50	30	78	110	118/137 (0.84)	sin HAP
13	28	27	9	9	48	23	87	65	63/51 (1.23)	sin HAP
14	30	32	9	9	43	25	80	100	80/105 (0.85)	PSAP:30
15	28	21	9	10	33	21	74	70	69/79 (0.74)	sin HAP
16	28	33	8	8	36	24	70	55	73/86 (0.76)	sin HAP
17	22	22	8	8	40	23	80	85	59/80 (0.73)	sin HAP
18	31	30	11	12	45	25	82	130	50/72 (0.69)	sin HAP
19	26	30	9	9	35	20	81	70	91/118 (0.77)	sin HAP
20	31	43	14	12	51	36	35	180	35/84 (0.41)	sin HAP
21	29	26	10	10	35	22	75	105	81/93 (0.87)	sin HAP
22	29	35	12	9	50	29	80	100	69/90 (0.76)	sin HAP
23	31	33	10	10	42	24	81	100	94/73 (1.28)	PSAP:41

Tabla IV. Hallazgos Ecocardiográficos en pacientes con síndrome de Sjögren primario.

Paciente número	Movilidad del ventrículo izquierdo	Válvula Mitral	Válvula Aórtica	Demencia Pericárdica	Comentarios
1	Normal	Nódulos en bordes libres, vlvls anterior y posterior.	Valvas engrosadas	Sin derrame	Hipertrofia septal. Sin insuficiencia mitral o aórtica.
2	Normal	Nódulo pequeño en la vlvls anterior.	Valvas engrosadas	Sin derrame	Sin insuficiencia mitral o aórtica.
3	Normal	Nódulo pequeño en la vlvls anterior.	Valvas ligramnts engrosadas	Sin derrame	Sin insuficiencia mitral. Insuficiencia aórtica y tricuspídica mínima.
4	Normal	Aspecto normal.	Valvas engrosadas	Sin derrame	Sin insuficiencia mitral o aórtica.
5	Normal	Aspecto normal.	Nódulos en las 3 valvas	Sin derrame	Insuficiencia aórtica ligera.
6	Normal	Nódulo pequeño en la vlvls anterior y post.	Valvas ligramnts engrosadas	Sin derrame	Sin insuficiencia ventricular.
7	Normal	Válvula anterior engrosada	Valvas ligramnts engrosadas	Sin derrame	Sin insuficiencia ventricular
8	Normal	Ligero engrosamiento de ambas valvas	Valvas ligramnts engrosadas.	Sin derrames	Válvula septal de la tricuspíde con nódulos pequeños.
9	Normal	Ligero engrosamiento de la vlvls anterior	Aspecto normal	Sin derrame	Sin insuficiencia ventricular.
10	Normal	Ligero engrosamiento de la vlvls anterior.	Valvas ligramnts engrosadas	Sin derrame	Insuficiencia mitral ligera.
11	Normal	Nódulo pequeño en la vlvls anterior	Valvas engrosadas	Sin derrame	Sin insuficiencia ventricular.
12	Normal	Válvula anterior y posterior con nódulos pequeños.	Valvas engrosadas	Sin derrame.	Insuficiencia aórtica, mitral y tricuspídica ligera. Tricuspíde con nódulos pequeños.
13	Normal	Nódulo pequeño en vlvls anterior	Aspecto normal	Sin derrame	Sin insuficiencia ventricular
14	Normal	Nódulo pequeño en vlvls anterior	Valvas ligramnts engrosadas	Sin derrame	Insuficiencia tricuspídica ligera
15	Normal	Aspecto normal	Valvas engrosadas	Sin derrame	Sin insuficiencia ventricular.
16	Normal	Aspecto normal	Aspecto normal	Sin derrame	Sin insuficiencia ventricular.
17	Normal	Nódulo pequeño en la vlvls anterior y post.	Valvas ligramnts engrosadas	Sin derrame	Sin insuficiencia ventricular.
18	Normal	Aspecto normal	Aspecto normal	Sin derrame	Sin insuficiencia ventricular.
19	normal	Aspecto normal	Nódulos en el vertice de las 3 valvas	Sin derrame	Insuficiencia mitral ligera.

Tabla IVa. Hallazgos Ecocardiográficos en pacientes con síndrome de Sjögren primario.(continuación)

20	Hipocinesia SIV apical y subendocárdica	Nódulo pequeño en valva anterior con calcificación del anillo.	Bordes libre engrosados y nodulares	Derrame posterior ligero	FE:35% (método de Simpson).
21	Normal	Vértice de ambas valvas con nódulos calcálficos	Valvas ligeramente engrosadas	Sin derrame	Sin insuficiencia valvular.
22	Normal	Valvas engrosadas en toda su extensión.	Valvas ligeramente engrosadas.	Sin derrame	Insuficiencia mitral mínima. SIV estenótico.
23	Normal	Nódulo pequeño en la valva anterior	Valvas ligeramente engrosadas.	Sin derrame	Sin insuficiencia valvular

Discusión.

El síndrome de Sjögren Primario como enfermedad multisistémica puede afectar distintos órganos y sistemas.⁶ Su manifestación puede ser subclínica, como es el caso del compromiso a nivel pancreático¹³, o por el contrario puede presentar distintos signos y síntomas que si bien no son específicos, si dan la pauta para indicar distintos estudios clínicos y paraclínicos en el intento de establecer un vínculo entre el síndrome y el grado de compromiso, como en los casos con manifestaciones a nivel del sistema nervioso central¹⁴ y/o periférico.¹⁵

A nivel del sistema cardiovascular, el corazón, específicamente las válvulas cardíacas son los lugares donde el SSP puede determinar alteraciones morfológicas⁶, así como en el pericardio.¹⁶ No obstante, en estudios histopatológicos se han detectado cambios sólo a nivel del miocardio, que son consistentes con episodios previos o agudos de miocarditis.⁷

Con la aplicación de la ecocardiografía transtorácica se logran obtener datos importantes en la evaluación estructural y funcional del corazón¹⁰, por ello su empleo como estudio complementario en la valoración de pacientes con SSP ha proporcionado información interesante con relación a las alteraciones a nivel del corazón. Sin embargo, la información hasta ahora disponible se limita a pocos estudios; los iniciales son reportes de casos aislados^{6,7} y en el más reciente¹⁶, se evaluaron de manera prospectiva a 27 pacientes con diagnóstico de SSP cuyo examen clínico reveló que el corazón fué normal en todos los casos. Este estudio contiene al mayor número de pacientes hasta la fecha. En el presente trabajo se evaluaron a 23 pacientes, todas mujeres, con edad promedio de 58 años. En el aspecto clínico destacó la existencia de soplo regurgitante mitral en dos casos (paciente 20 y 17) y en ningún caso se consideró la existencia de ruidos anormales que sugirieran frote pericárdico.

En los casos estudiados por Raotappa-Dahqvist y cols.¹⁶ las alteraciones observadas en la movilidad del ventrículo izquierdo fueron más frecuentes en aquellos pacientes con signos ecocardiográficos de pericarditis (4/9) ($p=0,004$). Además, todos los casos con pericarditis mostraron alteraciones electrocardiográficas inespecíficas para insuficiencia coronaria. En nuestro estudio, tres casos (pacientes 1,2,6) manifestaron síntomas que sugirieron la existencia de insuficiencia coronaria caracterizada por angor de esfuerzos, sin embargo, ninguno tuvo carga genética para cardiopatía isquémica y sólo el paciente 1 refirió antecedentes de exposición a humo de leña y tabaquismo que se consideró de moderada intensidad. El análisis de movilidad segmentaria del ventrículo izquierdo en éstos tres pacientes fue considerado normal y el estudio electrocardiográfico se consideró sin alteraciones. Por el contrario, en un caso (paciente 5) se observó en el estudio electrocardiográfico la existencia de una zona eléctricamente inactivable posteroinferior y lateral asociado con alteraciones en la repolarización de esas mismas regiones que sugirieron la presencia de isquemia miocárdica, pero sin traducción clínica o ecocardiográfica. En éste paciente, no hubo factores de riesgo para el desarrollo de insuficiencia coronaria y el tiempo que tenía con síntomas sicca así como con el diagnóstico de síndrome de Sjögren fué de 12 años (Tabla I). No obstante, aún no existen las bases para vincular la existencia de éstas alteraciones electrocardiográficas con la enfermedad de base.

Sólo en el paciente 20, existió el antecedente de necrosis antigua que clínicamente se acompañó con deterioro de su clase funcional y el estudio ecocardiográfico demostró acinesia lateral, inferior y septal, junto con alteración de la función sistólica, (Tabla IVa). El estudio electrocardiográfico confirmó la existencia de necrosis anteroseptal asociada con isquemia miocárdica que fué asintomática durante el tiempo de estudio, (Tabla II).

En cuatro casos (pacientes 2,12,16,17), hubo antecedente de un episodio de pericarditis, pero ninguno de ellos mostró datos clínicos ni electrocardiográficos de pericarditis aguda. En cambio, Raotappa-Dahqvist y cols.¹⁶ resaltan que el 33% de sus

casos (9 pacientes) tuvieron datos clínicos de pericarditis previa o aguda con derrame o depósito de fibrina y por otro lado, resaltan que los pacientes que mostraron síntomas de pericarditis tuvieron mayor edad, más tiempo de evolución con la enfermedad y la mayor parte (8/9 casos) mostraron anticuerpos antinucleares positivos. En esa serie, cuatro de los 9 pacientes con pericarditis mostraron hipocinesia regional del ventrículo izquierdo y cambios inespecíficos de la repolarización en el electrocardiograma.¹⁸ En nuestro estudio sólo un caso (paciente 20) mostró ligero derrame pericárdico de localización posterior, cuya presencia puede estar relacionada con el sustrato isquémico que éste paciente tiene (Tabla IVa), ya que en él no hubo síntomas que sugirieran actividad de la enfermedad de base.

En nuestro grupo la función diastólica se encontró alterada en la mayoría de los casos (Tabla III). Consideramos que estas alteraciones están relacionadas con la edad de las pacientes, tal y como se ha demostrado en otros estudios¹¹ y no con el tiempo de evolución de la enfermedad de base; en apoyo a lo anterior está el que en una de las tres pacientes con función diastólica normal (caso 8), el tiempo de evolución del síndrome de Sjögren primario fué de 20 años al corte del estudio. (Tabla I).

La presencia de hipertensión pulmonar ligera que se detectó en 5 pacientes, puede ser consecuencia en uno de ellos a la exposición prolongada al humo de leña y al antecedente de tabaquismo intenso (caso 1). En los demás casos, (pacientes 6,7,13,23) no hay una asociación franca con el tiempo de evolución de la enfermedad de base y su propia edad puede explicar su desarrollo. (Tabla I). En la serie de Raotappa-Dahqvist y cols.¹⁶ tampoco se encontró relación alguna entre la hipertensión pulmonar y el síndrome de Sjögren.

En relación a las válvulas cardíacas, Raotappa-Dahqvist y cols.¹⁶ sólo reportan cambios de tipo esclerótico a nivel de la válvula aórtica en 4/8 pacientes con pericarditis y en 7/18 pacientes sin pericarditis. En 4 pacientes sin signos de pericarditis observaron engrosamiento de la válvula mitral, el cual fue considerado de origen degenerativo, en

dos de éstos casos se detectó insuficiencia mínima. En base a éstos hallazgos los autores concluyen que los pacientes con síndrome de Sjögren el compromiso valvular es poco frecuente y de origen degenerativo .

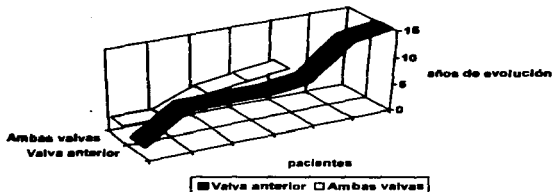
En nuestro estudio logramos observar dos principales tipos de alteraciones a nivel de las válvulas cardíacas:

1.- engrosamiento que afecta en forma difusa a una o todas las valvas mitrales (5 casos (26%)) o aórticas (16 casos (86%)) (Tabla IV y IVa); creemos que éstos cambios son propios de la edad de las pacientes.

2.- engrosamiento nodular localizado tanto en el borde libre como en el vértice de una o más valvas. Las alteraciones descritas se detectaron en 12 casos (62%) a nivel de la válvula mitral, en 3 casos (13%) a nivel de la válvula aórtica y en solo dos casos (8.6%) a nivel de la válvula tricúspide. (Figura 7).

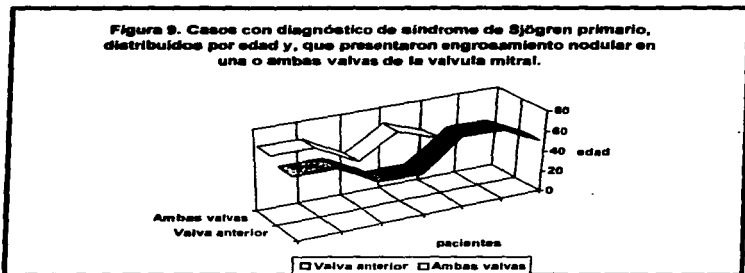
Las lesiones nodulares localizadas en la válvula mitral se encontraron tanto en una valva (7 casos (58%)) como en ambas (5 casos (41.6%)). No se logró analizar si esta diferencia tuvo significancia estadística, debido a la desproporción en el número de casos en cada grupo. (Figura 8)

Figura 8. Distribución de casos que mostraron engrosamiento nodular en la válvula mitral y su relación con el tiempo de evolución con síntomas sicca y diagnóstico de síndrome de Sjögren primario.



En cuanto a la relación entre la edad y la localización de las lesiones nodulares en la válvula mitral, no se apreció predilección por alguna de las valvas con respecto a la edad, (Figura 9). En este grupo de pacientes con lesiones nodulares en la válvula mitral no se demostró insuficiencia valvular asociada.

En la válvula aórtica se visualizaron lesiones nodulares en los bordes libres de las tres valvas en sólo tres casos (Figura 7), en 16 casos (69%) se observó engrosamiento de las valvas en toda la extensión. Cuando se realizó la comparación de los promedios de edad y del tiempo de evolución con síntomas sicca de éstos dos grupos con el grupo de pacientes que mostraron aspecto normal de la válvula aórtica, observamos que aquellos con lesiones nodulares tuvieron edad promedio ligeramente mayor, así como tiempo de evolución con síntomas sicca, (Figura 10). Sin embargo, estas diferencias no son significativas y de ninguna forma concluyentes. Tres pacientes mostraron insuficiencia aórtica, en dos casos (caso 3 y 12) asociada a engrosamiento que abarcó toda la extensión de las valvas y en el otro (caso 5) asociada a lesión nodular en las tres valvas, (Tabla IV).



En el análisis de aquellos casos con lesiones combinadas o aisladas se encontraron los hallazgos descritos a continuación:

a) Dos pacientes (edad de 62 y 72 años, respectivamente) con lesiones nodulares en el vértice de las tres valvas de la válvula aórtica, con válvula mitral de aspecto normal. En ellos las lesiones pudieron estar determinadas por los cambios degenerativos relacionados a su edad. Sin embargo, el hecho de estar localizadas sóamente a nivel de la válvula aórtica, además del largo tiempo de evolución con la enfermedad de base, no excluye que esta misma pudiera haber contribuido a su desarrollo.

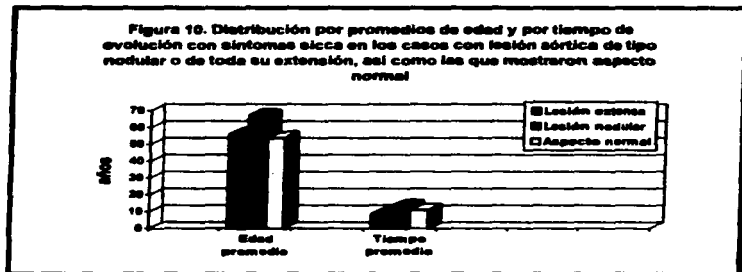
b) Un paciente de 76 años de edad con síntomas desde hace 20 años (caso 8), presentó engrosamiento de las tres valvas de la válvula aórtica en toda su extensión asociado a engrosamiento de ambas valvas de la válvula mitral en toda su extensión y que también mostró engrosamientos nodulares en una de las valvas de la tricúspide. En este caso bien creemos que el origen de la deformación valvular está determinado por el deterioro asociado a su edad, aún cuando el tiempo de evolución de su enfermedad es prolongado.

c) Dos pacientes (casos 4 y 15) de 49 y 59 años de edad con síntomas desde hace 7 y 12 años respectivamente, mostraron engrosamiento de las valvas aórticas en toda su extensión, con válvula mitral de aspecto normal. En ellos, el tipo de lesión inclina a pensar que los factores relacionados con la edad pueden explicar su desarrollo. Sin embargo, pero el tiempo de evolución de los síntomas y el hecho de que la lesión se localice en una sola válvula no descarta que también el SSP pudiera haber contribuido a su desarrollo.

d) Un caso de 39 años de edad (paciente 13) con síntomas durante 15 años tuvo válvula aórtica de aspecto normal, pero se asoció con lesión nodular en la valva anterior de la mitral. En él puede considerarse, por el tiempo de evolución de la

enfermedad, su edad y el hecho de mostrar lesión en una sola valva, que el origen de la lesión mitral está probablemente relacionado con la enfermedad de base.

e) Uno de los dos casos (pacientes 12) que mostraron engrosamientos nodulares en una de las valvas de la tricúspide de 45 años de edad, manifestó síntomas desde hace 3 años. En éste caso se observaron también lesiones nodulares en ambas valvas de la válvula mitral y engrosamiento de las tres valvas de la válvula aórtica. Por Doppler color, se registró insuficiencia ligera de las tres válvulas. En este caso, por la edad del paciente no se podría considerar que las lesiones sean de tipo degenerativo. En cambio, a pesar del corto tiempo de evolución de los síntomas sicca, por las características de las lesiones valvulares mitrales y aórticas, no se puede descartar que en su origen participe el SSP. Se ha demostrado que en pacientes con síndrome de Sjögren la activación exagerada de las células-B y su transformación en células plasmáticas da como resultado una mayor cantidad de productos humorales; principalmente inmunoglobulinas.¹⁷ Algunos de éstos anticuerpos muestran propiedades de autoreactividad que asociados a su depuración disminuida por parte del sistema reticuloendotelial, puede conducir a que los complejos inmunes circulantes se depositen en el tejido glandular o extraglandular.¹⁷ Lo anterior fue descrito por Bidani y cols.¹⁸ en estudios de autopsia de 10 pacientes con lupus eritematoso sistémico, en quienes el estudio del tejido cardiovascular con técnica de inmunofluorescencia directa reveló la presencia de complejos inmunes depositados en las paredes vasculares, el pericardio y el miocardio. En uno de éstos pacientes además se logró demostrar la presencia de éstos complejos inmunes dentro del estroma valvular y en las lesiones verrucosas compatibles con endocarditis de Libman-Sacks, por lo que no resultaría sorprendente que en los casos con síndrome de Sjögren primario con alteraciones en la morfología valvular, exista a nivel de su estroma un infiltrado por células linfoides y/o depósito de complejos inmunes que explique o favorezca su deformación.



El hecho de que sólo determinados pacientes con síndrome de Sjögren primario desarrollen alteraciones morfológicas a nivel valvular, sin que existan factores asociados debe plantearnos la posibilidad de que en ciertos casos haya determinada predisposición para su desarrollo. Esto, se puede proponer en base a la existencia de anticuerpos específicos que se han asociado con el surgimiento de determinadas manifestaciones bioquímicas y clínicas a nivel extraglandular,^{19,20} y que plantea la presencia de subtipos serológicos en casos con síndrome de Sjögren primario.²⁰

El empleo de las técnicas de inmunoabsorción ha demostrado en el tejido miocárdico del feto, antígenos de 48-kd La (SS-B) y en menor proporción antígenos de 60 kd Ro (SS-A) y 60-kd Ro (SS-A).²¹ La vulnerabilidad del feto para desarrollar complicaciones a nivel cardiovascular es mayor después de las 23 semanas de vida intrauterina, cuando la cantidad de antígenos detectables es aún mayor que entre las 18 a 22 semanas o en la etapa adulta.²¹ Así, los aspectos inmunogenéticos deben tenerse en cuenta para explicar el desarrollo de las complicaciones relacionadas con la autoinmunidad. Sin embargo, aún se requiere de mayor investigación en este campo para

establecer un vínculo firme entre determinados eventos autoinmunes y el desarrollo de alteraciones a nivel del tejido cardiovascular.

En conclusión, se puede decir que en el presente estudio se observó que los pacientes con síndrome de Sjögren primario presentan una gama de alteraciones morfológicas a nivel valvular. Estas alteraciones tuvieron relación con los factores degenerativos asociados a la edad en varios casos, pero en otros, su desarrollo pudo estar relacionado con el sustrato inmunopatológico del síndrome. Lo anterior es sólo hasta el momento una posibilidad, ya que no existe un estudio que establezca mediante pruebas de inmunohistoquímica la asociación directa entre el síndrome de Sjögren primario y el desarrollo de alteraciones a nivel cardiovascular. Estos cambios nodulares en las válvulas no logran determinar un compromiso funcional significativo y por consecuencia la mayoría de los pacientes cursan asintomáticos y su detección es un hallazgo incidental, aunque pueden representar una potencial fuente embolígena.

ANEXOS

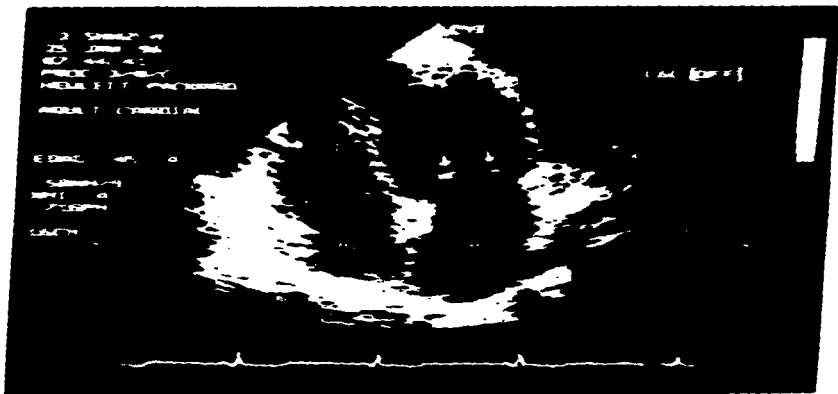


Figura 1a.- Imagen de ecocardiografía bidimensional en corte apical 4 cámaras que muestra la existencia de engrosamientos nodulares en el vértice de ambas válvulas de la válvula mitral (flechas). La imagen corresponde a una mujer de 45 años de edad, asintomática cardiovascular y con diagnóstico de síndrome de Sjögren Primario de 3 años de evolución al momento del estudio.
VD=Ventriculo derecho, VI=Ventriculo izquierdo, AD=Aurícula derecha, AI=Aurícula izquierda.

ESTA
 2010
 DEBE
 10

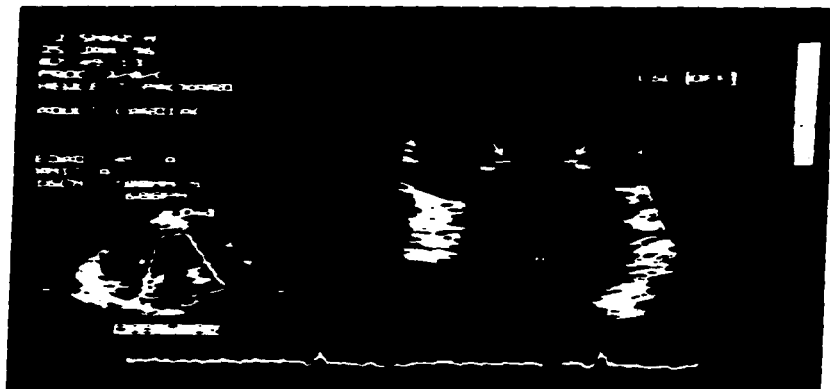


Figura 1b.- Imagen de ecocardiografía bidimensional en corte apical 4 cámaras con acercamiento a nivel de la válvula mitral para mostrar la existencia de engrosamientos nodulares en el vértice de ambas válvulas (flechas). Corresponde a la misma paciente de la figura 1a.
VI= Ventrículo izquierdo, AI=Aurícula izquierda.

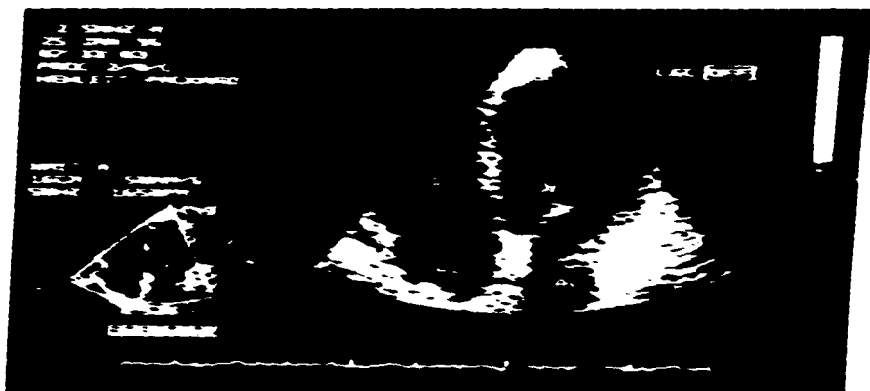


Figura 2.- Estudio de ecocardiografía bidimensional, en corte apical 4 cámaras con acercamiento, que presenta el engrosamiento de la valva septal de la mitral en toda su extensión (flecha). La imagen corresponde a una mujer de 39 años de edad con diagnóstico de síndrome de Sjögren Primario de 7 años de evolución al momento del estudio.

VD=Ventriculo derecho, AD=Auricula derecha, VI=Ventriculo izquierdo, AI=Auricula izquierda

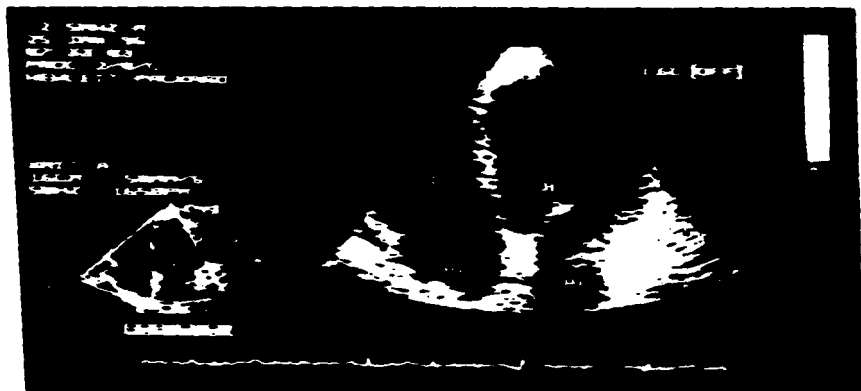

Figura 2.- Estudio de ecocardiografía bidimensional, en corte apical 4 cámaras con acercamiento, que presenta el engrosamiento de la valva septal de la mitral en toda su extensión (flecha). La imagen corresponde a una mujer de 39 años de edad con diagnóstico de síndrome de Sjögren Primario de 7 años de evolución al momento del estudio.
VD=Ventrículo derecho, AD=Aurícula derecha, VI=Ventrículo izquierdo, AI=Aurícula izquierda.

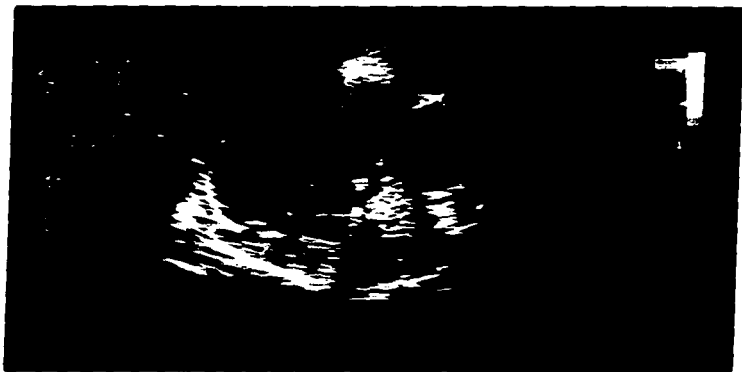

Figura 3.- Imagen de ecocardiografía bidimensional, con registro doppler color en corte apical de 5 cámaras que muestra la existencia de insuficiencia mitral ligera (flecha). La imagen corresponde a una mujer de 45 años de edad, asintomática cardiovascular y con diagnóstico de síndrome de Sjögren Primario de 3 años de evolución al momento del estudio.
VD=Ventrículo derecho, AI=Aurícula izquierda, Ao=Aorta, IAo=Insuficiencia aórtica

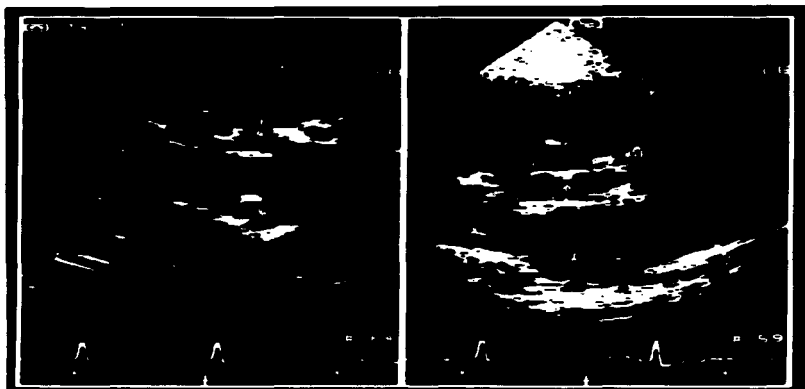
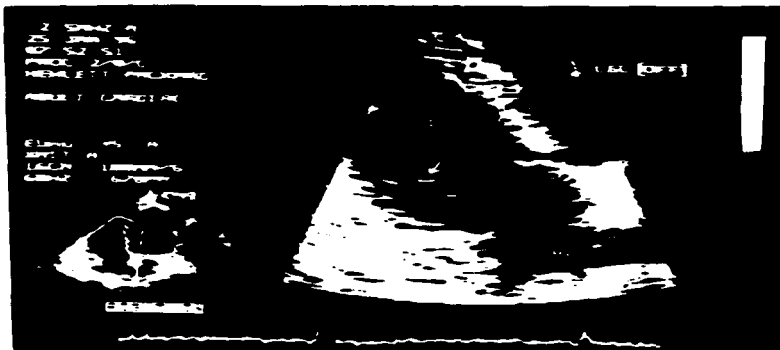


Figura 4.- Imagen de ecocardiografía bidimensional, en eje largo paraesternal (*izquierda*) y en eje corto a nivel de grandes vasos (*derecha*), con acercamiento de la válvula aórtica para señalar (*flechas*) el engrosamiento sobre el borde libre de sus 3 valvas. La apertura valvular se consideró adecuada (*izquierda*). La imagen corresponde a una mujer de 62 años de edad asintomática cardiovascular con diagnóstico de síndrome de Sjögren primario de 7 años de evolución al momento del estudio.

VD=Ventriculo derecho, AI=Aurícula izquierda, AP=Arteria pulmonar.

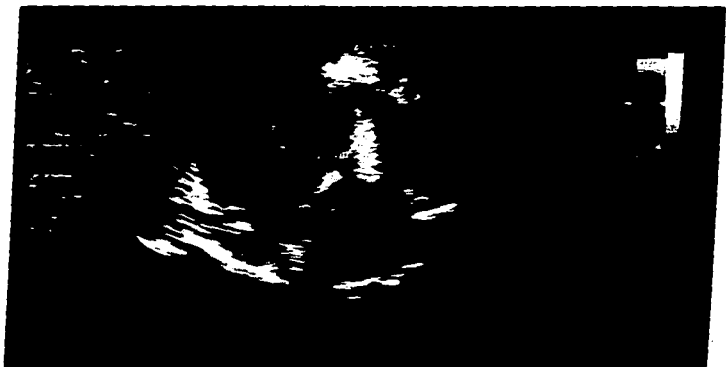

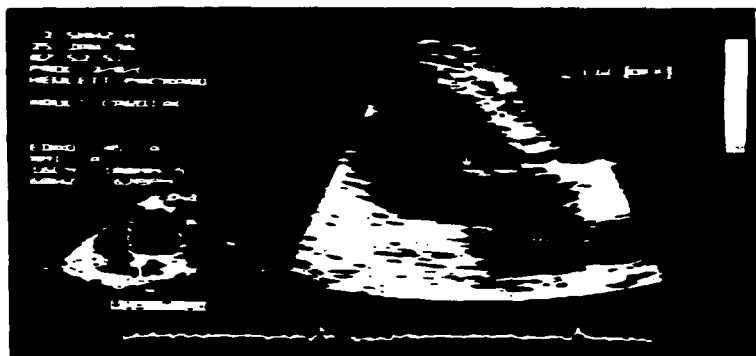Figura 6.- Imagen de ecocardiografía bidimensional, con registro doppler color en corte apical de 5 cámaras que muestra la existencia de insuficiencia aórtica ligera (flecha). La imagen corresponde a una mujer de 45 años de edad, asintomática cardiovascular y con diagnóstico de síndrome de Sjögren Primario de 3 años de evolución al momento del estudio.
VD=Ventrículo derecho, VI=Ventrículo izquierdo, IM=Insuficiencia mitral



A



B

Figura 6a / 6b.- Imágenes de ecocardiografía bidimensional en corte apical de 4 cámaras, con enfoque a la válvula tricúspide para mostrar la existencia de engrosamiento nodular (flechas) en la válvula anterior. En diástole (A) como en sistole (B). La imagen corresponde a una mujer de 45 años de edad, asintomática cardiovascular con diagnóstico de síndrome de Sjögren primario de 3 años de evolución al momento del estudio.
VD=Ventriculo derecho. AD=Aurícula derecha.

Bibliografie.

- 1.- Mikulicz JH. Über eine eigenartige symmetrische Erkrankung der Tränen- und Mundspeicheldrüsen. *Beitrag ChirFortschr Gewidmet Theodor Billroth, Stuttgart, 1892; 618 - 638.*
- 2.- Sjögren HS. Zur Kenntnis der Keratoconjunctivitis sicca (Keratitis follicularis bei Hypofunktion der Tränen-drüsen). *Acta Ophthalmol (Copenh) 1933; 2: 1-181.*
- 3.- Morgan W, Castleman B. A clinicopathologic study of Mikulicz's disease. *Am J Pathol 1963; 29: 471-883.*
- 4.- Bloch K, Buchanan W, Whol M, et al. Sjögren's syndrome. A clinical, pathological and serological study of 62 cases. *Medicine 1966; 44: 187.*
- 5.- Fox RI, Howell FV, Bone RC, Michelson P. Primary Sjögren's syndrome: Clinical and immunopathologic features. *Semin Arthritis Rheum 1984; 14: 77-106.*
- 6.-Teuji M, Nakatani T, Nojiri T, Nishio H, Shima H, Hiroi Y, Ueno Y, Nishio I, Masuyama Y. A case of Sjögren's syndrome with valvular diseases. *Jpn Heart J 1986;27:137-143.*
- 7.- Yuxin W. Sjögren's syndrome with myocarditis. *Chinese Med J 1981;94:45-46.*
- 8.- Shine KI, Perloff JK, Child JS, Marshall RC, Scheibert H. Noninvasive assessment of myocardial function. *Ann Intern Med 1980; 92: 78-90.*
- 9.- Fox R, Robinson CH A, Curd JG, Krozin F, Howell FV. Sjögren's Syndrome proposed criteria for classification. *Arthritis Rheum. 1986; 29: 577-585.*
- 10.- Tajik AJ, Seward JB, Hagler DJ, Mair DD, Lie JT: Two-dimensional real time ultrasonic imaging of the heart and great vessels: Technique, image orientation, structure identification and validation. *Mayo Clin Proc 1978; 53: 271-303.*