

11245



UNIVERSIDAD NACIONAL AUTONOMA DE MEXICO <sup>2</sup><sub>207</sub>

FACULTAD DE MEDICINA

DIVISION DE ESTUDIOS DE POSTGRADO  
INSTITUTO MEXICANO DEL SEGURO SOCIAL  
CENTRO MEDICO NACIONAL  
GENERAL DE DIVISION "MANUEL AVILA CAMACHO"  
HOSPITAL DE TRAUMATOLOGIA Y ORTOPEDIA

LESIONES CAPSULOLIGAMENTARIAS  
DE HOMBRO

TESIS PROFESIONAL

QUE PARA OBTENER EL GRADO DE ESPECIALISTA EN:  
ORTOPEDIA Y TRAUMATOLOGIA

P R E S E N T A :  
DR. JOSE JUAN ARISTA SANCHEZ

PUEBLA. PUE.

TESIS CON  
FALLA DE ORIGEN

1997



Universidad Nacional  
Autónoma de México



**UNAM – Dirección General de Bibliotecas**  
**Tesis Digitales**  
**Restricciones de uso**

**DERECHOS RESERVADOS ©**  
**PROHIBIDA SU REPRODUCCIÓN TOTAL O PARCIAL**

Todo el material contenido en esta tesis esta protegido por la Ley Federal del Derecho de Autor (LFDA) de los Estados Unidos Mexicanos (México).

El uso de imágenes, fragmentos de videos, y demás material que sea objeto de protección de los derechos de autor, será exclusivamente para fines educativos e informativos y deberá citar la fuente donde la obtuvo mencionando el autor o autores. Cualquier uso distinto como el lucro, reproducción, edición o modificación, será perseguido y sancionado por el respectivo titular de los Derechos de Autor.

INSTITUTO MEXICANO DEL SEGURO SOCIAL.

HOSPITAL TRAUMATOLOGIA Y ORTOPEDIA.

"LESIONES CAPSULOLIGAMENTARIAS DE HOMBRO"

TESIS QUE PARA OBTENER EL TITULO DE

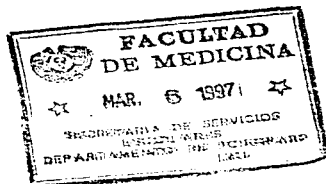
CIRUJANO TRAUMATOLOGO Y ORTOPEDISTA.

PRESENTA

DR. JOSE JUAN ARISTA SANCHEZ

COAUTOR Y ASESOR:

DR. MIGUEL ANGEL CUANALO GUEVARA.



DR. MIGUEL ANGEL CUANALO GUEVARA.

JEFE DEL DEPARTAMENTO DE EDUCACION MEDICA.

HOSPITAL ORTOPEDIA Y TRAUMATOLOGIA.

DR. EULOGIO LOPEZ CALIXTO.

PROFESOR TITULAR DE LA ESPECIALIDAD DE  
ORTOPEDIA Y TRAUMATOLOGIA.



INDICE.

	Pag.
1.- ANTECEDENTES CIENTIFICOS.	1
2.- ANATOMIA FUNCIONAL.	5
3.- ARTROGRAFIA	10
4.- HIPOTESIS	13
5.- DEFINICION OPERACIONAL DE LAS VARIABLES.	14
6.- DETERMINACION ESTADISTICA DEL TAMAÑO DE LA MUESTRA.	15
7.- MATERIAL Y METODOS.	16
8.- SISTEMA DE CAPTACION DE LA INFORMACION.	17
9.- RESULTADOS.	18
10.- CONCLUSIONES.	27
11.- DISCUSION.	28
12.- BIBLIOGRAFIA.	29

#### ANTECEDENTES CIENTIFICOS.

Las alteraciones degenerativas del hombro son producidas - por los procesos degenerativos asociados con el envejecimiento de los tejidos vivos del hombro y las fuerzas de desgaste asociadas con la función fisiológica normal, sin embargo, otras circunstancias como traumatismos, ocupación, enfermedades y - aún factores congénitos influyen en la intensidad de las anomalías, (1,2). Uno de los principales investigadores de la - patología dolorosa del hombro fué Codman, quien mencionaba una lista de entidades que afectaban el hombro en forma cada vez - mas frecuente, reconociendo las rupturas del supraespinoso, - infraespinoso, tendinitis de los rotadores y depósitos calcificados, dejando a un lado los procesos reumáticos, neuritis o - artritis monoarticulares, Además agregó ciertas condiciones en caso de ruptura completa del supraespinoso, las cuales se presentaban en las primeras 24 hrs posterior a la lesión. (3)

Neer, através de diversos estudios, estableció el término de pinzamiento, el cual se refiere a la relación entre el - acromio y el ligamento coracoacromial, considerándolo como el sitio mas común de ruptura del supraespinoso, implicando cuatro factores etiológicos potenciales como son traumático, vascular, degenerativa y mecánica o anatómica. (4). En éste último aspecto es importante considerar las características de vascularidad del tendón, ya que presenta una zona hipovascularizada en donde se anastomosan los vasos óseos y los tendinosos. local

lizados en la proximidad a la inserción del supraespinoso en la cabeza humeral, dicha zona se compromete aún más cuando el hombro es abducido notando por los estudios de Rathbun y Mc Nab, que muestran los cambios degenerativos del tendón que preceden a la ruptura en ésta zona de avascularidad.(4.5).

Microscópicamente el tendón desgarrado muestra claras anomalías y datos degenerativos, encontrando que a pesar de desarrollar granulación y neovascularización cercana al desgarrado no existe evidencia de cierre del defecto.(6)

Neer, publicó sus conceptos y experiencias en la evaluación del síndrome crónico de choque, en donde los tendones del supraespinoso y del bíceps chocan contra el borde anterior del acrómio, el ligamento acromioclavicular y la articulación acromioclavicular, considerando que las lesiones originan tres estadios comenzando con edema y hemorragia, seguidos por fibrosis y tendinitis, terminando con desgarrados del mango de los rotadores, ruptura del bíceps y cambios óseos.(7)

Esto es reforzado por el hecho de que el espacio perihumeral es particularmente angosto en la porción superoanterior, con lo cual, ante estímulos repetidos puede desarrollarse el pinzamiento, además la capacidad de dicho espacio puede disminuir por sí mismo o por aumento en su contenido.(8).

Los patrones y la severidad de la presentación puede variar considerablemente de un paciente a otro, por lo que las

lesiones se clasifican de acuerdo a la extensión, tanto si son completas, parciales; si afectan a uno o más tendones, de acuerdo al sitio de lesión en el plano sagital, si son del supraespinoso, del corachumeral, del infraescapular u otro.(9).

Además de la lesión propia del desgarro del mango rotador en los arcos de movilidad del hombro, también se afecta la estabilidad de la articulación, ya que especialmente cuando existen dos lesiones tendinosas, se presentan cambios importantes compatibles con inestabilidad de la articulación glenohumeral. (10).

Los hallazgos radiográficos se encuentran en forma menos evidente en las proyecciones simples, y aumentan con la artrografía, tomografía computada, el ultrasonido y la imagen por resonancia electromagnética. De ésta forma, encontramos que cuando se emplean proyecciones simples se encuentra estrechamiento del espacio acromioclavicular, además de cambios degenerativos de la cabeza humeral, tuberosidades, el acromio y la articulación glenohumeral. (11,12).

Cuando se emplea la artrografía, es útil para confirmar o negar la existencia de desgarros, especialmente cuando el desgarro es pequeño o apenas sospechado, la imagen mostrará la fuga de material de contraste a la bolsa subacromial en mayor o menor cantidad, en caso de desgarro lateral es especialmente útil la artroneumografía. (13,14).



Finalmente, la TAC, IRM y el ultrasonido son métodos que permiten una visualización adecuada de la integridad estructural del mango rotador; la artroscopia, en tanto, permite una visualización directa y documenta la localización y extensión de los cambios patológicos, de forma que es muy útil en aquellos casos inicialmente oscuros de lesiones del mango de los rotadores.(15).

El tratamiento es complejo y será de acuerdo a los hallazgos clínicos y radiográficos, siendo tanto conservador como quirúrgico.(16). Un procedimiento así será valorado de acuerdo a la experiencia del cirujano y las condiciones específicas de la lesión, así se reportan buenos resultados con la técnica de Mc Laughlin (18)mientras que con la técnica tendón a tendón se reporta hasta 93% de resultados satisfactorios.(17). No teniendo en cuenta el procedimiento quirúrgico, se deben tener en cuenta que existen complicaciones o secuelas al igual que con cualquier método, es decir existen desgarros del deltoideus, lesión axilar o del nervio supraescapular, reparación fallida y limitación funcional en forma importante. (18).

## ANATOMIA FUNCIONAL.

La cintura escapular está compuesta por siete articulaciones que se mueven sincrónicamente, cada una colocada sobre la otra, de manera que el deterioro de cualquiera de ellas resulta en disfunción de la cintura escapular. El desplazamiento rítmico del brazo sobre la pared torácica depende totalmente de su movilidad, la cual se debe a la acción muscular coordinada; y de su estabilidad condicionada por estructuras musculares y ligamentarias combinadas.

La articulación inicial es la que está situada entre la costilla y el cuerpo vertebral, la articulación costovertebral. La siguiente articulación contigua es la costoesternal, seguida de la esternoclavicular. La articulación restante de la porción torácica de la cintura escapular es la escapulocostal. Las tres primeras se acomodan más a la definición de articulación al ser dos huesos que permiten movimiento en su sitio de enlace. La escapulocostal corresponde sólo parcialmente a la definición; es una articulación deslizante de la escápula sobre la caja costal separada por músculos y una bolsa serosa.

La porción braquial del complejo brazo tronco, en el mejor de los casos, comienza con la articulación acromioclavicular, la sexta es la suprahumeral, que es también una articulación funcional y no verdadera, ésta se refiere a la relación de la cabeza del húmero con el arco acromioclavicular supraacente. Aunque elude a ella como una pseudoarticulación, la re

lación de ésta es extremadamente importante en el movimiento normal de la cintura escapular.

La séptima articulación, considerada como la articulación del hombro es la glenohumeral y es un ejemplo clásico de una articulación incongruente, en donde se posee una superficie concava poco profunda que se articula con una superficie mas convexa y por tanto mas inestable su movimiento no es de rotación alrededor de un eje fijo, sino de deslizamiento sobre un eje de rotación que cambia constantemente. Los músculos no sólo deben mover la articulación, sino también proporcionar estabilidad.

#### MOVIMIENTO GLENOHUMERAL.

El movimiento de la cabeza humeral sobre la cavidad glenoidea es intrincado debido a la mayor superficie del húmero, es decir la porción macho de la articulación. El movimiento glenohumeral requiere la abducción simultánea del brazo con la presión de la cabeza humeral. Este movimiento complejo se realiza mediante la acción coordinada de los músculos del manguito rotador y el deltoides. Este movimiento forma parte del ritmo escapulohumeral. El movimiento activo del húmero en la articulación glenohumeral difiere de su actitud pasiva y es influido por la rotación del húmero. El brazo puede ser puesto en abducción pasivamente hasta 120 grados, con un movimiento exclusivamente de la articulación glenohumeral, después de 120 grados, la abducción es bloqueada por el húmero que hace impacto en el

acromio y él ligamento acromioclavicular. La abducción activa únicamente hasta 90 grados después de los cuales sólo es posible con rotación simultánea del húmero que permite que la tuberosidad mayor pase posteriormente al acrómio.

Sólo 60 grados de abducción son posibles con el húmero en rotación interna, debido al hecho de que éste hueso, en rotación interna, hace impacto mucho más pronto en el ligamento acromioclavicular que en rotación externa. Esto explica la limitada abducción del hombro en pacientes que tienen una rotación humeral restringida, como resultado de una reparación quirúrgica de luxaciones recurrentes del hombro.

Puesto que el brazo se puede abducir y elevar completamente sobre la cabeza, en un arco de 180 grados, deben ocurrir 60 grados adicionales a los 90 grados activos y 120 grados pasivos en la articulación glenohumeral. Este movimiento resulta de la rotación de la escápula, la cual agrega los 60 grados adicionales a la elevación del brazo sobre la cabeza. El movimiento combinado del húmero sobre la escápula en la articulación glenohumeral y de la escápula sobre el tórax en su movimiento simultáneo sincrónico se conforma al bien establecido ritmo escapulo humeral.

#### MOVIMIENTO ESCAPULO HUMERAL.

El movimiento suave e integrado del húmero la escápula y la clavícula ha sido bien denominado "Ritmo escapulo humeral" -

por el Dr E.A. Codman. De cada 15 grados de abducción del brazo, 10 grados ocurren en la articulación glenohumeral y 5 por rotación de la escápula sobre la pared torácica. Esta relación de 2:1 del húmero, con respecto a la escápula, existe en toda su amplitud en abducción en un patrón rítmico uniforme. Paralelamente, la escápula puede girar 60 grados, el húmero 90 grados activamente y 120 grados pasivamente.

La escápula gira para mantener la estabilidad mecánica de la articulación glenohumeral y la eficiencia del músculo deltoideo. El deltoideo, como todos los músculos, tiene su máxima eficiencia en su longitud de reposo, el punto medio entre sus movimientos extremos. El deltoideo se encuentra en su longitud de reposo, cuando el brazo está colgando lateralmente. La abducción acorta el músculo y a los 90 grados de abducción sin rotación escapular, se alcanza la contracción extrema. El deltoideo es difícilmente capaz de sostener el brazo. La rotación escapular mantiene la longitud óptima del deltoideo durante toda la abducción.

La elevación completa sobre la cabeza requiere poco o ningún soporte del deltoideo si la escápula ha girado completamente. En este punto, la cavidad glenoidea está directamente debajo de la cabeza humeral. Si no hubiera rotación escapular, el húmero se podría deslizar fuera de la cavidad glenoidea. Este es el mecanismo por el cual se puede luxar el hombro. Es decir, el húmero rebasa el reborde glenoideo.

#### ARTICULACIONES ACROMIOCLAVICULAR Y ESTERNOCLAVICULAR.

La clavícula está firmemente adherida a la escápula por el ligamento córacoclavicular. Dos fascículos elásticos, llamados ligamento trapezoidal y conoide forman dicho ligamento. De esta manera como se insertan éstos ligamentos, impiden que la escápula gire alrededor de la articulación acromioclavicular, y por su forma de "puntales", mantienen una relación constante de la escápula con la clavícula.

Cuando la escápula gira para elevar la cavidad glenoidea, ella hace girar a la clavícula alrededor de su eje longitudinal a través de su inserción de los ligamentos córacoclaviculares al extremo externo de la clavícula. La forma de manivela de la clavícula eleva el extremo externo sin cambiar el ángulo de elevación de la articulación acromioclavicular proximal. La rotación de la clavícula ocurre primordialmente en la elevación del brazo sobre la cabeza.

La articulación esternoclavicular está formada por el extremo esternal de la clavícula que se adhiere a la apofisis esternocostal del mango del esternón y cartilago de la primera costilla. Un disco articular entre el esternón y la clavícula forma dos espacios articulares. Los ligamentos esternoclaviculares anterior y posterior refuerzan una cápsula fibrosa laxa y un ligamento interclavicular conecta las dos clavículas.

## ARTROGRAFIA.

La visualización de los componentes de partes blandas de las articulaciones se consigue con la artrografía, pueden usarse medios de contraste positivos (compuestos yodados), o agente de contraste negativo, (aire u oxígeno). Las aplicaciones más importantes de la artrografía se realizan en articulaciones de la cadera, hombro y rodilla.

Las indicaciones de la artrografía de hombro, son:

- 1.- Rupturas del mango rotador.
- 2.- Capsulitis adhesiva.
- 3.- Luxaciones crónicas.
- 4.- Evaluación de la inflamación sinovial.
- 5.- Hombro congelado.

Anatomía normal: El contraste rellena el espacio entre la cabeza humeral y la cavidad glenoidea. En rotación externa el contraste termina abruptamente, lateralmente al cuello anatómico del húmero se puede rellenar en ésta posición una bursa axilar en la región inferior de la cabeza humeral. En rotación interna, se puede ver un receso subcapsular prominente que se superpone a la cavidad glenoidea y a la parte lateral de la escápula. El tendón de la cabeza larga del bíceps se visualiza como un defecto de replicación dentro de la vaina del tendón que se rellena de contraste hasta el surco bicipital, llegando a la metafisis del húmero.

Técnica: Se coloca el brazo en abducción y rotación externa, existe una entrada tanto anterior a la articulación acromioclavicular dirigiéndose hacia el centro de la cabeza humeral. Otra vía de entrada es posterior, en un punto situado a 2.5 cms por debajo y 2.5 cms medial a la espina de la escápula. En ambas vías la finalidad es alcanzar el hueso, posteriormente se retira la aguja y se deposita el medio de contraste. Se toman proyecciones anteroposterior primero con el brazo en rotación externa, después en rotación interna y a continuación en abducción. con objeto de delimitar el tendón de la porción larga del biceps.

Interpretación; La artrografía normalmente muestra una delgada línea de medio de contraste que termina en la inserción tendinosa de la tuberosidad mayor del húmero, en las rupturas de la porción tendinosa, el medio de contraste se propaga al interior de la bolsa subacromial, en los casos tardíos, la aponeurosis llega a retraerse y se reduce, lo que condiciona reducción del espacio entre la cabeza humeral y el acromio.

En la ruptura de la porción larga del biceps, el medio de contraste se propaga al principio al interior de los tejidos adyacentes, en los casos tardíos, no se llega a bosquejar la vaina tendinosa.

Normalmente, no existe ninguna comunicación de la cavidad articular con la bolsa subdeltoides. La comunicación entre ellas es anormal e indica una ruptura patológica. La bol-



sa subescapular se comunica normalmente con la cavidad articular y se considera como una prolongación de la cápsula sinovial al igual que existe comunicación con la bolsa subcoracoides.

#### HIPOTESIS.

El diagnóstico obtenido por un protocolo radiográfico nos da una correlación estadística significativa en relación al diagnóstico clínico y/o quirúrgico de las lesiones de partes blandas.

#### DEFINICION OPERACIONAL DE LAS VARIABLES.

Variable independiente: El diagnóstico obtenido por un - protocolo radiográfico de las lesiones de partes blandas del - hombro, es la imagen obtenida por artrografía que corresponde - a una alteración de la morfología normal de los tejidos blan - dos del hombro.

Variable dependiente: Diagnóstico clínico y/o quirúrgi - co de las lesiones de partes blandas del hombro es: La entidad - patológica que corresponde a la imagen alterada obtenida en la - artrografía.

DETERMINACION ESTADISTICA

DEL TAMAÑO DE LA MUESTRA.

$$n = \frac{z^2 pq}{d^2} = 322.6$$

$$p = .30$$

$$q = .70$$

$$z = 1.96$$

$$d = .05$$

## MATERIAL Y METODOS.

La investigación se llevó a cabo en el hospital de ortopedia y traumatología en la ciudad de Puebla, Pue. Durante el periodo comprendido del 1o. De enero de 1995 al 31 de noviembre del mismo año. El estudio es prospectivo, observacional, transversal, descriptivo tipo II.

El estudio se realizó en pacientes mayores de 18 años de edad, quienes ingresaron a la unidad a través del servicio de admisión continua, siendo valorados inicialmente y derivados a la consulta externa del servicio de extremidades, en donde posterior a exámen físico se solicitó la realización de artrografía, para su posterior correlación con los datos previamente obtenidos.

Todos los datos fueron recopilados en una cédula de registro y se vaciaron los resultados para la elaboración de gráficas.


SISTEMA DE CAPTACION DE LA INFORMACION.

HOJA DE REGISTRO.

- 1.- Nombre \_\_\_\_\_
- 2.- Sexo \_\_\_\_\_
- 3.- Edad \_\_\_\_\_
- 4.- Ocupación \_\_\_\_\_
- 5.- Mecanismo de lesión \_\_\_\_\_
- 6.- Signos y síntomas:
  - Dolor \_\_\_\_\_
  - Edema \_\_\_\_\_
  - Deformidad \_\_\_\_\_
  - Hipotrofia \_\_\_\_\_
- 7.- Exploración física:
  - Flexión \_\_\_\_\_
  - Extensión \_\_\_\_\_
  - Abducción \_\_\_\_\_
  - Aducción \_\_\_\_\_
  - Rotación interna \_\_\_\_\_
  - Rotación externa \_\_\_\_\_
  - Retropulsión \_\_\_\_\_
  - Antepulsión \_\_\_\_\_

### RESULTADOS.

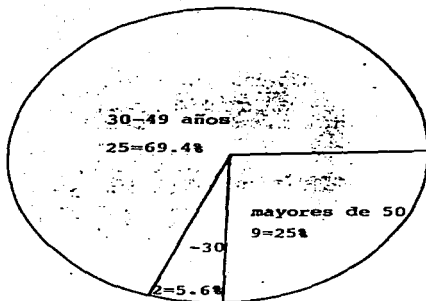
Se encontró mayor incidencia de lesiones de hombro en pacientes masculinos, con 22 varones, en tanto se estudiaron 14 mujeres, lo que condiciona un 61.1% y un 38.9% respectivamente.



GRUPO DE EDAD DE PACIENTES  
CON LESION DE HOMBRO.

El rango de edad se situó de 24 a 59 años, con una moda de 42 y un promedio de edad de 41.5 años.

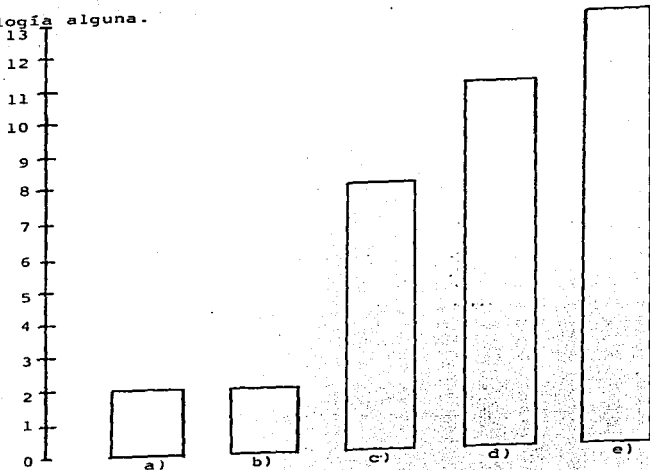
Las lesiones de hombro se observaron con mayor frecuencia en pacientes del grupo comprendido entre los 30 a 49 años, con 25 pacientes que corresponde al 69.4%. En tanto hubo 2 pacientes menores a 30 años, (5.6%), y 9 pacientes mayores de 50 años. (25%).





### HALLAZGOS ARTROGRAFICOS.


Se observa que de los 36 pacientes de la serie, se encontró lesión en 23 de ellos, siendo el estudio normal en los 13 restantes, lo que indica que el 30% de los pacientes a pesar de presentar síndrome doloroso de hombro, no se demostró patología alguna.



- a) Lesión mango rotador y capsulitis adhesiva.
- b) Pinzamiento mango rotador.
- c) Capsulitis adhesiva.
- d) Lesión mango rotador.
- e) Normal.

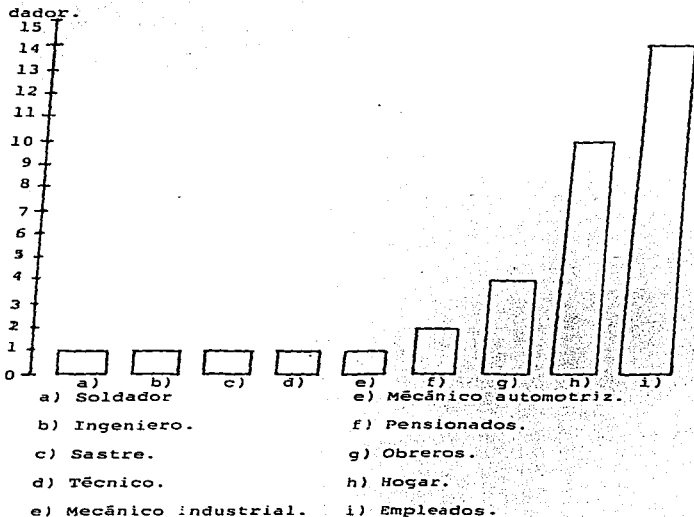
**CORRELACION ENTRE EL DIAGNOSTICO CLINICO  
Y EL DIAGNOSTICO ARTROGRAFICO.**

Se observó que de los 36 pacientes estudiados, hubo correlación en 12 de ellos, entre el diagnóstico clínico de presunción con el diagnóstico artrográfico; lo que corresponde a un 33.3% de correlación, lo que indica bajo índice de sospecha de una entidad a través de los datos clínicos recabados durante el examen físico.



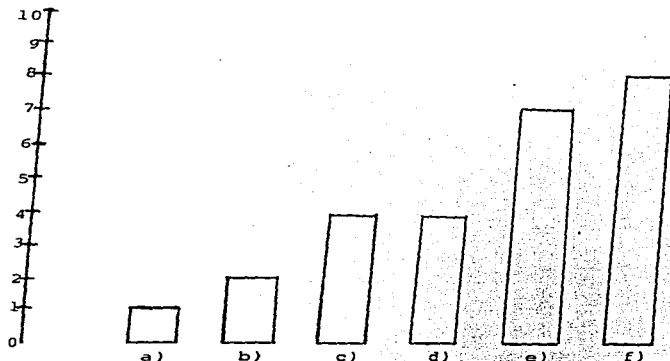
OCUPACION DE PACIENTES CON LESION  
CAPSULOLIGAMENTARIA DE HOMBRO .

Se observó la actividad de los pacientes con lesiones del hombro, la cual iba desde actividad leve como en personas dedicadas al hogar y pensionados, moderada en empleados , sastre, - ingeniero, técnicos; hasta actividad severa en mecánicos y soldador.



MECANISMO DE LESIONES CAPSULOLIGAMENTARIAS  
DE HOMBRO.

En el estudio se observaron como causa de lesiones cápsuloligamentarias de hombro a la abducción forzada pura y/o combinada con otro mecanismo, contusión directa, luxación no reciente, extensión forzada y en algunos casos no se refirió causa aparente.




- a) Extensión forzada.
- b) Luxación de hombro.
- c) Contusión directa.

- d) Abducción pura.
- e) Abducción combinada.
- f) Sin causa aparente.

### DIAGNOSTICO CLINICO DE LESIONES DE HOMBRO.

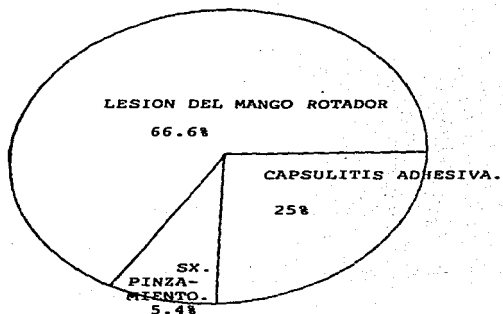
De los 36 pacientes observados en la serie, se revisó el diagnóstico clínico de la patología de hombro. Encontrando una gama amplia de entidades, incluyendo términos específicos como lesión del mango rotador, hasta diagnósticos oscuros como el de lesión de hombro.



- a) Esguince de hombro
- b) Tenosinovitis bicipital.
- c) Artrosis glenohumeral.
- d) Sx. Pinzamiento.
- e) Sx. Acromial.
- f) Lesión de hombro.
- g) Sx hombro doloroso.
- n) Capsulitis adhesiva.
- i) Lesión mango de los rotadores.

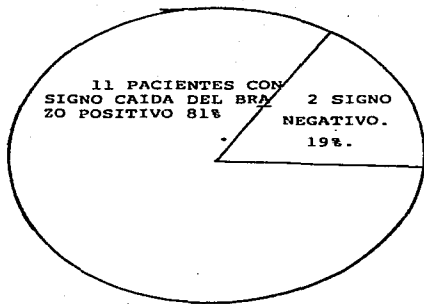
CORRELACION CLINICA Y ARTROGRAFICA  
DE ALGUNAS PATOLOGIAS.

Se observaron a 12 pacientes en quienes el diagnóstico clínico correspondió al diagnóstico obtenido por artrografía, de éstos 12, 8 presentaron lesión del mango rotador, tres pacientes presentaron capsulitis adhesiva, y un presentó síndrome de pinzamiento. Correspondiendo al 66.6%, 25% y 5.4% respectivamente de éste grupo de estudio.



FRECUENCIA DEL SIGNO DE LA CAIDA DEL  
BRAZO EN LAS LESIONES DEL MANGO ROTADOR.

En el presente estudio, se encontró el signo de la caída del brazo en 9 de 11 pacientes con lesión del mango rotador, - siendo ausente en dos pacientes con lesión parcial, permitiéndolo mantener la abducción de la extremidad, lo que constituye un dato de confianza en el diagnóstico de éstas lesiones.



#### CONCLUSIONES.

El presente estudio evaluó las lesiones cápsuloligamentarias de hombro de origen mecánico, traumático y degenerativo - en 36 pacientes, de los cuales 22 fueron hombres y 14 mujeres. lo que correspondió a un 66.6% y a un 33.3% respectivamente.

El rango de edad fué entre 24 a 59 años. con una moda de 42 y un promedio de 41.5 años.

La actividad de los pacientes tuvo una amplia variedad, incluendo a 14 empleados, 10 pacientes dedicadas al hogar, 4 obreros, 1 técnico, 1 ingeniero, 1 sastre, dos mecánicos. 1 soldador y 2 pensionados.

El mecanismo de lesión fué amplio, incluyendo 14 por contusión directa, 7 por mecanismo combinado, 5 por mecanismo puro, luxación previa de hombro en 2 y sin causa aparente en 8.

Se observó lesión del hombro derecho en 25 pacientes, en tanto hubo 11 del izquierdo, no se observó afección bilateral.

El signo de la caída del brazo fué encontrado en 7 de 11 pacientes con lesión del mango rotador.

Se observó correlación entre el diagnóstico clínico de prunción con el diagnóstico artrográfico en 12 de los pacientes lo que constituye el 33.3% de la muestra.



#### DISCUSION.

-En el presente estudio se observó una incidencia mayor de lesiones de hombro en pacientes masculinos y de edades entre 20 y 50 años, ésto corresponde con lo reportado por Codman (3).

-Se observó correlación de la etiología de lesiones de hombro en está serie con los reportados por De Palma.(1).

-Se encontró un bajo porcentaje de correlación entre el diagnóstico de presunción y el diagnóstico artrográfico, lo que sugiere un bajo índice de sospecha de la patología de acuerdo con los datos clínicos.

-El signo de la caída del brazo es un indicador confiable de las lesiones del mango rotador durante el exámen físico, ésto de acuerdo a lo referido por Greenshow.(7).

-La capsulitis adhesiva, patología de origen no bien especificado, fué encontrado en pacientes de la cuarta y quinta década de la vida, lo que corresponde con lo referido por Caillet.(2).

-Se observó que la existencia de dolor y limitación funcional no constituyen indicadores específicos de la patología del hombro de acuerdo con Neviaser y Neviaser.(4).

BIBLIOGRAFIA.

- 1.- De Palma,A.F.: Patologías asociadas con el envejecimiento biológico del hombro,En,De Palma.A.L. Cirugía del hombro.Edit. Panamericana,2da. Edición,Buenos Aires,Argentina -- 1990.318-328.
- 2.- Caillet,R. Anatomía funcional.En síndromes dolorosos del hombro.Edit. El manual moderno, 1983 México 7-26.
- 3.- Cozman.E.A. The Shoulder. Reimpreso en clinical orthopaedics and related research. May 254,1990,9-18.
- 4.- Neviasser.R.F.,Neviaser,T.J.Observations on impingement, Clinical orthopaedics and related research.May 254 1990 35-38.
- 5.- Lohr,J.F.,Uthoff,H.K. Microvascular pattern of the supraspinatus tendon. Clinical orthopaedics and related research. May 254, 1990. 39-45.
- 6.- Fukuda,H. ,Hamada,K., Nakajima,T.,Tomonaga,A. Pathology and pathogenesis of the intratendinous tearing of the rotator cuff viewed from on bloc histologic sections. Clinical orthopaedics and related research. July 304, 1994, 60-67.
- 7.- Greenshaw,A.J. Traumatismo de hombro y codo. En Campbell, cirugía ortopédica. 8va. Edición Edit Interamericana. México, 1993 vol II, Cap 34. 1633-1635.
- 8.- Patte,D. The subacromoid impingement. Clinical orthopaedics and relatedresearch. May 254,1990 55-58.
- 9.- Patte,D. Clasificación of the rotator cuff lesions.- Clinical orthopaedics and related research. May 254 1990. --

59-63.

- 10.- Hamada,H.Fukuda,H.,Mikasa,G. Kobayashi,Y. Roetgeno -  
graphic findings in massive rotator cuff tears, Clinical ortho -  
paedics and related research.May 254, 1990 92-96.
- 11.- Pedroza,C.S. Diagnóstico por imágen. Edit. Panameri-  
cana. llva.Edición Barcelona ,España,1987, 86-88.
- 12.- Sutton,D. Tratado de radiología e imágenes diagnósti-  
cas. Edit. salvat. Ja. edición. Madrid, España. 1987,516-517.
- 13.- Loher,J.F., Helmig,P.,Sajberg,J.O.,Jung,A. Shoulder-  
instability caused by rotator cuff lesions, Clinical orthopa -  
edics and related research, July 304, 1994 ,84-89.
- 14.- Bernageu,J.Roetgenographic assessment of the rota -  
tor cuff tears. Clinical orthopaedics and related research. --  
May,254.1990. 87-90.
- 15.- Ellman,H. Diagnosis of the incomplete rotator cuff .  
Clinical orthopaedics and related research.. May 254, 1990. -  
64-73.
- 16.- Unthoff,H.K. Sarkar,K. An algorithm for shoulder -  
pain caused by soft tissues disorders. Clinical orthopaedics -  
andrelated research. May 254, 1990. 121-126.
- 17.- Nobuhara,H.,Hata,Y.,Komat,M. Surgical procedure and  
results of the repair of massive tears of the rotator cuff. --  
Clinical orthopaedics and related research,July 304 1994 54-59.
- 18.- Post.M. Complications of the rotator cuff surgery.-  
Clinical orthopaedics and related research.May 254,1990 97-103.