

312
2 ej



UNIVERSIDAD NACIONAL AUTÓNOMA
DE MÉXICO

FACULTAD DE ODONTOLOGÍA

REGULARIZACIÓN DE PROCESOS
CON PRÓTESIS INMEDIATA

T E S I S A

Que para obtener el Título de:

CIRUJANO DENTISTA

Presenta:

ANARELI OLMO GALICIA



ASESOR ACADEMICO
C.D. ROCIO GLORIA FERNÁNDEZ LÓPEZ

MÉXICO, D.F.

NOVIEMBRE 1996

Votccc
Rex

TESIS CON
FALLA DE ORIGEN



Universidad Nacional
Autónoma de México

Dirección General de Bibliotecas de la UNAM

Biblioteca Central



UNAM – Dirección General de Bibliotecas
Tesis Digitales
Restricciones de uso

DERECHOS RESERVADOS ©
PROHIBIDA SU REPRODUCCIÓN TOTAL O PARCIAL

Todo el material contenido en esta tesis esta protegido por la Ley Federal del Derecho de Autor (LFDA) de los Estados Unidos Mexicanos (México).

El uso de imágenes, fragmentos de videos, y demás material que sea objeto de protección de los derechos de autor, será exclusivamente para fines educativos e informativos y deberá citar la fuente donde la obtuvo mencionando el autor o autores. Cualquier uso distinto como el lucro, reproducción, edición o modificación, será perseguido y sancionado por el respectivo titular de los Derechos de Autor.

*A la Universidad Nacional Autónoma de México
y ala Facultad de Odontología
por existir y darnos la oportunidad de superarnos,
que sin el apoyo de los profesores
no lo lograríamos*

*A la Dra. Rocio G. Fernández López
asesor académico y coordinadora del seminario de
Titulación del Area de Cirugía Bucal
por su incansable orientación para
el desarrollo de este trabajo.*

*Muchas Gracias
Con Admiración y Respeto*

MARELI

A mis padres:

*Ana Aida Galicia Páez
y a quien yo siempre he considerado mi padre*

Felix Galicia Páez

*Por que gracias a su apoyo en todos los aspectos
me han dado la oportunidad de superarme "Alcanzando mi Meta"
siendo ésta mi mejor horencia.*

*Es a ellos quienes debo darles las gracias por estar siempre a
mi lado apoyándome y creciendo junto conmigo para que nada me falte.*

Mamá, Tío... hemos logrado nuestra meta y anhelo

Los quiero mucho

ANAREL

*A mis hermanos
José Luis, Norma Leticia y Francisco Saúl*

*A mi cuñada Yolanda.
A mis sobrinas Paulina y Carolina*

A mi abuelita Francisca

*A mi tía Blanca Lilia
Y a mis primos Fernando, Fanny y Raúl*

Gracias por su apoyo y confianza.

*A mis amigos
Por su compañerismo y lealtad
les digo:*

*La amistad tiene la capacidad
de atravesar el alma
y el tiempo hacerla madurar.*

GRACIAS.

REGULARIZACION
DE PROCESOS
CON PROTESIS
INMEDIATA

INDICE.

INTRODUCCION.	1
OBJETIVO GENERAL.	2
OBJETIVO ESPECIFICO.	3
DEFINICION.	4
ANTECEDENTES HISTORICOS.	5
ANATOMIA Y FISIOLOGIA DEL REBORDE RESIDUAL.	8
ANATOMIA DEL REBORDE RESIDUAL IDEAL.	11
PROBLEMAS ANATOMICOS.	12
CASOS EN LOS QUE SE INDICA LA CIRUGIA	
PREPROTESICA.	13
Tejidos Blandos.	
Tejidos Duros.	
Deformaciones Combinadas.	
INDICACIONES.	15
CONTRAINDICACIONES.	16
VENTAJAS.	18

DESVENTAJAS.	20
PROCEDIMIENTOS CLINICOS.	21
Preoperatorio.	
Historia Clínica y Examen General.	
OPERATORIO.	25
Regularización de Procesos.	
Colocación de Férula Quirúrgica y Prótesis Inmediata.	
POSOPERATORIO.	29
Indicaciones al Paciente.	
COMPLICACIONES.	30
PROCEDIMIENTOS DE LABORATORIO.	33
FERULA QUIRURGICA.	36
ACONDICIONADOR DE TEJIDOS.	37
Composición y Caracter.	
Uso de los Acondicionadores.	
Ventajas y Desventajas.	
Técnica.	

CASO CLINICO.	42
Historia Clínica.	
Ficha Odontológica.	
PROCEDIMIENTO QUIRURGICO.	45
INDICACIONES AL PACIENTE.	48
CONCLUSION.	50
BIBLIOGRAFIA.	52

INTRODUCCION.

El propósito de este trabajo es dar a conocer en forma específica y concreta el tratamiento a seguir para la elaboración de una Prótesis Inmediata con el fin de preparar los rebordes desdentados o parcialmente dentados después de la intervención quirúrgica de extracciones múltiples, en este caso en particular que se expondrá más adelante, así como la indicación de algunas técnicas quirúrgicas para la rehabilitación Pre-Protesica de los maxilares.

Evitando así la alteración de las relaciones maxilares, la modificación de la apariencia del paciente y la formación de hábitos musculares defectuosos durante la masticación y la fonación, proporcionándole así una rápida adaptación a la Prótesis Inmediata.

Considerando que el hueso alveolar tiene como función sostener los dientes naturales y una vez ausentes; sirve de apoyo a las estructuras artificiales sustitutivas, (Prótesis completa y parcial removible).

OBJETIVO GENERAL.

Intervenir quirúrgicamente al paciente con el propósito de rehabilitar el Aparato Estomatognático y proporcionar así retención a una Prótesis apoyándose en las Técnicas Quirúrgicas, que corrijan tejidos duros y tejidos blandos

OBJETIVO ESPECIFICO.

Se realizará la técnica para tratar el exceso alveolar
"REGULARIZACION DE PROCESOS Y
ALVEOLOPLASTIA" en las extracciones múltiples, seguido de
está intervención la colocación de la Prótesis inmediata.

DEFINICION.

Regularización de proceso con prótesis inmediata es aquella en la que primero se realiza la intervención quirúrgica, extrayendo de su alveolo las piezas dentales y apoyado de las técnicas quirúrgicas se realiza una Alveolectomía que es la eliminación de las crestas interdientarias; una Alveoloplastía que es la eliminación de las protuberancias que evitan la colocación de la prótesis o retrasan la curación y en pacientes con protrusión y por último una Ostectomía que es la regularización del reborde óseo y dando como siguiente paso la sutura del lecho quirúrgico procediendo así a la colocación de la Prótesis inmediata previamente confeccionada. (11)

ANTECEDENTES HISTORICOS.

Willard (1853), fue el primer Odontólogo Norteamericano que llamo la atención sobre la preparación correcta de la boca para colocar dentaduras. (12)

Beers (1876), fue otro precursor que preconizaba “excisiones del alveolo tras la extracción de dientes”, y describió específicamente la eliminación de hueso si el labio es corto y si la apófisis alveolar exhibe una prominencia antinatural. (12)

En 1920 en el campo de la Prostodoncia se vieron grandes logros como consecuencia de las extracciones múltiples y dieron un adelanto a la Prótesis Inmediata, paralelo al progreso de la Cirugía Bucal. (20)

Gietz y Colaboradores (1946), dan las conclusiones de la cicatrización en las extracciones y son: El proceso de cicatrización es el mismo con o sin alveolectomía, con o sin colgajo, con o sin alveolitis posoperatoria. Pero hay diferencias en los resultados que dependen de las condiciones en que queda la herida:

- El hueso cicatrizal se deposita siempre sobre el hueso remanente;
- La cicatrización es más rápida cuando se hace un colgajo;
- La alveolitis posoperatoria y los taponamientos retardan la cicatrización;

La cicatriz ósea se considera adecuada cuando se compara con la estructura vecina;

Los fenómenos de atrofia pueden continuar aún después de la cicatrización ósea;

Las prótesis desequilibradas son factores de atrofia;

Las inflamaciones remanentes contribuyen a la atrofia ósea. (17)

Crandell y Trueblood (1960), dijo "Hágase una Radiografía Panorámica para descubrir enfermedades del hueso subyacente . (18)

Boucher (1970), advirtió que el paciente debe tener plena conciencia de las limitaciones de este reemplazo artificial y el odontólogo debe tener en cuenta la Anatomía y Fisiología de la boca desdentada para obtener resultados satisfactorios.(18)

ANATOMÍA Y FISIOLÓGIA DEL REBORDE

RESIDUAL.

El estudio de la Anatomía Bucal funcional no debe hacerse en aislamiento anatómico.

La boca es sólo una parte de una serie de entidades funcionales que componen la cabeza .

La función bucal se encuentra relacionada íntimamente con aquellas adaptaciones biomecánicas que han ocurrido a través de toda la historia evolutiva. (24)

La membrana mucosa bucal varía de zona a zona por la “adaptación a la función” que desempeña. Algunos rebordes alveolares presentan membranas mucosas gruesas y elásticas, otros

tienen membranas delgadas, apropiadas y con poco tejido conectivo subepitelial. (24)

No debemos olvidar los cambios propios de la edad, que se observan con frecuencia en las personas desdentadas de edad avanzada. Estos cambios incluyen una tendencia a la xerostomía, así como atrofia general de las membranas mucosas. (20)

La morfología del reborde alveolar está relacionado con los dientes por lo que presenta un efecto directo y profundo la pérdida de éstas estructuras sobre el proceso alveolar. (24)

Se puede ver alterado el movimiento cíclico de la mandíbula (depresión y elevación rítmica durante la masticación). (24)

La saliva tiene varias funciones importantes más aún para el uso de prótesis por su importante papel que desempeña en la lubricación

de la mucosa bucal y de los labios, factor necesario para la articulación correcta de los vocablos y el uso satisfactorio de prótesis totales. (14)

Las consideraciones fisiológicas más importantes son:

El proceso cicatrizal debajo de la prótesis se realiza con mucho mayor facilidad, hay menor reabsorción del hueso alveolar bajo las prótesis, que si se deja al descubierto. (14)

La fisiología muscular no está alterada, la dimensión vertical se conserva y se mantiene en juego de la articulación temporomaxilar. (15)

ANATOMIA DEL REBORDE RESIDUAL IDEAL.

- * Sosten óseo adecuado;**
- * Hueso cubierto por tejido blando adecuado;**
- * Ausencia de socavados y protuberancias colgando;**
- * Ausencia de rebordes afilados;**
- * Surcos bucal y lingual adecuados;**
- * Ausencia de cintas de cicatrización,**
- * Ausencia de fibras musculares o frenillos que movilicen la periferia de la prótesis;**
- * Relación satisfactoria de los rebordes alveolares;**
- * Ausencia de repliegues tisulares blandos, redundancias, o hipertrofias de los rebordes o en los surcos;**
- * Ausencia de enfermedad neoplásica. (14)**

PROBLEMAS ANATOMICOS

El hueso en su proceso de reabsorción alveolar puede adoptar formas adversas; reborde en filo de cuchillo; ausencia de surcos provocando dimensiones escasas en la prótesis dando una acción traumatizante al maxilar superior, espina nasal anterior, y la apófisis piramidal y en el maxilar inferior las apófisis geni, la línea oblicua interna y el nervio mentoniano. (23)

La reabsorción del hueso lleva como consecuencia la reducción de encía, pudiendo reabsorberse de forma más acuosa el hueso que la mucosa . (13)

La reabsorción progresiva determina la presencia de ulceraciones, hiperplasias mucosas y, con el tiempo hiperplasias fibrosas irreversibles. (13)

CASOS EN LOS QUE SE INDICA LA CIRUGIA

PREPROTESICA.

Los procedimientos correctivos para preparar el reborde pueden dividirse en dos grupos: Preparaciones Iniciales y Preparaciones Secundarias .

Las preparaciones Iniciales se producen en el momento de la extracción que corrijan el tejido blando y deformaciones del tejido duro.

TEJIDOS BLANDOS.

Corrección de frenillos, cicatrices, e inserciones musculares altas.

TEJIDOS DUROS.

Alveoloplastia, extirpación de tori, y eliminación de rebordes afilados, lo que incluye reducción lingual del borde alveolar. (11)

DEFORMACIONES COMBINADAS.

Alteración y reducción de la tuberosidad con el propósito de lograr soporte. (11)

Las preparaciones secundarias se producen después de un periodo de uso de la dentadura durante el cual se produce cicatrización, atrofia o lesión excesiva y causaron un daño notable en el hueso basilar y los tejidos que lo cubren impidiendo el uso de la dentadura. (11)

Esto se divide en preparaciones de tejidos blandos y duros; eliminación de hiperplasia fibrosa (*epulis fissuratum*) y cicatrices, corrección de hiperplasia papilar inflamatoria reactiva del paladar, extensión del reborde y aumento de reborde en maxilar superior e inferior. (11)

INDICACIONES.

La regularización de procesos está indicada en casos en los cuales el paciente será sometido a extracciones múltiples y que su pérdida involucre estética y función.

Cuando estén identificadas zonas de problemas en potencia que impidan la colocación de aparatos protésicos.

Cuando el estado general de salud del paciente permita el acto quirúrgico.

Cuando las afecciones requieren corrección quirúrgica antes de la construcción de dentaduras totales o parciales.

Cuando el paciente es cooperador y entiende el tratamiento y lo que representa . (1)

CONTRAINDICACIONES.

Cuando la intervención quirúrgica implica un riesgo.

Personas con estados médicos generales que contraindiquen un procedimiento quirúrgico .

Cuando el paciente no se haya preparado para valorar las implicaciones de este tipo de atención o hacer frente a gastos y tiempo adicional .

Pacientes no colaboradores que manifiesten posibilidad de dolor posterior a la colocación de una prótesis inmediata y sus reajustes posteriores con la necesidad de la elaboración de una prótesis definitiva. (1)

Cuando estén involucrados factores locales para la colocación de una prótesis inmediata tales como: sobre mordida vertical profunda, relación anormal de procesos alveolares, antecedentes de extracciones problemáticas, enfermedad periodontal grave, trastornos intraóseos. (1)

VENTAJAS.

El acto quirúrgico de la cirugía preprotésica facilita la colocación de la prótesis.

No es necesario el periodo de desdentación para esperar la cicatrización, la colocación de una prótesis inmediata evita el prestigio social o de negocios.

Evita inconvenientes y molestias de varios meses de no poder masticar alimentos y lo inevitable la modificación de la dieta.

Funciona como férula quirúrgica dando protección a las zonas operadas.

El paciente se recupera del choque de la intervención quirúrgica al mismo tiempo en que aprende a manejar la prótesis. (3)

El Odontólogo puede utilizar como guía los dientes remanentes para orientar los dientes anteriores en su posición vertical y anteroposterior y para reducción del arco dentario anterior. (3)

El aspecto se afecta menos pues se mantiene el soporte de las mejillas y de los labios así mismo se mantiene la altura facial morfológica, y la lengua se extiende menos como resultado de la carencia de los dientes. (3)

El hueso es contorneado por la prótesis.

Evita la mayor parte de los trastornos fonéticos del desdentamiento.

DESVENTAJAS.

Qué el paciente abandone el plan de tratamiento por que espere varios meses a que cicatricen los tejidos bucales.

Se requiere de un numero mayor de cuidados posoperatorios.

En pocos meses se requiere de un rebase. (2)

PROCEDIMIENTOS CLINICOS..

En esta etapa se deben comprender los siguientes aspectos:

Preoperatorios, Operatorios y Posoperatorios.

PREOPERATORIO.

HISTORIA CLINICA Y EXAMEN GENERAL.

Se hace con el propósito de obtener un buen pronóstico, diagnóstico y plan de tratamiento. El facultativo debe ser lo suficientemente competente para poder comprender y valorar la importancia de los hallazgos obtenidos en el interrogatorio y exploración del paciente, de modo que para poder encontrar, se hace necesario saber qué busca y cómo buscarlo. (13)

La Historia Clínica debe contener lo siguiente:

Anamnesis con: Información personal; nombre, dirección, número telefónico, sexo, edad, grupo racial o étnico, ocupación, estado civil, hábitos..

Antecedentes del problema actual; ¿Qué refiere?, ¿Desde cuándo?, ¿A qué lo atribuye?

Historial Médico Familiar y Personal fisiológico y patológico.

Anamnesis por aparatos y sistemas.

Antecedentes Farmacológicos.

Antecedentes Odontológicos.

EXPLORACION CLINICA.

Inspección.

Palpación: extra e intrabucal, observando: consistencia, movilidad, homogeneidad, sonido (crepitación), dolor provocado.

Percusión.

Auscultación.

DIAGNOSTICO DE PRESUNCION.

METODOS ESPECIALES DE EXAMEN.

Modelos de estudio.

Examen radiográfico.

Estudio hematológico.

Examen bioquímico.

Estudio histológico (cuando es necesario).

Análisis bacteriológico.

Pruebas especiales. (7)

DIAGNOSTICO DEFINITIVO.

PLAN DE TRATAMIENTO.

PLANEAMIENTO QUIRURGICO.

OPERATORIO.

Necesariamente debemos contar con el material indicado para la intervención quirúrgica, material para tejidos duros y blandos.

Selección de la técnica quirúrgica.

REGULARIZACION DE PROCESOS.

Puede hacerse en toda la extensión, o de otro modo dividir en dos o tres zonas relacionadas al número de dientes por extraer aplicando la técnica necesaria de anestesia y de exodoncia.

Incisión.- Se trazan dos incisiones desde el surco vestibular hasta la lengüeta distal de cada canino, se hace el levantamiento del colgajo bucal hasta la altura del tercio apical; por el lado palatino se desprende la fibromucosa se realizan las extracciones de cada

diente evitando la fractura de la tabla externa haciendo ostectomía en los casos normales de protrusión y una alveolectomía correctora, solo se eliminarán las aristas óseas, los bordes filosos y cortantes, los tabiques interdentarios e interradiculares hasta una altura prudencial esto se hace con pinzas gubias

El alisamiento final del hueso se hace con lima para hueso o fresas escofinas; se rectifica colocando la férula quirúrgica que es de acrílico transparente ésta mostrará zonas isquémicas del campo operatorio donde son comprimidos los tejidos blandos.

Se retira la trasbase, se recortan los tejidos blandos o el hueso para aliviar el sitio de la presión excesiva de no hacerlo la férula no alcanzará una posición correcta.

El recorte excesivo ocasionará el desajuste de la prótesis, estos errores a su vez causarán una oclusión inadecuada y provocará dolor e incomodidad.

Se sutura con seda tres ceros no reabsorbible, asegurando la hemostasia de la zona procurando evitar el colapso gingival con puntos aislados.

Se coloca la prótesis inmediata apoyado de la colocación de un acondicionador de tejidos que proporcionará al paciente soporte de la dentadura hasta alcanzar un estado de salud optimo ayudando a la cicatrización del lecho quirúrgico, sirviendo de aposito quirúrgico aliviando el dolor promico de la intervención, impide la reabsorción exagerada del hueso alveolar, protegiendo asi las mucosas evitando una lesión hipertrófica e irritación sobre tejidos blandos, y los protege contra el trauma oclusal.

Una vez gelificado el material se retira de la boca localizando huecos donde no haya penetrado el gel haciendo una rectificación con técnica de pincelado y se coloca nuevamente dejándolo por un periodo de cuarenta y ocho a setenta y dos horas.

POSOPERATORIO

Indicaciones al paciente.- Se le cita en el lapso mencionado anteriormente para una revalorización de la cirugía.

-Se ordena una antibioterapia con desinflamatorio, antibiótico y analgésico.

-Evitar alimentos sólidos hasta recibir instrucciones de modificación de dieta.

-No retirar la prótesis inmediata pero si cualquier removible antagonista a la hora de dormir.

-No alarmarse si la saliva presenta evidencia de sangre, salvo si es excesivo llamar al C.D. para pedir instrucciones.

-Higiene bucal con agua astringente y diluida evitando movimientos vigorosos.

- En citas posteriores se hará un rebase con acondicionador de tejidos para proporcionar al paciente mayor ajuste de la prótesis además de ofrecer confort a la zona intervenida. (23)

- Se darán citas de control para rectificar su adaptación y ajuste oclusal hasta alcanzar su máximo estado de salud para elaborar la prótesis definitiva.

CÓMPLICACIONES.

Estas variaran dependiendo del traumatismo generado por el procedimiento quirúrgico y de la capacidad individual del paciente para sobrellevar las secuelas, el dentista deberá afrontar varias urgencias posoperatorias.

El dolor que dura más de 24 horas o el que comienza tres a cinco días después del procedimiento quirúrgico casi siempre es provocado por una infección.

Esta es una de las complicaciones más importantes, "La Infección" y se ve influida por: virulencia de los gérmenes, el número de los gérmenes y la resistencia del huésped. (23)

Esto dará como resultado presencia de pus e impedirá la rápida recuperación del paciente.

El tratamiento para una herida infectada es con antibiótico y el drenado de la herida. Contemplando los siguientes aspectos:

- Canalizar con Penros.
- Dique de caucho de longitud y anchura apropiado.
- Se introduce en la herida para facilitar la salida del material infectado, dejando en la superficie una parte para que no se pierda y facilite su remoción, esto se hace con un margen de 3 días o hasta su recuperación. (24)

Algunos pacientes consideran complicación, la hinchazón posoperatoria y debemos informarles que es normal ésta reacción y para disminuirla se aconseja un desinflamatorio y la utilización de compresas frías.

Otras complicaciones por solo nombrarlas son, la hemorragia, el trismo, traumatismo agudo, luxación de la articulación (en algunos casos), alveolo seco, osteomielitis, pericoronitis, celulitis, angina de Ludwig, trombosis del seno cavernoso. (23)

PROCEDIMIENTO DE LABORATORIO.

La construcción de la prótesis se hace de la siguiente forma:

- Se toma una impresión Anatómica, Modelos de estudio y de trabajo. Las impresiones deben ser precisas de ambos arcos con hidrocoloide irreversible después de una limpieza o profilaxis (para eliminar el tartaro dentario y placa dentobacteriana), ésta debe comprender el borde periférico y el fondo de saco.

En algunos casos se debe alterar el portaimpresiones con cera para alcanzar un mejor registro de los maxilares. (10)

- Se hace el vaciado en yeso piedra. (10)

- Se articulan los modelos para mantener el registro de la relación maxilar, manteniendo la dimensión vertical y relación de mordida con un articulador de semipresión y se montan con yeso blanca nieves. (10)

- Se simula la pérdida dentaria en los modelos para facilitar la fabricación de la prótesis con su respectiva regularización de los procesos alveolares.

- Se colocan rodillos en la zona desdentada para mantener la relación oclusal y dimensión vertical.

- La selección de los dientes se hace con respecto a la forma, tamaño y matiz de los dientes remanentes naturales, sobre el modelo de trabajo tomando en consideración la distancia Mesiodistal y Oclusolingival.

Es de suma importancia mantener la línea media por los incisivos en armonía con respecto a la línea media de la cara.

Además de restaurar la armonía oclusal y funcional.

La selección de los dientes posteriores puede ser de tres formas; Anatómicos, Semianatómicos y No Anatómicos, según sea el caso.

- Se contornea el cuello de los dientes para formar parte de la base de la dentadura y se adapte mejor.
- La colocación de ganchos de retención es opcional (pero sí se recomienda para dar mejor retención y esta no se desplace) estos quedan fijos a la base acrílica de la prótesis.
- La base de la prótesis se hace con acrílico autopolimerizable o acrílico termocurable ya sea por el método de espolvoreo o por el vaciado en mufla.
- Se recortan los excedentes y partes filosas que puedan impedir su colocación o traumaticen el tejido.
- Se hacen las correcciones oclusales necesarias.
- Una vez concluidos los procedimientos se da por terminada la prótesis. (10)

FERULA QUIRURGICA.

Se hace con acrílico transparente cuando es necesario hacer cortes óseos (regularización de procesos alveolares), y se coloca después de la extracción de los dientes, pero antes que se haga el corte quirúrgico del hueso o del tejido blando, por su transparencia se verán zonas isquémicas del campo operatorio donde son comprimidos los tejidos blandos. (4)

Se retira la férula y se recortan los tejidos blandos o el hueso para aliviar el sitio de la presión excesiva. Al efectuar este paso la férula debe calzar perfectamente para alcanzar una posición correcta. (4)

El recorte excesivo causará la posición incorrecta de la prótesis, estos errores a su vez causarán una oclusión inadecuada y provocará dolor e incomodidad. (4)

ACONDICIONADOR DE TEJIDOS

Es un material con características especiales de resiliencia destinado a permitir una restitución a la normalidad de los tejidos bucales deformados, inflamados, congestionados y/o ulcerados.

Se utiliza como auxiliar en la colocación de férulas quirúrgicas y prótesis inmediata proporcionando mejor adaptación a los tejidos en vías de cicatrización y los protege contra el trauma oclusal. (10)

COMPOSICION Y CARACTER.

Está formado por un polietilmetacrilato y una mezcla de alcohol etílico y éster aromático, que al ser mezclados forma un gel para obtener propiedades óptimas se debe mezclar pequeñas cantidades de alcohol conservándose un nivel de gelificación que reduce al mínimo la distorsión bajo las condiciones de masticación. Debido a su flujo continuo y la viscosidad, estos materiales deben usarse

dentro de una base dura para dentaduras, deben usarse estos materiales en un tiempo relativamente corto.

USO DE LOS ACONDICIONADORES.

Puede usarse como auxiliar para el acondicionamiento de tejidos de soporte de las dentaduras hasta alcanzar un estado de salud, así como la obturación temporal de áreas quirúrgicas y estabilizador de placas base, y en los procedimientos para la toma de impresión o como modalidad terapéutica específica. La principal razón es evitar el dolor crónico producido por las dentaduras. (10)

Se debe utilizar por un periodo no mayor de ocho a diez semanas.

VENTAJAS Y DESVENTAJAS.

Su principal ventaja es la versatilidad y facilidad de uso además de proporcionar alivio inmediato, comodidad, ayuda en el proceso de cicatrización y proporciona estabilidad a la prótesis.

Su mayor desventaja es que suele ser mal utilizado (por las ventajas ya mencionadas) y existe peligro de que los use demasiado tiempo, causando traumatismo a los tejidos de soporte. (10)

TECNICA PARA EMPLEAR EL ACONDICIONADOR.

Esta se ve sujeta a las indicaciones del fabricante y puede ser modificada según la aplicación del material.

- Primeramente se hace un desgaste interno mínimo de 1 mm. con el objeto de dar espacio al material elástico.

- Con un pincel se coloca el adhesivo en todo el interior de las prótesis.
- Sobre una loseta se espátula el material plastificante y el polietilmetacrilato hasta que tenga una consistencia cremosa.
- Se coloca en la prótesis llenando su totalidad.
- Se lleva a la boca del paciente, se pide que cierre para no alterar la dimensión vertical por un lapso de 3 o 4 minutos, se hacen movimientos de los labios y carrillos para darle forma y moldear los bordes.
- Se retira de la boca para recortar los excedentes, esto se hace de preferencia con bisturí o tijeras.
- Se revisa la dentadura de la parte interna con el propósito de localizar posibles zonas carentes de material y se rectifican mediante la técnica de pincelado y se lleva nuevamente a la boca, se revisa, una vez concluido se da cita al paciente en un lapso de 48 a 72 horas, se le pide al paciente no la retire de la boca en caso de ser usada con un fin quirúrgico.

- En cualquiera de las otras indicaciones se retira de la boca para lavarla al chorro del agua sin cepillar su interior.
- El material tiene un tiempo de vida óptimo de 6 a 8 semanas.
- Cuando es necesario colocar nuevamente el acondicionador se elimina el anterior en su totalidad y se procede a la nueva colocación con la técnica ya antes mencionada. (10)

CASO CLINICO.

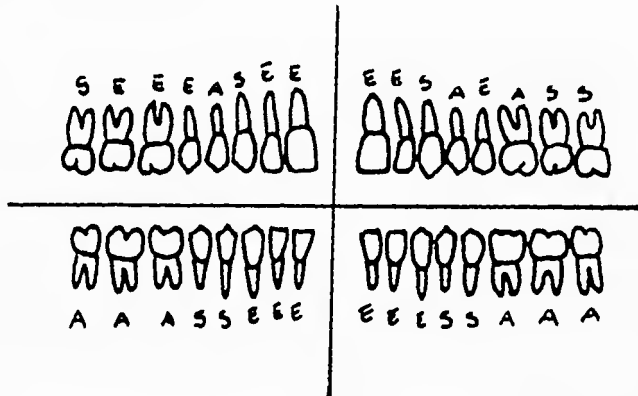
Paciente sexo femenino; edad 42 años; con antecedente patológico importante de Parálisis Facial.

Se elaboró una ficha odontológica con la valoración de dientes remanentes, (Apoyándose en la radiografía panorámica) contemplando los siguientes aspectos.

Extracción indicada. (E)

Dientes ausentes. (A)

Dientes sanos. (S)



Se elaboraron métodos auxiliares de diagnóstico; Rx. Panorámica,
Modelos de estudio y de trabajo.

DIAGNOSTICO.

Presencia de enfermedad parodontal severa con movilidad dentaria
de 3er. Grado y Presencia de bolsas parodontales con pus.

PRONOSTICO.

Favorable por ser un paciente cooperador.

TRATAMIENTO.

Se efectuarán extracciones de las piezas dentales apoyándose en las
técnicas quirúrgicas para realizar una Alveolectomía,
Alveoloplastia y Ostectomía, además de el uso de una Férula o

Guía Quirúrgica para tener como referencia los límites de los cortes.

Finalizando con la colocación de la prótesis inmediata utilizando como apósito quirúrgico un acondicionador de tejidos.

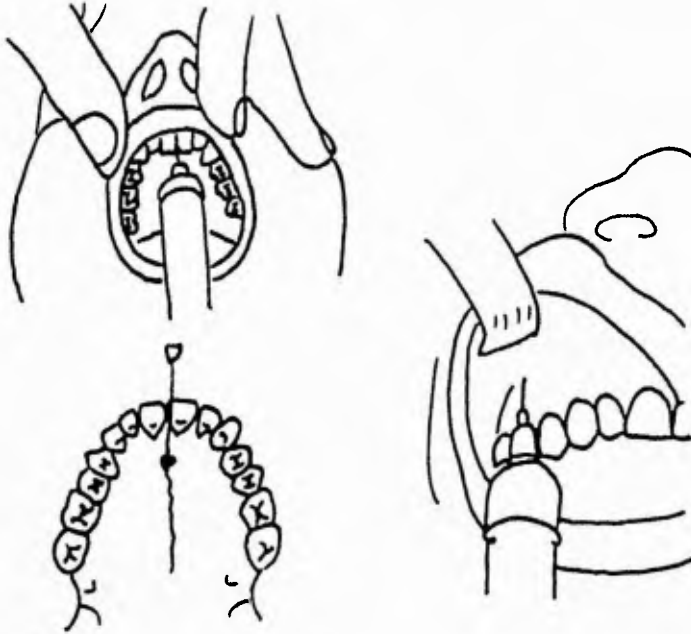
PROCEDIMIENTO QUIRURGICO.

- Asepsia y Antisepsia del campo operatorio e instrumental.

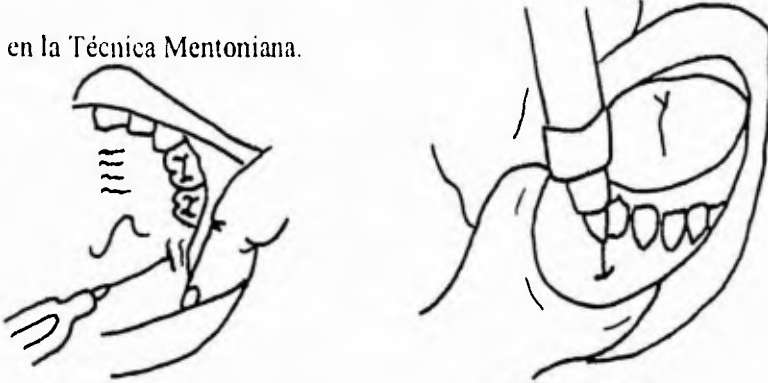
(Para tejidos duros y blandos).

- Se anestesia al paciente por medio de la técnica local infiltrativa.

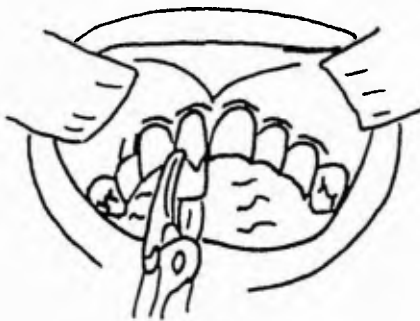
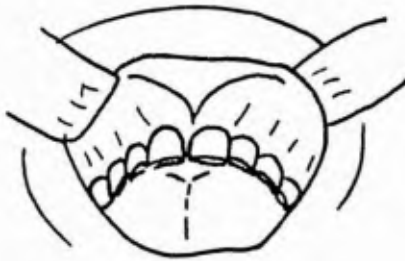En el Maxilar Superior, se empleó la Técnica de Infiltración Nasogeniana y Supraperióstica.



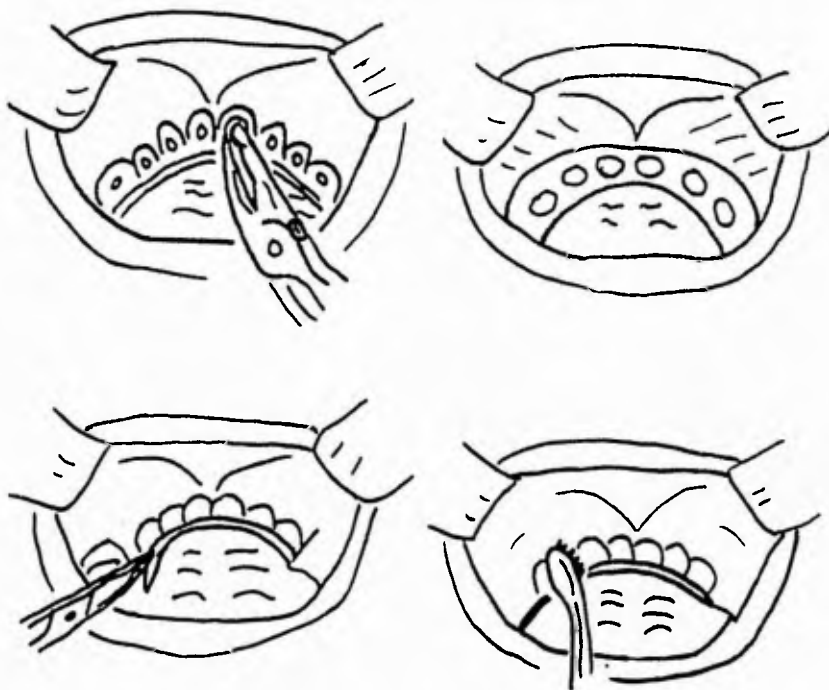
En el Maxilar Inferior, se empleó la Técnica Regional apoyándonos en la Técnica Mentoniana.



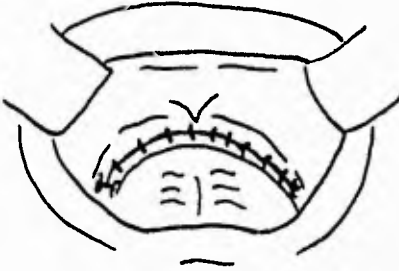
- Se procede a realizar las extracciones en Maxilar Superior.



- Al concluir las extracciones (múltiples) se efectúa la Alveolectomía (eliminación de las crestas interdientarias), se prueba la Férula Quirúrgica que nos mostrará las zonas isquémicas que debemos liberar de presión excesiva, se retira de la boca y se procede a la Alveoloplastía (eliminación de las protuberancias) y Osteotomía (es la regularización del reborde óseo).



- Al término del procedimiento se empleó la Técnica de Sutura Continua.



- Se coloca la Prótesis Inmediata con el Acondicionador de Tejidos que servirá como apósito quirúrgico.

-En el Maxilar Inferior se empleó la misma Técnica Quirúrgica, a diferencia de la Técnica de Sutura con Puntos Aislados.

INDICACIONES AL PACIENTE.

- * Se cita al paciente en un periodo de 48 a 72 horas para valorar la zona intervenida, sin retirar la prótesis de la boca.
- * Antibioterapia con un antibiótico, un desinflamatorio y un analgésico.

- * Además de recomendarle compresas frías para disminuir la inflamación.
- * Se recomienda dieta blanda, evitando alimentos irritantes y alimentos sólidos hasta indicación de modificación de dieta.
- * Reposo absoluto, sin exposición prolongada al sol y evitar movimientos vigorosos.
- * La Sutura se retirará en un periodo de 5 a 8 días.

ESTA TESIS NO DEBE
SALIR DE LA BIBLIOTECA

CONCLUSION.

La Cirugía Preprotética proporciona grandes beneficios a los pacientes que se ven en la necesidad de seguir un tratamiento bajo técnicas de Cirugía Bucal y rehabilitación con Prótesis.

Con la Cirugía Bucal eliminamos o corregimos las estructuras bucales que impidan la colocación de algún aparato protésico devolviendo así la salud al paciente.

La Prótesis nos facilita los procedimientos correctivos apoyándonos de las “Prótesis Inmediatas”, que nos dan varias alternativas para su uso. Nos evita los periodos prolongados de desdentación y humillación del paciente dando una mejor terapia física y mental.

Física, por que ayuda al paciente en el proceso de cicatrización y lo prepara para una mejor adaptación de la prótesis definitiva.

Mental, por que acepta con mejor claridad todo el procedimiento con sus ventajas y desventajas, evitando un choque psicológico de su apariencia al saberse y verse desdentado parcial o totalmente.

BIBLIOGRAFIA.

- 1.- BOUCHER CARL O. Prostodoncia Total. Editorial Interamericana.
1a. Edición.
- 2.- BOUCHER CARL O. Rehabilitación con desdentado parcial.
Edit. Interamericana. 1a. Edición.
- 3.- BOUCHER CARL O. Prótesis para desdentado total. Edit. Mundi. 1a.
Edición, 1978.
- 4.- FERENCZ L. JONATHAN. Ferulización. Clinicas Odontologicas de
Norteamerica. Edit. Interamericana. Vol.3/1987.
- 5.- GERARD S. WEINTRAUB. Prótesis Híbridas. Clinicas
Odontologicas de Norteamerica. Edit. Interamericana. Vol.3./1987
- 6.- GEERING ALFRED H. Atlas de Prótesis Total y Sobredentaduras
.Edit. Salvat, México 1989.
- 7.- G. T. TEREZHALMY, W. K . BOTTOMLEY. Procedimiento
Radiograficos y Pruebas de Laboratorio. Clinicas Odontologicas de
Norteamerica. Edit. Interamericana.
- 8.- G.W. OATIS, R. HOGGINS, Y J.S. YORTY. Cirugía Bucal. Clinicas
Odontologicas de Norteamerica. Edit. Interamericana.
- 9.- HOWE G.L. Cirugía Bucal Menor. Edit. Manual Moderno. México,
D.F. 1988
- 10.- KENNETH L. STEWART, KENNETH D. RUDD. Prostodoncia
Parcial Removible. 2a. Edición. Edit. Actualidades Médico Odontologicas
Latinoamerica.

- 11.- KRUGER O. GUSTAVO. Tratado de Cirugía Bucal. Edit. Interamericana. 4a. Edición.
- 12.- LASKIN M. DANIEL. Cirugía Bucal y Maxilofacial. Edit. Médica Panamericana. 1987
- 13.- LOPEZ ARRANZ JUAN S.. Cirugía Oral. 1a. Edición. Edit. Interamericana.
- 14.- OZAWA DEGUCHI JOSE Y. Prostodoncia Total.México D.F. Dirección UNAM 1984.
- 15.- OZAWA DEGUCHI JOSE Y. Estomatología Geriátrica. Edit. Trillas. México 1994.
- 16.- PAUL F. NORA. Cirugía Técnicas y Procedimientos. 3a. Edición. Edit. Interamericana.
- 17.- RIES CENTENO GUILLERMO. Cirugía Bucal Patología, Clínica y Terapéutica. 9a Edición.Edit. Buenos Aires.
- 18.- RIES CENTENO GUILLERMO. Cirugía Bucal. Edit. El Ateneo 1991.
- 19.- ROMERO TORRES RAUL. Tratado de Cirugía. 2a. Edición. Vol.2 Edit. Interamericana.
- 20.- SAIZAR PEDRO. Prostodoncia Total.Edit. Mundi. Buenos Aires 1973.
- 21.- SCHWARTZ SEYMOUR I.SHIRS G. TOM. SPENCER FRANKC.Principios de Cirugía. 5a Edición. Vol. 1. Edit. Interamericana
- 22.- STEWART KENNETH. Prostodoncia Parcial Removible. Edit.AMOL. México, 1993.

- 23.- WAITE DANIEL. Tratado de Cirugía Bucal Práctica. Edit. Continental. México 1993.
- 24.- WINKLER SHELDON. Prostodoncia Total Nueva Edición. Edit. Interamericana. México, D.F. 1982.
- 25.- ZARB. GEORGE A. Tratado Prostodóntico para el Parcialmente desdentado. Edit. Mundi. Buenos Aires 1986.