



11242  
21  
243

UNIVERSIDAD NACIONAL AUTONOMA  
DE MEXICO

FACULTAD DE MEDICINA  
DIVISION DE ESTUDIOS DE POSGRADO  
CENTRO MEDICO NACIONAL SIGLO XXI  
HOSPITAL DE ESPECIALIDADES  
DR. BERNARDO SEPULVEDA GUTIERREZ  
INSTITUTO MEXICANO DEL SEGURO SOCIAL

COEFICIENTES DE ATENUACION Y  
MULTIMORFOLOGIA TOMOGRAFICA EN LA  
ACTIVIDAD TUMORAL GANGLIONAR  
RETROPERITONEAL DE LOS DIFERENTES TIPOS  
HISTOLOGICOS DE TUMORES TESTICULARES.

TESIS DE POSGRADO  
QUE PARA OBTENER EL TITULO DE:  
ESPECIALISTA EN RADIODIAGNOSTICO  
P R E S E N T A :  
DR. LUIS ALBERTO MORA HERNANDEZ

ASESOR: DR. FRANCISCO JOSE AVELAR GARNICA



IMSS

MEXICO, D. F.

1996

TESIS CON  
FALLA DE ORIGEN

TESIS CON  
FALLA DE ORIGEN



Universidad Nacional  
Autónoma de México

Dirección General de Bibliotecas de la UNAM

**Biblioteca Central**



**UNAM – Dirección General de Bibliotecas**  
**Tesis Digitales**  
**Restricciones de uso**

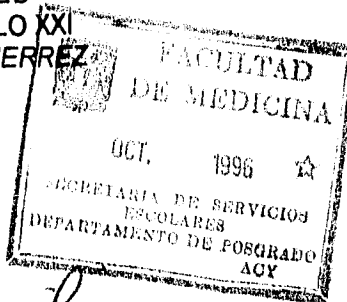
**DERECHOS RESERVADOS ©**  
**PROHIBIDA SU REPRODUCCIÓN TOTAL O PARCIAL**

Todo el material contenido en esta tesis esta protegido por la Ley Federal del Derecho de Autor (LFDA) de los Estados Unidos Mexicanos (México).

El uso de imágenes, fragmentos de videos, y demás material que sea objeto de protección de los derechos de autor, será exclusivamente para fines educativos e informativos y deberá citar la fuente donde la obtuvo mencionando el autor o autores. Cualquier uso distinto como el lucro, reproducción, edición o modificación, será perseguido y sancionado por el respectivo titular de los Derechos de Autor.

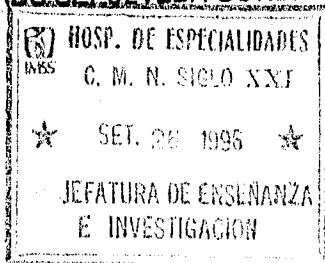
*Wacher*

**DR. NIELS WACHER RODARTE**  
JEFE DE DIVISION DE ENSEÑANZA E INVESTIGACION  
HOSPITAL DE ESPECIALIDADES  
CENTRO MEDICO NACIONAL SIGLO XXI  
DR. BERNARDO SEPULVEDA GUTIERREZ



*Francisco*

**DR. FRANCISCO JOSE AVELAR GARNICA**  
ASESOR DE TESIS Y  
PROFR. TITULAR DEL CURSO DE RADIODIAGNOSTICO  
UNIVERSIDAD NACIONAL AUTONOMA DE MEXICO  
HOSPITAL DE ESPECIALIDADES  
CENTRO MEDICO NACIONAL SIGLO XXI  
DR. BERNARDO SEPULVEDA GUTIERREZ



**A**

**Mi madre,  
Esposa e hijos,  
y familiares.**

## **AGRADECIMIENTOS**

### **ESPECIAL A**

- DR. FRANCISCO JOSE AVELAR GARNICA, AESOR DE TESIS
- DRA. ALEJANDRA MANTILLAS
- DRA. IRMA MARTINEZ MUÑIZ
- DR. FELIPE GARCIA

### **A LOS PROFESORES:**

- DRA. ANGELES GOMEZ.
- DRA. CRISTINA LARA MATRINEZ
- DRA. JANET TANUS H.
- DRA. JULIETA RODRIGUEZ JERKOV
- DRA. TERESA BELTRAN
- DRA. ROMERO.
- DR. ARMANDO LOPEZ ORTIZ
- DR. CARLOS MANZANO SIERRA
- DR. CARLOS SARTORIUS RODRIGUEZ
- DR. DAVID COBOS VIVERO
- DR. FRANCISCO GONZALEZ
- DR. ISIDRO HERNANDEZ
- DR. JUAN AGÜERO BARONA
- DR. JULIAN ANTONIO SANCHEZ CORTAZAR
- DR. LUIS MADERO PRECIADO
- DR. RAMON PEÑA ALVAREZ
- DR. RODOLFO FRANCO
- DR. RUBEN LANDINI CISNEROS
- DR. PELAYO.

### **A LOS COLEGAS:**

- DRA. MAYTE SILVA
- DRA. MIRIAM ZAVALA PEREZ
- DR. ADRIAN MONTELONGO
- DR. CARLOS PRINCE GARZA
- DR. CARLOS RODRIGUEZ TREVIÑO

- DR. JORGE DIAZ CEDEÑO
- DR. JORGE MENDOZA S.
- DR. JOSE DE JESUS RODRIGUEZ GONZALEZ
- DR. HECTOR AGUIRRE MARISCAL
- DR. LUIS RAMON DIAZ RODRIGUEZ
- DR. ROGER CARRILLO

### **A LOS T.R.**

- ALFREDO AZCORRA
- AURELIO AVADIANO
- BENITA LEON
- BERTHA HERNANDEZ
- CARLOS MENDEZ RICO
- JESUS VIZCARRA
- JORGE MEJIA.
- GUSTAVO PEREZ
- MARIO MARTINEZ GUERRA
- OSCAR AROCHE
- RAUL SALDAÑA LOBATO
- RAUL SANCHEZ
- ROBERTO PEÑA
- SOCORRO ALCALA
- CARMELITA Y ORLANDA DEL HOSPITAL DE ONCOLOGIA DEL C.M.N.

### **Y A**

- M.C. RENE HERNANDEZ
- ING. LAURA MORALES R.
- ING. LUIS SALDAÑA
- ENF. GUADALUPE PUEBLA
- ENF. GUADALUPE MONTAÑO
- ENF. MA. TERESA GUERRA
- ENF. SILVIA BAENA.
- SRA. ALICIA RUIZ OCHOA
- SR. JAIME OLIVARES RIVERON

## INDICE

1. JUSTIFICACIÓN.....	4
2. OBJETIVOS.....	6
3. ANTECEDENTES.....	7
3.1. Morbimortalidad.....	7
3.2. Etiología.....	7
3.3. Clasificaciones de los tumores testiculares.....	8
3.4. Vías de diseminación metastásica.....	16
3.5. Vía linfática.....	18
3.6. Vía hematológica.....	19
3.7. Evolución de la imagenología para la valoración de los ganglios retroperitoneales.....	19
3.8. Principios físicos de la tomografía computarizada.....	21
3.9. Estudios previos de morfología y densidad.....	23
3.10. Criterios tomográficos para valorar malignidad de los crecimientos ganglionares retroperitoneales.....	25
4. PLANTAMIENTO DEL PROBLEMA.....	28
5. HIPÓTESIS.....	29

6. MATERIAL Y MÉTODOS. ....	30
6.1. Lugar. ....	30
6.2. Diseño. ....	30
6.2.1. Tipo de estudio. ....	30
6.2.2. Grupo de estudio. ....	31
6.2.2.1. Características de los casos. ....	31
6.2.2.2. Criterios de inclusión. ....	31
6.2.2.3. Criterios de exclusión. ....	32
6.2.3. Tamaño de la muestra. ....	32
6.2.4. Variables. ....	32
6.2.5. Descripción general del estudio. ....	33
7. RESULTADOS. ....	35
7.1. Generales. ....	35
7.2. Específicos. ....	38
8. DISCUSIÓN. ....	47
9. CONCLUSIONES. ....	49
BIBLIOGRAFIA. ....	50
ANEXOS. ....	56

## 1. JUSTIFICACIÓN.

En el Hospital de Oncología del CMN Siglo XXI la principal causa de morbimortalidad en hombres jóvenes son los tumores testiculares.<sup>1</sup>

Muchas de las veces los pacientes han sido vistos en hospitales de segundo nivel, donde solamente les realizan orquiectomía, olvidándose que son necesarios estudios de laboratorio y gabinete complementarios, por el tiempo en que detectaron el tumor testicular, así como valoración clínica por el uroncólogo, determinando la etapa clínica que definirá el mejor tipo de terapia. En ocasiones son pacientes que fueron vistos hace más de seis meses y vienen por dolor lumbar o abdominal, detectándoseles a la palpación grandes tumoraciones abdominales, consecuencia de una gran actividad tumoral ganglionar retroperitoneal.

Así, uno de los primeros estudios de elección es la TC para etapificar la neoplasia, en ocasiones sin conocer la extirpe histológica, por lo que es urgente tener una idea inicial de ésta, con el fin de brindar un tratamiento rápido y adecuado.

---

<sup>1</sup> Registros médicos de 1991 a 1995.



Considerando que no se había hecho un estudio sobre patrones morfológicos y coeficientes de atenuación específicos similar, es necesario un estudio práctico al respecto, para ayudar al médico clínico-quirúrgico a realizar la etapificación y diagnóstico.

## **2. OBJETIVOS.**

Conocer, a través del estudio de tomografía computarizada abdominopélvica, los valores de atenuación y morfología que presentan los crecimientos ganglionares retroperitoneales infiltrados por los diferentes tipos histológicos de neoplasias testiculares.

Conocer, conforme a los hallazgos tomográficos, la probable extirpe histológica del tumor testicular, antes de la obtención del reporte histopatológico.

### **3. ANTECEDENTES.**

#### **3.1. MORBIMORTALIDAD.**

Las neoplasias testiculares han sido durante mucho tiempo una de las principales causas de morbimortalidad en nuestro país, afectando principalmente a la población adolescente y a los adultos jóvenes. La edad promedio de presentación es entre los 25 y 35 años, ocupando el 3% del total de las neoplasias del hombre y el 5% de las que involucran el sistema genitourinario.

Los tumores de células germinales son los más frecuentes, predominando los seminomas, mientras que el 40% de los casos son mixtos.

#### **3.2. ETIOLOGIA.**

Existen múltiples teorías sobre la etiología de los mismos. Sin embargo, se mencionan generalmente factores predisponentes como la criptorquidea, factores genéticos y hereditarios, así como el trauma testicular previo.

### **3.3. CLASIFICACIONES DE LOS TUMORES TESTICULARES.**

La principal clasificación histopatológica para los tumores testiculares es la utilizada por Friedman, Dixon y Moore, la cual se describe a continuación:

El seminoma es el tumor testicular más frecuente, con incidencia en un 40%, observándose primordialmente en la cuarta década de la vida, existiendo infiltración a los ganglios de las cadenas pélvicas y retroperitoneales. El seminoma de tipo clásico se presenta en un 90%, y el 10% restante en las variantes anaplásica y espermatocítica.

En el seminoma clásico el crecimiento tumoral es centrífugo y simétrico, casi nunca involucra la túnica albugínea. Histológicamente presenta capas celulares de seminoma, divididas en lobulillos, por tabiques delgados fibrosos. La célula de seminoma es peculiarmente voluminosa, redonda o poligonal con citoplasma aclarado o aspecto acuoso y abundante, su núcleo es redondo, moderadamente grande, con cromatina aglomerada, destacando uno o dos nucleolos.

En este tipo clásico, las imágenes mitóticas son poco frecuentes, al igual que las células gigantes, hemorragias o zonas de necrosis. Los tabiques fibrosos son característicos en virtud del infiltrado, escaso o

abundante de linfocitos maduros, y poco frecuentes focos de inflamación granulomatosa.

Las lesiones y la granulomatosis pueden tener centros necróticos de aspecto gaseoso y contener células gigantes de Langhans. Estas reacciones se consideran como manifestación del sistema inmunológico contra la neoplasia.

Algunos seminomas son muy anaplásicos, con variabilidad de dimensiones celulares y de los núcleos con abundantes imágenes mitóticas. Con frecuencia existen focos de hemorragia y necrosis que sugieren rápido crecimiento que excede el riego sanguíneo disponible.

Los tipos anaplásico y espermatocítico son menos frecuentes, aunque todas las variedades de seminoma se circunscriben al testículo, pueden extenderse al epidídimo o al cordón espermático, a los ganglios retrocraurales, retroperitoneales, ilíacoinguinales, mediastinales y cervicales.

El carcinoma embrionario se presenta del 10 al 20% de incidencia de las neoplasias testiculares, en la tercera década de la vida, son pequeños y presentan deformación nodular, simétrica e infiltran con más frecuencia la túnica albugínea, epidídimo y cordón espermático. El término embrionario implica células totipotenciales, incluyendo disposiciones en

glandular, papilar y microquística, en casos raros capas muy macizas de células anaplásicas.

Las células son cuboides a cilíndricas, pero en disposición tubular y muy semejantes a una capa. Existe mayor variabilidad citológica, que va desde formas poliedricas a fusiformes. Los que tienen esta forma citológica guardan relación con los sarcomas. Es frecuente observar células tumorales gigantes, mitosis, focos de necrosis isquémica y hemorragias. El estroma es escaso y distribuido alrededor de las estructuras glandulares, quísticas y tubulares, no observándose infiltración linfoidea o reacción granulomatosa en el estroma.

El coriocarcinoma se presenta en menos del 1% de los casos, más en la segunda y tercera década de la vida, es extremadamente maligno, apareciendo células de sincitiotrofoblasto, citotrofoblasto y dispuestas en papilación o vellosidades de éstas.

La neoplasia pasa desapercibida y raras veces origina cambios importantes en el testículo. Las células contienen grandes acumulos de cromatina y nucleolos que se tiñen de oscuro. En ocasiones se disponen estos dos elementos alrededor de pedículos fibrosas celulares produciendo con bastante exactitud la arquiteutura de la placenta madura.

El teratoma y teratocarcinoma se presentan en un 30% de las neoplasias testiculares.

El teratoma comprende tumores que presentan áreas de diferenciación celular que guardan semejanza con tejidos adultos normales. Se observan con frecuencia fascículos musculares, cartílagos o acumulos de epitelio escamoso. En ocasiones se han diferenciado éstos formando estructuras organoides del tipo de la glándula tiroidea, paraintestinal o parénquima cerebral.

Cuando no se observa componente histológico maligno, los tumores son teratomas y teratomas diferenciados, presentándose más en niños. Estos tumores a menudo son poliquísticos al corte transversal. Los quistes están revestidos de cuadros epiteliales variables separados por diversidad de elementos de tejido conectivo. En otros casos se diferencian siguiendo líneas epidérmicas y un gran quiste solitario voluminoso revestido de piel, lleno de pelo, glándulas sebáceas y otras estructuras de los anexos, llamándose teratoma dermoide quístico.

En el teratoma maligno o teratocarcinoma uno de los componentes epiteliales muestra todos los caracteres de anaplasia y a menudo zona carcinomatosa que guarda semejanza con el cuadro de

seminoma o carcinoma embrionario, de vez en cuando se advierte transformación sarcomatosa. Se ha visto metástasis aún cuando no se han observado zonas de malignidad en teratomas macizos, en adultos jóvenes se observa más el comportamiento maligno.

El tumor de senos endodérmicos se presenta con mayor frecuencia en niños de alrededor de los 5 años de edad. Es raro en frecuencia, puede mantenerse mucho tiempo latente y metastatizar por vía hematógica al pulmón, raramente a ganglios regionales. En los pacientes adultos en los que se encuentra este tumor se observa del 20 al 40 % de los casos combinado con otras extirpes histológicas. Se ha observado que en el 40 % de los casos de neoplasia testicular se presentan con extirpe histológica mixta.

El rhabdomyosarcoma es un tumor extremadamente raro y que involucra al testículo en conjunto a veces con el carcinoma embrionario. El linfoma testicular es poco frecuente en menos del 0.1% y la mayoría de las veces es producto de infiltración sistémica de un linfoma generalizado.

Existen otras clasificaciones, también utilizadas clínicamente como las siguientes:



**CLASIFICACION POR ESTADIOS.**

Estadio I: Tumor que no sale de los límites de la túnica albugínea, no aumenta ni deforma al testículo.

Estadio II. Tumor que sin salir de los límites de la túnica albugínea, conduce al aumento y deformidad del testículo.

Estadio III. Tumor que invade la túnica albugínea y se extiende al epidídimo, existen metástasis a linfonodos regionales.

Estadio IV. Tumor que se extiende fuera de los límites del testículo y epidídimo, invade el escroto y/o el funículo espermático, existen metástasis a distancia.

**CLASIFICACION SEGUN EL SISTEMA TNM.**

T-Tumor Primario.

T0-No se determina tumor primario.

T1-Tumor que ocupa menos de la mitad del testículo y a la palpación está rodeado de tejido normal de la gónada.

T2- Tumor que ocupa la mitad del testículo o más, sin provocar aumento o deformación.

T3- Tumor circunscrito dentro de los límites del testículo, que provoca aumento o deformación del mismo.

T4- Tumor que se extiende al epidídimo o fuera de los límites del testículo.

T4a- Tumor que sólo se extiende al epidídimo.

T4b- Tumor que se extiende a otras estructuras.

Linfonodos regionales.

N0- En la linfografía y TC no revelan alteraciones de los linfonodos regionales.

N1- La linfografía y TC muestran alteraciones de los linfonodos regionales.

N2- La palpación demuestra linfonodos abdominales fijos (demostrados en linfografía y TC), predominantemente retroperitoneales.

Metástasis a distancia.

M0- Sin datos de metástasis a distancia.

M1- Existen metástasis a distancia, principalmente a hígado y pulmones.

**CLASIFICACION POR ETAPAS CLINICAS DEL SERVICIO DE  
UROONCOLOGIA DEL HO CMN (SIGLO XXI).**

I.- Tumor confinado al testículo o epidídimo sin actividad en límites de sección del cordón.

EMM: Enfermedad mínima por marcadores tumorales.

Tumor confinado al testículo sin evidencia de actividad en límites de sección del cordón. Todos los exámenes de extensión son negativos. Solamente marcadores elevados.

II. Enfermedad retroperitoneal.

a) Ganglios clínicamente negativos con actividad microscópica de uno a seis ganglios o con tumor en límites de sección del cordón.

b) Ganglios metastásicos menores de 5 cm., microscópicamente más de 6 ganglios positivos.

c) Ganglios metastásicos mayores de 5 cm., conformando grandes masas.

III.- Enfermedad ganglionar mediastinal o supraclavicular.

IV.- Metástasis viscerales (hepáticas, pulmonares o cerebrales).

**CLASIFICACION DEL HOSPITAL ROYAL MARSDEN:**

- I.- Enfermedad confinada al testículo.
- II.- Metástasis retroperitoneal:
  - Ila.- Ganglios menores de 2 cm.
  - Ilb.- Ganglios de 2 a 5 cm.
  - Ilc.- Ganglios mayores de 5 cm.
- III.- Enfermedad ganglionar supradiaphragmática.
- IV. Enfermedad extraganglionar por arriba o abajo del diafragma.

**3.4. VIAS DE DISEMINACION METASTASICA.**

La principal vía de diseminación metastásica tumoral de las neoplasias del testículo es la linfática, drenando al testículo, siguiendo el cordón respermático por el canal inguinal interno, conjuntamente con la vena y arteria espermáticas internas.

A nivel retroperitoneal se observa el ganglio centinela, viniendo de las cadenas paralumbares localizados entre las venas renales y la bifurcación de la aorta en el drenaje de éste, raras veces lo hacen directamente de la bifurcación aórtica o de los ilíacos comunes. El ganglio centinela o primer

relevo se localiza lateral a los ganglios paralumbares en la región perihiliar a nivel de L1-2 del lado izquierdo, así como de la región paracaval por debajo de la arteria y vena renales L1-3 del lado derecho.

La anatomía por tomografía computarizada ha dividido las cadenas ganglionares retroperitoneales, basándose en la vena cava inferior y en la arteria aorta abdominal como referencias anatómicas principales, en los siguientes grupos:

paraaórticos derechos e izquierdos,

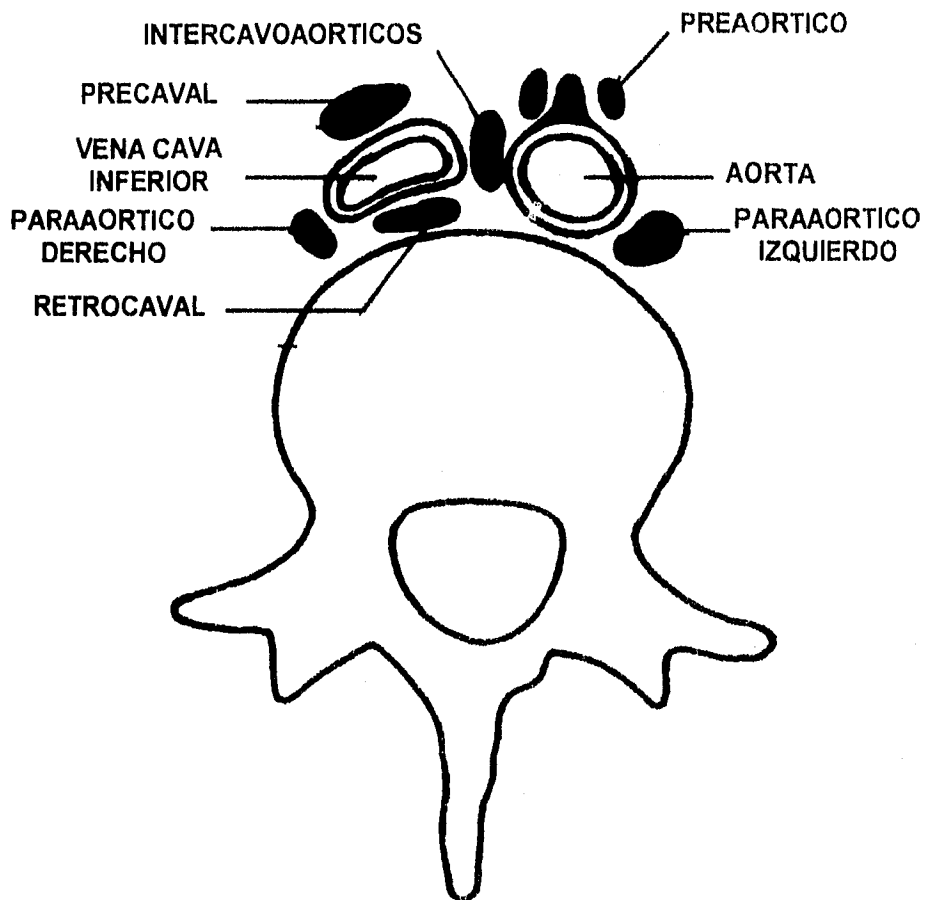
intercavoaórticos,

precaval,

retrocaval y

preaórticos.

Localizándose los paraaórticos derechos en situación paracaval externa, los paraaórticos izquierdos de éste lado de la aorta. En medio de la aorta y vena cava inferior los intercavoaórticos. Por adelante de la vena cava inferior el grupo precaval y por detrás de la misma los retrocavales. Y por delante de la aorta los preaórticos.



**ANATOMIA TOMOGRAFICA DE LOS GANGLIO LINFATICOS  
RETROPERITONEALES**

### **3.5. VIA LINFATICA.**

En estudios realizados por otros autores, el sitio más frecuente de infiltración ganglionar retroperitoneal en caso de que el tumor testicular sea izquierdo, son los grupos preaórtico y paraaórtico ipsilateral. En las neoplasias derechas, los grupos más afectados son el intercavaoáortico, precaval y paraaórtico ipsilateral. Cuando se infiltra el epidídimo, las metástasis siguen los linfáticos del mismo, siguiendo las cadenas ilíacas externas. En caso de involucro escrotal se infiltran los grupos inguinales drenando finalmente a las cadenas ilíacas externas.

El involucro inguinal se observa en pacientes con gran actividad tumoral retroperitoneal, condicionando interrupción de la vía linfática normal por cirugía escrotal previa. De los grupos retroperitoneales puede llegar al conducto torácico, infiltrando los grupos supraclaviculares izquierdos, los de la base del cuello, mediastino y de los pulmones. A través de los canales linfáticos transdiafragmáticos pueden infiltrarse el mediastino y pulmones.

### **3.6. VIA HEMATOGENA.**

La vía hematológica -a través de la vena espermática, ya sea por involucro directo de ésta o comunicaciones venolinfáticas- puede llegar a infiltrar a la región supraclavicular. El conducto torácico drena directamente a la circulación venosa en la unión de la vena yugular y subclavia derechas, diseminando al pulmón. El coriocarcinoma y tumor de senos endodérmicos, la vía de diseminación principal es la hematológica, infiltrándose en orden de frecuencia primeramente los pulmones, después el hígado, cerebro, hueso, riñones, suprarrenales y tracto gastrointestinal.

### **3.7. EVOLUCION DE LA IMAGENOLOGIA PARA LA VALORACION DE LOS GANGLIOS RETROPERITONEALES.**

En un principio, los médicos únicamente podían valorar los crecimientos ganglionares retroperitoneales muy grandes, perceptibles a la palpación abdominal. En los casos en lo que la palpación era negativa, se optó por la laparatomía exploratoria para valorarlos.

La evolución tecnológica de la imagenología empezó con la urografía excretora, que permitió valorar en forma indirecta el crecimiento



ganglionar retroperitoneal, mostrando desviación de los ureteros o desplazamiento de la pelvis renal e incluso del mismo riñón en caso de crecimiento ganglionar importante, así como pérdida de la nitidez de los psoas.

La cavografía fue otro estudio invasivo que permitió valorar en forma indirecta los crecimientos ganglionares retroperitoneales por efecto de masa sobre la vena cava inferior o leve compresión de su pared, en raras ocasiones infiltración intraluminal.

La linfografía fue el método inicial más confiable para valorar crecimiento y morfología ganglionar, al inyectar medio de contraste a través de los linfáticos. Sin embargo, en estudios recientes, se ha demostrado que en ciertos grupos ganglionares -como los retrocrales y algunos lumbares- la respuesta diagnóstica es nula o tardía, por lo que en ocasiones no es concluyente su diagnóstico.

Posteriormente surgió el ultrasonido, otro método de diagnóstico de imagen, en el cual se visualizan los crecimientos ganglionares retroperitoneales. Pero existe el inconveniente del tamaño de los mismos, cuando son menores de 1 cm, o la presencia de aire en el tubo digestivo, que

impiden una valoración adecuada del retroperitoneo. La cuestión morfológica se puede visualizar, sin embargo es difícil valorarla en detalle.

### **3.8. PRINCIPIOS FISICOS DE LA TOMOGRAFIA COMPUTARIZADA.**

En 1917 Radón, matemático austriaco, demostró que se podían obtener imágenes en tercera dimensión a partir de la conjunción de múltiples imágenes en segunda dimensión de un objeto.

Radón diseñó ecuaciones que describían los campos gravitacionales. En 1950 y más adelante en 1960, se modificaron estas ecuaciones incrementando el número de imágenes, aplicándose estos diseños a la astronomía solar, microscopio electrónico y la interferometría holográfica. En 1961 Oldendorf exploró el potencial de producir imágenes originadas por la transmisión de proyecciones producidas por rayos gamma del I-131, construyó además un detector centellográfico para medir la intensidad de radiación transmitida a un objeto rotando entre el detector y el productor de la radiación.

En 1950 Allen M. Cormarck de Copetown, Sudáfrica se interesó en los cambios en la dosis de distribución de la radiación administrada en radioterapia en regiones homogéneas del cuerpo. El cálculo de estos cambios

se podrían predecir si existían distribución de coeficientes de atenuación, que pueden ser determinados por una escala de grises, se fueron conociendo a través de la región del cuerpo de interés. En 1964 Cormarck publicó este primer resultado del experimento en el que los coeficientes de atenuación de un corte de un objeto, fueron reconstruidos a partir de la serie de proyecciones obtenidas en angulaciones de 7.5 grados e incrementándose estos sucesivamente.

Posteriormente en 1968 el Ingeniero Godfrey N. Hounsfield investigó la posibilidad de reconstruir una imagen a partir de un banco de datos introducido en una matriz de una computadora de múltiples imágenes, usando rayos X convencionales, sin obtener los resultados deseados. Por lo que propuso un sistema en el cual usó rayos gamma. Así en 9 días obtuvo un total de 28,000 mediciones, en dos horas y media reconstruyó y obtuvo la primera imagen en un sistema computarizado, reemplazó los rayos gamma por rayos X y detectores, en una mesa puso un cerebro humano, dando un movimiento de traslación, rotando el cerebro 1 grado y el tope de traslación del tubo y detector repetido. Demostrándose por primera vez tomográficamente la diferencia entre la materia gris y blanca encefálicas.

En 1972 se instaló en Inglaterra el primer tomógrafo de la compañía EMI, tipo MARK I, en el hospital de Atkinson Morley's, dándose a conocer en la sociedad Norteamericana de Radiología, era exclusivamente para exploración craneal.

Posteriormente en E.U. un dentista apellidado Ledley se interesó por la posibilidad de aplicar esta técnica a otra región del cuerpo humano, construyéndose en 1973 el ACTA-Scanner, primer tomógrafo de cuerpo entero en la Universidad de Minnesota. En 1972 Hounsfield recibió el premio Nobel de Ingeniería y en 1979 el de Medicina, conjuntamente con Conmarck por las ecuaciones que realizó.

Así la aplicación de la tomografía computarizada vino a permitir una mejor valoración con gran precisión de los crecimientos ganglionares retroperitoneales y otras áreas en el campo de la oncología.

### **3.9. ESTUDIOS PREVIOS DE MORFOLOGIA Y DENSIDAD.**

En 1981 el Dr. Husband y colaboradores, y en 1983 el Dr. Scatarige, observaron mediante estudios tomográficos -correlacionados con estudios de patología por toma directa de la biopsia y marcadores tumorales

convencionales- la presencia de crecimientos ganglionares retroperitoneales con valores de atenuación baja, encontrando valores de menos de +30 UH, cuando el tumor primario era originado en el testículo, disminuyendo aún más con la aplicación de quimioterapia, que condiciona necrosis tumoral.

También observaron la presencia de la necrosis previa a la aplicación de la quimioterapia, así como degeneración quística visualizada primordially en los teratomas. Se llegaron a observar casos con coeficientes de atenuación mayores de +30 UH.

También se valoró de acuerdo al coeficiente de atenuación encontrado después del tratamiento de quimioterapia la persistencia de actividad tumoral residual, obteniéndose valores promedios de +37.7 UH +/- +4.8 UH, y en caso de no existir ésta con valores de +18.7 UH +/- + 7.8 UH. Se han mencionado que los tumores seminomatosos tienden a ser un poco más densos en relación con los no seminomatosos, sin existir actualmente más estudios al respecto.

Estos autores no describieron la morfología específica de las neoplasias que estudiaron (seminomas y teratomas), únicamente revisaron los coeficientes de atenuación.

Ellis y colaboradores realizaron un estudio comparativo, utilizando la resonancia magnética y tomografía computarizada para valorar la actividad tumoral ganglionar retroperitoneal. La TC daba una predicción del 88% para valorar la presencia de actividad tumoral y la resonancia magnética fue del 84%, no describiendo morfología específica. También valoraron la presencia de fibrosis o necrosis que impide valorar la actividad tumoral residual, por lo que consideran conveniente realizar biopsia por aspiración o la realización de resonancia magnética con tiempos T2 para diferenciar si es baja la señal, presencia de fibrosis, y en caso de ser alta, edema o tumoración residual.

En el Hospital de Oncología, la tomografía computarizada se instaló en 1986, no existiendo antecedentes con respecto a estudios similares.

### ***3.10. CRITERIOS TOMOGRAFICOS PARA VALORAR MALIGNIDAD DE LOS CRECIMIENTOS GANGLIONARES RETROPERITONEALES.***

Los criterios tomográficos para determinar si un ganglio presentaba datos de malignidad se basan en su tamaño y su cantidad, así como su morfología.

Tamaño: Se considera un ganglio normal de las cadenas retroperitoneales cuando su diámetro transversal mayor no excede de 1 cm. Cuando se observa un solo ganglio retroperitoneal con diámetro transversal mayor, entre 1 a 1.5 cm, se considera sospechoso de malignidad y francamente maligno cuando sobrepasa el 1.5 cm de diámetro.

Cantidad: Se considera como sospechoso de malignidad cuando se encuentran más de 3 ganglios de 1 cm de diámetro o menores, así como menos de tres pero que existan otros grupos ganglionares no retroperitoneales involucrados como son el grupo retrocrural o de las cadenas ilíacas e inguinales.

Morfología: Se ha descrito el ganglio clásico o tipo, cuya morfología se percibe con la aplicación del medio de contraste intravenoso, como un halo hiperdenso que circunscribe un área homogénea de densidad menor en el centro. En ocasiones existen varios ganglios en diferentes cadenas, sean retrocrurales, retroperitoneales e ilíacoinguinales, conformando a veces conglomerados ganglionares, que a veces involucran a los grandes vasos (aorta y vena cava inferior), en disposición central o periférica a la tumoración, y a veces al páncreas, riñones, cuerpos vertebrales o músculos psoas.

Densidad: Los conglomerados ganglionares pueden ser homogéneos o heterogéneos en su densidad. Los coeficientes de atenuación tienden a ser isodensos con los músculos de la pared abdominal y de algunas vísceras sólidas abdominales, hipodensas en relación con la aorta, en algunas ocasiones con áreas hipodensas centrales o periféricas en relación con necrosis.



#### **4. PLANTEAMIENTO DEL PROBLEMA.**

¿Será posible conocer -a partir de la valoración tomográfica de los coeficientes de atenuación y morfología de la actividad tumoral ganglionar retroperitoneal- la probable histología del tumor testicular?

## **5. HIPÓTESIS.**

Los valores de atenuación tomográfica y la morfología de la actividad tumoral ganglionar retroperitoneal, originada por las neoplasias testiculares, determinan una predicción histológica con alto grado de sensibilidad y especificidad.

## **6. MATERIAL Y MÉTODOS.**

### **6.1. Lugar.**

El estudio se realizó en el Servicio de Radiodiagnóstico del Hospital de Oncología del Centro Médico Nacional Siglo XXI, en el Departamento de Tomografía Computarizada, turno vespertino.

### **6.2. Diseño.**

#### **6.2.1. Tipo de estudio.**

Observacional: Se presencian los fenómenos sin modificar las variables.

Prolectivo. La información se recolectará específicamente para el estudio.

Estudio descriptivo y transversal.

**6.2.2. Grupo de estudio.****6.2.2.1. Características de los casos.**

Son pacientes con diagnóstico clínico confirmado de tumor testicular y con estudios de tomografía computarizada abdominopélvica, con o sin reporte histopatológico. Todos fueron referidos de hospitales de segundo y tercer nivel de atención pertenecientes al IMSS. Algunos ya tenían orquiectomía, con su respectivo reporte histopatológico del tumor primario, que fueron referidos al servicio de Urooncología de este Hospital para valorar etapificación y proporcionar terapia coadyuvante en caso necesario. Sus edades fluctuaron de 16 a 85 años, siendo el pico de incidencia entre la tercera y cuarta décadas de la vida.

**6.2.2.2. Criterios de inclusión.**

Se seleccionaron a los pacientes que se les observó actividad tumoral ganglionar retroperitoneal, en base a los criterios tomográficos conocidos.

**6.2.2.3. Criterios de exclusión.**

Los pacientes debían estar vírgenes al tratamiento de quimioterapia y radioterapia.

**6.2.3. Tamaño de la muestra.**

Se seleccionó al 100% de los 200 pacientes que cumplieron con los criterios de inclusión, con estudios de tomografía computarizada abdominopélvica realizados entre abril de 1991 y febrero de 1996 en el turno vespertino.

**6.2.4. VARIABLES.**

Independientes:

Tamaño, cantidad, densidad y morfología.

Dependientes:

Tipo histológico de neoplasia testicular.

### **6.2.5. Descripción general del estudio.**

Al darles su cita a los pacientes se les indicó que tuvieran un ayuno mínimo de 5 horas previas y que trajeran un litro de jugo.

El día a realizar la TC se administra por vía oral 750 mls. de material de contraste hidrosoluble diluido al 3-5%, una hora antes de pasarlo al estudio y 250 mls. inmediatamente antes del estudio. También se aplica contraste por vía intravenosa en bolo 120 mls. al 60-70% y en infusión 250 mls. al 40-50 %. Los medios de contraste utilizados fueron iónicos y no iónicos, de acuerdo a los antecedentes de alergia a éstos.

Los equipos que se utilizaron para hacer los estudios fueron dos tomográficos de tercera generación SIEMENS. Uno modelo SOMATOM 2 con matriz de 512 y el otro SOMATOM AR con matriz de 1064. Ambos con programas 130 KV, 70 Ma, slice de 10 mm, intervalos de 10 mm y con tiempo de exposición 3 y 5 seg.

Para mejor valoración del área de retroperitoneo, el slice e intervalo se cambiaron a 5 mm.

En el área de actividad tumoral ganglionar retroperitoneal se tomaron mediciones de diámetros anteroposterior y transversales, así como

determinación de los coeficientes de atenuación de éstos en varios puntos.

Además, por la situación anatómica que guardan la aorta y los músculos psoas, se tomaron sus densidades como valores de referencia para obtener así un valor porcentual densitométrico de la actividad tumoral ganglionar retroperitoneal, tratando de obtener una constante densitométrica tomográfica ganglionar específica de acuerdo al tipo histológico de la neoplasia testicular. Asimismo se realizó la visualización de la morfología tomográfica para la obtención de patrones de acuerdo al tipo histológico.

## 7. RESULTADOS.

### 7.1. Generales.

De los 200 pacientes estudiados, según la clasificación histopatológica de Dixon, Friedman y Moore,

- 106 (53%) fueron seminomas,
- 18 (9%) carcinomas embrionarios,
- 19 (9.5%) teratomas,
- 32 (16%) teratocarcinomas,
- 3 (1.5%) coriocarcinomas,
- 3 (1.5%) de células de Leydig y Sertoli,
- 2 (1%) rabdomiosarcomas,
- 1 (0.5%) linfoma primario testicular,
- 1 (0.5%) tumor de senos endodérmicos y
- 15 (7.5%) de celularidad mixta.

El 97% de los pacientes presentan tumores testiculares de origen celular germinal y sólo el 3% no germinal.



Los coeficientes de atenuación promedio obtenidos de la aorta fueron de +75 UH y el psoas de +58 UH.

En 20% se visualizaron adenomegalias o adenopatías clásicas en todos los tipos histológicos.

En cuestión de tamaño se encontraron 30 pacientes con múltiples adenopatías retroperitoneales menores de 1 cm, en el resto los ganglios excedían de 1.5 cm.

Se observó actividad ganglionar en otros sitios a nivel de las cadenas retrocraurales e ilíacoinguinales, en algunos casos los ganglios no excedieron de más de 1 cm de diámetro.

También se observaron grandes conglomerados ganglionares que excedían de 20 cm de diámetro mayor casi llegando a tocar la pared abdominal anterior, y en 2 casos infiltrándola.

Los sitios de infiltración tumoral ganglionar más afectados después del retroperitoneo, en orden decreciente, fueron el espacio retrocraural, las cadenas ilíacas externas e internas y, por último, las inguinales.

Al encontrar ganglio único retroperitoneal menor de 1 cm de diámetro pero al mismo tiempo observar adenopatías en otros sitios, se dió como positividad de actividad tumoral.

En menos del 5% se presentaron calcificaciones de diferente disposición y tamaño dentro del conglomerado ganglionar y sólo en 1 caso fueron secundarias a linfografía realizada meses antes.

Existe diferencia importante tanto morfológica y de coeficientes de atenuación entre los diferentes tipos histológicos de tumores testiculares cuando infiltran los ganglios retroperitoneales. Siendo el seminoma testicular el de mayor densidad y produciendo en ocasiones grave tumoración retroperitoneal, en segundo lugar el carcinoma embrionario con densidades menores casi en 10 UH +/- 3 UH y por último los teratomas y teratocarcinoma con diferencias de atenuación 10 UH +/- 5 UH, siendo en ocasiones más vista la baja atenuación en los teratocarcinomas.

En tumoraciones mixtas predomina la densidad de la neoplasia con mayor desarrollo y crecimiento en el momento del estudio inicial. El coriocarcinoma, tumores de células de Leyding y Scartoli se observaron densidades mayores al seminoma, sin embargo por haber encontrado solo adenopatías pequeñas no es probable conocer más a fondo el patrón

tomográfico en caso de que se observara un conglomerado ganglionar retroperitoneal de mayor tamaño.

## **7.2. Específicos.**

### **Seminomas.**

#### Morfología.

Se observó la presencia de ganglios bien circunscritos, aislados, mayores de 1.5 cm, en algunos casos de menor tamaño, múltiples y presentes a nivel retrocrural o ilíaco inguinal. A veces en conglomerados ganglionares de mayor tamaño, conformando una tumoración que en ocasiones llegaban a tener contacto con la pared anterior o anterolateral abdominal.

En la mayoría de los casos se observaron los bordes de la misma tumoración de forma regular y delimitada, involucrando a los grandes vasos (aorta y vena cava inferior), a los riñones, en su cara interna, y los ureteros, produciendo efecto de masa sobre el páncreas y asas intestinales.

No se observó en ninguno de nuestros casos lisis ósea del cuerpo vertebral adyacente.

En un sólo caso hubo infiltración a las venas cava inferior, ilíacas y femorales, manifestándose tomográficamente con área hipodensa irregular en su lumen, con densidad promedio de +23 UH, reduciendo su lumen verdadero en un 80%.

En 2 casos se presentaron calcificaciones amorfas sobre los ganglios, uno de ellos con antecedente de linfografía realizada meses antes. Así también se presentó un solo caso donde la densidad de la AT fue de menor cantidad.

#### Densidad.

Los coeficientes de atenuación manejados en promedio fueron de +51 UH +/- +7 UH, con diferencial porcentual densitométrica del 15% casi isodenso al psoas. Esta se observó hipodensa en relación con la aorta, obteniéndose una diferencial porcentual del 32% y en algunos casos se observó necrosis previa a todo tratamiento, con densidad promedio +20 UH +/- +5 UH.

#### ***Carcinoma embrionario.***

#### Morfología.

Aquí observamos la presencia de crecimientos ganglionares aislados y en conglomerado, conformando una tumoración que en ocasiones excede de los 10 cm. de diámetro con zonas hipodensas circundadas de tabicaciones hiperdensas de espesor variable, predominando en éste más de 4 mm con irregularidad de sus bordes y conjugándose con tejido de mayor densidad sobre las áreas hipodensas, los contornos de esta zona son irregulares, puede haber necrosis.

El tamaño individual de las lesiones hipodensas es múltiple, siendo a veces menor de 5 mm. y a veces mayor de 6 cm., circundan los grandes vasos sin infiltración luminal, desplazándolos de su situación normal. Por continuidad se observó infiltración de la cara medial del riñón, así como en algunos casos del psoas. Otro patrón visible en este tipo histológico es que se observan los ganglios retroperitoneales isodensos al psoas, con áreas de menor tamaño hipodensas, circundadas por tabicaciones de las características mencionadas. En ocasiones con ganglios de morfología clásica conjugados con las morfologías descritas.

#### Densidad.

En esta revisión los coeficientes de atenuación promedio fueron de +43.08 UH +/- 5 UH, con diferencial densitométrica porcentual de 25%, menor

a la densidad del psoas y de 42% en relación con la aorta, así como aproximadamente 10 UH menos que los seminomas.

Se observaron 6 casos de necrosis previa al tratamiento con valores de atenuación promedio de +15-20 UH.

### ***Teratomas.***

#### **Morfología.**

Se observaron en la mayoría de los casos conglomerados ganglionares hipodensos, con tabicaciones más delgadas menores de 3 mm. y en mayor cantidad, con diversos tamaños de los ganglios y en muchas de las veces con lesiones dominantes de gran tamaño, llegando a colindar con la pared abdominal. Las tabicaciones reforzaban con el contraste intravenoso. Circundaron también a los grandes vasos sin infiltrar su pared y lumen, desplazándolos de sus situación anatómica. Involucraron psoas y riñones en 5 casos y en raras ocasiones se observó tejido de mayor densidad, conjugado con estas áreas. No se valoraron zonas de necrosis y degeneración quística debido a la densidad predominante.

#### **Densidad.**

Se encontró una densidad promedio de +36.9 UH +/- 2.1. UH, con diferencial porcentual del 50% en relación a la aorta y 36.4% con el psoas, las tabicaciones con densidad de más de +55 UH.

### ***Teratocarcinomas***

#### **Morfología.**

Debido a que en este tipo histológico se conjugan el teratoma y el carcinoma embrionario, resalta la morfología del tumor predominante.

En algunos casos se observaron tabicaciones mucho más delgadas a las descritas y las lesiones de mayor tamaño se situaron en la periferia del conglomerado ganglionar, existiendo involucro de los grandes vasos, sin infiltración de su lumen sino únicamente desplazamiento de éstos y de los órganos adyacentes. No existió infiltración del cuerpo vertebral adyacente.

En un caso se observaron calcificaciones de distribución centripeta de diversos tamaños.

#### **Densidad.**

La densidad promedio encontrada fue de +33.08 UH, con diferencial porcentual del 43% con respecto a los músculos psoas y con el 55.9% con respecto a la aorta.

***Tumores de células de Leyding y Sartoli.*****Morfología.**

En la mayoría de éstos casos se encontraron adenopatías menores de 6 mm. de diámetro transversal, intercavaoáorticas y paraaórticas izquierdas, de mayor densidad que el psoas y de menor que la aorta.

**Densidad.**

Los valores de atenuación promedio encontrados fueron de + 55UH +/- 3 UH, con diferencial porcentual densitométrica de 26.7% con respecto a la aorta y del 5.4% al psoas.

***Tumor de senos endodérmicos.*****Morfología.**

Se encontró un caso donde un paciente de 30 años de edad, presentó adenopatías de diversos tamaños, siendo la mayor de 1.1 cm de diámetro, hipodensas en relación a la aorta e isodensas con respecto al psoas, con localización paraaórtica izquierda.

**Densidad.**



La densidad promedio encontrada fue de +53 UH, con diferencial porcentual de 29% en relación con la aorta y 8.9% con el psoas.

### ***Coriocarcinomas.***

#### **Morfología.**

El patrón morfológico que predominó fue un conglomerado ganglionar que conformó una tumoración retroperitoneal involucrando los grandes vasos, con densidad heterogénea y visualizándose en algunas zonas la pared del ganglio de mayor densidad e irregular. Con esta situación existe una zona de menor densidad central de bordes irregulares circundada por la pared descrita.

En un caso se observó una adenomegalia paraaórtica izquierda de 2.8 cm de diámetro transversal mayor de iguales características.

Así también uno de los casos circundó al páncreas y produciendo efecto de masa sobre los riñones sin involucrarlos, así como a las asas intestinales y llegó a medir 20 cm, casi tocando la pared abdominal anterior.

#### **Densidad.**

Los coeficientes de atenuación encontrados en promedio fueron de + 48 UH +/- 2 UH con diferencial porcentual de 36% con respecto a la aorta y 17% con el psoas. La pared con valores + 60 UH.

### ***Rabdomiosarcomas testiculares.***

#### **Morfología.**

Se presentaron dos de estas tumoraciones, en pacientes de 21 y 22 años de edad, estando el primero combinado con carcinoma embrionario. Aquí se encontró un conglomerado ganglionar retroperitoneal con área de mayor densidad periférica y en forma concéntrica disminución de la densidad, produciendo efecto de masa sobre la vena cava inferior, ya que la situación anatómica del ganglio pertenece al grupo precaval.

En el otro caso se observó un solo ganglio paraaórtico izquierdo de 1.5 cm de diámetro transversal isodenso al músculo psoas e hipodenso a la aorta.

#### **Densidad.**

Las áreas hipodensas concéntricas mostraron coeficientes de atenuación en promedio de +42 UH, con diferencial porcentual densitométrica de 28% con respecto a la aorta y del 7.2% al psoas. El área de mayor densidad periférica mostró un coeficiente de atenuación promedio de +54 UH.

***Linfoma testicular.*****Morfología.**

En este solo caso se observó tumoración retroperitoneal conformada por un gran conglomerado ganglionar homogéneo e isodenso con el psoas y de menor densidad con respecto a la aorta, que involucraba los grandes vasos, sin infiltrar su pared y lumen. Infiltró la pared antromedial del psoas y la cara interna del riñón izquierdo.

**Densidad.**

El coeficiente de atenuación observado fue de 50 UH, con diferencial porcentual densitométrica del 33.4% con relación a la aorta y del 14% con respecto al psoas.

***Tumoraciones mixtas.***

En estos casos, la morfología y densidad van a estar de acuerdo con el tipo histológico del tumor que predomine.

## 8. DISCUSIÓN.

En la literatura general no existen escritos sobre la descripción morfológica y coeficientes de atenuación promedio de ganglios retroperitoneales crecidos resultado de tumor testicular. Casi todos los estudios sólo mencionan que se observan adenomegalias de menor densidad.

Husband, Scatarige y Ellis ya habían estudiado los coeficientes de atenuación bajos en los crecimientos ganglionares retroperitoneales, pero no habían descrito con exactitud las características morfológicas específicas de cada uno de los tipos histológicos.

Ellos mencionaron la existencia de adenomegalias con valores de atenuación menores de + 30 UH, vistas en pacientes que presentaron necrosis previa o posterior a la quimioterapia. También mostraron la baja atenuación a degeneración quística encontrada en teratomas.

Hunsband obtuvo los siguientes valores de atenuación promedio, previos y posteriores a la aplicación de quimioterapia:

- +48-50 UH en los seminomas malignos,
- +35-45 UH en seminomas sin evidencia de malignidad,
- +35-40 UH en casos de teratoma malignos, y

+ 5-35 UH en teratomas sin evidencia de malignidad.

En nuestra revisión encontramos que el 98.5% son pacientes con tumores testiculares de origen germinal y solo el 1.5% no germinal, concordando con la literatura mundial.

En comparación con los estudios previos realizados por Husband y Scatarige hemos encontrado concordancia en cuanto a los coeficientes de atenuación descritos. Sin embargo, hemos descrito con mayor detalle las características morfológicas más vistas en cada tipo histológico de tumor testicular con infiltración ganglionar retroperitoneal, permitiendo así conocer antes de estudio de patología la probable extirpe histológica de la misma.

En casos de que exista mixticidad celular puede ser difícil sugerir una posibilidad histológica en base a los hallazgos tomográficos, a menos que uno de los componentes predomine.

## 9. CONCLUSIONES.

La tomografía computarizada ha demostrado en la actualidad ser el mejor método de diagnóstico para valorar el crecimiento ganglionar retroperitoneal secundario a infiltración neoplásica de origen testicular, con sensibilidad en este estudio de 95% y especificidad de 90%, permitiendo observar con detalle la morfología propia ganglionar y coeficientes de atenuación de acuerdo al extirpe histológica del mismo.

Así, sin conocimiento previo de el patrón patológico imperante del tumor primario testicular, se puede conocer a través del estudio tomográfico abdominopélvico la probable histología del primario testicular.

**BIBLIOGRAFIA.**

- Bushong. *Manual de Radiología para Técnicos*. Ed. Mosby. 1993.
- Eisenberg, Ronald L. *Radiology. An Illustrated History*. Ed. Mosby 1992.
- Feneis, Heinz. *Nomenclatura anatómica ilustrada*. Ed. Salvat. 1981.
- Gardner. *Anatomía Humana*. Ed. Salvat. 1981.
- Gosling. *Atlas de Anatomía Humana*. Ed. Interamericana. 1983.
- Juan Rosai. *Ackerman's Surgical Pathology*. Ed. Mosby. 1989.
- Junqueira. *Histología Básica*. Ed. Salvat. 1979.
- Keats, Theodore R. *Atlas of Roengenographic Measurementde*. Ed. Year Book Medical Publishers. 1985.
- Lee, Joseph K.T. *Computed body Tomography with MRI*. Ed. Doyma. 1994.
- Lee, Joseph K.T. *Physical principles and instrumentation of Computed Body Tomography*. Ed. Raven Press. 1983.
- Margulis. *Practical Alimentary Trac Radiology*. Ed. Mosby. 1989.
- McNeil, Barbara. *Manual de Diagnóstico por Imagen*. Ed. Interamericana. 1988.
- Miraldi. *Imaging principles in Computed Tomography*. Ed. Mosby. 1983.

- Moss, Albert. *Computed Tomography of the body*. Ed. Saunders. 1992.
- Pedroza, César. *Diagnóstico por imagen*. Ed. Interamericana- Mc. Graw Hill. 1986.
- Peterson. *Oncología*. Ed. MIR. 1982.
- Robbins. *Patología Estructural y Funcional*. Ed. Interamericana. 1975.
- Schrock. *Manual de Cirugía*. Ed. Manual Moderno. 1980.
- Seibel y Gronemeyer. *Interventional Computed Tomography*. Ed. Blacwell Scientific Publications. 1990.
- Seungho. *Bases and Physical principles of Cranial Computed Tomography*. Ed. Mc. Graw Hill Book Co. 1983.
- Shabad. *Urología*. Ed. MIR. 1982.
- Smith. *Urología General*. Ed. Manual Moderno. 1980.
- Spalteholz, Werner. *Atlas de Anatomía Humana*. Ed. Labor 1969.
- Stoopen. "Tomografía Computarizada de Abdomen" en *Principios Fundamentales de Cirugía*. UNAM. 1981.
- Testut y Latarjet. *Tratado de Anatomía Humana*. Ed. Salvat. 1981.
- TNM. *Clasificación de Tumores Malignos*. OMS. 1987.
- Valadez Rodríguez, Juan. *Anatomía Humana por Cortes Tomográficos*. UNAM 1981.



Wegener. *Whole Body Computerized Tomography*. Ed. Schering. 1983.

Wicke, Lothar. *Atlas of Radiologic Anatomy*. Ed. Urban & Schwarzenberg. 1979.

### **Revistas.**

#### *CLINICAS RADIOLOGICAS DE NORTEAMERICA.*

Bao-Shan Jing. "Diagnostic imaging of Abdominal and pelvic lymph nodes in Lymphoma." 28:4. 1990.

Gore. "CT of Gastrointestinal Tract." 27:4. 1989.

Harell. "Computed Tomography of the abdomen in the Malignant Lymphomas." 15:3. 1977.

Hunsband. "The role of Computed Tomography in the Management of Testicular Teratoma." 30:243. 1979.

Libshitz, Herman I. "Metastatic Disease." 20:3. 1992.

Stephens. "Computed Tomography of Retroperitoneal Space." 15:377. 1977.

Thompson. "Staging Neoplasms." 32:1. 1994.

Zelch and Haaga. "Clinical comparison of CT and Lymphangiography for detection of Retroperitoneal lymphadenopathy." 17:157. 1979.

*JOURNAL COMPUTER ASSIST. TOMOGRAPHY.*

Ellis. "Comparison of NMR and CT imaging the evaluation of metastatic retroperitoneal lymphadenopathy from testicular Carcinoma." 8:709. 1984.

Havrilla. "The floating Aorta in computed tomography: A sign of retroperitoneal pathology." 1:107. 1977.

Scatarige. "Low attenuation nodal metastases in testicular carcinoma." 7:682. 1983.

*RADIOLOGY.*

Dooms. "Characterization of lymphadenopathy by magnetic resonance relaxation times with pathologic findings." 160: 299. 1986.

Dooms. "Magnetic resonance imaging of the lymph nodes: comparison with CT." 153: 719. 1984.

Glase. "CT detection of retroperitoneal adenopathy." 143: 147. 1982.

Hunsband et al. "CT estimations of mean attenuation values and volume in testicular tumors: a comparison with surgical and histologic findings." 144: 553. 1982.

Hunsband et al. "Normal pelvic lymph nodes: Evaluation with CT after bipedal lymphangiography." 194: 349. 1995.

Lee. "Computed Tomography in yhr staging of testicular neoplams." 13:387. 1979.

Lee. "NMR Imaging of abdominal and pelvic lymphadenopathy." 153: 181. 1984.

Teefey. "Differentiating pelvic veins and enlarged lymph nodes: optimal CT techniques." 175: 683. 1990.

Walsh. "Computed tomographic detection of pelvic and inguinal lymph mode metastases from primary and recurrent pelvic malignant disease." 137: 157. 1980.

Zornoza & Wallace. "Transperitoneal percutaneous retroperitoneal lymph node aspiration biopsy." 122:111. 1977.

*AJR.*

Callen. "CT evaluation of the retroctural prevertebral space." 129: 907. 1977.

Dunnick. "Value of CT and lymphography: distinguishing retroperitoneal metastases from non-seminomatous testicular tumors." 136: 1093. 1981.

Lee. "Accuracy of CT in detecting intraabdominal and pelvic lymph node metastases from pelvic cancer." 131: 175. 1978.

Marshall. "Computed tomography of abdominal paraaortic lymph node disease: preliminary observations with a 6 second scanner." 128: 759. 1977.

Platt. "IV contrast material for abdominal CT: comparison of three methods of administration." 151: 275. 1988.

Thomas J.L. "Staging of testicular carcinoma: comparison of CT and lymphangiography." 137: 991. 1981.

*EPIDEMIOLOGIA DE LA SECRETARIA DE SALUD.*

*Compendio del Registro Histopatológico de Neoplasias en México.*  
1996.

# ANEXOS

Gráfico12

TUMORES TESTICULARES POR TIPO CELULAR

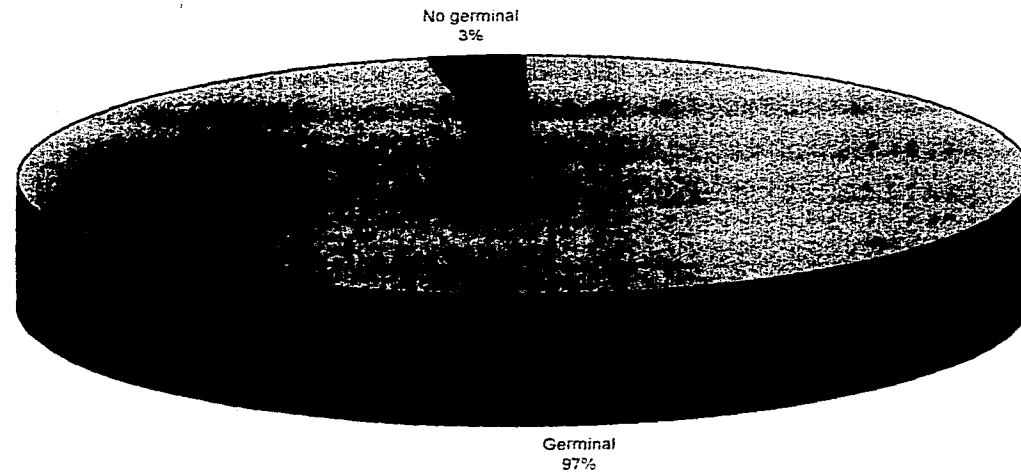


Gráfico3

INCIDENCIA DE CANCER TESTICULAR POR GRUPO ETARIO

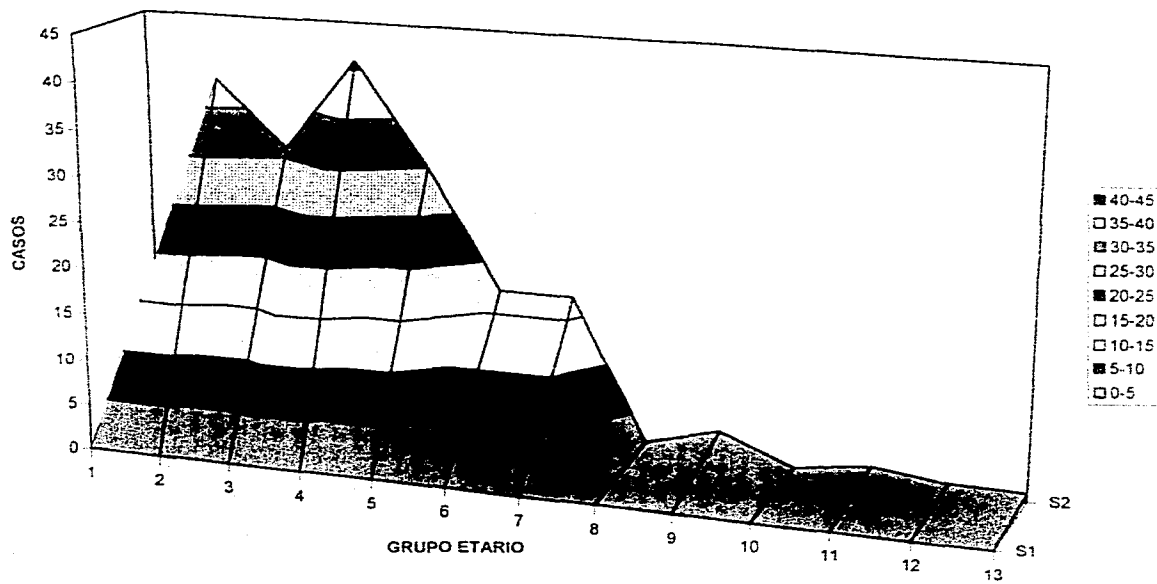


Gráfico2

INCIDENCIA DE TUMOR TESTICULAR POR GRUPO ETARIO

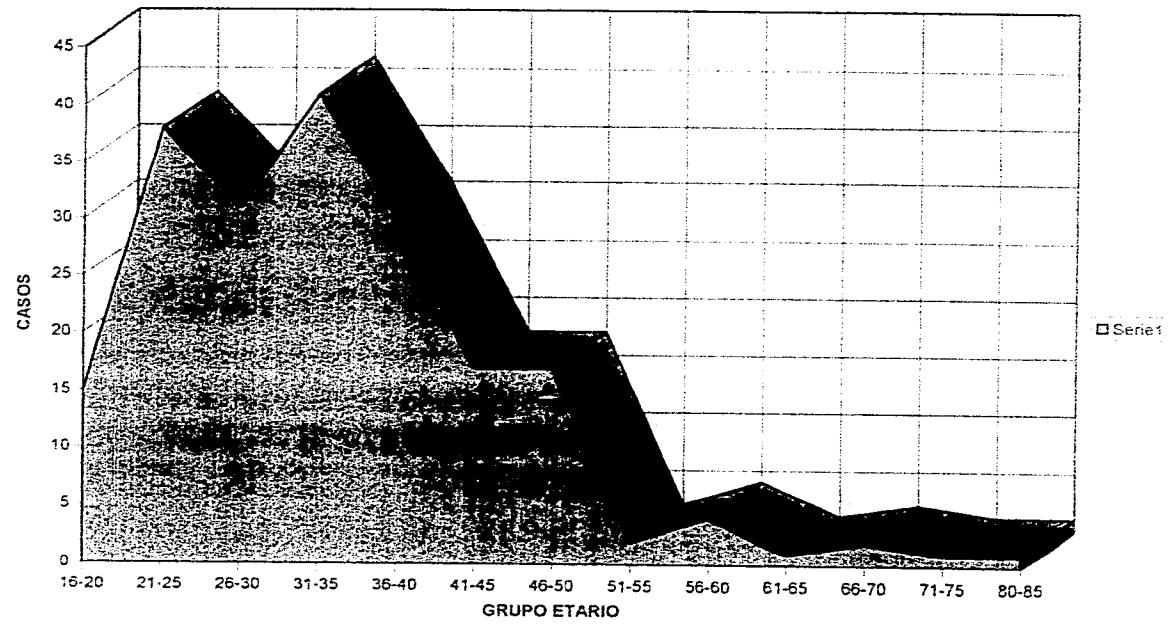
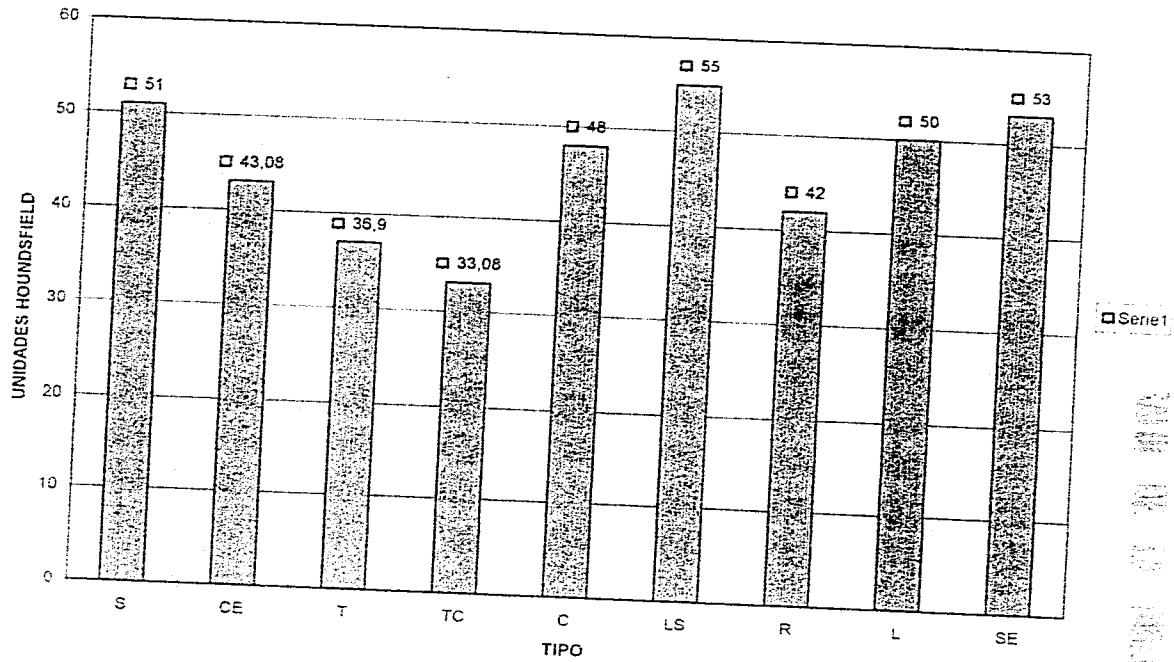




Gráfico10

COEFICIENTES DE ATENUACION POR TIPO HISTOLOGICO



INSTITUTO VENEZOLANO DE INVESTIGACIONES CIENTÍFICAS  
INVESTIGACIÓN EN CIENCIAS BÁSICAS  
LABORATORIO DE INVESTIGACIÓN EN FÍSICA  
CARACAS, VENEZUELA

Gráfico11

DIFERENCIAL PORCENTUAL DE COEFICIENTE DE ATENUACION CON REFERENCIA A LA AORTA Y PSOAS

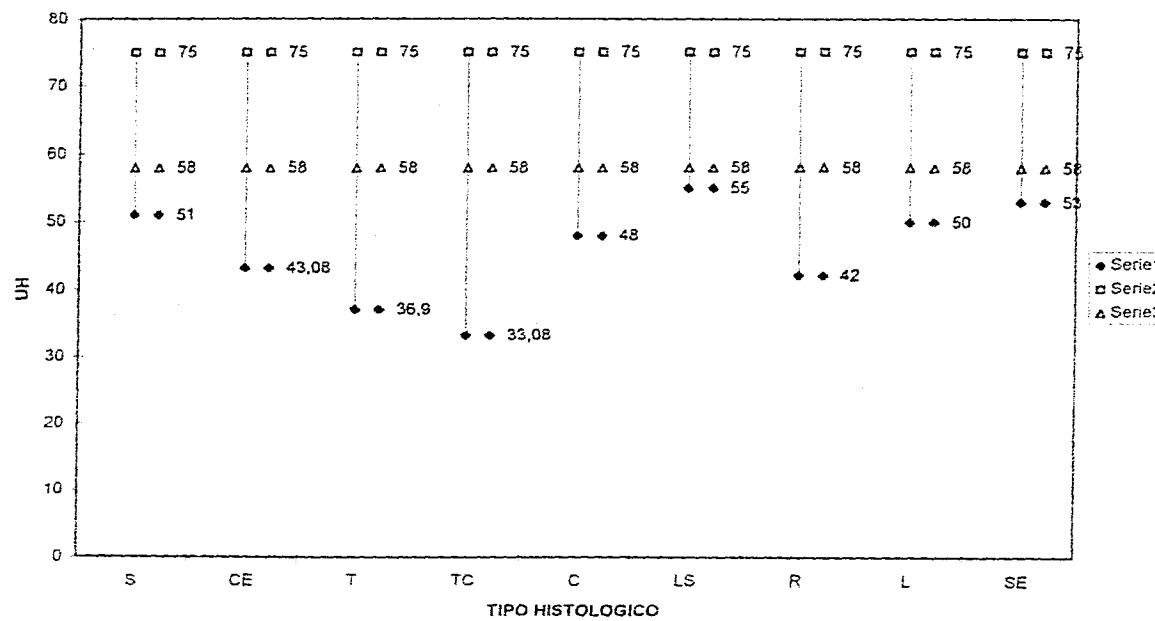


Gráfico13

**CANCER TESTICULAR POR TIPO HISTOLOGICO Y DIFERENCIAL PORCENTUAL DEL COEFICIENTE DE ATENUACION CON RESPECTO A LA AORTA Y PSOAS.**

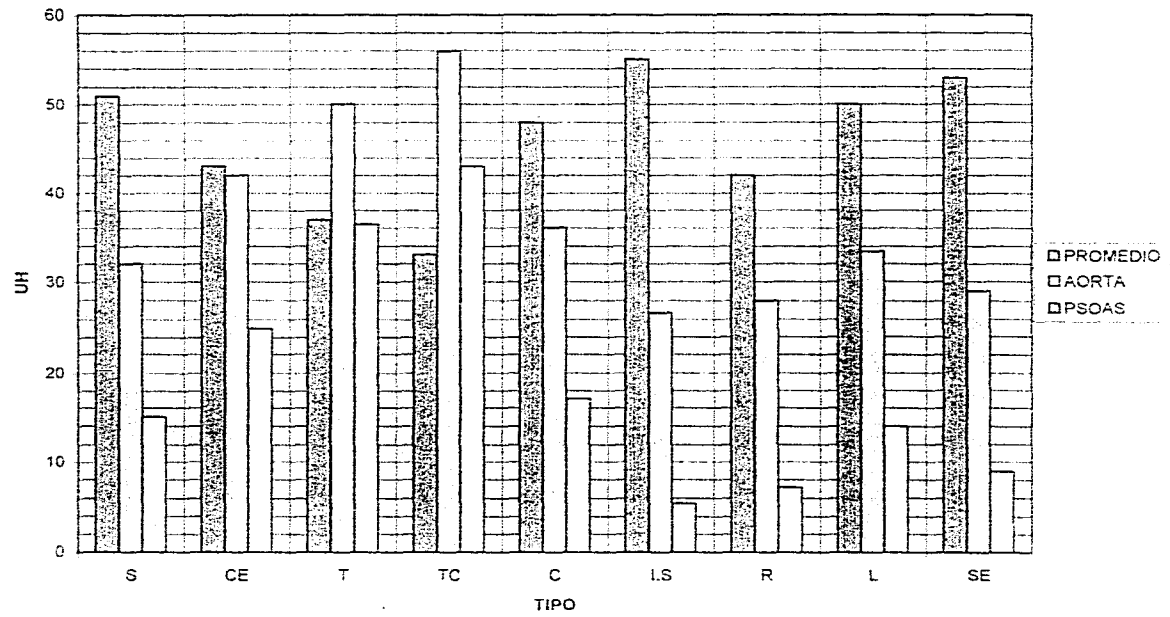
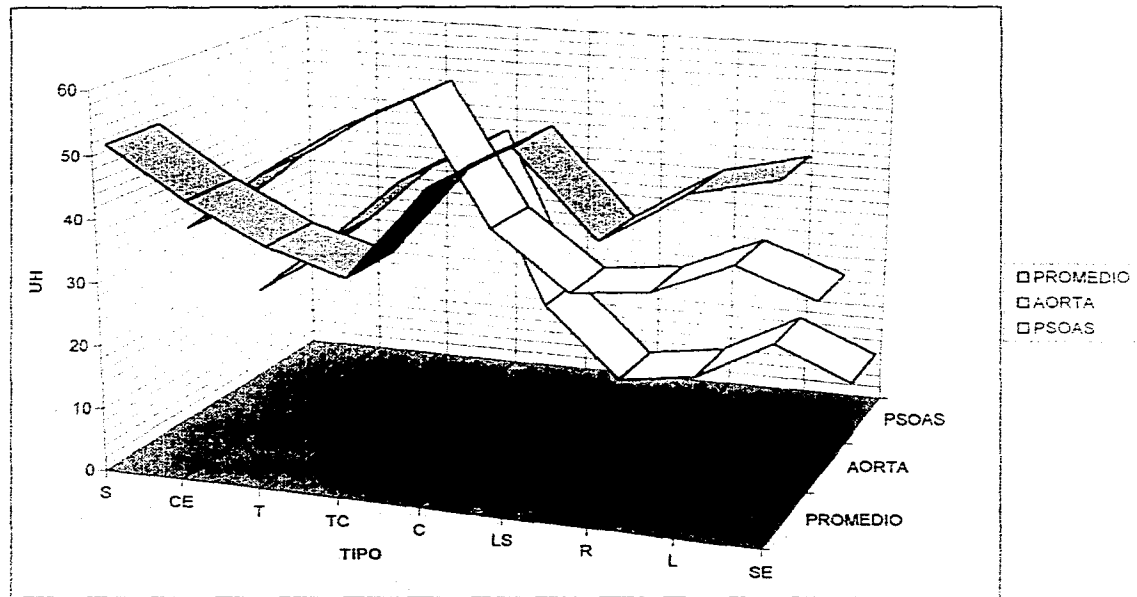
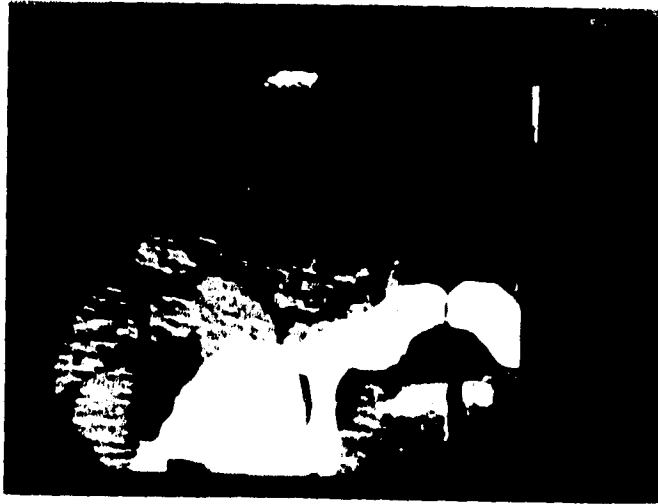


Gráfico13


**CANCER TESTICULAR POR TIPO HISTOLOGICO Y DIFERENCIAL PORCENTUAL DEL COEFICIENTE DE ATENUACION CON RESPECTO A LA AORTA Y PSOAS.**



ANEXO GRAFICO.



*1. Seminoma clásico (24 años)*




*2. Carcinoma embrionario (29 años)*

ANEXO GRAFICO.

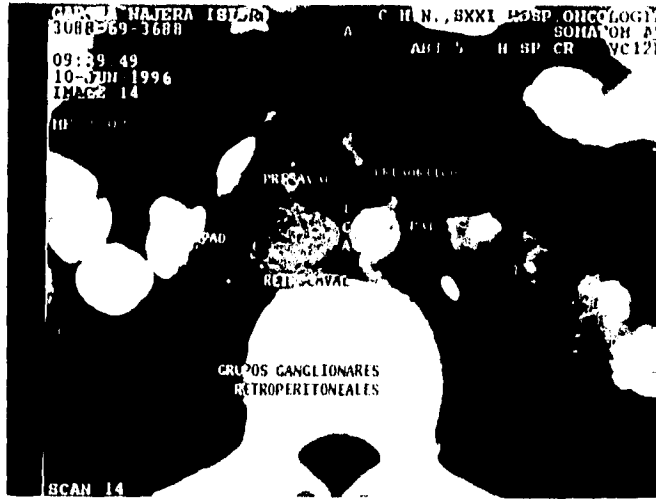


*3. Teratoma (31 años)*

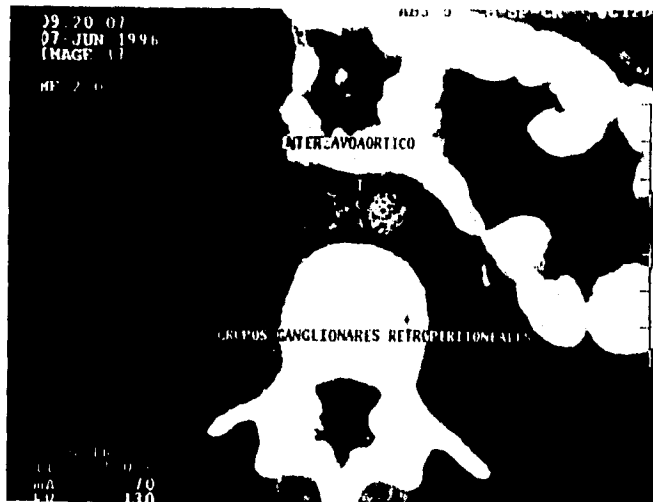


*4. Teratocarcinoma (19 años)*

ANEXO GRAFICO

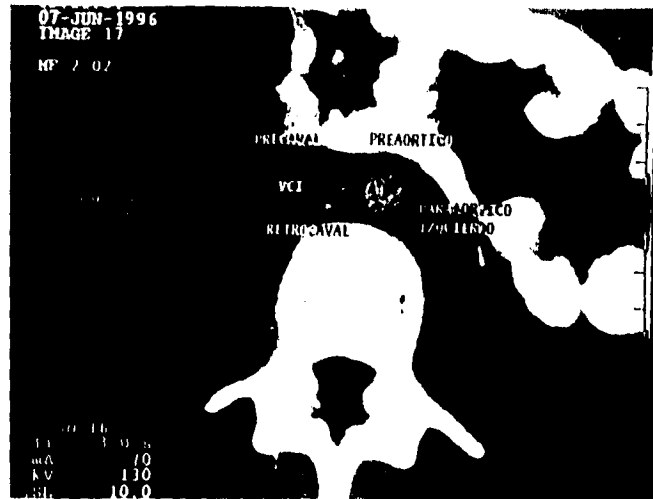


5. Anatomía tomográfica ganglionar retroperitoneal

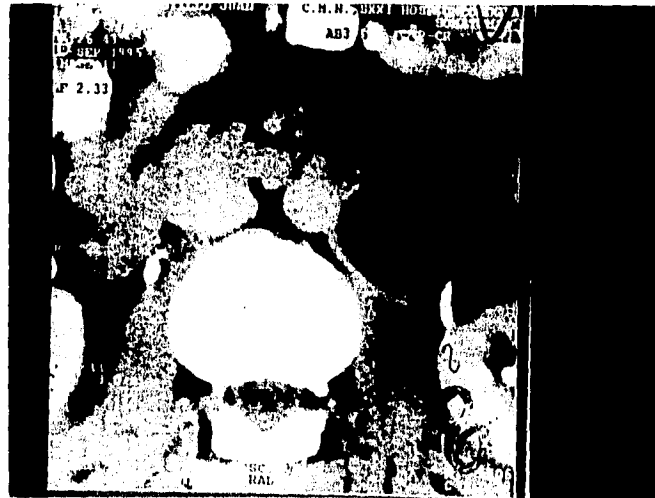

6. Anatomía tomográfica ganglionar retroperitoneal

ANEXO GRAFICO.



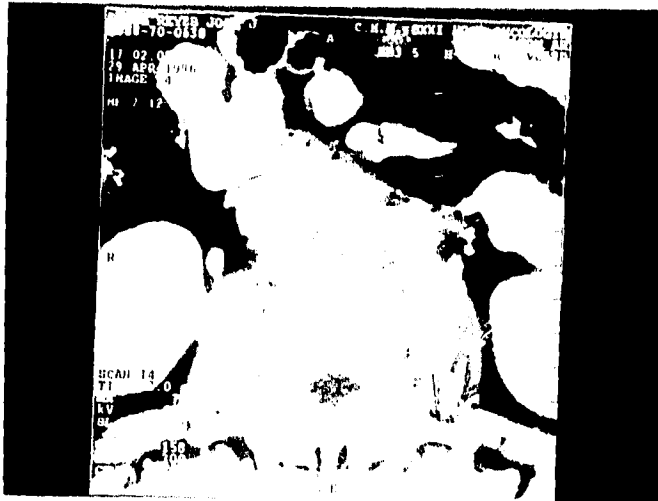*7. Anatomía tomográfica ganglionar retroperitoneal*



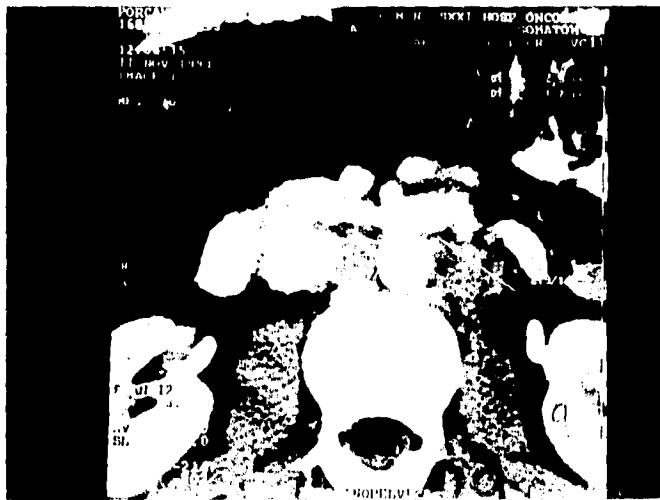*8. Ganglio clásico*



ANEXO GRAFICO.




*9. Cantidad ganglionar: uno de los criterios de valoración.*



*10. Cantidad ganglionar: uno de los criterios de valoración.*

ANEXO GRAFICO.




*11.Tamaño: uno de los criterios de valoración.*



*12.Actividad tumoral ganglionar retrocruaral (37 años).*

ANEXO GRAFICO.




*11. Tamaño: uno de los criterios de valoración.*

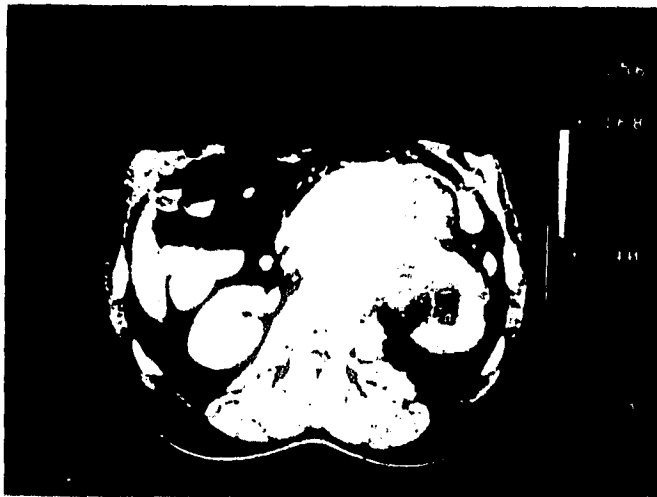

*12. Actividad tumoral ganglionar retrocrural (37 años).*

ANEXO GRAFICO.

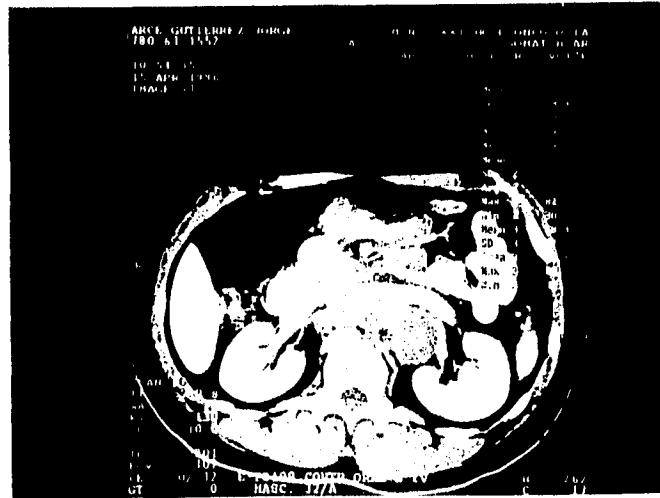

*13. Seminoma con gran actividad tumoral retroperitoneal (38 años)*

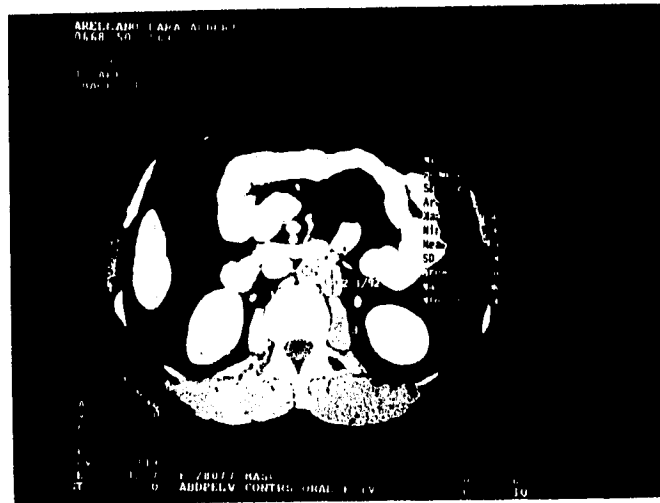

*14. Seminoma (54 años)*

ANEXO GRAFICO.

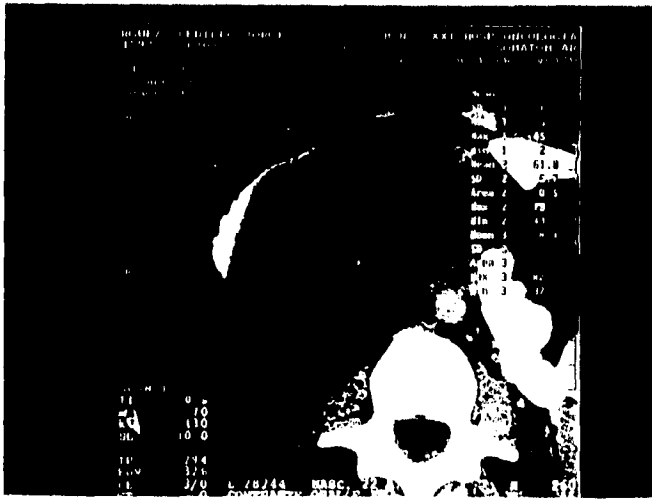


15. *Seminoma con gran actividad tumoral retroperitoneal (32 años).*

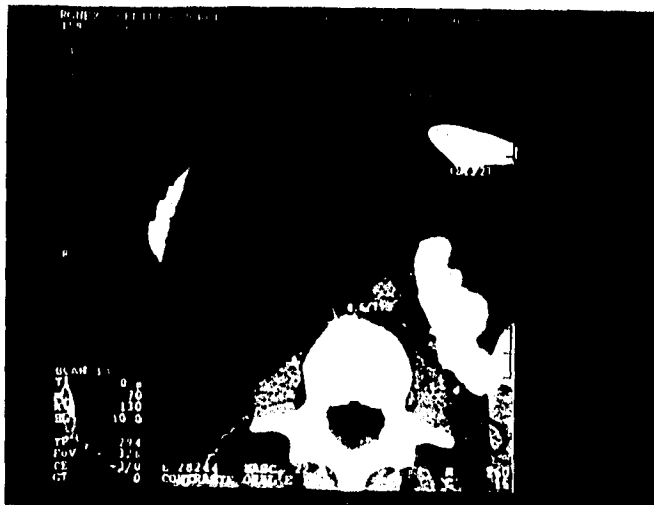

16. *Calcificación ganglionar paraaórtica izquierda.*

ANEXO GRAFICO.

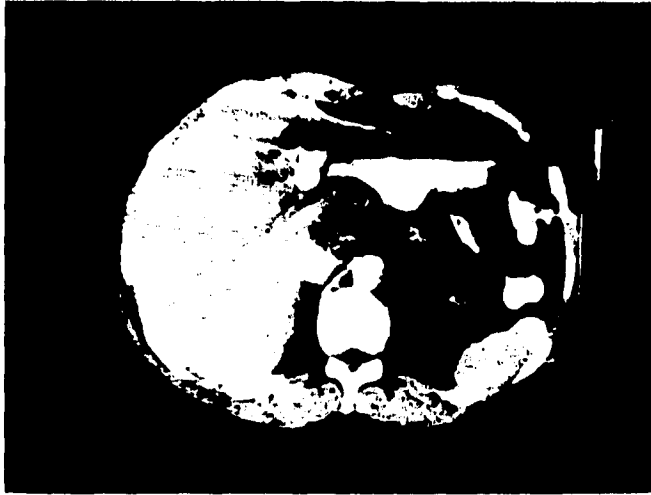

17. *Seminoma (22 años)*

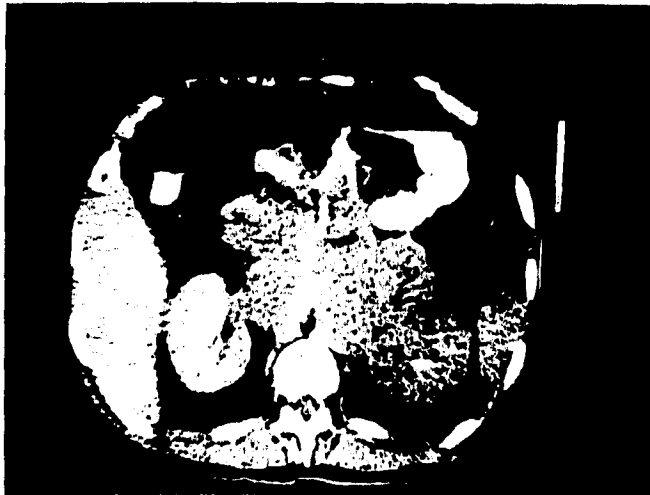

18. *Seminoma (22 años)*

ANEXO GRAFICO.

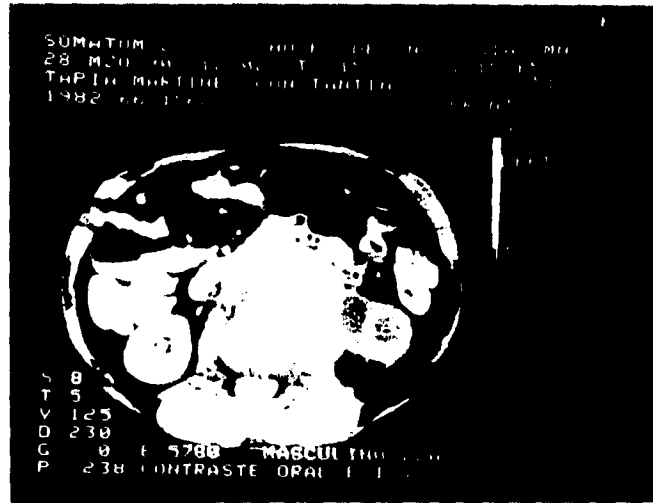


*19.Seminoma con bajos niveles de atenuación (33 años)*

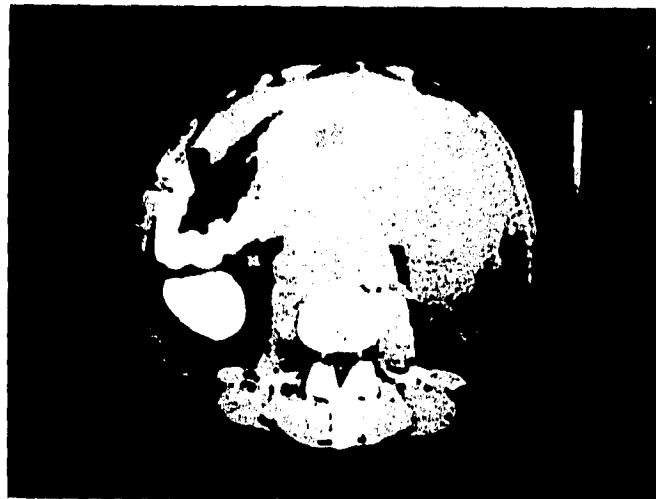

*20.Tumor bilateral con gran actividad retroperitoneal (27 años)*

ANEXO GRAFICO.



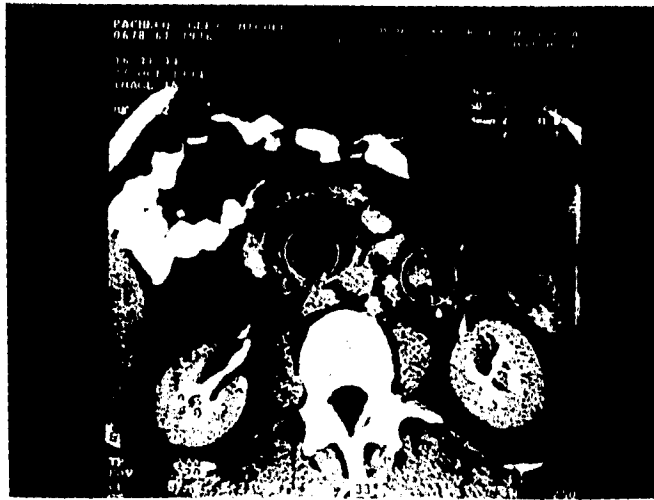
21. *Seminoma con calcificaciones anulares de algunos ganglios (25 años)*



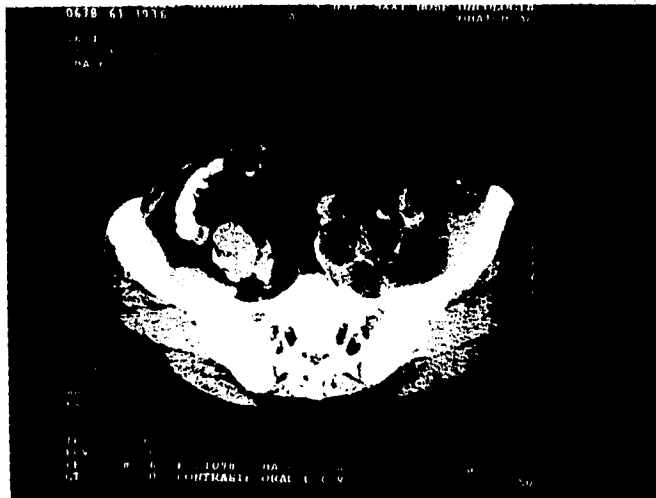22. *Seminoma (25 años)*



ANEXO GRAFICO

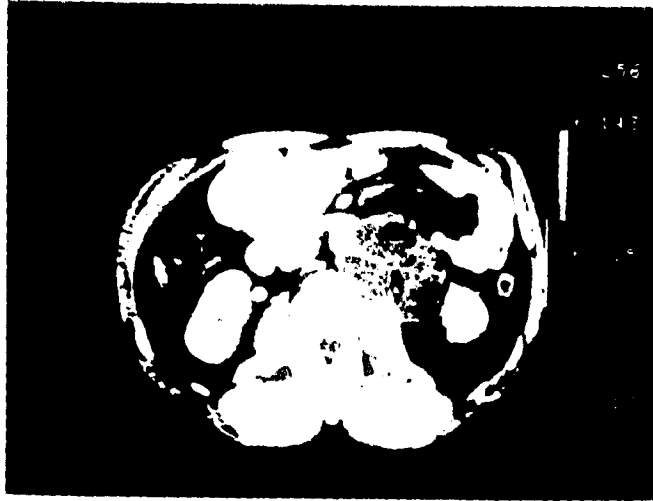

*23. Teratoma maduro (33 años)*

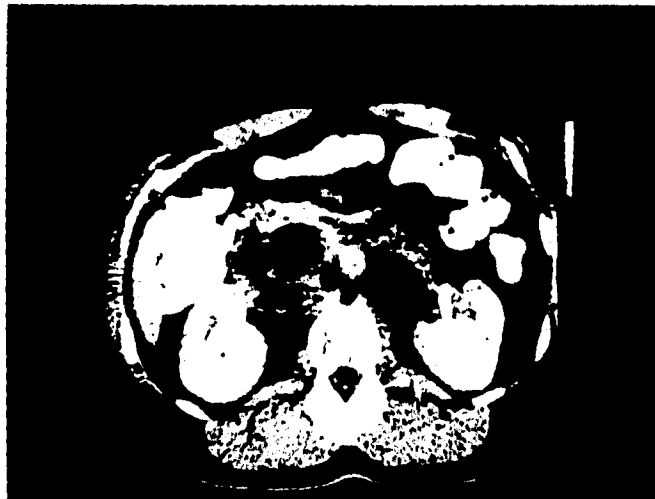


*24. Teratoma maduro (33 años)*

ANEXO GRAFICO



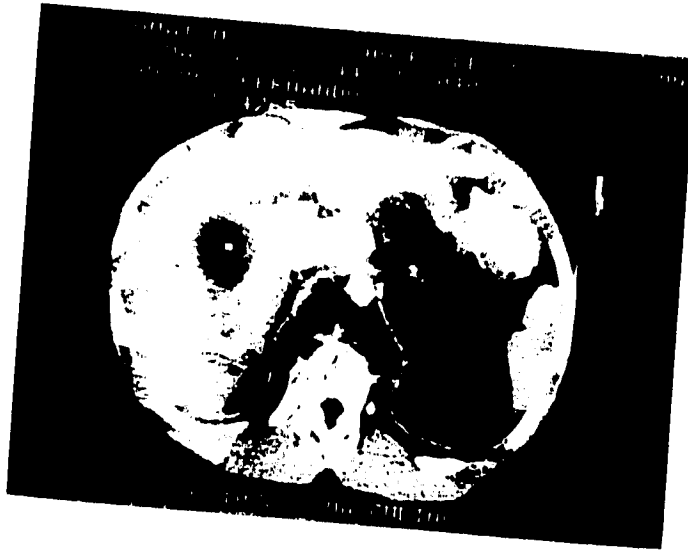*25. Teratoma maduro (32 años)*



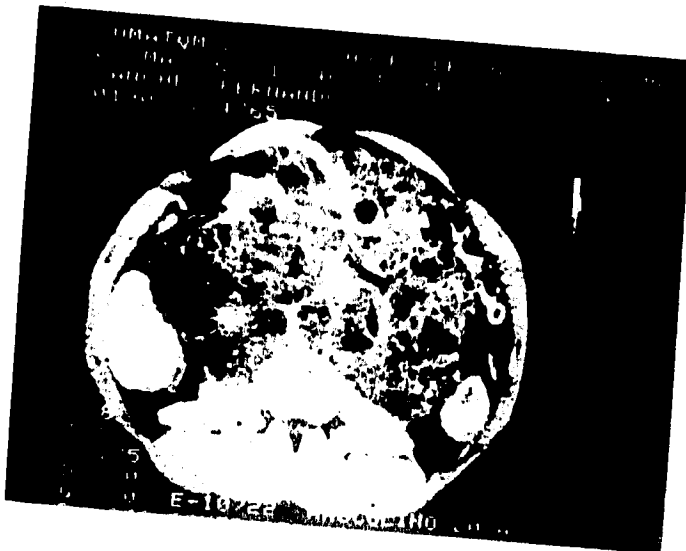*26. Teratocarcinoma y seminoma (22 años)*



ANEXO GRAFICO.

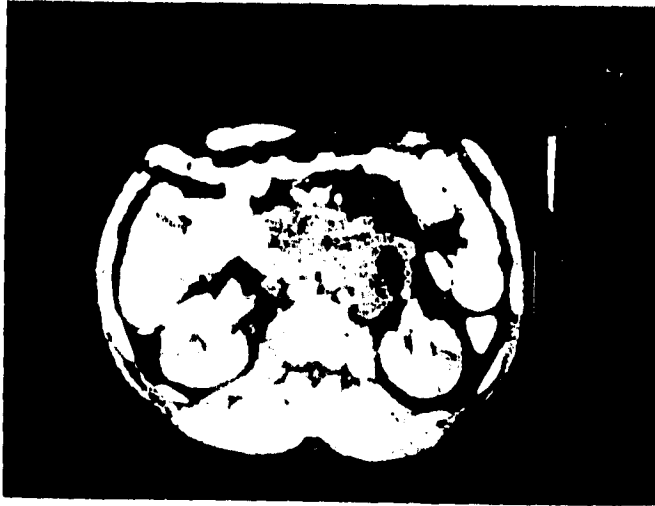

29. Teratocarcinoma (20 años)

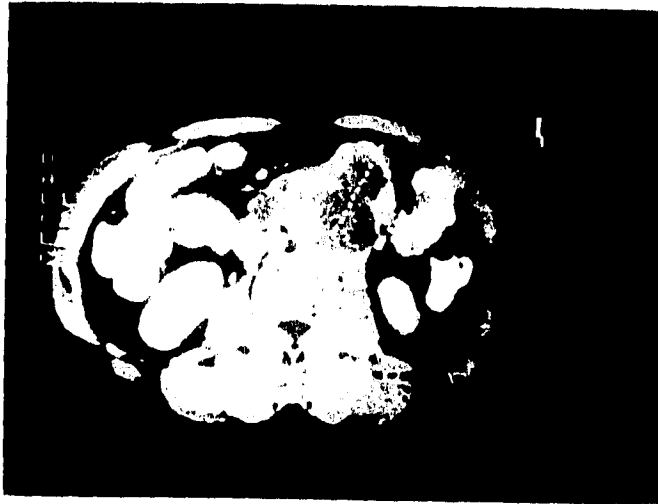


30. Teratocarcinoma (20 años)

ANEXO GRAFICO.




*31.Carcinoma embrionario (26 años)*

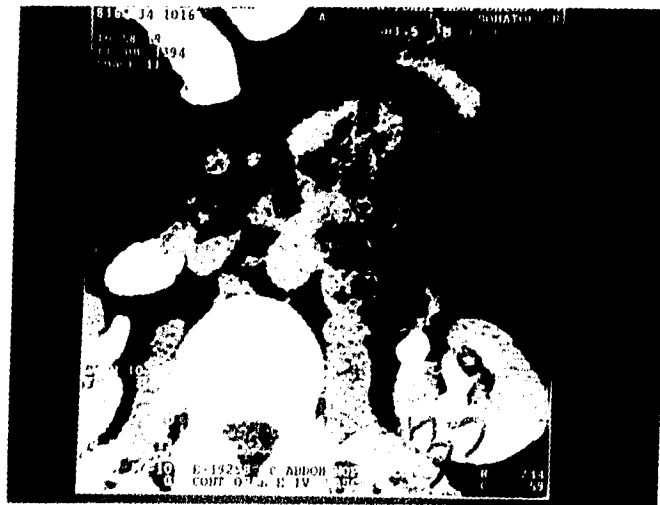

*32.Carcinoma embrionario (30 años)*

ANEXO GRAFICO.




*33. Carcinoma embrionario con gran área hipodensa circundandola ((33 años).*

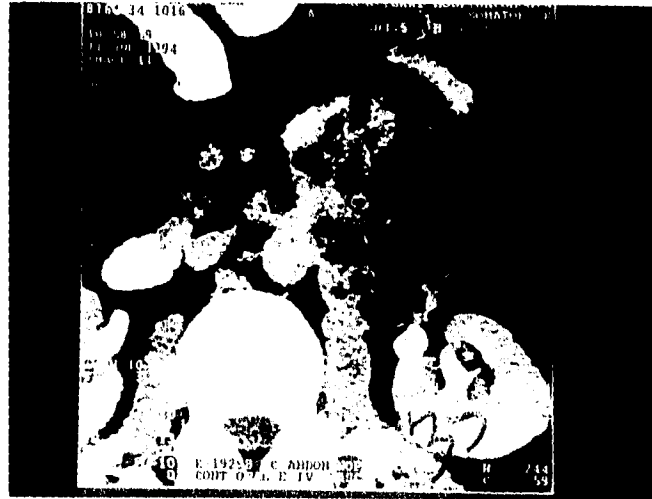

*34. Carcinoma embrionario (24 años)*

ANEXO GRAFICO

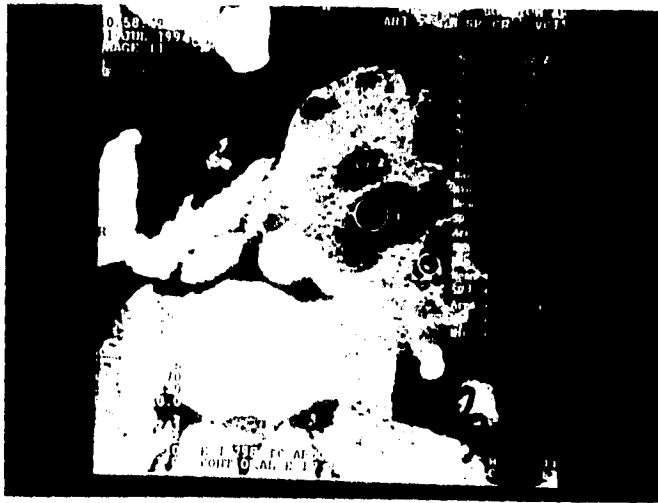

33. *Carcinoma embrionario con gran área hipodensa circundandola*  
*((33 años).*

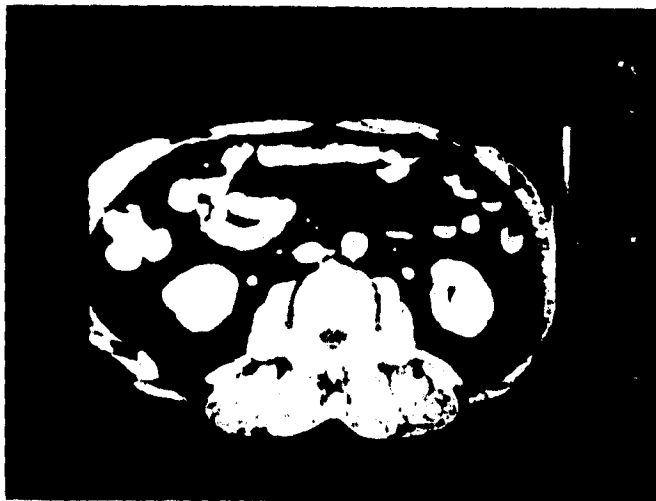

34. *Carcinoma embrionario (24 años)*

ANEXO GRAFICO.



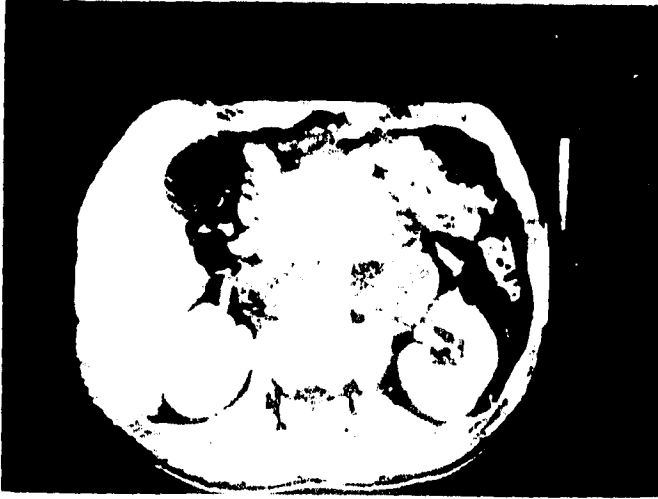
*35. Carcinoma embrionario (24 años)*



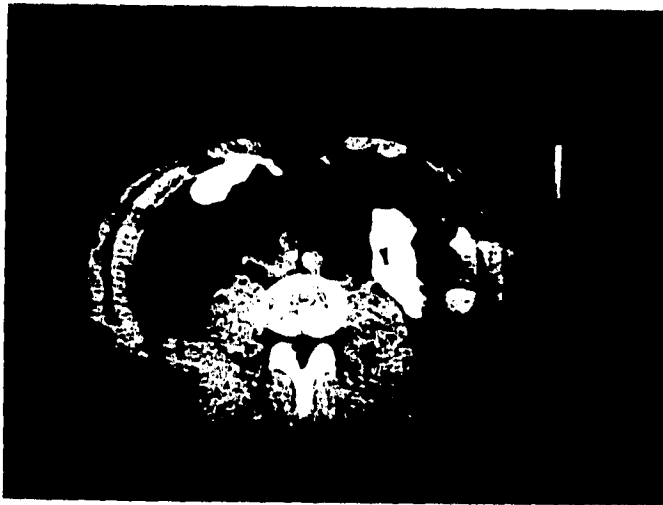
*36. Tumor de células de Leyding (60 años)*



ANEXO GRAFICO.

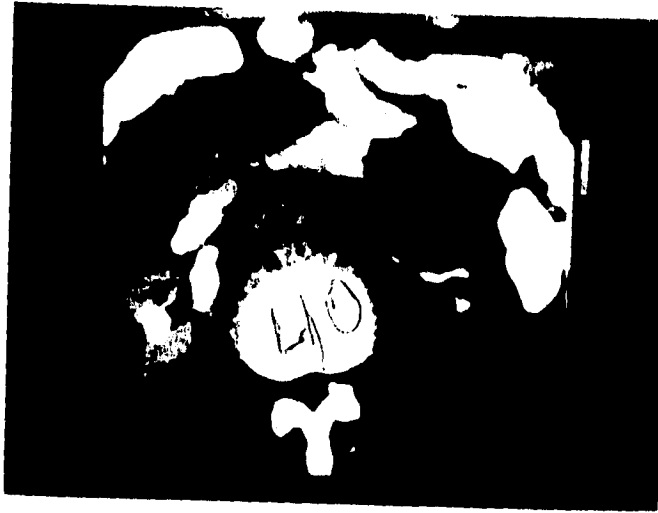


*37. Coriocarcinoma con gran actividad tumoral retroperitoneal (17 años)*



*38. Rbdomiosarcoma (21 años)*

ANEXO GRAFICO.



*39. Linfoma primario*




*40. Teratoma maduro y seminoma (mixto) (19 años)*

ANEXO GRAFICO



*41. Coriocarcinoma (28 años)*



*Carcinoma embrionario (29 años)*