

11236 4A  
2y



**UNIVERSIDAD NACIONAL AUTONOMA  
DE MEXICO**

FACULTAD DE MEDICINA

DIVISION DE ESTUDIOS DE POSTGRADO

INSTITUTO MEXICANO DEL SEGURO SOCIAL  
HOSPITAL DE ESPECIALIDADES  
CENTRO MEDICO NACIONAL SIGLO XXI

**"ABORDAJE TRANSPETROSO"**

REVISION DE LA LITERATURA Y PRESENTACION  
DE CASOS

**TESIS DE POSTGRADO**

QUE PRESENTA EL  
**DR. EULALIO VIVAR ACEVEDO**  
PARA OBTENER EL TITULO DE:  
**OTORRINOLARINGOLOGIA**

ASESORES: DR. ALFONSO MIGUEL KAGEYAMA ESCOBAR  
DR. GERARDO GUINTO BALANZAR



**IMSS**

MEXICO, D. F.

1996

**TESIS CON  
FALLA DE ORIGEN**

**TESIS CON  
FALLA DE ORIGEN**



Universidad Nacional  
Autónoma de México



**UNAM – Dirección General de Bibliotecas**  
**Tesis Digitales**  
**Restricciones de uso**

**DERECHOS RESERVADOS ©**  
**PROHIBIDA SU REPRODUCCIÓN TOTAL O PARCIAL**

Todo el material contenido en esta tesis esta protegido por la Ley Federal del Derecho de Autor (LFDA) de los Estados Unidos Mexicanos (México).

El uso de imágenes, fragmentos de videos, y demás material que sea objeto de protección de los derechos de autor, será exclusivamente para fines educativos e informativos y deberá citar la fuente donde la obtuvo mencionando el autor o autores. Cualquier uso distinto como el lucro, reproducción, edición o modificación, será perseguido y sancionado por el respectivo titular de los Derechos de Autor.

*Handwritten signature*

Dr. NIELS WACHER RODARTE

Jefe de la División de Enseñanza e Investigación  
Hospital de Especialidades "Dr. Bernardo Sepulveda"  
Centro Médico Nacional Siglo XXI

SECRETARÍA DE SERVICIOS ESCOLARES  
DEPARTAMENTO DE POSGRADO  
AMG  
480. 7 1996

*Handwritten signature*

Dr. ALEJANDRO M. VARGAS AGUAYO

Encargado del servicio de Otorrinolaringología  
Profesor titular del curso  
Hospital de Especialidades "Dr. Bernardo Sepulveda"  
Centro Médico Nacional Siglo XXI.

*Handwritten signature*

Dr. ALFONSO MIGUEL KAGEYAMA ESCOBAR

Médico adscrito al servicio de Otorrinolaringología  
Hospital de Especialidades "Dr. Bernardo Sepulveda"  
Centro Médico Nacional Siglo XXI

*Handwritten signature*

Dr. GERARDO QUINTO BALANZAR

Médico adscrito al servicio de Neurocirugía  
Hospital de Especialidades "Dr. Bernardo Sepulveda"  
Centro Médico Nacional Siglo XXI

A mi familia y a todas aquellas personas  
que me han brindado un gran apoyo y  
me han permitido lograr mis  
objetivos.

A todos mis maestros por su dedicación  
y valiosa ayuda para mi formación.

## INDICE

	pág.
I.- INTRODUCCION -----	1
II.- ANATOMIA QUIRURGICA DE LA REGION PETROCLIVAL-----	5
III.- NEOPLASIAS DE LA REGION PETROCLIVAL -----	11
IV.- INDICACIONES -----	13
V.- EVALUACION PREOPERATORIA -----	14
VI.- ANESTESIA-----	18
VII.- MONITOREO TRANSOPERATORIO -----	19
VIII.-COMPLICACIONES -----	20
IX.- TECNICA QUIRURGICA	
a) Posición -----	22
b) Incisión -----	22
c) Levantamiento de Colgajos -----	24
d) Craneotomía -----	25
e) Mastoidectomía -----	27
f) Variantes quirúrgicas:	
Abordaje retrolaberíntico -----	32
Abordaje translaberíntico modificado -----	35

Abordaje translaberíntico -----	39
Abordaje transcoclear -----	41
g) Apertura de la dura -----	42
h) Resección de la lesión -----	44
i) Reconstrucción -----	47
j) Cuidados postoperatorios -----	47
<b>X.- RESULTADOS -----</b>	<b>50</b>
<b>XI.- DISCUSION -----</b>	<b>65</b>
<b>XII.- CONCLUSIONES -----</b>	<b>73</b>
<b>XIII.- BIBLIOGRAFIA -----</b>	<b>75</b>

## INTRODUCCION

La cirugía de base de cráneo ha tenido gran auge en los últimos años debido al conocimiento profundo de la anatomía y microanatomía de la base del cráneo, al perfeccionamiento de las técnicas quirúrgicas y microquirúrgicas, a los avances tecnológicos y a la participación de un EQUIPO MULTIDISCIPLINARIO. Este EQUIPO compuesto por especialistas expertos en diversas áreas ha permitido el manejo específico de cada región logrando con ello un máximo de exposición de la lesión con la menor retracción cerebral posible para evitar lesionar el parénquima cerebral y disminuir de ésta forma la morbilidad y la mortalidad (21).

La fascinación de la cirugía del cráneo está en su dificultad. A diferencia de la cirugía de otras partes del cuerpo, la pura apertura y cierre pueden ser considerados un procedimiento mayor. Esto comprende un abordaje difícil a través de estructuras excepcionalmente fuertes y resistentes protegiendo órganos vitales, delicados y fácilmente traumatizables (2).

La compleja anatomía de la base del cráneo y la naturaleza de las lesiones de ésta región hacen difícil el diagnóstico temprano, lo cual implica por sí mismo un reto al especialista. En el pasado los tumores que involucraban la base del cráneo eran con frecuencia considerados inoperables, simplemente debido a su localización, pero en la actualidad las técnicas

microquirúrgicas modernas permiten a los cirujanos de un equipo multidisciplinario obtener un mejor acceso a la base del cráneo (14).

Los abordajes quirúrgicos de procesos patológicos localizados en la región petroclival es obstaculizada por su profundidad y la proximidad de estructuras vitales neurovasculares, además de la presencia de los nervios craneales del III al XII los cuales usualmente están distorsionados por el tumor, incrementado significativamente el potencial de morbilidad (29). Los tumores de la base del cráneo y lesiones vasculares en la región petroclival son notoriamente difíciles de abordar desde el punto de vista quirúrgico (23). Se han empleado diversos abordajes para estos fines; Los abordajes intradurales como el frontotemporal, subtemporal y retromastoideo tienen la desventaja de necesitar retraer demasiado las estructuras neurovasculares con la consecuente morbilidad, y además aportan una exposición inadecuada. Los abordajes extradurales como el transoral, transcervical, transesfenoidal, transetmoidal y bifrontal transbasal tienen como limitante la considerable profundidad en la que el cirujano debe de trabajar, así como la transgresión de espacios sépticos con el riesgo potencial de infección grave y la limitación del campo quirúrgico (32,34).

El abordaje transpetroso ofrece distintas ventajas sobre los abordajes tradicionales del área petroclival; éste abordaje fué inicialmente usado para ofrecer acceso al ángulo



cerebelopontino, principalmente para neurinomas del acústico, pero subsecuentemente se ha refinado para extender la exposición a la arteria basilar, tallo cerebral anterior y el clivus en una gran variedad de lesiones (23).

El objetivo de éste abordaje lateral es proveer un acceso con una exposición horizontal amplia, teniendo como campo el borde petroso, hacia adelante el piso temporal y hacia atrás el clivus en su porción media y superior, con una mínima retracción cerebral, evitando de ésta manera daño a las estructuras neurovasculares, que es la piedra angular de la cirugía de base de cráneo.

El equipo quirúrgico multidisciplinario para abordar los tumores de la base de cráneo ha aportado una combinación de expertos de cada área, ofreciendo de ésta manera un mayor nivel de conocimientos y destrezas para el manejo exitoso de lesiones extensas (18). La combinación de habilidades del neurocirujano y el neuro-otólogo puede llevar al máximo la exposición quirúrgica requerida del clivus y la región petrosa media (39).

El continuo desarrollo y mejoramiento de las técnicas quirúrgicas aporta un formidable cambio en la cirugía de base de cráneo la cual requiere de un equipo moderno de cirugía del hueso temporal (2,14).

La selección de la ruta quirúrgica más adecuada va a depender

de diversos factores como lo son: localización, tamaño y relación de la lesión con estructuras importantes del cerebro; destreza del neurocirujano y del neuro-ótológico para aprovechar el máximo de exposición quirúrgica; y de ciertas condiciones del paciente como lo es el estado funcional auditiva, así como el involucro de otros nervios craneales (27,39).

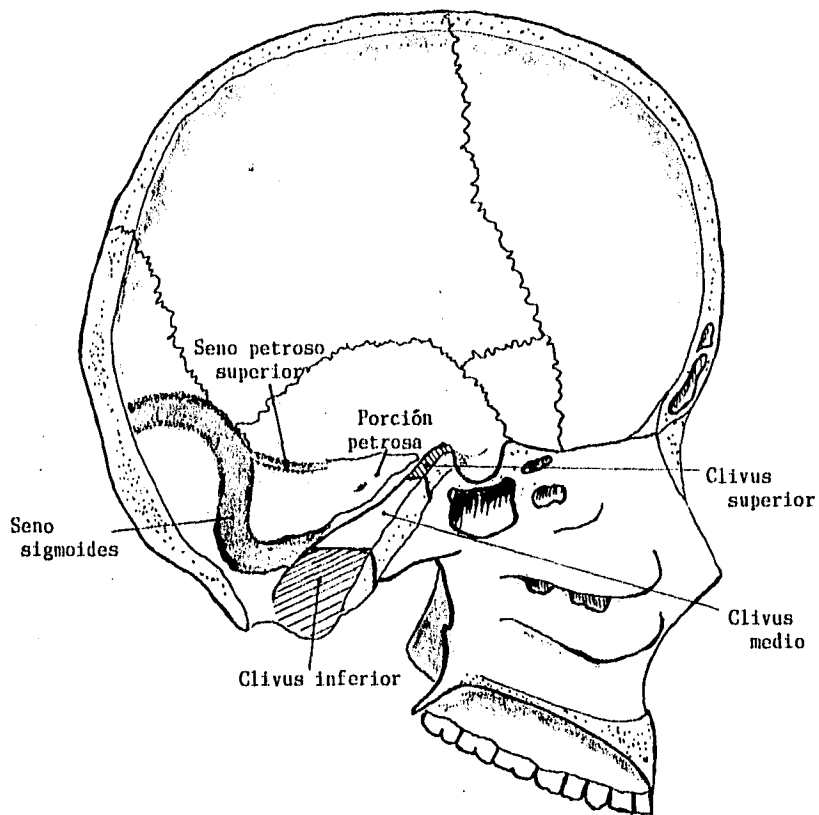
## ANATOMIA QUIRURGICA DE LA REGION PETROCLIVAL

La base del cráneo es la parte que incluye la porción horizontal del frontal, el ala mayor del esfenoides, hueso temporal, y la parte inferior y media del hueso occipital (14).

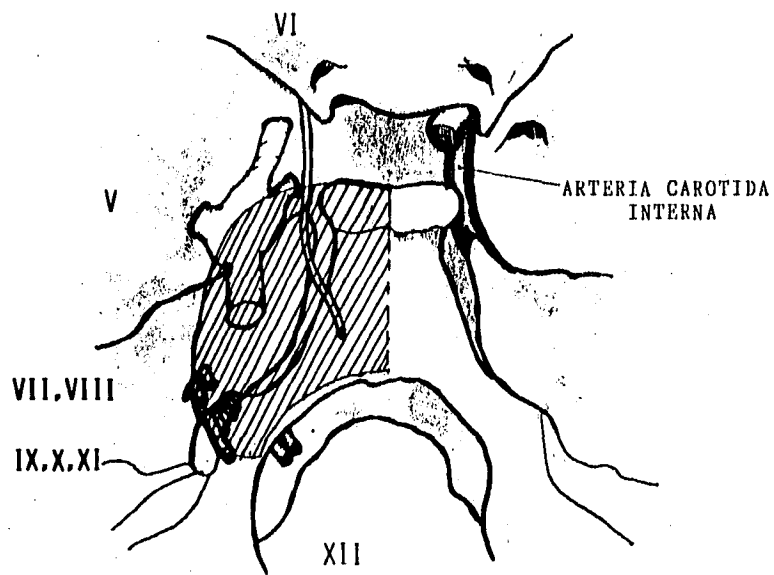
El clivus está compuesto por el cuerpo del esfenoides y la apófisis basilar occipital, extendiéndose desde el dorso de la silla turca al foramen magno (34). El clivus puede dividirse en tres porciones: superior, medio e inferior. El clivus superior está por arriba del nervio trigémino, el clivus medio está entre el nervio trigémino y el nervio glossofaríngeo, y el clivus inferior esta situado debajo de ésta área (32), (Figura 1).

Desde el punto de vista de anatomía quirúrgica la región petroclival, a diferencia de la región del ángulo cerebelopontino, se encuentra en la base del cráneo medial a los nervios craneales V al IX,X,XI, en la fosa posterior (12), representando un área extensa esquematizada en la figura número 2.

El hueso temporal consta de escama, hueso timpánico, porción petrosa y mastoides. La porción petrosa tiene forma de pirámide y por consiguiente posee cuatro caras. La cara anterosuperior forma el piso de la fosa craneal media, en ésta cara se puede encontrar la eminencia arcuata, el tegmen timpani,



**FIGURA 1.** División del clivus.



**FIGURA 2.** Región petroclival.

el hiato de falopio y los hiatos accesorios, así como la foseta de Gasser. La cara posterosuperior forma la parte anterior de la fosa craneal posterior, y en ella se halla la fosa subarcuata, el orificio del acueducto vestibular, y el poro del conducto auditivo interno. La cara anteroinferior constituye la parte no articular de la cavidad glenoidea y la pared anterior del Conducto auditivo externo, hacia anterior presenta dos orificios, el canal de la trompa de Eustaquio y el canal del músculo del martillo. En la cara posteroinferior tenemos la apófisis estiloides, el agujero estilomastoideo, el conducto carotídeo, el conducto de Jacobson, y la fosa yugular que junto con el hueso occipital forman el agujero rasgado posterior. El ápex pétroso está hacia anteromedial, articulándose con el clivus (27).

Tanto el clivus como el hueso petroso están cubiertos por la dura. Entre las capas de la dura se encuentran los senos venosos (34).

El seno cavernoso está situado a ambos lados del cuerpo esfenoidal; a través de éste pasa la arteria carótida interna con los plexos simpáticos que la acompañan, el III, IV, VI, nervio craneal y la primera rama del Trigémino (V-1). El seno cavernoso drena en el seno transversal por medio del seno petroso superior, el cual corre en el borde superior del hueso petroso, sitio de inserción de la tienda del cerebelo. El seno petroso inferior va en el surco entre el hueso petroso y el clivus,

proporcionando una comunicación entre el seno cavernoso y la vena yugular interna. El seno transversal se encuentra en una depresión del hueso occipital, y al llegar a la porción petrosa del hueso temporal continúa como seno sigmoideo cursando a través de la mastoidea y terminando en el bulbo de la yugular (4,7).

La arteria carótida interna entra al canal carotideo siguiendo su trayecto dentro de la pirámide petrosa, debajo y medial a la trompa de Eustaquio, dirigiéndose al seno cavernoso.

La arteria vertebral entra al cráneo a ambos lados del puente y forma la arteria basilar la cual se encuentra sobre el clivus. El suministro sanguíneo de la dura de esta región es llevado a cabo por la arteria menígea media, entrando al cráneo por el foramen espinoso o agujero redondo menor.

El nervio XII pasa por el canal del hipogloso en la cara inferolateral del clivus. Los nervios IX, X, y XI salen del cráneo por el agujero rasgado posterior. El VIII nervio craneal abandona el surco bulboprotuberancial y entra en el conducto auditivo interno en donde es separado en tres ramas: nervio vestibular superior, nervio vestibular inferior y coclear. El VII nervio sale del surco bulboprotuberancial para continuar por el conducto auditivo interno hacia el ganglio geniculado, dirigiéndose después al oído medio y mastoidea para salir por el agujero estilomastoideo. EL IV y VI par dejan el tallo

cerebral y van a lo largo de la punta del peñasco para entrar a la órbita. El IV nervio craneal en su trayecto periférico es el más delgado y de mayor longitud intracraneal en comparación con el resto de los nervios craneales; en su porción subaracnoidea cursa oculto en el borde libre de la tienda del cerebelo. El V par sale del puente hacia el cavum de Meckel, en donde se aloja el ganglio de Gasser, para posteriormente dividirse en sus tres ramas principales (6,14,28,34).



## NEOPLASIAS DE LA REGION PETROCLIVAL

Las lesiones de la región petroclival pueden ser de diversos tipos: neoplásicas, infecciosas, vasculares y traumáticas (14).

Las lesiones neoplásicas son las más frecuentes, éstas a su vez puede ser subdivididas en base a su localización como intradurales y extradurales. De todas las neoplasias, el Meningioma es la más común, representando el 61% de los tumores petroclivales intradurales, y el 6% de las lesiones extradurales (34). De acuerdo al sitio de unión a la dura, los meningiomas de la fosa posterior pueden dividirse de la siguiente manera: convexidad cerebelar 10%, tentorio 30%, superficie posterior del hueso petroso 42%, clivus 11%, y foramen magno 4% (2).

Hay una gran diversidad de lesiones tanto benignas como malignas que pueden encontrarse en ésta región como por ejemplo, cordomas, neurofibromas, neurilemomas, tumores del glomus yugular, colesteatoma, quiste dermoide, granuloma de colesterol, Astrocitoma, Hemangiopericitoma, craneofaringioma, condrosarcoma, carcinoma de células basales, carcinoma de células escamosas, carcinoma mucoepidermoide, entre otras (6,14,29,31,34,39).

Los cordomas y condrosarcomas representan un grupo raro de tumores de origen óseo ó cartilaginoso (1,38), pero dentro de los tumores extradurales, representan aproximadamente el 42%

de las lesiones petroclivales (34). Otra lesión de importancia en ésta región lo representan los tumores neurales o neurinomas, dentro de los cuales el Neurinoma del V nervio es de los más frecuentes (36,39).

Dentro de las lesiones vasculares, que son menos frecuentes, podemos encontrar, malformaciones cavernosas del tallo cerebral, malformaciones arteriovenosas y aneurismas de la arteria basilar (36).

Los procesos patológicos localizados en la región petroclival son a menudo silenciosos dando poca sintomatología y usualmente son de considerable tamaño al momento del diagnóstico (29).

Por otro lado cabe hacer mención que en lo que se refiere a la región del ángulo cerebelopontino, la lesión tumoral más frecuentemente encontrada es el neurinoma del acústico, en segundo lugar el meningioma, seguido de otras tumoraciones como el tumor epidermoide o colesteatoma (6,14,15).

## INDICACIONES.

El abordaje transpetroso, descrito por Malis y popularizado por Al-Mefty, está indicado para las lesiones del ápex petroso y región del clivus medio sobre todo en caso de tumoraciones agrandadas que comprimen el tallo cerebral y la arteria basilar. La exposición del clivus superior es posible con este abordaje, aunque puede requerir considerable retracción del lóbulo temporal. La exposición del clivus inferior es limitada por el seno sigmoideo y puede ser obtenida por división de dicho seno ó combinación de un abordaje lateral como es el caso del abordaje extremo lateral.

Este abordaje no permite una remoción radical de algunas tumoraciones, pero ofrece un campo adecuado para una disección cuidadosa de las estructuras críticas, desde una perspectiva lateral (13,20,33,34).

## EVALUACION PREOPERATORIA

Se debe realizar una historia clínica cuidadosa, examen otológico y neurológico completos, así como un examen físico general (34). Es muy importante analizar el estado general del paciente antes de la cirugía, incluyendo su edad. En general no se recomienda ser tan agresivo en los pacientes que tienen una edad igual ó mayor a 60 años (21).

Dentro de los estudios de gabinete, que se deben de llevar a cabo están: Tomografía computada en cortes axiales y coronales con y sin medio de contraste, utilizando ventana para tejidos blandos y para hueso; la ventana para hueso aporta información acerca del involucro óseo. La Resonancia magnética se realiza en secuencias T1, T2, y con gadolinio intravenoso, aportando información acerca del tamaño del tumor, así como las relaciones de éste con las estructuras Neurovasculares. Estos dos estudios fundamentales son complementarios y no suple uno la información que se obtiene con el otro (30,34,36,38).

En todos los pacientes se debe realizar una angiografía cervical y cerebral para definir el suministro sanguíneo del tumor, y sobre todo el estado de la anatomía vascular, permitiendo evaluar la dominancia del drenaje venoso y la circulación colateral. Para demostrar más adecuadamente el drenaje venoso contralateral, durante la angiografía se comprime la vena yugular del lado afectado por la lesión. En algunos

pacientes la totalidad del flujo del seno longitudinal se lleva a cabo a través del seno lateral del lado involucrado sin comunicación hacia la prensa de Herófilo, haciendo que la oclusión de dicho seno lateral sea de consecuencias catastróficas (30,34,35,36).

La embolización preoperatoria se realiza en algunos casos de Meningiomas, cuando el suministro por la arteria carótida externa es significativo (33).

La prueba de oclusión con balón de la arteria Carótida interna se debe realizar en caso de que la tumoración se extienda dentro del seno cavernoso o alrededor de la arteria carótida interna intrapetrosa, o si la manipulación de dicha arteria se considera que podría ser significativa durante la cirugía. Esta prueba consiste en ocluir la arteria carótida interna, previa heparinización, con un catéter de Swan-Ganz introducido por vía femoral durante 30 minutos, realizando durante éste lapso un examen neurológico, si el paciente desarrolla cualquier déficit neurológico durante la oclusión la prueba se interrumpe considerando que el paciente es de alto riesgo obligándonos a ser conservadores en el tratamiento; si el paciente tolera la oclusión sin ningún déficit se realiza una Tomografía computada en donde el flujo sanguíneo es registrado mediante la inhalación de Xenón estable (antes y durante una segunda prueba de oclusión carotídea), si en ésta se encuentra un nivel de flujo igual o mayor a 30 ml por 100 g de tejido se considera

de bajo riesgo y teóricamente se podrá sacrificar la carótida sin problemas (21,33,34,35,36,38).

También se realizan preoperatoriamente pruebas de potenciales evocados somatosensoriales y potenciales evocados del tallo cerebral (33).

La audición preoperatoria debe ser evaluada en base a audiograma de tonos puros y Logaudiometría, para determinar el estado funcional auditivo, y en caso de déficit considerar la utilidad de la audición (40). Algunos aconsejan que se debe intentar preservar cualquier grado de audición residual, mientras que otros consideran que sólo debe conservarse la audición en casos en los que previamente se les considere con audición útil. El criterio para considerar una audición útil es controvertido, no existiendo una definición universalmente aceptada, además de que se deben considerar las necesidades particulares de cada individuo, ya que la audición útil podría ser definida como aquella que el paciente aprecia independientemente de los estándares establecidos (17). Hay quienes consideran una audición útil tomando en cuenta los siguientes parámetros: un umbral mínimo de recepción del habla (SRT) igual o menor a 30 dB y un porcentaje de discriminación del habla (SDS) igual o mayor al 70%, mientras que otros toman como valores de referencia un umbral mínimo de recepción del habla (SRT) menor o igual a 50 dB y un porcentaje de discriminación del habla (SDS) del 50% o mayor (11,17,24,40). La selección de sujetos aptos para

cirugía con preservación de la capacidad auditiva no solamente se basa en la audición preoperatoria, sino también en las características de la tumoración, y el estado funcional oído contralateral (17).

## ANESTESIA

El control anestésico y los aspectos relacionados con éste procedimiento están a cargo de otro miembro importante del grupo multidisciplinario de la cirugía de base de cráneo, el Neuroanestesiólogo.

El Neuroanestesiólogo se encarga de mantener al paciente en un plano anestésico tal que permita al resto del equipo trabajar sin el más mínimo error y además de que pueda ser llevado a cabo un adecuado monitoreo neurofisiológico. Es el responsable de mantener los constantes vitales dentro de parámetros aceptables evitando cambios bruscos que pongan en peligro la integridad del paciente, o provocando éstos de manera intencionada si el procedimiento quirúrgico en determinado momento lo requiere, como por ejemplo la necesidad de aumentar la presión arterial media en caso de oclusión temporal de alguna estructura vascular importante. También se encarga de realizar un balance de líquidos estricto y de llevar a cabo medidas antiedema como lo es la colocación de un catéter subaracnoideo por punción lumbar para drenaje de líquido cefalorraquídeo, la aplicación de ciertos fármacos y anestésicos como el tiopental en infusión, y el evitar utilizar algunos anestésicos en dosis excesivas que por sí mismos pueden provocar edema cerebral, todo ello para tener un campo quirúrgico en las condiciones óptimas y de ésta manera obtener un mayor éxito quirúrgico (18,35,36).



## MONITOREO TRANSOPERATORIO

Un monitoreo neurofisiológico de parámetros previamente establecido nos permite evaluar la integridad de determinadas estructuras importantes y potencialmente dañables durante el procedimiento quirúrgico, disminuyendo en la posible la morbi-mortalidad postoperatoria. Es ideal llevar a cabo dicho monitoreo durante todo el pocedimiento quirúrgico, requiriendo para ello de material sofisticado y de personal capacitado, el cual forma parte del equipo multidisciplinario de la cirugía de base de cráneo.

El monitoreo Neurofisiológico consiste en el registro de Potenciales evocados somatosensoriales, potenciales evocados del tallo cerebral y electroencefalograma, los que indican en determinado momento retracción cerebral excesiva, isquemia, compresión y/o daño al tallo cerebral. También se puede realizar el monitoreo del Nervio facial registrando la actividad electromiográfica mediante electrodos percutáneos insertados en los músculos de la expresión facial, como por ejemplo en el músculo orbicular de la boca, ó detectando el movimiento de la musculatura facial mediante el uso de acelerómetros colocados sobre la cara. Además, si se considera pertinente, se puede realizar un monitoreo de los nervios craneales III, IV, VI, VIII, X, XI, XII, para que de ésta manera se asegure en lo posible su integridad (7,18,31,34,36).

## COMPLICACIONES

Debido a la complejidad de la anatomía de la base de cráneo, a la gran diversidad de estructuras neurovasculares que uno pueda encontrar antes de llegar a la lesión, y a la alteración ó involucro de dichas estructuras por la patología misma, hacen de la cirugía de base de cráneo un procedimiento sumamente difícil y laborioso que trae consigo mismo una serie de complicaciones de diversa índole.

Dentro de las complicaciones que con mayor frecuencia se han reportado y que pueden llegar a presentarse en la realización del abordaje transpetroso y la resección de lesiones através del mismo se encuentran: compromiso parcial o total en la función de nervios craneales de forma transitoria o permanente, siendo la afección del Nervio facial la más frecuente debido a la manipulación quirúrgica; sección anatómica completa de algún nervio craneal lo cual requiere reparación inmediata del mismo; neuralgia facial; desarrollo de hemiparesia, afasia o algún otro déficit neurológico, secundario a alguna alteración estructural como hematoma de fosa posterior, hemorragia del lóbulo temporal, infarto cerebral, etc.; edema cerebral secundario a daño de la vena de Labbé; fístula de líquido cefalorraquídeo; necrosis de los colgajos de piel; infección del sitio quirúrgico; absceso cerebral; meningitis; dehiscencia de la herida; sepsis generalizada; defunción, siendo las causas más frecuentemente reportadas la tromboembolia pulmonar y la

neumonía por aspiración (2,13,20,30,33,34,35,38,39).

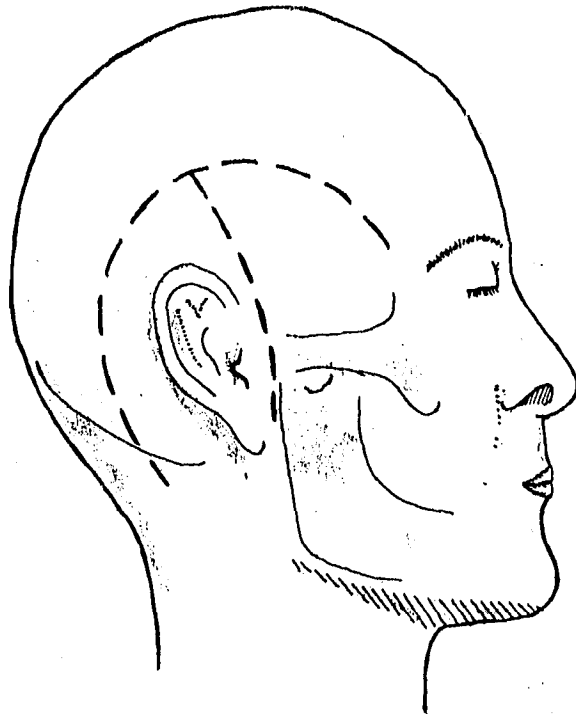
## TECNICA QUIRURGICA

### **a) POSICION:**

El paciente se coloca en posición supina, el hombro ipsilateral y el tórax se eleva ligeramente con una almohadilla. La cabeza se rota de 40 a 75 grados al lado contrario de la lesión, y se dirige hacia abajo para que de ésta manera el hueso petroso llege a ser la parte más alta del campo quirúrgico. La cabeza se fija en tres puntos mediante el uso de soportes. Durante la cirugía, la línea de visión puede ser alterada por rotación de la mesa de un lado a otro, ó hacia arriba y hacia abajo (2,3,18,23).

### **b) INCISION:**

Se realiza dos incisiones: Una vertical parieto-temporal la cual se extiende hacia el área preauricular teniendo cuidado de preservar la arteria temporal superficial y su rama posterior. La otra incisión se hace supraauricular y retroauricular en forma de "C", aproximadamente a 4-5 centímetros posterior al sulcus postauricular, descendiendo un centímetro atrás del proceso mastoideo; Esta segunda incisión, hacia superior, se encuentra con la primera incisión formando un ángulo de 90 grados. La segunda incisión debe tener una base ancha para preservar el suministro sanguíneo proveniente del ramo posterior de la arteria temporal superficial y de la arteria occipital (Figura 3). Omitir estos principios en la formación del colgajo



**FIGURA 3.** Abordaje transpetroso. Incisiones en piel.

puede resultar en necrosis del mismo (2,10,31)

**c) LEVANTAMIENTO DE COLGAJOS:**

Se elevan la piel, tejido subcutáneo, gálea y capa superficial del pericráneo.

Para cuidar la rama frontal del Nervio facial y evitar consecuentemente su lesión pueden utilizarse 2 técnicas para lograr el desplazamiento inferior de la rama: Una consiste en diseccionar el tronco principal y la rama frontal hasta el borde orbitario, y desplazarlos hacia abajo; debido a que las ramas periféricas del Nervio facial son pequeñas éste procedimiento conlleva un riesgo considerable de lesión del nervio por tracción subsecuente. El otro método, que es el que mayormente empleamos, consiste en desplazar la rama frontal del nervio facial junto con la aponeurosis temporoparietal, esto se logra elevando un colgajo coronal en un plano subgaleal. (La rama frontal del nervio facial deja a la glándula parótida por debajo del arco cigomático y cruza superficial a él, dentro de la aponeurosis temporoparietal; el Nervio transcurre por la superficie interna de ésta capa aponeurótica a lo largo de la región temporal, antes de entrar en el músculo frontal por arriba del borde supraorbitario). Un plano areolar laxo, o plano subaponeurótico separa la aponeurosis temporoparietal de la temporal profunda que cubre al músculo temporal. La aponeurosis temporoparietal puede elevarse con facilidad y luego desplazarse

para preservar la rama frontal del nervio facial (Figura 4). Se llega al arco cigomático por arriba y luego se expone en un plano subperióstico si se desea realizar osteotomía del arco (a).

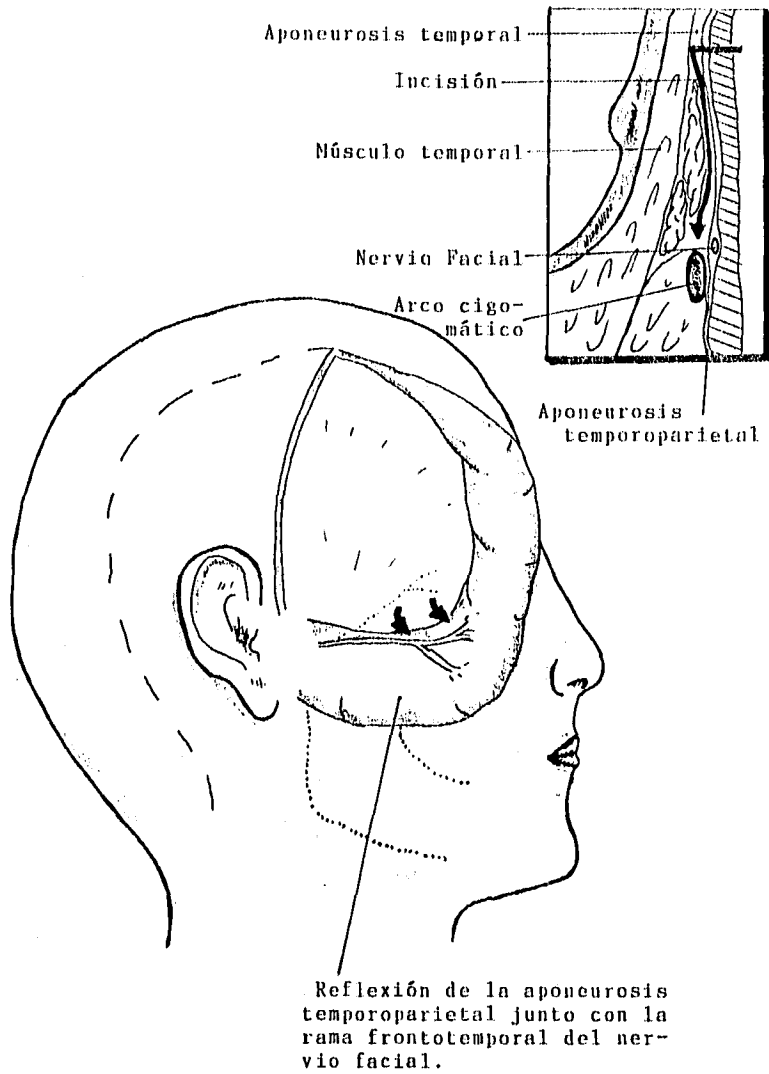
El músculo esternocleidomastoideo, semiespinal, y el músculo esplenio capitis son reflejados posteroinferiormente como un segundo colgajo. Estos dos colgajos son reaproximados al final de la operación. Al elevar el colgajo de piel, tejidos blandos y periostio se expone la Mastoides, arco cigomático, y parte de la escama del temporal (31). Las fascia temporal y masetera son disecadas del arco cigomático y su superficie externa es cuidadosamente expuesta en el plano subperióstico (16,31).

Los límites de la disección de tejidos blandos son el Conducto Auditivo externo, el área anterior a la punta de la mastoides, la sutura frontocigomática (pared orbital lateral) y el tejido blando justo inferior al arco cigomático (18).

#### **d) CRANEOTOMIA:**

Se realiza una Craneotomía temporal combinada con una osteotomía cigomática, incluyendo la fosa condilar (18,34).

El arco cigomático es dividido justo anterior al pedículo muscular y justo detrás del hueso cigomático con una sierra sagital. En ocasiones se puede realizar una osteotomía



**FIGURA 4.** Levantamiento del colgajo preservando la rama frontotemporal del nervio facial, mediante la elevación profunda de la aponeurosis temporoparietal.

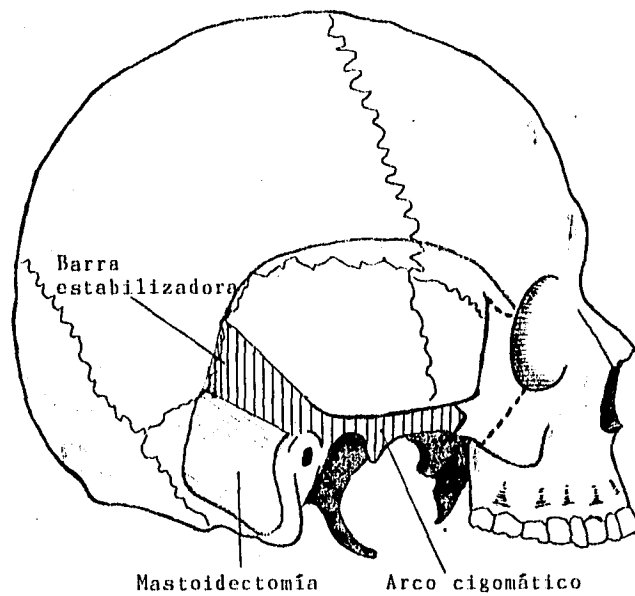


orbitocigomática para obtener de ésta manera una mayor exposición dependiendo del área por abordar.

Para levantar el colgajo óseo se realizan múltiples sitios de trepanación en la región suboccipital y frontotemporal, siendo los más importantes los siguientes: El primero se realiza a 3 mm debajo de la parte terminal de la cresta supramastoidea (abajo de la unión entre el seno sigmoideo y transversal), la segunda trepanación se realiza en el borde posterior de la base del proceso mastoideo, la tercera justo arriba del pedículo del arco cigomático, y el cuarto en el hueso frontal justo detrás del proceso cigomático. A través de los sitios de trepanación numerosas piezas de Gelfoam se colocan dentro del espacio epidural, bajo el hueso, siguiendo las líneas planeadas de la craneotomía. Usando un craneotomo y Sierra sagital, la craneotomía suboccipito-temporopterional se lleva a cabo (16,18,23,34). Al realizar la craneotomía es importante dejar una barra para estabilizar la articulación temporomandibular en la región temporal, siguiendo la línea temporal superficial, logrando de ésta forma un mayor soporte durante la reconstrucción (Figura 5).

**e) MASTOIDECTOMIA:**

Para realizar la mastoidectomía es necesario identificar hacia anterior el Conducto Auditivo externo, junto con la espina suprameatal o de Henle, la línea temporal superficial y la



**FIGURA 5.** Representación esquemática de la craneotomía y mastoidectomía, demostrando la barra estabilizadora y la extensión hacia la región orbitocigomática.

punta de la Mastoides.

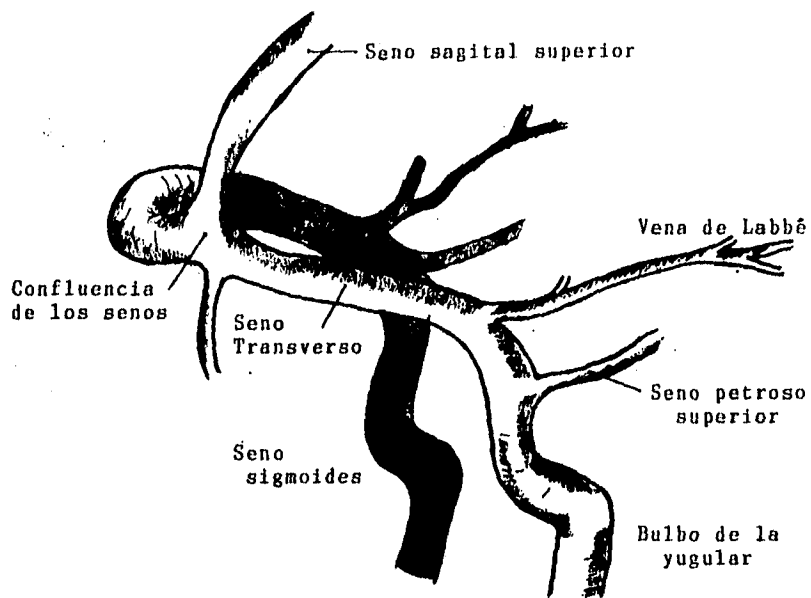
La primera línea de fresado se lleva a cabo a nivel de la línea temporal superficial, representando el punto debajo del cual se encuentra la dura de la fosa media. La segunda línea de fresado se hace perpendicular a la primera inmediatamente posterior a la pared posterior del conducto auditivo externo. Estas dos líneas de fresado forman un área triangular delimitando la corteza mastoidea por remover. La ausencia de estructuras importantes en la corteza permite una remoción rápida y segura de éste hueso empleando para ello la fresa y el irrigador succión más grande. En la unión de las dos líneas de fresado se localiza el ángulo supramental de Macewen, encontrándose profundo a éste el antro mastoideo y la posición del conducto semicircular horizontal. Debe completarse una exenteración cortical amplia antes de penetrar en el antro. Cuando se ha realizado una remoción adecuada de la corteza mastoidea la cavidad tendrá forma arriñonada.

Posteriormente se procede a exponer la lámina dural de la fosa Media (Tegmen), fresando en la corteza del área de la línea temporal hasta que cambie de color el hueso indicando que la dura ha sido alcanzada, éste adelgazamiento se lleva a cabo con fresa diamantada. En seguida se identifica el seno sigmoides fresando en la porción posterior de la cavidad, apareciendo como una coloración azulada del hueso suprayacente. Una vez que el seno sigmoides se ha localizado, el área entre el seno

sigmoides y la lámina de la fosa media (ángulo sinodural) es exenterado de sus celdillas aéreas para localizar la posición del seno petroso superior (Figura 6).

El antro mastoideo se encuentra en un plano profundo posterior a la espina de Henle. El Septum de Köerner se encuentra profundo a la corteza mastoidea y representa una pared de hueso sólido que separa las celdillas de la corteza mastoidea más superficiales (escamosas) de las celdillas más profundas (petrosas), ésta estructura puede ser confundida con el hueso duro del laberinto. Después de que se penetre el Septum de Köerner, el antro se visualiza como una cavidad aérea muy grande, en la que en el fondo se encuentra el Conducto semicircular Horizontal, a partir del cual se puede llevar a cabo la exposición de la fosita incudis, hacia anterior y superior, y la rodilla externa del facial, medial e inferiormente.

Inferior al Conducto semicircular posterior, la lámina dural de la fosa posterior se encuentra sobre el saco endolinfático. Inferior a ésta área el hueso de la punta de la mastoidea puede ser adelgazado exponiendo la ranura digástrica, punto de referencia para localizar el Nervio facial en su porción mastoidea. Mediante el adelgazamiento del Conducto auditivo externo se localiza el nervio facial inferior al Conducto semicircular Horizontal, lo cual se logra con fresa cortante y/o pulidora e irrigación profusa. Los vasos sanguíneos y la



**FIGURA 6.** Sistema de drenaje venoso cerebral.

cubierta del Nervio le dan una coloración rosada. La cubierta del nervio facial puede seguirse inferiormente hacia la punta de la mastoides, para que de ésta manera quede bien delineado desde la rodilla externa al foramen estilomastoideo preservando de ésta forma su integridad (15,23,25).

Una vez completada la mastoidectomía simple (Figura 7) se puede proceder de diversas maneras según sea el caso:

#### **f) VARIANTES QUIRURGICAS**

La selección de la ruta quirúrgica más adecuada va a depender de diversos factores como lo son: localización tamaño y relación de la lesión con estructuras importantes; destreza del neuro-otólogo y del neurocirujano para aprovechar el máximo de exposición quirúrgica; características estructurales propias de la región quirúrgica como lo son la forma y tamaño del seno sigmoides, el espacio dural disponible en el área presigmoidea; grado de retracción cerebral; y ciertas condiciones del paciente como lo es una audición útil así como el involucro de otros pares craneales (7,18).

#### **ABORDAJE RETROLABERINTICO:**

Esta variante permite abordar lesiones de la región petroclival logrando una resección del hueso petroso con preservación de la audición, por lo que se emplea en casos de

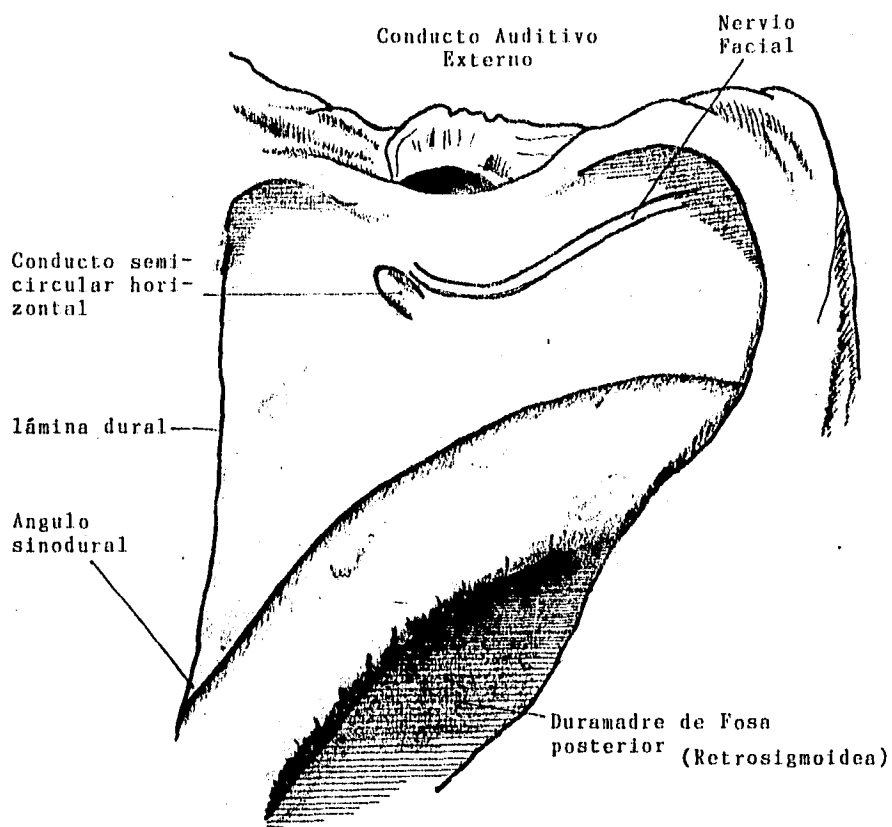


FIGURA 7. Cavidad de mastoidectomía.

"audición útil".

Una vez realizada la cavidad de mastoidectomía simple y que el conducto semicircular horizontal es parcialmente expuesto, éste es seguido posteriormente através de las celdillas mastoideas restantes. La exposición de la superficie inferior del conducto semicircular lateral es innecesaria además de que existe el riesgo de dañar la rodilla externa del facial. El conducto semicircular posterior corre paralelo a la lámina de la fosa posterior y es perpendicular al conducto semicircular horizontal; el extremo ampular de éste conducto se encuentra medial a la rodilla del Nervio facial y el extremo no ampular se dirige hacia la unión con el conducto semicircular superior (crus común). El conducto semicircular superior ésta orientado perpendicular al conducto semicircular horizontal; su extremo no ampular se une con el conducto semicircular posterior en la crus común.

El conducto semicircular superior y el posterior son esqueletonizados mediante fresado tan anteriormente como es posible, através de las celdillas aéreas supralaberínticas y el ángulo sólido, siendo preservado el saco endolinfático. La disección hacia medial en la región del ángulo sinodural expone el "seno petroso superior", el cual representa el borde posterosuperior del Hueso Temporal (lugar donde se une la fosa media con la fosa posterior y se encuentra una inserción de la tienda del cerebelo), siendo ésta región un punto clave en



este abordaje, motivo por el cual se denomina "abordaje transpetroso" (6,7,39).

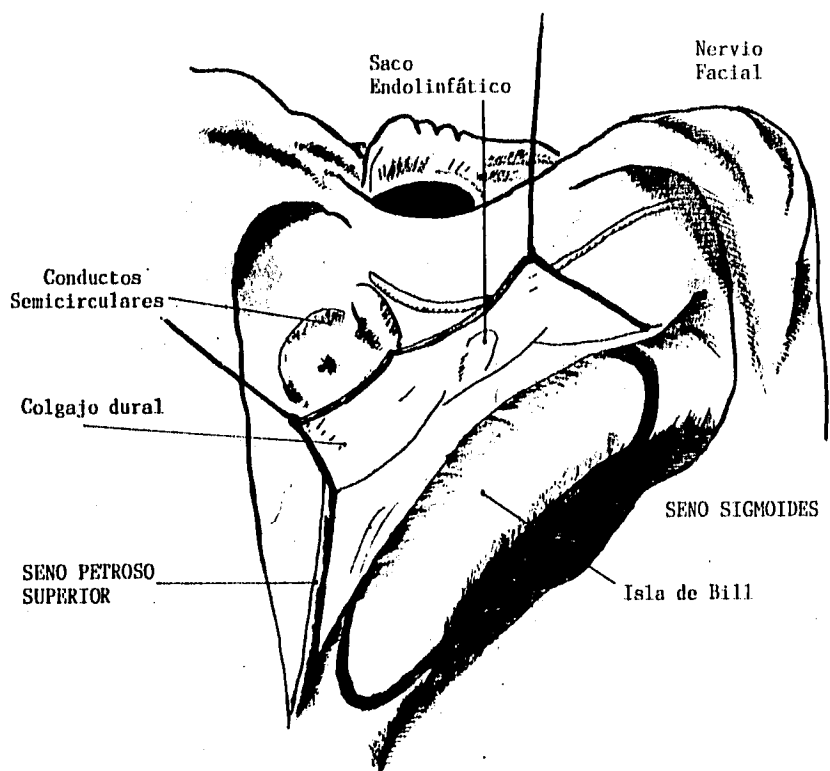
Posteriormente se procede a eskeletonizar el seno sigmoides retirandole la delgada cubierta ósea previamente dejada, con excepción de un pequeño fragmento denominando "isla de Bill" que sirve de protección al seno sigmoides durante el resto del procedimiento (figura 8).

#### **ABORDAJE TRANSLABERINTICO MODIFICADO:**

Con este abordaje se obtiene una exposición quirúrgica mayor que con el retrolaberintico, intentando preservar la función coclear.

Este abordaje fué ideado en base a la observación de que en algunas ocasiones se llegaba a presentar trauma quirúrgico de los conducto semicirculares durante la cirugía de oído, perdiéndose en ocasiones la función vestibular pero sin repercusión o poca repercusión en la función coclear (9,10,19,26).

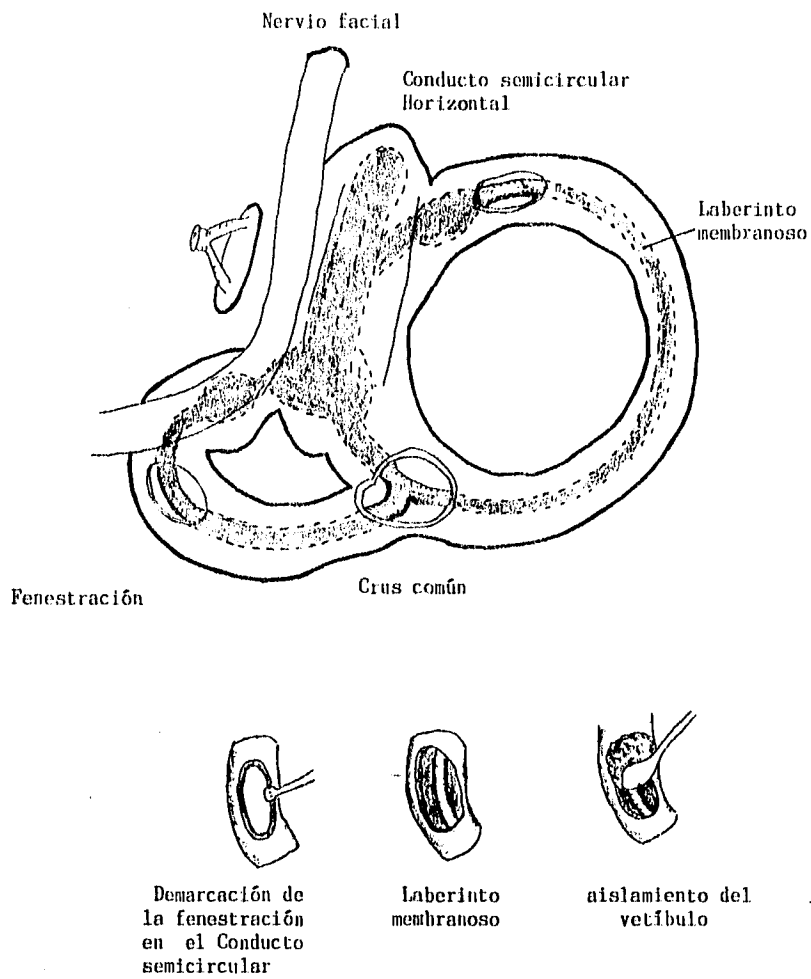
Como en los casos anteriores primero se realiza una Mastoidectomía simple, eskeletonizando el seno sigmoides inferiormente hacia el bulbo de la yugular. El área presigmoidea y el área de la dura de la fosa media son expuestas cuidadosamente. Utilizando el conducto semicircular horizontal



**FIGURA 8.** Abordaje retrolaberíntico presigmoideo. Se demuestra la "isla de Bill" y el levantamiento del colgajo dural junto con el saco endolinfático sin lesionarlo.

como marca inicial se delimitan los conductos semicircular superior y posterior.

Para remover un canal semicircular con preservación de la audición se requiere que el laberinto membranoso no sea alterado, sobre todo en su porción vestibular lograndose ello mediante el aislamiento de dicha región. Tanto el extremo ampular como el no ampular del conducto semicircular deben ser aislados de su comunicación con el vestibulo. Una pequeña fenestración (2mm x 3mm) es creada en el extremo ampular del conducto semicircular superior y posterior dejando intacto el canal membranoso. Además se realiza una pequeña fenestración en la cruz común la cual es más laboriosa debido a su orientación anatómica. Si el espacio es limitado, el extremo no ampular de estos conductos pueden ser aislados separadamente distal a la cruz común. El canal membranoso endolinfático es entonces identificado. Los conductos semicirculares son aislados del vestibulo por compresión de la membrana endolinfática y oclusión de la apertura ósea del conducto con polvo de hueso solidificado con fibrina o bien una mezcla de hueso en polvo y cera para hueso (figura 9). El hueso distal y el canal semicircular membranoso desconectado puede ser ahora removidos, así como la porción posterior del Conducto auditivo interno, exponiendo la dura de la fosa posterior alrededor del poro acústico (18,22). (hay que hacer hincapié en que ésta no es una vía para exponer el conducto auditivo interno en toda su longitud).

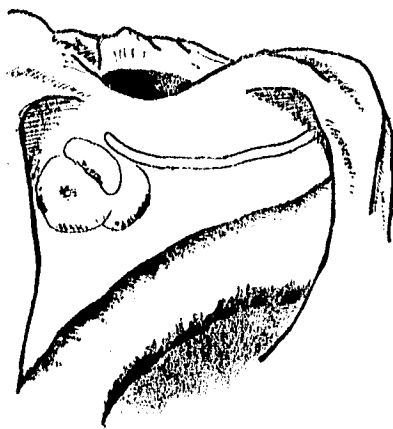


**FIGURA 9.** Sitios de fenestración en los conductos semicirculares para aislar el vestibulo y poder llevar a cabo la laberintectomía parcial.

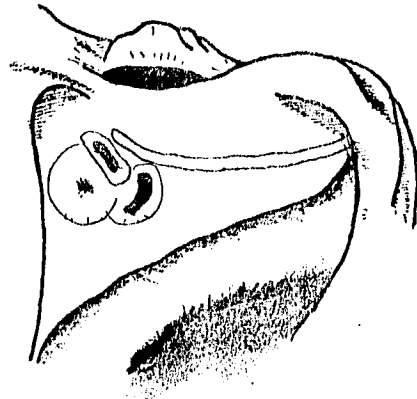
#### **ABORDAJE TRANSLABERINTICO:**

Esta variante tiene la ventaja de que se obtiene una mayor exposición debido a una mayor resección del hueso petroso, pero con sacrificio de la audición.

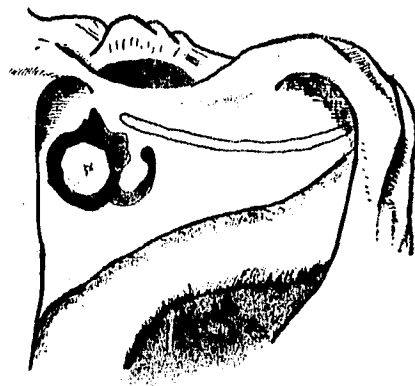
El abordaje se realiza como se describió anteriormente, pero los tres conductos semicirculares son removidos completamente y el conducto auditivo interno es completamente esqueletonizado (7). Para lograr esto se fresa el hueso laberíntico identificando los conductos semicirculares (se recomienda que la exposición y la apertura de los conductos se realice en forma sistematizada y ordenada para nunca perder la orientación que debe tener el cirujano y realizar exposiciones completas). Superiormente, el conducto semicircular superior se arquea en dirección posteromedial, debajo de la lámina de la fosa media. Este conducto se delinea hacia posterior y medialmente hasta su unión con el conducto semicircular posterior, en la cruz común. El conducto semicircular posterior es seguido hacia inferior y anterior, debajo de la porción descendente del Nervio facial. En seguida se abren ampliamente todos los conductos semicirculares hasta llegar al vestíbulo, retirando el tejido blando dentro de ellos (figura 10). Posteriormente se procede a penetrar en el conducto auditivo interno, recordando que la pared medial del vestíbulo representa la pared lateral del fondo del Conducto auditivo interno, por lo que la mínima remoción de hueso sobre la pared medial del vestíbulo expondrá el conducto auditivo interno, hacia posterior en la dura de



Demarcación de los  
conductos semicirculares



Apertura de los  
conductos semicirculares



Apertura del vestíbulo

FIGURA 10. Etapas de la laberintectomía.

la fosa posterior, la dirección del conducto auditivo interno hacia el poro acústico es más profundo, por lo que la remoción del hueso en ésta región es más difícil (25).

Hacia posterior en el ángulo sinodural, se verá el revestimiento azul del seno petroso superior, en su camino a lo largo del borde posterosuperior del hueso temporal, desde el vértice hasta la entrada en el seno transversal. La parte distal terminal del Nervio vestibular superior en el vestíbulo y la barra de Bill son referencias para identificar el Nervio facial. Posteriormente se remueve todo el hueso sobre el seno sigmoideo y, si es necesario sobre el bulbo de la yugular (5,7,39).

#### **ABORDAJE TRANSCOCLEAR:**

Este abordaje es utilizado para lesiones que requieren una exposición mayor, sobre todo en lesiones ventrales al tallo cerebral y en el que la audición no sea un parámetro a considerar. Está indicado en patología petroclival anteromedial al conducto auditivo interno y anterior al tallo cerebral (39).

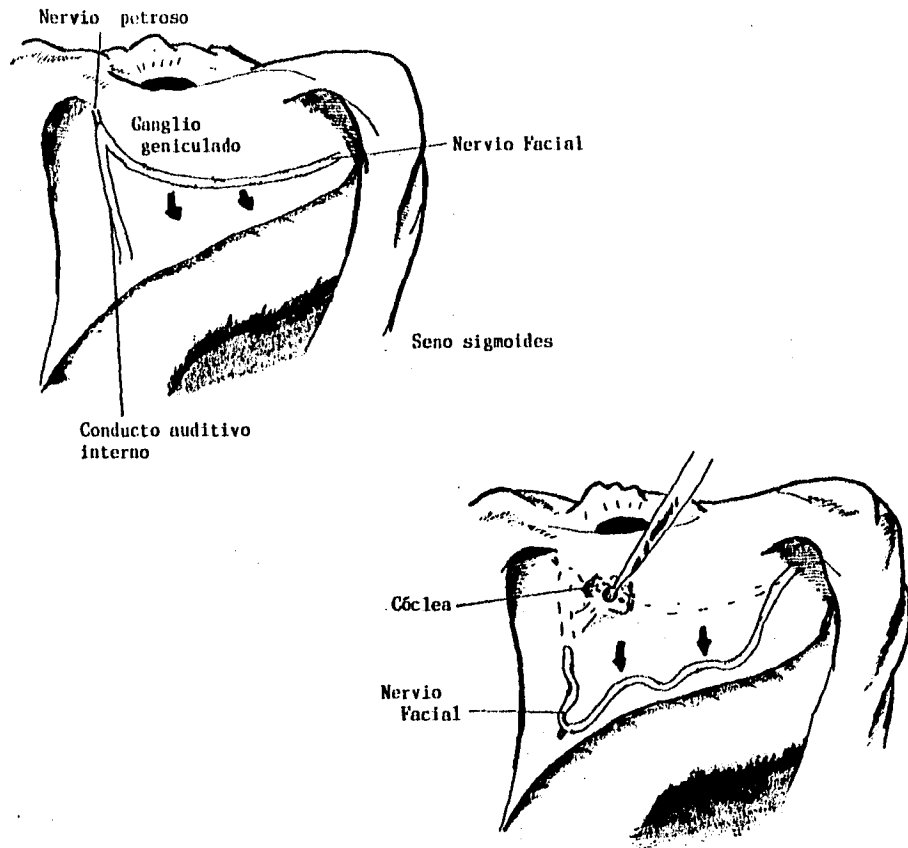
Se realiza una mastoidectomía simple y un abordaje translaberíntico como el descrito previamente. El Nervio facial es esqueletonizado desde el agujero estilomastoideo hasta el fondo del conducto auditivo interno; la delgada lámina ósea dejada sobre el nervio facial debe ser cuidadosamente removida

con especial cuidado en la región del ganglio geniculado y el segmento laberíntico. El Nervio petroso superficial mayor es expuesto y seccionada. Una vez que el Nervio facial es liberado puede ser transpuesto posteriormente. El conducto auditivo interno es removido. La dura de la pared anterior del conducto auditivo interno es diseccionada y todo el contenido de dicho conducto junto con su dura son rechazados posteriormente. El fresado se continua con remoción del remenente del canal de falopio, la cóclea y la pared anterior del conducto auditivo interno (figura 11). El bulbo de la yugular es expuesto por remoción de hueso que separa la arteria carótida Interna de la base del cráneo, esto se hace cuidadosamente para evitar dañar los nervios craneales IX, X y XI. La pared ósea de la carótida es removida y el hueso medial a la carótida también es removido, exponiendo de éste modo la dura de la punta del peñasco. Si no es necesaria la exposición de la carótida, una delgada lámina ósea se deja sobre ésta arteria (7,25,31,39).

**g) APERTURA DE LA DURA:**

Elevando los colgajos de la cranetomía se expone una superficie dural grande. La apertura dural tiene tres ramas: La primera rama es la presigmoidea que se extiende del bulbo de la yugular al seno petroso superior. la segunda rama se extiende superiormente a lo largo del lóbulo temporal posterior y puede cruzar la vena de Labbé. La tercera rama es perpendicular a la primera y segunda , extendiendose anteriormente debajo





**FIGURA 11.** Abordaje transcoclear. Transposición del Nervio Facial para poder llevar a cabo el fresado a través de la cóclea y así obtener una mayor exposición.

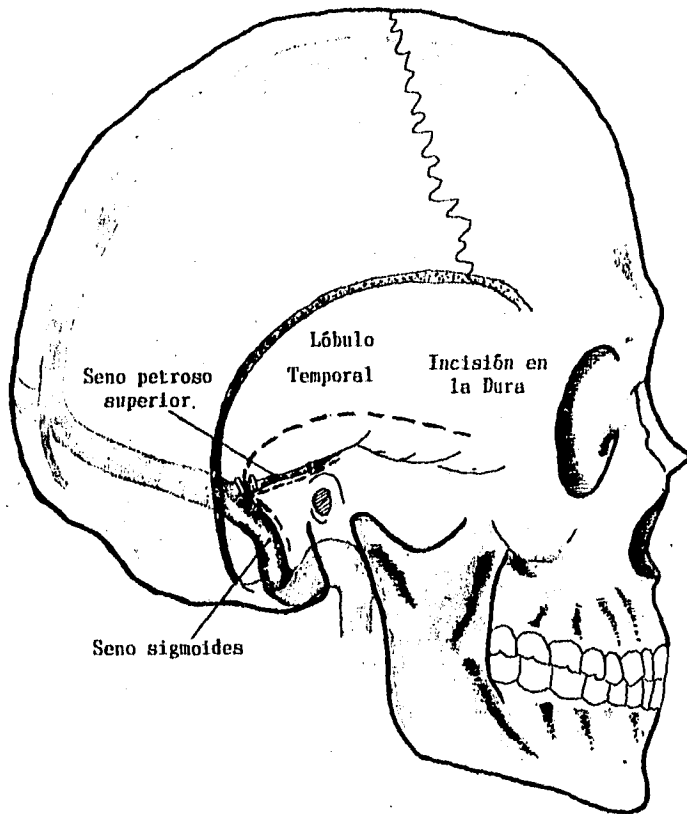
del lóbulo temporal. Por lo tanto la dura se incide sobre el lóbulo temporal desde el límite anterior de la craneotomía extendiéndose posteriormente al menos 1 cm debajo de donde el seno petroso superior entra al seno sigmoides (figura 12). Se debe realizar con cuidado evitando dañar una vena de Labbé baja; dicha vena se encuentra adherida a la dura Temporal o Tentorio.

El seno sigmoides puede ser sacrificado (figura 13) siempre y cuando se pueda verificar por Angiografía que el seno sagital drena mayormente en el seno sigmoides contralateral, que la confluencia de estos senos está presente, y que al ocluirlo durante el procedimiento no aumenta la presión arriba de 10 mm de agua dentro del mismo (36).

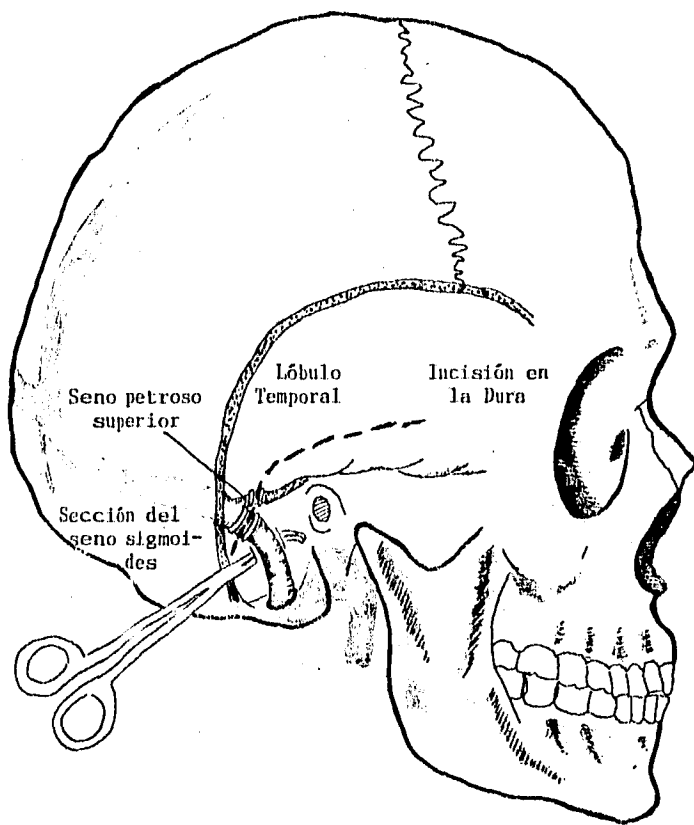
Después de la división del seno petroso superior, el tentorio es incidido posterior al nervio troclear, a lo largo del borde petroso. Si es necesario la vena de Labbé puede ser parcialmente movilizada mediante disección en la superficie cortical (2,7,23,37).

#### **h) RESECCION DE LA LESION:**

El lóbulo temporal es gentilmente retraído mediante retractores maleables colocados debajo del tentorio para proteger la superficie cortical. Los tumores o lesiones vasculares pueden ser resecaados o clipados entre cada par craneal adyacente cuidadosamente mediante técnicas microquirúrgicas y el empleo de succión, laser de Dioxido de carbono, aspirador ultrasónico,



**FIGURA 12.** Incisiones a través de la dura. La incisión se realiza en la región presigmoidea respetando el seno sigmoideo; únicamente se secciona el seno petroso superior y la tienda del cerebelo.



**FIGURA 13.** Incisiones a través de la dura en caso de que el seno sigmoideo sea sacrificado.

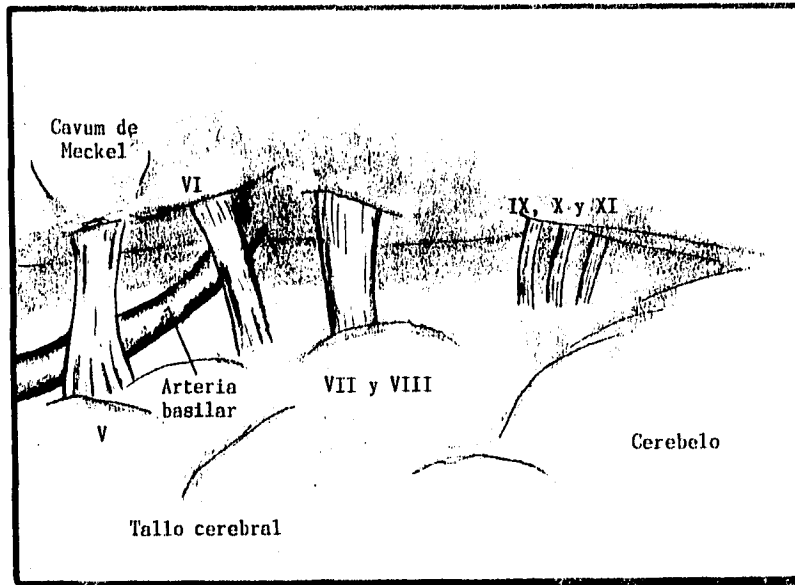
y/o bipolar (figura 14) (2,7,23,37).

**i) RECONSTRUCCION:**

Para cerrar la dura temporal y occipital son reaproximadas. Tejido adiposo abdominal, músculo temporal, gelatina de fibrina, y/o cera para hueso son utilizadas para sellar y obliterar el defecto. Si la dura está afectada por el tumor y es reseca, se repara con un parche de fascia lata. Si cualquier nervio craneal o arteria es dañada, la reconstrucción es inmediatamente llevada a cabo por medio de reanastomosis o interposición de injerto. La craneotomía y osteotomía orbitocigomática son reaproximadas y fijadas con sutura de alambre. Los colgajos de músculo temporal y esplenio son reaproximados. La incisión es cerrada utilizando un drenaje subgaleal durante 1-2 días (7,10,23,34,35).

**j) CUIDADOS POSTOPERATORIOS:**

Inmediatamente después de la cirugía el paciente es vigilado en una unidad de cuidados intensivos hasta que el estado neurológico y pulmonar son estables. Los antibióticos de amplio espectro se continúan por lo menos durante el tiempo en el que se tiene el catéter intratecal. Se da terapia con esteroides inmediatamente después de la cirugía retirándolos dentro de 2 a 3 días. La ambulación se lleva a cabo tan pronto como es posible, pero puede ser retardada si el paciente tiene un drenaje



**FIGURA 14.** Exposición obtenida mediante el abordaje transpetroso

lumbar. Se utilizan bajas dosis de heparina subcutánea en el postoperatorio como profilaxis contra la tromboflebitis en pacientes obesos hasta que el paciente pueda deambular. El drenaje lumbar es generalmente mantenido durante 3 días después de la cirugía para disminuir la incidencia de fistula de Líquido Cefalorraquídeo. Al paciente se le ofrece dieta tan pronto como es posible. En ocasiones es necesario el uso de traqueostomía y gastrostomía (7,34,35).

## RESULTADOS

De Marzo de 1993 a Mayo de 1995 se operaron 22 pacientes mediante abordaje transpetroso en el Hospital de Especialidades Centro Médico Nacional siglo XXI, de los cuales 16 pacientes (72.7%) eran femeninos y 6 pacientes (27.3%) masculinos con un rango de edad de 20 a 81 años y un promedio de 45 años (tabla 1).

De los 22 casos operados 10 tuvieron el diagnóstico de Meningioma petroclival, 3 cordoma de clivus, 3 tumor epidermoide, 2 Neurinoma del Trigémino, 1 displasia fibrosa temporo-occipital, 1 carcinoma adenoideo de células pequeñas, 1 tumor del Glomus carotídeo, y 1 caso de aneurisma de la arteria basilar. En los tumores se obtuvo el diámetro mayor de la lesión, el cual varió entre 1.5 y 14 cm. con una media de 6.25 cm. (tabla 1).

Estas lesiones tuvieron un inicio insidioso, salvo en dos casos en los que la sintomatología se presentó de manera súbita (uno de ellos fué el caso de aneurisma de la arteria basilar que se manifestó como hemorragia subaracnoidea). El síntoma dominante que más frecuentemente se presentó fué la cefalea (7 casos) (la mayoría de los cuales estuvieron relacionados con hidrocefalia), seguida de 3 casos con parálisis facial aunada con hipoacusia ó anacusia (tabla 1 y 2).

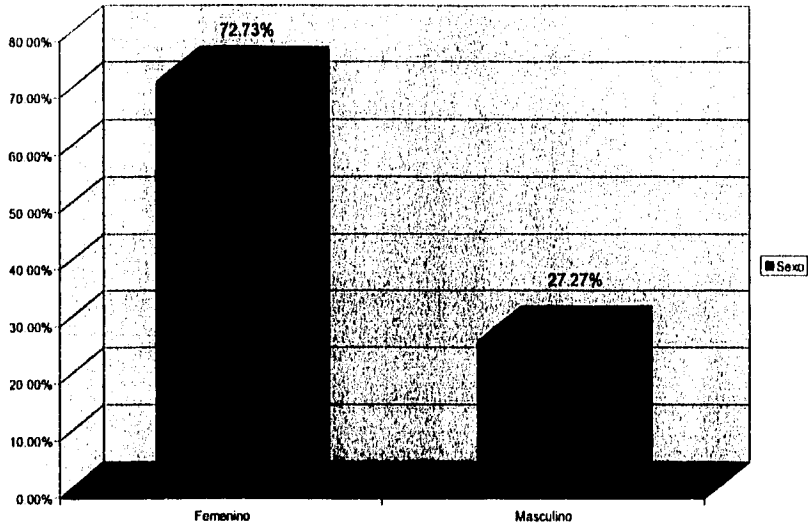
Dentro de las manifestaciones en el campo otorrinolaringológico se presentaron las siguientes: Alteraciones



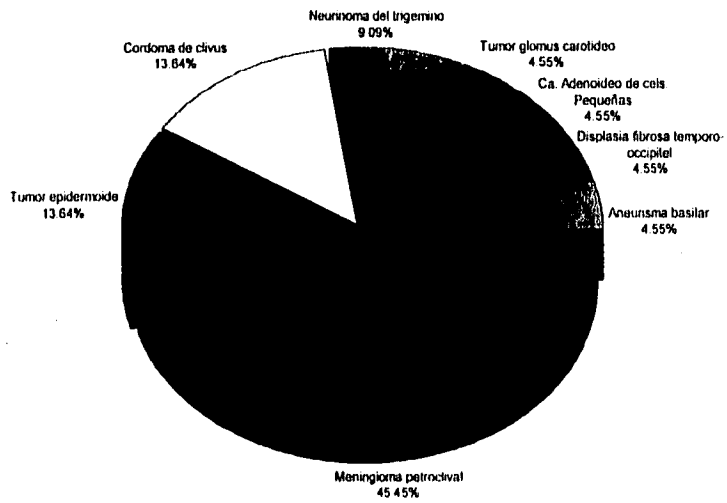
Tabla 1. Características del paciente y diagnóstico.

CASO	EDAD	SEXO	DIAGNÓSTICO	DIÁMETRO LESIÓN	TIEMPO DE EVOLUCIÓN (MESES)
1	40	F	Tumor glomus carotideo	5	12
2	37	F	Aneurisma basilar	3	0.5
3	56	F	Ca. Adenoideo de cels. Pequeñas	6	1
4	38	F	Meningioma petroclival	4	12
5	54	M	Tumor epidenoide	14	12
6	81	F	Neurinoma del trigemino	11	240
7	45	F	Meningioma petroclival	6	12
8	55	F	Meningioma petroclival	5	12
9	42	F	Meningioma petroclival	5	11
10	61	M	Meningioma petroclival	5	18
11	28	F	Tumor epidenoide	5	24
12	57	F	Meningioma petroclival y seno cavernoso	5	18
13	53	F	Meningioma petroclival	5	12
14	55	F	Meningioma petroclival	1.5	6
15	44	F	Meningioma petroclival y foramen magno	6	60
16	61	M	Meningioma petroclival y adenoma de hipofisis	5	12
17	31	M	Tumor epidenoide	5	5
18	26	F	Neurinoma del trigemino	11	18
19	20	M	Displasia fibrosa temporo-occipital	6	60
20	56	F	Cordoma de clivus	6	14
21	31	M	Cordoma de clivus	12	6
22	26	F	Cordoma de clivus	6	8

DISTRIBUCIÓN POR SEXO.

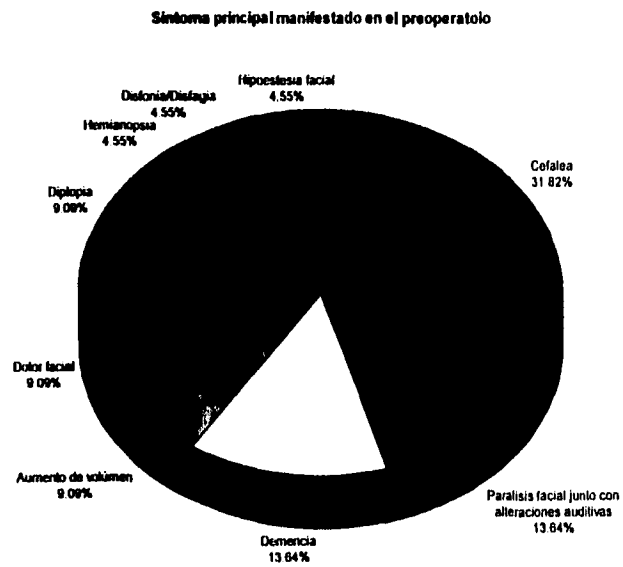


DIAGNÓSTICO PATOLÓGICO



**Tabla 2. Síntoma principal manifestado en el preoperatorio.**

Síntoma Dominante	Pacientes	%
Cefalea	7	31.82 %
Parálisis facial junto con alteraciones auditivas	3	13.64 %
Demencia	3	13.64 %
Aumento de volumen	2	9.09 %
Dolor facial	2	9.09 %
Diplopia	2	9.09 %
Hemianopsia	1	4.55 %
Disfonía/Disfagia	1	4.55 %
Hipoestesia facial	1	4.55 %
<b>Total:</b>	<b>22</b>	<b>100.00%</b>



auditivas en 12 casos (54.5%), Hipoestesia facial 12 casos (54.5%), alteraciones vestibulares en 9 casos (40.9%), Parálisis facial 6 casos (27.8%), Disfagia y Disfonía con 3 casos (13.6%) cada uno, y un caso con alteración en la olfacción (4.5%) (tabla 3). El estado de la audición preoperatoria, el cual es un punto de suma importancia en la variante del abordaje, fué: 10 pacientes con Audición normal(45.5%), 8 pacientes con Hipoacusia de superficial a moderada (36.4%), 2 casos de Hipoacusia severa (9.09%), y dos casos con anacusia (9.09%) (tabla 4).

Los días de hospitalización efectiva (apartir del día de la cirugía hasta el día de egreso del hospital) fueron entre 9 y 55 días, con un promedio de estancia hospitalaria efectiva de 17 días. La estancia en la Unidad de Cuidados Intensivos fué en promedio de 2.1 días.

En 20 pacientes (90.9%) se realizó la variante presigmoidea-retrolabérintica, y en 2 casos (9.09%) se realizó la variante translabérintica debido a las condiciones de la audición preoperatoria. En 7 casos (31.8%) hubo la necesidad de combinar el abordaje transpetroso junto con algún otro tipo de abordaje en otro tiempo quirúrgico (tabla 5). Del total de las lesiones tumorales (22 casos) los porcentajes de resección de las mismas obtenidos con éste abordaje fueron los siguientes: 10 casos con un porcentaje de resección del 100%, 3 casos con 90%, 3 casos con 80%, 4 casos con 70%, y un caso con un 60% (tabla 6).

Tabla 3. Afección en el campo otorrinolaringológico en la etapa preoperatoria.

Manifestación	Nº de Casos	%
Alteraciones auditivas	12	54.54%
Hipoestesia facial	12	54.54%
Alteraciones vestibulares	9	40.90%
Parálisis facial	6	27.27%
Disfagia	3	13.63%
Disfonía	3	13.63%
Alteraciones de la olfacción	1	4.54%

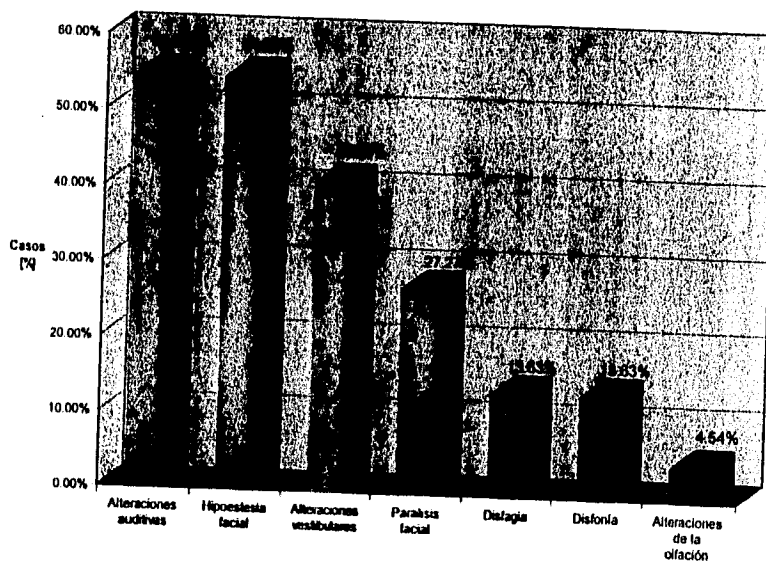


Tabla 4. Grado de afección auditiva en el preoperatorio.

ESTADO AUDITIVO	PACIENTES	%
Audición normal	10	45.45
Hipoacusia leve a moderada	8	36.36
Hipoacusia severa	2	9.09
Anacusia	2	9.09
TOTAL:	22	100

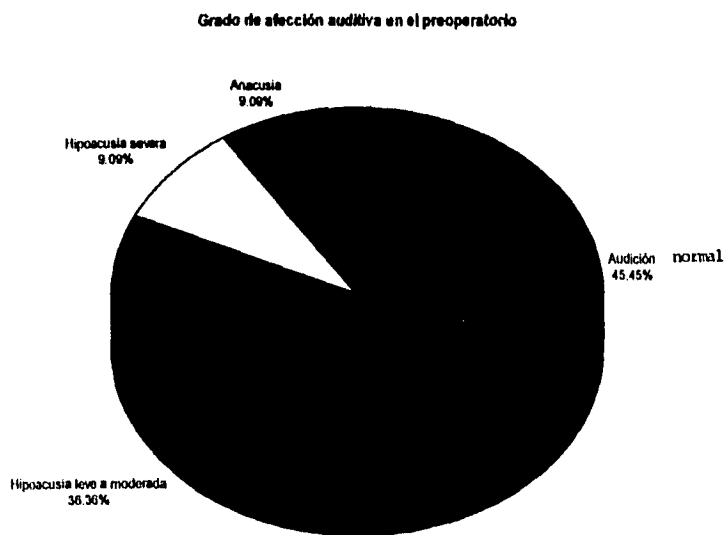


Tabla 5. Técnica quirúrgica empleada.

Abordaje Transpetroso:	Presigmoideo - retrolabirintido:	20	90.9 %
	Translaberintico:	2	9.09 %
	<b>Total:</b>	<b>22</b>	<b>100 %</b>

Abordaje Combinado : (Transpetroso + otro)	Transfacial :	1
	Infratemporal:	1
	Intratemporal + Transtemporal:	1
	Frontal extendido + transoral :	1
	Lateral extremo :	3

Técnica quirúrgica empleada

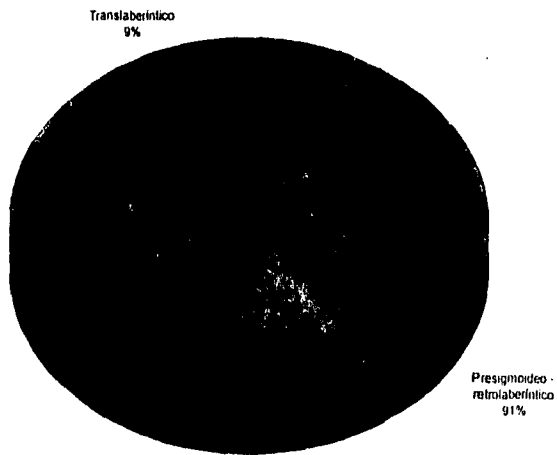
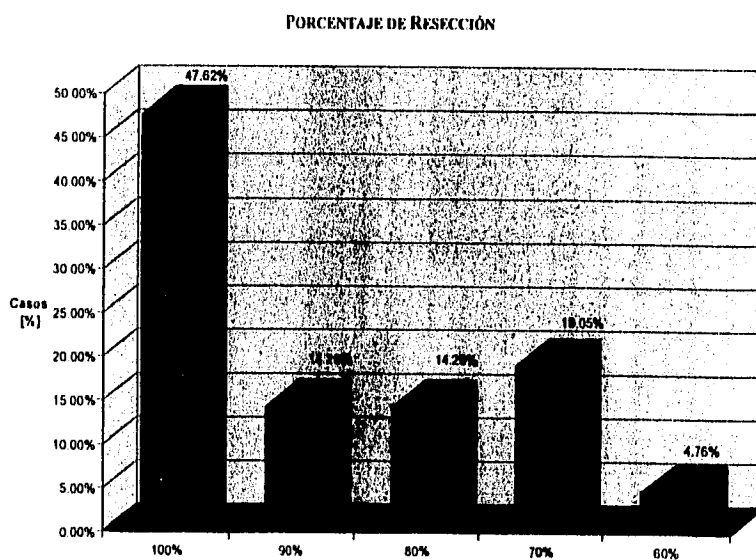


Tabla 6. Porcentaje de resección de la tumoración con el abordaje transpetroso.

Resección	Casos	%
100%	10	47.62%
90%	3	14.29%
80%	3	14.29%
70%	4	19.05%
60%	1	4.76%
<b>Total:</b>	<b>21</b>	<b>100.00%</b>

\* En base a 21 tumoraciones. No se tomó en cuenta un caso de Aneurisma.





En 15 pacientes (68.2%) se presentaron síntomas postquirúrgicos agregados siendo el más frecuentemente reoportado la Diplopia con 8 casos, en 4 de los cuales el problema fué transitorio (tabla 7). El estado auditivo reportó un caso de hipoacusia severa prequirúrgica que pasó a Anacusia después del procedimiento quirúrgico y un caso de Hipoacusia moderada prequirúrgica que se transformó en hipoacusia severa en el postoperatorio. En el resto de los pacientes con audición útil no se manifestó ningún cambio ó estos fueron mínimos con respecto a la audición preoperatoria.

Después del procedimiento quirúrgico existió mejoría de los síntomas en 18 pacientes (81.8%) siendo la cefalea el síntoma que más comunmente mejoró después del procedimiento quirúrgico (tabla 8).

Las complicaciones que se presentaron en ésta serie en orden de frecuencia fueron las siguientes: 5 casos de lesión a nervios craneales (dos casos al VI, uno al V, uno al X y otro caso de lesión al XI nervio craneal), 4 casos de edema cerebral postoperatorio (que se manejo medicamente), 3 pacientes con fistula de Líquido cefaloarraquídeo (manejados con tratamiento conservador), 2 pacientes presentaron alteraciones metabólicas postoperatorias, 2 casos de Defunción (ambos se sometieron a necropsia obteniendose los siguientes diagnosticos: un caso por tromboembolia pulmonar y otro por infarto masivo del tallo cerebral), 1 paciente presentó infarto de los colgajos de la

**Tabla 3. Sintomatología agregada después del tratamiento quirúrgico.**

Manifestación.	Nº de casos	%
Diplopia	8	36.36%
Alteraciones del III nervio	6	27.27%
Lesión del III nervio	2	9.09%
Disfagia	2	9.09%
Disfonía	1	4.55%
Anacusia	1	4.55%
Aumento de Hemiparesia	1	4.55%
Lesión del XII nervio	1	4.55%

- en 4 casos la diplopia fue transitoria

**SINTOMATOLOGÍA AGREGADA.**

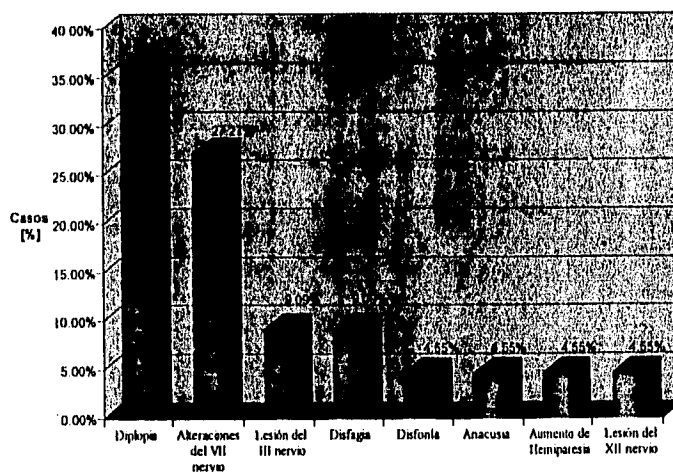
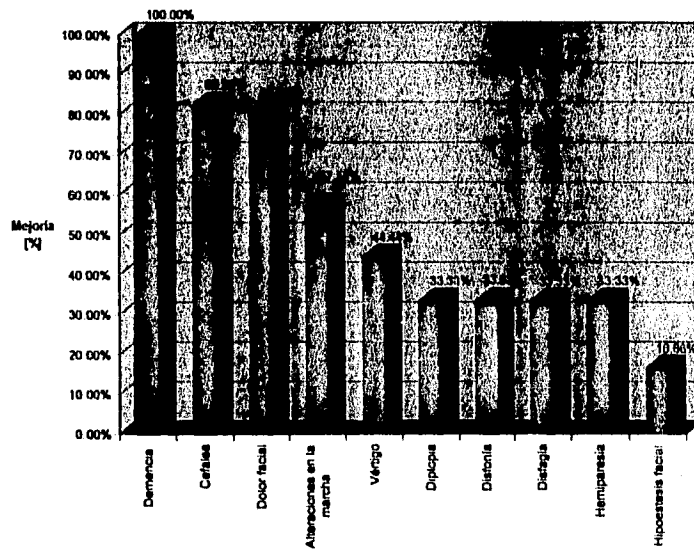


Tabla 8. Sintomatología antes de la cirugía y su mejoría después del tratamiento quirúrgico.

Sintomatología	N° de casos PREQx	N° de casos con mejoría POSTQx	%
Demencia	4	4	100.00%
Cefalea	17	14	82.35%
Dolor facial	5	4	80.00%
Alteraciones en la marcha	7	4	57.14%
Vértigo	9	4	44.44%
Diplopia	6	2	33.33%
Disfonia	3	1	33.33%
Disfagia	3	1	33.33%
Hemiparesia	3	1	33.33%
Hipoestesia facial	12	2	16.66%

\*Solo se tomó en cuenta los síntomas que presentaron mejoría después del tratamiento quirúrgico.

SINTOMA



piel, y 1 se reportó un caso de epididimitis ventricular (tabla 9).

De los 22 pacientes sólo en 4 casos se requirió traqueostomía por intubación prolongada.

Es indudable que el aspecto más importante en éste tipo de series es el evaluar la calidad de vida de los pacientes; al respecto la repercusión de las actividades cotidianas fué valorada en base a la escala de Karnofsky, tanto en la etapa prequirúrgica como en la etapa postquirúrgica, existiendo una notable mejoría en la calidad de vida después del tratamiento quirúrgico, ya que antes de la cirugía de los 22 pacientes solamente 5 (22.72%) tenían una puntuación igual ó mayor a 80, y después del procedimiento quirúrgico 11 pacientes (50%) alcanzaron ésta puntuación, además de que el resto de los pacientes se encontraron entre 50 y 70 puntos en el postoperatorio (tabla 10).

Tabla 9. Complicaciones presentadas después del procedimiento quirúrgico.

Complicaciones	Casos	%
Sección de nervios craneales	5	22.72%
Edema cerebral	4	18.18%
Fistula del LCR	3	13.63%
Alteraciones metabólicas	2	9.09%
Defunción	2	9.09%
Epididimitis ventricular	1	4.54%

COMPLICACIONES

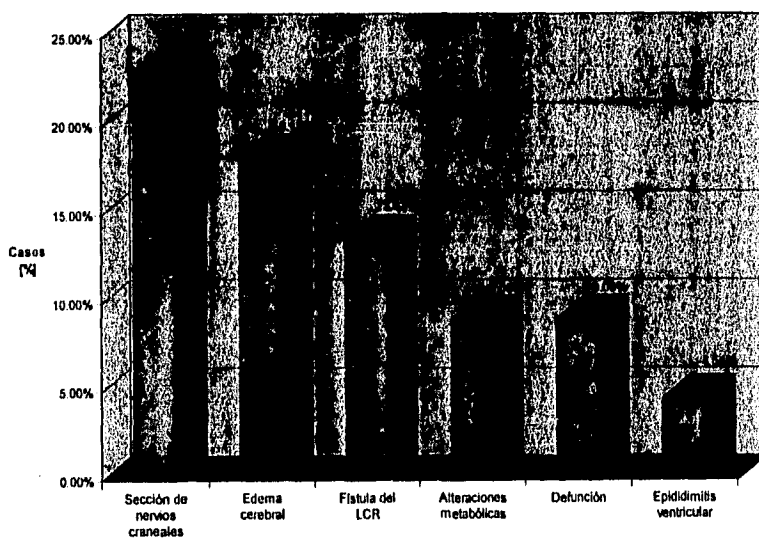
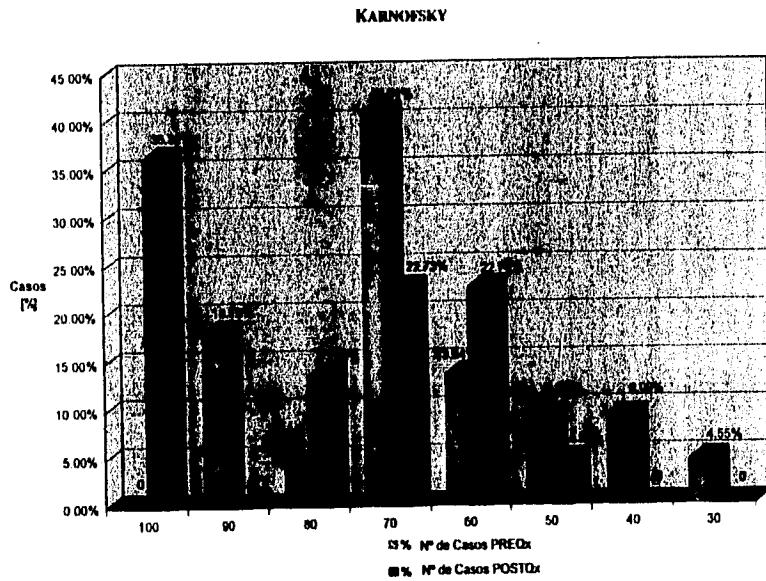


Tabla 10. Repercusión en las actividades cotidianas antes y después del procedimiento quirúrgico.

KARNOFSKY	PREO <sub>x</sub>		POSTO <sub>x</sub>	
	Nº DE CASOS	%	Nº DE CASOS	%
100	0	-	8	36.36 %
90	4	18.18 %	0	-
80	1	4.54 %	3	13.63 %
70	9	40.90 %	5	22.72 %
60	3	13.63 %	5	22.72 %
50	2	9.09 %	1	4.54 %
40	2	9.09 %	0	-
30	1	4.54 %	0	-
<b>Total:</b>	<b>22</b>	<b>100 %</b>	<b>22</b>	<b>100 %</b>



## DISCUSION

Los tumores de gran extensión en la fosa posterior eran considerados inoperables en el pasado. El manejo de éstas lesiones, grandes y complicadas, ha sido posible debido a la participación interdisciplinaria de numerosos especialistas. Gardner, Robertson y sus colegas han enfatizado la importancia de cooperación entre el otorrinolaringólogo y el neurocirujano (1). Por otra parte los avances tecnológicos y el diagnóstico oportuno han hecho de la cirugía el tratamiento de elección.

La historia natural de la mayoría de las lesiones petroclivales es lenta, pero con un incesante crecimiento, por lo cual si no son tratadas llevan a un desenlace fatal. Esta evolución lenta y silenciosa fué evidente en nuestra serie, ya que de los 21 tumores, 20 tuvieron un inicio insidioso, y salvo un caso (tumor epidermoide) se manifestó con sintomatología de manera súbita. Por consiguiente los tumores localizados en ésta área usualmente tienen un tamaño considerable al momento que se hace el diagnóstico, y consecuentemente las relaciones entre el tumor y las estructuras neurovasculares a su alrededor son extremadamente complejas, ya que los nervios craneales y los vasos sanguíneos a menudo se encuentran envueltas por el mismo (29).

Las lesiones que se originan en la región petroclival presentan dificultades quirúrgicas y su resección total puede

ser casi imposible, aún empleando técnicas microquirúrgicas a través de abordajes convencionales. Muchos abordajes han sido utilizados para remover estas tumoraciones. El abordaje transpetroso ofrece una buena exposición de las estructuras neurovasculares incluyendo el sistema vertebral contralateral, de ésta manera las ramas del sistema vertebrobasilar así como los nervios craneales pueden ser cuidadosamente preservados, y en caso necesario, reconstruidos si hay daño durante la extracción del tumor (16). El área clival media es la mejor expuesta; la región clival superior puede requerir retracción del lóbulo temporal; la exposición del clivus inferior requiere que el cirujano trabaje posterior al seno sigmoideo o en todo caso lo seccione (30). La selección del abordaje quirúrgico depende también de la experiencia personal del cirujano y de su preferencia.

Este abordaje tiene la ventaja de mínima retracción cerebral y ofrece una mejor visualización del plano de disección entre el tallo cerebral y el tumor. Ofrece máxima exposición con mínima retracción para tumores que crucen el borde petroso y se extiendan dentro de la fosa posterior y media, dentro del cavum de Meckel, así como en el seno cavernoso, permitiendo una excelente exposición para remover tumores, malformaciones arteriovenosas y clipar aneurismas en la región petroclival con una aceptable tasa de morbilidad.

Las indicaciones para cada variante en particular dependen



de la función del VII y VIII nervios craneales, la cantidad de hueso temporal que debe ser removida para una exposición adecuada y el grado de compresión del tallo cerebral presente.

El abordaje transpetroso a través del laberinto y la cóclea ofrecen una exposición directa a estructuras ventrales al tallo cerebral pero implica el sacrificio del equilibrio y la función auditiva. De los 22 casos operados, en 20 se realizó la variante retrolaberíntica-presigmoidea, y solamente en dos casos hubo necesidad de realizar la variante translaberíntica; en éstos dos casos a pesar de que no había audición útil (ambos casos presentaban anacusia) no se realizó la variante transcoclear debido a que la exposición requerida no lo ameritó y que además ésta conlleva un mayor riesgo de lesión al nervio facial y a la carótida, por lo que se hace hincapié en que la audición no es el único parámetro a considerar para decidir la variante ideal.

Hasta años recientes el concepto de preservación de la audición seguida de daño accidental al conducto semicircular era considerado fortuito (15), lo cual actualmente se sabe que no es así, permitiendo desarrollar la variante translaberíntica modificada preservando la audición. La remoción de la porción posterior del hueso temporal a nivel del Conducto auditivo interno mediante la variante de laberintectomía parcial provee una exposición mayor a la fosa media y posterior. En ésta serie presentada no hubo necesidad de llevar a cabo la variante de

laberintectomía parcial la cual es una vía de gran utilidad para obtener una mayor exposición con el potencial de conservar la audición y de ésta manera mejorar la calidad de vida después del procedimiento quirúrgico.

El daño al Nervio facial debido a manipulación quirúrgica, durante la resección del tumor, es la complicación más frecuentemente reportada. Aunque muchos pacientes experimentan paresia facial postoperatoria ésta tiene una alta posibilidad de recuperación total después de varios meses si se logra preservar la integridad anatómica del nervio (39). En nuestros casos el daño al VI nervio craneal fué el más común con 8 casos (31,36%), en 4 de los cuales el problema fué transitorio, seguido de afección del VII nervio craneal en 6 casos (27,27%).

En la mayoría de las series se reporta un déficit de Nervios craneales en más del 50% de los pacientes (39). En el 81,8% de nuestros pacientes se presentó cierto grado de afección a algún nervio craneal durante el postoperatorio, aunque en algunos casos solo fué transitorio. Estas pequeñas diferencias en cuanto a la afección de nervios craneales en base a reportes previos podría deberse a la falta de monitoreo neurofisiológico transoperatorio y a lo grande de las tumoraciones que fueron tratadas.

Por otro lado, otro tipo de complicaciones presentadas como fistulas de líquido cefalorraquídeo, infección, necrosis de

colgajos, etc, tuvieron una incidencia muy similar a la descrita en la literatura (2,20,30,33,34,39).

El daño a la vena de Labbé puede causar mayor morbilidad. Aunque el cirujano intente preservar la integridad del sistema venoso, éste puede ser dañado especialmente en individuos viejos con dura adherente (33).

Otra causa que ocasiona que se incremente la morbilidad postoperatoria es el daño a las ramas de la arteria basilar; el daño puede resultar en infarto del tallo cerebral. El desarrollo de técnicas para la reconstrucción de éstos microvasos podría reducir la incidencia de ésta complicación (20).

El daño inadvertido al laberinto puede ocurrir, con la subsecuente pérdida de audición. En nuestros resultados la audición fué mantenida prácticamente igual a la reportada en el preoperatorio, salvo en dos casos: uno de hipoacusia severa que pasó a anacusia en el postoperatorio, y otro de hipoacusia moderada que se transformó en severa.

Antes de que la cirugía microscópica fuera desarrollada la mortalidad operatoria era mayor del 50% en caso de tumoraciones petroclivales. La introducción del microscopio quirúrgico a neurocirugía, así como los avances en otras áreas, han encaminado hacia un ataque más agresivo de ésta lesiones con una mortalidad más aceptable que oscila del 0 al 17% (20,39).

Nosotros tuvimos una mortalidad del 9.09% (dos defunciones) lo cual entra dentro del rango previamente establecido.

Uno de los casos de defunción se debió a tromboembolia pulmonar. El embolismo pulmonar es una frecuente causa de muerte en pacientes hospitalizados, ocurriendo en el 9% aproximadamente de autopsias realizadas en paciente que murieron después de un procedimiento quirúrgico. En pacientes Neuroquirúrgicos Wetezel et al., encontraron que el 3% de las muertes fueron por embolismo pulmonar. Diversos factores de riesgo que incrementan la frecuencia de tromboembolia han sido identificados: cirugía, edad, falla cardiaca, tromboembolia previa, trauma directo a la pierna, anticonceptivos orales, obesidad, sepsis por gram negativos, malignidad, enfermedades inflamatorias intestinales, debilidad de extremidades, además de que se ha postulado un estado de hipercoagulabilidad en pacientes con tumores cerebrales, sobre todo en meningiomas, el cual pudiera ser debido a la liberación de tromboplastina a partir de tejido neural degenerado (2). De todos estos factores la edad es uno de los mas importantes, lo cual se puso de manifiesto ya que el caso de tromboembolia pulmonar que tuvimos se presentó en una paciente de 81 años.

El otro caso de defunción fué por infarto masivo del tallo cerebral y cabría pensar que, como se comentó previamente, podría deberse a daño directo de las ramas de la arteria basilar, pero el fallecimiento no fué inmediato, por lo que probablemente

pudo ser secundario a manipulación vascular en arterias con arterioesclerosis.

El tamaño de la lesión es un factor significativo en el resultado. Comparando el tamaño de nuestras tumoraciones con otras series como la descrita por Sekhar y Jannetta (33), el tamaño de las lesiones que nosotros tuvimos fueron demasiado grandes ya que el promedio de éstas fué de 6.25 cm (considerado por Sekhar tumor gigante el que es mayor de 4.5 cm), lo cual hace que la resección sea técnicamente más difícil y esto repercute en la morbi-mortalidad. A pesar de ello se obtuvieron muy buenos resultados.

En más de la mitad de los pacientes se emplearon dos tiempos quirúrgicos para resecar la lesión, esto se lleva a cabo en caso de tumoraciones "extradurales" en donde el trabajo será más laborioso y prolongado, por lo cual los dos tiempos son necesarios para que el cirujano se encuentre descansado y de ésta manera se obtenga un mayor beneficio.

Los resultados de reportes previos acerca de lo viable de excisión quirúrgica adecuada con aceptable morbi-mortalidad oscilan en un 73% (20). Los porcentajes de resección que se obtuvieron fueron bastante aceptables, ya que en el 61.9% de los casos se logró una resección del 90 al 100%. Estos porcentajes de resección fueron obtenidos en base a lo apreciado durante el transoperatorio y en base a estudios radiológicos

postoperatorios como tomografía computarizada y resonancia magnética de control.

En base a los datos obtenidos observamos que los factores pronósticos negativos fueron: a) La Edad (a mayor edad peor pronóstico), b) Tamaño del tumor, c) plano aracnoideo de disección de la tumoración, y d) involucro de la arteria basilar y perforantes por la tumoración.

Cabe recalcar que los resultados obtenidos en ésta serie son muy aceptables a pesar de que en ningún caso se llevó a cabo monitoreo neurofisiológico como ocurre en la mayoría de los estudios reportados. El monitoreo neurofisiológico de los nervios craneales III, VI, VII, VIII, IX, y X, así como la respuesta de potenciales evocados es uno de los puntos que es importante desarrollar en un futuro no lejano con el cual no hemos podido contar y para lo cual se requiere de equipo sofisticado y de la capacitación de personal especializado. Todo ello redundará en disminuir la morbilidad de estructuras potencialmente puestas en riesgo durante la cirugía, objetivo fundamental de la cirugía de base de cráneo.

## CONCLUSIONES

La cirugía de base de cráneo es una de las más difíciles dada la complejidad de la anatomía de esta región; por esta razón dicha cirugía estaba a menudo asociada a alta morbilidad y mortalidad.

El contar con un equipo multidisciplinario en la cirugía de base de cráneo es de suma importancia obteniendo el mayor provecho de los conocimientos de cada especialidad para brindar al paciente un mayor beneficio.

Un equipo quirúrgico con experiencia en la cirugía del hueso temporal, fosa media y fosa posterior tienen la mayor probabilidad de éxito en la resección de tumoraciones.

Aunado a todo ello, con las nuevas técnicas microquirúrgicas y de instrumentación ahora es posible la remoción de un gran porcentaje de lesiones petroclivales consideradas en el pasado como inoperables.

La técnica ideal es aquella que ofrezca una adecuada exposición del tumor, preserve la anatomía y la función, minimice la pérdida sanguínea y por consiguiente tenga baja tasa de complicaciones.

Existe una gran diversidad de técnicas quirúrgicas encaminadas a lograr el mejor acceso con el menor número de complicaciones.

El abordaje transpetroso es una vía de acceso excelente para lesiones petroclivales de índole tumoral y/o vascular, ofreciendo una calidad de vida postoperatoria bastante aceptable.

La variante translaberíntica modificada es una variante nueva que ofrece la posibilidad de un acceso más amplio preservando la audición.



## BIBLIOGRAFIA

- 1.-Al-Mefty O, Fox JL, Rifai A, Smith RR. A Combined infratemporal and posterior fossa approach for the removal of giant glomus tumors and chondrosarcomas. Surg Neurol 1978; 28:423-431.
- 2.-Al-Mefty O, Fox JL, Smith RR. Petrosal approach for Petroclival Meningiomas. Neurosurgery 1988; 22:510-517.
- 3.-Baldwin HZ, Miller CG, Van Loveren HR, Keller JT, Dasgupta CP, Spetzler RF. The far lateral/combined supra- and infratentorial approach. J Neurosurg 1994; 81:60-68.
- 4.-Barr ML, Kierman JA. El sistema nervioso humano: Un punto de vista anatómico. 4ª ed. México: Harla, 1986; 135-158.
- 5.-Brackman DE. A review of acoustic tumors: 1979-1982. The American Journal of Otology 1984; 5:233-241.
- 6.-Brackman DE, Hitselberger WE. Retrolabyrinthine approach: technique and newer indications. Laryngoscope 1978; 88:286-297.
- 7.-Brackman DE, Shelton C, Arriaga MA. Otologic surgery. 1ª ed. Philadelphia: W.B. Saunders Company, 1994; 678-688.
- 8.-Briggs R, Mattox DE. Medidas de cuidado del nervio facial en cirugía de la base del cráneo. Clínicas Otorrinolaringológicas de Norteamérica 1991; 3:651-660.
- 9.-Bumsted RM, Sade J, Dolan KD, McCabe BF. Preservation of cochlear function after extensive labyrinthine destruction. Ann Otol 1977; 86:131-137.
- 10.-Canalis RF, Gussen R, Abemayor E, Andrews J. Surgical trauma

- to the lateral semicircular canal with preservation of hearing. *Laryngoscope* 1987; 97:575-580.
- 11.-Clough Shelton. Preservación de la capacidad auditiva en la cirugía de tumores del acústico. *Clinicas Otorrinolaringológicas de Norteamérica* 1992;645-657.
  - 12.-Couldwell WT, Weiss MH. Surgical approaches to petroclival meningiomas part I: Upper and midclival approaches. *Contemporary Neurosurgery* 1994; 16:1-6.
  - 13.-Couldwell WT, Weiss MH. Surgical approaches to petroclival meningiomas part II: Extended approaches. *Contemporary Neurosurgery* 1994; 16: 1-6.
  - 14.-Glasscock ME, Miller GW, Drake FD, Kanok MM. Surgery of the skull base. *Laryngoscope* 1978; 88:905-923.
  - 15.-Glasscock ME, Shambaugh GE. Surgery of the ear. 4<sup>a</sup> ed. Philadelphia: W.B. Saunder Company, 1990: 529-569.
  - 16.-Hakuba A, Nishimura S, Jang B. A combined retroauricular and preauricular transpetrosal-transtentorial approach to clivus meningiomas. *Surg Neurol* 1988; 30:108-116.
  - 17.-Hinton AE, Ramsden RT, Lye RH, Dutton JE. Criteria for hearing preservation in acoustic schwannoma surgery: the concept of useful hearing. *The Journal of Laryngology and Otology* 1992; 106:500-503.
  - 18.-Hirsh BE, Cass ST, Sekhar LN, Wright DC. Translabyrinthine approach to skull base tumors with hearing preservation. *The American Journal of Otology* 1993; 14:533-543.
  - 19.-Jahrsdoerfer RA, Johns ME, Cantrell RW. Labyrinthine trauma during ear surgery. *Laryngoscope* 1978; 88:1589-1595.

- 20.-Javed T, Sekhar LN. Surgical management of clival meningiomas. *Acta Neurochirurgica*, Suppl 1991; 53:171-182.
- 21.-Loyo VM, Guinto BG, del Valle RR, Kageyama EM. Cirugía de la base del cráneo. *Cir ciruj* 1995; 63:184-190.
- 22.-McElven JT, Wilkins RH, Erwin AC, Wolfrod RD. Modifying the translabyrinthine approach to preserve hearing during acoustic tumor surgery. *The Journal of Laryngology and Otology* 1991, 105:34-37.
- 23.-Miller CG, van Loveren HR, Keller JT, Pensak M, El-Kalliny M, Tew JM. Transpetrosal approach: surgical anatomy and technique. *Neurosurgery* 1993; 33:461-469.
- 24.-Molony TB, Kwartler JA, House WF, Hitselberger WE. Extended middle fossa and retrosigmoid approaches in acoustic neuroma surgery; case reports. *The American Journal of Otology* 1992; 13:360-363.
- 25.-Nelson R. Temporal bone surgical dissection manual. 2<sup>a</sup> ed. House Ear Institute, 1991: 8-65.
- 26.-Pedersen CB. A case of labyrinthectomy with preserved hearing and vestibular function. *The Journal of Laryngology and Otology* 1969; 83:829-834.
- 27.-Quiroz GF. *Tratado de Anatomía Humana*, Tomo I. 31<sup>a</sup> ed. México: Editorial Porrúa S.A. 1991; 72-81.
- 28.-Saleh E, Naguib M, Aristegui M, Cokkeser Y, Sanna M. Lower skull base: anatomic study with surgical implications. *Ann Otol Rhinol Laryngol* 1995; 104:57-61.
- 29.-Sammi M, Ammirati M. The combined supra-infratentorial pre-sigmoid sinus avenue to the petro-clival region. surgical

- technique and clinical applications. *Acta Neurochir* 1988; 95:6-12.
- 30.-Sammi M, Ammirati M, Mahran A, Bini W, Sepehrnia A. Surgery of petroclival meningiomas: report of 24 cases. *Neurosurgery* 1989; 24:12-17.
- 31.-Sanna M, Mazzoni A, Saleh EA, Taibah AK, Russo A. Lateral approaches to the median skull trough the petrous bone: the system of modified transcochlear approach. *The Journal of Laryngology and Otology* 1994; 108:1036-1044.
- 32.-Sekhar LN, Estonillo R. Transtemporal approach to the skull base: an anatomical study. *Neurosurgery* 1986; 19:799-808.
- 33.-Sekhar LN, Janneta PT, Burkhart LE, Janosky JE. Meningiomas involving the clivus: a six-year experience with 41 patients. *Neurosurgery* 1990; 27:764-781.
- 34.-Sekhar LN, Pomeranz Sh, Sen ChN. Extradural petrous bone and petroclival neoplasms. *Acta Neurochirurgica, Suppl* 1991; 53:183-192.
- 35.-Sekhar LN, Pomeranz Sh, Janecka IP, Hirsch B, Ramasastry S. Temporal bone neoplasms; a report on 20 surgically. *J Neurosurg* 1992; 76:578-587.
- 36.-Sekhar LN, Schramm VL, Jones NF, Yonas H, Horton J, Latchaw R. Operative exposure and management of the petrous and upper cervical internal carotid artery. 1986; 19:967-982.
- 37.-Sen ChN, Sekhar LN. An extreme lateral approach to intradural lesions of the cervical spine and foramen magnum. *Neurosurgery* 1990; 27:197-204.
- 38.-Sen ChN, Sekhar LN, Schramm VL, Janecka IP. Chordoma and

chondrosarcoma of the cranial base: an 8-year experience.  
Neurosurgery 1989; 25:931-941.

39.-Spetzler RF, Daspit CP, Pappas CT. The combined supra- and  
infratentorial approach for lesions of the petrous and clival  
regions: experience with 46 cases. J Neurosurgery 1992;  
76:588-599.

40.-Tatagiba N, Samml N, Matthies C, Azm N, Schönmayr R. The  
significance for postoperative hearing of preserving the  
labyrinth in acoustic neurinoma surgery. J Neurosurg 1992;  
77:677-684.