

11236

33  
2y



# UNIVERSIDAD NACIONAL AUTONOMA DE MEXICO

FACULTAD DE MEDICINA

Instituto Mexicano del Seguro Social

División de Estudios de Postgrado

Hospital General Centro Médico

Nacional "La Raza"

**CIERRE QUIRURGICO DE LAS PERFORACIONES SEPTALES CON LA TECNICA DE COLGAJOS BIPEDICULADOS BILATERALES**

**TESIS DE POSTGRADO**  
para obtener el Título de  
**ESPECIALISTA EN OTORRINOLARINGOLOGIA**  
p r e s e n t a  
**DRA. LETICIA ROSALES MARTINEZ**



IMSS

México, D. F.

Febrero 1996

**TESIS CON  
FALLA DE ORIGEN**

**TESIS CON  
FALLA DE ORIGEN**

**TESIS CON  
FALLA DE ORIGEN**



Universidad Nacional  
Autónoma de México



**UNAM – Dirección General de Bibliotecas**  
**Tesis Digitales**  
**Restricciones de uso**

**DERECHOS RESERVADOS ©**  
**PROHIBIDA SU REPRODUCCIÓN TOTAL O PARCIAL**

Todo el material contenido en esta tesis esta protegido por la Ley Federal del Derecho de Autor (LFDA) de los Estados Unidos Mexicanos (México).

El uso de imágenes, fragmentos de videos, y demás material que sea objeto de protección de los derechos de autor, será exclusivamente para fines educativos e informativos y deberá citar la fuente donde la obtuvo mencionando el autor o autores. Cualquier uso distinto como el lucro, reproducción, edición o modificación, será perseguido y sancionado por el respectivo titular de los Derechos de Autor.

*[Handwritten signature]*

UNIVERSIDAD DE GUATEMALA  
HOSPITAL GENERAL

Departamento de Medicina  
Clínica



**JEFE DE EDUCACIÓN E INVESTIGACIÓN MÉDICA HG CMR**

**DR. EMILIO ESCOBAR PICASO**

**SUBJEFE DE EDUCACIÓN E INVESTIGACIÓN MÉDICA HG CMR**

**DR. ENRIQUE ESPINOZA HUERTA**


**PROFESOR TITULAR DE LA ESPECIALIDAD**

  
**DR. MARIANO HERNÁNDEZ GORIBAR**

**JEFE DEL SERVICIO DE OTORRINOLARINGOLOGÍA**

**A S E S O R**

  
**DRA. MARÍA EUGENIA NOLASCO GRANADOS**



CIERRE QUIRÚRGICO DE LAS PERFORACIONES SEPTALES CON  
LA TÉCNICA DE COLGAJOS BIPEDICULADOS BILATERALES

**PRESENTADA POR:**

DRA. LETICIA ROSALES MARTÍNEZ

**ASESORADA POR:**

DRA. MARÍA EUGENIA NOLASCO GRANADOS

**COLABORADORES:**

DRA. KATHERINE JÁUREGUI RENU

DR. ALEJANDRO MARTÍNEZ GRACIDA

CON CARINO PARA FLOR  
Y MAMA, POR SU GRAN  
AMOR Y TOLERANCIA

A TODOS MIS MAESTROS  
POR SU DEDICACION, EN  
ESPECIAL A MARY NOLASCO  
POR TU AMISTAD

POR TODA SU COMPLICIDAD  
E INCONDICIONAL AYUDA,  
LEO - WILL

## I N D I C E

1.- ANTECEDENTES . . . . .	1
2.- OBJETIVO . . . . .	4
3.- MATERIAL Y MÉTODO	
3.1 CARACTERÍSTICAS DE LA POBLACIÓN . . . . .	5
3.2 PROCEDIMIENTO . . . . .	8
3.3 RECURSOS MATERIALES . . . . .	9
3.4 PARÁMETROS PARA EL ANÁLISIS DE RESULTADOS.	11
4.- RESULTADOS . . . . .	13
TABLA 1: EDAD . . . . .	12
GRÁFICA 1: SINTOMATOLOGÍA . . . . .	13
GRÁFICA 2: RESULTADOS QUIRÚRGICOS . . . . .	14
GRÁFICA 3: ETIOLOGÍA . . . . .	15
5.- DISCUSIÓN . . . . .	19
6.- CONCLUSIONES . . . . .	21
7.- SUGERENCIAS . . . . .	23
8.- BIBLIOGRAFÍA . . . . .	20

## ANTECEDENTES CIENTÍFICOS

LA PERFORACIÓN SEPTAL, ES UNA DISCONTINUIDAD DEL SEPTUM NASAL, EN SUS PORCIONES CARTILAGINOSA Y ÓSEA, QUE ALTERA LA FISIOLOGÍA NASAL. ÉSTA PATOLOGÍA NO ES UN PROBLEMA RARO, LA MAYORÍA DE LOS OTORRINOLARINGÓLOGOS, EN NUESTRO MEDIO, VEN APROXIMADAMENTE 2 PACIENTES CON ÉSTA ENTIDAD CADA AÑO, (1,2). EN ALGUNOS PAÍSES SE HA REPORTADO RECIENTEMENTE UN INCREMENTO EN SU INCIDENCIA, ATRIBUÍDOS ENTRE OTRAS CAUSAS AL ABUSO DE LA ASPIRACIÓN DE COCAÍNA, EXPOSICIÓN CRÓNICA DE VAPORES DE ÁCIDO CRÓMICO, POLVOS DE CEMENTO Y CAL, LOS HEMATOMAS SEPTALES POSTRAUMÁTICOS NO TRATADOS, CIRUGÍA NASAL SEPTAL, CRIOCIRUGÍA DE LOS CORNETES NASALES, CAUTERIZACIÓN DEL SEPTUM NASAL, ENFERMEDADES SISTÉMICAS COMO LA SÍFILIS, TUBERCULOSIS Y LUPUS ERITEMATOSO SISTÉMICO. (4)

LAS PERFORACIONES SEPTALES POR LO REGULAR SON ASINTOMÁTICAS, CUANDO SON GRANDES SE MANIFIESTAN POR COSTRAS DE MOCO, APISTAXIS, (QUE PUEDE SER SEVERA), OBSTRUCCIÓN NASAL, DESCARGA RETRONASAL, MAL OLOR, DOLOR NASAL, RINORREA Y DE SER PEQUEÑAS EL SÍNTOMA



PRINCIPAL ES EL SILBIDO DURANTE LA RESPIRACIÓN.

EL CIERRE DE LAS PERFORACIONES SEPTALES HA SIDO SIEMPRE UNO DE LOS CAPÍTULOS MENOS SATISFACTO-RIOS DE LA CIRUGÍA NASAL, EN LA LITERATURA MUNDIAL SE DESCRIBEN MUCHAS TÉCNICAS PARA SU CIERRE QUIRÚRGICO, QUE REPRESENTAN UNA IMPLEMENTACIÓN DE LOS PRINCIPIOS YA CONOCIDOS MÁS QUE UNA INNOVACIÓN (5).

UNA DE LAS TÉCNICAS CON MAYOR ÉXITO ES LA DESCRITA POR FAIRBANKS EN 1970. EN 20 PACIENTES CON UN PERÍODO DE 7 AÑOS; CON CIERRE COMPLETO DE LA PERFORACIÓN EN 19 CASOS "95%", UTILIZANDO UNA VÍA DE ABORDAJE ENDONASAL, CON UNA TÉCNICA COMBINADA CON INJERTO Y COLGAJOS BILATERALES A LA VEZ, (6). EN 1968 GOLLUM L., REVISÓ EL SUMINISTRO VASCULAR DEL SEPTUM NASAL, PROPUSO QUE LOS COLGAJOS DEBEN DISEÑARSE PARA INCLUIR RAMAS DE LOS VASOS ESFENOPA-LATINOS Y ETMOIDALES ANTERIORES EN SUS PEDÍCULOS; LA REPARACIÓN DE LOS COLGAJOS MUCOSOS DEBEN SER FORTALECIDOS CON UN INJERTO DE SOPORTE, YA QUE EN LAS PERFORACIONES GRANDES PUEDE NO HABER SUFICIENTE TEJIDO DISPONIBLE PARA LOGRAR UN CIERRE COMPLETO DE LOS BORDES DE LA MUCOSA EN EL SITIO DE LA REPARACIÓN

(6, 7), WRIGHT DEMOSTRÓ QUE LOS INJERTOS DE FASCIA O PERIOSTIO SE ADHIEREN EN UN PERÍODO DE 24 HRS., Y QUE LA REVASCULARIZACIÓN SE ESTABLECE RÁPIDAMENTE; LOS COLGAJOS SE OBTIENEN DEL PISO Y LA PARED DE LA MUCOSA NASAL, EL PERIOSTIO DEL PISO NASAL EN CONTINUIDAD CON EL MUCOPERIOSTIO DEL COLGAJO INFERIOR ES FUERTE Y SUSTANCIAL EN COMPARACIÓN CON EL COLGAJO SEPTAL DISMINUÍDO Y DEL PERICONDRIO DE LOS CARTÍLAGOS LATERALES SUPERIORES. EL EFECTO EPITELIAL SOBRE EL HUESO SANA RÁPIDAMENTE SIN NINGUNA COMPLICACIÓN DE LA HERIDA, EN RELACIÓN CON CONTRACCIONES O ALGÚN COMPROMISO DE LAS DIMENSIONES DE LA VÍA AÉREA (8, 9).

EL HOSPITAL GENERAL CENTRO MÉDICO "LA RAZA", ES UN CENTRO DE CONCENTRACIÓN DE PATOLOGÍA RINOLÓGICA, EN EL QUE SE VALORAN CON FRECUENCIA PACIENTES CON EL DIAGNÓSTICO DE PERFORACIÓN SEPTAL, QUE REQUIEREN TRATAMIENTO QUIRÚRGICO, DE ACUERDO A LA LITERATURA INTERNACIONAL LA TÉCNICA DE COLGAJOS BIPEDICULADOS BILATERALES, ES LA QUE DÁ UN MAYOR PORCENTAJE DE ÉXITO EN EL CIERRE DE LA PERFORACIÓN SEPTAL, SIN EMBARGO NO EXISTE NINGÚN ESTUDIO QUE DEMUESTRE LA EXPERIENCIA DE NUESTRO HOSPITAL CON DICHA TÉCNICA,

## OBJETIVO DEL ESTUDIO

CONOCER EL PORCENTAJE DE ÉXITO EN EL CIERRE DE LAS PERFORACIONES SEPTALES EN PACIENTES TRATADOS CON LA TÉCNICA QUIRÚRGICA DE COLGAJOS BIPEDICULADOS BILATERALES, EN EL SERVICIO DE OTORRINOLARINGOLOGÍA DEL HOSPITAL GENERAL CENTRO MÉDICO "LA RAZA".

## MATERIAL Y MÉTODO

### CARACTERÍSTICAS DE LA POBLACIÓN:

EN EL SERVICIO DE OTORRINOLARINGOLOGÍA DEL HOSPITAL GENERAL CENTRO MÉDICO "LA RAZA", DE LOS MESES DE OCTUBRE A DICIEMBRE DE 1993, SE SELECCIONARON 13 PACIENTES (GRUPO PILOTO), CON EL DIAGNÓSTICO DE PERFORACIÓN SEPTAL, QUE REUNIERON LOS CRITERIOS DE SELECCIÓN.

TRES MUJERES Y 10 HOMBRES, DE 20 A 50 AÑOS DE EDAD, CON UNA EDAD MEDIA DE  $41,53 \pm 17,65$ , UN TIEMPO DE EVOLUCIÓN DE  $6,30 \pm 4,28$ .

CONSIDERAMOS LOS SIGUIENTES CRITERIOS DE SELECCIÓN:

CRITERIOS DE INCLUSIÓN:

- 1.- PACIENTES DE SEXO MASCULINO Y FEMENINO
- 2.- PACIENTES DE 18 A 50 AÑOS DE EDAD
- 3.- PACIENTES CON PERFORACIONES SEPTALES HASTA DE 2.5 CM., VALORADAS EN EL SERVICIO DE OTORRINOLARINGOLOGÍA DEL HOSPITAL GENERAL CENTRO MÉDICO "LA RAZA",
- 4.- CON EL CONSENTIMIENTO INFORMADO PARA PARTICIPAR EN EL ESTUDIO EXPLICANDO A LOS PACIENTES LOS RIESGOS Y

## BENEFICIOS DEL PROCEDIMIENTO.

### CRITERIOS DE NO INCLUSIÓN.

1. PACIENTES CON INFECCIONES NASALES CRÓNICAS O GRANULOMATOSAS.
- 2.- PACIENTES CON ENFERMEDADES SISTÉMICAS QUE AFECTAN LA MUCOSA NASAL (COMO LAS ENFERMEDADES DE LA COLÁGENA Y DIABETES MELLITUS).
- 3.- PACIENTES CON MALFORMACIONES NASALES CONGÉNITAS.
- 4.- PACIENTES QUE PRESENTEN CUALQUIER CONTRAINDICACIÓN PARA EL TRATAMIENTO PROPUESTO.
- 5.- PACIENTES CON TRATAMIENTO QUIRÚRGICO PREVIO DE CIERRE DE LA PERFORACIÓN SEPTAL.
- 6.- PACIENTES QUE NO DESEARAN PARTICIPAR EN EL ESTUDIO.

### CRITERIOS DE EXCLUSIÓN

- 1.- PACIENTES QUE DURANTE EL ESTUDIO YA NO DESEARAN CONTINUAR PARTICIPANDO
2. PACIENTES QUE PRESENTARAN COMPLICACIONES QUIRÚRGICAS QUE IMPIDIERAN REALIZAR LA TÉCNICA PROYECTADA.

3. PACIENTES QUE NO ACUDIERAN AL CONTROL POSTQUIRÚRGICO
4. PACIENTES QUE TUVIERAN UN TRATAMIENTO LOCAL, A NIVEL NASAL.

## PROCEDIMIENTO

LOS PACIENTES SELECCIONADOS CON EL DIAGNÓSTICO DE PERFORACIÓN SEPTAL FUERON CAPTADOS EN LA CONSULTA EXTERNA DEL SERVICIO DE OTORRINOLARINGOLOGÍA DEL HOSPITAL GENERAL CENTRO MÉDICO "LA RAZA", SE LES REALIZÓ:

- HISTORIA CLÍNICA COMPLETA, CON UN INTERROGATORIO INTENSIONADO, SOBRE LA SINTOMATOLOGÍA NASAL: OBSTRUCCIÓN BILATERAL O UNILATERAL, EPISTAXIS, FORMACIÓN DE COSTRAS, RINORREA ANTERIOR Y POSTERIOR, CEFALEA Y SILBIDO.

- EXPLORACIÓN RINOLÓGICA (CON RINOSCOPIO NASAL, BALLONETA Y LÁMPARA FRONTAL), PARA DETERMINAR EL TAMAÑO DE LA PERFORACIÓN SEPTAL, SU LOCALIZACIÓN Y LAS CONDICIONES DE LA MUCOSA SEPTAL.

A LOS PACIENTES SELECCIONADOS DE ACUERDO A LOS CRITERIOS DESCRITOS, SE LES EXPLICÓ LOS RIESGOS Y BENEFICIOS DE LA CIRUGÍA, EL PROCEDIMIENTO SE EFECTUÓ CON LA TÉCNICA DE COLGAJOS BIPEDICULADOS BILATERALES, MEDIANTE LA ELABORACIÓN DE TÚNELES ANTERIORES A NIVEL SUBPERIÓSTICO Y SUBPERICÓNDRICO,

Y TÚNELES INFERIORES, ASÍ COMO DISECCIÓN DE LA MUCOSA DEL PISO NASAL Y DE LA PARED LATERAL BILATERALMENTE, CON CORTE DE LA MISMA DE FORMA PARALELA DESDE LA COLA DEL CORNETE HASTA EL ÁREA VESTIBULAR, LIMITÁNDOSE LA PERFORACIÓN Y SUTURA DE SUS BORDES SIN TENSIÓN, Y COLOCACIÓN DEL TEJIDO PUENTE, EL CUAL FUÉ DE FASCIA DE TEMPORAL Y CARTÍLAGO DEL TRAGO CON SU PERICONDRIO, OBTENIDOS DEL MISMO PACIENTE, COLOCACIÓN DE TAPONAMIENTOS NASALES ANTERIORES IMPREGNADOS CON ANTIBIÓTICO Y GEL-FOAM, LOS CUALES PERMANECIERON 8 DÍAS POSTOPERATORIAMENTE.

EN EL PERÍODO POSTQUIRÚRGICO SE REALIZARON LOS SIGUIENTES CONTROLES:

PRIMERA SEMANA: SE EFECTUÓ RETIRO DE LOS TAPONAMIENTOS ANTERIORES Y UNA EXPLORACIÓN RINOLÓGICA CON VALORACIÓN DE LAS CONDICIONES DE LA MUCOSA DEL SEPTUM NASAL Y EL CIERRE DE LA PERFORACIÓN, ASÍ COMO LA FORMACIÓN DE TEJIDO DE GRANULACIÓN A NIVEL DEL PISO NASAL. COLOCÁNDOSE GEL-FOAM BILATERALMENTE A NIVEL DEL SEPTUM NASAL Y RETIRANDO LOS PUNTOS DEL ÁREA DE LA QUE SE TOMÓ EL INJERTO.



SEGUNDA SEMANA: EXPLORACIÓN RINOLÓGICA, VALORÁNDOSE EL ÁREA QUIRÚRGICA Y CIERRE DE LA PERFORACIÓN, ASÍ COMO CARACTERÍSTICAS DEL EPITELIO, E IDENTIFICACIÓN A NIVEL DEL PISO NASAL DE UNA ADECUADA GRANULACIÓN.

CUARTA SEMANA: SE REALIZÓ EXPLORACIÓN RINOLÓGICA, VALORÁNDOSE EL CIERRE DEL ÁREA QUIRÚRGICA Y SU ADECUADA EPITELIZACIÓN.

OCTAVA SEMANA: EXPLORACIÓN NASAL, VALORÁNDOSE EL CIERRE DE LA PERFORACIÓN, SU EPITELIZACIÓN Y LA ADECUADA CICATRIZACIÓN DEL PISO NASAL.

TODOS ESTOS CONTROLES SUBSECUENTES SE REALIZARON EN LA CONSULTA EXTERNA DEL SERVICIO DE OTORRINOLARINGOLOGÍA DEL HOSPITAL GENERAL CENTRO MÉDICO "LA RAZA". LOS RESULTADOS OBTENIDOS SE CONCENTRARON PARA SU ANÁLISIS Y PRESENTACIÓN.

PARÁMETROS PARA EL ANÁLISIS  
DE RESULTADOS

EL ÉXITO EN EL CIERRE DE LA PERFORACIÓN SE  
CONSIDERÓ DE ACUERDO A:

EL CIERRE TOTAL DE LA DISCONTINUIDAD DEL SEPTUM  
NASAL, CON UNA BUENA EPITELIZACIÓN DEL ÁREA QUIRÚRGICA.

## ANÁLISIS ESTADÍSTICO:

EL ANÁLISIS SE REALIZÓ MEDIANTE ESTADÍSTICA DESCRIPTIVA CON CÁLCULO DE PORCENTAJE, MEDIDAS DE TENDENCIA CENTRAL Y DE DISPERSIÓN Y PRESENTACIÓN EN GRÁFICAS Y TABLAS.

## RESULTADOS

LA ETIOLOGÍA IDENTIFICADA FUÉ LA SIGUIENTE:

EL 61,5% DE LOS PACIENTES REFIRIERON ANTECEDENTES DE CIRUGÍAS NASALES PREVIAS. (GRÁFICA No. 3)

SE REFIRIÓ TABAQUISMO POSITIVO EN SIETE (53,8%) ETILISMO EN 3 (23,0%).

LAS MANIFESTACIONES CLÍNICAS REPORTADAS INCLUYERON EPISTAXIS, EN 10 PACIENTES (76,9%), RINORREA EN 11 PACIENTES (84,6%), SILBIDO EN 2 (15%), OBSTRUCCIÓN NASAL EN 12 CASOS (92,3%), FORMACIÓN DE COSTRAS NATALES EN 10 PACIENTES (76,9%), CEFALEA EN 3 PACIENTES (23%) (GRÁFICA 1).

LA EXPLORACIÓN RINOLÓGICA DEMOSTRÓ LA PRESENCIA DE PERFORACIONES SEPTALES, CUYO TAMAÑO VARIÓ DE 0,8 CMS., HASTA 2 CM. EL EPITELIO SE OBSERVÓ CON CARACTERÍSTICAS NORMALES EN TODOS LOS PACIENTES, CON DESVIACIONES SEPTALES NO OBSTRUCTIVAS EN 6 CASOS (46,1%).

LAS ÁREAS DE PERFORACIÓN SEPTAL AFECTADAS FUERON: 3 PACIENTES EN EL ÁREA II (23%), 3 PACIENTES EN EL

ÁREA II-III (23,0%), 6 PACIENTES EN EL ÁREA II-IV (46,1%), Y 1 PACIENTE EN EL ÁREA IV (7,6%),

EL CIERRE DE LA PERFORACIÓN SEPTAL SE VALORÓ DURANTE LOS CONTROLES POSTQUIRÚRGICOS, Y SE COMPLETÓ TOTALMENTE EN 11 PACIENTES (84,6%), 9 DE ELLOS CERRARON DURANTE LA PRIMERA SEMANA Y 2 A LA CUARTA SEMANA.

SE ENCONTRÓ COMO ÚNICA COMPLICACIÓN UNA ESTENOSIS DE LA LUZ VESTIBULAR EN UN 10% EN 2 PACIENTES.

Pte.	Sexo	Edad	Tiempo de Evolución
1	M	20 años	2 años
2	M	35 años	4 años
3	M	35 años	10 años
4	M	30 años	4 años
5	M	33 años	3 años
6	M	43 años	2 años
7	F	41 años	3 años
8	M	50 años	2 años
9	M	36 años	12 años
10	M	30 años	10 años
11	F	42 años	5 años
12	M	50 años	15 años
13	M	31 años	10 años

Tabla 1

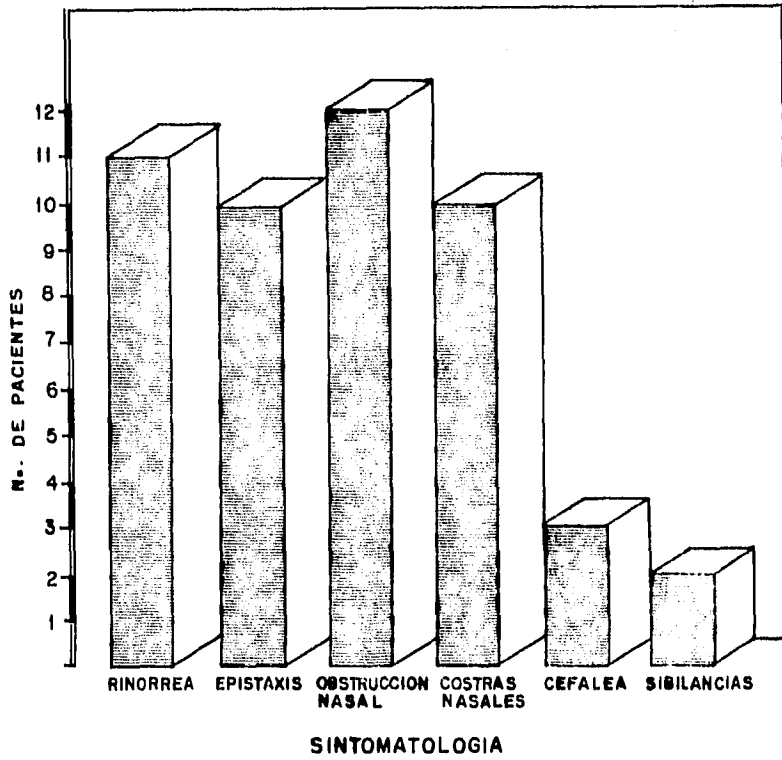
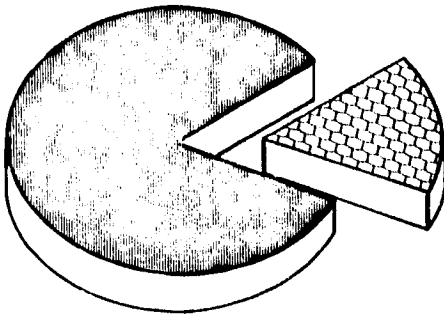


Gráfico 1

**EXITO DE CIERRE QUIRURGICO**



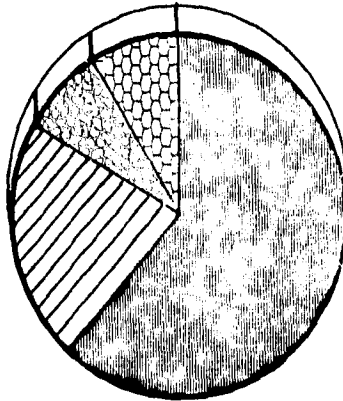
- II CERRADAS ( 84.6% )
- 2 CON PERFORACION SEPTAL ( 15.4% )

---

Gráfico 2



ETIOLOGIA



■ ANTECEDENTES DE CIRUGIA  
PREVIA 8 (61.5%)

▨ TRABAJADORES DEL CROMO  
3 (23%)

▤ TRAUMA NASAL  
1 (7.6%)

▥ APLICACION DE SONDA  
NASOGASTRICA 1 (7.6%)

Gráfico 3

## DISCUSIÓN

LA EDAD DE PRESENTACIÓN FUÉ ENTRE LOS 20 A LOS 50 AÑOS DE EDAD, CON UN PREDOMINIO DEL SEXO MASCULINO (RELACIÓN 3.3:1).

LA CAUSA MÁS FRECUENTE OBSERVADA COMO ETIOLOGÍA DE LA PERFORACIÓN SEPTAL FUÉ LA CIRUGÍA NASAL PREVIA. ESTUVO REFERIDA POR 8 PACIENTES (61.5%) (4). ENTRE LAS CONDICIONES RELACIONADAS CON LOS FACTORES AMBIENTALES Y OCUPACIONALES SE IDENTIFICÓ LA EXPOSICIÓN LABORAL AL CROMO EN 3 PACIENTES (2.3%) (5).

LA SINTOMATOLOGÍA REFERIDA INCLUYÓ EPISTAXIS EN 10 PACIENTES (70.6%) Y 61% REFERIDA EN LA LITERATURA INTERNACIONAL, RINORREA EN 11 (80.4%), SILBIDO AL RESPIRAR EN 2 PACIENTES (1%). OBSTRUCCIÓN NASAL EN 12 PACIENTES (90%) REPORTADO EL 45%. FORMACIÓN DE COSTRAS NASALES EN 10 PACIENTES (70%); 68% (4).

EN 6 CASOS LA PRESENCIA DE DESVIACIONES SEPTALES INCREMENTÓ LA DIFICULTAD QUIRÚRGICA, OBTENIÉNDOSE UN RESULTADO ADECUADO EN ESOS CASOS.

ESTE TESIS NO DEBE  
SALIR DE LA BIBLIOTECA

CONSIDERAMOS ADEMÁS, QUE LAS PERFORACIONES MÁS PEQUEÑAS DE 1.5 CMS. DE DIÁMETRO PUEDEN SER REPARADAS CON ÉXITO AL 100%, DECLINANDO SU PORCENTAJE, EN RELACIÓN DIRECTA A UN MAYOR DIÁMETRO DE LA MISMA, COMO SE DEMOSTRÓ EN LOS 2 CASOS DE FRACASO QUIRÚRGICO DE NUESTRO ESTUDIO POR LO LIMITANTE QUE LLEGA A SER EL TAMAÑO DEL COLGAJO DEL QUE SE DISPONE DURANTE EL PROCEDIMIENTO QUIRÚRGICO.

LA VÍA DE ABORDAJE UTILIZADA FUÉ ENDONASAL, LA MISMA QUE UTILIZAMOS EN SEPTOPLASTIAS CONVENCIONALES, Y QUE NO REFLEJA DIFERENCIAS SIGNIFICATIVAS DE NUESTROS PACIENTES CON ABORDAJES EXTERNOS REPORTADOS EN LA LITERATURA.

EL PORCENTAJE DE ÉXITO SE LOGRÓ EN 11 PACIENTES, CON EL CIERRE TOTAL DE LA PERFORACIÓN. FAIRBANKS EN 1970 REALIZÓ UN ESTUDIO CON 20 PACIENTES EN EL CUAL REPORTÓ EL CIERRE TOTAL DE SUS PERFORACIONES EN 19 CASOS (95%) UTILIZANDO LA TÉCNICA DE COLGAJOS BIPEDICULADOS BILATERALES (6).

**CONCLUSIONES:**

- 1.- EN LA POBLACIÓN ESTUDIADA LA ETIOLOGÍA MÁS FRECUENTE DE LAS PERFORACIONES SEPTALES FUÉ LA IATROGÉNICA.
- 2.- EL TAMAÑO DE LA PERFORACIÓN TOMANDO EN CONSIDERACIÓN DEBERÁ SER REAL (QUE LA PERFORACIÓN DEBE SER CARTILAGINOSA, NO MUCOSA).
- 3.- EN EL PRESENTE ESTUDIO SE OBSERVÓ QUE EL TEJIDO PUENTE DE FASCIA DE TEMPORAL Y DE CARTÍLAGO DE TRAGO CON SU PERICONDRIO PARALELAMENTE CON LA SUTURA DE LOS BORDES DE LA PERFORACIÓN, FUERON FUNDAMENTALES PARA LA BUENA EPITELIZACIÓN DE LA MUCOSA EN EL ÁREA DE LA PERFORACIÓN (9).
- 4.- EL ÉXITO DE LA SUTURA QUIRÚRGICA DE LOS BORDES DE LA PERFORACIÓN, SE DETERMINA EN FORMA IMPORTANTE CON UNA ADECUADA HIPOTENSIÓN CONTROLADA TRANSOPERATORIAMENTE.
- 5.- LAS PERFORACIONES SEPTALES MENORES DE 1,5 CM., TIENEN MAYOR POSIBILIDAD DE CIERRE QUIRÚRGICO CON LA TÉCNICA DE COLGAJOS BIPEDICULADOS BILATERALES

HECHO IMPORTANTE PARA PLANTEAR SUS INDICACIONES Y  
POSIBILIDADES DE ÉXITO QUIRÚRGICO.

**SUGERENCIAS:**

SE DEBE SER EXTREMADAMENTE CONSERVADOR EN LA RESECCIÓN DE LA PATOLOGÍA NASAL DURANTE LAS SEPTOPLASTRAS, LO QUE DISMINUYE EL PORCENTAJE DE LAS PERFORACIONES.

LOS INJERTOS DE CARTÍLAGO DE TRAGO CON SU PERICONDRIO, Y DE FASCIA DE TEMPORAL SE DEBE UTILIZAR EN ESTE PROCEDIMIENTO Y COLOCARLO POR DENTRO DE LA PERFORACIÓN, SU TAMAÑO DEBE SER MAYOR, AL DE LA PERFORACIÓN.

## BIBLIOGRAFÍA:

- 1) ARNSTEIN P., BERKE G. SURGICAL CONSIDERATIONS IN THE OPEN RHINOPLASTY APPROACH TO CLOSURE OF SEPTAL PERFORATIONS. ARCH OTOLARYNGOL HEAD NECK SURG 1989; 115: 435 - 8.
- 2) ESCAJADILLO R. PERFORACIÓN SEPTAL. ESCAJADILLO R, OÍDO NARÍZ Y GARGANTA Y CIRUGÍA DE CABEZA Y CUELLO, MÉXICO, D.F., ED. MANUAL MODERNO 1991; 249 - 52.
- 3) ROBSON A. NASAL MUCOSA INVOLVEMENT IN LUPUS ERITHEMATOSUS. CLINICS OTOLARYNGOL AND ALLIED SCIENCES 1992; 17: 341 - 3.
- 4) KURILOFF D. B. PERFORACIÓN SEPTAL Y OBSTRUCCIÓN NASAL. OTOLARYNGOLOGIC CLINICS OF NORTH AMÉRICA 1989; 22: 329 - 46.
- 5) KRIDEL R, WRIGHT K. SEPTAL PERFORATION CLOSURE, UTILIZING THE EXTERNAL SEPTORHINOPLASTY APPROACH. ARCH OTOLARYNGOL HEAD NECK SURG 1986; 112: 168 - 72
- 6) FAIRBANKS D.N. CLOSURE OF NASAL SEPTAL PERFORATIONS. ARCH OTOLARYNGOL 1980; 106: 506 - 13.

- 7) GOODMAN W.S, STRELZOW V. THE SURGICAL CLOSURE OF NASOSEPTAL PERFORATIONS, LARYNGOSCOPE 1982; 92: 121 - 3.
- 8) KARLAN M. OSSOF R. CHRISTU. RECONSTRUCTION FOR LARGE SEPTAL PERFORATIONS. ARCH OTOLARYNGOL 1982; 108: 433 - 6.
- 9) DELEARE P, GUELINCKN, OSTYN F. VASCULARIZED TEMPOROPARIETAL FASCIAL FLAP FOR CLOSURE OF NASAL SEPTAL PERFORATION. ACTA OTORHINOLARYNGOL - BELG 1990; 44: 47 - 9.