



UNIVERSIDAD NACIONAL AUTÓNOMA  
DE MÉXICO

276

2 ej

FACULTAD DE ODONTOLOGÍA

## QUISTE DENTÍGERO

REVISIÓN RETROSPECTIVA DE 10 AÑOS  
REALIZADA EN EL DEPARTAMENTO DE  
PATOLOGÍA BUCAL DE LA DIVISIÓN DE  
ESTUDIOS DE POSGRADO E INVESTIGACIÓN  
DE LA FACULTAD DE ODONTOLOGÍA  
(U.N.A.M.)

### T E S I N A

Que para obtener el Título de:

CIRUJANO DENTISTA

*Presentan:*

MARTÍN FERNANDO MEDINA  
MAURICIO GUERRERO MONTES DE OCA

Asesora y Coordinadora de Seminario:  
C.D. M.O. BEATRIZ C. ALDAPE BARRIOS



MÉXICO, D.F.

JUNIO 1996



Universidad Nacional  
Autónoma de México

Dirección General de Bibliotecas de la UNAM

**Biblioteca Central**



**UNAM – Dirección General de Bibliotecas**  
**Tesis Digitales**  
**Restricciones de uso**

**DERECHOS RESERVADOS ©**  
**PROHIBIDA SU REPRODUCCIÓN TOTAL O PARCIAL**

Todo el material contenido en esta tesis esta protegido por la Ley Federal del Derecho de Autor (LFDA) de los Estados Unidos Mexicanos (México).

El uso de imágenes, fragmentos de videos, y demás material que sea objeto de protección de los derechos de autor, será exclusivamente para fines educativos e informativos y deberá citar la fuente donde la obtuvo mencionando el autor o autores. Cualquier uso distinto como el lucro, reproducción, edición o modificación, será perseguido y sancionado por el respectivo titular de los Derechos de Autor.

"Mi convicción más profunda como hombre, convicción confirmada por toda mi existencia, es la de que soy una persona.

Yo pienso, yo que siento, yo que temo, yo que conozco y yo que creo; soy una unidad. Pero la unidad de mi yo es parte de una unidad mayor. Yo soy diferente del mundo, pero pertenezco a él porque he emanado de su crecimiento, tal como el mundo ha emanado de la unidad de Dios como resultado de un solo acto Creador.

"Por lo tanto, yo, unidad, estoy destinado a participar de la unidad del mundo, así como estoy destinado a participar de la unidad de Dios. No puedo verme aislado de la creación, así como tampoco puedo aislarme del Creador sin destruirme.

"Desde el momento en el cual esta convicción se hizo evidente para mí, otra le siguió por inevitable consecuencia. Si Dios es uno, y el mundo es un resultado de su acto eterno, y yo soy una persona individual nacida de esta compleja unidad, entonces todo conocimiento de mí mismo, de la Creación, del Creador, es un solo conocimiento. Que yo tenga todo el conocimiento, que se me aparezca en forma fragmentaria y diversificada, solo significa que soy finito, limitado por el espacio y el tiempo y la capacidad de mi cerebro.

"Cada descubrimiento que hago apunta en la misma dirección. Por contradictorios que aparezcan los fragmentos de conocimiento, nunca pueden contradecirse verdaderamente. He dedicado una vida a una pequeña rama de la ciencia, la odontología.

Pero estoy entregado a todas las ciencias, biología, física, química de las materias inorgánicas, a la filosofía, porque son todas ramas de un mismo árbol que crece hacia el mismo sol.

Por lo tanto, jamás arriesgaremos demasiado si nos aventuramos en exceso en busca de la verdad, ya que cada paso hacia adelante es un paso hacia la unidad: del hombre con el hombre, del hombre con el universo, del universo con Dios..."<sup>1</sup>

MORRIS WEST.

---

<sup>1</sup>*Las Sandalias del Pescador, pág. 188, 189.*

## AGRADECIMIENTOS

### A Dios Padre:

Por haberme dado la dicha de vivir  
y lograr mis metas hasta ahora.  
GRACIAS.....

### A Ti Madre:

#### ANTONIA

Que me diste la vida,  
que me ayudaste cuando te lo pedí,  
que nunca me dejaste solo y que aunque he cometido errores  
*siempre* confiaste en mí,  
en todo momento hasta el final de mi educación universitaria  
Siempre te lo agradeceré todo el tiempo que viva.  
Tú eres la mujer más linda y maravillosa que Dios puede darle a un hijo.....

### A TI HERMANO:

#### MARCO ANTONIO

Aunque nos llevamos algunos años de diferencia,  
y maneras de pensar diferentes  
GRACIAS por ser mi hermano,  
es lo que siempre he querido,  
y por todo lo que me has dado y apoyado en todo momento,  
seguiremos juntos toda la vida

**Martín Fernando Medina.**

### **A LA UNIVERSIDAD NACIONAL AUTÓNOMA DE MÉXICO**

Por dejarme formar parte de ella,  
*nuestra máxima casa de estudios,*  
de la cuál estaré orgulloso siempre....  
todos unidos en una sola frase:  
¡¡¡ Goya, Goya, UNIVERSIDAD!!!

"Por mi raza hablará el espíritu."

### **A LA FACULTAD DE ODONTOLOGÍA**

Por formarme como profesionista al servicio de la salud  
tomando siempre en cuenta que tratamos con semejantes.

### **A LOS MAESTROS**

Que son los pilares principales para mi formación profesional  
y que además fueron amigos.

### **A LA C.D.M.O. BEATRIZ C. ALDAPE BARRIOS**

Que tuve la dicha de conocerla antes de empezar mis estudios en esta escuela,  
ahora la tengo como maestra, asesora y le doy las GRACIAS por todo lo que he  
aprendido a su lado tanto como maestra y como persona humanitaria.  
GRACIAS POR SIEMPRE.....

### **AL DR. RAFAEL TREJO SERRANO**

Por el estímulo y ejemplo de seguir adelante.

### **AL HONORABLE JURADO**

El cuál examinará esta tesina y mi examen profesional  
les doy las gracias a cada uno de ustedes.

Martín Fernando Medina.

**Al Sr. JESÚS FIMBRES "CHEMA"**

Gracias por todo el apoyo moral y económico  
que me brindaste y por haber confiado en mí.....  
te cumplí, primo.

REBECA, gracias por todo.  
los tendré presente toda mi vida.

**Sra. ROSA FIMBRES**

Te agradezco todo lo hiciste por mi, siempre.  
Evelyn, gracias, sigue adelante.

**A TI ÁNGELES**

Que siempre has estado a mi lado,  
a pesar de todo, brindándome amistad, cariño incondicional,  
gracias por ser tú así, nunca cambies, bonita!!!

**A LA FAMILIA ORDOÑEZ RUEDA**

Dr. Ismael Ordoñez Echavarría  
por su ejemplo como hombre y profesionalista  
Sra. Angela Rueda de Ordoñez  
por su amistad y confianza.

Ignacio

Arturo

María de los Ángeles

Ismael

Alejandro

Silvana Beatriz

por su amistad y cariño.

**A Juan Carlos**

Por su amistad, comprensión y paciencia.

**A Mauricio**

Por conocerlo, por ser sincero y amistoso y por la convivencia.

*Y a Las pocas personas que creyeron en mi  
y de alguna forma me ayudaron.....gracias.*

**Martín Fernando Medina.**

## AGRADECIMIENTOS

**A DIOS:** porque me ha dado la fortaleza de vencer varios obstáculos y sobre todo por darme un tesoro invaluable que es mi familia, gracias por darnos salud y mucho amor.

**A mis PADRES.** por su apoyo, sabiduría, confianza, cariño y fe que depositaron en mi; gracias por ser mis mejores amigos. **"LOS QUIERO MUCHO"**

**A mis HERMANOS:** Elsa, Ricardo, Miriam, por su ayuda y compañía y en especial a Alejandro(Alito) que me ha motivado para seguir adelante **"TE EXTRAÑAMOS"**

**A mis SOBRINOS:** Cris y coquis por la alegría que me dan al verlos contentos.

**A mi ABUELITO(Felipe),**tío Lalo, Jorge y Rebe .Gracias por su cariño y por estar unidos a nosotros.

## **AGRADECIMIENTOS**

UNIVERSIDAD NACIONAL AUTÓNOMA DE MÉXICO:

Gracias por haberme abierto las puertas, y haberme enseñado que con carácter y trabajo perseverante se superan y se vencen los mayores obstáculos.

C.D. M.O. BEATRIZ C.ALDAPE BARRIOS

DRA. Gracias por su apoyo y confianza; no hay palabras para agradecerle todo lo que ha hecho por mí, gracias de todo corazón por la oportunidad brindada de realizar esta meta junto a usted.

A MARTÍN, por este proyecto que terminamos esperando que sea el principio de una amistad.



<b>Indice</b>	<b>páginas</b>
Introducción	1
Definición de quiste	2
Clasificación de los quistes	3
Definición de quiste dentígero	6
Histogénesis y Patogénesis	7
Mecanismos involucrados en la expansión de un quiste dentígero.	8
Epidemiología	13
Características clínicas	15
Características radiográficas	15
Descripción macroscópica	19
Características histológicas	19
Diagnóstico diferencial	21
Tratamiento	23
Pronóstico	25
Materiales y métodos	26
Resultados de la investigación	27
Tablas	29
Gráficas	38
Discusión	46
Conclusión	47
Bibliografía	48
Glosario	52

## INTRODUCCION

### REVISION DE LA LITERATURA

Los quistes de maxilares y mandibulares, no son lesiones confinadas al hombre moderno. Ruffer en 1921, en sus estudios sobre paleopatología de Egipto describió lesiones de mandíbula en tres espécimenes momificados. El primero muestra un remanente de raíz en el segundo premolar derecho del maxilar, donde se encuentra una cavidad que está presente en hueso a nivel del ápice.<sup>(22)</sup>

El segundo espécimen mostró marcas de atricción en los dientes, y una área quística en el hueso que involucra el primer molar permanente.

En el tercer espécimen encontraron una cavidad oval, con bordes lisos que medía 12 x 8 mm. que se presentó en la pared externa del hueso alveolar, dentro de la región de los premolares.

Salama y Hilmy (1951), reportaron dos espécimenes de una colección de esqueletos excavados en Sakara, perteneciendo al período del rey Unas. El primer espécimen muestra un gran quiste en relación al lateral, canino y premolar superior izquierdo.

En el segundo espécimen muestra un quiste multilocular en el cuerpo de la mandíbula (edéntula).<sup>(22)</sup>

**DEFINICION.**-Un quiste se define como:"Una cavidad patológica revestida de epitelio con un contenido líquido, semilíquido, cremoso o pastoso." <sup>(13)</sup>

Un quiste puede estar situado dentro de tejidos blandos, profundamente en el hueso o localizarse sobre una superficie ósea <sup>(12)</sup>. Dentro de los maxilares, el epitelio puede tener su origen en epitelio odontogénico derivado de una de las siguientes fuentes:

- 1) Germen dental
- 2) Epitelio reducido del esmalte de una corona dental
- 3) Restos epiteliales de Malassez, remanentes de la vaina de Hertwig
- 4) Remanentes de lámina dental de Serres. <sup>(13)</sup>

Los quistes no odontogénicos derivan de los restos epiteliales del tejido que cubre los procesos primitivos que participan en la formación embrionaria de la cara y maxilares.

Los quistes del cuello, piso de boca y glándulas salivales forman un grupo heterogéneo. El quiste tirogloso y el quiste linfoepitelial generalmente se incluyen en la categoría de quistes del cuello, aunque el quiste tirogloso también aparece en la base de la lengua y el quiste linfoepitelial puede ocurrir en el piso anterior bucal. <sup>(12)</sup>

El grupo de pseudoquistes de los maxilares está formado por el quiste óseo aneurismático, quiste óseo estático y quiste óseo solitario. Ninguno de estos quistes está tapizado por epitelio. <sup>(12)</sup>

## CLASIFICACION

Está basada en las recomendaciones publicadas por la Organización Mundial de la Salud en la publicación de la clasificación histológica de los tumores odontogénicos.(Kramer, Pindborg y Shear, 1992).<sup>(22)</sup>

### I. Quistes de los maxilares

#### A. Epitelial

##### I. Desarrollo

#### (A) Odontogénico

1. Quiste gingival del niño

2. Queratoquiste odontogénico (Q. primordial)

#### 3. Quiste dentígero

4. Quiste de erupción

5. Quiste lateral periodontal

6. Quiste gingival del adulto

7. Quiste odontogénico botrioideo

8. Quiste odontogénico glandular (sialo-odontogénico, quiste mucoepidermoide odontogénico ).

9. Quiste odontogénico calcificante (GORLIN).

#### (B) No odontogénico

1. Quiste del conducto nasopalatino (papila incisiva)

2. Quiste nasolabial (nasoalveolar)

3. Quiste del rafé medio palatino en el infante

4. Quiste medio palatino, medio alveolar y medio mandibular

## QUISTE DENTIGERO

5. Quiste glóbulo maxilar

### INFLAMATORIO

1. Quiste radicular, apical y lateral
2. Quiste residual
3. Quiste paradental y quiste mandibular bucal infectado
4. Quiste inflamatorio colateral

### B. No epitelial

1. Quiste óseo solitario (traumático, simple, y quiste óseo hemorrágico).
2. Quiste óseo aneurismático

### II. Quistes asociados con el antro del maxilar

1. Quiste benigno de la mucosa del antro del maxilar
2. Quiste pos/operatorio del maxilar (quiste ciliado quirúrgico del maxilar).

### III. Quiste de tejidos blandos de boca, cara y cuello

1. Quiste dermoide y epidermoide
2. Quiste linfoepitelial
3. Quiste del conducto tirogloso
4. Quiste lingual anterior medio
5. Quiste oral con epitelio gástrico o intestinal

6. Higroma quístico
7. Quiste nasofaríngeo
8. Quiste del timo
9. Quistes de las glándulas salivales: quiste de la mucosa de extravasación; quiste de retención de la mucosa, ránula, poliquiste (disgenético) enfermedad de la parótida
10. Quiste paracístico, cisticerco cellulosa; triquinosis.

## QUISTE DENTIGERO

### DEFINICION

"Es una lesión quística que deriva del epitelio reducido del esmalte que cubre la corona de un diente retenido o no erupcionado, este quiste es el tipo más común de los quistes odontogénicos embrionarios".<sup>(10)(23)</sup>

Está en presencia de un diente permanente sin erupcionar. Se han reportado casos de la presencia de un quiste dentígero asociado a un diente sin erupcionar, esta asociación es extraordinariamente raro, ya que se han reportado sólo 5 casos en la literatura.<sup>(3)(16)</sup>

El quiste dentígero se destaca en primer lugar por su frecuencia, y en segundo lugar, porque tienen un porcentaje relativamente alto; entre el 4 al 6 % de ellos son susceptibles a evolucionar en una neoplasia odontogénica agresiva como el ameloblastoma. También encontramos que un porcentaje alrededor del 10% de los quistes dentígeros evolucionan hacia queratoquiste, entidad caracterizada por ser la que con mayor frecuencia recidivan entre todos los quistes de los maxilares.<sup>(2)</sup>

## HISTOGENESIS Y PATOGENESIS.

No hay unanimidad de opinión en cuanto al origen de quiste dentigero; algunos autores creen que tiene un origen extrafolicular y sugieren que el quiste se desarrolla al principio, a partir de restos epiteliales extrafoliculares que más tarde se unen con el folículo de un diente en erupción ( Gillette y Weinmann; Dachi y Howell; Pindborg .)<sup>(12)</sup>

La mayoría de los investigadores han defendido un origen intrafolicular, es decir, el crecimiento directo del folículo que envuelve la corona del diente. (Lartschneider; Ries Centeno ).

**“Un quiste dentigero se desarrolla por la acumulación de fluidos entre el epitelio reducido del esmalte y el esmalte mismo”.**<sup>(22)</sup>

**Mc Hugh**, demostró que las capas de epitelio reducido del esmalte proliferan hacia arriba para unirse con las células en división de la mucosa bucal. Durante esta fase aparece una hendidura en el epitelio reducido del esmalte cuya extensión se convierte en el surco gingival conforme erupciona el diente a través de la masa epitelial que lo recubre. Así la erupción impedida puede llevar al continuo crecimiento de esta programada hendidura que surge de la proliferación de las capas externas del epitelio reducido del esmalte y a la formación de un quiste folicular.<sup>(17)</sup>



**LOS MECANISMOS INVOLUCRADOS DE LA EXPANSION DE UN QUISTE DENTIGERO SON BASICAMENTE LOS SIGUIENTES:<sup>(17)</sup>**

- 1) Crecimiento hidrostático
- 2) Proliferación epitelial
- 3) Acumulación de contenidos celulares
- 4) Factor de resorción ósea

#### **CRECIMIENTO HIDROSTATICO**

**Main ( 1970 )**, sugirió que la presión ejercida por la fuerza eruptiva de un diente impactado sobre un folículo, obstruía la corriente venosa y por lo tanto provoca una rápida transudación de suero a través de las paredes de los capilares.<sup>(22)</sup>

El incremento de la presión hidrostática sugiere claramente que la separación entre el folículo y el esmalte se debe a este proceso de acumulación de fluidos, con o sin participación del epitelio reducido del esmalte, en donde juega un papel importante en el agrandamiento del quiste. También el tiempo de la permeabilidad capilar es alterada, así que permite el paso de grandes cantidades de proteínas, sobre la baja concentración de la transudación.

Estudios hechos por Skauk ( 1973 ). sobre fluidos de quiste dentígero, han indicado niveles de proteína totalmente solubles; como son la albúmina/globulina e inmunoglobulina.<sup>(22)</sup>

**Browne (1975)**, dice :” El fluido del quiste dentígero surge como un exudado de los vasos en la cápsula y es únicamente modificado ligeramente por una síntesis local de inmunoglobulinas en la pared quística; sin embargo, las inmunoglobulinas contenidas en células, están presentes en las paredes de los quistes odontogénicos”.

Un estudio inmunohistoquímico de inmunoglobulinas que se realizó en quistes dentígeros, radiculares y demuestra que contenía células plasmáticas.<sup>(22)</sup>

**Smith (1987 )**. Mostró que la inmunoglobulina IgG era la más predominante contenida en la célula plasmática y con mucho menor porcentaje la IgA y la IgM.<sup>(22)</sup>

Los glucosaminoglucanos, predominantemente el ácido hialurónico, una cantidad apreciable de heparina, condroitín, 4 sulfato, están presentes en los fluidos y paredes de los quistes dentígeros.

(Skauk y Hofstad 1972 ); **Smith y Browne (1984,1988 )**.

La liberación de glucosaminoglucanos de las paredes y su difusión dentro del fluido quístico juega un papel importante en el crecimiento de los quistes por el incremento de la osmolaridad del fluido quístico, y por lo tanto, aumenta la presión hidrostática interna del quiste.<sup>(22)</sup>

Muchos quistes dentígeros muestran evidencia de inflamación aguda y crónica en sus paredes y por lo tanto la exudación debe de tomar parte en la expansión del quiste.<sup>(22)(4)</sup>

### **PROLIFERACION EPITELIAL**

Como el quiste se expande, se produce una proliferación epitelial compensatoria concomitante, que cubre el área de superficie de tejido conectivo, se cree que este proceso es lento; ya que el bajo índice de mitosis del quiste dentígero es menor que el que se encuentra en quistes primordiales o queratoquistes.<sup>(20)(17)</sup>

### **ACUMULACION DE CONTENIDOS CELULARES**

El paso de las células descamadas del epitelio y las células inflamatorias dentro de la cavidad quística, debe de contribuir en el incremento de la presión osmótica intraquística y por ello, probablemente favorece a la expansión del quiste.<sup>(20)(22)</sup>

## FACTOR DE RESORCION OSEA

Existen varias sustancias capaces de activar a los osteoclastos para efectuar la resorción ósea; entre ellas destacan la vitamina D la hormona paratiroidea, el factor activador de los osteoclastos ( linfoquina ) y las prostanglandinas.<sup>(17)</sup>

El cultivo de tejido quístico vital libera un potente factor de resorción ósea que es predominantemente una mezcla de prostanglandinas E2 y E3. (Harris;1978) <sup>(.17)</sup>

**ORIGEN DE LAS PROSTANGLANDINAS.** Son ácidos grasos modificados que fueron descubiertos en 1935. Su denominación fue precipitada, ya que se relacionó con la glándula prostática, de donde supuestamente se derivaban. Las prostanglandinas que son el resultado de la síntesis enzimática del ácido araquidónico y son mediadores de una reacción inflamatoria.<sup>(17)</sup>

La fuente principal de prostanglandinas en cultivo, parece ser la cápsula y su contenido leucocitario, aún cuando no se pueda excluir una contribución vascular.<sup>(17)</sup>

ACCION DE LAS PROSTANGLANDINAS. El aumento controlado de la presión vascular parece liberar un factor de resorción de origen vascular, y ya que el tono tanto de arteria como de venas está controlado mediante la síntesis de prostanglandinas E y F dentro de

sus paredes, dicha resorción podría estar mediada por estas sustancias (Harris,1978 ).<sup>(17)</sup>

El mecanismo de producción de estas sustancias en los quistes no se conoce con exactitud, una posibilidad es que su producción se lleve a cabo en la cápsula, bajo la influencia de la proliferación epitelial, mediante la degradación de fosfolípidos de la membrana celular por medio de enzimas. lisosómicas (fosfolipasa) para producir ácido araquidónico que es convertido por la enzima prostanglandin-sintetasa en prostanglandina.<sup>(17)</sup>

**Meghji, Harvey y Harris (1989)**, investigaron la posibilidad de que la interleucina 1 podía ser producida por los quistes odontogénicos y posiblemente aumentar los niveles de prostanglandinas y síntesis de colágena en las cápsulas quísticas. Ellos refirieron un trabajo, donde habían mostrado que la interleucina y factores de necrosis tumoral tenían mucho que ver con la actividad de resorción de hueso atribuido a un factor activo de los osteoclastos, producido por leucocitos mononucleares.<sup>(22)</sup> Estas citoquinas están particularmente asociados con lesiones inflamatorias crónicas.<sup>(22)</sup>

**EPIDEMIOLOGIA**

Frecuencia.- El quiste dentígero tiene una incidencia de 16.6%, sobre todos los quistes mandibulares. En un periodo de 32 años (1958-1989), Shear realizó un estudio de 2616 quistes mandibulares, en los que 433 eran quistes dentígeros, aproximadamente 14 casos por año.<sup>(22)</sup>

Edad.-

Aunque el quiste dentígero puede aparecer desde la primera década, la mayor incidencia se produce durante la segunda y tercera década de la vida, disminuyendo progresivamente durante los próximos años.<sup>(22)(20)</sup>

Sexo.

Predomina en pacientes de sexo masculino, en una proporción de 1.6:1 con respecto a las mujeres.<sup>(6)(20)(22)</sup>

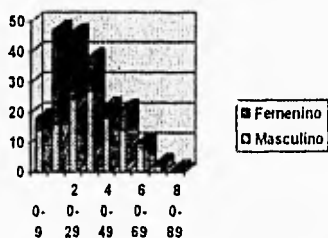


figura 1 Distribución de edad y sexo en 206 pacientes con quistes dentígeros realizada por Shear y Sing (1978). Witwatersrand (Sudáfrica).<sup>(22)</sup>

Raza. Predomina en la raza blanca con una proporción de 4.7:1 con respecto a la raza negra.<sup>(9)(22)</sup>

Esta proporción puede ser explicada por la alta frecuencia de dientes impactados en los blancos. En un estudio hecho en Witwatersrand (Sudáfrica) con 576 pacientes con dientes impactados; se observó que la raza blanca tenía una frecuencia de impactación superior con 455, mientras que los de la raza negra con 121 dientes impactados.

Localización.- La distribución anatómica de 184 quistes dentígeros, en relación con el diente involucrado, afectó con mayor frecuencia al tercer molar mandibular.<sup>(11)</sup> El canino maxilar fue el segundo diente más afectado seguido por el premolar mandibular y tercer molar maxilar. Aunque pueden aparecer en cualquier otro diente sin erupcionar, incluyendo a dientes supernumerarios.<sup>(22)</sup>




Figura 2.-Distribución anatómica de 184 quistes dentígeros.

## CARACTERISTICAS CLINICAS

Los síntomas son escasos, pero la erupción tardía de los dientes indica la posible formación de un quiste dentígero. Sin embargo, éste puede alcanzar un gran tamaño y en ocasiones se acompaña de expansión ósea. Raras veces las lesiones alcanzan un tamaño tan importante, que predisponen a la producción de fracturas en terreno patológico por erosión del hueso cortical. La compresión digital puede provocar una sensación de crepitación por adelgazamiento de la corteza, y cuando no hay hueso cortical, puede producirse un sensación esponjosa o blanda.<sup>(20)</sup>

## CARACTERISTICAS RADIOGRAFICAS

La gran mayoría de los quistes dentígeros son asintomáticos<sup>(11)(19)</sup> por lo general se descubren de manera accidental en los exámenes radiográficos de rutina.<sup>(22)</sup>

Es necesario distinguir el saco folicular agrandado con el quiste dentígero. Algunos dientes no erupcionados tienen un folículo dilatado en la fase de pre-erupción, esto no significa que sea un quiste en potencia, al menos que el espacio pericoronar sea de 3mm. o más como requisito mínimo para el diagnóstico probable de un quiste dentígero.<sup>(12)</sup>



En la radiografía, el quiste aparece como una lesión radiolúcida; bien definida, por lo general unilocular,<sup>(6)</sup> que se relaciona con la corona de un diente que no ha erupcionado<sup>(12)(20)(22)</sup>. Estos quistes tienen bien definido sus márgenes escleróticos a menos que exista una infección en el quiste.

Los quistes pueden expandirse hacia las raíces de los dientes erupcionados, de esta manera puede ocasionar resorción de las raíces<sup>(11)</sup>.

En un estudio radiográfico de resorción de raíces producida por quistes mandibulares. **Struthers y Shear 1976**, Observaron resorción de raíces en once de veinte quistes dentígeros (55%), presentándose continuidad de los quistes con las raíces (Shear).<sup>(22)</sup>

En este quiste deben ser observadas tres variaciones radiográficas, Thoma los clasificó en tres tipos:<sup>(12)</sup>

- 1) tipo central
- 2) tipo lateral
- 3) tipo cicunferencial

Esta clasificación se basa según la posición en la cual se desarrolla el quiste en relación con la corona.

### TIPO CENTRAL

El quiste rodea la corona en forma simétrica, ejerciendo presión en la superficie oclusal de tal forma que el diente es proyectado apicalmente en dirección opuesta a la de su fuerza normal de erupción, de esta manera los terceros molares mandibulares pueden ser encontrados en el borde inferior de la mandíbula o en la rama ascendente.<sup>(5)</sup> Los quistes maxilares que afectan la región canina pueden extenderse dentro del seno maxilar hasta el piso de la órbita y un incisivo maxilar puede ser encontrado debajo del piso de la nariz.<sup>(12)</sup>

### TIPO LATERAL

Este se desarrolla en el lado mesial o distal del diente, y se dilata alejándose de la corona del diente, cubriendo sólo una porción de la corona. Este tipo de quiste puede inclinar al diente o desplazarlo hacia el lado no afectado, este quiste se observa cuando el tercer molar mandibular impactado es parcialmente erupcionado.<sup>(1)(12)(22)</sup>

### TIPO CIRCUNFERENCIAL

Se observa cuando el diente entero parece ser cubierto por el quiste, es importante que esta variedad de quiste sea diferenciada del queratoquiste

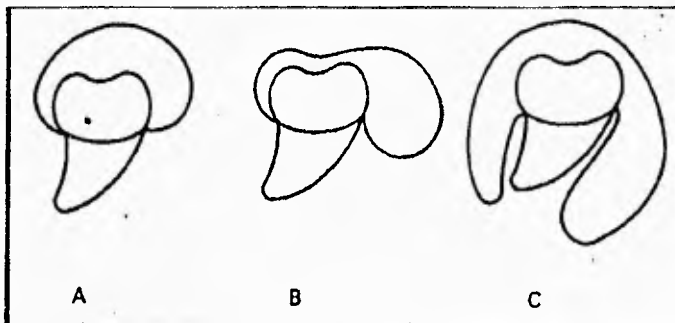


Figura 3.- Diagrama ilustrativo de las tres variaciones radiográficas de quiste dentígero. A) tipo central, B) tipo lateral, C) tipo circunferencial.

Se informa que en la mayoría de los casos el quiste dentígero es solitario y que el fenómeno de múltiples quistes dentígeros puede tener tendencia familiar e indicativo de una enfermedad sistémica.<sup>(12)(18)(22)</sup>

## DESCRIPCION MACROSCOPICA

El quiste está representado por una bolsa de consistencia firme y superficie lisa, que en uno de sus polos permite visualizar la raíz o raíces dentarias. A la presión es resistente y cuando se le secciona pierde su contenido líquido transparente, no tiene olor pero, en casos aislados puede presentarse de color amarillo obscuro (ocre) y de consistencia semilíquida, o como un aspecto cremoso blanco amarillento y friable. En la cavidad emerge la corona de la pieza dentaria, es de interés destacar la necesidad de un estudio bidigital minucioso del espesor de la pared del quiste, así como hacer cortes a 0,5 cm de distancia entre uno y otro, para que posteriormente el estudio histológico confirme la presencia o no, de focos ameloblastomosos.<sup>(2)</sup>

## CARACTERISTICAS HISTOLOGICAS

No existen características microscópicas típicas seguras para diferenciar entre un quiste dentígero y otro tipo de quiste odontogénico.<sup>(18)</sup>

Hay una gran variedad de imágenes microscópicas, en general el quiste está compuesto por una delgada pared de tejido conectivo fibroso tapizado por un epitelio escamoso estratificado que es continuo con el epitelio reducido del esmalte que cubre la corona,<sup>(12)</sup>

El estroma está compuesto de colágena con un fondo rico en glucoproteínas, y mucopolisacáridos ácidos.

Los quistes sin inflamación presentan una cubierta epitelial cuyo grosor es de 2 o más capas celulares. La unión de tejido conectivo-epitelial es aplanada, aunque, si hay una inflamación crónica o infección secundaria, puede observarse hiperplasia epitelial. Es importante señalar que la cubierta epitelial no está queratinizada, al menos el 25% de los quistes dentígeros mandibulares y el 50% de los quistes dentígeros maxilares presentan focos de células mucosas y, en ocasiones, por epitelio de tipo respiratorio.<sup>(24)</sup> También con muy poca frecuencia pueden observarse células ciliadas <sup>(8)(14)</sup> o cuerpos hialinos (Rushton), raras veces pueden detectarse elementos celulares dentro de la estructura de la cubierta, que en algunos casos, puede llegar a encontrar elementos queratinizados que corresponden a un proceso metaplásico y han de diferenciarse de la cubierta de un queratoquiste odontogénico.<sup>(20)</sup>

Estas presentaciones histológicas reflejan una multipotencialidad de la cubierta epitelial odontogénica de los quistes dentígeros.<sup>(20)</sup>

El desarrollo de un ameloblastoma a partir de un quiste dentígero, con frecuencia es un problema histopatológico difícil; sin embargo, la identificación temprana de la transformación ameloblastomatosa se relaciona con los siguientes hallazgos microscópicos.<sup>(20)</sup>

- 1.-Hiperchromatismo (nuclear) de los núcleos de las células basales.
- 2.-Palidez de las células basales con polarización nuclear lejana a la membrana basal.
- 3.-Formación de vacuolas citoplasmáticas en las células basales, a menudo entre el núcleo y la membrana basal.
- 4.-Aumento de la amplitud del espacio intercelular de las capas epiteliales.
- 5.-La porción central de la isla del epitelio, está compuesta por una red laxa de células semejantes al retículo estrellado.
- 6.-Las células en la zona reticuliforme presentan muchas veces metaplasia escamosa.<sup>(20)</sup>

## **DIAGNOSTICO DIFERENCIAL**

Algunas veces estos quistes pueden degenerar en ameloblastoma, por lo que es la lesión más importante en la determinación radiográfica de un quiste dentigero. Se cree que un 25 a 30 % de los ameloblastomas se originaron de quistes. Waldron y Small llegaron a la conclusión de que una proporción pequeña pero importante de ameloblastomas sufren transformación maligna.<sup>(18)</sup>

El diagnóstico definitivo dependerá siempre de los datos histológicos, ya que los quistes pueden confundirse radiográficamente y clínicamente en las siguientes entidades:<sup>(18)</sup>

- 1) displasia fibrosa,
- 2) granuloma de células gigantes,
- 3) mixoma,
- 4) hemangioma central
- 5) queratoquiste odontogénico relacionado con un quiste dentígero
- 6) tumor odontogénico adenomatoide (TOA)<sup>(23)</sup>.

Cuando el quiste se localiza en la región posterior de la mandíbula o maxilar superior presentándose en pacientes jóvenes, debe de incluirse el fibroma ameloblástico.<sup>(13)(18)(20)</sup>

Es habitual encontrar un ameloblastoma cuyo cuadro radiográfico no se distingue de un quiste dentígero o de un quiste primordial.

Es por ello que la exploración quirúrgica seguida de un estudio histopatológico es un procedimiento necesario para el diagnóstico.<sup>(18)</sup>

La frecuencia de quistes múltiples de los maxilares en un individuo es poco común.<sup>(18)</sup> Se han publicado a partir de 1935 varios casos en los que la mayoría son quistes dentígeros descritos por **Marcaferri**<sup>(18)</sup>. Sin embargo cuando son de este tipo hay que excluir cualquier posible asociación con el síndrome de nevo basocelular múltiple, (Gorlin-Goltz).

Se han reportado casos de carcinoma de células escamosas originado dentro del revestimiento de un quiste dentígero, donde se produjo una extensa destrucción de hueso, donde no es raro ver fracturas en terreno patológico.<sup>(8)(14)</sup>

## TRATAMIENTO

Las principales razones para tratar a los quistes son:

Que crecen, destruyen hueso y eventualmente se infectan entre otras.<sup>(17)</sup>

Es aconsejable frente al primer diagnóstico de quiste dentígero, es asegurarse por medio de una biopsia por punción. Las características del contenido para establecer en primer instancia, si se trata en realidad de un quiste dentígero o de alguna otra entidad.<sup>(2)</sup>

Sin tomar en cuenta la etiología, se aceptan 2 métodos de tratamiento los cuales siempre son quirúrgicos. Para la elección de cualquiera de los 2 tratamientos se toma en cuenta su tamaño y su localización.<sup>(17)</sup>

El primer método consiste en la enucleación total del quiste, conocida como la técnica de PARSTCH II. Posteriormente, se tiene que hacer un estudio anatomopatológico, para destacar cualquier eventualidad que pueda presentarse en la pieza quirúrgica (evolución ameloblastomatosa) que condicione, por parte del odontólogo, cuidados posteriores o nuevas intervenciones quirúrgicas complementarias.<sup>(17)</sup>

La segunda opción es la marsupialización o técnica de PARTCH I, que consiste en la eliminación de su techo (quístico), suturando el recubrimiento quístico con la cavidad bucal o estructuras



circunvecinas <sup>(15)</sup> con el fin de que el quiste reduzca de su tamaño por falta de presión y en un tiempo posterior se realice su enucleación total. Este método es el de elección en la mayoría de los quistes de gran tamaño. Aunque la marsupialización se acompañe con la biopsia es fácil de que se pase inadvertida una alteración ameloblástica. <sup>(17)</sup>

En caso de que no se pueda hacer erupcionar al diente ortodónticamente, se deberá recurrir a la extracción de la pieza dentaria. <sup>(7)(10)</sup>

Marsupialización. Permite la descompresión y subsecuentemente disminución del defecto óseo; esto reduce la extensión de la cirugía posterior.

## PRONOSTICO

Generalmente el pronóstico es bueno, ya que la recurrencia es relativamente poco frecuente, a menos que haya habido fragmentación de revestimiento quístico y que se haya quedado los remanentes del quiste. Si la lesión es un queratoquiste, la posibilidad de recurrencia aumenta notablemente.<sup>(21)</sup>

Existen diversa complicaciones potenciales relativamente graves, provenientes después de realizar una remoción quirúrgica incompleta, estas incluyen :

- 1) desarrollo de un ameloblastoma, ya sea a partir del epitelio de revestimiento o de los restos del epitelio odontogénico en la pared del quiste.
- 2) desarrollo de un carcinoma epidermoide, a partir de las mismas dos fuentes de epitelio.
- 3) desarrollo de un carcinoma mucoepidermoide, básicamente de un tumor maligno de glándulas salivales a partir del epitelio de revestimiento del quiste dentigero, el cual contiene células secretoras de moco, o por lo menos células que presenten este potencial, vistas con más frecuencia en los quistes dentígeros asociados con los terceros molares mandibulares.<sup>(21)</sup>

## **MATERIALES Y METODOS**

Para llevar acabo este estudio, se revisaron los archivos del **Departamento de Patología Bucal de la División de Estudios de Posgrado e Investigación de la Facultad de Odontología (U.N.A.M.).**

En un período comprendido de 10 años. (1986-1995). Se revisaron un total de 4,683 expedientes, en un lapso de quince días se recopiló la información obtenida de 126 quistes dentígeros, tomándose en cuenta datos como edad, sexo, localización, tamaño, características radiográficas, diagnóstico clínico, y diagnóstico histopatológico. De acuerdo a los datos obtenidos se sacaron porcentajes y frecuencias, de cada variable de nuestra investigación. Posteriormente se elaboraron tablas y se graficaron los datos obtenidos.

## RESULTADOS

Los parámetros que se tomaron en cuenta son: sexo, edad, localización, tamaño, características radiográficas, y características histológicas.

**Sexo.-** El quiste dentígero es una lesión que afecta predominantemente al sexo masculino. De los 126 quistes dentígeros de este estudio, 72 (57.1%) fueron hombres y 53 (42.1%) fueron mujeres con una relación de 1.3:1.

**Edad.-** La lesión afectó a personas de los 6 a los 72 años de edad, afectando predominantemente a la segunda década con 53 (49.2%).

No se reportó ningún caso en niños menores de 6 años.

**Localización.-** De los 126 quistes dentígeros 58 (46%) se encontraron en maxilar y 58 (49%) en mandíbula con una relación de 1:1. Los 10 restantes, no fueron especificados.

**Tamaño.-** Sólo 93 casos indicaron el tamaño, 12 (9.5%) fueron menores de 1 cm., 65 casos (51.6%) fueron entre 1-3 cms.

**Características radiográficas.-** Radiográficamente, fueron cuatro imágenes predominantes, una lesión mixta unilocular con bordes bien definidos (radiolúcida), multilocular con bordes bien definidos (radiolúcida), unilocular con bordes mal definidos (radiolúcida) y unilocular con bordes bien definidos (radiolúcida), siendo más frecuente esta última, con 80 casos que representa el 63.5%.

**Características histológicas.**-En la mayoría de las lesiones presentan un epitelio escamoso estratificado queratinizado con 88 casos (69.8%), y en menor cantidad un epitelio escamoso estratificado no queratinizado con 33 casos (26.2%) Cinco casos no fueron especificados (4.0%). El tejido conjuntivo subyacente de aspecto capsular, fue fibroso denso y laxo en todos los casos. El infiltrado inflamatorio fue variable.

TABLA DE EDAD CON SEXO

EDAD	SEXO			TOTAL
	1 FEMENINO	2 MASCULINO	3 NO ESPECIE	
06-11	8	17	1	20.7
11-20	27	26		42.2
21-30	11	8		15.2
32-40	3	3		5.6
42-50	2	10		9.6
57-72	1	5		4.8
PORCENTAJE DE TOTAL SEXO	42.1%	57.1%	8%	100.0%

TABLA DE EDAD CON LOCALIZACION

EDAD	LOCALIZACION					TOTAL
	1	2	3	4	5	
06-10	5	8	8	4	1	26/18.7
11-20	14	14	9	12	3	52/42.2
21-30	3	4	5	4	0	16/16.2
32-40	2	3	2	2	1	11/8.0
42-50	1	2	2	5	1	11/9.6
59-72	2	2	2	2	2	6/4.8
	21.4%	24.6%	23.0%	23.0%	7.9%	100.0%

TABLA DE EDAD CON DIAGNOSTICO CLINICO

EDAD	DIAGNOSTICO CLINICO									TOTAL DE PORCENTAJE
	1	2	3	4	5	6	7	8	9	
	ODONTIGEROS	AMELIGEROS	PERFORACION	EMBRIOLIA AMELIGEROS	QUERATOCISTE	FOLICULO HIPERPLASICO	QUERATODONTIGEROS	QUERATOCISTE	QUERATODONTIGEROS	
06-10	15	0	1	1	1	1	0	0	7	35.8%
11-20	26	1	4	0	1	3	0	0	18	42.2%
21-30	6	0	2	0	3	4	0	0	7	5.2%
32-40	5	1	0	0	0	0	1	0	7	4.2%
42-50	5	0	0	0	2	0	0	1	6	9.6%
59-72	2	1	0	0	1	0	0	0	2	8.6%
	46.8	46.8%	4.8%	.8%	6.3%	5.6%	.8%	.8%	31.7%	100.0%

TABLA DE LOCALIZACION CON CARACTERISTICAS RADIOLOGICAS

LOCALIZACION	CARACTERISTICAS RADIOLOGICAS					TOTAL DE PORCENTAJE
	1	2	3	4	5	
	18	1	2		6	21.4%
	18		2	1	10	24.6%
	18	1		1	9	23.0%
	20	1		1	7	23.0%
	6		2		2	7.9%
	63.3%	2.4%	4.8%	2.4%	25.0%	100.0%

QUISTE DENTIGERO

DIAGNOSTICO CLINICO	DIAGNOSTICO FINAL	
	59	46.8%
	3	2.4%
	6	4.8%
	1	.8%
	8	6.3%
	7	5.6%
	1	.8%
	1	.8%
	40	31.7%
	100.0%	100.0%

TABLA DE DIAGNOSTICO CLINICO CON DIAGNOSTICO FINAL



ANO	FRECUENCIA POR AÑO	PORECENTAJE
86	13	10.3
87	13	10.3
88	5	4.0
89	10	7.9
90	17	13.5
91	17	13.5
92	12	9.5
93	14	11.1
94	11	8.7
95	14	11.1
10 AÑOS	126	100.0

TABLA DE CASOS POR AÑO.

RECOPIACION DE 10 AÑOS	CASOS POR AÑO EN EL TOTAL DE BIOPSIAS TOMADAS EN EL LAB. DE PATOLOGIA DE POSGRADO	TOTAL DE CASOS DE QUISTE DENTIGERO POR AÑO	PORCENTAJE POR AÑO Y TOTAL DE LOS 10 AÑOS
86	500	13	.026%
87	455	13	.028%
88	499	5	.010%
89	577	10	.017%
90	508	17	.033%
91	510	17	.033%
92	404	12	.029%
93	363	14	.038%
94	390	11	.028%
95	477	14	.029%
<b>TOTAL</b>	<b>4683</b>	<b>126</b>	<b>2.69%</b>

RECOPIACION DE 10 AÑOS

	CARACTERISTICAS HISTOLOGICAS	
	FRECUENCIA	PORCENTAJE
EEF QUERATINIZADO	88	69.8
EEF NO QUERATINIZADO	33	26.2
NO ESPECIFICADO	5	4.0
TOTAL	126	100.0

TABLA DE CARACTERISTICAS HISTOLOGICAS

CARACTERISTICAS RADIOGRAFICAS	CANTIDAD	PORCENTAJE
UNILOCULAR E.B.D. RADIOLUCIDA	80	63.5
UNILOCULAR E.B.D. RADIOLUCIDA	1	1.4
MIXTA UNILOCULAR E.B.D. RADIOLUCIDA	6	4.8
MULTILOCULAR RADIOLUCIDA E.B.D.	1	1.4
NO ESPECIFICADO	34	27.0
TOTAL	126	

TABLA DE CARACTERISTICAS RADIOGRAFICAS

QUISTE DENTIGERO

DIAGNOSTICO CLINICO		
	CANTIDAD	PORCENTAJE
QUISTE DENTIGERO	59	46.8
AMELOBLASTOMA	3	2.4
SACO FOLICULAR	6	4.8
FIBROMA	1	.8
AMELOBLASTICO		
QUERATOUSITE	8	6.3
FOLICULO HIPERPLASICO	7	5.6
QUISTE ODONTOGENICO	1	.8
QUISTE RADICULAR	1	.8
NO ESPECIFICADO	9	31.7
TOTAL	126	100.0

TABLA DE DIAGNOSTICO CLINICO

	AÑOS	CANTIDAD	PORCENTAJE
EDAD	06-10	26	21.0
	11-20	53	49.2
	21-30	18	15.2
	31-40	10	8.0
	41-50	12	9.6
	52-72	6	4.8
TOTAL		126	100.0

TABLA EDAD

LOCALIZACION	CANTIDAD	PORCENTAJE
MAXILAR DER.	27	21.4
MAXILAR IZQ.	31	24.6
MANDIBULA DER.	29	26.0
MANDIBULA IZQ.	29	23.0
NO ESPECIFICADO	10	7.9
TOTAL	126	100.0

TABLA DE LOCALIZACION

TAMAÑO		
	CANTIDAD	PORCENTAJE
MENOS DE 1 CM.	12	9.5
MAS DE 1 CM.	21	16.7
DE 1 A 3 CM	44	34.9
DE 3 O MAS CM.	16	12.7
NO ESPECIFICADO	33	26.2
TOTAL	126	100.0

TABLA DE TAMANO

SEXO		
	EDAD	PORCENTAJE
FEMINO	52	42,1
MASCULINO	72	57,1
NO ESPECIFICADO	1	,8
TOTAL	126	100,0

TABLA DE SEXO

PRUEBAS ESTADISTICAS POR VARIABLE

EDAD	
PROMEDIO	22.039683
PRUEBA X <sup>2</sup>	1.000000
PRUEBA F	0.000000
T DE STUDENT	

LOCALIZACION	
PROMEDIO	2.714286
PRUEBA X <sup>2</sup>	1.000000
PRUEBA F	0.003785
T DE STUDENT	

TAMANO	
PROMEDIO	3.293651
PRUEBA X <sup>2</sup>	1.000000
PRUEBA F	0.000624
T DE STUDENT	

QUISTE DENTIGERO

DIAGNOSTICO CLINICO	
PROMEDIO	4.317460
PRUEBA X <sup>2</sup>	1.000000
PRUEBA	
T DE STUDENT	

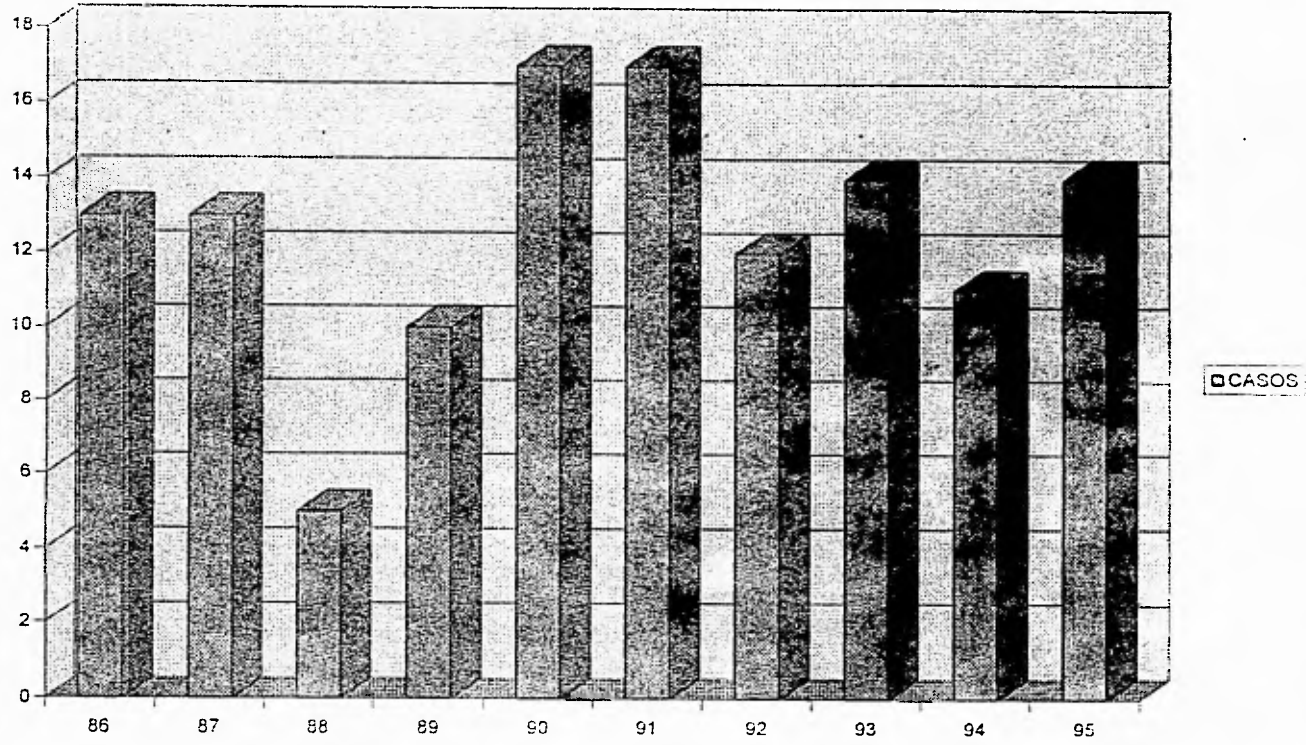
SEXO	
PROMEDIO	1.587302
PRUEBA X <sup>2</sup>	1.000000
PRUEBA	0.057475
T DE STUDENT	

CX RADIOGRAFICAS	
PROMEDIO	2.269841
PRUEBA X <sup>2</sup>	1.000000
PRUEBA	0.091123
T DE STUDENT	


CX HISTOLOGICO	
PROMEDIO	1.341270
PRUEBA X <sup>2</sup>	1.000000
PRUEBA	0.091123
T DE STUDENT	

DIAGNOSTICO FINAL	
PROMEDIO	1.000000
PRUEBA X <sup>2</sup>	1.000000
PRUEBA	0.159614
T DE STUDENT	

### NUMERO DE CASOS POR AÑO

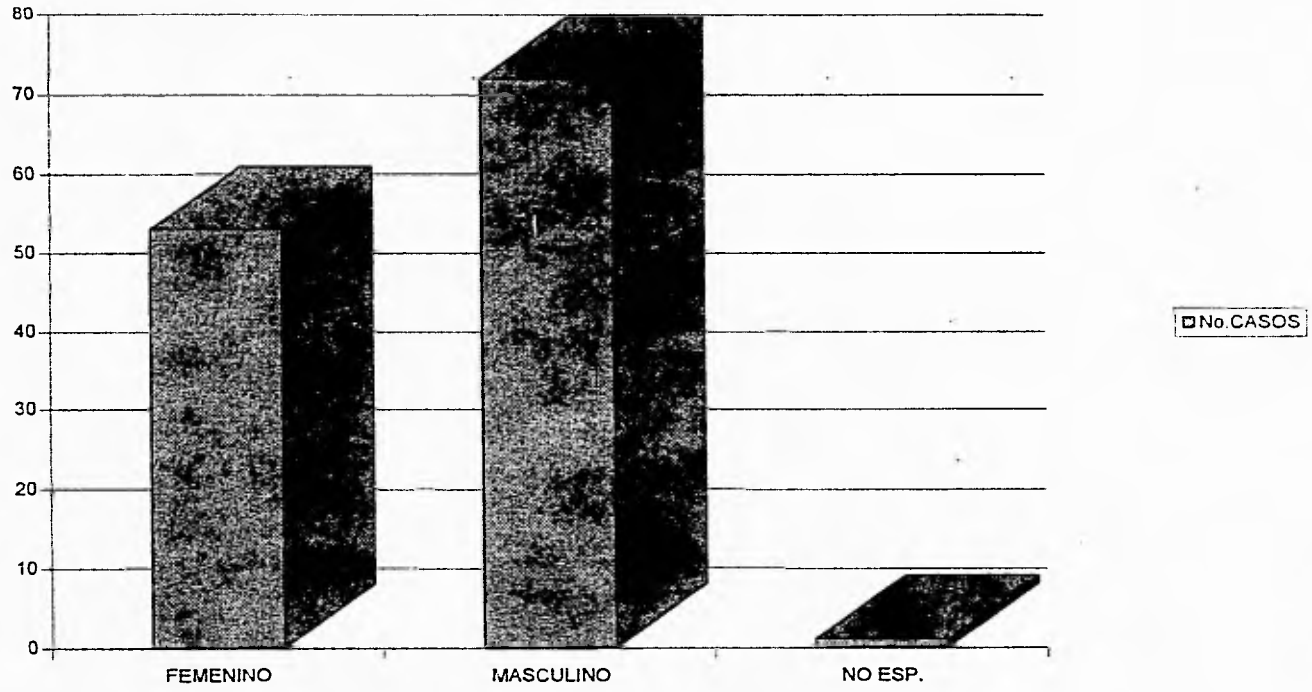


# EDAD



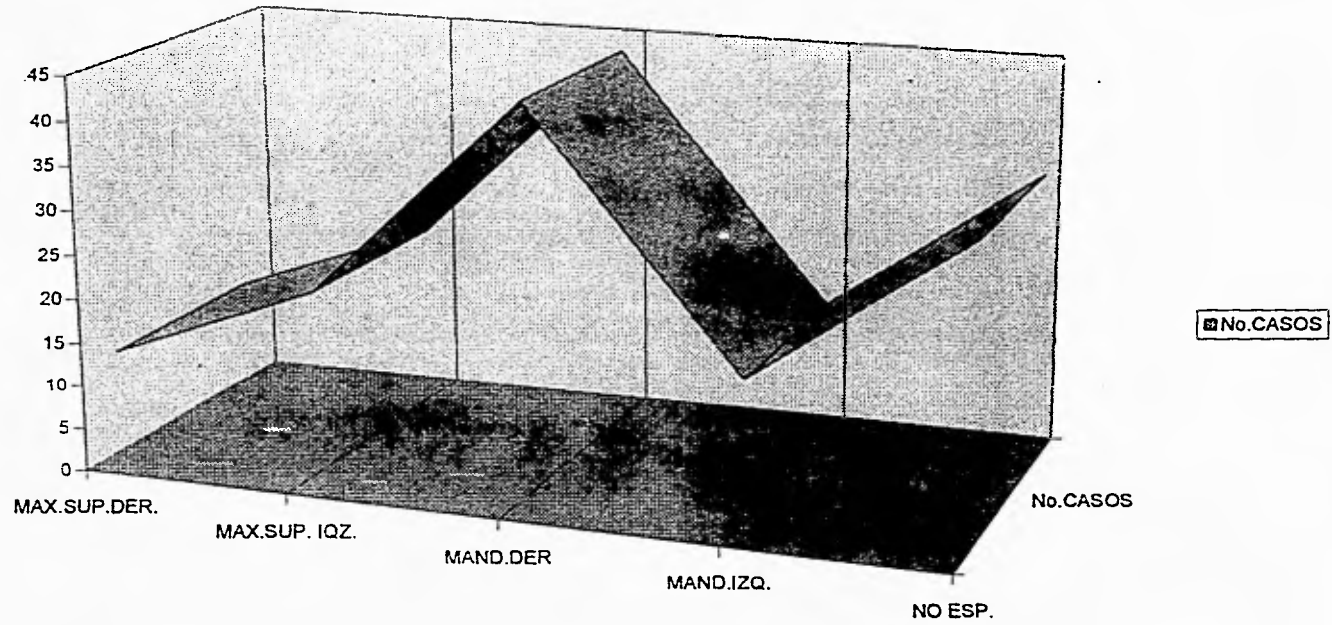


SEXO

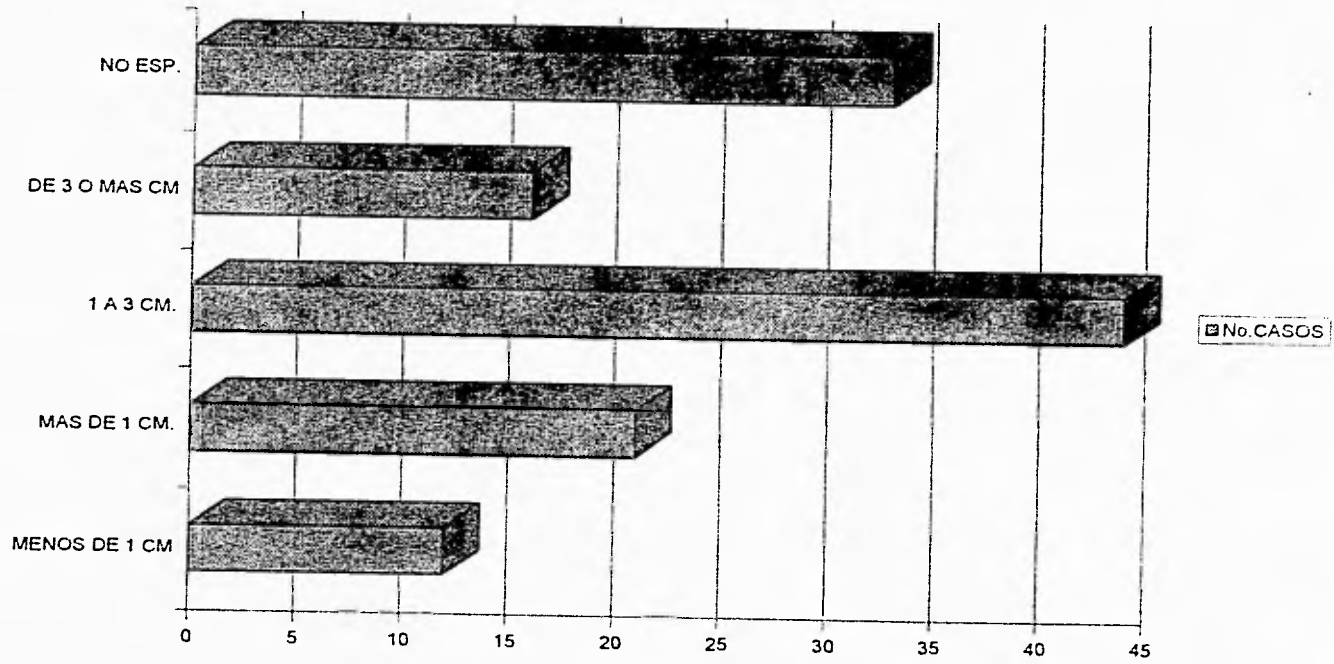


QUISTE DENTIGERO

# LOCALIZACION




### TAMAÑO



QUISTE DENTIGERO

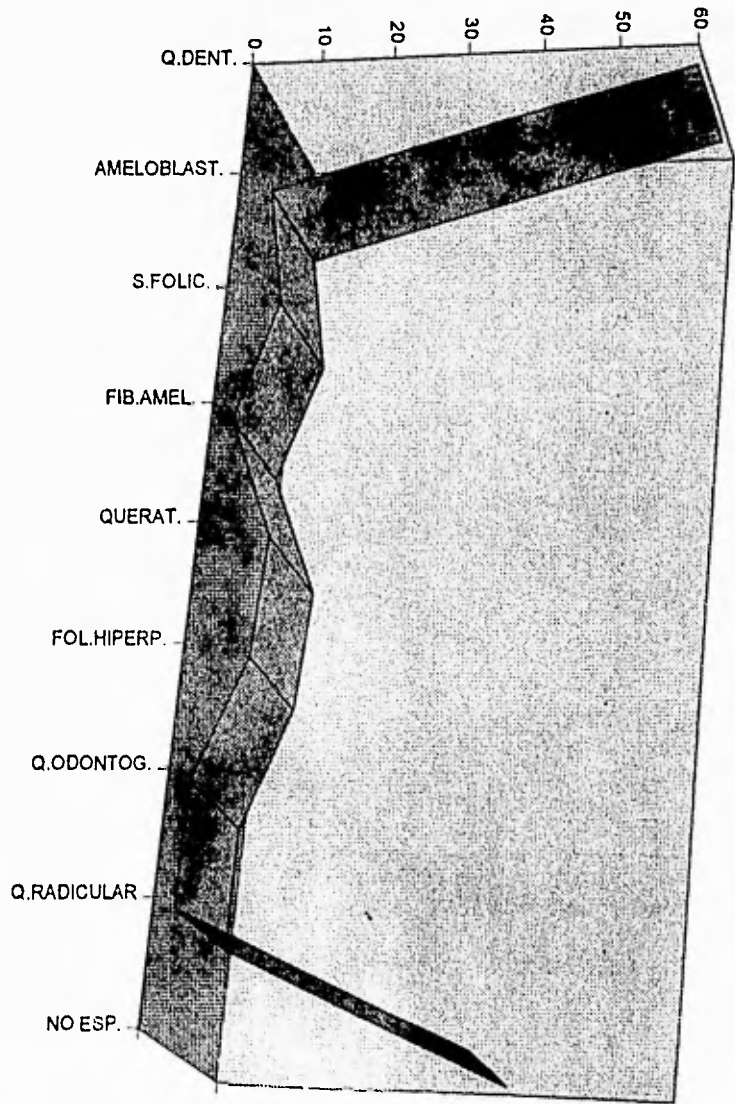
# DIAGNOSTICO RADIOLOGICO



No. DE CASOS CX.RX.

QUISTE DENTIGERO

tt

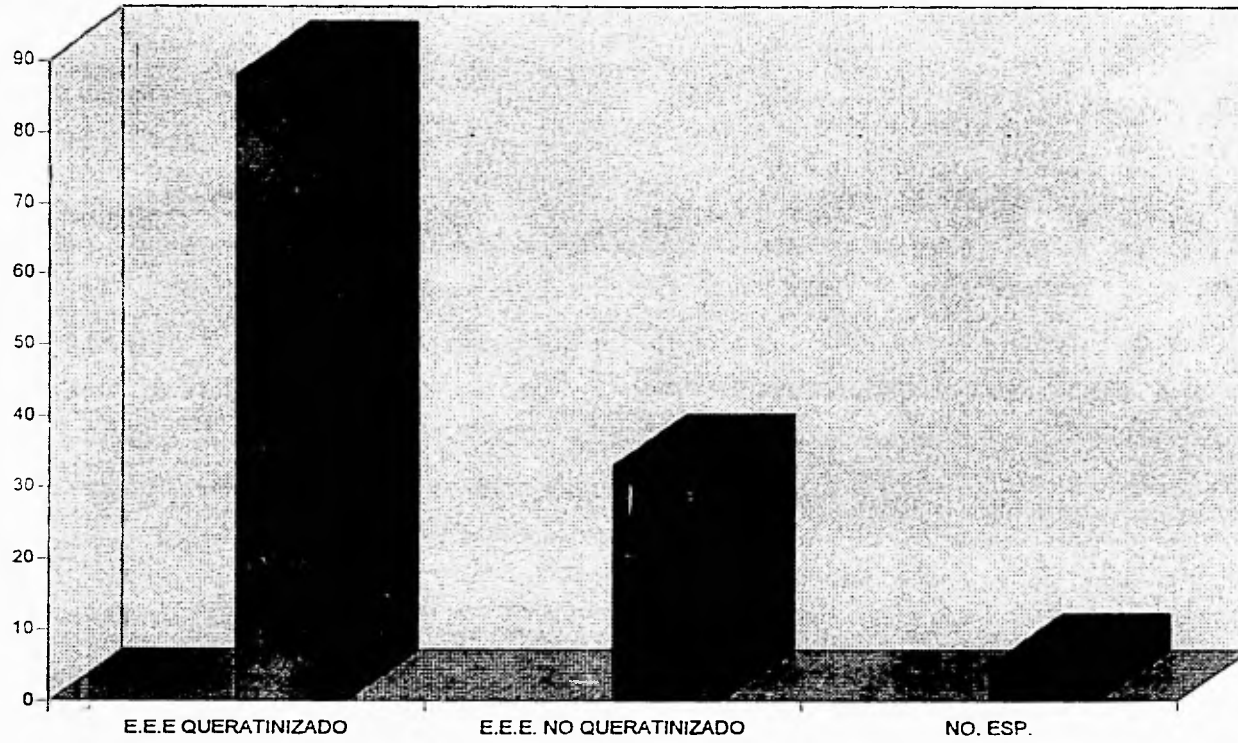


DIAGNOSTICO CLINICO



QUISTE DENTIGERO

### CARACTERISTICAS HISTOLOGICAS



QUISTE DENTIGERO

## DISCUSION

Analizando los resultados obtenidos en el presente estudio, el quiste dentigero es una lesión exclusiva de hueso tanto del maxilar como la mandíbula y sus características radiográficas e histopatológicas ya han sido demostradas por infinidad de investigadores. El análisis de estos 126 casos confirman una vez más dichas características aunque obtuvimos algunas variables en edad, y localización con respecto a las investigaciones encontradas en la literatura investigada

El estudio mostró que prácticamente es una lesión que afecta con mayor frecuencia a las personas de la segunda década de vida seguida de la primera y tercera década a diferencia de lo dice la literatura la mayor incidencia fue la segunda década seguida de la tercera.

La edad que encontramos fue un promedio de 22.039 años

Etimológicamente esta lesión está asociada a dientes impactados o no erupcionados.

Localización se presentó en igual proporción en mandíbula y maxilar con una relación de 1:1 y en la literatura menciona que es más común en mandíbula que en maxilar con una relación de 2:1.

En un estudio realizado por Shear, en un período comprendido de 1958 a 1989 (32 años) mostró un promedio de 13.5 quistes por año.

En nuestra investigación mostramos una incidencia de quistes dentigeros por año de 12.6 por lo que existe una mínima diferencia entre su estudio y el nuestro.

## CONCLUSION

Debido a que es una lesión muy frecuente es importante conocer las manifestaciones radiológicas, histológicas y patológicas y saber la clase de estudios con que se cuenta para establecer el tratamiento óptimo, ya que es imposible diferenciar radiográfica y clínicamente entre todas las variadas entidades patológicas, siempre se deberá recurrir al examen histopatológico, además conocer lo que se busca, como sería la presencia de queratina. Descartar la posibilidad de ameloblastoma y síndrome nevasocelular, que es más agresivo. Con un diagnóstico oportuno y un adecuado tratamiento el pronóstico de esta lesión es excelente.



**BIBLIOGRAFIA**

- 1.- Berge, T.I. "**General practitioners and dental students decisions on third-molar diagnoses, treatment and referrals**"  
Acta Odontológica Scand 1993., 51:171-181.
2. -Borghelli, Ricardo Fco. "**Temas de patología bucal clínica**"  
tomo III. ed. Mundi, S.A.I.C y F , 1979. pp.561-567
3. -Boyczuk, Michael P. "**Identifying a deciduous dentigerous cyst**". Clinical practice JADA, vol., 126 may. 1995 pp 643-644.
4. - Browne, Roger M. "**Investigative Pathology of the Odontogenic Cysts**"  
ed. CRC. Press 1991 pp.124-150 y 181-184
- 5.-Bux, Pasquale, Lisco Vito. "**Ectopic Third Molar Associated with a Dentigerous Cyst in the Subcondyolar Region**" J.Oral Maxillofac Surg. 1994 52:630-632
- 6.-Cawson, R.A. "**Essentials of Dental Surgery and Pathology**"  
ed. Churchill Livingstone Quinta edición 1991 pp.233-235

ESTA TESIS NO DEBE  
SALIR DE LA BIBLIOTECA

QUISTE DENTIGERO

7.-Clauser, Carlo; Zuccati, Giliana. "Simplified Surgical-Orthodontic Treatment of a Dentigerous Cyst" JCO 1994 28 (2) pp.103-106

8.-Daley, Tom D. "The Small Dentigerous Cyst" Oral Surg. Oral Med. Oral Pathol. Oral Radio. Endod. 1995;79:77-81

9.-Das, Sumitra; Das, ARUP K. "A review of pediatric oral biopsies from a surgical pathology service in a dental school" Pediatric Dentistry: May/Jun, 1993;15 839 pp.208-211

10.-Eversole, L.R. "Patología Bucal".  
ed. Médica Panamericana, 1991 pp.211-212

11.-Ortiz Rueda, Roberto; Prado G. Leticia; Terán Huerta, Gabriel. "Quistes dentígeros múltiples de los maxilares" Práctica Odontológica 13(2) 1992, pp.31-36

12.-Gorlin, Robert J. Goldman, Henry M. "Patología Oral Thoma"  
ed. Salvat Editores s.a. 1983 pp.489-493

13.-Grinspan, David "Enfermedades de la Boca" tomo V  
ed. Mundi S.A.I.C. y F 1983 pp.3961-3982

- 14.-Johnson,Loche M."Squamous Cell Carcinoma Arising in a Dentigerous Cyst"J.Oral Maxillofac Surg. 1994:52 (987-990)
- 15.-Kruger,Gustav O. "Cirugía Maxilofacial.",tercera edición,ed.panamericana.pp.239,240-243.
- 16.-Kusukawa Jing. , Morimatsu Minoizu."Dentigerous cyst associated with a deciduous tooth."oral sug,oral med, and oral pathol.1992.,73 (415-418)
- 17.-Mosqueda Taylor Adalberto "Los factores de expansión en quistes odontogénicos."Practica odontológica 8 (7) 1995.pp. 13-20.
- 18.-Ortiz Rueda,Roberto., Prada G. Leticia.,Terán Huerta Gabriel. "Quistes dentígeros múltiples de los maxilares". Practica odontológica 13 (2) 1992,pp.31-38.
- 19.-Osaki,Toki.,Nomura,Yika.,Yoneda,Kazunori. "infection in elderly patients associated with impacted third molars". Oral surg,Oral med,Oral pathol.,february,1995. vol. 79 (2) 3961-3982.
- 20.-Regezi,J.A. "Oral pathology:Clinical-pathologic correlations". ed. W.B.Saunders Co.1989 pp.306-309.

21.-Shafer, William., Hine, Maynard. "Tratado de Patología Oral",ed. interamericana,1988.pp.262-269.

22.- Shear,Mervyn."Cysts of the Oral Region." ed. Wright. tercera edición.,1992.pp.1-3 y 75-98.

23.-Van-der Waal, Isaac; "Oral Pathology". Quintessence Publishing,Co. Inc. 1988. pp.133-134.

24.- Zegarelli, Edward."Diagnóstico en Patología Oral" ed. Salvat. 1982 PP.227-229.

## GLOSARIO

**ACIDO HIALURONICO.**- Polisacarido viscoso que existe en la sinovia, humor vítreo, tejido conjuntivo colágeno, cápsulas bacterianas, etc. y forma una masa gelatinosa que envuelve en óvulo después de la adhesión del folículo. Su viscosidad dificulta la difusión de los gérmenes.

**ALBUMINA.**-Proteína que existe en casi todos los tejidos animales y en muchos vegetales, soluble en agua y coagulable por el calor.

**ACIDO ARAQUIDONICO.**-Acido graso poliinsaturado de amplia distribución en la naturaleza, que aparece en los tejidos animales. Se trata de un importante precursor de los prostaglandinas y es bastante abundante en los fosfolípidos animales.

**ASINTOMATICO.**-Sin síntomas.

**BIOPSIA.**-Estracción y examen, ordinariamente microscópico, de tejidos u otras materias procedentes del organismo vivo, con fines diagnósticos.

**CONDROITIN SULFATO.**-Glucosaminoglucano (mucopolisacarido) constituyen los glucosaminoglucanos Predominantes del hueso, el cartilago, y los vasos sanguíneos también se encuentra en piel, córnea y otras variedades de tejido conectivo.

**DECIDUO.**-No permanente, caduco.

**ESCLEROTICO.**-Membrana blanca.

**EXUDADO.**-Materia más o menos fluida salida de los vasos pequeños y capilares por exudación en los procesos inflamatorios y que se deposita en los intersticios de los tejidos o en la cavidad de una serosa.

**FOLICULO.**-Organo de forma de saco dentro de los maxilares, que contiene el diente antes de su erupción.

**FOSFOLIPASA.**-Cada una de las diversas enzimas que catalizan la hidrólisis de un enlace específico que un fosfolípido.

**FOSFOLIPIDO.**- Lípido complejo constituido por glicerol, uno de cuyos grupos hidroxilo primario está esterificado con el ácido fosfórico, mientras que los otros dos están con sendos ácidos grasos.

**GLOBULINA.**-Miembro de una clase de proteínas que se caracteriza por ser insolubles en agua pura, pero que son solubles en disoluciones de cloruro de sodio al 5%.

**GLUCOSAMINOGLUCANO.**-Miembro del grupo de heteropolisacáridos lineales, tienen cargas negativas que producen repulsión electrostática, lo que provoca la expansión de las moléculas a través de una gran volumen de solvente formando un líquido muy viscoso.

**HEPARINA.**-Mucopolisacarido, ácido que se halla en varios tejidos, principalmente en el hígado.

**HIDROSTATICO.**-Relativo al equilibrio de los líquidos.

**HISTOGENESIS.**-Generación y desarrollo de los tejidos orgánicos normales o patológicos.

**INFLAMACIÓN.**-Proceso por el cual se produce en los tejidos del organismo. La reacción contra un daño. El resultado de este proceso depende de la capacidad del organismo para la respuesta. El resultado puede ser restablecimiento, celular total, destrucción y cicatrización o una combinación de algunos de ellos.

**INMUNOGLOBULINA.**-Glucoproteína presente en el plasma y otros líquidos orgánicos de la mayoría de los vertebrados, constituye los anticuerpos componentes fundamentales de los mecanismos de inmunidad humoral.

**INTERLEUCINA 1.**-Factor producido por macrófagos activados.

**MITOSIS.**-División indirecta de las células germinativas y otras, que consiste en la separación ordenada normal de los cromosomas, duplicados previamente para formar núcleos hijos.

**NEOPLASIA.**-Neoformación o nuevo crecimiento de tejido, en el que la multiplicación de las células no está totalmente controlado por los sistemas reguladores del organismo y tiene un carácter a veces progresivo.

**OSMOLARIDAD.**- concentración de una solución expresada en osmoles de partículas de soluto por litro de solución.

**OSTECLASTO.**-Elemento celular multinucleado, de la médula ósea, que tiene como función la resorción o destrucción del hueso.

**PATOGENESIS.**-Origen y desarrollo de las enfermedades.

**PERMEABILIDAD CAPILAR.**-Propiedad del endotelio de los capilares de permitir el paso de determinados componentes hemáticos hacia los tejidos.

**PROSTANGLANDINA.**-Factores biológicamente muy activos, se hayan prácticamente en todos los tipos celulares, a excepción de los eritrocitos.

**RECIDIVA (DE LOS TUMORES).**-Reproducción de un tumor en el mismo punto del que fue extirpado.

**RESORCION.**-Absorción de materias secretadas o excretadas de un humor natural o patológico, en el seno de los tejidos.

**TRANSUDACION.**-Paso del líquido o suero a través de las paredes o membranas que lo contiene.