91
2 ej.

UNIVERSIDAD NACIONAL AUTONOMA DE MEXICO

FACULTAD DE ODONTOLOGIA

QUERATOQUISTE ODONTOGENICO

REVISION RETROSPECTIVA DE 1986 A 1995 EN EL LABORATORIO DE HISTOPATOLOGIA DE LA UNIDAD DE POSGRADO DE LA FACULTAD DE ODONTOLOGIA DE LA UNAM

Vo Bo

T E S I N A

QUE PARA OBTENER EL TITULO DE:

CIRUJANO DENTISTA

P R E S E N T A :

MABY ALEJANDRA CEBALLOS URIBE

ASESOR: C.D.M.O. BEATRIZ ALDAPE BARRIOS

MEXICO, D.F. JUNIO 1996

TESIS CON
FALLA DE ORIGEN

TESIS CON
FALLA DE ORIGEN

Universidad Nacional Autónoma de México
UNAM
Biblioteca Central
Dirección General de Bibliotecas de la UNAM

UNAM – Dirección General de Bibliotecas
Tesis Digitales
Restricciones de uso

DERECHOS RESERVADOS ©
PROHIBIDA SU REPRODUCCIÓN TOTAL O PARCIAL

Todo el material contenido en esta tesis esta protegido por la Ley Federal del Derecho de Autor (LFDA) de los Estados Unidos Mexicanos (México).

El uso de imágenes, fragmentos de videos, y demás material que sea objeto de protección de los derechos de autor, será exclusivamente para fines educativos e informativos y deberá citar la fuente donde la obtuvo mencionando el autor o autores. Cualquier uso distinto como el lucro, reproducción, edición o modificación, será perseguido y sancionado por el respectivo titular de los Derechos de Autor.

INDICE

I. INTRODUCCIÓN	2
II.CLASIFICACIÓN	2
III.ANTECEDENTES DEL QUISTE	5
IV.QUERATOQUISTE	7
V.ETIOLOGÍA Y PATOGENIA	9
VI.EDAD	10
VII. SEXO	10
VIII.CARACTERÍSTICAS CLÍNICAS	11
IX.LOCALIZACIÓN	12
X. CARACTERÍSTICAS HISTOLÓGICAS	13
XI.CARACTERÍSTICAS RADIOLÓGICAS	16
XII.RELACIÓN CON SÍNTROME DE GORLIN-GOLTZ	17
XIII.TRATAMIENTO	19
XIV.MATERIAL Y MÉTODOS	21
XV.RESULTADOS	25
XVI.DISCUSIÓN	45
XVII.CONCLUSIONES	48
XVIII.BIBLIOGRAFÍA	50
XIX. GLOSARIO	53

AGRADECIMIENTOS:

A mi Familia:

Por su apoyo incondicional en todo momento, en especial Gracias HECTOR y LOLY

A mis Maestros:

Por su preocupación en mi formación académica, en particular a la Dra. BEATRIZ ALDAPE BARRIOS (asesora)

A Mónica:

Por descubrir en ella el verdadero significado de la amistad

Introducción

Un quiste es una cavidad patológica revestida de epitelio y tejido conectivo la cual contiene líquido, semilíquido.

Existen numerosas publicaciones sobre los quistes mandibulares y estos no solo se limitan al hombre moderno: Muchas de estas publicaciones nos ayudan a comprender las distintas clasificaciones.

Siguiendo un orden de aparición y descripción de los quistes de cabeza y cuello, se clasifican:

ODONTOGÉNICOS:

Se derivan de la proliferación y degeneración del epitelio odontogénico.

1. Quiste gingival de la infancia
2. **Queratoquiste odontogénico (quiste primordial)**
3. Quiste dentígero (quiste folicular)
4. Quiste de la erupción
5. Quiste periodontal lateral
6. Quiste gingival del adulto
7. Quiste odontogénico botrioide
8. Quiste odontogénico calcificante

9. Quiste odontogénico glandular

NO ODONTOGÉNICOS:

Se derivan de los restos epiteliales del tejido que cubre los procesos primitivos en la formación embrionaria.

1. Quiste del conducto nasopalatino
2. Quiste nasolabial
3. Quiste del rafé medio del infante
4. Quiste palatino medio, alveolar medio, mandibular medio
5. Quiste glóbulo maxilar

INFLAMATORIOS:

1. Quiste radicular, apical y lateral
2. Quiste residual
3. Quiste paradental y mandibular infectado
4. Quiste inflamatorio colateral

NO EPITELIALES:

No se encuentran revestidos por epitelio, pueden ser congénitos u ocasionados por trauma.

1. Quiste óseo solitario (traumático, simple o hemorrágico)
2. Quiste óseo aneurismático

QUISTES DE TEJIDOS BLANDOS DE BOCA, CARA Y CUELLO:

1. Quiste dermoide y epidermoide
2. Quiste linfoepitelial
3. Quiste del conducto tirogloso
4. Quiste lingual anterior medio
5. Quiste oral con epitelio gástrico o intestinal
6. Quiste higroma
7. Quiste nasofarígeo
8. Quiste del timo
9. Quiste de glándulas

ANTECEDENTES

En 1780 John Hunter[19] escribió acerca de una enfermedad de la mandíbula describiendo una lesión parecida a un quiste.

En 1921 Ruffer[19] describió lesiones patológicas de mandíbula de tres momias egipcias en las que aparecieron quistes radiculares. En el primero se demostró un resto a nivel del segundo premolar derecho superior, en donde existía una cavidad en el hueso. El segundo espécimen que se creía era de la misma época, mostraba atricción de los dientes inferiores y un área quística en el hueso envolviendo el primer molar permanente. El tercer espécimen que data del tiempo de Cleopatra presentaba una cavidad lisa que media 12X8mm. En la cara externa del hueso alveolar en el área de los premolares, con una apertura artificial que conduce a una cavidad que se extendía hasta la raíz mesial del segundo molar expuesto.

En 1951 Salama y Hilmy[19] reportaron dos especímenes de una colección es una excavación del Sakara (2800 a.C.) . El primero es un cráneo de adulto donde se mostraba un quiste radicular extenso en relación al lateral, canino y primer molar superior izquierdos. El diente en relación al quiste estaba ausente. El resto de los dientes mostraba una marcada atricción y el quiste se extendía hasta la línea media del paladar. El segundo espécimen presentaba un gran quiste multilocular en la mandíbula del lado izquierdo de un edéntulo, éste mostraba una expansión en ambos lados del hueso del paladar interno y externo.

En 1977 Neiburger[19] describió una lesión quística en el ángulo de la mandíbula de una persona enterrada en medio del bosque entre 700-1100 d.C. En éste, describe la existencia de tres áreas deprimidas y agrupadas

alrededor de una elevación del hueso. La radiografía muestra un defecto multiquístico, tratándose de una mujer cuya edad oscilaba entre los 24 y los 38 años de edad. Neiburger lo diagnosticó como un quiste multilocular ameloblástico ó como un queratoquiste odontógeno por la variedad que presenta radiologicamente.

En ésta enfermedad del hueso, lo que se supone estaba dentro del tumor enquistado, se describió como una acumulación de substancia "cuajada", que probablemente era sangre coagulada. La inflamación del hueso frecuentemente está presente, adquiriendo el mismo un gran tamaño. La acumulación no esta en proporción a la absorción.

Los defectos del hueso mandibular por el lado lingual de la cavidad solo se puede diagnosticar si es un quiste, por medio de radiografía, esto se encuentra identificado en estudios arqueológicos y en la literatura científica sobre el tema por Keene en 1990.[19]

El cirujano Johannes Scultetus[19] describió métodos para la intervención en la extirpación de quistes. Investigaciones sobre tratamientos de quistes en la mandíbula aparecen en la literatura americana, descritas por Spence, Hervey, Moon, Heath, Pedley, Backer y Turner.

QUERATOQUISTE

El queratoquiste ha sido una lesión muy antigua descrita por diversos autores donde en cada tiempo se le fue atribuyendo una nueva característica que para el día de hoy podemos conocer, describir y diferenciar de otros quistes con los cuales se ha encontrado una estrecha relación.

En 1876 Mikulicz[19] concluyó su informe sobre ésta lesión descrita como un quiste dermoide, en 1926 Hauer[19] también lo describió pero utilizando el término de "colesteatomas", al igual que Kostecka en 1929.[19] Así como éstos términos se utilizaron otros como quiste epidermoide, disembrioplasias epidérmicas y hasta hoy: queratoquiste.

El término de queratoquiste fue utilizado por Philipsen en 1956. En 1963 Pindborg y Hansen[18] describieron las características esenciales de ésta lesión, la que describieron como un quiste mandibular el cual contiene queratina.

Anteriormente se le asociaba con quistes del mismo origen, como el dentígero, radicular y residual; ya que éstos contienen células queratinizadas, lo que originó cierta confusión. Muchos de los quistes presentan queratinización del epitelio de revestimiento, incluyendo los no odontogénicos, como los fisurales y dermoide -epidermoide. Sin embargo el queratoquiste odontogénico es considerado como perteneciente a una de las siguientes categorias[18]:

1. Quiste primordial
2. Quiste periodontal
3. Quiste dentígero

4. Síndrome de quiste odontógeno nevo basocelular y costilla bífida

5. Quiste idiopático de los maxilares

6. Quiste periodontal, apical o radicular

Aún cuando éstos quistes ya mencionados pueden presentar queratinización del revestimiento, la queratinización es relativamente común en algunos quistes odontógenos, pero rara en otros.

Langer y Busch[8] en 300 lesiones quísticas de los maxilares, encontraron que el 4.2% estaban queratinizados. Cawford en un estudio más reciente englobó 1920 casos de los cuales el 5.5% de los casos presentaban queratinización. De los 76 casos en que se pudo establecer el origen, el 83% eran foliculares, el 13% radiculares y el 4% fisurales. El 17.8% de los quistes fisurales y foliculares, el 22% de los primordiales y el 0.9% de los radiculares estaban queratinizados.

A pesar de esto, se demostró que el queratoquiste odontogénico es una lesión característica que requiere una categorización particular por su histología y conducta biológica específica. Esta lesión mantiene una entidad quística bien definida.

Los queratoquistes odontogénicos contienen una capa epitelial que los diferencia de los otros quistes y esa capa es la que contiene queratina, estas características histológicas lo distinguen y son los responsables de la conducta biológica.

Browne (1969), Hjorting-Hansen, Andreassen y Robinson (1969),[18] demostraron además que el sitio de distribución de los quistes queratinizados difiere significativamente de los quistes no queratinizados.

Lucas (1972)[19] hace énfasis sobre la queratinización, ya que es responsable de la recurrencia.

Browne (1969, 1972)[19] muestra que la queratinización del quiste tiene una distribución diferente a la de los quistes dentígero y radicular. Concluye que de estos tres tipos de quiste que se estudiaron en una población diferente, el queratoquiste es una lesión singular.

No obstante, se entiende, que este quiste tiene distintas entidades histopatológicas, Browne[19] argumenta que este no es un quiste primordial, él, define al quiste primordial aceptando la descripción original de Robinson (1945), en la que describe que el quiste primordial se origina en el retículo estrellado del esmalte, de la mineralización del tejido y por lo tanto, se desarrolla en el lugar de un diente, que puede ser de la dentición normal o de un supernumerario. No obstante existe mucha información sobre el quiste primordial y el queratoquiste odontogénico que desde mucho tiempo atrás Robinson ha publicado.

ETIOLOGÍA Y PATOGENIA

Se origina de la lámina dental localizada en la mandíbula o el maxilar superior; sin embargo, hay evidencia de que puede derivar de una extensión del componente de células basales del epitelio bucal que lo cubre.

EDAD

Esta lesión se puede presentar a cualquier edad aunque es más frecuente encontrarla entre la segunda y tercera décadas de la vida. En la revisión de casos hecha dentro del Departamento de Patología Bucal de Postgrado de la Facultad de Odontología de la UNAM, se encontró que el mayor porcentaje por grupo de edad en el grupo de menores de 20 años (43.6%).

A menudo las lesiones que se observan en los niños corresponden a queratoquistes odontogénicos que forman parte del Síndrome de quiste nevo basocelular y costilla bífida (síndrome de Gorlin-Goltz), por lo que al encontrarse el queratoquiste hay que buscar la relación con dicho síndrome.

SEXO

Se han realizado estudios sobre la incidencia del queratoquiste odontogénico para estandarizar la frecuencia más exacta sobre el sexo de mayor predominio (es más frecuente en el sexo masculino que en el femenino). En la revisión de 78 casos de queratoquiste odontogénico realizado dentro del Departamento de Patología Bucal de la F.O. de la UNAM, se encontró que el 57.7% correspondía al sexo masculino y el 41.0% al femenino.

CARACTERÍSTICAS CLÍNICAS

En sí, son pocas estas características, ya que nos referimos a una lesión intraósea. La sintomatología es hinchazón del tejido blando, dolor, drenaje, expansión del hueso y ocasionalmente parestesia.

Algunos de estos quistes son descubiertos accidentalmente durante la examinación dental con radiografías. Algunos pacientes desconocen su lesión hasta que se desarrolla una fractura en terreno patológico. En muchos de estos pacientes no se presenta sintomatología, hasta que la lesión alcanza un gran tamaño pudiendo llegar a involucrar senos paranasales, y en la mandíbula, abarcar toda la rama ascendente incluyendo cóndilo y apófisis coronoides. Lo anterior está dado porque el queratoquiste odontogénico, tiende a extenderse en la cavidad medular y clínicamente la expansión del hueso ocurre lentamente.

Dentro del estudio realizado en el Departamento de Patología Bucal de la F.O. de la UNAM, las historia clínicas presentaban distintas características clínicas, lo que los llevó a realizar un estudio más profundo para diagnosticar el queratoquiste odontogénico, estas fueron: aumento de volumen, a la palpación se sentía duro, en otros blando, era del mismo color del tejido adyacente, algunos referían dolor, pero en la mayor parte de las historias clínicas esta sección no fue llenada.

LOCALIZACIÓN

Los queratoquistes odontogénicos afectan en forma predominante la mandíbula en proporción 2:1 en relación al maxilar. Muchos de estos casos ocurren en el ángulo de la mandíbula, en la región posterior del cuerpo y en la rama mandibular; cuando afecta el maxilar es más frecuente encontrarlo en la zona del tercer molar y con menor frecuencia en la región canina.

Browne[18] en una serie de 101 pacientes indicó que el 79% de los quistes estaban en mandíbula y 21% en el maxilar, en tanto 50% se localizaban en la zona del tercer molar inferior y en la rama ascendente.

El criterio para determinar la localización de la lesión fue la siguiente[5]:

1. Superficie de canino: mesial y distal de anteriores
2. Premolar: desde distal del canino hasta mesial del primer molar
3. Molar: desde mesial del primer molar hasta distal del tercer molar
4. Rama: distal del tercer molar inferior
5. Tuberosidad: desde distal del tercer molar superior.

Esta lesión involucra más de un área.

En un estudio realizado por Browne (1970)[19] sobre la expansión en hueso, que ocurrió en un 60% de los casos. Uno de tres de los quistes maxilares causaron expansión pero la expansión a paladar fue realmente rara. Uno y medio de las lesiones en mandíbula provocaron expansión y 1 de 3 produjeron expansión lingual. La gran mayoría de este grupo se encontraron en la zona posterior del tercer molar y en la rama ascendente.

Forssel (1980)[19] observa la expansión a hueso en un 53% y es más frecuente en el ángulo y rama ascendente de la mandíbula. La perforación de hueso se observa en una ortopantomografía y ocurre en un 39% de los casos.

En la revisión de casos realizada en el Departamento de Patología Bucal de la F.O. de la UNAM, se encontró que el mayor porcentaje se encontraba en mandíbula del lado izquierdo, también se encontró en otras partes como maxilar derecho e izquierdo, mandíbula de lado derecho y en ambos lados, paladar, senos maxilares, ramas ascendentes, cuerpo mandibular, y otros en donde no fue descrito el lugar de aparición de la lesión.

CARACTERÍSTICAS HISTOLÓGICAS

En general el queratoquiste odontogénico es un desarrollo anormal formado por epitelio odontogénico.

Dentro de las características histológicas se observa la presencia de un material espeso, cremoso y caseoso que llena la cavidad, la pared quística es delgada y del mismo grosor, salvo que haya habido una infección sobreagregada.

La capa basal del epitelio esta bien definida, es de tipo escamoso estratificado, generalmente con paraqueratosis que se encuentra en la mayoría de los queratoquistes odontogénicos, aunque puede presentar ortoqueratinización que es en la minoría de los casos.

En un estudio[5] realizado a 449 casos de queratoquistes odontogénicos, se encontró que el 86.2% de estos mostraban una paraqueratinización, en un 12.2% mostraban ortoqueratinización y en un 1.6% presentaban ambas. En la revisión de casos del Departamento de Patología Bucal de la F.O. de la UNAM, de un total de 78 casos, el 93.6% mostró una paraqueratinización en su estudio histológico y un 6.4% eran ortoqueratinizados.

La localización de la paraqueratina u ortoqueratina en el queratoquiste odontogénico es similar, no presenta una diferencia en la localización y como se pudo mostrar la forma paraqueratinizada es la más frecuente.

El epitelio es casi siempre muy delgado raramente mayor de 6 a 8 capas de células, es característico encontrar una superficie ondulada o acanalada o mostrar una superficie corrugada, en algunos casos puede ser desprendible de la pared de la cápsula fibrosa. Ocasionalmente muestra rasgos de displasia epitelial hasta carcinoma epidermoide.

En algunos el tejido conectivo muestra pequeñas islas de epitelios similar al del revestimiento, en algunos de estos aparecen quistes satélites o "hijos" que en realidad son los extremos de pliegues de epitelio de revestimiento de la cavidad quística principal que han sido cortados, con frecuencia pueden

mostrar cristales de colesterol así como cuerpos hialinos, en zonas de inflamación el contenido de proteínas solubles es muy bajo. Es muy común que los revestimientos de estos quistes estén plegados.

La luz del queratoquiste esta ocupado por un liquido poco espeso, de color pajizo o por un material cremoso más espeso, la luz contiene gran cantidad de queratina.

La inflamación inicia en la cápsula de tejido fibroso y el desarrollo de la queratina se vuelve más lento.

En un estudio histológico[12] se encontró la presencia de cartílago en las paredes del queratoquiste odontogénico, estas fueron descritas ya que estos hallazgos no han sido asociados en la presencia de otro tipo de quiste. Se ha publicado concerniente a la metaplasia en el epitelio de revestimiento de diferentes tipos de quistes odontogénicos; sin embargo, los cambios metaplásicos que podrían estar inducidos por el tejido fibroso de las paredes de los quistes. El cartílago en la pared de un quiste ha sido reportado como un condroma.

Las observaciones tienden a sugerir que estos queratoquistes odontogénicos pueden tener características únicas adicionales, que en alguna ocasión podrían obligar a un efecto de tejido conectivo circundante.

CARACTERÍSTICAS RADIOLÓGICAS

El uso de las radiografías dentro del diagnóstico es de significativa importancia, dentro de esta imagen podemos observar una lesión unilocular o multilocular radiolúcida, con un borde esclerótico reactivo, estas lesiones pueden ser interpretadas como lesiones multiloculares, el borde esclerótico sugiere actividad de crecimiento único en diferentes partes de la capa del quiste en la que se observa un engrosamiento ocasional. Puede ser una lesión con bordes lisos u ondulados, bien circunscrita y de bordes radiopacos delgados. Generalmente parece estar asociada a dientes retenidos o no erupcionados pudiendo confundir el diagnóstico con un quiste dentígero; durante la cirugía se comprueba que esta separado del diente por una capa fibrosa. La cercanía de las raíces de los dientes adyacentes normalmente favorece a la resorción de estas. Esta cercanía podría confundirse con un quiste radicular.

Es posible observar un aspecto multilocular en lesiones más grandes, la mayor parte son uniloculares y más del 40% es adyacente a la corona de un diente sin erupcionar. Un porcentaje importante produce expansión ósea, 30% de las lesiones maxilares provocan expansión bucal más que palatina; más del 50% de las lesiones mandibulares presentan expansión bucal y la tercera parte crecimiento lingual.

Frecuentemente las lesiones son más extensas. Algunas lesiones con márgenes escleróticos pueden ser interpretadas como lesiones multiloculares. Algunas de estas, se establecen en la mandíbula, el borde esclerótico sugiere actividad de crecimiento único en diferentes partes de la capa del quiste en la que se observa un engrosamiento ocasional.

Voorsmith (1981)[19] con una xerografía procura demostrar la expansión del hueso. Esta es una técnica avanzada que utiliza una mayor cantidad de radiación y la impresión se hace sobre papel.

Hay algunos autores que tienen considerable experiencia en diagnóstico y tratamiento de estas lesiones usando la tomografía computarizada. Voorsmith (1984)[19] describe dos casos en la que utiliza esta técnica para obtener y observar la extensión de la lesión, la localización exacta y particularmente los tejidos blandos que involucra. El considera que esta técnica es de buena ayuda para el diagnóstico del queratoquiste odontogénico mandibular y para los tumores y quiste de la mandíbula.

Browne (1990),[19] indica que la tomografía computarizada tiene un 20% de efectividad en el diagnóstico. Tal vez en un futuro habrá otras alternativas después de los rayos X , principalmente el ultrasonido y la resonancia magnética.

MacKenzie[20] reporta el uso de la tomografía computarizada en el diagnóstico de queratoquiste odontogénico y hace énfasis en la considerable absorción de radiación.

RELACIÓN DEL QUERATOQUISTE ODONTOGÉNICO CON SÍNDROME DE QUISTE NEVO BASOCELULAR Y COSTILLA BÍFIDA (SÍNDROME DE GORLIN- GOLTZ)

Dentro de las investigaciones que se han realizado con respecto al Síndrome de quiste nevo basocelular y costilla bífida (Síndrome Gorlin-Goltz), se ha encontrado asociación con los quistes que se clasifican como odontogénicos y en mayor proporción con el queratoquiste odontogénico.

Dentro de las anomalías que podemos encontrar en cavidad bucal está la relación que existe entre dicho síndrome y la aparición del queratoquiste odontogénico, debido a que se forma en épocas tempranas de la vida, y por lo general son múltiples, puede también presentar desplazamiento de los dientes en desarrollo manifestándose hasta la adolescencia y también presentar prognatismo. Un estudio realizado por la Unidad de Patología Bucal de la Escuela de Odontología de la Universidad de Birmingham, Inglaterra[4], los resultados muestran que la capacidad proliferativa es aumentada en el queratoquiste odontogénico, asociada al síndrome y presumiblemente refleja defectos genéticos en el revestimiento epitelial de dicho síndrome.

En el estudio realizado en el Departamento de Patología Bucal de la F.O. de la UNAM, se encontraron dos queratoquistes odontogénicos asociados al síndrome de Gorlin-Goltz.

TRATAMIENTO

El queratoquiste odontogénico debe ser eliminado por cirugía, la extirpación quirúrgica de la lesión con curetaje óseo periférico o bien con osteotomía. La erradicación completa del quiste es difícil, porque la pared quística es muy delgada y friable y se fragmenta con facilidad. La perforación del hueso cortical, en particular en lesiones que afectan la rama ascendente es común y complica la enucleación total.

El rango más importante del queratoquiste odontogénico es su extraordinario índice de recidiva. Entre las posibles causas de recurrencia se sugiere la persistencia de pequeños fragmentos epiteliales o satélites, debido a que la pared del tejido conectivo es delgada y friable. La presencia de pequeños restos de la lámina dental localizados en el hueso adyacente a la lesión primaria, la tasa de mitosis celular de la cubierta epitelial del queratoquiste odontogénico es mayor que en otras formas de quiste odontógenos.

Browne[16] no encontró diferencias significativas en el índice de recidiva después de tres técnicas básicas de tratamiento de estas lesiones:

1. Marsupialización

2. Enucleación y cierre primario

3. Enucleación y mantenido abierto por empaquetamiento

La recidiva del queratoquiste odontogénico se debe a la naturaleza de la lesión es sí, y no guarda relación con la técnica de tratamiento.

En la discusión del tratamiento quirúrgico[6], sobre la tendencia a la recurrencia se incluyen diversos factores como los quistes satélites o "hijos". También se ha sugerido cortar la mucosa adyacente del queratoquiste odontogénico en un esfuerzo por remover la lámina dental remanente.

Se ha sugerido[3] que la recurrencia es una consecuencia de la dificultad en la extirpación radical, otra dificultad es la localización inaccesible de los lugares de adhesión del quiste. En el intento por reducir la recurrencia, se han mejorado las técnicas quirúrgicas tales como la remoción de la mucosa adyacente, alisado de la pared ósea de la cavidad quística, resección de las partes adyacentes de la mandíbula, curtimiento de la capa epitelial del quiste con solución Carnoy, crioterapia y marsupialización.

Es por esto que todos los pacientes deben ser controlados mediante rayos X por lo menos 5 años después del tratamiento quirúrgico.

MATERIAL Y MÉTODOS

MATERIAL Y MÉTODOS

Para la elaboración de esta investigación, se visitó el Departamento de Patología Bucal de la Facultad de Odontología de la Universidad Nacional Autónoma de México, dedicándole, en donde se realizó una revisión de archivos, durante dos horas diarias y durante 5 días a la semana. El periodo de tiempo estudiado fue de enero de 1986 a diciembre de 1995. Se revisaron las historias clínicas en busca de aquellas cuyo diagnóstico demostrara Queratoquiste odontogénico, basados en las características clínicas, radiológicas y/o histopatológicas.

En este departamento, el cirujano debe obtener la biopsia, previa una historia clínica, que engloba los datos personales del paciente, descripción macroscópica de la lesión, así como las características clínicas, radiológicas, la localización de la lesión y el diagnóstico presuntivo de la misma. Una vez estudiada la pieza por el patólogo, se procede a anotar el diagnóstico final de la lesión.

Esta investigación revisó un total de 4683 historias clínicas divididas en 10 años, de estas, 78 se diagnosticaron finalmente como queratoquiste odontogénico.

Después de definir el problema de la revisión de casos, se pretende conocer ciertas variables correspondientes a dicha población, para esto se tomaron como criterios de inclusión el diagnóstico de queratoquiste odontogénico por histopatología.

Obtenida la información, se ordenaron, clasificaron y agruparon los resultados en un formato donde se vació la información contenida en las historias clínicas de cada paciente, después del manejo estadístico de estas

variables, se obtuvieron, la media, desviación estándar, frecuencia, el porcentaje y el porcentaje acumulado, por tratarse de variables independientes. Se obtuvo el valor <p> y el valor de χ^2, cruzando las variables, edad-sexo, edad-localización, edad-diagnóstico clínico, diagnóstico clínico-diagnóstico final para determinar la relación existente entre estas variables y la aparición de la lesión.

QUERATOQUISTE

EJEMPLO DE HOJA DE RECOLECCION DE DATOS POR AÑO

EXPEDIENTE	EDAD	SEXO	LOCALIZACION	CARACTERISTICAS CLINICAS	DIAGNOSTICO CLINICO	DIAGNOSTICO HISTOPATOLOGICO
FO/140/96	70	F	Area de premolares superiores derechos	Aumento de volumen	Quiste residual	Queratoquiste primordial
FO/019/87	21	M	Zona de canino superior izquierdo por palatino	Asintomático / lesión clínica	Quiste dentígero	Queratoquiste odontogénico
FO/18/88	26	M	Area de anteriores superior derecho	Aumento de volumen	Quiste dentígero	Queratoquiste odontogénico
FO/99/89	45	F	Tercer molar superior izquierdo	Oval / lisa / sésil / café / blanquecina / fibrosa	Queratoquiste	Queratoquiste odontogénico
FO/090/90	18	M	Mandíbula bilateral	Redonda / lisa / blanda	Sx de Gorlin Gotz	Queratoquiste odontogénico (asociado a S. Gorlin-Gotz)
FO/23/91	16	M	Rama ascendente izquierda	Oval	Quiste dentígero	Queratoquiste odontogénico
FO/569/92	48	M	Mandíbula zona anterior izquierda	Omitido	Queratoquiste	Queratoquiste odontogénico
FO/145/93	23	M	Maxilar superior izquierdo	Redondo / bien delimitado / lesión primaria	Quiste dentígero	Queratoquiste odontogénico con displasia moderada maxilar superior
FO/40/94	42	M	Intramandibular adyacente a 3er. molar derecho incluído	Forma oval, tono opaco / color blanco y negro / consistencia mucoide / bien delimitado / profunda / lesión primaria	Quiste dentígero	Queratoquiste
FO/32/95	14	M	Seno maxilar izquierdo	Lesión única intraósea	Quiste dentígero	Queratoquiste con displasia epitelial moderada

RESULTADOS

CASOS DE QUERATOQUISTE ODONTOGÉNICO EN EL TOTAL DE AÑOS ESTUDIADOS

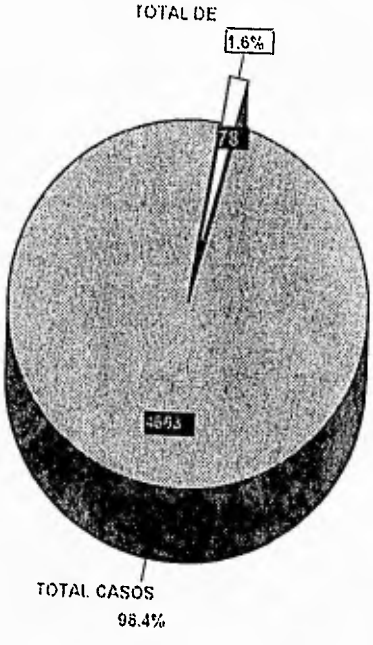

CASOS DE QUERATOQUISTE EN RELACION
AL TOTAL DE CASOS REVISADOS EN 1986

CASOS DE QUERATOQUISTE EN RELACION
AL TOTAL DE CASOS REVISADOS EN 1987



CASOS DE QUERATOQUISTE ODONTOGÉNICO EN CADA AÑO REVISADO

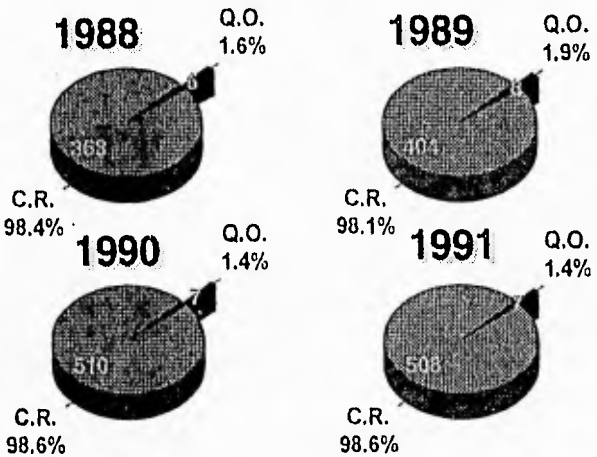

CASOS DE QUERATOQUISTE ODONTOGENICO EN CADA AÑO REVISADO

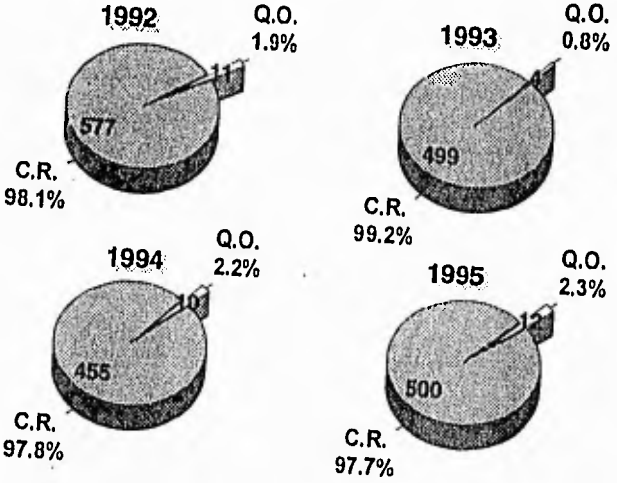

QUERATOQUISTE

DISTRIBUCION POR SEXO

1986 - 1995

SEXO	FRECUENCIA	%
1. FEMENINO	32	41.0
2. MASCULINO	45	57.7
3. OMITIDO	1	1.3
TOTAL	78	100

FUENTE: REPORTE DE CASOS, AÑOS 1986 - 1995

QUERATOQUISTE

DISTRIBUCION POR GRUPOS DE EDAD
1986 - 1995

GRUPOS DE EDAD	FRECUENCIA	%
MENORES DE 20 AÑOS	34	43.6
21 A 30 AÑOS	24	30.8
31 A 40 AÑOS	6	7.7
41 A 50 AÑOS	7	9.0
51 A 60 AÑOS	2	2.5
MAYORES DE 60 AÑOS	5	6.4
TOTAL	78	100

FUENTE: REPORTE DE CASOS, AÑOS 1986 - 1995

QUERATOQUISTE

DISTRIBUCION POR LOCALIZACION DE LA LESION
1986 - 1995

LOCALIZACION	FRECUENCIA	%
1. MAXILAR DERECHO	5	6.4
2. MAXILAR IZQUIERDO	15	19.3
3. MANDIBULA DERECHA	14	18.0
4. MANDIBULA IZQUIERDA	22	28.2
5. PALADAR	2	2.6
6. SENO MAXILAR DERECHO	3	3.8
7. SENO MAXILAR IZQUIERDO	4	5.1
8. RAMA ASCENDENTE DER.	1	1.3
9. RAMA ASCENDENTE IZQ.	3	3.8
10. CUERPO MANDIBULAR	2	2.6
11. HEMIMANDIBULA	3	3.8
12. NO ESPECIFICO	4	5.1
TOTAL	78	100

FUENTE: REPORTE DE CASOS, AÑOS 1986 - 1995

QUERATOQUISTE

DISTRIBUCION POR CARACTERISTICAS CLINICAS
1986 - 1995

CARACTERISTICAS	FRECUENCIA	%
1. INTRAOSEO	7	9.0
2. AUMENTO DE VOLUMEN	7	9.0
3. AUMENTO DE VOLUMEN INTRAOSEO DURO	3	3.8
4. AUMENTO DE VOLUMEN BLANDO, DOLOR	2	2.6
5. LESION UNICA	6	7.7
6. OVAL	3	3.8
7. OPACA, INTRAOSEA, REDONDA	12	15.4
8. INTRAOSEA, BIEN DELIMITADA, UNICA	2	2.6
9. INTRAOSEA, MISMO COLOR, TEJIDO ADYACENTE	12	15.4
10. DOLOR	1	1.3
11. OMITIDO	23	29.5
TOTAL	78	100

FUENTE: REPORTE DE CASOS, AÑOS 1986 - 1995

QUERATOQUISTE

DISTRIBUCION POR DIAGNOSTICO CLINICO
1986 - 1995

DIAGNOSTICO	FRECUENCIA	%
1. QUERATOQUISTE	27	34.6
2. QUERATOQUISTE ODONTOGENICO	1	1.3
3. QUISTE DENTIGENO	25	32.1
4. QUISTE PERIAPICAL	3	3.8
5. SINDROME DE GORLIN - GOLTZ	3	3.8
6. QUISTE PRIMORDIAL	2	2.6
7. AMELOBLASTOMA	3	3.8
8. INFECCION NO ESPECIFICA	2	2.6
9. SINUSITIS	3	3.8
10. QUISTE RESIDUAL	2	2.6
11. NO ESPECIFICO	7	9.0
TOTAL	78	100

FUENTE: REPORTE DE CASOS, AÑOS 1986 - 1995

QUERATOQUISTE

DISTRIBUCION POR DIAGNOSTICO FINAL
1986 - 1995

DIAGNOSTICO FINAL	FRECUENCIA	%
QUERATOQUISTE ODONTOGENICO	76	97
QUERATOQUISTE ASOCIADO A SINDROME DE GORLIN - GOLTZ	2	3
TOTAL	78	100

FUENTE: REPORTE DE CASOS, AÑOS 1986 - 1995

Queratoquiste odontogénico

Comparación entre localización, diagnóstico clínico, sexo, edad y diagnóstico final

	Localización	Diagnóstico clínico	Sexo
Edad	x2= 431.59 G. Libertad=432 Valor p=0.00000	x2= 373.69 G. libertad=360 p=0.00000	x2= 66.39 G. libertad=72 p=0.000000
Diagnóstico final		x2=51.32 G. libertad=10 p=0.00000	

FRECUENCIA DE QUERATOQUISTE SEGUN AÑOS DE PRESENTACION. 1986 - 1995 FACULTAD DE ODONTOLOGIA UNAM

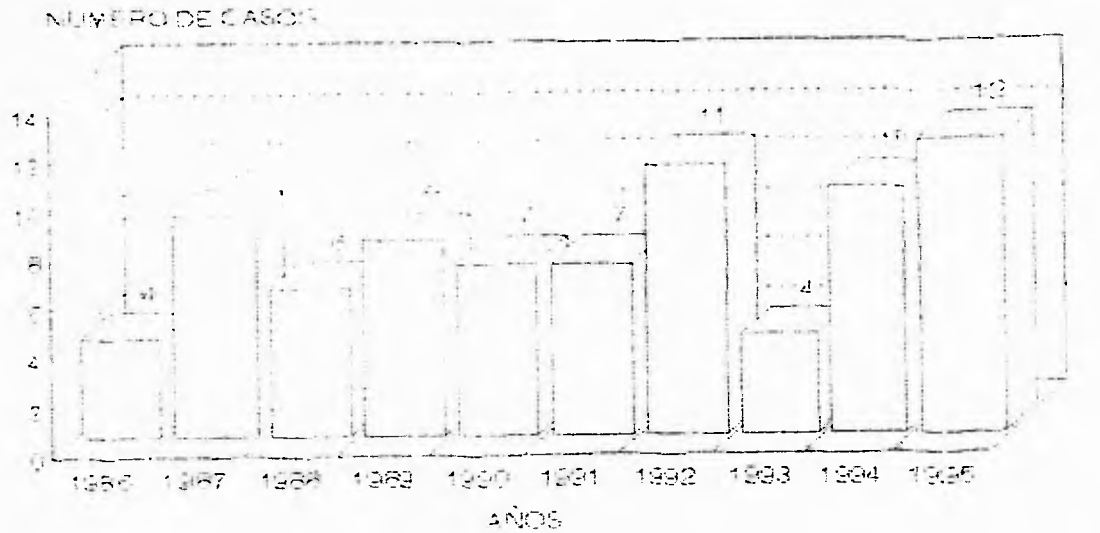

CASOS DE QUERATOQUISTE SEGUN SEXO
AÑOS 1986 - 1995
FACULTAD DE ODONTOLOGIA UNAM

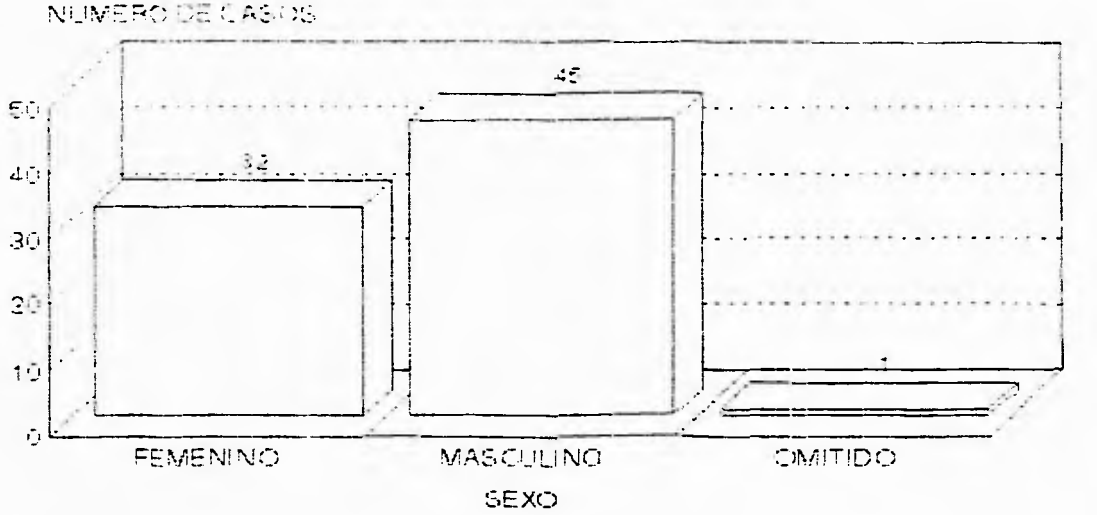

MEDIA 1.60
D S 0.82
FUENTE: REPORTE DE CASOS, AÑOS 1986 - 1995

FRECUENCIA DE QUERATOQUISTE SEGUN GRUPOS DE EDAD. AÑOS 1986 - 1995 FACULTAD DE ODONTOLOGIA UNAM

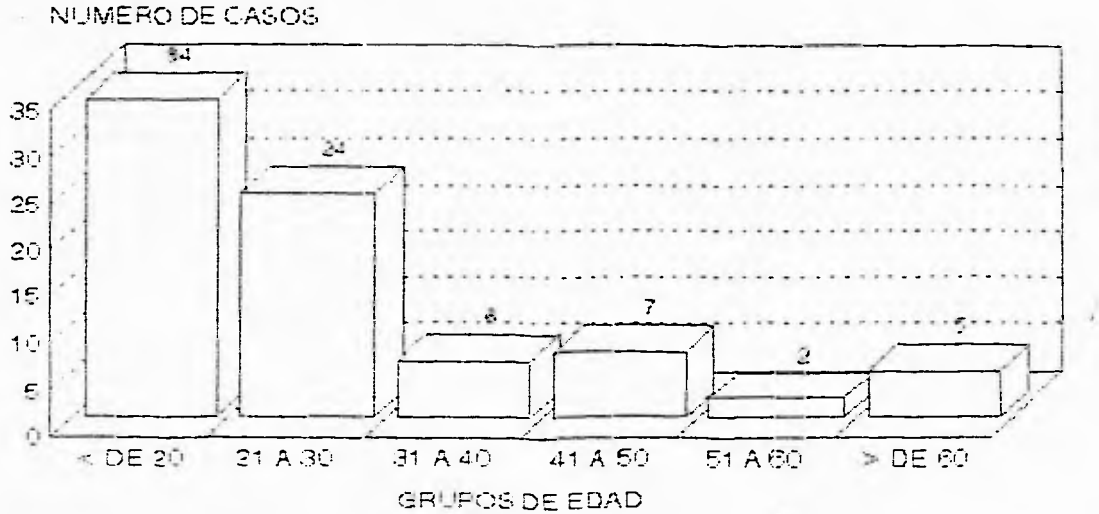

MEDIA 36.13
D.S. 16.15
FUENTE: REPORTE DE CASOS AÑOS 1986 - 1995

FRECUENCIA DE QUERATOQUISTE SEGUN LOCALIZACION. AÑOS 1986 - 1995
FACULTAD DE ODONTOLOGIA UNAM

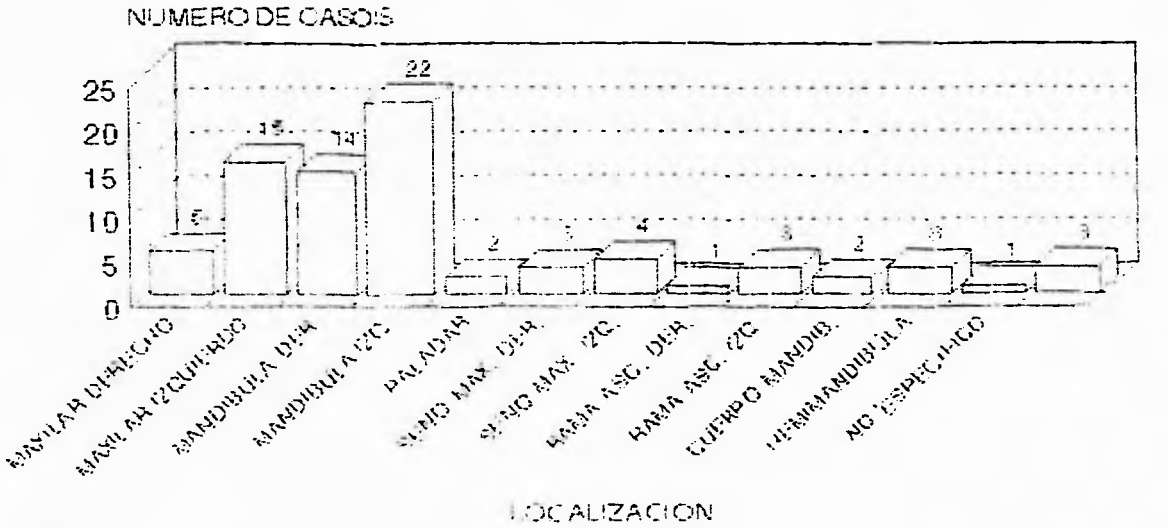

D.S. [illegible]

FUENTE: REPORTE DE CASOS [illegible]

FRECUENCIA DE QUERATOQUISTE SEGUN CARACTERISTICAS CLINICAS. AÑOS 1986 - 1995 FACULTAD DE ODONTOLOGIA UNAM

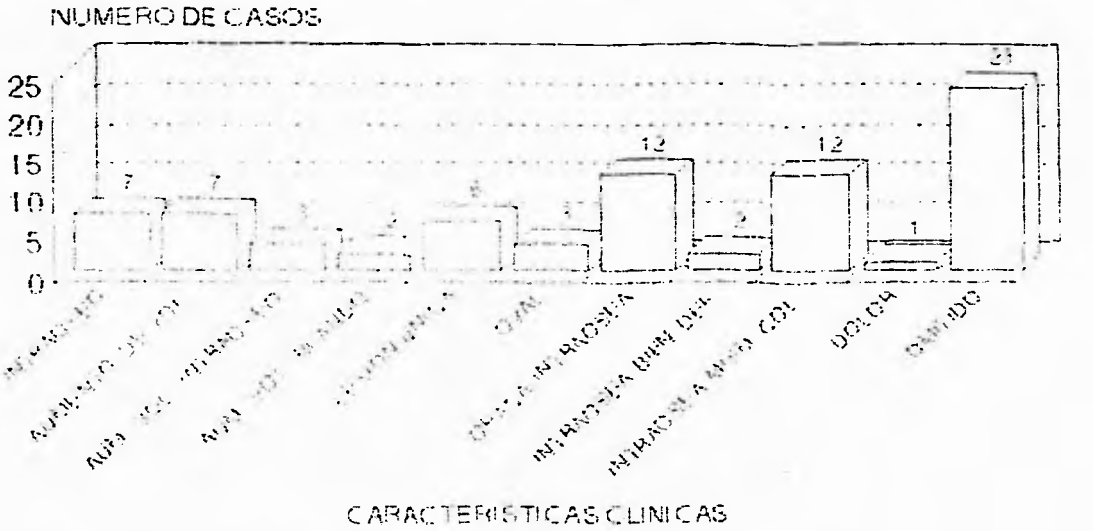

D.S. 1.90

FUENTE: REPORTE DE CASOS AÑOS 1986 - 1995

FRECUENCIA DE QUERATOQUISTE SEGUN CARACTERISTICAS HISTOLOGICAS. AÑOS 1986 - 1995 FACULTAD DE ODONTOLOGIA UNAM

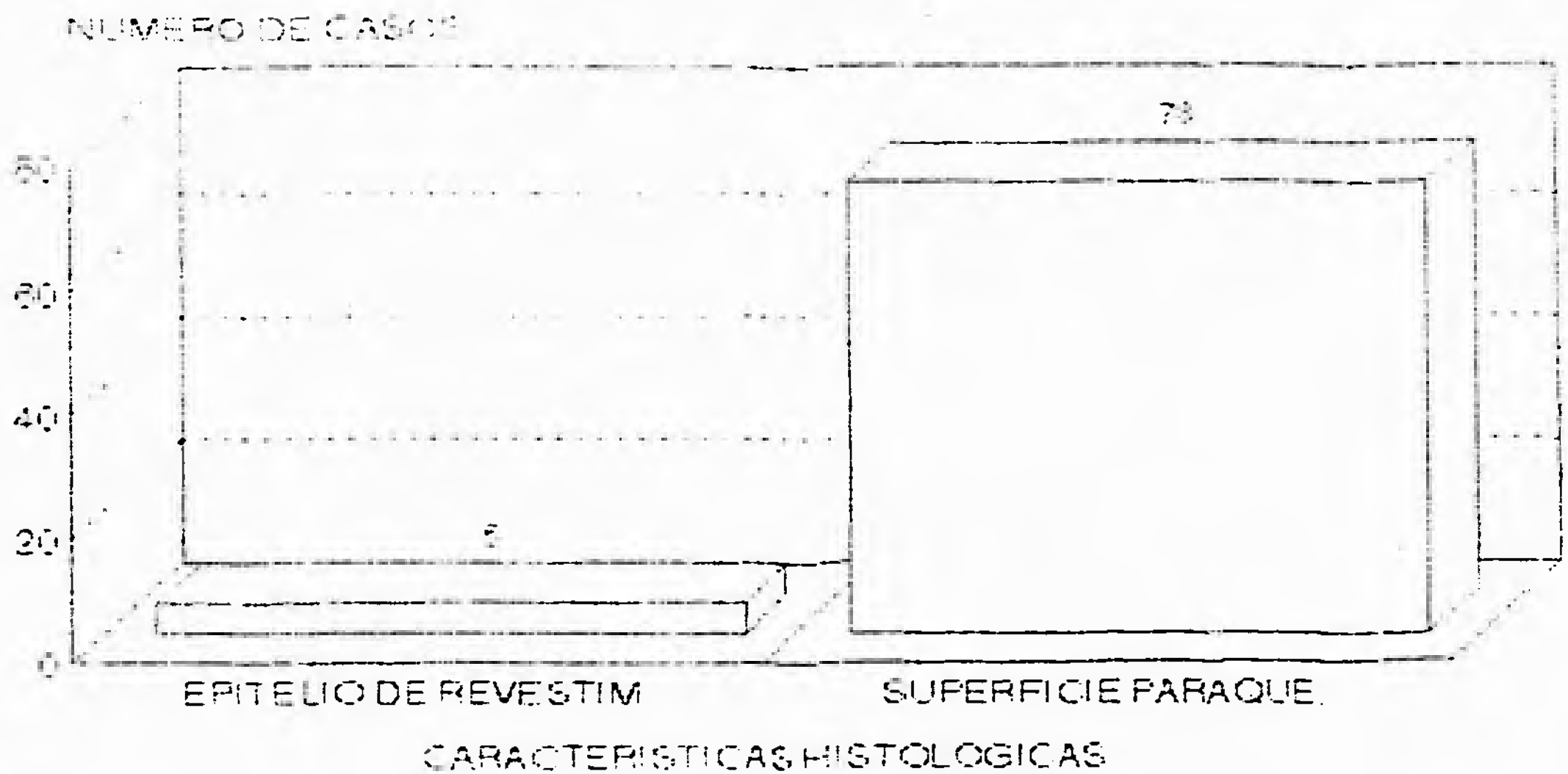

D.S. 0.25

FUENTE: REPORTE DE CASOS AÑOS 1986 - 1995

FRECUENCIA DE QUERATOQUISTE SEGUN DIAGNOSTICO CLINICO. AÑOS 1986 - 1995 FACULTAD DE ODONTOLOGIA UNAM

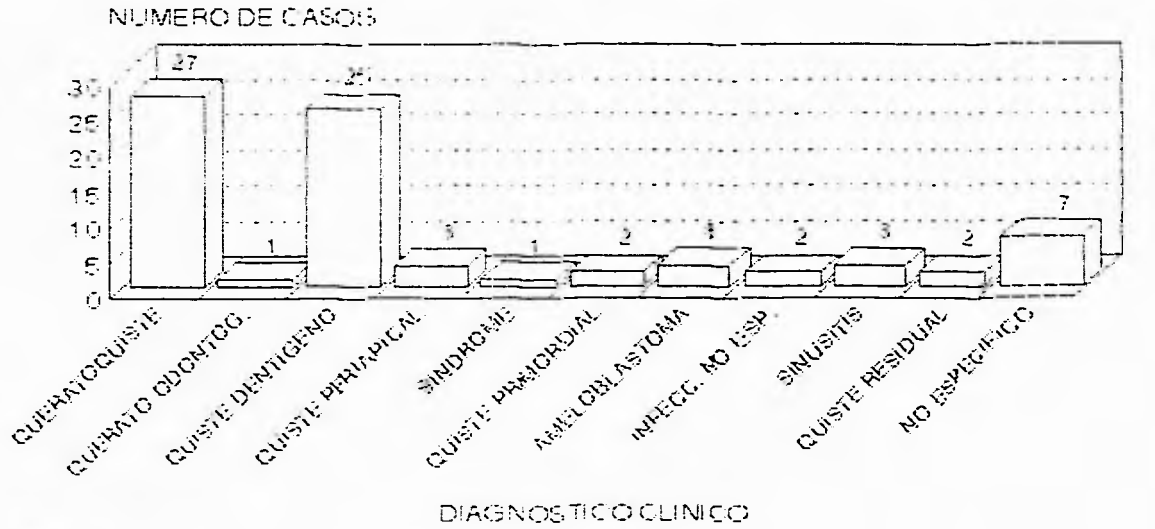

D.S. 1.29

FUENTE: REPORTE DE CASOS, AÑOS 1986 - 1995

FRECUENCIA DE QUERATOQUISTE SEGUN DIAGNOSTICO FINAL. AÑOS 1986 - 1995 FACULTAD DE ODONTOLOGIA UNAM

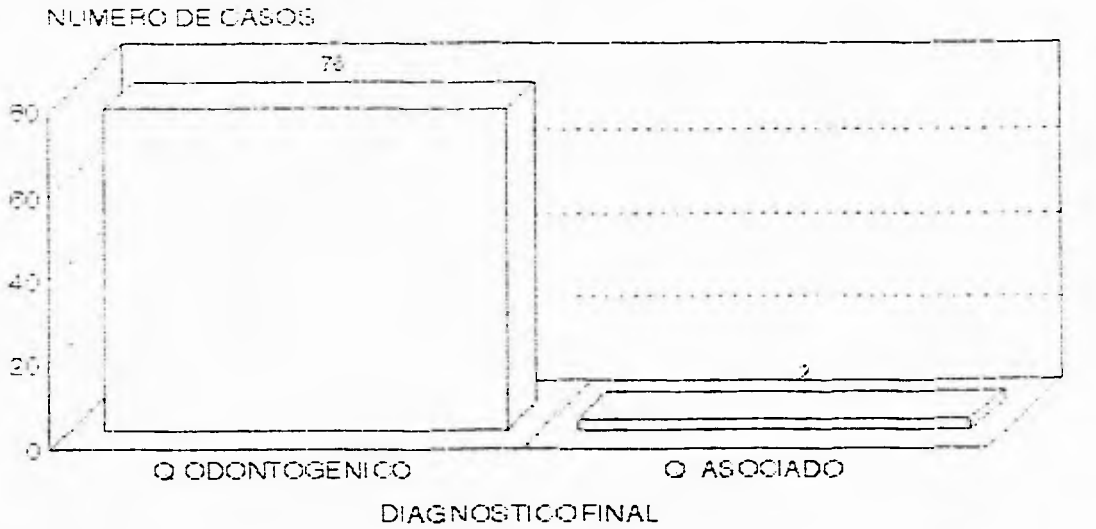

D.G. 0.16

FUENTE: REPORTE DE CASOS, AÑOS 1986 - 1995

DISCUSIÓN

DISCUSIÓN

Revisando la literatura sobre el queratoquiste odontogénico, y haciendo una comparación con los resultados obtenidos dentro del estudio realizado en el Departamento de Patología Bucal de la Facultad de Odontología de la UNAM, concluimos que:

En la literatura se muestra un bajo porcentaje en la aparición de esta lesión (4.8%), en comparación con el resto de los quistes de origen odontogénico, mostrándose una predilección significativa por el sexo masculino que por el femenino, encontrándose en pacientes de entre la segunda y tercera décadas de la vida.

El sitio de localización más frecuente es la mandíbula, teniendo un mayor predominio por el ángulo mandibular y la rama ascendente. La mayoría muestra en su aspecto histológico, una paraqueratinización más que una ortoqueratinización.

Es muy común relacionar esta lesión cuando se encuentra en infantes o en niños menores con el Síndrome de Gorlin-Goltz de acuerdo a la literatura.

La recurrencia en este tipo de lesión es frecuente, según la literatura se debe a una mala técnica quirúrgica, ya que esta lesión es friable por lo que se recomienda el seguimiento del paciente por lo menos 5 años después de su tratamiento quirúrgico.

En nuestro estudio comparamos estos resultados, el 57.7% de estas lesiones se presentaron en hombres y el 41.0% en mujeres, encontrándose en un 43.6% en menores de 20 años. Según las características clínicas de la lesión un 15.4% se describieron como intraóseas, redondas y del mismo color que el tejido adyacente, un 9.0% presentaban aumento del volumen, un 7.7% fueron lesiones únicas, un 1.3% presentaban dolor, y la mayoría 29.5% omitieron esta sección de la historia clínica.

La localización al igual que la literatura es más frecuente en mandíbula, encontrándose un 28.2% del lado izquierdo y un 18.0% del lado derecho, no especificando el lado exacto de la lesión. En un 19.3% se encontró en el maxilar izquierdo y un 5.1% no fue específico.

La mayoría dio su diagnóstico clínico como un queratoquiste en un 34.6% y un 32.1% como quiste dentígero, por lo que la gran mayoría acertó su diagnóstico, aunque existe la probabilidad de confusión por su cercanía a dientes no erupcionados o retenidos, un 9.0% no especificó su diagnóstico.

El diagnóstico final un 97.0% fue queratoquiste odontogénico y un 3.0% fue queratoquiste odontogénico relacionado al Síndrome de Gorlin-Goltz. Dentro de este estudio, no se especificó si se trataba de un queratoquiste inicial o de recurrencia por lo que no se puede observar la frecuencia de recurrencia según la población que acude al servicio de Patología Bucal dentro del la Facultad de Odontología de la UNAM.

CONCLUSIONES

ESTA TESIS NO DEBE
SALIR DE LA BIBLIOTECA

CONCLUSIÓN

Al estudiar sobre el queratoquiste odontogénico, pude observar que es una lesión particular, con características singulares que lo diferencian de los otros quistes de origen odontogénico, y de aquellos que en su composición contienen queratina.

Por la comparación hecha en la literatura con mi investigación, este quiste se presente la mayor parte de las veces, en hombres en la segunda década de la vida, con mayor frecuencia en mandíbula, pudiendo estar en relación con un diente no erupcionado o retenido, aún cuando no es una norma. Las características clínicas son raras y generalmente se observa por una revisión dental a base de radiografías.

En esta lesión por su alta frecuencia de recurrencia, está indicado llevar un control radiográfico por lo menos 5 años después de haber extirpado la lesión. Aunque en la literatura se ha mencionado que esta puede aparecer aún después de estos 5 años.

1. Bam John H.

DENTAL RADIOLOGY

2. Bhaskar, S.N.

PATOLOGÍA BUCAL.

Ed. El Ateneo

3. Brondum, Niels.

RECURRENCE OF KERATOCYSTS AND DECOMPRESSION TREATMENT.

Oral surg. Oral Med, Oral Pathol, 1991;72:265-9

4. Browne R. N.

EPITHELIAL CELL PROLIFERATION IN ODONTOGENIC KERATOCYST: A COMPARATIVE IMMUNOCYTOCHEMICAL STUDY OF Ki67 IN SIMPLE, RECURRENT AND BASAL CELL NAEVUS SYNDROME (BCNS)-ASSOCIATED LESIONS.

J. Oral. Pathol. Med, 1995;24:221-6

5. Crowley Todd E.

ODONTOGENIC KERATOCYSTS: A CLINICAL AND HISTOLOGIC COMPARISON OF THE PARAKERATIN AND ORTHOKERATIN VARIANTS.

. Oral Maxillofac Surg, 1992;50:22-6

6. Chehade Antoine.

PERIPHERAL ODONTOGENIC KERATOCYSTS.

Oral Surg.Oral Med. Oral Pathol,1994;77:494-7

7. Daley Tom D.

RELATIVE INCIDENCE OF ODONTOGENIC TUMOURS AND ORAL JAW CYSTS IN CANADIAN POPULATION.

Oral Surg. Oral Med. Oral Pathol,1994;77:276-80

8. Gorlin, Robert.

PATOLOGÍA ORAL.

Salvat Editores. Pp 499-501.

9. Herbener, George H.

AN ELECTRON AND OPTICAL MICROSCOPIC STUDY OF JUXTAPOSED ODONTOGENIC KERATOCYST AND CARCINOMA.

Oral Surg. Oral Med. Oral Pathol,1991;71:322-8.

10.Higashi, Tomomitsu.

ATLAS DE DIAGNOSTICO DE IMAGENES RADIOGRAFICAS DE LA CAVIDAD BUCAL.

Actualidades Médico Odontológicas Latinoamérica C.A.

11.Kramer, I.R.H

HISTOLOGICAL TYPING OF ODONTOGENIC TUMOURS.

Spring-Verlag. Pp. 35-6

12.Kratochvil, F.J.

CARTILAGE IN THE WALLS OF ODONTOGENIC KERATOCYSTS.

J. Oral Pathol Med,1993;22:282-5.

13.Meghji, S.

INTERLEUKIN-1: THE PRINCIPAL OSTEOLYTIC CYTOKINE PRODUCED BY KERATOCYST.

Arch ORAL Biol,1992, 37(11), 935-46.

14.Neal, David.

JAW CYST WITH ORTHOKERATINIZATION: ANALYSIS OF 12 CASES

J. Oral Pathol Med,1993;22(1):35-40

15.Payton, H.G.

RADIOLOGIA BUCAL.

Editorial Interamericana.

16.Portilla, Javier.

TEXTO DE PATOLOGIA ORAL.

Editorial El Ateneo. Pp 59-60

17.Regezzi, Joseph.

PATOLOGIA BUCAL.

Editorial Interamericana. Pp 328-31.

18.Shafer, William.

TRATADO DE PATOLOGIA BUCAL.

Editorial Interamericana. Pp. 249-52

19.Shear, Mervyn.

CYSTS OF THE ORAL REGION.

Wright. Pp. 1-45.

Shear, Mervyn.

DEVELOPMENTAL ODONTOGENIC CYST. AN UPDATE.

J. Oral Pathol Med,1994;23:1-11.

GLOSARIO

1. **Acanalar**: Hacer un canal o estría profunda en una casa

2. **Adhesión**: Fenómeno de unión de las superficies de cuerpos puestos en contacto

3. **Adyacente**: Situado cerca de alguna cosa o relacionado con ella

4. **Anomalías**: Calidad de anómalo

5. **Biología**: Ciencia que estudia los seres vivos

6. **Caseoso:** Que tiene el aspecto de queso

7. **Célula**: Pequeña masa de protoplasma individualizada por un núcleo

8. **Circunscrita:** Reducir a ciertos límites

9. **Cirugía:** parte de la terapéutica que consiste de operaciones con la mano e instrumentos

10. **Colesteatomas:** se designan a 2 variedades de neoplasias

11. **Colesterol:** Variedad de esterol

12. **Conducta:** Forma de conducirse o comportarse

13. **Corrugada:** Contracción o encogimiento

14. **Crecimiento:** Acción de crecer

15. **Cremoso:** aspecto de crema

16.**Crioterapia:** Aplicación terapéutica del frío mediante ducha fría, envolturas húmedas, baño frío, bolsas de hielo, cloruro de metilo, nitrógeno líquido etc.

17.**Desarrollo:** Acrecentar, aumentar

18. **Desplazamiento:** acción de desplazar

19.**Diagnóstico:** Acto por el cual agrupando los síntomas los atribuye a una enfermedad

20.**Diente:** órgano que se posee para la masticación

21.**Disembrioplasia:** Malformación de un órgano de origen embriológico

22.**Displasia:** Trastorno en el desarrollo de tejido que produce deformidades

23.**Distal:** Parte de un miembro u órgano más alejado de la línea media

24.**Dolor:** Impresión anormal recibida por una parte viva y percibido por el cerebro

25.**Engrosamiento:** Hacer más gruesa una cosa

26.**Enucleación**: liberar un órgano o un cuerpo extraño de sus adherencias para poderlo extirpar posteriormente

27.**Epitelio**: capa celular que cubre la superficie externa e interna del cuerpo

28.**Erradicación:** Arrancar de raíz

29.**Esclerótico**: Endurecimiento de los tejidos

30. **Esmalte**: Tejido duro que protege la corona de los dientes

31. **Espeso**: de las cosas cuyos componentes están muy juntos y apretados

32. **Estándar**: Tipo, modelo, patrón

33. **Expansión**: Efecto de expandirse o dilatarse

34. **Extirpación**: arrancar de raíz

35. **Fractura**: Rotura de un hueso o cartílago producida por un trauma o espontánea

36. **Friable**: Que se desmenuza fácilmente

37. **Genético:** Factor hereditario

38. **Hialino:** Parecido al vidrio

39. **Histología:** Parte de la anatomía que estudia los tejidos que forman a los seres vivos.

40. **Histopatología**: Estudio con el microscopio de los tejidos y de los órganos enfermos

41. **Hinchazón**: Efecto de hincharse

42. **Idiopático:** Enfermedad de origen desconocido

43. **Incidencia:** Acción de incidir

44. **Infección:** Invasión de un organismo por un microbio

45. **Intraósea:** Dentro del hueso

46. **Involucrar:** Implicar, verse envuelto

47. **Márgenes**: Extremidad u orilla de alguna cosa

48. **Mesial**: Parte de un miembro u órgano localizado más cerca de la línea media

49. **Mineralización**: Transformación de una sustancia en un mineral

50. **Mitosis:** Proceso de división de la célula

51. **Mucosa:** Membranas que tapizan las cavidades en contacto con el exterior

52. **Multilocular**: que posee muchos lóbulos o cavidades

53. **Osteotomía**: sección quirúrgica de un hueso

54. **Paraqueratosis:** Dermatosis caracterizada por un trastorno de la evolución en las células epidérmicas

55. **Parestesia:** Anomalía de percepción de sensaciones como hormigueo

56. **Patológico:** relativo a la patología

57. **Perforación**: Agujerar una cosa atravesándola

58. **Prognatismo**: Disposición general de los maxilares parecen proyectados por delante de la línea vertical

59. **Proteína**: Grupo de compuestos constituidos principalmente por aminoácidos unidos entre sí por enlaces peptídicos.

60. **Queratina**: Proteína que constituye las formaciones epidérmicas de los vertebrados.

61. **Recidiva**: Reaparición de una enfermedad después de un periodo sin manifestaciones clínicas

62. **Síndrome**: Reunión de un grupo de síntomas que se reproducen al propio tiempo en cierto número de enfermedades

63. **Sintomatología**: Estudio de los síntomas de las enfermedades

64. **Superficie**: límite o término que separa un cuerpo de lo que no es él

65. **Supernumerario**: Excede el número normal establecido

66. **Tejido**: conjunto de células semejantes entre sí que tienen un origen común

67. **Tratamiento**: Conjunto de los medios terapéuticos y de las prescripciones higiénicas para curar una enfermedad

68. **Unilocular**: Que posee un sólo lóculo o cavidad