


203
2 ej



UNIVERSIDAD NACIONAL AUTONOMA
DE MEXICO

FACULTAD DE ODONTOLOGIA

ENFERMEDADES DE ORIGEN
DENTAL QUE AFECTAN A LOS
SENOS MAXILARES


T E S I N A

Que para obtener el Título de:

CIRUJANO DENTISTA


Presenta:

MARIA INES GUERRERO MENESES



Asesor:

C.M.F. GABRIEL LORANCA FRAGOSO



FACULTAD DE
ODONTOLOGIA

MEXICO, D.F.

MAYO 1996

TESIS CON
FALLA DE ORIGEN

TESIS CON
FALLA DE ORIGEN



Universidad Nacional
Autónoma de México



UNAM – Dirección General de Bibliotecas
Tesis Digitales
Restricciones de uso

DERECHOS RESERVADOS ©
PROHIBIDA SU REPRODUCCIÓN TOTAL O PARCIAL

Todo el material contenido en esta tesis esta protegido por la Ley Federal del Derecho de Autor (LFDA) de los Estados Unidos Mexicanos (México).

El uso de imágenes, fragmentos de videos, y demás material que sea objeto de protección de los derechos de autor, será exclusivamente para fines educativos e informativos y deberá citar la fuente donde la obtuvo mencionando el autor o autores. Cualquier uso distinto como el lucro, reproducción, edición o modificación, será perseguido y sancionado por el respectivo titular de los Derechos de Autor.

A mi mamá con el
inmenso amor que merece:
"Tu primavera no pasó
en vano"

Porque la distancia
no ha podido separarnos:
gracias papá

Con cariño a mi abuelita
Josefina por sus cuidados
y dedicación

A mis tíos
Margarita y Eduardo
por su amor y
benevolencia

**Carifiosamente a mis
hermanos Maru, Beto
y Neto**

**Con afecto a mis amigos Mónica,
Javier y Juan por el apoyo
brindado**

**A mis profesores
y compañeros**

A mis pacientes

ÍNDICE

Introducción

- I. Generalidades de los senos maxilares.
 - 1.1. Embriología
 - 1.2. Anatomía
 - 1.3. Histología
 - 1.4. Fisiología

- II. Diagnóstico
 - 2.1. Anamnesis
 - 2.2. Exploración
 - 2.2.1. Inspección
 - 2.2.2. Palpación
 - 2.2.3. Percusión
 - 2.2.4. Transiluminación
 - 2.2.5. Endoscopia y punción
 - 2.3. Auxiliares del diagnóstico
 - 2.3.1. Radiografía
 - 2.3.2. Tomografía computarizada
 - 2.3.3. Resonancia magnética

III. Enfermedades de origen dental que afectan a los senos maxilares

3.1. Comunicación buco-antral

3.1.1. Definición

3.1.2. Etiología

3.1.3. Diagnóstico

3.1.4. Tratamiento

3.2. Fístulas buco-antrales

3.3. Desplazamiento de órganos dentarios al seno maxilar

3.4. Prevención de complicaciones sinusales durante la extracción

3.5. Sinusitis maxilar por procesos infecciosos odontogénicos

3.5.1. Definición

3.5.2. Bacteriología

3.5.3. Signos y síntomas

3.5.4. Histopatología

3.5.5. Diagnóstico

3.5.6. Tratamiento

3.5.7. Complicaciones secundarias a las infecciones odontogénicas

3.5.7.1. osteomielitis del maxilar

3.5.7.2. complicaciones orbitarias

3.5.7.3. sinusitis esfenoidal, etmoidal y frontal

3.6. Quistes y neoplasias odontógenas que afectan a los senos maxilares

3.6.1. Mucoccele del seno maxilar

3.6.2. Quistes odontógenos

3.6.2.1. Quiste odontógeno epitelial calcificante

3.6.2.2. Queratoquiste odontogénico

3.6.2.3. Quiste periodontal apical

3.6.2.4. Quiste dentígero

3.6.3. Neoplasias benignas

3.6.3.1. Ameloblastoma

3.6.3.2. Mixoma

3.6.3.3. Tumor odontogénico epitelial calcificante

IV. Técnicas quirúrgicas.

4.1. Antrostomía trasnasal

4.1.1. Indicaciones y contraindicaciones

4.1.2. Técnica

4.2. Operación de Caldwell-Luc

4.2.1. Indicaciones y contraindicaciones

4.2.2. Técnica

4.3. Cierre de fistulas oroantrales

4.3.1. Cierre local

Colgajos yugales avanzados

Rotación de colgajos locales

INTRODUCCIÓN

El ejercicio de la cirugía bucal varía de acuerdo al conocimiento, entrenamiento y habilidad de quien la ejerce. es obvio que se requiere experiencia y fundamentos teóricos para practicar esta disciplina. Sin embargo, es posible que estudiantes de pregrado no reúnan todas las características antes mencionadas y habrá procedimientos quirúrgicos que no podrán ser efectuados a este nivel, sin que esto signifique que no deban tener conocimiento sobre ellos, por el contrario, deberán reunirse las habilidades con el conocimiento para poder efectuarlos con un alto índice de eficacia. Esta tesina pretende profundizar en el tema de las enfermedades de origen dental que afectan a los senos maxilares, proporcionando las bases y técnicas que mejoren su diagnóstico y tratamiento.

El seno maxilar tiene especial importancia para el cirujano dentista, por la estrecha relación anatómica con los dientes superiores, éstos lo pueden afectar cuando se encuentran infectados, extendiéndose tal infección hasta la cavidad sinusal, cuando la membrana periodontal se encuentra en contacto con la mucosa sinusal, como ocurre ocasionalmente, o bien cuando requieran ser extraídos.

Se ha reportado que aproximadamente el 10 por ciento de todas las infecciones en los senos maxilares son de origen dental, por lo que debemos tener especial atención en conservarlo bajo condiciones de salud óptimas, evitando la penetración de cuerpos

extraños en el antro, así como la diseminación de procesos infecciosos odontogénicos que provoquen daño a la cavidad sinusal.

En algunas enfermedades, como es el caso de las neoplasias, originadas en la cavidad sinusal, es importante el diagnóstico temprano. El cirujano dentista puede diagnosticarlas oportunamente haciendo posible su tratamiento.

Podemos resumir, que las enfermedades de origen dental que afectan a los senos maxilares, comprenden a las infecciones dentales diseminadas a la cavidad sinusal, penetración de cuerpos extraños, o el desarrollo de neoplasias dentro de la misma.

I. GENERALIDADES DE LOS SENOS MAXILARES

Embriología

El seno maxilar aparece como una evaginación de la mucosa nasal en el tercer mes de la vida fetal.

El desarrollo sigue diversos sucesos morfológicos en la diferenciación de la cavidad nasal. Primero, el desplazamiento horizontal de las láminas palatina y su fusión entre sí con el tabique nasal, que separan la cavidad bucal de dos cámaras nasales. Esta modificación influye supuestamente en la futura expansión de la pared nasal lateral en la que la pared comienza a plegarse; de tal manera, se originan tres conchas nasales y tres meatos subyacentes. Los meatos inferior y superior se mantienen como depresiones poco profundas a lo largo de la pared nasal lateral durante aproximadamente la primera mitad de la vida intrauterina; el meato medio se expande inmediatamente dentro de la pared nasal lateral. Debido a que ya está establecido el cartilaginoso de la cápsula nasal lateral, la expansión del meato medio procede principalmente en una dirección inferior, ocupando progresivamente más del futuro cuerpo maxilar.

El seno maxilar, así establecido en el embrión se expande verticalmente dentro del primordio del cuerpo maxilar, en este momento se ven los primeros primordios glandulares del epitelio del seno maxilar.

Aún cuando no se sabe el momento exacto en el cual el seno

maxilar alcanza su tamaño definitivo, el seno parece expandirse y modificarse en forma hasta el momento de erupción de todos los dientes permanentes. Sin embargo, cabe señalar que cuando son extraídos algunos órganos dentarios, la cavidad sinusal llega a ocupar el espacio dejado por éstos.

Anatomía

El seno maxilar o antro de Highmore, ocupa la parte central del maxilar superior y en particular el espesor de la apófisis piramidal, de este hueso constituye el más grande de los senos paranasales.

El seno maxilar está sujeto a una extensa variedad en cuanto a forma y tamaño, sin embargo, por lo común se describe al seno como una pirámide triangular de base interna y de vértice dirigido hacia fuera.

Forma

1. Paredes

Las paredes se distinguen en: anterior, posterior y superior.

a) Pared anterior.- La pared anterior o yugal, convexa, corresponde exteriormente a la mejilla y a la fosa canina; sube hasta el reborde orbitario. Ofrece en su parte superior el relieve del canal suborbitario que desemboca por el agujero suborbitario situado en la cara externa de esta pared. La pared es de escaso espesor, lo cual permite el uso de la transiluminación con fines diagnósticos, y está

recorrida en su interior por el conducto dentario anterior y superior.

b) Pared posterior o plerigomaxilar.- Exteriormente, de forma convexa, corresponde a la pared anterior de la fosa plerigomaxilar. Su grosor es de 2 mm. aproximadamente; está excavada por los conductos de los nervios dentarios posteriores.

c) Pared superior.- La pared superior u orbitaria, muy delgada corresponde al suelo de la órbita. Está inclinada ligeramente hacia afuera y de arriba a-abajo, comprende un conducto, el suborbitario, que aloja al nervio suborbitario. La pared de este conducto hace eminencia en la cavidad sinusal, es muy delgada y a menudo abierta en algunos puntos. ésto explica la neuralgia del suborbitario en los casos de inflamación del seno, puede propagarse a través de la fina lámina de esta pared provocando infección intraorbitaria.

2. Base

La base corresponde a la pared externa de las fosas nasales. Comprende dos segmentos determinados por la inserción del cornete inferior. El segmento inferior es delgado y está constituido por la apófisis auricular del cornete, por la apófisis auricular del palatino, que se articula con la precedente. El conducto lacrimonasal se abre en la parte anterior de este segmento, lo cual es importante conocer cuando se practica la antrostomía transnasal ya que eludiendo éste, evitaremos complicaciones como la epífora.

El segmento superior presenta el orificio del seno maxilar. Este orificio está situado inmediatamente por detrás de la eminencia del conducto lacrimonasal. En su proximidad se comprueba a veces, aberturas accesorias, los orificios de Giraldés.

3. Bordes

Los bordes del seno corresponden al contorno de la base. El borde superior, formado por la unión de la pared interior con la base, el borde posterior, ancho, corresponde a la tuberosidad del maxilar superior. El borde inferior o suelo del antro, tienen la forma de un canal que constituye el bajo fondo del seno y es de gran importancia, ya que guarda una íntima relación con las raíces de los premolares y molares (raras ocasiones la del canino). Las infecciones y maniobras quirúrgicas traumáticas sobre estos dientes pueden ser causa de sinusitis odontógenas.

4. Vértice

El vértice corresponde al hueso molar, en cuyo espesor se continúa a menudo.

Cavidad sinusal

La cavidad, en general única, está a veces tabicada por bridas

fibromucosas particularmente frecuentes en el suelo, ésta brinda una ventaja en la extracción de cuerpos extraños de ella evitando el desplazamiento de las mismas dentro de la cavidad sinusal.

La mucosa dimana de la pituitaria y se adhiere al tejido óseo que la tapiza.

Irrigación

El riego sanguíneo está a cargo de la arteria infraorbitaria y la arteria alveolar que penetra a través de la tuberosidad por el agujero palatino mayor, ambas ramas de la arteria maxilar interna, así como las ramas de la arteria palatina mayor que aporta sangre al suelo del seno maxilar.

El drenaje venoso se realiza a partir de tres colectores: un drenaje anterior por la vena facial, un drenaje posterior por las venas esfenopalatinas y por la propia circulación venosa endo craneal de los senos paranasales.

Inervación

La rama infraorbitaria del nervio maxilar superior recorre el techo del seno en un conducto de fina pared o dehiscente en parte. El nervio desprende los nervios alveolares superiores en el techo del seno que después descienden por la pared antero lateral para ir a inervar al mucoperiostio del seno y los dientes superiores. El nervio maxilar superior emerge de la pared anterior del seno como el

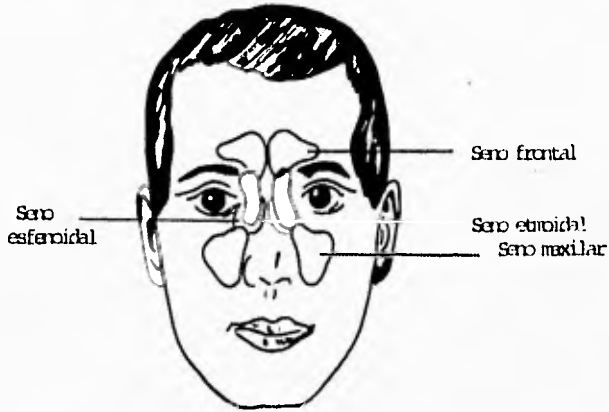
nervio infraorbitario.

Linfáticos

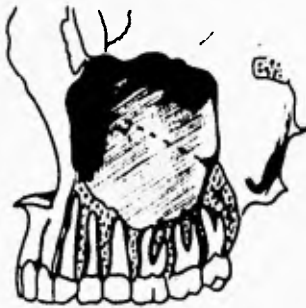Los linfáticos del seno maxilar se anastomosan entre ellos y convergen debajo de la mucosa hacia el ostium del seno, después de pasar por el ostium, llegan al meato medio y se unen con los linfáticos de esa región, éstos se unen al plexo linfático que está encima del orificio faríngeo en la trompa de Eustaquio, desde éste plexo los linfáticos del meato medio desaguan en los ganglios retrofaríngeos laterales.

La distribución de los ganglios linfáticos, puede contribuir a la diseminación de infecciones del seno maxilar.

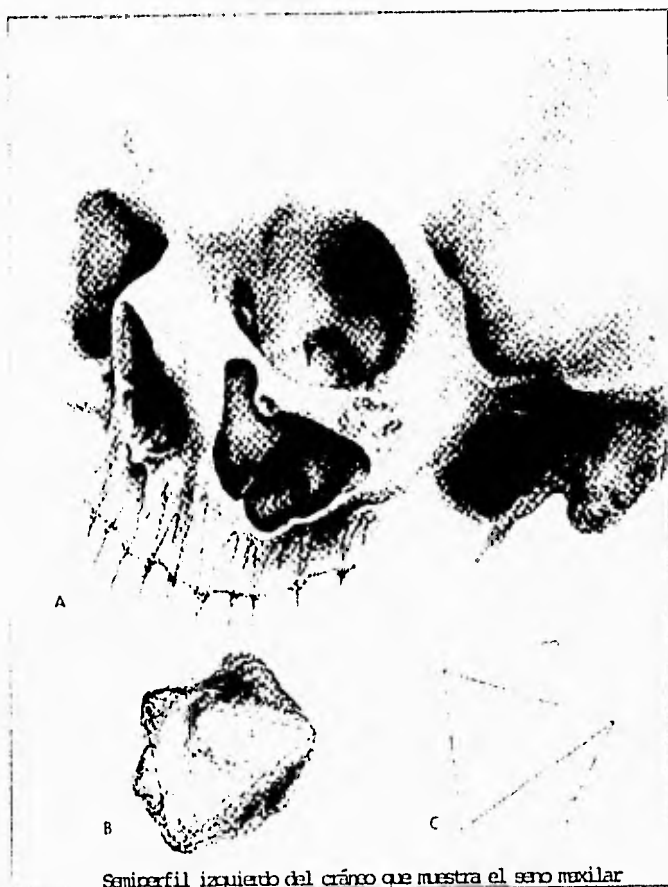El hecho de que la mayoría de los vasos sanguíneos, nervios y linfáticos entran y salen por el ostium del seno o cerca de él, reviste considerable importancia clínica porque en la inflamación que obstruye la región del ostium, dicha característica anatómica acarrea edema y congestión temprana del revestimiento sinusal. Ésta relación también dificulta toda instrumentación a través del ostium por la posibilidad de atentar con el retorno linfático y venoso proveniente del seno, además, la presencia del nervio suborbitario explica las parestesias y anestésias que pueden aparecer después de las maniobras quirúrgicas sobre ésta cavidad antral.



Localización de los senos paranasales



Relación de los senos maxilares
con los dientes



Semiperfil izquierdo del cráneo que muestra el seno maxilar
abierto a través de la pared anterior

Histología

Tres capas definidas microscópicamente rodean el espacio del seno maxilar: la capa epitelial, la lámina basal y la capa subepitelial, incluyendo el periostio. El epitelio, que es pseudoestratificado, cilíndrico, ciliado y mucosecretante, deriva del epitelio olfatorio del meato nasal medio.

El tipo celular más numeroso en el epitelio del seno maxilar es la célula cilíndrica ciliada. Además existen células basales, células cilíndricas no ciliadas, y células caliciformes secretoras que producen moco. Los cilios oscilan y ayudan de ésta forma a eliminar las secreciones que se originan dentro de la cavidad, el vaciamiento del seno, sólo podrá realizarse con eficacia merced a la actividad ciliar.

Además de la secreción epitelial, la superficie del seno es provista de un producto de secreción mixta (secreción serosa, consistiendo principalmente de agua con pequeñas cantidades de líquidos neutros no específicos, proteínas, carbohidratos y secreción mucosa formada por glucoproteínas o mucopolisacáridos compuestos o ambos) de las glándulas subepiteliales. éstas se encuentran localizadas en la capa subepitelial del seno y llegan a la luz de éste por vía de los conductos excretores, después que los conductos ha perforado la lámina basal. La secreción de estas glándulas, está controlada por ambas divisiones del sistema nervioso autónomo: simpático y parasimpático.

En general, los efectos de los sistemas nerviosos simpático y

parasimpático son antagonistas.

La estimulación simpática tiene poco efecto directo sobre las células glandulares y ocasiona la formación de una secreción concentrada. Sin embargo, provoca vasoconstricción de los vasos sanguíneos que irrigan las glándulas, por lo que el índice de secreción se reduce.

Las glándulas mucoscretantes del epitelio del seno maxilar, son estimuladas fuertemente por el sistema nervioso parasimpático, lo que usualmente resulta en una copiosa cantidad de secreción.

Secreción de moco.

Muchas células, en particular las de diversas glándulas de la economía, forman proteínas especiales que son secretadas hacia el exterior de las células.

El mecanismo para ello incluye el retículo endoplásmico y el complejo de Golgi. Los ribosomas en la superficie del retículo endoplásmico sintetizan la proteína que debe secretarse. Esta proteína se manda directamente a los túbulos del retículo endoplásmico por los ribosomas, o es transportada hacia los túbulos para formar pequeños gránulos de proteína. Estos gránulos luego se desplazan lentamente a lo largo de los túbulos hacia el complejo de Golgi. Los gránulos se condensan y establecen coalescencia; los glóbulos mayores luego sufren evaginación hacia el exterior, atravesando la membrana del complejo de Golgi hacia el citoplasma

de la célula para formar gránulos secretorios. Cada uno de éstos lleva consigo parte de la membrana del aparato de Golgi, que proporciona una membrana alrededor de cada gránulo secretorio; ello evita se disperse en el citoplasma. Los gránulos se desplazan hacia la superficie de la célula y expelen su contenido hacia el exterior.

Fisiología

La Fisiología sinusal es interpretada por Calderín como intrínseca cuando se hace referencia a los mecanismos en su intimidad se desarrollan y extrínseca cuando sus funciones están en relación con el resto del organismo.

Fisiología intrínseca

Los senos son órganos funcionalmente activos con una difícil comunicación con el medio ambiente, aunque suficiente e imprescindible para asegurar una ventilación que renueve el aire y restablezca su presión intrasinusal y para conseguir un buen drenaje.

Ventilación de las cavidades sinusales.

La ventilación hace referencia al intercambio gaseoso entre las fosas nasales y los senos a través del ostium y entre el aire intrasinusal y la corriente circulatoria a través de la mucosa. El intercambio aéreo entre las fosas nasales y los senos está basado entre el volumen del seno, en el calibre del ostium y en la corriente

aérea nasal.

El aire intrasinusal es el resultado del intercambio de la cavidad sinusal y su mucosa, por una parte, y de las fosas y los senos por otra. Cuando la mucosa absorbe oxígeno, se reduce la presión del gas en el seno, lo cual favorece la entrada a través del ostium y disminuye la absorción cuando el diámetro de éste se reduce como en el caso de la sinusitis.

La falta de ventilación en los senos, reduce el O_2 y lo sobrecarga de CO_2 , esto paraliza la actividad ciliar, permite el edema y en consecuencia, la sinusitis.

Drenaje del seno maxilar.

Las secreciones normales o patológicas de la mucosa sinusal deben ser evacuadas a través del ostium hacia las fosas nasales y de éstas a la rinofaringe. Este drenaje se lleva a cabo por dos mecanismos: físicos y biológicos.

El drenaje físico exige que el ostium sea permeable y que se halle situado en la parte baja del seno, este drenaje es insuficiente principalmente por la posición anatómica del ostium en el humano.

El drenaje biológico es el verdadero y está basado en la actividad mucociliar.

Transporte mucociliar.

El transporte mucociliar depende fundamentalmente de dos funciones: la producción de secreciones y la actividad ciliar.

1. Producción de secreciones. El moco sinusal está segregado por células caliciformes de la mucosa sinusal y está compuesto por proteínas plasmáticas y proteínas secretoras. Se le atribuyen una serie de actividades protectoras contra la infección bacteriana y permanencia de partículas extrañas, como la de construir un medio nutritivo poco apropiado para las bacterias, esto porque la secreción contiene anticuerpos protectores (IgA, IgG) que neutralizan su acción, así como un efecto de movilización mecánica.

Prevalce la hipótesis de que las secreciones se depositan sobre la mucosa en dos capas: una inferior o serofluida, en cuyo ambiente los cilios pueden moverse con rapidez y otra exterior, que constituye una película viscosa que descansa sobre los cilios y que capta las partículas extrañas.

La capa de moco de la nariz y los senos paranasales es desplazada hacia la faringe y renovada por las glándulas por lo menos dos o tres veces por hora. Al llegar a la faringe es deglutido y llega al estómago donde el jugo gástrico destruye las bacterias vivas residuales.

2. Actividad ciliar. El seno maxilar está cubierto por un epitelio cilíndrico ciliado pseudoestratificado, cuyos cilios tienen la función de drenar la cavidad, para ello emiten un movimiento en forma de onda con dos componentes: (1) rápido en dirección del flujo del moco, es decir hacia el ostium, en donde se vuelven más

intensos; (2) lento en dirección opuesta. Dentro de un área mucosa limitada, todos los cilios se mueven en forma coordinada en la misma dirección pero no al mismo tiempo, constituyendo una onda activa.

El movimiento ciliar está influido por diferentes condiciones como la temperatura, humedad y ph de las secreciones . Así tenemos que la elevación de la temperatura acelera el ritmo de barrido ciliar cuya frecuencia y función son óptimas a la temperatura corporal normal; la disminución o falta de humedad aumenta la viscosidad del moco como resultado de la disminución del movimiento ciliar; un ph ácido en las secreciones inhiben el movimiento ciliar, teniendo en cuenta que el ph de estas secreciones está próximo a 7 o neutro manteniéndose constante.

Obstrucción ostial

El ostium es el centro y punto de partida de la defensa sinusal. Su obstrucción mecánica infecciosa o edematosa produce una reacción en cadena con alteración de las funciones sinusales.

La obstrucción del ostium maxilar supone la interrupción de la autolimpieza del seno maxilar, en la acumulación y la alteración de sus secreciones que favorecen la colonización y posterior reproducción bacteriana. Dicha obstrucción es irreversible cuando se debe a un edema susceptible de tratamiento médico como es el caso de las infecciones virales e irreversible si hay presencia de hiperplasia de mucosa, de generación polipoidea, malformaciones

anatómicas o determinadas sinusitis, en las cuales la permeabilidad sólo se recupera por medios quirúrgicos.

Lo anterior nos indica que la terapéutica sinusal debe basarse principalmente en la recuperación de la permeabilidad del ostium, sin olvidar la actividad ciliar y secretora.

Fisiología Extrínseca

Muy poco se sabe acerca de la participación de los senos paranasales en el funcionamiento ya sea de la cavidad nasal o el sistema respiratorio como en todo. Ésto es debido parcialmente a la relativa inaccesibilidad de los senos para los estudios funcionales sistémicos, y debido a la gran variación de tamaño de los senos y sus relaciones y comunicación de la cavidad nasal. No es de sorprender entonces que las teorías acerca de la importancia funcional de los senos vayan desde la que no tiene importancia por un lado, a una multitud de participaciones, entre las que encontramos las siguientes:

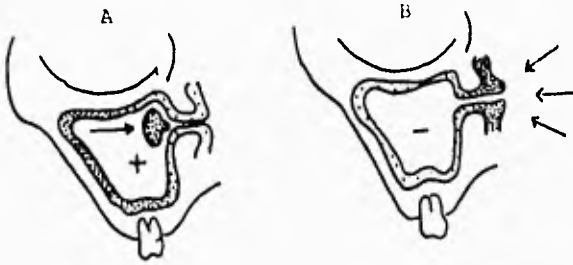
1. Disminuyen el peso del cráneo
2. Da resonancia a la voz
3. Actúan como cámaras de reserva para calentar el aire respirado
4. Producción de moco adicional para la mucosa nasal
5. Se consideran también como atenuantes de impactos
6. Ballenger señala que los senos pueden ser nada más que superficies olfatorias residuales, mucho más necesarias para

el hombre primitivo cuando encontrar el alimento dependía de la agudeza olfatoria

7. Algunos autores consideran al seno como un espacio accesorio de la cavidad nasal, y que se produce solamente como resultado de un proceso inadecuado de osificación.

(Negus)

8. Se ha postulado que los senos pueden actuar como reguladores de la presión durante la respiración, evitando el desarrollo de presiones altas intensas.



Bloqueo ostial total

- A. Intrasinusal
- B. Por edema nasal

II. DIAGNÓSTICO

El cirujano dentista se puede enfrentar algunas veces con el problema del diagnóstico diferencial entre una odontalgia y un trastorno del seno maxilar, ya que los pacientes buscan con frecuencia en primera instancia sus servicios, al creer que el dolor que sienten es de origen dental para lo cual es conveniente un adecuado método de exploración que proporcione datos que contribuyan al diagnóstico.

Anamnesis

El relato del enfermo nos puede poner sobre la pista de una afección sinusal. Los dolores de cabeza que aumentan al agachar la cabeza, la secreción de pus por las fosas nasales así como un ataque al estado general pueden ser datos importantes para el diagnóstico.

Métodos de exploración de los senos maxilares

Inspección

La inspección es la evaluación visual sistémica del paciente sometido a examen. Por medio de la inspección puede hacerse la evaluación del contorno superficial de la mejilla, para buscar signos de inflamación de los senos maxilares, puede observarse epífora.

Palpación

La palpación es un procedimiento por el cual el examinador toca o presiona sobre las estructuras orgánicas o las distintas partes del cuerpo. Una palpación adecuada no requiere una excesiva presión sobre los tejidos evaluados.

La palpación de los senos maxilares se lleva a cabo de pie frente al paciente, presionando sobre la fosa canina, empleando los dedos índice y medio. No debe existir dolor a la palpación ni edema en los tejidos blandos. Se debe comparar el lado izquierdo con el derecho.

Percusión

Esta técnica se basa en golpear los tejidos con los dedos o un instrumento mientras el examinador escucha los sonidos resultantes.

De frente al paciente, se percute la región de la fosa canina para detectar una eventual sensibilidad dolorosa que indique una patología sinusal. El sonido a la percusión de un seno maxilar infectado es mate, en comparación con la resonancia de un seno lleno de aire.

La técnica consiste en golpear ligeramente con el índice la zona de la cavidad antral, empleando la articulación de la muñeca para producir la fuerza de percusión, debemos comparar los resultados obtenidos de ambos senos maxilares.

Transiluminación

La transiluminación puede proporcionar algunos datos valiosos en el diagnóstico para detectar trastornos del seno maxilar, especialmente la infección.

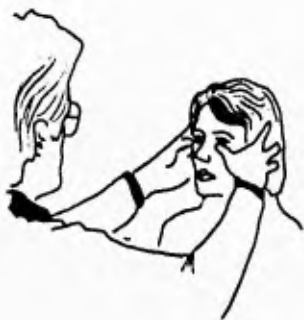Técnica. Con el paciente sentado en un cuarto oscuro, se coloca una luz especial, luz halógena, en la boca del paciente y sus labios se cierran alrededor de ésta, normalmente la luz debe pasar a través del seno y producir una brillantez notable en las áreas infraorbitarias y fosas caninas.

Generalmente esta luz no es transmitida en presencia de inflamación del seno, ambos lados deben observarse en forma simultánea para comparar.

La transiluminación de los senos maxilares puede hacerse también a la inversa, es decir colocando la fuente lumínica por fuera y explorando el interior de la boca, la normalidad de los senos se manifestará por translucidez y opacidad en la enfermedad u ocupación de los mismos.

Es importante señalar que hay situaciones que pueden alterar la veracidad en el diagnóstico de ciertos padecimientos mediante este tipo de exploración, como pueden ser el tamaño y forma de los senos maxilares, factores que pueden variar aún en la misma persona, el uso de una mala técnica, la presencia de procesos residuales de algunas sinusitis sufridas con anterioridad, y en casos que el paciente sea portador de prótesis dentales muy extensas,

también puede alterar el resultado de dicha prueba. Por lo anterior se explica la importancia de conjuntar este tipo de resultados con el interrogatorio y la sintomatología.



Palpación del seno maxilar



Percusión del seno maxilar



Transiluminación

Endoscopia y punción del seno maxilar

Ambas técnicas de exploración, se utilizan cuando se sospecha de una sinusitis maxilar, aparte de la observación de secreciones provenientes de las fosas nasales.

La técnica consiste en introducir un portaalgodones en el meato inferior y se rodea éste de tiras de algodón empapado de anestesia tópica.

Se introduce un trocar de punción de unos 2 mm. de diámetro en el meato inferior hasta el fondo. Se retira el trocar siguiendo el techo del meato hasta su punto más alto y se gira hacia la cara procurando que la punta no se desplace. Se inicia entonces una presión firme acompañada de pequeños movimientos de rotación, apuntando hacia el canto externo del ojo. Una vez fracturada la pared sinusal medial, se procede a la aspiración del contenido sinusal.

Las características del líquido sinusal obtenido por punción, pueden permitirnos realizar un diagnóstico más exacto mediante su estudio bacteriológico o inclusive, mediante frotis en portaobjetos, fijación y tinción, un estudio histopatológico. Así tenemos que en casos de sinusitis de origen dentario, las secreciones sinusales tendrán un olor fétido y predominarán los microorganismos anaerobios y en casos de secreciones inoloras o con un olor menos marcado, podremos pensar de una sinusitis de distinta etiología o de quistes intrasinales relacionadas con restos epiteliales de origen dental.(Sáenz)

Mediante la inyección de suero fisiológico es posible comprobar el estado de la permeabilidad del ostium maxilar y proceder a lavar el seno o instilar soluciones antibióticas en su interior.

La misma operación se puede realizar con un trocar de mayor diámetro, a través del cual puede deslizarse un endoscopio, que para ésta vía de abordaje, se requieren dos, uno para visualizar el estado del seno y el estado de la mucosa, y otro para ver el ostium de drenaje. (Shumrick Donald)

Es importante destacar que este tipo de exámenes de laboratorio no serán realizados por el cirujano dentista, pero es importante tener conocimiento de ellos para no atentar a la veracidad de los mismos como podría ser la toma de muestras a través de una fistula o la contaminación del seno con objetos extraños con el mismo fin.

Métodos auxiliares de diagnóstico

Radiografía

Tal vez la radiografía no sea el método más eficaz para diagnosticar una enfermedad del seno maxilar, pero existen algunas razones por las que podemos considerarla como un método auxiliar de diagnóstico importante de las enfermedades de los senos maxilares entre las que tenemos la comodidad de ejecución, la

posibilidad de repetición en casos necesarios, así como la de ser accesible en cuestiones económicas y el hecho de poder obtener datos importantes para el diagnóstico.

Dentro de las proyecciones intrabucales más útiles están las vistas periapicales desde el lateral al tercer molar superior y oclusal. Estas proyecciones son de gran importancia, ya que nos dan la facilidad de estudiar los ápices de aquellos órganos dentarios involucrados con el seno maxilar y así poder establecer alguna relación con alguna enfermedad antral.

Las radiografías extrabucales que se usan son: Occipitomentoniana (de Waters) y la radiografía panorámica.

El antro maxilar normal se observa radiolúcido, debido a que está lleno de aire y una delgada capa de hueso cartilago radiopaca generalmente visible en la periferia. Es posible encontrar tabiques que los dividen en forma parcial que pueden confundirse con quistes residuales. Presenta prominencias óseas en el piso que en ocasiones pueden dar la apariencia de una raíz u objeto extraño y en realidad podrían ser las sombras de las raíces de los dientes que están en contacto con la cavidad. Respecto a este punto, podemos encontrarnos con el problema de dilucidar si las raíces que en la imagen radiográfica aparecen dentro del seno lo están en realidad o es simple efecto de la proyección. En el primer caso, la lámina ósea alveolar, se pierde en una altura dada; cuando sigue hasta el ápice, podemos asegurar que no lo está (Sáenz).

En casos de infección o neoplasia, el principal cambio radiográfico es una nebulosidad o pérdida de la radiolucidez normal del seno involucrado, los quistes y pólipos también aparecen como zonas nebulosas grises dentro del antro, a pesar de que pueden ser definidas.

No debe diagnosticarse una lesión patológica del seno maxilar en base a una radiografía. Cualquier aspecto radiográfico debe relacionarse con los hallazgos clínicos, el cirujano dentista puede hacerlo aún cuando el tratamiento no dependa directamente de él y así poderlo remitir a un especialista.

Tomografía computarizada. (TC)

La tomografía computarizada es una proyección útil cuando las capas sobrepuestas impiden la visibilidad de la estructura que se requiere investigar. En la tomografía computarizada, es posible tener radiografías que corresponden a varias en una sola exposición, esto al seleccionar diferentes planos.

En la TC, la película radiográfica ha sido reemplazada por una serie de detectores, relacionados, a su vez, con un computador, el cual es capaz de resolver en escasos segundos miles de ecuaciones, llegando finalmente a reconstruir una imagen. La imagen resultante del cálculo de la computadora se refleja en un monitor de televisión y posteriormente, es fotografiada.

La calidad de imagen es óptima en detalles anatómicos y

contraste, no existe distorsión de estructuras adyacentes, el incremento en la resolución hace posible observar el tejido blando sinusal, no observado en radiografías convencionales. La aparición de la TC ha representado una considerable aportación para el mejor conocimiento de la anatomía y patología sinusal, tal vez en la actualidad la TC es el método de elección para la exploración del seno maxilar.

Resonancia magnética

Esta técnica, comenzó a desarrollarse en 1917 tras las investigaciones de Raymond Damadian (Pararella), quien observó que la respuesta de la resonancia nuclear magnética era distinta en los tejidos malignos respecto a los normales.

La resonancia nuclear magnética proporciona una sección tomográfica que no sólo tiene el valor de demostrar la anatomía de una región sino que, además, permite obtener la representación bioquímica de la cantidad de agua que contienen los distintos tejidos, sabiéndose que ésta aumenta en los tejidos malignos en relación con los normales.

Dado su bajo contenido acuoso, el hueso no es suficientemente rico en hidrógeno, por lo que no proporciona una representación adecuada en este tipo de exploración.

Respecto a los senos maxilares, la resonancia magnética es útil en la detección de tumores.

III. ENFERMEDADES DE ORIGEN DENTAL QUE AFECTAN A LOS SENOS MAXILARES.

Comunicación buco-antral

Es la comunicación patológica entre la cavidad bucal y el seno maxilar, que normalmente están separados por tabiques anatómicos y que obedecen a factores de diverso orden.

Etiología

La comunicación buco-antral tiene diversas causas de origen dental o relacionados con ésta:

1.- Iatrogenias

Quizá sea una de las principales y más frecuentes causas de la comunicación buco-antral.

A pesar de tomar todas las precauciones necesarias, en ocasiones se forman aberturas buco-antrales durante la extracción de los dientes posterosuperiores en los pacientes con senos maxilares extensos o con patología periapical ya que ésta puede debilitar la delgada pared ósea que separa la cavidad bucal y el seno maxilar, haciendo posible la comunicación buco-antral; bien al hacer movimientos excesivos e inadecuados o durante el legrado apical posterior a la extracción para eliminar los restos de tejido enfermo, he aquí la importancia de la valoración radiográfica previa a la extracción.

La evolución de un quiste radicular o neoplasia hacia el seno, puede rechazar su pared e incluso hacerla dehisciente, por lo que la extirpación de éste puede ser motivo de comunicación buco-sinusal.

2.- Procesos infecciosos

Las infecciones del seno maxilar pueden resultar de un diente o dientes infectados.

Una infección apical puede perforar la pared del antro, el drenaje hacia esta cavidad, puede aliviar el dolor y provocar sinusitis maxilar sin que el diente que la provocó sea relacionado con esta patología.

3.- Afecciones congénitas

Puede presentarse una comunicación buco-sinusal como lesión primaria o como consecuencia de intervenciones para tratar las fisuras, pueden quedar sobre la región vestibular, sobre la arcada o sobre la bóveda que pueden ser de distinto calibre.

Diagnóstico.

Si la radiografía preoperatoria muestra que los ápices de las raíces de los dientes por extraerse penetran en el piso del seno, y si se sospecha de este estado después de la extracción, se recomienda emprender el tratamiento sin tratar de confirmar el diagnóstico, ya que los procedimientos como hacer que el paciente sopla con las

fosas nasales ocluidas, los sondeos y las irrigaciones sólo sirven para agrandar la abertura y pueden hacer que el antro se infecte. De tal modo, el diagnóstico queda basado en el examen radiográfico previo y la inspección, no exploración, del alvéolo.

Tratamiento.

Si la penetración es pequeña y se ha tenido cuidado de evitar colutorios, lavados o sondeos con la finalidad de evitar la contaminación del seno maxilar con la flora bucal o agrandar la comunicación (parte de los microorganismos pueden tornarse patógenos en su nuevo ambiente y causar infección), la abertura recién creada, cicatrizará con la organización del coágulo sanguíneo, el odontólogo debe proporcionar soporte al coágulo y evitar la entrada de microorganismos al seno maxilar mediante la colocación de un punto de sutura acercando los bordes. Estos alvéolos nunca deben llenarse con gasa o algodón, porque estos procedimientos casi siempre perpetuarán la comunicación buco-sinusal en vez de cerrarla.

En las grandes perforaciones oroantrales, el coágulo se retrae y se desprende, el valor del coágulo como elemento obturador en estas condiciones es nulo. Es preciso en estas circunstancias, realizar una pequeña plástica mediante rotación de colgajos locales.

Cuando se penetra en el antro durante un procedimiento quirúrgico, deberá informarse al paciente sobre la situación y pedirle que no limpie con fuerza la nariz y tampoco tosa o

estornude con la boca abierta.

Se indican antibióticos, de amplio espectro como la ampicilina y la amoxicilina que son eficaces para prevenir infecciones sinusales, de origen dental, ya que los microorganismos que predominan en ésta son gramnegativos.

Es necesario prescribir gotas e inhalaciones nasales descongestionantes en pacientes con comunicación oro-antral para garantizar la permeabilidad del ostium maxilar, éstas tendrán una función simpático-mimética.

Las gotas nasales de efedrina BCP contienen hidrocloreuro de efedrina al 1 por ciento y clorbutol al 0.5 por ciento en solución salina normal, si se usan correctamente y en combinación con inhalaciones de benzoína BCP son ideales para este fin.

Es importante detallar el método para usar las gotas o inhalaciones nasales para que su eficacia sea mayor al utilizar las gotas, el paciente tiene que recostarse sobre una cama o sillón con la cabeza en un nivel más bajo que su tronco, debe girarla para que el lado donde está ubicado el seno afectado se sitúe en la posición más baja; así vierte tres gotas de solución en el orificio nasal correspondiente y deja que fluyan hacia atrás hasta que las saboree. Las gotas se aplican 2 ó 3 veces al día seguidas de 40 inhalaciones. Éstas se llevan a cabo con una cucharadita del inhalante disuelta en medio litro de agua hirviendo y colocando la nariz por arriba de la solución no sin antes cubrirse la cabeza con una toalla. (Howe)

Debemos continuar este régimen hasta que determine la

cicatrización y en el caso de las suturas, retirarlas después de dos semanas.

Fístulas buco-antrales

La fístula buco-antral es cualquier comunicación persistente, que se epiteliza total o parcialmente, entre el seno maxilar y la boca.

En odontología, puede ser secundaria a una extracción dental y traumatismos quirúrgicos en la escisión de tumores y quistes del maxilar superior.

Los síntomas más comunes son drenaje en la cavidad alveolar lo que puede provocar un sabor fétido o salado, escape de líquido por la nariz al beber y dolor relacionado con la cavidad alveolar o el seno maxilar. Con menos frecuencia se observa epistaxis, obstrucción nasal y tumefacción en torno a la cavidad alveolar, sin embargo, no todas las fístulas son sintomáticas, por ejemplo en pacientes que usan prótesis dentales, ésta puede cubrir la fístula y no ocasionar sintomatología.

El diagnóstico suele ser evidente al considerar los síntomas y los rasgos físicos que muestran la presencia de una fístula al examinar la cavidad oral, pero el estudio radiográfico nos confirmará esta determinación.

Tratamiento.

El primer objetivo del tratamiento, es eliminar cualquier infección bucoantral coexistente por medio de irrigaciones con

solución salina caliente, por lo general a través de la fistula, dos o tres veces por semana hasta que se obtiene un líquido limpio; se prescriben gotas e inhalaciones nasales descongestionantes, así como una terapéutica antibiótica de amplio espectro.

Es imposible eliminar cualquier revestimiento epitelial de la fistula que aunado al tratamiento anterior puede disminuir el tamaño de la fistula e incluso puede cicatrizar, pero si fracasa, podemos utilizar un método quirúrgico: la antrostomía trasnasal para ayudar al drenaje adecuado de la cavidad y eliminar la infección.

El tratamiento quirúrgico de las fistulas oro-antrales está basado en la rotación de colgajos locales no sin antes reavivar los tejidos circundantes a la fistula y eliminar el tejido óseo necrótico. Algunas veces, los trasplantes de cartílago u óseos son utilizados, pero la técnica quirúrgica es complicada y el resultado, a veces dudoso.

Causa del fracaso en el cierre de la fistula buco-antral.

1. No se elimina por completo toda infección de la cavidad antral antes de operar.
2. El estado físico general del paciente no fue investigado ni tratado de manera apropiada.
3. Colgajos muy tensos y no crear una superficie viva o sangrante en el sitio receptor del colgajo.

Desplazamiento de órganos dentarios al seno maxilar.

Esta complicación puede suceder cuando una lesión periapical erosiona el piso óseo antral o cuando el hueso del borde inferior del seno maxilar es demasiado delgado. El aislamiento de un diente posterosuperior predispone a que ocurra este accidente, porque la cavidad tiende a invadir las áreas vecinas edéntulas o muchas veces el hueso alveolar de soporte se condensa como respuesta al incremento de la carga oclusal; así, aumentan las posibilidades de fractura radicular durante la extracción, por tal motivo, es mejor extraer tales dientes mediante disección.

Una raíz que ha sido desplazada hacia el seno maxilar por las maniobras que se realizan para extraerla, puede comportarse de diversas maneras en relación con la cavidad sinusal:

1. La raíz penetra en el antro, desgarrando la mucosa sinusal y se sitúa en algún sitio del seno maxilar.
2. La raíz se desliza entre la mucosa del seno y el piso óseo, quedando por lo tanto cubierta por mucosa.
3. La raíz cae dentro de una cavidad patológica por debajo del seno y en ella queda alojada.

Diagnóstico.

Es difícil decir si una raíz está en la cavidad antral o se ubica por fuera de su revestimiento. Para establecer un diagnóstico,

podemos seguir este procedimiento:

Se toman radiografías periapicales intrabucales que muestren la posición radicular; se obtienen imágenes de las mismas regiones después que el paciente se inclina hacia delante y mueve la cabeza de un lado a otro. Si se muestra que la raíz cambió de posición, se considera que está dentro de la cavidad antral, mientras que si conserva su posición, probablemente esté entre el revestimiento antral y la pared ósea del seno. Por desgracia, algunas raíces se fijan al revestimiento con un coágulo sanguíneo o por tejido de granulación y no pueden moverse.

Es posible considerar estériles a las raíces de los dientes vitales, pueden dejarse en su sitio y ponerse a "prueba" si están por fuera del revestimiento y es indispensable retirar todas aquellas que estén infectadas por medios quirúrgicos (operación de Caldwell - Luc) medicando al paciente con terapia antibiótica.

Tratamiento.

Si el desplazamiento dental o radicular hacia el seno maxilar sucede mientras el paciente está bajo anestesia endotraqueal, se puede extraer el diente o raíz por la vía de acceso tipo Caldwell-Luc.

Sin embargo, en la mayor parte de los casos, dicha complicación ocurre cuando el paciente está bajo anestesia local, en tales circunstancias, el cirujano debe una reparación del orificio bucoantral mediante la técnica de colgajos rotacionales locales y no

intentar recuperar la raíz al pasar instrumentos al seno a través del alvéolo.

Es necesario retirar del seno maxilar los cuerpos extraños tan pronto como sea posible, porque su presencia puede relacionarse con la infección crónica.

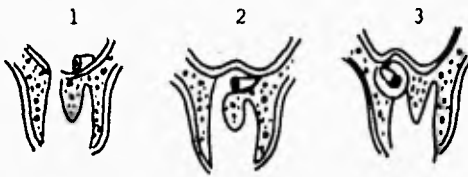Prevención de complicaciones sinusales durante la extracción.

El tamaño del seno maxilar varía entre las personas y no es raro que los antros derecho e izquierdo sean de diferente magnitud en el mismo paciente. Sabemos que las raíces de todos los dientes superiores posteriores, guarden una estrecha relación con el seno. Debido a lo anterior, es posible crear una comunicación bucoantral durante la extracción de un diente relacionado con el seno y desplazar todo el diente o raíz hacia el mismo. La causa fundamental de ambas complicaciones es la presencia de un seno maxilar extenso, por eso es importante tomar ciertas medidas preventivas, como son:

1. Tener presente la relación anatómica que guardan las raíces de los dientes superiores posteriores con el piso del antro, antes de las maniobras quirúrgicas mediante un adecuado estudio radiográfico.
2. El operador nunca debe aplicar fuerzas excesivas a un diente superior posterior, ya que puede dar por resultado la extracción del diente junto con todo el borde alveolar superior y el piso del antro. En caso de una extracción difícil,

es preferible levantar un colgajo mucoperióstico para permitir la extracción.

3. Es mejor dejar en su sitio el tercio apical de la raíz palatina del molar superior vital si se fractura durante la extracción, ya que éstas raramente provocan síntomas, no así con las que se encuentran infectadas, éstas deben retirarse para evitar que se conviertan en un foco infeccioso. En el primer caso, es indispensable informar al paciente sobre la decisión que se ha tomado y el motivo de ésta.
4. Si un paciente requiere una extracción de un molar superior aislado, deberá hacerse un estudio minucioso de su cercanía con el seno maxilar, ya que éste tiende a ocupar el espacio dejado por los dientes extraídos con anterioridad, siendo esta situación un riesgo importante durante el acto quirúrgico.
5. Cuando esté indicado eliminar cualquier raíz de un diente superior posterior, primero debe localizarse con precisión para evitar cualquier complicación sinusal.



Desplazamiento de órganos dentarios
al seno maxilar

1. La raíz penetra en el antro
2. La raíz se desliza entre la mucosa del seno y el piso óseo
3. La raíz cae dentro de una cavidad patológica

Sinusitis maxilar por procesos infecciosos odontógenos.

La sinusitis es la inflamación de la mucosa que tapiza los senos. Afecta con mayor frecuencia al seno maxilar. (Burket).

Con respecto al tiempo de evolución, las sinusitis se clasifican en :

1. Agudas, que comprenden desde un inicio a un periodo de tres semanas.
2. Subagudas, cuyo periodo es entre 3 y 6 semanas.
3. Crónicas, con más de 6 semanas de duración.

Etiología.

La causa más común de la sinusitis maxilar de origen dental, es la extracción de un molar, por lo general el primero, en la que podemos eliminar un pequeño fragmento del hueso que se encuentra entre el ápice del molar y el seno maxilar, ésta complicación puede ser frecuente, ya que la lámina ósea que separa las raíces de los dientes y la mucosa sinusal, es muy delgada.

- Infecciones dentales diseminadas al antro maxilar pueden ocasionar sinusitis.

- A veces, durante una extracción, un fragmento de raíz penetra al seno maxilar y ocasiona infección.

- Puede ocurrir perforación del antro maxilar por sustancias o instrumentos utilizados en endodoncia y causar sinusitis maxilar.

La sinusitis aguda puede resultar de un absceso periapical agudo o de una agudización de una infección crónica.

La sinusitis crónica del antro maxilar sigue a veces la forma aguda o es consecuencia directa de una infección dental lentamente progresiva.

Bacteriología.

Se considera que la flora bacteriana normal de los senos paranasales está formada por *Staphylococcus epidermis*, *Neisseria catarrhalis* y bacilos difteroides. (Escajadillo).

La bacteriología predominante de las sinusitis de origen dental es de tipo grannegativo (Adams) lo que origina un pus particularmente fétido y en consecuencia un olor nasal también fétido. Sin embargo, Shafer menciona que cuando la sinusitis es secundaria a una infección dental, los microorganismos asociados con ésta son los mismos que originan la sinusitis.

Signos y síntomas.

1) Aguda

Puede existir fiebre, malestar y sintomatología dolorosa al inclinar hacia adelante la cabeza. El paciente tiene la sensación de que una masa ocupa la cara y puede sentir dolor en los dientes superiores durante los movimientos bruscos de la cabeza, esto debido a la congestión y edema desarrollado en la mucosa que rodea al ostium.

Puede haber salida de secreción fétida y mocopurulenta por la nariz.

Con frecuencia hay tos irritativa, no productiva.

La palpación de la fosa canina causa dolor intenso, esto por la presión que el líquido mucopurulento genera dentro del seno ya que el ostium se encuentra bloqueado por el edema de la mucosa.

2) Crónica

Sólo existen molestias vagas. Es posible observar bronquitis y molestias gastrointestinales originadas por el goteo nasal continuo.

Puede haber cefalalgia leve profunda.

Histopatología.

Por lo general, los pacientes con sinusitis aguda presentan cambios reversibles en los tejidos que ceden al establecer un tratamiento adecuado.

El revestimiento del seno maxilar puede mostrar un infiltrado inflamatorio agudo, con edema de tejido conectivo y hemorragia. Algunas veces se puede presentar metaplasia escamosa del epitelio..

Cuando la sinusitis es crónica, hay necrosis y lesiones cicatrizales que pueden originar cierre permanente del ostium.

La mucosa sinusal puede mostrar un engrosamiento notable y el desarrollo de numerosos pólipos del seno. Estos pólipos son tejido de granulación hiperplásico con infiltración linfocítica y algunas veces de células plasmáticas, este tejido, que por lo regular

está cubierto de epitelio columnar ciliado, tiende a llenar el seno y obliterar el ostium originando la infección.

Diagnóstico.

Para diagnosticar la sinusitis maxilar de origen dental, son útiles los datos obtenidos en la Historia Clínica, en la que el paciente hará referencia de infecciones dentales o extracciones dentales realizadas con anterioridad. Con frecuencia, el paciente llegará al consultorio dental con dolor en los dientes superiores y sintomatología dolorosa al inclinar la cabeza hacia adelante así como secreción mucopurulenta por la nariz con un olor fétido (sólo en ocasiones), esta sintomatología aunada a los datos mencionados con anterioridad, nos harán pensar en una probable sinusitis maxilar.

Para confirmar éste diagnóstico, contamos con los métodos de exploración del seno maxilar en los que podemos encontrar datos de importancia diagnóstica como dolor a la palpación en la fosa canina y opacidad del seno maxilar afectado en la transiluminación.

Mediante la endoscopia y punción del seno maxilar será posible realizar un análisis detallado de las secreciones intrasinusales y nasales así como el estado de la mucosa sinusal.

Los métodos auxiliares de diagnóstico nos revelarán una opacidad uniforme del antro involucrado sin destrucción ósea del hueso circundante, la tomografía lineal computarizada puede

mostrar edema de la mucosa o engrosamiento de la misma.

Tratamiento.

En general la sinusitis aguda se controla con el tratamiento médico conservador, en tanto que las crónicas, requieren a menudo cirugía para retirar la mucosa dañada de forma irreversible. Los principios del tratamiento son:

1. Antibioticoterapia. La sinusitis maxilar de origen dentalse trata en general con un antibiótico de amplio espectro, éstos ayudarán a combatir los micro-organismos gramnegativos presentes en la sinusitis y a los microorganismos grampositivos que han ocasionado la patología dental, siendo la eliminación de ésta última un factor importante para el tratamiento de la sinusitis.

La amoxicilina, ampicilina y tetraciclina, son eficaces en el tratamiento, sin embargo es posible hacer cultivos con estudios de sensibilidad de las secreciones sinusales obtenidas a través de la punción del seno afectado para elegir el antibiótico adecuado.

2. Descongestionantes nasales. Inhalaciones de aire húmedo e irrigación del seno afectado.

Son útiles los descongestivos como la efedrina que produce vasoconstricción con la consecuente disminución en la producción de moco.

Las inhalaciones de aire húmedo y las compresas de agua caliente, tienen la finalidad de promover el drenaje del seno afectado, ésto debido a que la humedad y el aumento de la temperatura, aceleran la actividad ciliar ayudando al drenaje del antro.

En la sinusitis maxilar aguda, no tratada no se debe intentar la irrigación; pero si ésta ya recibió el tratamiento adecuado con más de una semana de anterioridad y las secreciones no drenan, es conveniente la irrigación antral.

3. Analgésicos.

El uso de analgésicos ayuda a aliviar la sintomatología dolorosa.

Tratamiento quirúrgico de la sinusitis

La cirugía está indicada en sinusitis crónicas que no responden al tratamiento médico y en casos de complicaciones secundarias.

La intervención quirúrgica indica en los casos de sinusitis de origen dentario, es la operación de Caldwell- Luc.

Complicaciones secundarias a las infecciones odontogénicas

La incidencia de las complicaciones de la sinusitis ha ido disminuyendo desde el uso de los antibióticos, deben ser tratadas en forma intensiva y se necesita un servicio hospitalario especializado. Suelen administrarse antibióticos por vía intravenosa y se establece

el drenaje del seno infectado.

Osteomielitis.

La osteomielitis por sinusitis es poco común. El origen más común de éstas es la infección del seno frontal; en el seno maxilar la osteomielitis puede provenir de la afección de una raíz dental que extiende su proceso necrótico a las paredes del antro maxilar.

Complicaciones orbitarias.

Las complicaciones orbitarias, dependen sobre todo del seno etmoidal y son más frecuentes en niños; no obstante, tanto los senos frontal como maxilar se encuentran próximos a la órbita y la fina pared ósea que separa el seno maxilar del piso orbitario ocasiona trastornos como exoftalmos en caso de sinusitis maxilar acompañada de lesiones expansivas del seno, enoftalmos ocasionados según Wesley por una contracción dentro del seno maxilar que tira el piso orbitario hacia abajo, edema parpebral inferior o infecciones orbitarias.

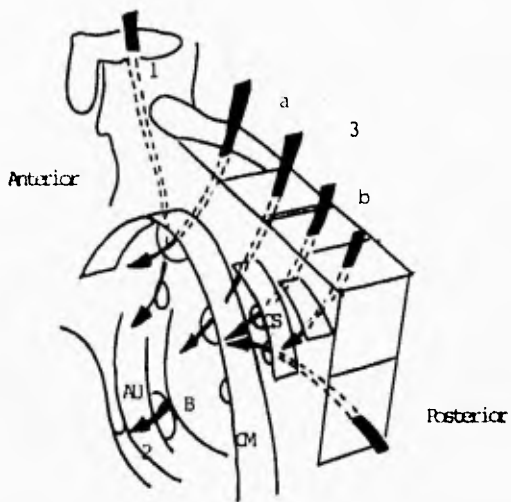
Sinusitis frontal, etmoidal y esfenoidal secundarias a una infección sinusal maxilar.

Ocasionalmente, los senos frontal, etmoidal y esfenoidal pueden ser afectados por infecciones originadas en el seno maxilar, esto debido a que las secreciones de los senos paranasales drenan hacia las fosas nasales, por lo que el infundíbulo es un sitio común y

de aquí pueden producirse las infecciones paranasales secundarias ó la sinusitis maxilar.

Cabe señalar que en el caso del seno esfenoidal, al no drenar en ningún surco, no es por ahí donde se producen las infecciones concomitantes, si no por la vecindad y la delgadez de los tabiques de separación con la celda más posterior de etmoides.

Drenaje de los senos paranasales



1. Drenaje del seno frontal
2. Drenaje del seno maxilar
3. Raíz tabicante del comete medio
 - a) Drenaje celidillas etmoidales anteriores
 - b) Drenaje celidillas etmoidales posteriores
4. Drenaje del seno esfenooidal.

AU, Apófisis unificorne

CM, Comete medio

B, Bulla

CS, Comete superior

Quistes y neoplasias odontógenas que afectan a los senos maxilares.

Los quistes odontógenos derivan del epitelio asociado con el desarrollo dental, son relativamente comunes y regularmente son expansivos aunque de crecimiento lento y asintomáticos. Los signos expansivos pueden desplazar tejidos adyacentes como es el caso del borde inferior del antro maxilar que no ofrece gran resistencia, ya que la capa ósea que lo separa de algunos órganos dentarios superiores suele ser delgada y cualquier quiste originado a partir de éstos, puede afectarlo y confundir su diagnóstico con una infección sinusal.

Los tumores de origen dental derivan de los tejidos que forman a los órganos dentarios y constituyen un grupo amplio de lesiones con características diversas, si no son diagnosticados a tiempo pueden extenderse dentro de los maxilares o regiones adyacentes, invadir el hueso vecino y perforarlo debido a que el crecimiento tumoral adelgazó la pared ósea. Los tumores odontógenos que se desarrollan en el maxilar superior, pueden invadir con facilidad el seno maxilar debido a su estrecha relación con los dientes posterosuperiores.

En algunos casos, el traumatismo ocasionado por una extracción dental, puede originar el desarrollo pseudoquiste: quiste mucoso del seno maxilar.

Ocasionalmente la eliminación quirúrgica de algunos quistes y tumores, puede originar una fístula oroantral, debido al

adelgazamiento de las paredes óscas o a la invasión quística o tumoral hacia la cavidad antral.

Mucocele del seno maxilar.

(Quiste secretor del antro maxilar; quiste mucoso del seno maxilar).

Es un pseudoquiste secretorio que acumula y retiene material mucoide dentro del seno maxilar, al parecer originado por un fenómeno de retención de las glándulas mucosas.

Se desconoce la causa del desarrollo de esta lesión, aunque el traumatismo asociado con una extracción dental que involucre la mucosa sinusal puede tener importancia etiológica.

En el estudio histopatológico, se encuentra una mucosa revestida de epitelio cilíndrico pseudoestratificado muy delgado y con pocas células ciliadas.

Por lo general son asintomáticos y solo se descubren durante un examen radiográfico de rutina de los maxilares, en donde la lesión aparece como una radiopacidad bien definida y homogénea.

La mayor parte de éstas lesiones persisten sin cambio o desaparecen espontáneamente, por ésta razón no es necesario ningún tratamiento.

Quistes odontógenos.

1. Quiste odontógeno epitelial calcificante.

Esta lesión tiene características tanto de un quiste como de una neoplasia. Se presentan con más frecuencia en la mandíbula

pero también pueden presentarse en el maxilar. En ocasiones esta lesión se asocia a un odontoma.

Histológicamente, la cavidad está revestida por epitelio que posee una capa de células columnares o cuboides, asociada a células con aspecto de "retículo estrellado" y masas de células eosinófilas (células fantasma) que se pueden queratinizar y calcificar.

Radiográficamente, se observa como una radiolucidez bien delimitada y su tratamiento es la escisión quirúrgica con márgenes de seguridad.

Debido a que la lesión tiende a un crecimiento continuo y transformación maligna, es importante su diagnóstico temprano.

2. Queratoquiste odontogénico.

Es una entidad quística bien definida que se presenta con extremada frecuencia. En la mayoría de los casos se encuentra asociada a un diente impactado o no erupcionado. Es más frecuente en la mandíbula, en la región del tercer molar; a pesar de ser raro, puede presentarse en el maxilar relacionado con un canino no erupcionado.

No existen manifestaciones clínicas características y radiográficamente se observa como una lesión unilocular o multilocular radiolúcida. La característica histológica más importante es la presencia de islas de epitelio odontogénico y pequeños quistes satélites que son la causa de su alto índice de

recidiva. El tratamiento es la eliminación quirúrgica con la observación continua del paciente por lo menos durante 10 años para detectar recurrencias.

3. Quiste periodontal apical.

El quiste periodontal apical es muy frecuente ya que está relacionado con el ápice de un diente con infección bacteriana y necrosis de la pulpa dental.

Regularmente el revestimiento epitelial se deriva de los restos epiteliales de Malassez, pero en caso de que la lesión esté comunicada con la pared del seno, el revestimiento epitelial va a provenir del epitelio respiratorio sinusal.

Radiográficamente se observa como una área radiolúcida rodeada por una línea radiopaca.

En la actualidad se acepta una terapéutica conservadora realizando el tratamiento de conductos y apicectomía para eliminar la lesión quística.

4. Quiste dentífero

El quiste dentífero es el tipo más común de los quistes odontogénicos de los maxilares.

Se origina después de la formación de la corona de un diente y se debe a la acumulación de fluido en el epitelio reducido del esmalte.

Con mayor frecuencia, se pueden encontrar en la zona

mandibular del tercer molar, así como en la zona de los caninos maxilares, ésto puede ocasionar su expansión hacia el seno maxilar desplazando su borde inferior o la pared anterior en cuyo caso podemos confundirlo superficialmente con una sinusitis. Generalmente son asintomáticos.

Radiográficamente se observa un área radiolúcida asociada con la corona dental no erupcionada. Sus características histológicas muestran que la pared quística está formada por una capa delgada de tejido conectivo, revestida de epitelio escamoso estratificado.

El quiste dentígeno es una lesión potencialmente agresiva, pero la recurrencia es poco común si la eliminación quirúrgica del quiste es completa.

Neoplasias benignas.

1. Ameloblastoma.

El ameloblastoma es una neoplasia de tejido semejante al órgano del esmalte, que no llega a diferenciarse al punto de formar tejidos duros.

Es una neoplasia benigna, asintomática y de crecimiento lento, lo que puede originar que se extienda a regiones vecinas como el antro maxilar, si se presenta en el maxilar, sobre todo si no es diagnosticada a tiempo. Cuando no hay tratamiento oportuno, el tumor continúa aumentando su tamaño e invade el hueso vecino; éste se adelgaza y ya en estadios muy avanzados puede perforar el

hueso y si se presenta en el maxilar superior, puede crear una fistula oroantral al realizar su escisión quirúrgica.

Radiográficamente su imagen típica consiste en una zona radiolúcida multilocular.

El cuadro histológico de los ameloblastomas es muy variado dependiendo del tejido epitelial tumoral, así tenemos varios tipos: folicular, plexiforme, acantomatoso y granuloso, siendo los dos primeros más frecuentes.

El tratamiento es la escisión quirúrgica completa, para evitar recidivas.

2. Mixoma.

El mixoma odontogénico es una neoplasia localmente invasiva, constituida por células de forma redonda y angulosa, con abundante estroma mucoso. Aparentemente surge de la porción mesenquimatosa del germen dental, sin embargo no existen pruebas absolutas que indiquen que ésta lesión es de origen odontogénico.

Existe una pequeña predilección por presentarse en la mandíbula, crece lentamente, generalmente es una lesión indolora y expande el hueso ocasionando en algunos casos destrucción de la corteza.

Radiográficamente, presenta una serie de zonas radiolúcidas de tamaño variado, separadas por tabiques óseos rectos o curvos.

El tratamiento consiste en la eliminación quirúrgica seguida de cauterización. Aunque es una lesión benigna, frecuentemente

recurrer; ya sea porque su escisión completa es difícil a causa de la naturaleza gelatinosa del tejido originada por la acumulación mucóide, o por la tendencia a infiltrar tejidos vecinos.

Tumor odontógeno epitelial calcificante

(Tumor de Pindborg)

Es una neoplasia epitelial, localmente invasora, caracterizada por el desarrollo de estructuras intraepiteliales, probablemente de naturaleza amiloide, que pueden calcificarse y desprenderse cuando se rompen las células.

Este tumor es más frecuente en la mandíbula y generalmente está asociado a la corona de un diente que no ha erupcionado. La lesión es asintomática y sólo puede referirse un aumento de volumen en la zona afectada.

Se caracteriza por una zona radiolúcida irregular, en cuyo interior se observan masas radiopacas de tamaño variable, cercanas a la corona del diente.

El tratamiento consiste en la eliminación completa de la lesión tumoral.

IV. TÉCNICAS QUIRÚRGICAS

Antrostomía trasnasal

La antrostomía trasnasal permite restablecer un drenaje adecuado del seno maxilar hacia la nariz, de tal forma sus indicaciones son:

- 1) Para eliminar infecciones intrasinales antes de establecer el tratamiento quirúrgico de una fístula oroantral.
- 2) Como tratamiento quirúrgico de la sinusitis maxilar crónica en donde la lesión inflamatoria de la mucosa impide el buen funcionamiento ostial.

Contraindicaciones:

- 1) Cuando el antro presente lesiones como quistes o tejido polipoide.
- 2) Al existir necrosis de la pared ósea del seno
- 3) Si el paciente presenta enfermedades sistémicas o inmunosupresoras que impidan su restablecimiento después de la antrostomía.

Técnica

El procedimiento puede realizarse bajo anestesia general o local. Para aplicar anestesia local, se deposita en la nariz una gota de vasoconstrictor nasal y un anestésico local. En seguida, se infiltra

localmente con xilocaina y adrenalina la región del meato inferior y los cornetes medio e inferior. Se fractura el cornete inferior en la parte interna, con lo que exponemos el área del meato inferior. Con ayuda de un trócar, se le perfora la pared ósea nasoastral; debido a que el conducto lacrimonasal se abre en la parte anterior de este segmento, se pasa por detrás de él para evitar complicaciones posteriores como la epífora. Se ensancha la perforación hasta 1.5 a 2 cm. y hasta el nivel del piso de la cavidad nasal para facilitar el drenaje del seno maxilar. Debemos revisar el estado de la mucosa por medio de un endoscopio y evaluar si es necesario practicar un procedimiento más radical; operación de Caldwell-Luc.

Se colocan taponamientos nasales y son retirados 2 o 3 días después.

Operación de Caldwell-Luc

Es una técnica de abordaje quirúrgico del antro maxilar indicada en los siguientes casos:

1. Extracción de dientes o raíces que hayan penetrado a la cavidad.
2. Sinusitis maxilar crónica, condegeneración polipoide de la mucosa.
3. Quistes del seno maxilar
4. Neoplasias del seno maxilar
5. En casos que la antrostomía transnasal haya sido ineficaz para erradicar una infección intrasinusal.

Contradicciones

Cuando el paciente presenta una enfermedad sistémica o un estado de inmunosupresión, puede contraindicarse el abordaje quirúrgico si dichas enfermedades no son tratadas antes del procedimiento.

Técnica

Debemos realizar métodos de asepsia adecuados en piel y mucosa. Se puede realizar bajo anestesia local o general. La anestesia local tiene la ventaja de permitir el uso de un vasoconstrictor, con lo que reducimos el sangrado concomitante.

Depositamos en la nariz una gota de vasoconstrictor nasal así como anestésico local. A continuación se infiltra la mucosa del surco gingivolabial superior con un anestésico local que contenga vasoconstrictor. Se anestesia también el nervio infraorbitario podemos complementarla con un bloqueo pterigopalatino.

Se trazan incisiones verticales a un nivel del canino y segundo molar desde la porción superior de la inserción gingival hasta el repliegue mucobucal. Se hace una incisión horizontal viendo las dos incisiones verticales en su límite inferior.

Con una legra se levanta el colgajo, hasta el agujero infraorbitario, el nervio infraorbitario que emerge de él debe manejarse cuidadosamente durante toda la cirugía, sobre todo cuando se colocan los separadores, ya que una retracción muy acentuada puede lesionarlo y si ocurre una sección inadvertida del

nervio, ocasionar anestesia de la mejilla, labio superior y encía.

En la parca anterior del seno maxilar, hay una ligera depresión por arriba del canino, la fosa canina, que presenta una fina pared ósea facilitando en esta zona el acceso al seno maxilar. Se realiza la abertura de la pared anterior con una fresa dental. Una vez que se entra al seno, se agranda la abertura lo suficiente para inspeccionar la cavidad y facilitar toda maniobra necesaria, pero suficientemente alta para no tocar las raíces de los dientes y provocar algún daño en ellos.

Con frecuencia, se incluye la creación de una ventana antronal, pero no siempre es necesaria, sólo si el seno está lesionado debemos considerar esta posibilidad, así tenemos que las indicaciones para abrir una ventana antronal son:

- 1) Permitir el drenaje del seno
- 2) Permitir la irrigación de la cavidad en el posoperatorio.

En esta técnica se penetra en el seno maxilar pasando un trócar desde debajo del comete inferior hacia afuera. Después, se elimina el hueso de la pared medial del antro desde su interior. La ventana debe ser lo más grande posible, hasta el nivel del piso de la fosa nasal.

Si el seno no presenta enfermedad, puede considerarse la opción de no rellenar el antro.

Si se decide taponar la nariz, el tapón debe asomar por la ventana nasooantral, para facilitar su retiro, que se lleva a cabo 2 ó 3

días después.

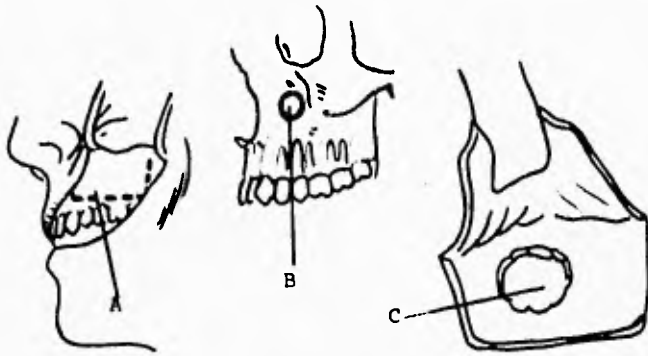
Reposicionamos el colgajo sin tensión y se sutura con puntos separados de seda. Éstos se retiran al cabo de 5 ó 7 días.

En el posoperatorio se mantiene al paciente con la cabeza elevada. Se prescriben antibióticos y analgésicos. Se suelen recomendar líquidos para el primer día y dieta blanda a partir del segundo día, así como enjuagues bucales después de comer.

La complicación más común de la operación de Caldwell-Luc es la anestesia de la mejilla y labio superior debido a una lesión del nervio infraorbitario.

Puede ocurrir una fistula oroantral por dehiscencia en la línea de sutura.

La desvitalización dental y la osteomielitis del maxilar superior son poco comunes.



Operación de Caldwell - Luc

- A. Incisión
- B. Area de perforación
- C. Apertura del seno maxilar

Cierre de fistulas oroantrales

Para realizar un tratamiento satisfactorio de la fistula oroantral se debe cerrar el trayecto fistuloso y erradicar o prevenir toda enfermedad concomitante en el seno maxilar.

Antes de emprender cualquier procedimiento destinado a cerrar una fistula oroantral, es necesario eliminar todo hueso osteítico y tejido muerto, los bordes de la fistula se reavivan incidiendo unos 3 ó 4 mm. alrededor de su circunferencia.

Es probable que haya que extraer los diente adyacentes, en particular si hay infección periapical o severa enfermedad periodontal, pero también sólo para avanzar los colgajos y hacer el cierre.

El cierre propiamente dicho del defecto depende de la movilización y traslado de tejido adyacente para recubrirlo. Existen muchas técnicas para el cierre de una fistula oroantral, pero en esencia, todas se basan en utilizar colgajos de avance o pediculados provenientes de la mucosa yugal o palatina.

Cierre local.

Se cleva la encía sobre las superficies yugal y lingual del alvéolo. Por lo general se extrae un poco de hueso del alvéolo, para que los colgajos cubran el defecto y se aproximan con puntos de sutura no reabsorbibles.

Colgajos yugales avanzados

La técnica para el avance de colgajos yugales consiste en hacer en primer lugar una incisión en torno al trayecto fistuloso para eliminar el revestimiento epitelial.

El hueso necrosado que rodea el trayecto fistuloso, se curetea hasta encontrar hueso sano. Desde los bordes de la fístula se trazan incisiones divergentes hacia la mucosa yugal. Al elevar el colgajo, el cirujano hace una incisión horizontal a través del periostio en la base del colgajo para poder movilizarlo y avanzarlo. Esto se cumple estirando la mucosa del carrillo. Se sutura con el borde contrario.

Rotación de colgajos locales

Si se usa un colgajo yugal pediculado, se suele delinear éste modo que sea paralelo a la arcada dentaria y se rote 90 grados.

La base puede ser anterior o posterior. El colgajo se debe preparar de modo que incluya una porción del muslo bucanador, que le confiere cierto volumen adicional.

Una desventaja de los colgajos yugales es que tienden a eliminar el surco gingivolabial y el paciente no podrá usar su prótesis dental en el posoperatorio inmediato, sin embargo, con el tiempo, el surco se vuelve a formar y el paciente puede usarla sin problema.

Colgajos palatinos.

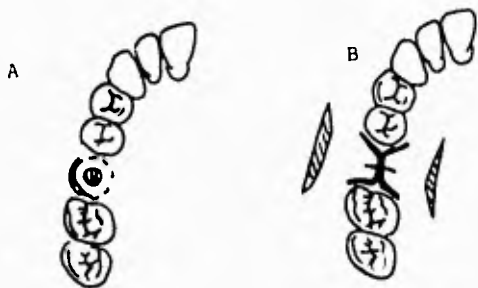
Los colgajos palatinos tienen la ventaja de aportar una capa

fibrosa más gruesa que el colgajo yugal. Se suele utilizar un colgajo rotacional de base posterior. La arteria palatina mayor, aporta buena irrigación al colgajo.

Se realiza el diseño del colgajo cuidando que la base del colgajo sea mayor que su vértice y respetando los vasos palatinos para evitar la necrosis del mismo. La incisión se lleva a cabo sobre la fibromucosa palatina siguiendo el diseño del colgajo y se desprende sin desgarrarlo o lacerarlo. Al rotar el colgajo se puede formar un pliegue en su curvatura menor que se puede corregir incidiendo un pequeño triángulo. Los bordes del orificio fistuloso se reavivan y socavan, el tejido óseo necrosado se elimina. El colgajo se coloca debajo del borde socavado del colgajo bucal, lo que permite que ambas superficies cruentas y sangrantes queden en contacto. Los tejidos se acrecan con puntos de cohecho, y los bordes se suturan con puntos separados múltiples, utilizando seda 3 - 0 ; éstos pueden retirarse al cabo de 5 ó 7 días.

La principal desventaja del colgajo palatino es que creamos una superficie cruenta en el paladar, pero este defecto no requiere tratamiento específico porque después granula y lo cubre la membrana mucosa normal.

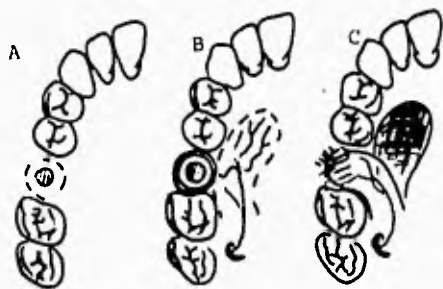
Muchas veces el colgajo palatino se combina con el yugal, este procedimiento puede requerirse para cubrir un defecto grande en que ninguno de los dos colgajos solos alcanzarían, pero se plantea el problema de que la línea de sutura queda sobre el sitio de la fistula, ésta puede contaminarse si no se tienen los cuidados necesarios y ocasionar el fracaso del tratamiento.



Cierre primario



Colgajo jugal
de avance



Colgajo palatino

Cierre de la fístula buco - entral

BIBLIOGRAFIA

- 1. Abelló P. Traserra J. Otorrinolaringología
Nva. Edit. Interamericana México 1993 .269-272,277-
290,293-297, 365-370,304-306
- 2. Adams George L. Otorrinolaringología de Bores
Nva. Edit. Interamericana. México 1981. 293-308.
- 3. Bhaskar S.N. Histología y embriología bucal de Obran.El
Atenco. 9a De. Argentina 1980 451-466.
- 4. Bouchet Alain. Anatomía descriptiva topográfica y funcional.
Edit. Médica Panamericana. Argentina 1988 187-188
- 5. Castillejos V. Victor Hugo. Cirugía bucal y maxilo-
facial. Tredex editores. México 1990 287-293.
- 6. Escajadillo José Ramón. Oídos, nariz, garganta y cirugía de
cabeza y cuello. Edit. El Manual Moderno, México 1991.
226, 232-235, 321-333, 348-349.
- 7. Gardner Weston D. Anatomía humana
Nva. Edit. Interamericana. 3a De. México 1981 398-400.
- 8. Guyton Arthur C. Fisiología y fisiopatología.
Nva. Edit. Interamericana. 5a De. México
305,478-483.
- 9. Home Geoffrey L. Cirugía bucal menor
Edit. El Manual Moderno. 3a De. México 1982. 244-258
- 10. Kerr Donald A. Diagnóstico bucal. Edit. Mundi
Argentina 1986. 95-97.

ESTO
SALIR
TESIS
LA
NO DEBE
BIBLIOTECA⁶⁹

11. Kruger Gustav O. Tratado de cirugía bucal.
Nva. Edit. Interamericana 4a. De. México 1988 196, 218-230.
12. Laskin Daniel M. Cirugía bucal y maxilofacial.
Edit. Médica Panamericana Buenos Aires, Argentina 1987
42.
13. Lindner Harold H. Anatomía clínica.
El Manual Moderno México 1990. 68-70.
14. Lodewick L. Gunn A.D.G. El examen físico Edit. El Manual
Moderno. México, 1984 117-118.
15. Lynch Malcolm A. Medicina bucal de Burket.
Nva. Edit. Interamericana. 8a. De. México 1986.
16. Paparella Michael M. Shumrick Donald A.
Otorrinolaringología. Edit. Médica Panamericana 2a De
Tomo I, 102-122, 294-312, 465-474; TOMO III 1957-1967,
2062-2096, 2689-2727.
17. Poyton H.G. Radiología bucal
Nva. Edit. Interamericana. México, 1992. 48-51, 339-353.
18. Ries Centeno G. Cirugía bucal Edit. El Atenco 9a. De.
Buenos Aires, Argentina. 1987.
19. Sabiston J.R. Tratado de patología quirúrgica de Davis
Nva. Edit. Interamericana 10a. Ed. s/a Tomo II 1168-1169
20. Saézn De la Calzada. Exploración clínica en estomatología
Edit. Paz Montalvo. 3a Ed. 1973.385-407.

21. Salagaray Lamberti Victor. Lozada Lorencez Jaime Técnica de elevación sinusal. Unidad de Implantología oral y prótesis biointegrada. Madrid, España 1993. 14-36.
22. Scidel Henry M. Manual "Mosby" de exploración física. Edit. Mosby. 2a De. España 1993. 242
23. Shafer William. Hine Maynard K. Tratado de patología bucal. Nva. Edit. Interamericana, 4a De. México 1986. 262-318.
24. Testut. L. . Latarjet A. Tratado de Anatomía humana. Salvat Barcelona, España. 1982 Tomo III 519-544
25. Tomomitsu Higashi M.D. Atlas de diagnóstico de imágenes radiográficas de la cavidad bucal. Actualidades médico odontológicos. Venezuela, 1992 158-160.
26. Waite E. Daniel. Tratado de cirugía bucal práctica. Edit. Continental 2a. De. México 1984. 241-252.