11236

2ej

UNIVERSIDAD NACIONAL AUTONOMA DE MEXICO

FACULTAD DE MEDICINA

DIVISION DE ESTUDIOS DE POSTGRADO

INSTITUTO MEXICANO DEL SEGURO SOCIAL

HOSPITAL DE ESPECIALIDADES

CENTRO MEDICO NACIONAL SIGLO XXI

ASPERGILOSIS DEL ANTRO MAXILAR REVISION DE LA BIBLIOGRAFIA Y PRESENTACION DE UN CASO CLINICO

FALLA DE ORIGEN

TESIS DE POSTGRADO

QUE PARA OBTENER EL TITULO EN:

OTORRINOLARINGOLOGIA

P R E S E N T A :

DR. ANGEL FIDEL HERMIDA GONZALEZ

ASESOR: DR. BENJAMIN VAZQUEZ SUVERZA

IMSS

MEXICO, D.F. 1996

1995

Universidad Nacional Autónoma de México
UNAM
Biblioteca Central
Dirección General de Bibliotecas de la UNAM

UNAM – Dirección General de Bibliotecas Tesis Digitales Restricciones de uso

DERECHOS RESERVADOS © PROHIBIDA SU REPRODUCCIÓN TOTAL O PARCIAL

Todo el material contenido en esta tesis está protegido por la Ley Federal del Derecho de Autor (LFDA) de los Estados Unidos Mexicanos (México).

El uso de imágenes, fragmentos de videos, y demás material que sea objeto de protección de los derechos de autor, será exclusivamente para fines educativos e informativos y deberá citar la fuente donde la obtuvo mencionando el autor o autores. Cualquier uso distinto como el lucro, reproducción, edición o modificación, será perseguido y sancionado por el respectivo titular de los Derechos de Autor.

Este trabajo lo dedico especialmente a:

Angelito

Con todo el amor y cariño por formar parte importante en mi vida.

Ana

Por quererme y confiar en mí.

Mis padres

Por el apoyo y el cariño que me han brindado.

Doctor
NIELS H. WACHER RODARTE
JEFE DE LA DIVISION DE ENSEÑANZA E INVESTIGACION
HOSPITAL DE ESPECIALIDADES "DR BERNARDO SUPULVEDA G."
CENTRO MEDICO NACIONAL SIGLO XXI

HOSP. DE ESPECIALIDADES
IMSS DEL C. M. N. "SIGLO XXI"
★ NOV. 24 1995 ★
JEFATURA DE ENSEÑANZA
E INVESTIGACION

Doctor
MANUEL LEE KIM
JEFE DEL SERVICIO DE OTORRINOLARINGOLOGIA
PROFESOR TITULAR DEL CURSO
HOSPITAL DE ESPECIALIDADES "DR BERNARDO SEPULVEDA G."
CENTRO MEDICO NACIONAL SIGLO XXI

Doctor
BENJAMIN VAZQUEZ SUVERZA
MEDICO ADSCRITO AL SERVICIO DE OTORRINOLARINGOLOGIA
HOSPITAL DE ESPECIALIDADES "DR BERNARDO SEPULVEDA G."
CENTRO MEDICO NACIONAL SIGLO XXI

FACULTAD
DE MEDICINA
☆ ENE. 11 1996 ☆
SECRETARIA DE SERVICIOS
ESCOLARES
DEPARTAMENTO DE POSGRADO
LCJ

INDICE

		PAG.
I.	INTRODUCCION	1
II.	ETIOLOGIA	2
III.	PATOGENIA	4
IV.	HISTOPATOLOGIA	11
V.	CUADRO CLINICO	15
VI.	DIAGNOSTICO	17
VII.	DIAGNOSTICO DIFERENCIAL	20
VIII.	TRATAMIENTO	22
IX.	PROGNOSTICO	31
X.	PRESENTACION DEL CASO CLINICO	32
XI.	DISCUSION	37
XII.	CONCLUSION	40
XIII.	ANEXOS	41
XIV.	BIBLIOGRAFIA	44

I. INTRODUCCION.

Aspergillus es un hongo de la clase de los Ascomicetos, de distribución mundial y que puede presentarse en el hombre como saprófito, parásito ó patógeno. [1]

Desde que Schubert en 1885 describió el primer caso de aspergilosis, [1] se ha incrementado el número de reportes de infecciones micóticas de la nariz y senos paranasales. Tan solo desde 1968 a la fecha, el número de casos reportados se incrementado al triple.[11] Lo anterior es debido en parte a que se sospecha más ésta posibilidad diagnóstica en personas por demás sanas y en pacientes inmunológicamente comprometidos, y en parte al mejoramiento de los métodos diagnósticos. La aspergilosis es la infección micótica más común de los senos paranasales. [2,8,9]

Dado que es patente que la Aspergilosis es mucho más frecuente de lo que se ha reportado, y de que su diagnóstico depende en gran medida del alto índice de sospecha por parte del clínico, ésta revisión se propone enfatizar los aspectos clínicos de la enfermedad así como presentar los métodos de gabinete y de laboratorio disponibles en la actualidad.

Se reporta un caso tratado en el servicio de Otorrinolaringología del Centro Médico Nacional Siglo XXI.

II. ETIOLOGIA.

Aspergillus debe su nombre al latín "aspergere" que significa "verter". Las cabezas conidiales de esos hongos se parecen a la pila de agua bendita usada en la iglesia católica.

Aspergillus es la causa más frecuente de todas las formas de patología micótica rinosinusal; siete especies de Aspergillus han sido asociadas con patología humana. Este hongo es un saprófito común encontrado en polvo, granos y materia orgánica en descomposición. Las colonias de Aspergillus pueden crecer en una amplia gama de temperaturas, tan altas como 50 °C. La especie más comúnmente implicada en patología sinusal es Aspergillus fumigatus. Aspergillus flavus es la especie más común en el Sudán. A. níger, A. oryzae y A. nidulans se han reportado como patógenos sinusales ocasionales.

El hongo crece mejor en medio anaeróbico. Paradójicamente, las infecciones más severas involucran al tracto respiratorio y al sistema nervioso central.

En seres humanos y mamíferos las infecciones por Aspergillus eran raras hasta el siglo pasado. En la actualidad y debido al progreso de la medicina, que ha logrado que pacientes con trastornos antes mortales puedan sobrevivir en estado de inmunoincompetencia, éste hongo de amplia distribución se ha convertido en un patógeno de importancia.

El aspecto de Aspergillus en los tejidos es característico: por lo común, las hifas son abundantes, con frecuentes ramificaciones agudas (formando ángulos de 45°). Las hifas son delgadas (2 a 5 μm), regulares, y tienen tabiques frecuentes. Las hifas de Aspergillus tienen aspecto más rígido en comparación con otras y con menos flexión.

Aspergillus fumigatus es un hongo filamentoso (hifomiceto). El crecimiento de sus células micóticas es lineal y se sitúan en zonas de crecimiento apical. El aparato esporangióforo está sostenido por el conidióforo, el cual crece desde una célula basal, en cuya vesícula, la conidia, se dispone en una sola hilera el esterigma. El ritmo de crecimiento del hongo se determina endogenéticamente y depende por supuesto, del aporte nutricio externo, como glucosa, nitrógeno, potasio, fósforo, calcio, magnesio e hierro. Ya que el hongo no contiene clorofila, no requiere luz para su crecimiento.

Su reproducción es asexual. El patrón de crecimiento, genéticamente determinado, da a los cultivos un comportamiento que el micólogo utiliza para hacer el diagnóstico.

En un medio de cultivo, el crecimiento es siempre circular, debido al crecimiento lineal centrífugo a menos que barreras naturales ó artificiales impidan el crecimiento.

III. PATOGENIA.

1. FACTORES DE VIRULENCIA DEL HONGO

Aunque están bien identificadas las correlaciones clínicas y epidemiológicas que favorecen las micosis en diversas partes del cuerpo, poco es lo que se sabe sobre los factores de virulencia que acentúan la capacidad de los agentes micóticos para producir la enfermedad. Además, muchos de los hongos que provocan infección humana residen ya dentro ó fuera del cuerpo humano, lo que implica que aún cuando posean factores de virulencia, por sí solos no se relacionan con una infección humana.

Por tanto, es necesario considerar la patogenia de los hongos como una secuencia de factores que varían desde la vía de adquisición del hongo, hasta el tamaño del inóculo, la predisposición del huésped para contener al agente en el sitio de entrada y, por último cualquier atributo particular del hongo que aumente su capacidad invasora (exotoxinas) ó afecte los mecanismos de defensa del huésped (cápsula).

La patogenia de una infección micótica comienza con la introducción en el huésped humano de hongos por diversas vías. La inhalación de esporas del hongo ó fragmentos de hifas, es la característica distintiva de los hongos oportunistas, como Aspergillus.

En todos los casos en que se adquiere un patógeno micótico por inhalación, el tamaño de la partícula infecciosa es de gran importancia y delimitará la magnitud del depósito en los pulmones. Las partículas infecciosas con tamaño de 10 μm ó mayores depositadas en el epitelio traqueal ó nasal se expulsan rápidamente ó son fagocitadas. Las que miden de 5 a 10 μm pueden entrar a las vías respiratorias bajas. La aspergilosis no se transmite entre humanos y siempre se contrae desde una fuente externa.

2. FACTORES DEL HUESPED

a) Defensa de barrera

La defensa primaria contra las micosis consiste en piel y mucosas indemnes. El traumatismo de esas barreras tegumentarias por abrasión, lesiones traumáticas penetrantes ó violación iatrógena puede facilitar la entrada de hongos de baja virulencia a zonas normalmente estériles. Aspergillus puede proliferar en la superficie cutánea (en células descamadas y en el cerumen del conducto auditivo externo) ó en la capa de moco de la mucosa de senos paranasales. Se piensa que la colonización de ésta superficie debe preceder cualquier patología invasora ó alérgica debidas a ese microorganismo.

b) Antagonismo bacteriano.

Es probable que la flora bacteriana residente inhiba la colonización por hongos a través de varios mecanismos. En el nivel más básico está la competencia por nutrimentos en el microambiente del área específica. Las bacterias también pueden producir sustancias antimicóticas, lo que limita aún más la colonización. Cualquiera que sea el mecanismo exacto, la alteración de la flora bacteriana normal por tratamiento antimicrobiano al parecer predispone a la proliferación de flora micótica normal y al crecimiento de hongos oportunistas.

c) Factores del huésped que no son inmunitarios

La acción mucociliar de las mucosas es tal vez el principal mecanismo de limpieza activo contra esporas micóticas inhaladas. Los ácidos grasos de cadenas largas presentes en la piel intacta tal vez también inhiban la colonización por hongos. Los factores séricos no inmunitarios, como transferrinas, que captan hierro, y las betaglobulinas, son causantes de algunos de los efectos inhibidores del suero en ciertos hongos.

d) Inmunidad celular

Para la mayor parte de hongos, la inmunidad celular es la base de las defensas del huésped. No puede pasarse por alto la importancia de las células fagocíticas: es en el contexto de la granulocitopenia inducida por quimioterapia citotóxica usada para trastornos malignos que aparecen las micosis oportunistas que progresan con mayor rapidez y resultan potencialmente devastadoras, por ejemplo, aspergilosis diseminada. Se ha demostrado que las estructuras vegetativas de hifas de Aspergillus son ingeridas y destruidas por neutrófilos.

Los neutrófilos activados también liberan peróxido de hidrógeno y otros productos celulares tóxicos para los hongos. Así, los pacientes con enfermedad granulomatosa crónica ó deficiencia de mieloperoxidasa tienen infecciones más frecuentes y graves.

La actividad de macrófagos-monocitos, sobre todo en el aparato respiratorio, al parecer es un importante mecanismo de defensa contra la mayor parte de hongos. La unión de

hongos a la superficie celular de macrófagos puede estar mediada por receptores celulares para manosa, componente del complemento C3, IgG y ß-glicanos.

e) Inmunidad humoral

Resulta difícil identificar el papel preciso de la inmunidad humoral en la defensa del huésped contra infecciones por hongos. La creencia general supone que la opsonización por anticuerpos específicos favorece la fagocitosis y los mecanismos de aclaramiento.

El complemento, que es el otro brazo de la inmunidad humoral, al parecer tiene la misma función en la defensa del huésped contra las micosis. Los hongos activan el sistema del complemento y se ha demostrado que se depositan componentes de C3 en la superficie de las células micóticas. Se han encontrado receptores específicos para esos fragmentos de C3 en monocitos-macrófagos, neutrófilos y algunos linfocitos y esto tendría importancia en el desarrollo de la inmunidad celular. No obstante, al parecer el complemento no provoca lisis de hongos, al contrario de lo que sucede en bacterias, aun en presencia de un anticuerpo específico.

f) Alteración en las defensas del huésped

i) Trastornos médicos subyacentes

En el síndrome de inmunodeficiencia adquirida (SIDA), la aspergilosis es relativamente rara, a pesar de que los individuos con SIDA tendrían neutropenia grave

y prolongada además de otros trastornos inmunitarios; no obstante, se ha notificado en dicho síndrome infecciones cutáneas, pulmonares y de senos paranasales.

Bronquiectasias y otras anomalías estructurales del aparato respiratorio que se caracterizan por alteraciones del funcionamiento mucociliar predisponen a la colonización por Aspergillus, que puede evolucionar a infección broncopulmonar y a la aparición de aspergilomas en las vías respiratorias ectásicas ó en cavidades preexistentes como las sinusales.

La enfermedad granulomatosa crónica, trastorno heredado en que hay defectos de la actividad microbicida dependiente de oxígeno de los neutrófilos y deficiencia de mieloperoxidasa de esas células, predispone a micosis porque la principal defensa del huésped es la indemnidad de la funcion de los neutrófilos. Así en éste trastorno se observa aspergilosis invasiva.

La leucemia, sobre todo durante la quimioterapia y **la anemia aplásica**, se caracterizan por granulocitopenia y depresión de la inmunidad celular (por agentes citotóxicos). La aspergilosis (pulmonar, sinusal y diseminada), es más probable conforme se alarga la duración de la neutropenia. En leucémicos, el tratamiento empírico con antimicóticos durante episodios de neutropenia y fiebre, con cultivos negativos, incrementa la probabilidad de aspergilosis diseminada.

ii) Condiciones iatrógenas

El tratamiento antibacteriano, sobre todo si es prolongado, predispondría a micosis aun en huéspedes inmunocompetentes. Las infecciones por Aspergillus, ante todo en sus formas más invasoras, al parecer son también más comunes en sometidos a antibioticoterapia. Es interesante señalar que en aquellos trastornos en que es común encontrar las formas más superficiales de aspergilosis, a saber, sinusitis y bronquitis crónicas, bronquiectasia y asma, la administración frecuente de antibacterianos es la regla, práctica que probablemente favorece la colonización del aparato respiratorio por este microorganismo, debido a la disminución de la flora competitiva.

El uso de corticosteroides promueve infección micótica por diversos mecanismos. Hay depresión de la leucotaxis, linfopenia T transitoria y monocitopenia, así como alteraciones en la blastogénesis y función de monocitos, además de disminución de la respuesta a la linfocina.

La quimioterapia citotóxica, como la utilizada en leucemia y trasplante de médula ósea, da lugar a granulocitopenia y defectos de la inmunidad celular.

Los procedimientos quirúrgicos pueden fomentar micosis en diversas formas, pero los mecanismos son similares en el sentido de que un sitio normalmente estéril, queda expuesto a hongos exógenos y endógenos.

3. FACTORES AMBIENTALES

Se ha observado la mayor incidencia de aspergilosis en zonas con clima cálido, seco y con alto contenido de polvo en la atmósfera.

Finalmente, se debe tener en cuenta que la aspergilosis, ha diferencia de otras infecciones micóticas, usualmente se presenta sin ningún factor predisponente ó subyacente, en personas por demás sanas. Se piensa que el hongo se convierte en patógeno solo cuando el seno afectado es relativamente anaeróbico como resultado de poliposis nasal, sinusitis crónica ó engrosamiento alérgico de la mucosa rinosinusal. [illegible]

IV. HISTOPATOLOGIA.

El aparato respiratorio superior está expuesto constantemente a diversas esporas micóticas que se transmiten en el aire, y el individuo normal se deshace rápidamente de ellas.

No es raro que el diagnóstico histológico de micosis sinusal requiera un alto grado de sospecha. En sinusitis micótica que no es invasora, la reacción inflamatoria inespecífica de la mucosa respiratoria debe hacer pensar en varios diagnósticos diferenciales. En sinusitis invasora precoz, la mucosa respiratoria puede mostrar áreas de hemorragia reciente, sin necrosis franca, e hifas confinadas a los vasos. Deben examinarse de manera sistemática tinciones para hongos, Giemsa y ácido peryódico de Schiff. En sinusitis micótica alérgica y crónica, las hifas pueden ser escasas y encontrarse sólo en la superficie mucosa. Las hifas estarían contenidas en mucina y por tanto no pueden identificarse cuando el material mucinoso no es enviado para estudio. El clínico debe hacer saber la sospecha de micosis, de tal forma que el patólogo pueda someter todo el tejido a examen, incluso mucina. El moco nasosinusal espeso de color inusual (pardo, negro) debe especialmente despertar la sospecha de micosis. Si se identifican hifas, sería imposible la ulterior clasificación del hongo sin examinar el cultivo. Por lo contrario, en muchos cultivos de senos paranasales proliferan hongos, pero es necesaria la correlación histopatológica para diferenciar entre infección clínica y contaminación de laboratorio.

Pueden observarse cuatro diferentes reacciones tisulares en la aspergilosis:

1. **FULMINANTE AGUDA:** La aspergilosis en huéspedes inmunosuprimidos, en particular pacientes con neoplasias hematológicas malignas, es una reacción necrosante que se disemina de manera centrífuga, con mínimo grado de inflamación. Las hifas crecen de

manera difusa en lugar de radial, como en las infecciones crónicas. Fragmentación, hinchazón y degeneración de las hifas pueden hacerlas menos identificables como Aspergillus. La invasión vascular por hongos produce trombosis micótica y es la causa de la evolución fulminante. Puede verse necrosis por coagulación de vasos, con hifas que crecen en la luz. La capacidad de los hongos para invadir vasos se ve favorecida por su producción de elastasa y proteasas.

2. **INVASIVA CRONICA:** Esta forma de sinusitis por Aspergillus puede verse en huéspedes normales de un área muy endémica (Sudán ó Arabia Saudita) así como en diabéticos. La histología combina las características de micetoma con inflamación granulomatosa, reacción a cuerpo extraño y necrosis. En sinusitis por A. flavus se ha observado un infiltrado plasmocítico maduro, sugerente de plasmocitoma. En 46 casos de aspergilosis paranasal detallados por Veress et. al., se observaron granulomas caseificantes con células gigantes de tipo Langhans ó de cuerpo extraño, algunas de ellas con microgranulomas de eosinófilos. Los fragmentos de hifas encontrados eran tabicados, ramificados, algunas veces hinchados y en degeneración. Otros casos tuvieron granulomas necrosantes y extensa necrosis fibrinoide. Resulta interesante señalar que en muchos casos se encontraron vasculitis, proliferación vascular y fibrosis perivascular. Se ha postulado que las aflatoxinas vinculadas con Aspergillus habrían sido causa de la necrosis fibrinoide y la fibrosis perivascular observadas.

La diferencia clinicopatológica entre sinusitis micótica invasiva crónica y micetoma tal vez no sea clara. Para diagnosticar un caso invasivo se requiere demostrar la presencia de hifas dentro del tejido, y no sólo los datos radiográficos de erosión. La sinusitis

invasiva crónica no cursa con la profusa invasión vascular por hifas observada en la infección fulminante aguda. La proliferación de hongos en sinusitis invasiva crónica sería tan abundante como en el micetoma.

3. **ASPERGILOMA:** Su presencia revela un patrón rítmico centrífugo de hifas delgadas refráctiles y con tinción variable, y desechos inflamatorios agudos y crónicos. En la tinción con hematoxilina y eosina se aprecian tabiques en las hifas, pero son más obvios en la tinción con plata. Puede encontrarse pigmento pardo a negro debido a Aspergillus niger. La microscopía por polarización podría revelar cristales birrefringentes de oxalato de calcio.

Las "cabezas fructificadas" (cabezas conidiales) de Aspergillus observadas en micetomas son notables y constituyen la base para diferenciar la especie. El esterigma, que surge del conidióforo, alberga esterigmas secundarios ó fiálidas (estructuras pseudovasculares), que ramifican cadenas de conidios pigmentadas y dan aspecto de pétalos de margarita. El color es útil para diferenciar las subespecies; las conidias de A. niger son pardas a negras; las de A. flavus son color verde amarillento, y las de A. fumigatus, verdes. La morfología de las cabezas fructificadas en tejido sumergido en parafina no es tan detallada como en una preparación de cultivo con azul de lactofenol, pero también permite identificar la especie. Los conidióforos de Aspergillus, que son más gruesos que las hifas y carecen de tabiques, puede remedar las hifas de ficomicetos si se desprenden de las cabezas conidiales.

4. **SINUSITIS ALERGICA:** La frecuencia en el diagnóstico de sinusitis micótica alérgica se incrementa cuando el material mucoide es enviado al laboratorio de patología junto con la mucosa del seno. Se ha confirmado que la mayor parte de casos confirmados por cultivo se deben a A. fumigatus ó a A. flavus.

La mucina de la sinusitis alérgica es semejante a la del asma bronquial también alérgica: se encuentran capas de desechos en "piel de cebolla", células epiteliales esfaceladas, eosinófilos y leucocitos polimorfonucleares. Pueden observarse cristales de Charcot-Leyden; los cristales anaranjados hexagonales y bipiramidales son resultado de degranulación de eosinófilos. Las hifas son escasas y no invasoras; tal vez sólo puedan verse con tinción de plata. Es verdaderamente necesaria la confirmación por medio de cultivo, porque los fragmentos de hifas no permiten la identificación definitiva.

V. CUADRO CLINICO.

Los signos y síntomas de la aspergilosis sinusal, no son diagnósticos sino sugestivos, y no difieren mucho de aquellos causados por infecciones bacterianas. Las alteraciones más frecuentes son obstrucción nasal unilateral, rinorrea anterior mucoide ó mucopurulenta, inflamación de la mucosa nasal, aumento de tamaño de los cornetes, y en ocasiones pólipos; síntomas retronasales, sinusales y orbitarios. El lado afectado, permanece obstruido a pasar del uso de vasoconstrictores locales. A menudo se puede encontrar un material gelatinoso firme, verdoso en la cavidad nasal. Se observa con frecuencia dolor nasal, cefalea de intensidad variable con ó sin neuralgia alrededor de la órbita o seno afectado, proptosis unilateral y disminución de la agudeza visual.

El seno paranasal afectado con mayor frecuencia es el maxilar, seguido por el etmoidal, esfenoidal y frontal. La aspergilosis del seno esfenoidal puede ser un cuadro confuso, y se ha informado como formación pétrea y síndrome del seno cavernoso; también puede semejar un tumor hipofisiario

Como proceso nasosinusal, la aspergilosis puede presentarse bajo cuatro formas clínicas:

1. **NO INVASIVA:** Es la forma clínica más frecuente de aspergilosis y se presenta como sinusitis crónica que no responde al tratamiento médico conservador. Encontrada con frecuencia en pacientes no inmunocomprometidos, ésta forma de aspergilosis se presenta con rinorrea, obstrucción nasal y cefalea, sensación de plenitud facial.

2. **INVASIVA:** Infección agresiva que se encuentra comúnmente en individuos inmunosuprimidos. En etapas iniciales hay síntomas moderados. Posteriormente, al avanzar la enfermedad pueden

encontrar síntomas oculares (dolor, proptosis, visión borrosa) y neurológicos secundarios a compresión local ó extensión directa. Puede haber invasión a piel en algunos casos.

3. **FULMINANTE:** Es una variante de la forma invasiva, se encuentra en individuos inmunocomprometidos y tiene el más alta grado de morbi-mortalidad. A pesar de que es una forma rara de aspergilosis, es la más fácil de diagnosticar: se presenta con costras necróticas en los cornetes ó el septum nasal y se disemina rápidamente a las estructuras adyacentes. Las hifas tienen potencial de invasión a los vasos sanguíneos causando necrosis isquémica de la mucosa nasal, cartílago y hueso. La extensión a la fosa craneal es letal; la erosión ósea puede afectar al basiesfenoides y la fosa hipofisaria, el hueso temporal y la fosa pterigopalatina, los alvéolos dentales con aflojamiento de los dientes y el hueso frontal

4. **SINUSITIS ALERGICA POR ASPERGILLUS:** Causada por una reacción de hipersensibilidad inducida por el hongo intraluminal y no por invasión tisular, los síntomas son similares a cualquier otro proceso alérgico nasal. Hay liberación de mediadores inflamatorios por células cebadas, eosinofilia, y liberación de proteína básica mayor que provoca toxicidad tisular y destrucción local.

VI. DIAGNOSTICO.

Podrá entenderse, de lo anteriormente expuesto, que el diagnóstico clínico de aspergilosis no es sencillo. Requiere un alto índice de sospecha por parte del clínico así como del apoyo racional de métodos de laboratorio y gabinete. En general, la sospecha de aspergilosis se basa en la cronicidad de los síntomas, el hallazgos radiográfico de calcificaciones ó erosión ósea y la apariencia macroscópica del material necrótico contenido en el seno afectado durante la exploración quirúrgica. El diagnóstico debe confirmarse con microscopía y cultivo del hongo.

Durante la exploración del paciente, deberá removerse cualquier costra de la cavidad nasal y biopsiarse cualquier área decolorada debajo de ella e incluirse en una solución de hidróxido de potasio. De ésta manera pueden identificarse rápidamente las hifas por su morfología característica. En los casos de aspergilosis alérgica, el frotis de moco nasal puede mostrar cristales de Charcot-Leyden, mucina alérgica, eosinófilos y las clásicas hifas.

Las radiografías simples de senos paranasales, particularmente la proyección de Waters suelen mostrar opacificación del seno afectado con ó sin destrucción ósea y engrosamiento de la mucosa. Estos cambios no son diagnósticos y pueden observarse en sinusitis bacteriana.

El estudio de gabinete de mayor utilidad es la tomografía computada de senos paranasales en cortes coronales y axiales. Este estudio delimita con precisión la extensión de la enfermedad permitiendo valorar el grado de destrucción ósea. Con frecuencia, el radiólogo describe áreas de extrema radiodensidad en la luz de un seno opaco. La presencia de éstas concreciones, llamadas así por Messerklinger, ante la

ausencia de historia clínica que documente la presencia de un cuerpo extraño, deben hacer sospechar fuertemente la posibilidad de sinusitis micótica, especialmente aspergilosis.

Durante la exploración quirúrgica (usualmente por abordaje Caldwell-Luc), se encuentra un antro maxilar lleno de una masa de material gris-verdoso, obscuro, de consistencia pastosa en cuyo interior suelen incluirse en algunas ocasiones, material de consistencia dura. Todo el material obtenido, junto con una biopsia de la mucosa antral debe enviarse a estudio histopatológico.

Hay dos métodos de tinción rápida que se utilizan para la identificación de las hifas: 1) La tinción modificada de azul de metileno y 2) la técnica de tinción con blanco de calcoflúor.

El primer método solo toma 5 minutos y tiñe las hifas y esporas de un color azul intenso. El segundo método de tinción consume 15 minutos.

La tinción de flúor-cromo se une a las posiciones R 1-4 y R 1-3 de los polisacáridos de la pared celular, observándose como una fluorescencia en la microscopía con luz ultravioleta.

La tinción de plata metamina también se usa para la identificación del hongo en los tejidos.

La biopsia de tejido nasal ó antral debe incluirse en cortes histológicos permanentes para establecer invasión tisular. Estos cortes pueden teñirse con hematoxilina-eosina lográndose demostrar cambios inflamatorios y presencia de hifas. Las tinciones con ácido peryódico de Schiff y de plata metamina también son adecuadas para demostrar hifas en los cortes histológicos.

La serología no es útil para el diagnóstico de aspergilosis en paciente inmunocomprometidos ó inmunocompetentes. Se pueden encontrar anticuerpos en pacientes con aspergilosis diseminada, pero la utilidad de ésta prueba todavía es cuestionable. Un punto importante para interpretar resultados de pruebas serológicas es comparar los títulos de anticuerpos en muestras de suero obtenidas durante la etapa aguda y la convalecencia. Sólo un incremento notorio (cuádruple) del título de anticuerpos puede considerarse diagnóstico. No obstante, si se detecta anticuerpo IgM contra un hongo específico, puede considerarse relevante. Existen diversos métodos de análisis para diagnóstico serológico: entre los más usados se encuentran inmunodifusión, fijación del complemento, análisis por inmunoabsorbencia ligado a enzima, radioinmunovaloración, aglutinación en látex.

Finalmente, debe tratarse de cultivar al hongo. Esto puede ser realmente difícil, ya que el hongo es saprófito y de amplia distribución, pudiéndose encontrar inclusive en el laboratorio.

El medio de cultivo general para hongos es el medio de Sabouraud al que se añade algún antibiótico para evitar el crecimiento bacteriano. Las colonias de Aspergillus son algodonosas con obscurecimiento centrípeto laminado progresivo que corresponde a esporulación del hongo. Pueden verse anillos pigmentados periféricos más tenues. Característicamente A. niger prolifera como colonias de color negro. [illegible]

VII. DIAGNOSTICO DIFERENCIAL.

El diagnóstico diferencial de las micosis sinusales crónicas, incluye otras entidades granulomatosas e inflamatorias como tuberculosis, sífilis, rinoescleroma, sarcoidosis, granulomatosis de Wegener, plasmocitoma, linfoma maligno, mioesferulosis y pseudotumor inflamatorio.

El pseudotumor inflamatorio es una lesión no maligna producida por tejido crónicamente inflamado y fibroso. Se desconoce su causa. El diagnóstico de pseudotumor inflamatorio en cabeza y cuello suele establecerse después de varias biopsias.

La mioesferulosis es un trastorno sinusal reactivo que se presenta luego de emplear taponamientos nasales con vaselina. Desde el punto de vista histológico, se observan grandes quistes encapsulados (100 μm) que contienen eritrocitos pardos deformados, semejantes a esporas micóticas. La tinción de Okajima para hematoglobina confirma que las esférulas son eritrocitos.

El diagnóstico de **granulomatosis de Wegener** puede resultar difícil de establecer en biopsias nasosinusales. Los anticuerpos citoplasmáticos antineutrófilos pueden estar incrementados en la granulomatosis de Wegener activa, lo que ayuda al diagnóstico.

El antecedente clínico de asma bronquial alérgica ó poliposis nasosinusal y sinusitis debe hacer pensar no sólo en sinusitis micótica alérgica sino también en el síndrome de **Chung-Strauss**. Los pacientes con éste síndrome tienen asma grave, fiebre, eosinofilia periférica y vasculitis sistémica. Desde el punto de vista histológico, se observan vasculitis con necrosis fibrinoide, microgranulomas con material fibrinoide y pronunciado infiltrado eosinofílico.

La mucormicosis ocupa el segundo lugar en las infecciones nasosinusales, y es producida por miembros de la clase de los zigomicetos del orden mucorales. Puede semejar la sinusitis por Aspergillus.

El diagnóstico diferencial se establece por estudio histopatológico del tejido obtenido de las lesiones. Las hifas son anchas, no tabicadas.

Si la presentación clínica de la sinusitis por Aspergillus incluye extensión a la órbita, mejilla ó senos paranasales adyacentes y se demuestra radiográficamente la presencia de una masa sinusal, desplazamiento del contenido orbitario ó erosión ósea, se debe incluir en el diagnóstico diferencial neoplasia, y sinusitis crónica con osteomielitis. [illegible]

VIII. TRATAMIENTO.

1. PRINCIPIOS GENERALES.

A. PREVENCION: En general, la prevención de las micosis de cabeza y cuello no entran en los límites de la otorrinolaringología. No obstante, resulta útil una breve descripción de lo que es posible y de lo que no lo es en relación a otras especialidades. En la población sin alteraciones inmunitarias y no hospitalizada, son escasas las medidas preventivas prácticas. En regiones endémicas, la educación de salud pública referente a las fuentes de infección es quizá la única medida substancial. La carga de educación constante de la población diabética en lo que se refiere a escrupuloso control de la glucosa para evitar cetoacidosis recae en los internistas. En nuestra especialidad, la prevención del uso indiscriminado, prolongado y sin vigilancia de esteroides nasales tiene importancia.

En pacientes con alteración inmunitaria u hospitalizados, puede recurrirse a varias medidas prácticas para evitar la infección. Sin embargo, la verdad es que controlar los más importantes factores predisponentes de ésta población, por ejemplo la alteración de la competencia inmunitaria, es bastante difícil de lograr. Por ello, en general los pacientes con inmunodeficiencia que sufren micosis tienen mayores tasas de mortalidad que sus contrapartes que preservan la competencia inmunitaria.

Las medidas preventivas sugeridas incluyen evitar tratamientos prolongados con antibióticos y esteroides, siempre y cuando sea posible. La buena higiene bucal es

fundamental en pacientes sometidos a quimioterapia ó radioterapia por trastornos malignos, pues esos agentes terapéuticos tienden a dañar la integridad de las mucosas y disminuir las defensas locales del huésped, lo que abre punto de entrada para la invasión por hongos. Se ha sugerido el uso profiláctico de aerosol nasal de anfotericina B como tratamiento sistemático de quienes se consideran en riesgo de micosis del aparato respiratorio. Se ha propuesto vigilancia de exámenes nasales con raspados y cultivos en pacientes propensos.

B. DIAGNOSTICO OPORTUNO: Sin discusión, el diagnóstico oportuno es fundamental en el tratamiento expedito y eficaz de las micosis. El tan citado "alto índice de sospecha clínica" es una herramienta absolutamente necesaria para tratar éste grupo de enfermedades. Resulta fundamental obtener una buena historia clínica. Signos de advertencia bastante obvios son presencia de afección inmunitaria de cualquier causa, uso prolongado de antibióticos ó esteroides, y presencia prolongada de sondas a permanencia.

Muchas formas micóticas no se aprecian fácilmente con las tinciones estándar de hematoxilina-eosina. Por tanto, es indispensable que los patólogos estén al tanto de la posibilidad de etiología micótica, para que se empleen las tinciones apropiadas, y se facilite el diagnóstico.

C. CORRECCION DE FACTORES LOCALES PREDISPONENTES: Sobre todo en micosis de senos paranasales, el control de los factores locales es fundamental para la eficacia del tratamiento.

Infección bacteriana latente, poliposis nasal, rinitis crónica y reducción de la permeabilidad de los orificios sinusales son factores que influyen en el desarrollo de sinusitis micótica. En general, tales factores pueden corregirse con tratamiento quirúrgico. Algunos autores consideran que en sinusitis micótica no invasiva, solo deben tratarse los factores anatómicos locales y que no es necesaria la quimioterapia antimicótica local ó sistémica.

En quienes padecen sinusitis micótica alérgica, entidad específica caracterizada por formas micóticas dispersas no invasivas, láminas de moco con gran cantidad de eosinófilos y ausencia de reacción granulomatosa, al parecer también es más importante el control de factores locales.

D. CORRECCION DE FACTORES PREDISPONENTES SISTEMICOS: Es poco lo que puede hacer el otorrinolaringólogo para modificar la competencia inmunitaria de un paciente propenso a las micosis. Sin embargo, pueden aplicarse algunos principios básicos.

Es bien sabido que la principal defensa del huésped contra Aspergillus son los neutrófilos. Por tanto, el uso de transfusiones de granulocitos además de quimioterapia antimicótica ó desbridamiento quirúrgico es un procedimiento lógico y exitoso que altera el entorno sistémico del huésped para erradicar la infección. Desafortunadamente, la transfusión de granulocitos puede acompañarse a veces de deterioro respiratorio agudo, tal vez mediado por un mecanismo inmunitario.

E. PRINCIPIOS GENERALES DE FARMACOTERAPIA: Con la excepción de sinusitis micótica no invasiva en huéspedes inmunocompetentes, en quienes al parecer son necesarios la simple extracción de la masa de hongos y el establecimiento de drenaje adecuado, la mayor parte de micosis de cabeza y cuello requiere alguna forma de farmacoterapia oral ó parenteral. En primer lugar, el antimicótico que más se utiliza en infecciones graves es la anfotericina B. Se trata de un producto fungistático, no fungicida, y por lo tanto suele requerirse tratamiento prolongado. La anfotericina B no es un fármaco benigno. Deben vigilarse y corregirse efectos tóxicos secundarios, como escalofríos, fiebre, afecta a la filtración glomerular, provoca hipopotasemia e hipomagnesemia. Es fundamental una hidratación adecuada.

Administrar hidrocortisona intravenosa junto con anfotericina B es útil para reducir la fiebre y escalofríos.

Se han realizado investigaciones con la forma liposómica de anfotericina B para reducir sus efectos adversos. Al menos en un estudio, se demostró mejoría de la eficacia y menor toxicidad con un mínimo de fiebre y escalofríos en pacientes que reciben la forma liposómica de anfotericina B. No se conoce bien el mecanismo de mejoría del índice terapéutico, pero podría incluir selectividad por células micóticas y predilección selectiva por sitios infectados.

Los lavados locales con anfotericina B resultan útiles en algunos casos de Aspergilosis invasiva, luego de haberse extirpado el micetoma y de haberse establecido un adecuado drenaje anatómico, sobre todo en huéspedes inmunocomprometidos. En quienes sufren

inmunosupresión prolongada y profunda, incluso la cirugía radical no impide la re-invasión del área por un microorganismo ubicuo. El uso sistémico y prolongado de anfotericina B no es la solución debido a la toxicidad del producto. Por tanto, en tales casos, se requiere irrigación local con anfotericina, junto con desbridamiento quirúrgico y quimioterapia sistémica adecuada. Este principio se aplica sobre todo a infecciones sinusales y orbitarias.

F. PRINCIPIOS GENERALES DE TRATAMIENTO QUIRURGICO: En general, la enfermedad micótica invasiva requiere desbridamiento quirúrgico ó extirpación. Debe encontrarse tejido sano al término del desbridamiento.

La cirugía también es útil en sinusitis micótica no invasiva ó sinusitis alérgica. Ambas entidades mejoran si se extrae el moco estancado y los micetomas, y si se reestablece el drenaje. Deberá interrogarse estrechamente al patólogo sobre el diagnóstico de aspergilosis invasiva, porque las formas que no lo son resultan bastante comunes y requieren un método quirúrgico mucho más conservador.

G. VIGILANCIA DEL PACIENTE: No es raro que haya recaídas en todas las formas de micosis y en todos los grupos de población, incluso individuos inmunocompetentes. Por tanto, la tomografía computada y la imagen por resonancia magnética periódicas son recomendables luego que el paciente se recupera de la fase aguda de sinusitis micótica. Pueden aparecer radiográficamente nuevas densidades de tejidos blandos, pérdida de la arquitectura ósea y tejidos anormales en estructuras contiguas, antes que el paciente presente síntomas.

2. ANTIMICOTICOS.

A. POLIENOS: ANFOTERICINA B: La actividad de los antimicóticos macrólidos polienos (incluyendo a la nistatina) depende del enlace con ciertos esteroles (principalmente ergosterol) en la membrana citoplásmica, lo que incrementa la permeabilidad de la membrana y produce cambios osmóticos que dan lugar a muerte celular. En la actualidad también se piensa que estaría incluido en la muerte celular un segundo efecto de la anfotericina B mediado por auto-oxidación, y cuya evidencia surgió hace poco.

La anfotericina B se absorbe mal en el aparato gastrointestinal con biodisponibilidad menor del 5 por ciento. Se requiere uso intravenoso para el tratamiento y el producto debe administrarse sólo en soluciones neutras de dextrosa.

Tiene una gran afinidad por las proteínas y abandona rápidamente la circulación. Al parecer, la mayor cantidad del fármaco se almacena en el hígado seguido por bazo, pulmones, riñones reincorporándose lentamente desde éstas localizaciones a la circulación. No se conoce bien el metabolismo del producto; al parecer se degrada in situ. Las concentraciones sanguíneas no se ven influidas por insuficiencia renal ó hepática.

Las reacciones adversas más comunes con anfotericina B son fiebre, escalofríos, náuseas, vómito y flebitis. La intensidad de éstas reacciones varía mucho y suelen tratarse con premedicación; acetaminofén y corticoesteroides para la fiebre, fenotiacinas para náuseas

y vómito. Algunos autores recomiendan bajas dosis de heparina si se utilizan venas periféricas para la infusión.

Las reacciones que ponen en riesgo la vida, arritmias ventriculares y broncoespasmo, son raras. La incidencia de arritmias ventriculares es mayor en pacientes con problemas para excretar potasio.

Las reacciones adversas no relacionadas con la infusión incluyen anemia, pérdida de potasio y magnesio e insuficiencia renal.

No se cuenta con reglas precisas para el uso clínico de anfotericina B, pero existen lineamientos generales. Para infecciones documentadas por especies de Aspergillus, son necesarias dosis diarias de 1 mg/kg y el tratamiento se continúa hasta administrar una dosis acumulada total de 2 a 3 gramos.

B. IMIDAZOLES Y TRIAZOLES: Todos los azoles antimicóticos tienen mecanismo similar de acción: Inhibición de la 14-alfa desmetilación del lanosterol por enlace a una de las enzimas del citocromo P-450, con la consecuente acumulación de 14-alfa-metil-esteroles y reducción en la concentración de ergoesterol, esterol esencial en la membrana citoplásmica normal.

Los imidazoles y triazoles de importancia en el tratamiento de la aspergilosis son: Fluconazol e itraconazol.

Los reportes publicados hasta la actualidad referentes al uso de ketoconazol son ambiguos y se requiere de mayor investigación para determinar su utilidad.

3. ESTRATEGIA DE TRATAMIENTO.

La variación en la histopatología de la reacción del huésped, la evolución del trastorno y las características micóticas han permitido identificar cuatro amplias categorías de afección sinusal por Aspergillus para análisis del tratamiento: a) colonización sin consecuencia clínica alguna; b) formación de una masa micótica dentro del espacio neumático (seno paranasal) que provoca mínima inflamación local; c) reacciones alérgicas y d) patología invasora ó fulminante. Con frecuencia éstos síndromes se sobreponen y los casos pueden evoluciones de una categoría a otra.

La colonización de los senos paranasales es el síndrome más común y no requiere tratamiento alguno.

En los casos de formación de una masa micótica, la extracción quirúrgica de la masa junto con el restablecimiento del drenaje del seno a través de un abordaje Caldwell Luc suele ser curativo sin necesidad de tratamiento sistémico. No se recomiendan los lavados antrales debido a la gran consistencia gelatinosa de la masa micótica. Sin embargo, despues del desbridamiento quirúrgico, los lavados antrales con anfotericina B, reducen el tiempo de recuperación del paciente.

La sinusitis micótica alérgica es un síndrome identificado recientemente. El tratamiento consiste en drenaje y ventilación de los senos paranasales, sin administración de antimicóticos. Algunos autores emplean esteroides locales nasales, mientras otros recomiendan esteroides sistémicos en el postoperatorio y durante los períodos de exacerbación.

En individuos inmunodeficientes con patología micótica invasiva ó fulminante de los senos la anfotericina B es aún la mejor opción. La adición de 5-flucitosina ó rifampicina es empírica y no está claro que resulte beneficiosa. En pacientes con coagulopatías graves, el tratamiento quirúrgico extenso es muy peligroso. Sin embargo, se debe llevar a cabo en pacientes con competencia inmunitaria. [illegible]

IX. PRONOSTICO

En general el pronóstico de pacientes sin patología subyacente es excelente cuando se les trata con cirugía.

En pacientes inmunológicamente comprometidos, el pronóstico se ensombrece dependiendo de la patología de fondo, independientemente del tratamiento agresivo con antimicóticos sistémicos o cirugía extensa. La transfusión de granulocitos, puede mejorar el pronóstico de pacientes neutropénicos.

En cualquiera de los dos grupos anteriores, la posibilidad de afectación vascular con extensión intracraneal debe siempre tenerse en mente debido a la alta mortalidad asociada. [9,10].

X. PRESENTACION DEL CASO CLINICO.

Se trata de paciente del sexo femenino de 51 años de edad, la cual cuenta con los siguientes antecedentes de importancia:

- **AHF:** Madre viva de 71 años de edad, portadora de cardiopatía arteriosclerótica, artritis reumatoide y diabetes mellitus tipo II.

  Un hermano portador de diabetes mellitus tipo II.

  Dos hermanos finados por infarto agudo del miocardio.

- **APNP:** Originaria y residente del Distrito Federal, casada, escolaridad primaria completa, dedicada a las labores del hogar. Habita casa propia con todos los servicios intradomiciliarios. Hábitos higiénico-dietéticos adecuados. Niega toxicomanías. Desconoce esquema de inmunización.

- **AGO:** Menarca a los 14 años; ritmo 30 x 3; eumenorreica; inicia vida sexual activa a los 22 años; G: IV; P: III; A: I; C: 0; fecha de última menstruación: 18 de Octubre de 1995.

- **APP:** Cursó con sarampión y viruela a los 5 y 7 años de edad, respectivamente. Apendicectomía a los 15 años de edad. Colecistectomía hace 10 años; ambas cirugías bajo anestesia general y sin complicaciones aparentes.

Actualmente se encuentra en observación por el servicio de Cardiología por probable cardiopatía arteriosclerótica, en control con isosorbide 1 tabletas al día.

En Julio del 93', se diagnostica bocio tóxico difuso por lo que es tratada con I-131 10 μCi, posterior a lo cual cursa con hipotiroidismo tratado con terapia substitutiva con levotiroxina sódica, 1 tableta de 0.1 mgrs. al día.

Diabetes Mellitus tipo II de 2 años de evolución, controlada con metformina 400 mgrs. y clopropamida 125 mgrs. 1 tableta cada 8 hrs., y dieta baja en calorías, cursando sin descompensaciones ni hospitalizaciones.

PA: La paciente fue inicialmente atendida por el servicio de oftalmología en Mayo de 1994 por presentar cuadro clínico de seis meses de evolución caracterizado por inflamación en la región de antro maxilar derecho, y región palpebral superior e inferior del mismo lado, así como dificultad para la apertura palpebral derecha y epífora. Al momento de la primera revisión la paciente refiere además fotofobia, y extensión del edema palpebral al lado izquierdo.

La exploración física oftalmológica mostró: Rebordes orbitarios íntegros, puntos lagrimales sin alteraciones. La piel palpebral bilateral se encontraba con aumento de la pigmentación, retracción palpebral superior, retraso en el descenso del párpado superior con la mirada dirigida hacia abajo, aumento de volumen de la piel de párpado superior e inferior del lado izquierdo, cierre palpebral incompleto del mismo lado con exposición de la esclerótica, hendidura palpebral de 2 mm. en ojo derecho y 3 mm. en ojo izquierdo. Limitación a la supraducción, abducción y aducción en ambos ojos.

Reflejos pupilares presentes así como sensibilidad corneal presentes y normales bilateralmente. Agudeza visual en ojo derecho 20/40 y 20/300 ojo izquierdo.

Fondo de ojo normal bilateral.

Exoftalmetría con barra de 100: OD: 24 mm.; OI: 28 mm.

Se decide su internamiento por ése servicio para estudio y tratamiento con el diagnóstico de exoftalmos endócrino (enfermedad de Graves Basedow) y neuritis óptica isquémica en ojo izquierdo y se inician pulsos de metilprednisona. Las glicemias y electrolitos séricos sin alteraciones durante la estancia intrahospitalaria de 3 días, aplicándose durante ese lapso 7 pulsos de metilprednisona con mejoría objetiva de la agudeza visual en el ojo izquierdo: 20/70 por lo que se decide su alta continuando con esteroides (prednisona) como paciente ambulatorio a razón de 20 mgrs. en días alternos y se programa para descompresión orbitaria. Se hospitaliza el 27 de Agosto del 94'. A su ingreso cursa eutiroidea: T_t: 120; T: 10.8; T.L: 2.3; TSH: 0.1. Hgb: 16.8 g/dl.; Hto: 49.5; plaquetas: 296,000; TP: 11.6"/10.9"; TPT: 28.1"/29.6"; glucosa: 137 mg./dl.; urea: 33; creatinina: 0.9. Recuento leucocitario total: 5.000; sodio: 145 mEq/L.; potasio: 4.0 mEq/L. Electrocardiograma: Trastornos inespecíficos de la repolarización anteroseptal. Riesgo quirúrgico ASA II Goldman I.

Se cambia hipoglucemiante oral a glibenclamida manejándose dosis de 2 tabletas cada 12 horas y se ajusta la dieta a 1,800 cal.

Se interconsulta al servicio de otorrinolaringología quién realiza exploración física encontrándose: Otoscopía normal bilateral; a la rinoscopía anterior septum anfractuoso, funcional. Mucosa de cornetes y septal de aspecto normal. No se observa rinorrea anterior. Orofaringe con amígdalas extravélicas no obstructivas, sin reacción periamigdalina ni rinorrea posterior.

Hasta éste punto de la evolución, la paciente niega sintomatología rinosinusal. Se solicita Tomografía computada en cortes axiales y coronales simple y contrastada, la cual mostró opacificación total del antro maxilar derecho, con presencia de imágenes de mayor densidad en su interior y aumento del grosor de la mucosa. Los demás senos paranasales se encontraron con buena ventilación, sin presencia de secreciones ni engrosamiento de la mucosa. Se diagnostica sinusitis maxilar derecha y se programa para Caldwell Luc derecho el 071294, el cual se realiza encontrándose material mucopurulento espeso, de consistencia gelatinosa verde-grisáceo, con concreciones calcáreas en su interior, mucosa antral muy engrosada. Se vacía totalmente el antro y se crea una ventana nasoantral amplia. Se envía la totalidad del material extraído y parte de mucosa del antro maxilar derecho a estudio histopatológico transoperatorio, el cual reporta mucormicosis. Se deja muestra para estudio histopatológico definitivo.

Postoperatoriamente cursa eutiroidea, manejando su estado metabólico con dieta de 1,800 cal. y destrostix preprandiales con esquema de insulina de acción rápida subcutánea y se inicia el manejo antimicótico con anfotericina B a razón de 0.2 mg./Kg/día. Durante los 11 días de estancia intrahospitalaria la dosis acumulada de anfotericina B fue de 304 mgrs. El resultado del estudio histopatológico definitivo mostró Aspergillus, (no se logró cultivar el hongo), por lo que se decide su alta hospitalaria con tratamiento ambulatorio con ketoconazol 400 mgrs. diarios y se cita a la consulta externa de otorrinolaringología con tomografía computada de senos paranasales en cortes coronales para control, la cual mostró nuevamente ocupación de antro maxilar derecho con imagen de densidad para tejidos blandos. Ya que la paciente había continuado con tratamiento a base de prednisona 20 mgrs. en días alternos, se comenta con oftalmología la posibilidad de reducción de la dosis a 10 mgrs., se decide el tratamiento

conservador con ketoconazol a la misma dosis y se cita en dos meses con tomografía de control, la cual mostró en ésta ocasión sólo discreto engrosamiento de la mucosa del seno maxilar.

La paciente fue sometida posteriormente a descompresión orbitaria izquierda el 31 de Mayo de 1995, lográndose descomprimir 4 mm.

XI. DISCUSION.

Aspergillus, hongo saprófito, es la causa más frecuente de todas las formas de patología micótica rinosinusal. Su incidencia se ha visto aumentada en las últimas 3 décadas, debido a que pacientes con trastornos antes mortales, pueden actualmente vivir en estado de inmunocompetencia [7,11,12].

En nuestro caso reportado, la paciente había estado sometida a tratamiento con prednisona durante 5 meses.

Se describen cuatro formas clínicas de aspergilosis: 1) no invasiva; 2) invasiva; 3) fulminante; 4) sinusitis alérgica por aspergillus. En paciente inmunosuprimidos, la forma que con más frecuencia se observa es la invasiva y se presenta con síntomas oculares y neurológicos secundarios a extensión directa ó compresión [1,3,4,5,14,15].

En nuestro caso, la forma clínica correspondió a la forma no invasiva y el diagnóstico no se sospechó inicialmente debido a la ausencia de sintomatología rinosinusal y a que el cuadro clínico de presentación correspondió a enfermedad de Graves Basedow. También es probable que la afectación sinusal se haya establecido posterior al inicio del tratamiento con prednisona.

El diagnóstico depende de un alto grado de sospecha del padecimiento en pacientes con sintomatología rinosinusal crónica, que no responden al tratamiento médico estándar; hallazgos tomográficos de calcificaciones ó erosión ósea y finalmente de la identificación de las hifas características de Aspergillus de las muestras obtenidas y teñidas con hematoxilina-eosina, ácido peryódico de Schiff ó plata metamina. [1,4,15-17,19,20]

La patología micótica con la cual se debe establecer el diagnóstico diferencial es mucormicosis. Nuevamente, el diagnóstico definitivo se obtiene mediante estudio histopatológico (las hifas de zigomicetos son anchas y no presentan tabicación, a diferencia de las hifas de Aspergillus, las cuales generalmente son abundantes, con frecuentes ramificaciones en ángulos de 45°, delgadas: 2 a 5 μm, regulares y con múltiples tabicaciones.) [illegible]

En el caso reportado, el diagnóstico se sospechó por el hallazgo tomográfico de calcificaciones en el antro maxilar afectado y se confirmó mediante identificación histopatológica de Aspergillus en el estudio definitivo.

Sin embargo, la falla en la identificación de las hifas en el estudio transoperatorio, llevó al diagnóstico erróneo de mucormicosis y a la instalación del tratamiento antimicótico estándar para esta patología con alargamiento de la estancia intrahospitalaria del paciente.

El tratamiento médico-quirúrgico recomendado en múltiples publicaciones es el desbridamiento del seno afectado, con el reestablecimiento del drenaje del mismo, lo cual generalmente basta para controlar el proceso patológico. Se han recomendado diversas terapias antimicóticas, entre las cuales el uso de imidazoles y triazoles parece ser la más prometedora [illegible]

En nuestro paciente, el desbridamiento del antro maxilar afectado se llevó a cabo mediante un abordaje Caldwell Luc estándar y la creación de una ventana nasoantral amplia, junto con tratamiento ambulatorio con ketoconazol (400 mgrs. diarios). La recidiva, documentada tomográficamente por la presencia de nueva ocupación del antro maxilar, seguramente estuvo relacionada con la continuación en el uso de la prednisona, la cual fue necesaria disminuir y no eliminar por la patología subyacente del paciente

ESTA TESIS NO DEBE
SALIR DE LA BIBLIOTECA

(enfermedad de Graves Basedow). Sin embargo, la mejoría ulterior, documentada también tomográficamente nos hace pensar que el uso del ketoconazol tuvo un papel decisivo en la buena evolución del paciente, ya que éste continuó sometido a corticoterapia (no se pudo eliminar éste factor predisponente). Esto debe llamar la atención e incitar nuevos estudios referentes a la eficacia de éste fármaco, ya que la literatura disponible hasta la actualidad solo muestra resultados de estudios aislados y generalmente ambiguos.

Finalmente, el pronóstico para el tipo no invasivo de aspergilosis es excelente, [a,b] y en nuestro caso solo se vio ensombrecido por la recidiva a causa del uso prolongado de corticoesteroides. Sin embargo, la evolución fue satisfactoria.

XII. CONCLUSIONES.

1. La aspergilosis del antro maxilar puede presentarse en cualquiera de las siguientes formas clínicas: No invasiva, invasiva, fulminante y sinusitis alérgica por Aspergillus.

2. La forma clínica de presentación más frecuente es la no invasiva.

3. El diagnóstico requiere de un alto grado de sospecha por parte del clínico, ya que las manifestaciones son inespecíficas y no difieren mucho de una sinusitis crónica.

4. El hallazgo tomográfico de calcificaciones en el antro afectado, aunque no es patognomónico de la enfermedad debe hacer sospechar el diagnóstico.

5. El diagnóstico definitivo solo se obtiene mediante la identificación histopatológica de las hifas características de Aspergillus en los tejidos obtenidos por desbridación.

6. El diagnóstico diferencial se debe establecer de primera intención con mucormicosis, que es la patología micótica sinusal más frecuente después de aspergilosis.

7. La desbridación amplia y reestablecimiento del drenaje del seno afectado es el tratamiento de elección.

8. Se requieren de más estudios, para poder establecer la eficacia del uso de ketoconazol.

XIII. ANEXOS.



FOTO 1. MICROFOTOGRAFIA. ASPERGILLUS

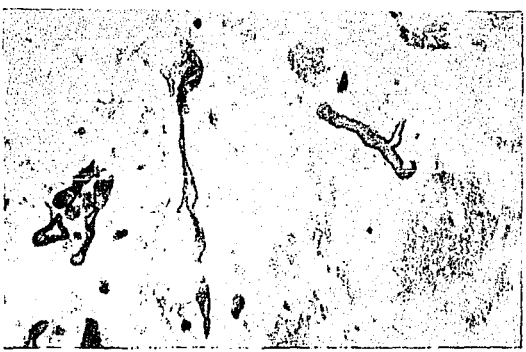

FOTO 2. MICROFOTOGRAFIA MUCORMICOSIS



FOTO 3. IMAGEN TOMOGRAFICA EN CORTE AXIAL DE ANTROS MAXILARES

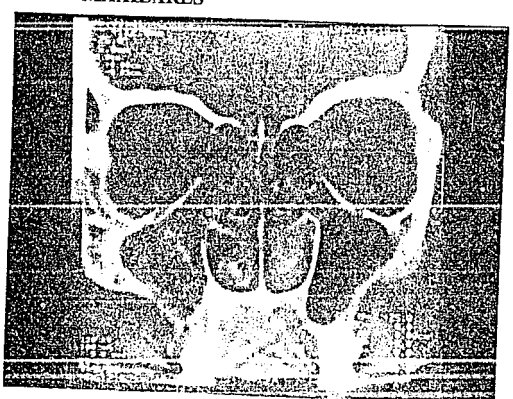

FOTO 4. IMAGEN TOMOGRAFICA EN CORTE CORONAL DE ANTROS MAXILARES

XIV. BIBLIOGRAFIA.

1. Andrew Blitzer, William Lawson.: Micosis de nariz y senos paranasales parte I. Clínicas otorrinolaringológicas de Norteamerica 6:1011-1033, 1993.
2. David Meikle, et. al.: Aspergillosis of the maxillary sinuses in otherwise healthy patients. Laryngoscope 95:776-779, 1985.
3. Fred McGuirt, James Harrill: Paranasal sinus aspergillosis. Laryngoscope 89:1563-1568, 1979.
4. David Denning, Richard Tucker, Linda Hanson: Treatment of invasive aspergillosis with itraconazole. The Am J of Med 86:791-800, 1989.
5. Marc Colman: Invasive aspergillus of the head and neck. Laryngoscope 95:898-899, 1985.
6. H. Stammberger, R. Jakse, F. Beaufort: Aspergillosis of the paranasal sinuses, X-ray diagnosis, histopathology and clinical aspects. Ann Otol Rhinol Laryngol 93:251-256, 1984.
7. Beck Mannagetta, D. Necek: Radiologic findings in aspergillosis of the maxillary sinus. Oral Surg Oral Med Oral pathol 62:345-349, 1986.
8. Frank Warder, Peter Chikes, William Hudson: Aspergillosis of the paranasal sinuses. Arch Otolaryngol 101:683-685, 1975.
9. Margie Morgan, Walter Wilson, Bryan Neel: Fungal sinusitis in healthy and immunocompromised individuals. Mayo Clinic 82:597-601, 1984.
10. Leon Titche: Aspergillosis of the maxillary sinus. Ear Nose Throat J 57:398-401, 1978.

11. Trevor McGill, George Simpson, Gerald Healy: Fulminant aspergillosis of the nose and paranasal sinuses: A new clinical entity. Laryngoscope 90:748-754, 1980.

12. Edward Sarti, Stanley Blaugtund, Pi Tang Lin: Paranasal sinus disease with intracranial extension: Aspergillosis versus malignancy. Laryngoscope 98:632-635, 1988.

13. Robert Young, et al: Aspergillosis: The spectrum of the disease in 98 patients. Medicine 49:147-171, 1970.

14. Lawrence Savetsky, Jules Waltner: Aspergillosis of the maxillary antrum: Report of a case and review of the available literature. Arch Otolaryngol 74:107-110, 1961.

15. William Green, Ramon Font, Lorenz Zimmerman: Aspergillosis of the orbit: Report of ten cases and review of the literature. Arch Ophthal 82:302-313, 1969.

16. Melvin Becker, Samuel Beranbaum: Mycotic infection of the paranasal sinuses: Radiographic manifestations. Radiology 90:49-51, 1968.

17. C.M. Milroy, J.D. Blanshard, S. Lucas: Aspergillosis of the nose and paranasal sinuses. J Clin Pathol 42:123-127, 1989.

18. R.E. Quiney, M.J.C. Rogers, R.N. Davidson: Craniofacial resection for extensive paranasal sinus aspergilloma. J Laryngol Otol 102:1172-1175, 1988.

19. Joseph Aisner, Stephen Schimpff, Peter Wiernik: Treatment of invasive aspergillosis: Relation of early diagnosis and treatment to response. Ann Int Med 86:539-543, 1977.

20. Ricardo Centeno, John Bentson, Anthony Mancuso: CT scanning in rhinocerebral mucormycosis and aspergillosis. Radiology 140:383-389, 1981.

21. Stephen Smolansky: Aspergillosis of the paranasal sinuses. Ear Nose Throat J 57:320-323, 1978.

22. Maj Romett, Richard Newman: Aspergillosis of the nose and paranasal sinuses. Laryngoscope 92:764-766, 1982.

23. William Lawson, Andrew Blitzer: Micosis de nariz y senos paranasales parte II. Clínicas otorrinolaringológicas de Norteamerica 6:1041-1069, 1993.

24. Edward Bottone, Tao Hong, David Zhang: Micología básica con énfasis en hongos de importancia médica. Clínicas otorrinolaringológicas de Norteamérica 6:917-937, 1993.

25. Mario Romagnoli: Factores del huésped en micosis humanas. Clínicas otorrinolaringológicas de Norteamérica 6:939-947, 1993.

26. Margaret Brandwein: Histopatología de micosis sinunasal. Clínicas otorrinolaringológicas de Norteamérica 6:949-981, 1993.