250

ZEJ

UNIVERSIDAD NACIONAL AUTONOMA DE MEXICO

FACULTAD DE ODONTOLOGIA

"HIPERPLASIA GINGIVAL EN PACIENTES INFANTILES"

T E S I N A

QUE PARA OBTENER EL TITULO DE

CIRUJANO DENTISTA

P R E S E N T A:

MARIA DE LOURDES OLVERA RINCON

ASESOR: ALEJANDRO MARTINEZ

MEXICO, D. F. 1995

FALLA DE ORIGEN

PREFACIO DE AGRADECIMIENTOS

A MIS PADRES, POR BRINDARME LA OPORTUNIDAD DE REALIZAR UNA CARRERA, Y POR DARME SU APOYO Y CARIÑO PARA LA TERMINACIÓN DE ÉSTA MISMA. SIN ELLOS NO HUBIÉRA SIDO POSIBLE.

A LA FACULTAD DE ODONTOLOGÍA, POR OFRECERME LOS ESTUDIOS ADQUIRIDOS, Y POR ESTA REALIZACIÓN TAN IMPORTANTE EN MI VIDA.

A MI ASESOR DE ESTE TRABAJO, POR DEDICARME SU TIEMPO, SU AYUDA QUE HA SIDO MUY VALIOSA Y SU AMISTAD INCONDICIONAL, QUE HA SIDO MUY IMPORTANTE.

A MIS PROFESORES, QUE ME HAN ENSEÑADO TANTO Y GRACIAS A ELLOS ESTOY DONDE ME ENCUENTRO.

A CARLOS, QUE ME HA DADO TANTA CONFIANZA EN MI MISMA, Y ME HA AYUDADO A SOBRELLEVAR LOS MOMENTOS DIFÍCILES.

I N D I C E

I N T R O D U C C I O N

El objetivo que impulsó a la realización de éste tema que se refiere a la hiperplasia gingival en niños, fue que al revisar la bibliografía, se encontró que es un tema que al igual de interesante, es poco explorado, ya que la confusión entre distintos términos en relación al parodonto suelen ser frecuentes.

Existen variedad de enfermedades parodontales, que alteran la salud tanto del adulto como del niño. La hiperplasia ataca a ambos; y uno de los objetivos de éste trabajo es poner en claro con qué frecuencia ataca más, a niños o adultos. Existen enfermedades parodontales, como la parodontitis aguda, moderada y grave que es más frecuente en adultos que en niños.

En el niño, no se ven tan frecuentes estas anomalías, es más propenso a una hiperplasia gingival, ya sea por medicamentos o por alteraciones hormonales.

En éste trabajo, se hablará tanto de uno como de otro, dando más importancia al niño.

Este trabajo hará referencia a las diferencias entre hiperplasia e hipertrofia, los cuales son frecuentemente confundidos, sus diferencias se basan en sus características histológicas pero sus características clínicas llegan a ser semejantes.

La encía es la mucosa que se extiende desde el cuello del diente hasta el surco vestibular. Se diyide en la porción papilar, la cual ocupa el espacio interdentario; la porción marguinal, la cual es la encía libre que rodea al diente; y la encía adherida, que está unida por un tejido fibroso denso al hueso alveolar subyacente (GOLDMAN Y COHEN).

Aunque el rosado pálido característico de la encía se pueda deber a la complexión del individuo, el espesor del tejido y el grado de queratinización; el tono de la encía del niño suele ser más flojo que en el adulto, y también el tejido conjuntivo de la lámina propia es menos denso. Se ha descrito que la encía marginal del adulto sano tiene un borde en filo de cuchillo; en cambio, en el niño, durante el período de erupción, las encías son más gruesas y tienen bordes redondeados.

Así como hay características diferentes tanto en el parodonto sano infantil como en el adulto, las frecuencias de las enfermedades parodontales también varían.

La mayoría de las enfermedades parodontales, se dan por una mala higiene oral, y la hiperplasia tiene varias causas en su desarrollo, las cuales se tratarán en éste trabajo.

C A P I T U L O 1

1. DEFINICION.

Al observar los tejidos gingivales de una persona sana, se apreciará que éstos tejidos llenan por completo los espacios interproximales. Estos tejidos comienzan cerca del área de contacto y se extienden en forma apical y lateral en una curva suave y lisa.

Cuando aparece la hiperplasia gingival, éstos tejidos aumentan de tamaño de tal forma que el tejido viable sobrellena los espacios interproximales y se forman protuberancias sobre los dientes que protuyen dentro de la cavidad bucal.

El término "Hiperplasia" se refiere al aumento de tamaño de los tejidos o de un órgano, producido por el aumento de la cantidad de sus componentes celulares.

En base a esto la hiperplasia gingival se define como un aumento de tamaño de la encía por un aumento en el número de sus células y fibras intercelulares (RAMFJORD).

El agrandamiento gingival es una característica de la enfermedad gingival. Hay varios tipos de agrandamientos gingivales, los cuales varían según su etiólogía y sus procesos patológicos. Las lesiones pueden ser localizadas, generalizadas, marginales, papilares, difusas o discretas. Los agrandamientos gingivales se han clasificado como inflamatorios, no inflamatorios, combinados, condicionados, neoplásicos y de desarrollo.

Como se ha mencionado anteriormente, la hiperplasia gingival se caracteriza como un aumento en el número de sus células que constituyen normalmente el tejido y no desempeña sus funciones, es decir, no tiene un fin funcional (ORBAN).

El desarrollo de la hiperplasia gingival es un aumento en los elementos fibrosos de la encía (Hiperplasia fibrosa). Esto no es una condición inflamatoria, aunque la hiperplasia y la inflamación (presencia de células inflamatorias) de la encía se llegan a producir juntos (GRANT).

1.1 DIFERENCIAS ENTRE HIPERPLASIA E HIPERTOFIA.

Es preciso diferenciar entre hiperplasia e hipertrofia.

Gingivitis hipertrófica no se le considera apropiada para el aumento patológico del tamaño de la encía. El término "hipertrofia" significa "aumento de tamaño de un órgano como consecuencia del aumento de tamaño de sus componentes celulares con la finalidad de afrontar demandas funcionales para un trabajo útil".

El término "hiperplasia" responde a un aumento de tamaño de un órgano o, lo que es más común, de un tejido, a expensas de la proliferación o aumento de sus elementos celulares; su finalidad es la de alterar y perturbar el normal funcionamiento del tejido u órgano en el que se ha desarrollado (CARAMÉS DE APRILE).

Por lo anteriormente dicho, en la mucosa bucal no puede haber la posibilidad de hipertrofia, pues aunque diverso motivos patológicos aumenta el volumen de la encía, no por ello su función se agudiza o rinde beneficio.

Otras estructuras del periodonto pueden experimentar hipertrofia en respuesta al aumento de la demanda de sus

funciones.

Un ejemplo es el cemento, que se produce con exceso, formando espolones, que resultan como consecuencia de sus demandas funcionales, y se le denomina hipertrofia cementaria. Otro ejemplo es la hipertrofia periodontal, ya que al aumentar su función el ligamento se alarga, el trabeculado del hueso de soporte alveolar se espesa por los estímulos funcionales, se observa neoformación ósea alrededor del hueso alveolar.

Es importante la elección de los términos "Hiperplasia" e "Hipertrofia", ya que dependerá de qué definición de la palabra se considera como más importante, si la funcional o la estructural.

C A P I T U L O 2

2. TIPOS DE AGRANDAMIENTOS.

Existen varios tipos de agrandamientos gingivales, y se clasifican dependiendo su etiología y su patología:

* Agrandamiento inflamatorio.

* Agrandamiento hiperplásico no inflamatorio (Hiperplasia gingival).

* Agrandamiento combinado.

* Agrandamiento condicionado.

* Agrandamiento neoplásico.

* Agrandamiento del desarrollo.

El agrandamiento inflamatorio puede ser crónico o agudo. En el crónico, se divide en localizado o generalizado, el cual comienza como un abultamiento leve de la papila interdental, la encía marginal o en ambas. Se forma alrededor del diente afectado en forma de salvavidas. Aumenta de volumen hasta que cubre parte de las coronas. Por lo general el agrandamiento es papilar o marginal, localizado o generalizado, y su crecimiento es lento e indoloro, salvo que se complique con una infección aguda o traumatismo.

A veces, este tipo de agrandamiento se desarrolla como una masa circunscrita, sésil o pediculada que se asemeja a un tumor. Esta puede ser interproximal o puede estar en el margen gingival o en la encía insertada. Son de crecimiento lento e indoloras. Llegan a disminuir espontáneamente de tamaño y luego reaparecen.

El agrandamiento inflamatorio agudo, es el absceso localizado, dolorosa, de rápida expansión. Se limita al margen gingival o papila interdental. En el inicio es una hinchazón roja y su superficie es lisa y brillante. Entre las 24 y 48 horas es fluctuante y puntiaguda, con un orificio en la superficie, por el cual sale un exudado purulento. Los dientes son sensibles a la percución.

También es un absceso periodontal, el cual producen el agrandamiento de la encía, pero también afecta a los tejidos periodontales de soporte.

El agrandamiento hiperplasico no inflamatorio, está ligado al tratamiento con fenitoína, o por factores hereditarios o idiopáticos. Se hablará con más detalle durante el desarrollo de este trabajo.

El agrandamiento combinado se da cuando la hiperplasia gingival se complica con alteraciones inflamatorias secundarias.

La hiperplasia gingival crea condiciones apropiadas para la acumulación de placa y materia alba, acentuando la profundidad del surco gingival, el entorpecimiento de las medidas higiénicas y al desviar las trayectorias de los alimentos. Estas alteraciones inflamatorias secundarias van a incrementar el tamaño de la hiperplasia y se produce el agrandamiento gingival combinado. Hay ocasiones en que la lesión secundaria confunde las características de la hiperplasia no inflamatorio a tal grado que la lesión parece inflamtoria.

Consta de dos componentes: una hiperplasia primaria o básica de tejido conectivo y epitelio (no hay relación con la inflamación), y un componente secundario inflamatorio

sobreagregado.

El agrandamiento condicionado ocurre cuando el estado sistémico es tal que deforma la respuesta común de la encía a los irritantes locales y produce una modificación de las características clínicas de la gingivitis crónica. Existen tres clases de agrandamientos gingivales condicionados: hormonal, leucémico, y la deficiencia de vitamina C ,(GLICKMAN).

La hiperplasia gingival inflamatoria y la hiperplasia gingival fibrosa son las mas nombradas en la bibliografia; en el primer caso, la encía está edematosa, hiperémica o cianótica y sensible al tacto. Sangra fácilmente, y presenta una superficie brillante y no punteada.

En el segundo, la encía es firme, densa y elástica, de color normal o ligeramente más pálido; a veces está punteado, insensible y no se irrita con facilidad.

La encía aparece con apariencia de fibromas múltiples.

La bibliografia refiere al error de que el término hiperplasia gingival está mal designado, que en su lugar debería nombrarse agrandamiento inflamatorio, ya que la hiperplasia se define como un aumento en el número de células; y en casos de agrandamiento, el aumento de componentes

celulares no está constituido por células normales, se debe a células plasmáticas, linfocitos y algunos leucocitos polimorfonucleares.

2.1. CARACTERISTICAS CLINICAS

Las características de la hiperplasia gingival son similares a los de la gingivitis, a excepción del notable incremento de volumen gingival. Hay un aumento en el tamaño de las encías adherida y libre, en especial de las papilas interdentales. Se pierde la forma de la encía y sus bordes se hacen ondulados y romos. La consistencia varía de suave y esponjosa a firme y densa. El color de la lesión cambia desde rojo azulado hasta poco más claro que los tejidos que la rodean, depende de la gravedad de la respuesta inflamatoria.

En caso de una hiperplasia gingival inflamatoria, los tejidos son edematosos y blandos, de un color rojo brillante o, a veces, cianóticos; tienden a la hemorragia (REGEZI).

La hiperplasia gingival puede ser generalizada o localizada en una zona o en una papila aislada. En los pacientes, la encía es firme y fibrosa, rosa pálido y resilente con pequeña tendencia a sangrar y con apariencia lobulada en su superficie, y llega a cubrir parcialmente las coronas de los dientes. Llegan haber casos graves en que las coronas de los dientes son completamente cubiertas e interfieren en la oclusión. Por el agrandamiento de las encías, se forman unas bolsas llamadas seudobolsas que son los espacios subgingivales profundos. Se debe diferenciar de la bolsa periodontal, la cual

se caracteriza por la migración apical de la adherencia epitelial.

El aumento es más pronunciado en la zona de la papila interdental.

Cuando llega haber inflamación, el cuadro clínico varía; aumenta el tamaño de los tejidos hiperplásicos,los tejidos aparecen de un color rojo o rojo-azulado, y la hemorragia aumenta; hay pérdida de la apariencia lobulada de la encía. El agrandamiento es generalizada y se pronuncia en la zona anterior. Rara vez toma espacios edéntulos (PAWLAK).

Cuando la hiperplasia es de tipo generalizado, afecta los tejidos interproximales, vestibulares y linguales. No afecta la mucosa vestibular.

En ocasiones, hay diastemas por la proliferación de los tejidos gingivales. Las hemorragias se dan por las ulceraciones debido a cuerpos extraños

En caso de hiperplasia gingival fibrosa o no inflamatoria, la encía está congestiva en los bordes libres, cubriendo parte de la corona. Las papilas están compactas, las hemorragias son provocadas y poco frecuentes. Los sacos patológicos llevan a la atrofia alveolar y a la paradentitis, cuando persiste la

lesión.

La lesión comienza con un agrandamiento indoloro y globular en el margen gingival vestibular y lingual y en las papilas interdentales. A medida que la lesión progresa, los agrandamientos marginales y papilares se unen en un repliegue macizo que cubre parte muy considerable de las coronas, interfiriendo la oclusión. Cuando no hay inflamación la lesión tiene forma de mora.

C A P I T U L O 3

3. CARACTERISTICAS HISTOLOGICAS.

Se ha encontrado que el tejido hiperplásico inflamatorio está caracterizado, en su mayor parte, de edema y componentes inflamatorios.

En el caso de la hiperplasia gingival no inflamatoria su volumen hístico constituye, en su mayor parte, de fibras colágenas. Dominan los depósitos de colágena, se aprecia un aumento en el número de fibroblastos y grados variables de inflamación crónica. En casos en que las alteraciones hormonales son importantes, se encuentra un aumento y dilatación de los capilares. El epitelio suprayacente presenta cierto grado de hiperplasia. Así, por lo general, hay un aumento en el número de las fibras colágenas, como así también del número de fibroblastos, y células inflamatorias y células epiteliales en caso de complicarse con inflamación (REGEZI).

Microscópicamente, la encía muestra una capa de epitelio escamoso estratificado, pero su mayor parte de tejido abultado

está compuesta de densos haces de colágeno. Pero el número de células inflamatorias es mínimo.

Las características microscópicas de las hiperplasias son esencialmente iguales, a excepción en lo referente a la formación de colágeno que es más marcado, y al revestimento epitelial, que presenta crestas delgadas y muy largas que penetran profundamente en el interior del tejido conectivo (BHASKAR).

En el agrandamiento hay una hiperplasia pronunciada de tejido conectivo y epitelio. Existe acantosis del epitelio y brotes. Con los haces colágenos densos, y el aumento de fibroblastos hay nuevos vasos sanguíneos. Las fibras oxitalánicas son numerosas por debajo del epitelio y en zonas inflamadas.

La inflamación es muy comun en la superficie de los surcos gingivales. Hay cambios estructurales del epitelio que incluyen el ensanchamiento de los espacios intracelulares de la capa basal, edema citoplasmático y rarefacción de desmosomas. El índice mitótico se halla descendido.

En la hiperplasia gingival fibrosa, consta de densos haces de colágeno dispuestos en general en forma fasciculada. Su vascularización no es notable, y se llega a encontrar algún

foco de células inflamatorias crónicas.

Se ha descrito histológicamente a la hiperplasia gingival fibrosa como una hiperplasia moderada del epitelio, con hiperqueratosis, aunque tiende a imitar finas y largas prolongaciones hacia las estructuras más profundas; pero no es tan marcado como en la hiperplasia gingival inflamatoria.

El aumento de su masa es debido al aumento y espesamiento de los haces colágenos del estroma conectivo. Se ha descrito un alto grado de diferenciación y se ha observado unos cuantos fibroblastos jóvenes.

En la hiperplasia gingival inflamatoria, el cuadro microscópico dominante es el de un granuloma difuso, con diferente grado de maduración; hay zonas en donde la diferenciación fibrosa, colágena, vascular es evidente, mientras en otras zonas dominan los focos de infiltración crónica. No hay diferenciación fibrocolágena, ya que persisten los procesos degenerativos reunidos a manera de focos infiltrativos por aislar al agente irritante; aunque la proliferación, una vez desencadenada, no se detiene ni regresa.

Se puede complicar por reagudizaciones, ulceración, etc.,pero, cuando la hiperplasia toma el tamaño exagerado, las molestias que ocasiona en la función masticatoria determinan en

su superficie la úlcera traumática, que se infectará y evolucionará.

El crecimiento excesivo de los tejidos por el aumento del número de elementos del tejido fibroso es una hiperplasia gingival fibrosa. La hiperplasia gingival fibrosa generalizada es rara y puede desarrollarse en niños y ser muy extensa.

La hiperplasia puede tener un crecimiento localizado y circunscrito en cierta región.

Microscópicamente, este crecimiento se caracterizan por un aumento de los elementos fibrosos y celulares, y es frecuente la calcificación y la osificación en algunas regiones; a estas se les llama " fibromas osificantes" (ORBAN).

3.1. DIFERENCIAS ENTRE HIPERPLASIA GINGIVAL Y FIBROMATOSIS.

La fibromatosis tiene una etiología indeterminada, y se le ha dado varios nombres como elefantiasis gingivostomática, fibroma difuso, elefantiasis familiar, fibromatosis idiopática, hiperplasia hereditaria o idiopática, fibromatosis gingival hereditaria y fibromatosis familiar congénita.

Se caracteriza por el agrandamiento de la encía marginal, insertada y papilas interdentales. Hay ocasiones en que la encía es tan firme y densa que a la palpación se le percibe como si fuera hueso. El crecimientro es indoloro y llega a aparecer hasta la unión mucogingival, hasta los surcos gingivolabiales y gingivogenianos. No respeta el sector lingual y palatino de la mucosa.Su color es rosada o un poco más pálido; su superficie presenta una característica "guijarrosa". La superficie de la hiperplasia aparece mamelonada, cada uno de esa excrecencias mucosas corresponde a un nodulillo fibromatoso.

El agrandamiento que sufre la encía suele ser simétrico, ya sea unilateral, generalizado o localizado. La forma localizada llega afectar la zona de molares y tuberosidad del

maxilar superior, especialmente en la superficie palatina. Sin embargo, cuando llega a ser en la zona de molares inferiores, es menor que en el arco superior y se extiende más hacia lingual que en vestibular. Los maxilares se deforman por los agrandamientos abultados de la encía. Son comunes las alteraciones secundarias en el margen gingival.

El agrandamiento de la fibromatosis se puede desencadenar por la erupción de los primeros dientes temporarios o por los dientes anteriores permanentes o por los dientes posteriores permanentes. Esto llegaría a explicar el porqué llega a ser generalizada, y en otras es localizada. En ocasiones, la erupción parece ser retardada, pero puede deberse al espesor de la encía, es decir, que los dientes realmente han alcanzado su posición oclusal normal en relación con la apófisis alveolar.

El tejido fibroso denso, a menudo llega a desplazar a los dientes y causar maloclusión. No es doloroso hasta que el tejido llega hasta la zona masticatoria y es traumatizada.

Hay menos de 300 casos registrados desde que se describió la primera manifestación en 1856. Hay historias familiares de que la enfermedad se asocia con una anomalía de desarrollo hereditario transmitida por un gen autosócomico dominante que no se expresa plenamente, mientras que otros casos se apartan de este esquema, es decir, idiopática. No hay predilección por

sexo asociada a esta lesión.

La fibromatosis es una proliferación progresiva de la encía, especialmente, de los elementos colágenos. El aspecto microscópico es el de un fibroma intersticial, difuso, con núcleo de hialinización extensos que le transmiten esa dureza característica. Hay hiperplasia fibrocolágena, con disposición casi escirrosa donde se ve la degeneración hialina.

Hay acantosis (aumento de profundidad) del epitelio, con queratinización masiva. En la lámina propia subyacente va a haber fibrosis extensa con densos haces de fibras colágenas maduras, es relativamente avascular, y con distribución de fibroblastos jovenes en toda el área. Hay una ausencia de células inflamatorias, capilares proliferantes e ingurgitación vascular.

Suele haber menos signos manifiestos de inflamación local. En los niños, los casos clásicos muestran encías firmes que llegan a cubrir por completo las superficies incisales y oclusales de los dientes.

Se ha observado que la mayoría que tiene fibromatosis hereditaria están médicamente sanos, pero hay algunos informes que la enfermedad se relaciona con desarrollo físico retrasado, transtornos mentales, anomalías óseas, querubismo,

hipotiroidismo. Estos son inusuales y en ocasiones coincidencia.

Los tejidos fibromatosos deben eliminarse quirúrgicamente ya sea por razones estéticas o funcionales. Esto es por una gingivectomía o técnicas de colgajo a bisel interno. La eliminación quirúrgica del tejido ha sido el tratamiento de elección. Sin embargo, la fibromatosis puede recidivar en pocos meses después del procedimiento quirúrgico y regresar a su estado original en pocos años. Pero la velocidad de recidiva depende de la higiene oral. Con una higiene oral cuidadosa, el recrecimiento puede ser muy lento y la cirugía puede no necesitar ser repetida por 15 a 20 años.

Se ha registrado en la bibliografía que después de la extracción la fibromatosis involuciona; esto indicaría que los dientes o la placa adherida, son factores desencadenantes.

C A P I T U L O 4

4. ETIOLOGIA.

Se ha determinado que la hiperplasia gingival fibrosa puede ser idiopática, aunque puede seguir un patron hereditario.

JORGENSEN y COCKER llegaron a esta conclusión; la hiperplasia gingival fibrosa puede ser heredada como un rasgo dominante o recesivo, con formas generalizadas y locales.

La hiperplasia gingival inflamatoria, resulta de la irritación prolongada de los tejidos gingivales, aunque también se puede deber a desequilibrios endócrinos y falta de vitamina C.

La hiperplasia gingival puede originarse como consecuencia de procesos inflamatorios crónicos en donde la irritación mecánica por traumatismos e infecciones de repetición excitaría la proliferación celular. Estas causas pueden ser obturaciones que exceden el cuello dentario, coronas cortas o largas que

dejan escalones propicios para la acumulación de dentritos orgánicos, malposición dentaria,cálculos macroscópicos, etc.

También se ha determinado que la hiperplasia gingival puede producirse en quienes respiran por la boca, pero se limita a los dientes anteriores. El secado y mojado alternativos de la mucosa gingival puede modificar el aspecto de la encía que no está cubierta por los labios en reposo. La mucosa sin cubrir puede volverse glaseada, rojiza y agrandada. Se desconoce estos cambios patológicos.

Entre las causas más comunes que inciden en el desarrollo de la hiperplasia gingival están las perturbaciones orgánicas producidas durante el embarazo y pubertad.

Se sabe también que la hiperplasia gingival aparece en pacientes con leucemia, especialmente de tipo monocítico. Se piensa que puede deberse a infiltración de los tejidos blandos gingivales por células sanguíneas blancas malignas. O también se cree que se deba a que en su totalidad o en parte, sea hiperplasia fibrosa reactiva provocada por los factores locales, ya que por la tendencia a la hemorragia que se relaciona con leucemia, los pacientes evitan la práctica de una buena higiene bucal lo que provocará acumulación de placa dentobacteriana y restos de alimentos, estimulando a la hiperplasia gingival.

Existen varias etiologias que pueden afectar los tejidos gingivales, pero los más importantes se describirán a continuación.

En los niños, las manifestaciones gingivales son de tipo inflamatorio y aparecen relacionadas con el proceso de erupción dentaria, mala higiene bucal, malposiciones y maloclusiones, respiración bucal, o errores de técnica, restauradora, como resptauraciones defectuosas o aparatología mal colocada o no controlada.

4.1. MEDICAMENTOS.

En resientes investigaciones, se ha determinado una cascada de eventos bioquímicos; existen tres entidades que son necesarias para la formación de hiperplasia inducida por drogas (BROWN):

1. Droga (fenitoina, ciclosporina, nifedipina, diltiazem, etc.).

2. Bacteria e inflamación bacteriana (placa dental).

3. Diente (surco epitelial).

Las drogas causan una disminución en el flujo de sodio directamente o indirectamente debido a un cambio de calcio-sodio, el cual causa una disminución en el ácido fólico celular.

La placa bacteriana causa inflamación, el cual causa incremento en la producción de tejido conectivo gingival.

La hiperplasia gingival inducida por las drogas causa una deficiencia intracelular.

Con el decrecimiento de la cantidad de activador de colagenasa, sólo una cantidad limitada de colagenasa activada es viable. Por lo que resulta un decrecimiento en la eficiencia en el proceso de catabolismo del tejido conectivo gingival el cual presenta clinicamente una hiperplasia gingival.

La hiperplasia gingival, por el uso de medicamentos anticonvulsionantes, son de observación corriente en niños epilépticos. Por tratarse de una lesión irreversible, sólo el tratamiento quirúrgico está indicado. Las recidivas no son infrecuentes; la minuciosa higiene bucal es importantísima.

Aunque algunos medicamentos nuevos parecen no tener efectos sobre tejido gingival.

4.1.1. FENITOINA.

La proliferación y la acumulación de colágeno son características predominates de la fenitoína que induce la hiperplasia gingival (NARAYANAN).

Los tejidos de la hiperplasia gingival demuestran una cantidad de fibroblastos, los cuales poseen niveles elevados de

actividad sintética de colágena y proteina, y éstas células son contribuyentes a la patogénesis de la hiperplasia gingival.

En fibroblastos normales, la producción de colágena se mantiene bajo control estricto y niveles constantes de producción, son mantenidos por la coordinación de mecanismos regulatorios de colágena.

GOULTSCHIN y SHOSHAN observaron que la fenitoína inhibe la degradación de colágena en tejidos gingivales y la población de fibroblastos difiere en producción de colagenasa activa total.

Un decrecimiento en la degradación puede llevar a un aparente incremento en la producción de colágena.

Se ha demostrado que muy poco colágeno sintetizado por los fibroblastos gingivales es degradado en 48 horas.

BENVINESTE y BITAR han reportado que la exposición de fibroblastos a la fenitoína incrementa el colágeno.

El agrandamiento provocado por la fenitoína, el cual es un anticonvulsionante usado para el tratamiento de la epilepsia, llega aparecer en pacientes que la ingieren.

La frecuencia varía de 3 a 84.5%, con mayor frecuencia en

pacientes jóvenes. Se ha visto que su aparición y la gravedad no se relacionan necesariamente con la dosis o duración del tratamiento, aunque hay casos que señalan una relación definida entre la dosis y el grado de hiperplasia gingival.

Comienza un crecimiento indoloro, globular en el margen gingival vestibular y lingual y papilas. Conforme aumenta la lesión, se forman repliegues macizos de tejido que van cubriendo parte considerable de las coronas hasta interferir con la oclusión.

Si no hay inflamación agregada, la lesión tiene forma de mora, firme, de color rosado pálido y resiliente, con superficie lobulada, no tiende a sangrar.

Se ha observado que la hiperplasia originada por fenitoína puede presentarse en bocas desprovistas de agentes irritantes, y puede estar ausente en bocas con grandes cantidades de irritantes locales.

La hiperplasia gingival por fenitoína es generalizada, pero más intensa en las regiones anteriores, superior e inferior. Sólo aparece en zonas dentadas.

El agrandamiento es crónico, y aumenta de tamaño con lentitud. Vuelve aparecer después de eliminarlo

quirúrgicamente. Desaparece después de unos meses de interrumpir la administración de la droga.

Los agentes irritantes que son la materia alba, cálculos, márgenes desbordantes, empaquetamiento de comida, pueden favorecer la acumulación de placa, el cual origina la inflamación que puede complicarse con la hiperplasia influida por la droga.

Cuando la hiperplasia está acompañada de la inflamación, se observa que las alteraciones inflamatorias secundarias se añaden a la lesión producida por la droga, los cuales van a dar un color rojo o rojo azulado, borran su aspecto lobulado, y aumenta la tendencia a la hemorragia.

Se ha pensado que el agrandamiento es una reacción hiperplásica desencadenada de la droga, con un factor complicante secundario. Se ha opinado que la inflamación es un requisito para que se desarrolle la hiperplasia; se puede prevenir mediante la eliminación de irritantes locales y una higiene bucal minuciosa.

El tratamiento que comienza en niños antes de la erupción de los dientes permanentes, origina el retardo de la erupción de los dientes y la apertura de la oclusión debido al abultamiento del tejido gingival.

Los dientes erupcionan normalmente del alvéolo, pero la naturaleza fibrosa del tejido retarda la erupción pasiva. Esto provoca una exposición parcial de las coronas anatómicas, haciendolos parecer pequeños.

Cuando el tratamiento comienza en la adolescencia, las lesiones comienzan en la papila interdental y el margen libre, su aspecto será granular y lobulado. Las papilas se agrandan tanto que se encuentran en las superficies vestibulares de los dientes, dando una apariencia de una falsa grieta. En otros casos, el agrandamiento es tal que virtualmente oculta los dientes, y por el volumen y la naturaleza fibrosa actúan como aparato ortodóntico, moviendo los dientes y desplazándolos de su alineación.

Las zonas de la boca más frecuentemente afectadas, en orden de intensidad, son:

1) superficies vestibulares anteriores superiores,
2) superficies vestibulares anteriores inferiores,
3) superficies vestibulares superiores posteriores,
4) superficies vestibulares posteriores inferiores.

El control de placa y la eliminación de factores irritantes locales es importante para la prevención o retardo del nuevo crecimiento del tejido.

Se han realizado investigaciones acerca de la acción de la fenitoina sobre el tejido gingival. La fenitoína, también conocida como 5,5 difenilhidantoína, induce efectos colaterales en diferentes tejidos, y el mas prominente es el sobrecrecimiento gingival asociado con la inflamación gingival.

Se tienen varias teorías sobre la causa del sobrecrecimiento gingival, pero la más aceptada es un efecto directo de fenitoína o sus metabolitos sobre fibroblastos gingivales.

Por la fenitoína, los efectos del sistema inmune aparecen, e induce una inmunodeficiencia secundaria de la droga, especialmente con IgA, por lo que el huesped es más susceptible a las infeccione microbianas.

Investigaciones recientes han observado que los cristales de éste medicamento se depositan en la encía marginal, en las porciones más altas alrededor de los dientes. Irritan al fibroblasto, obligándolo a producir continuamente nuevo colágeno, lo cual llega a presentar clínicamente grandes crecimientos gingivales, primordialmente de las papilas interdentarias, en forma piramidal, que pueden llegar a cubrir casi la totalidad de las piezas entarias, interfiriendo en algunos casos con la erupción. El tejido es en éstos casos duro, conserva el punteado, no hay tendencia al sangrado ni a

la supuración ni se encuentra cambio de color.

4.1.2. CICLOSPORINA.

En forma reciente se relacionó un defecto colateral de otro fármaco, la Ciclosporina con la hiperplasia gingival.

La Ciclosporina es un medicamento inmunosupresor potente compuesto, que ha sido utilizado incrementadamente en conjunción con transplantes de riñones, corazón, y otros.

Se utiliza para suprimir la función de los linfocitos T en pacientes receptores de un transplante y en aquellos con diversas enfermedades autoinmunitarias.

Aunque la Ciclosporina no se relaciona en forma química con la fenitoína, se encuentran varios paralelos clínicos entre ambos tipos de hiperplasia gingival, como por ejemplo, que no afecta a todos los pacientes (10 a 70%); los factores locales van a tener una función sinérgica y la apariencia clínica es similar. Pero la diferencia con la fenitoína, la Ciclosporina es un proceso reversible después de suspenderla (REGEZI).

La Ciclosporina que induce el sobrecrecimiento gingival puede convertirse en comun. La Ciclosporina selectivamente inhibe la función de las células T, mientras tiene un mínimo efecto sobre la inmunidad humoral.

Los pacientes bajo la terapia de la Ciclosporina tenian especialmente alargamientos gingivales, donde la inflamación tuvo resultados por la higiene oral, pobre y factores iatrogénicos.

La Ciclosporina A es un polipeptido cíclico producido por el metabolismo de dos hongos, Trichoderma polysporum y Cylindrocarpum lucidum. Es muy usado en el presente con tratamiento inmunosupresivo seguido de transplantes, particularmente de riñones.

La acción de la Ciclosporina A sobre la respuesta inmune todavía no es claro. Esta acción se basa en los linfocitos que son los principales mensajeros entre las células.

Clínicamente, la hiperplasia gingival no se diferencía grandemente de otras drogas como la difenilhidantoína y nifedipina. Tal incremento volumétrico en la gíngiva comienza en la papila interdental y hacia extenciones de la región vestibular. Esta manifestación ocurre cerca de 8 a 26% de pacientes bajo tratamiento de Ciclosporina A.

Las similitudes entre las forma clínicas e histológicas en el incremento volumétrico inducido por la difenilhidantoína y la Ciclosporina A, podría parecer un indicador de que ambas drogas tienen el mismo mecanismo patogénico sobre el periodonto, es decir, acción sobre una subpoblación de fibroblastos caracterizados por un incremento en la síntesis y producción en la proteína de colagenasa inactiva.

Muchos fibroblastos están presentes en la hiperplasia inducida por la Ciclosporina A, hay una abundancia particular de sustancia amorfa donde compara a material fibroso y una infiltración de células plasmáticas.

Los factores locales irritantes no pueden ser considerados la causa de la hiperplasia, pero esta condición desarrolla en pacientes una higiene oral que puede ser considerada adecuada y en quienes las formas histológicas demuestran que no hay signos de infiltración de elementos celulares los cuales son típicos en un proceso inflamatorio. Según LAMBERTENGUI, la hipersensibilidad individual a la Ciclosporina A puede parecer la explicación propuesta más aceptable por la presencia de números grandes de células plasmáticas.

La infiltración de células plasmáticas puede ser favorecida en sujetos hipersensibles que su sistema linfocitario T regulatorio esté deprimido por la Ciclosporina A.

Los componentes fibrosos contribuyen muy poco al incremento del volumen de la gíngiva. La observación clínica del incremento total del volumen de la gíngiva puede ser por un marcado incremento en la sustancia amorfa.

Los otros elementos celulares, observados en el tejido conectivo subepitelial indica la presencia de un ligero grado de proceso inflamatorio en la gíngiva.

Puede ser más apropiado al indicar que las manifestaciones de las cuales acompañan a la gíngiva tratada con Ciclosporina A son como "un incremento dimensional de los tejidos gingivales", y que tal incremento es traido por la cantidad anormal de sustancia amorfa del tejido conectivo y no por el volumen de las células.

Se ha encontrado que la hiperplasia por Ciclosporina A se produce por el inmunosupresor de igual nombre CS-A, el cual su misión es inhibir la reacción de rechazo llamada "rección del transplante hacia el huesped". La CS-A da lugar a hiperplasias gingivales lobuladas en forma de "coliflor". Su intensidad depende directamente del nivel de dosificación de la CS-A.

Histológicamente, aparecen en el tejido conjuntivo subepitelial, junto a células plasmáticas, muchos granulocitos polimorfonucleares, ocasionados por la placa.

4.2. HIGIENE BUCAL DEFICIENTE.

Uno de los problemas más frecuentes en nuestro pais, es la educación deficiente en cuanto a la higiene bucal que presenta la población, sobretodo en la población infantil.

Como es sabido, la acumulación de placa dentobacteriana induce a la formación de colonias de bacterias, las cuales al producir ácidos en el metabolismo, generalmente de carbohidratos, provoca la desmineralización de los dientes.

Pero la placa dentobacteriana no sólo se forma en los dientes sino que se deposita también en mucosas, las cuales desarrollan alteraciones por la falta de higiene.

Con esto aunado a la poca estimulación que recibe la encía se provocan inflamaciones.

Estas inflamaciones pueden llegar a desarrollarse a tal grado que provocan hiperplasias, siempre y cuando haya un factor que desencadene la lesión, como la administración de medicamentos, factor hereditario, alteraciones hormonales, etc.

En los niños es factible el desarrollo de hiperplasias, ya que a esa edad los niños no están conscientes de la importancia

de la higiene bucal, o más bien, no se les hizo conscientes de ésta importancia.

El índice de la hiperlasia gingival en bocas con higiene deficiente es mínimo,, ya que la hiperplasia propiamente dicha, no se va a formar sin un factor desencadenante. Siempre va acompañada y es muy dificil que se presente la hiperplasia gingival en condiciones de único factor.

Se han hecho investigaciones, y lo que se a observado, es que la deficiencia de higiene bucal es el factor secundario del desarrollo de la hiperplasia gingival.

Los factores locales, como son la placa dentaria y factores de retención de la placa, deben estar presentes para que se desarrolle hiperplasia gingival. En la hiperplasia gingival, la respuesta del huésped está dominada por hiperplasia hística, tal vez a causa de un factor local raro o por la presencia de un factor modificador sistémico.

La fuente más común de agrandamientos gingivales, es la evolución normal d euna inflamación que haya estado actuando sobre la encía durante un período largo.

Desde el momento en que actúa el factor que produce la inflamción, las células mesenquimatosas indiferenciadas que

están a cierta distancia del sitio de agresión, comienzan a emigrar a este sitio, para efectuar la reparación. esto es porque el agete agresor les llega tan disminuido que se convierte en estímulo.

Si la inflamación responde a un factor único, el proceso termina reparando el tejido y dejándolo como estaba, pero , si el agresor continúa presente, actuando durante semanas y a veces años, el prceso debe mostrar variantes que modifiquen la evolución de los resultados.

Como los efectos casuales como sarro,placa microbiana dental, restauraciones mal efectuadas, etc., no pueden ser removidos por la inflamación,actúan reforzándola e iniciándola de nuevo cada vez que quiere madurar y llegar a la reparación tisular.

Esto puede provocar dos casos, primero, la tendencia hacia la inflamación, que destruye cada vez más tejidos más profundos y el segundo, la tendencia hacia la construcción que trae nuevas células y muchas más fibras de colágeno.

Esta segunda triunfa, ya que la fibrosis gingival que se ha ido formando, impide la nueva inflamación, ya que hay más material inerte (fibras) que células, por lo que ya no hay inflamación.

Clínicamente se presenta como una encía dura, despegada de la superficie dentaria, movil, color de rosa, sin sanggrado, que puede mostrar bolsas parodontales y depósitos de sarro considerables.

4.3. TRATAMIENTOS ORTODÓNTICOS.

El tratamiento ortodóntico es un factor que pude desencadenar la hiperplasia gingival. Esto se debe a que la realización de la higiene bucal con la aparatología ortodóntica es laboriosa y un tanto dificil para el paciente.

El paciente puede dejar de realizar su higiene bucal, ya sea por su dificultad, y la acumulación de placa dentobacterina desencadenará la hiperplasia gingival.

Se ha observado que cerca de un 50% de los pacientes que usan aparatos ortodónticos, se les desarrolla la hiperplasia gingival.

La falta o deficiencia de higiene bucal aunado a la aparratología ortodóntica desencadenarán la hiperlasia.

Los aparatos ortodónticos, en sí, no provocan la hiperplasia gingival, sino que necesita de otro factor, como la falta de higiene para esencadernarla.

4.4. PUBERTAD.

A menudo, en la pubertad y en el embarazo, se llegan a producir hiperplasias. Aparte del período en que se desarrollan, su conducta clínica es la misma y se caracteriza por un máximo de actividad de crecimiento que va declinando a medida que le desequilibrio hormonal ceda. La hiperplasia sobreviene durante las fases de la vida vinculadas con una alteración o ajuste de las hormonas sexuales, como ocurre en la adolescencia.

Las reacciones durante la pubertad y el embarazo, son todas histológica y etiológicamente similares, y el tratamiento es el mismo.

La falta de estabilidad hormonal en la pubertad puede determinar una hierplasia en la encía. Se ha observado un agrandamiento de la encía durante la pubertad, lo cual sucede tanto a hombres como mujeres, y en las áreas de irritación local y, modificada por los cambios hormonales que acompañan a la pubertad. Parece ser que el 10% es afectado por este tipo de hiperplasia (BERNIER).

Sus características clínicas son las siguientes: el tamaño del agrandamiento es mucho mayor del que se llega a observar habitualmente en presencia de factores locales. Este agrandamieto es marginal e interdental, y se va a caracterizar por tener papilas interproximales voluminosas y prominentes. Los signos gingivales se caracterizan por agrandamiento y "enrollamiento" de la encía marginal. El color varía de eritematoso al pardo rojizo,hasta el rojo azulado, con pérdida simultánea en el tono tisular. La hemorragia gingival es comun. La mucosa es esponjosa, reluciente y en ocasiones muy extremas pueden cubrir las coronas dentales. Se producen pseudobolsas.

La lesión comienza habitualmente en las papilas interdentales y se extienden hasta la encía marginal. Puede afectar unos cuantos dientes o puede ser generalizada. Pero se ha observado que la región anterior de la boca es la localización habitual y la primera en verse afectada.

Por lo general, sólo se agranda la encía vestibular, y las superficies linguales etán relativamente sanas. Esto ocurre cuando la acción mecánica de la lengua y las excursiones de los alimentos impiden la acumulación de irritantes locales abundantes en la superficie lingual.

El agrandamiento gingival presenta todas las características de la enfermedad gingival inflamatoria crónica.

"Es el grado de agrandamiento y la tendencia a la repetición masiva en presencia de una irritación local relativamente pequeña lo que establece la diferencia entre el agrandamiento gingival de la pubetad y el agrandamiento gingival inflamatorio crónico" (CARRANZA).

Después de la pubertad, el agrandamiento sufre una reducción espontánea, pero no desaparece hasta que se eliminen todos los irritantes locales.

Se realizó un estudio con 127 adolescentes de 11 a 17 años, y reveló una elevada prevalencia inicial que tendía a declinar con la edad. Al correlacionar el número promedio de sitios gingivales inflamados por niño con el periodo del máximo número de sitios inflamados observados, y se superpone el índice de higiene bucal en el tiempo, se observa que el punto máximo de inflamación gingival ocurre en la pubertad y que no hay relación con la higiene oral.

La lesión es de naturaleza predominantemente inflamatoria, es difícil discernir la influencia sistémica predisponente mediante las alteraciones histológicas. El cuadro microscópico es el de inflamación crónica con edema abundante y alteraciones degenerativas concomitantes.

Microscópicamente se observa el revestimiento epitelial de

la encía delgado, tambien se observa zonas de ulceración por el lado de la pseudobolsa, infiltración del tejido conectivo subepitelial por numerosos neutrófilos, plamocitos y linfocitos, edema y presencia de gran cantidad de capilares en el tejido subepitelial.

El tratamiento consiste en la escarificación ultrasónica y en extremar los cuidados de la higiene bucal.

Se ha observado con menor frecuencia, un agrandamiento durante la menstrución. El período de desequilibrio hormonal es corto por lo que la reacción suele ser moderada, aunque se puede multiplicar en los siguientes meses. Puede ser posible que se produzca una reacción local o difusa y se verá muy acentuada una irritación local. Por ser primordialmente una exageración vascular, es común la hemorragia y la ulceración. Desaparece el punteado de la encía y puede ser muy doloroso. Hay ocasiones en que aumenta la salivación y la infección secundaria suele ser marcada, el cual puede asumir proporciones como pàra oscurecer el mecanismo condicionante.

4.5. FAMILIAR O HEREDITARIO.

Esta condición es una enfermedad hiperplásica con factores etiológicos ignorados, dando como resultado un agrandamiento gingival. También es conocida como hiperplasia gingival idiopática.

Sus características clínicas son las siguientes:

1. Hay un agrandamiento de la encía adherida, la encía marginal y la papila interdentaria. Este aumento en el tamaño gingival, causa un incremento en la profundidad del surco. Esta afección es conocida como bolsa o pseudobolsa y es producida por el agrandamiento coronario de la encía.

2. El aumento de tamaño por lo general, afecta tanto la superficie vestibular como la lingual en ambas arcadas, pero puede estar limitado a un sólo arco.

3. Los tejidos agrandados aparecen de color rosa, firmes,casi con consistencia de cuero, presentanto un superficie característica a manera de empedrado; resilentes bulvosos, fibróticos y no presentan tendencia a la hemorragia.

4. El tejido hiperplásico agrandado, puede progresar hasta un punto en que cubra los dientes y puede interferir con la oclusión.

5. Los irritantes locales a veces producen un estado inflamatorio que complica la reacción y cambia el cuadro clínico:

a. Aumenta el tamaño de los ya agrandados tejidos hiperplásicos.
b. Los tejidos aparecen de color rojo o rojo-azulado.
c. Hay un estímulo en la tendencia a la hemorragia.

Histológicamente, el agrandamiento gingival hereditario, es una reacción hiperplásica de los tejidos conectivo y epitelial. Hay un aumento en la cantidad de fibras colágenas y un adelgazamiento en el epitelio superficial.

La etiología de esta lesión es desconocida, aunque se han visto algunas teorías para explicar la reacción.

Una de ellas es un factor constitutivo hereditario que juega un rol etiológico importante. Esto se basa en el hecho de múltiples presentaciones en la misma familia.

Los factores irritantes locales llegan a complicar a los factores etilógicos, los cuales acentúan la hiperplasia preexistente con una respuesta inflamatoria.

No se ha visto ninguna evidencia de complicación nutricional involucrada con esta lesión.

Después de la remosión quirúrgica, el pronóstico a corto tiempo es favorable,pero a largo tiempo el agrandamiento recurrirá más facilmente. Esta recurrencia puede llevarse al mínimo si se eliminan por completo los factores irritantes.

Su tratamiento es la remosión quirúrgica (gingivectomía) del tejido agrandado y el control de placa y el raspaje. La recurrencia puede mantenerse bajo control por el raspaje y curetaje periódicos, y un rígido control de placa. Estos métodos sólo previenen el agrandamiento causado por el proceso inflamatorio; pero no por el producido por el estado hiperplásico.

4.6. LEUCEMIA.

En pacientes con leucemias agudas, especialmente las leucemias monocítica y mielógena aguda, se hayan agrandamientos gingivales con tendencia aumentada al sangrado.

La leucemia no provoca la hiperplasia, pero la resistencia a la infección disminuida debido a la falta de leucocitos funcionantes tiende a agravar la hiperplasia ya presente.

Se ha mencionado que la grandes células inmaduras de la leucemia monocítica aguda pueden actuar como émbolos en las delgadas ansas de la encía y crear estasis.

En sus características clínicas, los tejidos gingivales blandos y tumefactos tienen un color rojo-azulado y de superficie brillante. Su consistencia es moderadamente firme, pero hay tendencia a la friabilidad y a la hemorragia espontánea o a la irritabilidad leve. Estos cambios de color tienden a extenderse, por lo general, hasta la encía adherida. Las papilas interdentales bulbosas llegan a presentar necrosis superficial, con una pseudomembrana la cual se asemejará a la Gingivitis ulceronecrozante aguda (GUNA).

Hay casos graves en que la encía llega a cubrir prácticamente las coronas de los dientes. Pero se ha observado que el aumento marcado a la tendencia al sangrado es una queja importante, ya que influye en la alimentación del paciente.

El agrandamiento gingival leucémico presenta una respuesta exagerada a la irritación local, la cual se manifiesta por un infiltrado denso de leucocitos inmaduros y, proliferantes o una lesión neoplásica.

El cuadro clínico que presenta es más grave que el de la inflamación crónica simple. El algunos pacientes leucémicos, el agrandamiento gingival es el resultado de la inflamación crónica sin intervención de las células leucémicas, y tienen las mismas características que los pacientes no leucémicos.

Pero el agrandamiento leucémico verdadero ocurre en la leucemia aguda o subaguda, cuando hay irritantes locales, y ocasionalemente en leucemia crónica.

El agrandamiento leucémico es difuso o marginal; localizado o generalizado. Se ve como un agrandamiento difuso de la mucosa gingival, una sobreextensión exagerada de la encía marginal o una masa circunscrita de aspecto tumoral.

Histológicamente, hay un infiltrado difuso denso de

leucocitos predominantemente inmaduros, tanto en la encía libre como en la adherida. Los tejidos conectivos colágenos han sido reemplazados casi totalmente por células leucémicas cuya naturaleza específica varía según la clase de leucemia. DE tal forma se observan leucocitos maduros corespondientes a la inflamación crónica. Los capilares se hallan ingurgitados; el tejido conectivo se halla edematizado y degenerado. El epitelio presenta cierto grado de infiltración leucocitaria, con edema. Es frecuente ver zonas aisladas de inflamación ulceronecrotizante, con una trama seudomembranosa de fibrina, células epiteliales necrosadas, leucocitos polimorfonucleares y bacterias.

Su diagnóstico se basa en una historia de leucemia y estudios sanguíneos, además del aspecto clínico del agrandamiento.

C A P I T U L O 5

5. FRECUENCIA EN NIÑOS Y ADULTOS.

La frecuencia de la hiperplasia gingival va a depender de la etiología. En los niños, la frecuencia de la hiperplasia gingival suele ser alta por diversos factores, entre ellos se encuentra la hiperplasia gingival por medicamentos como, por ejemplo, la fenitoína que se administra para el tratamiento de la epilepsia; y también por algún tratamiento con ciclosporina.

En los adultos también se presenta la hiperplasia gingival por medio de medicamentos, como la fenitoína en caso de epilepsia y la nifedipina, que es un medicamento que se utiliza en pacientes con problemas cardiovasculares.

Otro tipo de hiperplasia gingival en los niños se debe a factores congénitos o hereditarios, por ejemplo, la leucemia la cual presenta este tipo de manifestación gingival por la resistencia disminuida por la falta de leucocitos funcionantes.

También existe un factor hereditario o familiar, en donde se han visto casos de familias que lo presentan.

Durante la pubertad, llega a desarrollarse, no en todos los niños, pero sí se han visto casos que la hiperplasia gingival puede ser desarrollada por un desorden hormonal.

Tanto niños como adultos, se presenta la hiperplasia gingival durante los tratamientos de Ortodoncia, esto relacionado con la falta de higiene bucal. Se podría mencionar que la frecuencia de hiperplasia gingival en niños es mayor en este caso porque la mayoría que se realiza un tratamiento de Ortodoncia son niños, aunque también hay casos en que los adultos se realicen este tipo de tratamientos.

Se ha investigado que el cerebro del lactante tiene menos capacidad que el adulto para frenar la actividad paroxística puesta en marcha por los facotres endógenos y exógenos, que llegan a producir convulsiones y, por ello, la mayoría de las enfermedades convulsivas comienzan durante la infancia y la juventud.

Aproximadamente un 0.5% de la población en general sufre crisis epilépticas, y el tratamiento de la fenitoína causa hipereplasia gingival en un 60% de los pacientes que la usan. Entre estas crisis epilépticas están las convulsiones de los

preescolares, la crisis de hipoxia por retención de la respiración, las convulciones febriles y los ataques de hipoglucemia e hipoclacmia, estos últimos son raros.

Con el tratamiento de la fenitoína, la mayoría de los pacientes epilpéticos mejoran o se libran definitivamente de sus ataques, por lo que después de los 20-30 años, la epilepsia es menos frecuente

Se ha comprobado que aproximadamenteel 40- 60% de los pacientes que están recibiendo tartamiento con fenitoína desarrollan hioperplasia gingival.

C A P I T U L O 6

6. TRATAMIENTO.

El tratamiento del agrandamiento gingival se basa en los conocimientos de la etiología de sus datos patológicos. El agrandamiento producido por la inflamación se trata con eficacia por procedimientos locales. Pero cuando se trata de estados sistémicos o desconocidos, el tratamiento local sólo reducirá el agrandamiento en la proporción que la inflamación contribuya. Por la misma razón de que las hiperplasias gingivales son de etiologías diferentes, su tratamiento se desarrollará por separado.

Tratamiento del agrandamiento gingival inflamatorio crónico.

Este tipo de agrandamientos que son blandos y presentan un cambio de color y que su causa principal son el edema y el infiltrado celular, se tratarán con raspaje y curetaje, siempre

y cuando el tamaño del agrandamiento no impida la eliminación completa de los depósitos de las superficies dentales afectadas.

Tratamiento de la hiperplasia gingival asociada al tratamietno con fenitoína (dilantin).

Este tipo de hiperplasia gingival no se presenta en todos los pacientes que reciben fenitoína, pero cuando se llega a presentar, puede ser de tres clases:

Tipo I. Hiperplasia no inflamatoria causada por fenitoína. La supersión de la droga es el único método para eliminarla. Por lo general, no es factible, pero si se hace, el agrandamiento desaparece en uno o dos meses.

Tipo II. Agrandamiento inflamatorio crónico totalmente desvinculado de la fenitoína. Este agrandamiento tiene todas sus causas en irritantes locales, y se asemeja al agrandamiento inflamatorio en pacientes que no reciben fenitoína, se trata mediante la gingivectomía y el control cuidadoso de la placa, sin que haya recidiva.

Tipo III. Agrandamiento combinado, hiperplasia causada por la fenitoína más inflamación causada por la irritación local. Este es el tipo de agrandamietno más común en pacientes tratados con fenitoína. Se tratará con gingivectomía y eliminación de todas las fuentes irritantes locales, además del control cuidadoso de la placa. La encía agrandada se elimina con bisturíes periodontales o electrocirugía.

El tratamiento inicial del agrandamiento combinado no ofrece dificultades; el único problema es la recidiva. Se reducirá al mínimo la recidiva mediante el raspaje periódico y el control de placa. A veces un protector oclusal de caucho natural duro usado durante la noche, ayuda a controlar la recidiva.

Se ha observado que el tratamietno local es eficaz, mantiene al paciente cómodo y sin desfiguraciones por algunos años, pero no lo deja completamente libre del agrandamiento, es decir, que impide la repetición de la parte del agrandamiento producida por la inflamación, pero no previene la recidiva del componente hiperplásico del agrandamiento causado por la fenitoína.

Ha sido demostrado clínicamente que los cristales de dilantina son solubles en medios alcalinos, por lo que se recomienda como tratamiento y control de esta hiperplasia

gingival es, primero eliminar quirúrgicamente el tejido sobrante, para evitar que sea traumatizado por la masticación y para permitir un alineamiento de los dientes y posteriormente, el uso del estimulador interdental en forma vigorosa a la vez que el paciente realice colutorios una o dos veces al día con solución alcalina, que junto con el masaje gingival vigoroso logra que la circulación aumentada retire los cristales de dilantina del área en que se han depositado.

El cuadro podrá remitir, cuando se eliminen los factores etiológicos, sólo en lo que respecta a la inflamación, quedando la fibrosis gingival, que se tratará por medio de procedimientos específicos para devolver la arquitectura normal al tejido. Si no se realizo esto, habrá la posibilidad de que se vuelva instalar la inflamación nuevamente (RODRÍGUEZ).

Tratamiento del agrandamiento gingival leucémico.

Este tipo de agrandamiento se produce en la leucemia aguda y subaguda y no es común en el estado leucémico crónico. Es frecuente que la atención médica de los pacientes leucémicos esté complicada por el agrandamiento gingival con GUNA dolorosa sobreagregada que llega a entorpecer la alimentación y crea

reacciones orgánicas tóxicas.

Se controlan los tiempos de coagulación y sangría y la cantidad de plaquetas antes de comenzar el tratamiento periodontal. Una vez que los síntomas agudos remiten, se atenderá al agrandamiento gingival. El objetivo es eliminar los factores locales para poder controlar el componente inflamatorio.

El agrandamietno es tratado por raspaje y curetaje realizado por etapas, y bajo anestesia tópica. Su tratamiento inical consiste en la eliminación suave de todas las acumulaciones mediante una torunda de algodón, raspaje superficial y control de placa. La higiene bucal es de gran importancia.

En las sesiones siguientes se realizan raspajes progresivamente más profundos. Los tratamientos se limitan a pequeñas zonas para facilitar el control de la hemorragia. Se administrarán antibióticos por vía general la noche anterior y 48 horas después de cada tratamiento para disminuir el riesgo de infección.

Tratamiento del agrandamiento gingival en la pubertad.

Este agrandamiento se trata por raspaje y curetaje, y la eliminación de todas las fuentes de irritación y el control de placa. El problema que tienen estos pacientes es la recidiva a causa de mala higiene (CARRANZA).

En todas las formas de hiperplasia gingival se necesita buena higiene bucal para que los efectos de la inflamación y de los factores sistémicos disminuyan sobre la proliferación fibrosa. Puede requerirse gingivoplastía o gingivectomía, pero se debe de realizar en combinación con la profilaxis e higiene bucal (REGEZI).

6.1. LASER CO2.

El uso del laser CO2 en la excisión de hiperplasia gingival es nuevo en la Odontología. Este rayo puede ser usado en dos formas:

I. El laser puede ser usado como un "cuchillo de luz" para hacer incisiones hemostáticas,

II. Por evaporización de tejido.

Cuando la evaporización es realizada, el laser puede ser pulsado, así evitando la necesidad de anestesia. Los avances así comparados con las técnicas convencionales mienten en sus efectos esterilizantes y hemostáticos mientras el edema y el dolor post-operatorio es insignificante.

El cambio hiperplásico en la gíngiva de los pacientes epilépticos tratados con dilantina es un fenómeno bien establecido. En cambio, otras características hiperplásicas dadas por otros medicamentos, especialmente la nifedipina que se administra a pacientes con problemas cardiacos no son tan bien conocidas.

La condición general de los pacientes cardiacos es afectado po el dolor, edema y la incomodidad post-operatoria. Así, en estos casos, el uso del laser CO2 en la excisión de la hiperplasia gingival es de gran importancia; Estos pacientes están bajo terpia de anticoagulante.

Este estudio ha demostrado los avances en el uso del laser CO2. EL laser CO2 ha sido usado satisfactoriamente en la excisión de la hiperplasia gingival de varias etiologías.

Se ha demostrado que este tipo de tratamiento es exitoso en la hiperplasia gingival, pero se le ha utilizado sólamente en casos de pacientes con problemas sistémicos e importantes factores post-operatorios.

6.2. GINGIVECTOMÍA.

La mayor parte de loa agrandamientos gingivales inflamatorios constan de un componente fibroso significativo que no se retraerá después del raspaje y curetaje, o llegan a ser de tal volumen que ocultan los depósitos de las superficies dentales e impiden el acceso a ellos, por lo tanto la gingivectomía es el tratamiento de elección. La localización y el bisel de la incisión son importantes. Se sigue el procedimiento a continuación:

Una vez anestesiada la zona, se sondea la unión de la encía agrandada con la mucosa adyacente y se le delimita con marcas puntiformes. La incisión se hace por apical a las marcas y suficientemente cerca del hueso para asegurar la eliminación completa del tejido agrandado y la exposición completa de los depósitos radiculares. No se debe dejar tejido fibroso alguno sobre hueso, pues tal tejido impide la obtención de un contorno gingival normal.

La mucosa adyacente al agrandamiento se afinará mediante el bisel de la incisión. Se raspan y alisan los dientes y se deja colocado un apósito periodontal una semana (CARRANZA).

La eliminación quirúrgica del sobrecrecimiento del tejido en la hiperplasia dilantínica es considerado el tratamiento más eficaz. Pero, este procedimiento suele ser seguido por una recidiva gradual del tejido fibroso.

Se realizó un estudio preliminar de una nueva terpéutica para la hiperplasia gingival dilantínica, la cual ha sido informado por DAVIS, BAER y PALMER. Inmediatamente después de la cirugía del tejido hiperplasico, fue tomada una impresión y construida una férula de presión positiva. En una semana fueron activados los apósitos de cemento quirúrgico y colocado el aparato de presión posotiva. Siete de los nueve pacientes del grupo experimental no tuvieron recidiva e hiperplasia gingival, uno tivo una ligera recidiva y otro una recidiva moderada.

Son igual de eficaces el aparato de tipo protector bucal, de goma natural y el esqueleto colado de cromo-cobalto recubierto por dentro con plástico blando. El aparato suele ser usado sólo de noche, pero si se requiere pude ser usado noche y día.

BABCOCK, SHERIDAN y REEVE, también informaron éxito en el control del sobrecrecimiento gingival con aparatos de presión positiva.

STEINBERG sugirió que una serie de aparatos de presión

pueden ayudar a reducir el tamaño del sobrecrecimiento gingival sin cirugía. Se informó de un caso en el que las condiciones sistémicas contraindicaban una cirugía del tejido gingival. Se mejoró la higiene bucal y se confeccionaron aparatos de presión sobre modelos en yeso piedra de los arcos superior e inferior. Después de desgastar 2 mm del yeso en las zonas de sobrecrecimiento gingival, el paciente usó el aparato 12 horas por día durante 4 semanas; posteriormente se hizo un aparato nuevo. STEINBERG observó una marcada disminución en el tamaño de las lesiones después de 8 semanas de terapia. Concluyó que una serie de aparatos podrían reducir considerablemente el temaño de la hiperplasia gingival a límites clínicamente tolerables. Este tipo de tratamiento no puede ser tan valioso para el paciente corriente, pero si serlo para el paciente en el que la cirugía puede estar contraindicada.

Se insiste en una excelente higiene bucal en los niños a quienes es recomendada la terapéutica dilantínica (MC DONALD).

En los casos generalizados avanzados, en donde la erupción activa a través del tejido gingival fibroso engrosado etá retardada, se debe de decidir cuál es el momento adecuado para operar. Si la cirugía es pospuesta demasiado tiempo, se puede producir una mordida abierta anterior. También, como la mayor proliferación de tejido gingival fibroso se produce en zonas en las cuales los dientes erupcionan activamente, cuanto más tarde

se haga la cirugía, menos probables serán las recidivas. Se seguirán las siguientes pautas:

1. Esperar entre 1 y 2 años después de que el diente atraviesa la encía.

2. Tomar una radiografía del sector afectado. Si los dientes han erupcionado completamente a través del hueso alveolar y están cubiertos sólo de tejido blando, se procederá a eliminar de inmediato el tejido fibroso.

También da buenos resultados si se operan los dientes incisivos cuando la radiografía revela que las coronas están cubiertas sólo de tejido blando, es decir, alrededor de los 7 u 8 años. Así se obtendrá resultados estéticos a edad temprana y la mordida abierta anterior que está frecuente después de la cirugía, tenderá a corregirse.

Esperar hasta que los segundos molares estén en la línea de oclusión correcta, esta es alcanzada cuando el paciente cuenta con 14 años. Con esta técnica se han obtenido un mínimo de problemas con el crecimiento excesivo y rápido del tejido (BAER).

6.3. HIGIENE BUCAL.

La terapéutica consiste en una instrucción intensa y didáctica del masaje gingival hasta un punto en que casi llegue a la atrofia por compresión.

Muchos individuos sometidos a la dilantina sódica no pueden ser capaces de manipular el cepillo en la forma que se les enseñe, por lo que será necesario instruir a un pariente para que realice el masaje por él.

El masaje consiste en la aplicación de un cepillo de cerdas duras con un ángulo de 45 grados contra la encía y con fuerza. La aplicación de la cabeza del cepillo contra los tejidos causará un blanqueamiento por isquemia. Se repetirá el moviento varias veces en cada zona. Este procedimiento necesita mucho tiempo y no puede ser acelerado, y debe ser realizado dos veces al día.

Con un masaje para atrofia por presión resulta posible la represión de la hiperplasia gingival. Hay casos en que la hipeprlasia gingival es tan severa que las encías están dolorosas en la masticación y el paciente es incapaz de aplicar

la técnica de masaje. Se realiza la gingivectomía. Pero no se debe permitir al paciente que deje pasar el timepo depués de la curación sin proceder al masaje gingival, pues el resultado será una rápida recidiva del tejido hiperplásico (GOLDMAN).

La hipeprlasia gingival que aparece en el tratamiento de la fenitoína, puede mantenerse al mínimo con una higiene bucal excelente. En el momento de la cirugía e inmediatamente después, se puede substituir la difenilhidantoína para evitar la recidia del agrandamiento gingival durante la cicatrización. Pero hay casos en que el paciente necesita el tratamiento con difenilhidantoína y no pueden seguir las instrucciones de la fisioterapia casera.

Cuando la hiperplasia ya está presente, se toman las siguientes medidas:

1. Institución de prácticas rígidas de higiene bucal.
2. Aplicación de aparatos de presión.
3. Gingivectomía y gingivoplastía cuando el agrandamiento es extenso.

C O N C L U S I O N E S

* La hiperplasia gingival necesita de un factor estimulante para poder desarrollarse.

* La hiperplasia gingival es causada por un aumento en el número de sus elementos celulares locales y fibras intercelulares. En cambio, la gingivitis hiperplásica es el resultado de la inflamación.

* Clínicamente, la hiperplasia gingival está agrandada y aparece pálida y dura debido al aumento del tejido conectivo fibroso, y en la gingivitis hiperplásica la encía está inflamada y la consistencia será edematosa debido a la presencia de elementos inflamatorios y de vasos sanguineos.

* El agrandamiento es una característica de la hiperplasia gingival, pero no tiene el mismo significado, es decir, la hiperplasia es el aumento del número de sus células, y el agrandamiento es la proliferación de células plasmáticas, linfocitos y leucocitos polimorfonucleares.

* La hiperplasia gingival no inflamatoria puede complicarse con la inflamación dando lugar a un agrandamiento combinado.

* La hiperplasia gingival se caracteriza por una forma lobulada y no hay sangrado; y en la inflamatoria se pierde la forma lobulada y hay sangrado.

* La hiperplasia gingival no afecta mucosa vestibular, y la fibromatosis llega a aparecer desde la unión mucogingival hasta los surcos gingivolabiales y gingivogenianos.

* La fenitoína inhibe la degradación de colágena, y la población de fibroblastos aumenta.

* La recidiva que sigue al tratamiento es el problema más común en los casos de hiperplasia gingival.

* Los factores causales de la hiperplasia gingival no inflamatoria son la irritación local residual, estados sistémicos o hereditarios y medicamentos.

* La velocidad de la recidiva dependerá de la higiene bucal.

B I B L I O G R A F I A

BAER, PAUL N.; SHELDON D. BENJAMIN
ENFERMEDAD PERIODONTAL EN NIÑOS Y ADOLESCENTES
CAPÍTULO 5
PAGS. 85-92
EDITORIAL MUNDI
1975

BARK, SHLOMO; KAPLAN, ISAAC
THE CO2 LASER IN THE EXCISION OF GINGIVAL HYPERPLASIA CAUSED BY NIFEDIPINE
JOURNAL CLINICAL PERIODONTOLOGY
VOLUMEN 15
PAGS. 633-635
1988

BERNIER, JOSEPH L.
TRATAMIENTO DE LAS ENFERMEDADES ORALES
CAPÍTULOS 15, 21
PAGS. 426-431, 747, 749
EDITORIAL BIBLIOGRÁFICA OMEBA
1962

BHASKAR, S. N.
PATOLOGÍA BUCAL
CAPÍTULO 8
PAGS. 135-141
EDITORIAL EL ATENEO
1975

BRAHAM, RAYMOND L.; MORRIS, MERLE E.
ODONTOLOGÍA PEDIÁTRICA
CAPÍTULO 20
PAGS. 426-430
EDITORIAL MEDICA PANAMERICANA
1984

BRAWER, JOHN CHARLES; LINDAHL, ROY L.;DEMERITT, WILLIAM W.;
MASSLER, MAURY; HIGLEY L.B.; SCHOUR, ISAAC
ODONTOLOGÍA PARA NIÑOS
CAPÍTULO 7
PAGS. 215,216
EDITORIAL MUNDI
1959

BROWN, RONALD S.; BEAVER, WILLIAM T.; BOTTOMLEY, WILLIAM K.
ON THE MECHANISM OF DRUG INDUCED GINGIVAL HYPERPLASIA
JOURNAL ORAL PATHOLOGY MEDICINE
VOLUMEN 20
PAGS. 201-209
1991

CARAMÉS DE APRILE, ESTHER
ANATOMÍA Y FISIOLOGÍA PATOLÓGICAS DEL ÓRGANO BUCAL
CAPÍTULO 20
PAGS. 321-329
EDITORIAL MUNDI
1970

CARRANZA, FERMIN A. JR.; PERR, DOROTHY A.
MANUAL DE PERIODONTOLOGÍA CLÍNICA
CAPÍTULO 2
PAGS. 32-37
EDITORIAL INTERAMERICANA MC GRAW-HILL
1988

CARRANZA, FERMIN A.
PERIODONTOLOGÍA CLÍNICA DE GLICKMAN
CAPÍTULOS 10 Y 54
PAGS. 103-121 Y 934-939
EDITORIAL NUEVA EDITORIAL INTERAMERICANA
1983

GOLDMAN, HENRY M.; SCHLUGER, SAUL; FOX, LEWIS; COHEN, WALTER D.
TERAPÉUTICA PERIODONTAL
CAPÍTULO 23
PAGS. 196,671,672
EDITORIAL BIBLIOGRÁFICA OMEBA
1962

GORLIN, ROBERT J.; GOLDMAN, HENRY M.
PATOLOGÍA ORAL (THOMA)
CAPÍTULO 20
PAGS. 947-950
EDITORIAL SALVAT EDITORES, S.A.
1983

GRANT, DANIEL A.; STERN, IRVING B.; EVERETT, FRANK G.
PERIODONCIA
CAPÍTULO 21
PAGS. 433-443
EDITORIAL MUNDI
1983

GRANT, DANIEL A.; STERN, IRVING B.; EVERETT, FRANK G.
PERIODONCIA DE ORBAN. TEORÍA Y PRÁCTICA
CAPITULO 16
PAGS.238-243
EDITORIAL INTERAMERICANA
1975

KLAUS,H.; RATEITSCHAK, EDITH M.; WOLF, HERBERT F.
ATLAS DE PERIODONCIA
CAPÍTULO 7
EDITORIAL SALVAT EDITORES,S.A.
1987

LEYT, SAMUEL
EL NIÑO EN LA ODONTOLOGÍA.
CAPÍTULO 5
PAGS. 93
EDITORIAL MUNDI
1986

LEYT, SAMUEL
ODONTOLOGÍA PEDIÁTRICA
CAPÍTULO 5
PAGS. 63-66
EDITORIAL MUNDI
1980

LINDHE, JAN
PERIODONTOLOGÍA CLÍNICA
CAPÍTULO 10
PAGS. 267-269
EDITORIAL MEDICA PANAMERICANA
1992

MAGNUSSON, BENGT O.; KOCH, GORAN; POULSEN, SVEN
ODONTOPEDRIATRÍA. ENFOQUE SISTÉMICO
CAPÍTULO 14
PAGS. 320,321
EDITORIAL SLAVAT EDITORES
1985

MARIANI, GIUSTINIANO; CALASTRINI, CARLA; FRANCESCO, CARINCI; MARZOLA, RICCARDO; CALURA, GIORGIO
ULTRASTRUCTURAL FEATURES OF CYCLOSPORINE A-INDUCED GINGIVAL HYPERPLASIA
JOURNAL PERIODONTOLOGY
VOLUMEN 64
PAGS. 1092-1097
1993

MACPHEE, TORQUIL; COWLEY, GEOFFREY
FUNDAMENTOS DE PARODONCIA
CAPÍTULO 8 Y 13
PAGS. 157-159,251,252
EDITORIAL LIMUSA NORIEGA EDITORES
1989

MC DONALD, RALP E.; AVERY, DAVID R.
ODONTOLOGÍA PARA EL NIÑO Y EL ADOLESCENTE
CAPÍTULO 14
PAGS. 344-347
EDITORIAL MUNDI
1987

MODÉER.THOMAS; BRUNIUS, GUSTAF;MENDEZ, CARLOS; JUNTTI-BERGGREN, LISA; BERGGREN, PER-OLOF
INFLUENCE OR PHENYTOIN ON CYTOPLASMIC FREE CA2+ LEVEL IN HUMAN GINGIVAL FIBROBLASTS
SCANDINAVIAN JOURNAL DENTAL RES.
VOLUMEN 99
PAGS. 310-315
1991

MORISAKI, I.; MIHARA, J.; KATO, K.; ET. AL.
PHENYTOIN-INDUCED GINGIVAL OVERGROWTH IN RATS INFECTED WITH STRETOCOCCUS SOBRINUS 6715
ARCHS ORAL BIOLOGIC
VOLUMEN 35
PAGS. 753-758
1990

NARAYANAN, A. S.; MEYERS, D. F.; PAGE, R. C.
REGULATION OF COLLAGEN PRODUCTION IN FIBROBLASTS CULTURED FROM NORMAL AND PHENYTOIN-INDUCED HYPERPLASTIS HUMAN GINGIVA
JOURNAL OF PERIODONTAL RESERCH
VOLUMEN 23
PAGS. 118-121
1988

NISHIKAWA, SEIJI; TADA, HIROKO; HAMASAKI, AKIHIRO; ET. AL.
NIFEDIPINE-INDUCED GINGIVAL HYPERPLASIA: A CLINICAL AND IN VITRO STUDY
JOURNAL PERIODONTOLOGY
VOLUMEN 62
PAGS. 30-35
1991

ORBAN, BARLINT; WENTZ, FRANK M.; EVERETT, FRANK G.; GRANT, DANIEL PERIODONCIA PARODONTOLOGÍA
CAPÍTULO 5
PAGS.353-362
EDITORIAL INTERAMERICANA
1960

PAWLAK, ELIZABETH A.; HOAG, PHILIP M.
CONCEPTOS ESENCIALES DE PERIODONCIA
CAPÍTULO 5
PAGS. 49-53
EDITORIAL MUNDI
1978

PUCCI, FRANCISCO M.
EL PARADENCIO. SU PATOLOGÍA Y TRATAMIENTO
CAPÍTULO 8
PAGS. 206,207
EDITORIAL MEDICO-QUIRÚRGICA
1951

RAMFJORD, SIGURD P.; ASH MAJOR M.
PERIODONTOLOGÍA Y PERIODONCIA
CAPÍTULO 17
PAGS. 363-372
EDITORIAL MEDICA PANAMERICANA
1982

REGEZI, JOSEPH A.; SCIUBBA, JAMES J.
PATOLOGÍA BUCAL
CAPÍTULO 7
PAGS. 193-200
EDITORIAL INTERAMERICANA MC GRAW-HILL
1991

REGEZI, JOSEPH A.; SCIUBBA, JAMES J.
PATOLOGÍA BUCAL
CAPÍTULO 18
PAGS. 534 536
EDITORIAL INTERAMERICANA MC GRAW HILL
1991

RODRÍGUEZ FIGUEROA, CARLOS A.
PARODONCIA
CAPÍTULO 10
PAGS. 139-143
EDITOR FRANCISCO MENDEZ OTEO
1988

SHAFER, WILLIAM G.; MAYNARD, K. HINE; BARNET, M. LEVY; TOMICH, CHARLES E.
TRATADO DE PATOLOGÍA BUCAL
CAPÍTULO 15
PAGS. 816-820
EDITORIAL NUEVA EDITORIAL INTERAMERICANA
1989

SOORIYAMOORTHY, M.; GOWER, D.B.; ELEY, B.M.
ANDROGEN METABOLISM IN GINGIVAL HYPERPLASIA INDUCED BY NIFEDIPINE AND CYCLOSPORIN
JOURNAL PERIODONTOLOGY RES.
VOLUMEN 25
PAGS. 25-30
1990

SOORIYAMOORTHY, M.; HARVEY W.; GOWER,D.B.
THE USE OF HUMAN GINGIVAL FIBROBLASTS IN CULTURE FOR STUDYING THE EFFECTS OF PHENYTOIN ON TESTOSTERONE METABOLISM
ARCHS ORAL BIOLOGIC
VOLUMEN 33
PAGS. 353-359
1988

STONE,STEPHEN; KALIS, PAUL J.
PERIODONTOLOGIA
CAPÍTULO 4
PAGS. 65-68
EDITORIAL INTERAMERICANA
1978

HIPERPLASIA GINGIVAL INFLAMATORIA GENERALIZADA.



HIPERPLASIA GINGIVAL INFLAMATORIA ASOCIADA CON ACUMULACIÓN DE PLACA ALREDEDOR DE UNA APARATOLOGÍA ORTODÓNTICA.

HIPERPLASIA GINGIVAL ASOCIADA CON EL TRATAMIENTO DE FENITOINA. VEASE LA SUPERFICIE LOBULADA FINALMENTE EN LA ENCIA HIPERPLASIADA.

HIPERPLASIA GINGIVAL ASOCIADA AL TRATAMIENTO CON FENITOINA. VEANSE LAS LESIONES PAPILARES PROMINENTES. LA ENCIA ES FIRME Y LIBULADA. HAY INFLAMACIÓN MARGINAL EN LOS SURCOS PROFUNDIZADOS POR EL CRECIMIENTO GINGIVAL EXCESIVO.

HIPERPLASIA GENERALIZADA ASOCIADA CON EL TRATAMIENTO DE FENITOINA. LOS DIENTES SE HALLAN COMPLETAMENTE CUBIERTOS. LA ENCIA ES FIRME Y DENSA CON SUPERFICIE LOBULAR.

HIPERPLASIA GINGIVAL IDIOPÁTICA. ENCÍA FIRME CON SUPERFICIE NODULAR "GUIJARROSA". LA ENCIA HIPERPLASICA DESVÍA LOS DIENTES EN ERUPCIÓN DE SU ALINEACIÓN CORRECTA.

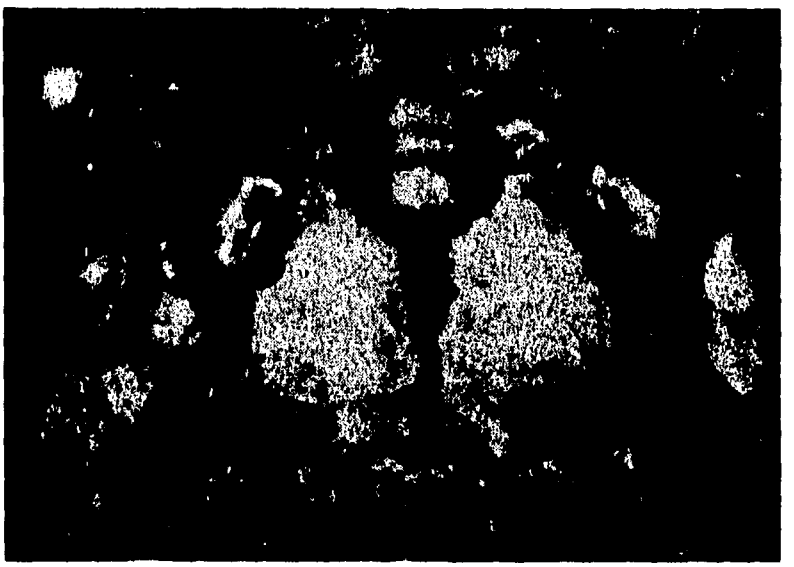

HIPERPLASIA GINGIVAL EN LA PUBERTAD. VARON DE 13 AÑOS DE EDAD.



HIPERPLASIA GINGIVAL LEUCÉMICA. ARRIBA: HIPERPLASIA GINGIVAL LEUCEMICA EN UN PACIENTE CON LEUCEMIA MIELOCITICA AGUDA. VEASE QUE LA INFLAMACIÓN ES MAS PROMINENTE EN EL MAXILAR SUPERIOR, DONDE HAY MAYOR IRRITACIÓN LOCAL. ABAJO: VISTA LINGUAL DE LA HIPERPLASIA GINGIVAL EN UN PACIENTE CON LEUCEMIA MONOCITICA SUBAGUDA; INFLAMACIÓN DE TAMAÑO ABULTADO CON CAMBIOS DE COLOR Y SUPERFICIE LISA Y BRILLANTE, VEASE LA DIFERENCIA ENTRE LA ENCIA INFLAMADA Y LA MUCOSA PALATINA ADYACENTE.