

294
2EJ



UNIVERSIDAD NACIONAL AUTONOMA
DE MEXICO

FACULTAD DE ODONTOLOGIA

CAMBIOS RETROGRESIVOS EN LA
PULPA DENTAL

T E S I S I N A
QUE PARA OBTENER EL TITULO DE
CIRUJANO DENTISTA
P R E S E N T A :
IRMA REYNA RAMIREZ



MEXICO, D. F.,

VoBo
[Signature] *[Signature]*

1995

FALLA DE ORIGEN



Universidad Nacional
Autónoma de México



UNAM – Dirección General de Bibliotecas
Tesis Digitales
Restricciones de uso

DERECHOS RESERVADOS ©
PROHIBIDA SU REPRODUCCIÓN TOTAL O PARCIAL

Todo el material contenido en esta tesis esta protegido por la Ley Federal del Derecho de Autor (LFDA) de los Estados Unidos Mexicanos (México).

El uso de imágenes, fragmentos de videos, y demás material que sea objeto de protección de los derechos de autor, será exclusivamente para fines educativos e informativos y deberá citar la fuente donde la obtuvo mencionando el autor o autores. Cualquier uso distinto como el lucro, reproducción, edición o modificación, será perseguido y sancionado por el respectivo titular de los Derechos de Autor.

1.- A mis padres

Esperanza y Gonzalo.

Les agradezco infinitamente todo
el apoyo que me han brindado, de
todo corazón mil gracias.

A mis hermanos

2.- Dr. Carlos Tinajero Morales.

Asesor de la tesina.

A todos mis buenos profesores.

Al honorable jurado.

CAMBIOS RETROGRESIVOS
DE
LA PULPA DENTAL

INDICE

	PAG.
INTRODUCCION	1
CAPITULO I GENERALIDADES DE LA PULPA DENTAL.	3
1.- Elementos celulares constitutivos de la pulpa.	3
2.- Zonas morfológicas de la pulpa	10
3.- Funciones de la pulpa	13
4.- Teorías de la transmisión del dolor	16
CAPITULO II. ETIOLOGIA DE LAS ALTERACIONES ESTRUCTURALES Y FISIOLÓGICAS DE LA PULPA DENTAL.	22
1.- Reparación	22
2.- Fibrosis	25
3.- Calcificaciones	26
4.- Edad	29
5.- Inflamación y formación de dentina	30
6.- Caries y esclerosis	32
7.- Procedimientos operatorios y químicos	35
8.- Traumatismos	43
9.- Conclusiones	46
10.- Bibliografía	48

INTRODUCCION

1

Los dientes envejecen, debido no solo al paso del tiempo si no también al efecto de la función y a la presencia de patología y tratamientos, lo que estimula la formación de dentina de irritación; por lo tanto, la edad es un suceso cronológico, pero aun mas importante, un diente "viejo" puede presentar una reacción prematura a los efectos de la caries, procedimientos restauradores extensos, y traumatismos.

Dado a que la pulpa reacciona a su entorno y se encuentra en íntimo contacto con la dentina, responderá a los irritantes modificando la anatomía de sus estructuras internas y tejidos duros circundantes.

El diente, conforme envejece el individuo, sufre una modificación en su tejido conjuntivo, el cual se hace fibrilar y atrofico, de menor capacidad reactiva inflamatoria y, por su puesto, mas lento en los procesos de reparación. Sin embargo, el odontólogo podrá encontrar muchos casos en los cuales la edad no tiene relación directa con pulpas que padecen cambios retrogresivos como son los nódulos pulpares.

En el transcurso del presente trabajo se expone un panorama general de la pulpa, como es su histología, fisiología así como las causas a las que se le atribuyen los cambios retrogresivos de la pulpa.

CAPITULO I GENERALIDADES DE LA PULPA DENTAL.

La pulpa es un órgano único que ocupa la cavidad pulpar y esta rodeada por la dentina, a la cual forma. Anatómicamente esta encerrada en un espacio que ella misma reduce con el tiempo. Histológicamente genera los dentinoblastos, y fisiológicamente pasa por atrofia prematura.⁶

1. Elementos celulares constitutivos de la pulpa.

Los elementos estructurales constitutivos de la pulpa son células (odontoblastos, fibroblastos, células mesenquimatosas indiferenciadas, células ameboides, linfoides emigrantes y células de defensa), fibras colágenas, reticulares y sustancia fundamental.

La examinación histológica de una pulpa madura desde su periferia hacia el centro, muestra una capa de odontoblastos, una zona pobre en elementos celulares llamada zona de Weil, una zona celular rica, y el centro de la pulpa.¹²

Dependiendo de la edad de la pulpa, de la actividad formación dentinaria, de su localización y las diferentes especies (dentina primaria o inicial, dentina secundaria o adventicia, dentina irritacional o terciaria),² estas zonas pueden variar en cuanto a su prominencia y elementos que la constituyen.

Células pulpaes.

Las principales células presentes en la pulpa dental son los odontoblastos, fibroblastos, células mesenquimatosas indiferenciadas, células ameboides, linfoides emigrantes y células de defensa.

Odontoblastos.

Son células mesenquimatosas altamente diferenciadas del tejido pulpar. Su función principal es la producción de dentina; estas células revisten a la predentina y se extienden dentro de los túbulos dentinarios, mediante sus procesos celulares llamadas fibras dentinarias o de Thomas

las cuales son prolongaciones citoplasmáticas de los odontoblastos.⁸

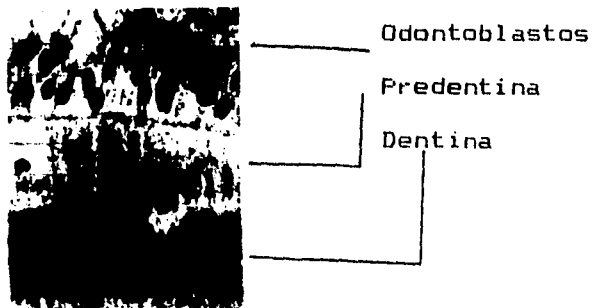
Los procesos odontoblasticos se extienden en forma radial de la pulpa hacia la dentina, los canales donde van las prolongaciones protoplasmáticas albergan el fluido pulpar, las paredes que rodean estos canales están compuestas por dentina peritubular, la porción de dentina que queda entre los canales esta compuesta por dentina intertubular.

Se ha comprobado que cada prolongación protoplasmática no actúa como un componente separado, sino que existen diminutos orificios en las paredes peritubulares por los cuales los canales se comunican entre sí.

Se comprende así como los estímulos físicos, químicos o bacterianos se desplazan en vía directa de tales irritaciones a los conductos adyacentes, aunque no se halle en contacto directo con los factores irritantes se establece la comunicación por las ramas secundarias.²

En la región coronal de la pulpa, los odontoblastos son mas columnares, elaboran dentina ordinaria con túbulos normales. En la zona media, el numero de túbulos es menor y son menos regulares. En la región apical, los odontoblastos se ven menos diferenciados y elaboran dentina menos tubular y mas amorfa.¹¹

Los odontoblastos se alinean en forma de empalizada a lo largo del limite de la predentina.



Fibroblastos.

Estas células constituyen la mayor cantidad de células en la pulpa, y están involucrados en la producción de colágeno y sustancia fundamental. Se encuentran presentes a través de toda la pulpa, son las responsables del aumento del tamaño de los denticulos.³⁻¹²

En la pulpa joven existe notable predominio de fibroblastos sobre fibras colágenas y conforme el individuo envejece los elementos celulares comienzan a disminuir, por lo que existen mas fibras y menos células.

El aumento fibroso y la reducción celular tiene implicaciones clínicas; la pulpa mas fibrosa es menos capaz de autodefenderse contra irritantes, en comparación con la pulpa con celularidad elevada.

Células defensivas y de otro tipo.

Algunas de las células pulpares son defensivas y por lo general, se encuentran cerca de los vasos sanguíneos, tal es el caso de los histiocitos y las células linfoides errantes.

En la pulpa hay células mesenquimatosas indiferenciadas, que durante traumatismos o agentes irritantes son capaces de transformarse en macrófagos, fibroblastos, odontoblastos, u osteoclastos. Estas se encuentran generalmente por fuera de las paredes vasculares.

Otras células pulpares transitorias incluyen células amebioides de diferentes tipos y linfoides errantes.

En la pulpa sin inflamación no se encuentran linfocitos, no obstante, pueden hallarse formas transitorias que pueden transformarse en linfocitos maduros.

No hay células plasmáticas ni eosinófilos en pulpas sin inflamación, pero sí después de lesiones pulpares.¹⁰⁻¹¹

Fibras.

Con excepción de las fibras elásticas, la pulpa contiene las mismas que se encuentran en el tejido conectivo de otra parte del cuerpo. Estas incluyen fibras reticulares (colágena inmadura) y fibras de colágena madura.

Las colágena tipo I y tipo III son los principales tipos de fibras que se hallan en la pulpa dental. Los odontoblastos y fibroblastos producen este tipo de fibras colágenas respectivamente.

La pulpa joven (inmadura) contiene muchas fibras reticulares finas y pocas fibras colágenas, mientras que en las pulpas viejas se encuentra menor cantidad de fibras finas y mayor cantidad de haces de colágena.¹²

Sustancia fundamental.

Esta consiste de ácido hialurónico, sulfato de condroitina, glucoproteínas, carbohidratos y agua. La mayor parte del tejido conectivo pulpar esta ocupado por sustancia fundamental. Por su función, la sustancia fundamental es un medio a través del cual los nutrientes y oxígeno se transportan a las células, y a través del cual los metabolitos de las células son eliminados por la circulación linfática y venosa.

La sustancia fundamental es la matriz en la que están embebidas las células del tejido conectivo y las fibras.¹

2.- Zonas morfológicas de la pulpa.

Capa de odontoblastos.

El estrato mas externo de células de la pulpa sana es la capa de odontoblastos. Esta capa se encuentra localizada inmediatamente por debajo de la predentina. La capa de odontoblastos esta compuesta predominantemente por los cuerpos de los odontoblastos y entre estos es posible encontrar capilares sanguíneos y fibras nerviosas.

Zona con escaso contenido celular (zona basal de Weil).

Inmediatamente por debajo de la capa de odontoblastos, en la pulpa coronaria, se observa una capa estrecha que se encuentra relativamente libre de células. Esta zona es atravesada por capilares sanguíneos, fibras nerviosas amielínicas y los delgados procesos citoplasmáticos de los fibroblastos.

La presencia o ausencia de la zona de Weil depende del estado funcional de la pulpa. Esta zona puede no ser evidente en pulpas jóvenes que forman dentina rápidamente o en

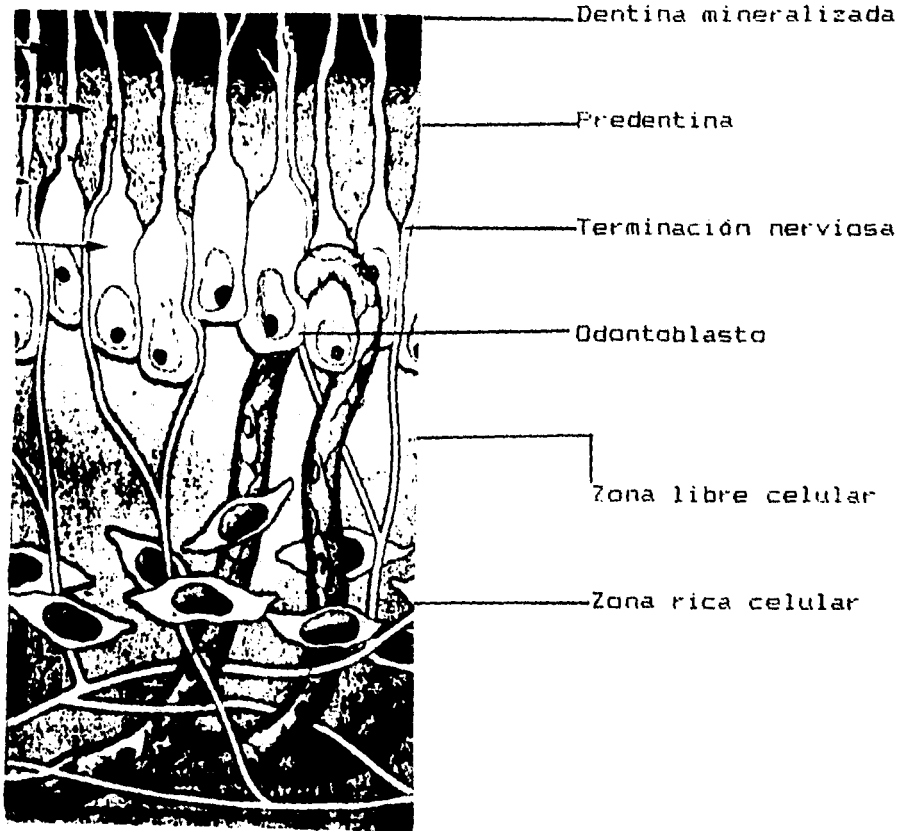
pulpas de mayor edad en las cuales se produce dentina de irritación.1

Zona rica en células.

Esta contiene un porcentaje relativamente elevado de fibroblastos en comparación con la región mas central de la pulpa. Esta zona puede incluir una cantidad variable de macrófagos, linfocitos y células plasmáticas.

Pulpa propiamente dicha.

La pulpa propiamente dicha es la mas central y la cual contiene los vasos sanguíneos de mayor diámetro. La mayoría de las células del tejido conectivo de esta zona son fibroblastos. Estas células conjuntamente con una red de fibras se encuentran embebidas en la sustancia fundamental del tejido conectivo.1



3.- Funciones de la pulpa.

La pulpa desempeña cuatro funciones importantes: dentinogénética, nutritiva, sensorial y defensiva.

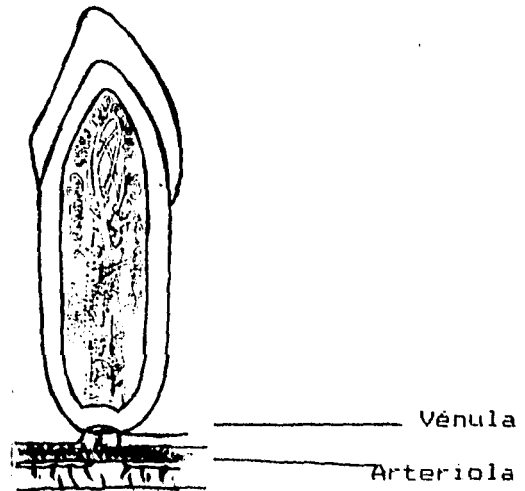
Formativa o dentinogénesis.

Los odontoblastos son los responsables de la dentinogénesis tanto durante el desarrollo dentario como en el diente maduro. El odontoblasto es la célula mas característica del complejo pulpodentinario.

Durante la dentinogénesis, el odontoblasto forma los túbulos de dentina, y su presencia en el interior de los túbulos convierte la dentina en un tejido vital. Esta célula produce una matriz compuesta por fibras colágenas y proteoglucanos, la cual es capaz de experimentar un proceso de mineralización.

Nutritiva.

La pulpa nutre a sus células por medio de la corriente sanguínea (vénulas y arteriolas) y a la dentina por la circulación linfática.



Sensitiva.

La pulpa dental reacciona energicamente a sensaciones dolorosas frente a toda clase de agresiones: calor, frío, contacto, presión, sustancias químicas, etc.6

Los nervios de la pulpa contienen fibras sensitivas, que tienen a su cargo la sensibilidad de la pulpa y estímulos sobre la dentina, y conducen la sensación del dolor únicamente.

Defensa.

La irritación de la pulpa dental por varios estímulos suele causar formación de una capa o capas de dentina irritacional. Esta capa adicional puede proporcionar cierta protección a la pulpa contra irritantes.

La pulpa tiene la capacidad de defenderse de las agresiones formando dentina, tiene dos líneas de defensa:

1.- Dentina peritubular y estrechamiento de los túbulos dentinarios para evitar la penetración microbiana hacia la pulpa, esclerosis dentinaria, primera defensa contra la caries.

2.- Dentina reparativa llamada por Langeland dentina de irritación, dentina irregular y con menos túbulos dentinarios que la secundaria.2

La morfología, velocidad de formación y propiedades de esta dentina irritacional depende del tipo y grado de irritación, así como del tiempo que este halla estado presente.

Es importante recordar que la capacidad de defensa de la pulpa esta en relación directa a su buena circulación y la capacidad de respuesta de sus células.2

4.- Teorías de la transmisión del dolor.

Se percibe una reacción dolorosa cuando se preparan los dientes, se somete la dentina expuesta al tacto, líquidos calientes o fríos, al aire y a líquidos o alimentos dulces o ácidos.

No se conoce por completo que mecanismo transmite estímulos térmicos, químicos o táctiles por la dentina. El que esta tenga inervación o que los odontoblastos sean transductores de impulsos nerviosos es motivo de controversia.

Se han postulado varias teorías sobre la sensibilidad dentinaria. Las mas frecuentes son: estimulación nerviosa dentinaria, teoría del receptor dentinario y teoría hidrodinámica.

Estimulación nerviosa dentinaria.

En estudios sobre inervación dental, basados en tinciones químicas de elementos nerviosos, se han usado sales de plata para identificar la distribución de fibras nerviosas porque el tejido nervioso tiene afinidad por ella. No obstante, demostraciones de nervios con tinciones de sales de plata pueden ser un artefacto porque también tienen fibras colágenas y reticulares.⁷ Así se pueden confundir fibras colágenas teñidas de negro con nervios.

Estudios con microscopio electrónico difieren en cuanto a presencia de inervación dentinaria, porque las prolongaciones celulares de los odontoblastos tienen componentes ultraestructurales similares a las fibras nerviosas. No se ha podido encontrar conexiones sinápticas o de otros tipos, entre odontoblastos y nervios aunque se ha notado un contacto estrecho entre axones y odontoblastos a través de distancias bastante grandes en muchos sitios.

En la pre dentina y dentina interna, la fibra nerviosa sigue una trayectoria recta junto a la prolongación odontoblastica y esta en estrecho contacto con ella.

El nervio se ubica en una concavidad de la superficie del odontoblasto en la periferia dentinaria interna y en las ramificaciones laterales del conducto, la parte interior de la fibra nerviosa se enrolla en la prolongación odontoblastica, tales fibras presentan invaginaciones complejas hacia la prolongación odontoblastica, característica que indica relación funcional.7-8

Teoría del receptor dentinario.

Se considera que los odontoblastos y sus prolongaciones funcionan como mecanismo dentinario de recepción; por tanto, participan en el inicio y transmisión de los estímulos sensitivos en la dentina.

Las pruebas fisiológicas que apoyan la teoría, se basan en registros de actividad eléctrica a partir de cavidades dentinarias.

Diversos estímulos, como cambios térmicos, tacto y agentes químicos produjeron potenciales eléctricos, se considera que la actividad eléctrica se origina en unidades sencillas de recepción dentinaria y que un segmento terminal de la neurona aferente esta entre los odontoblastos o se distribuye en la luz del tubulo dentinario.

El mecanismo del receptor dentinario implica que los odontoblastos tienen función sensorial especial y que el complejo de unión entre prolongación odontoblastica y terminación nerviosa, en o cerca de la capa odontoblastica,

funciona como sinapsis de excitación; por lo que el odontoblasto y su prolongación se han considerado como un mecanismo transductor.⁷⁻⁸

Teoría hidrodinámica.

Esta teoría plantea que el dolor dentinario y el desplazamiento odontoblastico se relacionan. Cuando hay una lesión odontoblastica hay un desplazamiento del contenido de los túbulos dentinarios, el liquido dentinario pulpar se expande y contrae en respuesta al estímulo.

El contenido de los túbulos dentinarios se desplaza a la pulpa o hacia afuera en respuesta a un estímulo determinado, hay rápido movimiento de liquido dentinario pulpar hacia afuera, por atracción capilar a través de aperturas de túbulos dentinarios expuestos.

Así, la estimulación térmica, raspado, preparación de cavidades y colocación de azúcar causan salida del liquido dentinario, y excitan nervios pulpaes sensitivos.¹¹

Las diferentes teorías expuestas para demostrar el mecanismo por el cual la pulpa, frente a determinados estímulos, responde con dolor, han sido ampliamente estudiados y discutidos, pero en la actualidad la teoría hidrodinámica de percepción del dolor sustentada por Brannstrom es la mas aceptada.²

CAPITULO II. ETIOLOGIA DE LAS ALTERACIONES ESTRUCTURALES Y FISIOLOGICAS EN LA PULPA DENTAL.

La pulpa dental se encuentra extraordinariamente bien protegida dentro de las rígidas paredes dentinarias que la rodean; y su tejido conjuntivo muy rico en vasos y nervios, posee una capacidad de adaptación, reacción y defensa excelentes.

De no producirse una lesión en la continuidad del esmalte y la dentina, como lo son la caries o una fractura, o a nivel apical involucrando la nutrición pulpar, como acontece en traumatismos o profunda bolsa parodontal, la pulpa no solo se enfermaría excepcionalmente.⁷

1.- Reparación.

El potencial curativo de la pulpa es ampliamente reconocido. Al igual que todos los otros tejidos conectivos, la reparación de la lesión tisular comienza con el desbridamiento por macrófagos seguido de proliferación de fibroblastos, brotes capilares y la formación de colágeno.¹

La circulación local es de importancia crítica en la curación y reparación de las heridas. Es esencial un aporte sanguíneo adecuado para transporte de elementos inflamatorios hacia el área de lesión pulpar y para proporcionar sustancias nutritivas que permitan sintetizar colágeno a los fibroblastos jóvenes.

A diferencia de la mayor parte de los tejidos, la pulpa no posee esencialmente una circulación colateral, por lo que en otros casos de lesión severa, la curación se encontrará obstaculizada en dientes con aporte sanguíneo limitado.

La pulpa altamente celular de un diente joven, con un foramen apical perfectamente permeable y una irrigación sanguínea abundante, posee un potencial curativo mucho mayor que un diente envejecido, con un foramen apical estrecho y flujo sanguíneo limitado.

La dentina que es producida en respuesta a las lesiones de los odontoblastos es llamada dentina de irritación. Se recuerda que la dentina secundaria se deposita en forma circumpulpar con velocidad muy lenta durante toda la vida del diente vital.

Por el contrario, la formación de dentina de irritación tiene lugar a nivel de la superficie pulpar de la dentina primaria o secundaria en sitios que corresponden a zonas de irritación, y esta dentina de irritación también se conoce como dentina terciaria, protectora, amorfa, fisiopatológica, fibrosa, osteoide o mal llamada de reparación.³⁻⁵⁻⁶

En general, la cantidad de dentina irritacional formada en respuesta a caries o al desgaste de la superficie dentinaria es proporcional a la cantidad de dentina primaria que ha sido destruida.

En comparación con la dentina primaria, la dentina de irritación es menos tubular y los túbulos tienden a ser más irregulares, amorfos y con diámetros menores.³

El grado de irregularidad de la dentina de irritación probablemente este determinado por factores tales como el grado de inflamación presente, el grado de lesión celular y el estado de diferenciación de los odontoblastos de reemplazo.¹

2.- Fibrosis.

La fibrosis colágeno se presenta en raras ocasiones en la pulpa coronal intacta y no inflamada de los dientes posteriores sin caries que no han recibido tratamiento.

En los dientes anteriores, la cantidad de colágeno coronal es significativamente mayor, y en el tercio apical del conducto radicular se nota una transición gradual de una pulpa celular a un tejido mas colaginoso y menos celular, en el que hay vasos sanguíneos y nervios.

En las pulpas envejecidas, el examen histológico muestra un relativo aumento en el numero de fibras reticulares argirófilas (substancia de plata que tiene a ciertas

células) y en la cantidad y grosor de las fibras colágenas, en comparación con las jóvenes. El incremento relativo se debe a la reducción del volumen pulpar que ocurre por el depósito continuo de dentina secundaria. Así mismo, también hay un aumento real en el número real de fibrillas colágenas.

En la parte coronal de la pulpa, la fibrosis aumenta por la influencia de la caries, abrasión, atrición y de manera notable, después de los procedimientos operatorios concomitantes de los cuernos pulpares con dentina irritacional; en forma simultánea, disminuye la cantidad de células pulpares. En las pulpas con inflamación crónica la fibrosis aumenta considerablemente y los vasos sanguíneos se hacen prominentes y muy dilatados.¹¹

3.- Calcificaciones.

La calcificación del tejido pulpar es generalmente considerada una condición patológica. En la pulpa ocurren dos tipos de calcificaciones.

Aquellas que se observan con mas frecuencia en la región coronal conocida como piedras o nódulos pulpaes, y las que predominan en la pulpa radicular llamadas calcificaciones difusas o lineales, también llamadas agujas cálcicas.

Estos dos tipos de calcificaciones son frecuentes y ocurren en la pulpa normal no inflamada. Tienden a aumentar en frecuencia con la edad y como respuesta a irritantes.

Las piedras pulpaes han sido clasificadas como verdaderas o falsas;⁸ en apariencia la mayor parte son de la variedad falsa y muestran capas concéntrica, como de pequeñas bolas de dentina.

La extensa formación de tejido duro sobre las paredes de dentina, con frecuencia como respuesta a la irritación o danos de los odontoblastos, da lugar al proceso conocido como metamorfosis cálcica.

Conforme la irritación aumenta, la cantidad de calcificación también puede aumentar y puede llegar a ser parcial o casi una completa obliteración apreciada radiográficamente y no de manera histológica de la cámara pulpar y de los conductos radiculares.8-9

Un cambio de color amarillento de la corona es una manifestación clínica de calcificación. Dependiendo del grado de calcificación, el umbral del dolor de estos dientes a los estímulos térmicos y eléctricos aumentan a veces esta completamente ausente.1

Una reducción en el espacio de la pulpa seguido de un gradual estrechamiento del conducto radicular es el primer signo de metamorfosis cálcica.

Las calcificaciones difusas o lineales se encuentra en la pulpa radicular y estas son espículas calcificadas pequeñas. Una vez que alcanzan un tamaño moderado se localizan con facilidad en radiografías periapicales, y a menos de que sean muy densas, no son visibles radiográficamente y solo se

observan en cortes histológicos.1-8

Estas calcificaciones pueden formarse como un proceso normal de maduración y envejecimiento, o como reacción a la irritación.1

4.-Edad.

La formación continua de dentina secundaria durante toda la vida reduce gradualmente el tamaño de la cámara pulpar y de los conductos radiculares.

El proceso de envejecimiento está relacionado con la atrofia pulpar. Se observa una disminución gradual de la celularidad así como un aumento de la cantidad de colágena, preponderantemente en ciertas regiones, un ejemplo es en los molares, donde el techo y el piso de la cámara pulpar muestran mayor formación de dentina, haciendo que al final la cámara adquiera un aspecto de disco en su configuración.4-1

Los odontoblastos muestran una disminución de tamaño y de cantidad y pueden desaparecer por completo en ciertas zonas de la pulpa, particularmente a nivel del piso pulpar. Se piensa que la disminución del tamaño de la pulpa esta relacionada con una disminución de la cantidad de fibras nerviosas y de vasos sanguíneos pulpares.

Las principales alteraciones de la dentina asociadas con el envejecimiento consisten en un aumento de la dentina peritubular, esclerosis de la dentina y un aumento de los llamados tractos muertos (dentina opaca).¹²

5.- Inflamación y formación de dentina.

Los procesos inflamatorios pulpares muestran básicamente las mismas características que los observados en otras partes del tejido conectivo corporal. Sin embargo, diversos factores se combinan para alterar de algún modo la respuesta.

1.- La pulpa es un tejido único en el sentido de que esta compuesto por tejido conectivo totalmente cercado por tejidos duros (paredes de dentina inextensible). Esto limita las posibilidades de expansión tisular, lo que reduce la capacidad de la pulpa para tolerar el edema.

2.- Un factor que limita la capacidad de curación pulpar es la carencia casi completa de circulación colateral.

Existen unos pocos vasos principales que irrigan a la pulpa a través del foramen apical y pequeños vasos que ingresan a través de conductos laterales o accesorios, pero estos son insuficientes.

3.- La pulpa es el único órgano capaz de producir dentina irritacional para protegerse de las agresiones.⁴ Durante el proceso inflamatorio, el papel desempeñado por la presión tisular adquiere gran importancia cuando el exudado inflamatorio abandona los vasos sanguíneos, debido al aumento en la presión intersticial.

Dado que el líquido no es compresible y existe una escasa capacidad para tolerar el edema, la elevación de presión puede provocar un colapso local de la fracción venosa de la microcirculación; esta interrupción puede conducir a la aparición de hipoxia y anoxia tisulares locales, lo que a su vez puede conducir a una necrosis localizada.⁵

6.- Caries y esclerosis.

Esclerosis dentinaria.

El envejecimiento también ataca los túbulos dentinarios primarios. Aumenta la cantidad de dentina peritubular o se incrementa el depósito de cristales de apatita. Tarde o temprano ocurre la obliteración de los túbulos y a esto es lo que se llama esclerosis dentinaria.⁴⁻⁵

En el tercio apical de la raíz, la esclerosis tubular ocurre en forma constante con el envejecimiento. Primero, disminuye la cantidad de odontoblastos que revisten la dentina esclerótica y después desaparecen. Estas alteraciones son

representativas de los cambios celulares causados por el envejecimiento.

La esclerosis dentinaria también ocurre como respuesta a irritaciones externas y paulatinas como la abrasión, atricción y erosión.⁴ La dentina que se forma por atricción, es permeable a los tintes debido a que algunos túbulos permanecen abiertos.

Al parecer, existen dos patrones de mineralización tubular: el crecimiento continuo de la dentina peritubular y la aposición de cristales intratubulares.⁸

La erosión consiste en la pérdida de estructura dental por influencias fisicoquímicas. Por abajo de las zonas de erosión hay depósito intratubular de minerales (esclerosis). La dentina de irritación se forma en la interfase que separa a la pulpa de la dentina.

Ciertos medicamentos, como el hidróxido de calcio y corticosteroides causan esclerosis cuando se colocan sobre la dentina después de preparar cavidades.⁵

Caries.

Una vez que se inicia, la caries causa una reacción inmunitaria y produce inflamación en la pulpa dental.¹ También altera la cantidad, morfología y actividad de los odontoblastos.

La presencia de caries conduce a la formación de depósitos cálcicos distróficos en el cuerpo de la pulpa. Por lo general, tales acumulaciones se presentan en áreas concomitantes donde la colágena es densa, como alrededor de los vasos sanguíneos y nervios donde estos depósitos hacen que ciertas pulpas tengan aspecto que recuerdan al envejecimiento avanzado.

La pulpa se defiende eficazmente de la lesión cariosa, los túbulos de la dentina primaria se mineralizan en forma progresiva en respuesta al avance de la lesión, siempre que los odontoblastos permanezcan vitales; es decir, si los

odontoblastos no son destruidos puede tener lugar la formación de dentina de irritación del lado de la pulpa, esta dentina puede carecer de túbulos y estar deficientemente calcificada.

Las extensiones distales de las fibras de Thomes en el interior de los túbulos forman dentina peritubular, por lo que la esclerosis de la dentina constituye la primera defensa pulpar contra la caries dental.5-11

Por lo tanto, si la caries es de lento avance, la pulpa tiene tiempo de defenderse y reaccionan formando dentina esclerótica en los túbulos dentinarios y reparativa por debajo de la anterior. Esto contribuye al envejecimiento de la pulpa.2

7.- Procedimientos operatorios y químicos.

La atrofia pulpar puede presentarse también como resultado de procedimientos operatorios hechos sobre la dentina. En tales circunstancias, disminuye el tamaño y la cantidad total de células.

La pulpa responde con reacciones inflamatorias que pueden ser reversibles. La combinación para procedimientos operatorios que producen alteraciones pulpares mínimas consiste en alta velocidad (50.000 a 300.000 rpm), control de la temperatura y una carga leve.1

Después de una lesión, la dentina de irritación no comienza a formarse hasta el vigésimo día. A partir de entonces la dentina de irritación se forma a una velocidad de aproximadamente 1Mn/día.

Si el calor se vuelve excesivo como consecuencia de un enfriamiento inadecuado, ausencia de rocío con agua o materiales tóxicos, la pulpa puede responder mediante una necrosis de coagulación y formación de un absceso intrapulpar. Este proceso se extiende mas allá de los túbulos de dentina seccionados y provoca una lesión por quemadura que puede conducir a una necrosis pulpar total.

Irritantes químicos.

Los materiales de uso común en odontología, frecuentemente irritan la pulpa. Diversos materiales de obturación producen cierto grado de irritación, al igual que diferentes medicamentos.

Fenol.

Este compuesto es citotóxico y tiene una acción bacteriana deficiente, se combina con la materia orgánica de los túbulos dentinarios, para formar un coágulo que los obstruye y limita la acción del compuesto, aumentan la permeabilidad de los túbulos dentinarios en vez de reducirla. Por tanto, es probable que el daño pulpar sea mayor cuando se usa fenol.

Nitrato de plata.

Las sales de plata se difunden rápidamente por los túbulos dentinarios y tarde o temprano, llegan al tejido pulpar sin guardar relación con la profundidad de la cavidad.

La penetración de plata aumenta con el paso del tiempo, este nitrato puede atravesar vías muertas, dentina irregular esclerótica y barreras calcificadas.

Paraclorofenol alcanforado y penicilina.

La combinación de paraclorofenol y penicilina era eficaz como agente para esterilizar cavidades profundas, pero se mostró que tal combinación causaba inflamación pulpar.

La administración tópica de penicilina esta contraindicada por su potencial para sensibilizar al paciente y por las graves secuelas que ésta trae consigo.

Eugenol.

Los investigadores coincide en que el oxido de cinc y eugenol no son irritantes pulpares si se colocan sobre la dentina. No obstante, y en contraposición a esto, producen inflamación notable cuando se aplican a la pulpa expuesta.

Se considera que el óxido de cinc y eugenol tiene efecto inhibitor, mas que destructivo.

Peróxido de hidrógeno y alcohol.

Se ha usado peróxido de hidrógeno, alcohol y combinaciones de este con cloroformo para limpiar y secar la dentina antes de colocar materiales de obturación, por lo general, tales medicamentos producen dolor cuando se aplican sobre la dentina.

El alcohol lesiona odontoblastos, porque desnaturaliza las proteínas de prolongaciones citoplasmáticas.

Las soluciones de peróxido de hidrógeno son potencialmente dañinas, ya que la presión del oxígeno liberado interfiere y altera la circulación.

Grabadores ácidos.

Al parecer, el grabado con ácido acrecenta la inflamación pulpar porque elimina desechos que se acumulan sobre los túbulos durante el corte, así se facilita la penetración de irritantes.

Por lo general, las reacciones pulpares a los grabadores ácidos se clasifican entre leves y moderadas por lo que es recomendable usar bases o revestimientos de hidróxido de calcio sobre la dentina antes de grabar.

Floruro de sodio.

El empleo de este compuesto con el objetivo de desensibilizar los dientes se basa en su capacidad para estimular la formación de dentina irritacional, menos permeable que la primaria y que, teóricamente, debería proteger mejor a la pulpa contra irritantes.

La desensibilización puede ocurrir porque el fluor es un inhibidor enzimático o veneno; puede haber destrucción o lesión de muchos odontoblastos que dejan de funcionar. No

debe de usarse sobre dentina recién cortada, en especial en concentraciones altas.

Ionización.

No se sabe cual es el mecanismo por el que la ionoforesis (corriente eléctrica que aumenta la penetración de iodo o lidocaina a la dentina) actúa.

Este mecanismo incrementa la incorporación de fluoruro en la dentina, en comparación con la aplicación tópica de fluoruro solamente, este procedimiento causa la producción de dentina irritacional y la desesibilización.

Glucocorticoides.

Desde el punto de vista terapéutico, es posible que su aplicación tópica sea capaz como alivio del dolor porque controlan el edema producido después de la inflamación aguda; sus beneficios terapéuticos se atribuyen, de manera principal, a que suprimen la respuesta inflamatoria que ocurre luego del daño celular.

La aplicación tópica de corticosteroides a la dentina causa obliteración en muchos túbulos con un material mineralizado muy electrodenso, lo que explica la reducción en la sensibilidad.

Hidróxido de calcio.

Este compuesto es relativamente insoluble y funciona como barrera mecánica cuando se coloca sobre la dentina; puede causar esclerosis tubular en la dentina y no estimular la elaboración de dentina irritacional.

La presencia del ion Ca^{++} puede activar la enzima trifosfatasa de adenocina (ATPasa) que, a su vez, puede incrementar la mineralización dentinaria.

El hidróxido de calcio también puede estimular la mitosis en los fibroblastos pulpaes; cuando se coloca sobre exposiciones pulpaes estimula la formación de dentina reparativa, mejor denominada de irritación.

Fosfato de cinc.

Este material puede dañar gravemente a la pulpa por sus propiedades irritantes, causa estásis de eritrocitos produciendo posteriormente autólisis.

El daño es proporcionalmente menos intenso en las cavidades superficiales que en las profundas.¹¹

8.- Traumatismos.

Los traumatismos físicos, como los golpes con o sin fractura, pueden causar hemorragia pulpar y producir alteraciones nutricionales en las células, hialinización del tejido pulpar, mineralización excesiva y cambios de color en los dientes. Así también la obliteración del conducto radicular.⁹⁻¹⁰

Las diversas respuesta a los traumatismos, dependen parcialmente de la severidad de la agresión. Por ejemplo, un trauma oclusal relativamente leve puede ejercer efectos mínimos o nulos. Sin embargo, traumas oclusales mas severos pueden ejercer efectos pulpares significativos.

La respuesta a traumatismos tales como golpes o accidentes puede ser variables (fracturas de corona y raíz, fractura de la mandíbula, luxación).¹⁰ Algunas pulpas aparentemente curan sin efectos adversos, mientras otras experimentan una necrosis.

Los traumatismos que determinan la fisura o la fractura de un diente, secundariamente generan una vía que permite que la flora bucal llegue a la pulpa.

Existen cuatro posibles reacciones a este tipo de fracturas:

- 1.- Cicatrización con calcificación pulpar.
- 2.- Cicatrización con interposición de tejido conjuntivos entre fragmentos.

- 3.- Cicatrización con interposición de hueso y tejido conjuntivo.
- 4.- Persistencia de tejido de granulación entre los fragmentos.

En muchas ocasiones, los odontoblastos y otras células pulpaes reaccionan formando grandes cantidades de dentina reparativa, principalmente atubular, que tiende a obliterar casi todo el espacio pulpar.

Si el traumatismo es suficientemente severo, se produce una lesión vascular directa con hemorragia que conduce a la inflamación y a la destrucción tisular. En general, esto trae como consecuencia la curación o la destrucción necrótica total de la pulpa.⁸

CONCLUSIONES.

Es responsabilidad diaria del odontólogo, no solo del especialista, conocer los tratamientos preventivos para evitar aquellos tratamientos que aceleran los cambios retrogresivos de la pulpa dental y tratar en lo posible de disminuir las lesiones pulpares, ya que algunas lesiones ocurren como resultado de danos producidos en la dentina o la pulpa, los cuales se aceleran por estímulos externos como caries, algunos procedimientos operatorios, traumatismos dentales, terapia ortodóntica etc., presentándose todos estos en la practica diaria del Cirujano Dentista.

Algunos otros cambios ocurren en forma natural como es la edad, reflejándose en todos los elementos estructurales del tejido pulpar (el numero de células disminuye, los odontoblastos, células indiferenciadas y de defensa sufren cambios de numero), así también como en su función, al avanzar la edad, ya que el riego sanguíneo es menor en comparación al de un diente joven por lo que no responderá a los estímulos externos como lo hace una pulpa joven.

Aunque la pulpa tiene la capacidad de defenderse y recuperarse de los irritantes, la respuesta de esta es impredecible, pues puede repararse o bien sufrir necrosis.

Por lo tanto el Cirujano dentista juega un importante papel en el manejo de la salud, enfermedad y muerte pulpar, por lo que es necesario conocer la biología pulpar para prevenir las injurias que producen los cambios retrogresivos, su enfermedad y muerte.

Bibliografía.

- 1.- Cohen, S. Burns, R.C. Endodoncia. Los caminos de la pulpa Ed. Médica Panamericana. 4a ed. Argentina, 1992, 404-470 pp.
- 2.- De Blanco Lucia P. Biología pulpar. Prevención de su patología. Revista Española de Endodoncia. 3: 95-104. pp. (1988)
- 3.- Gross de la Herran J. Histopatología Pulpar. Revista Española de Endodoncia. 11: 113-118. pp. (1993)
- 4.- Gunnar Bergenholtz. Pathogenic Mechanisms in pulpal Disease. Journal of Endodontic. 16: 98-100 pp. (1990)
- 5.- Ingle, J. I., Taintor J. F. Endodoncia. Nueva Editorial Interamericana. Mexico. 1988. 322-336 pp.
- 6.- Kuttler, Y. Fundamentos de Endo-metaendodoncia práctica. Ed. Francisco Mendez Oteo. 2a ed. México. 1968. 19-110 pp.
- 7.-Lasala, Angel. Endodoncia. Ed. Salvat. 4a ed. México. 1992. 69-75 pp.

8.- Moss-Salentijn, Letty. Calcified Structures in Human Dental Pulp. Journal of Endodontics. 14: 184-189.pp. (1988)

9.- Piattelli, Adriano. Pulp Obliteration: A Histological Study. Journal of Endodontics. 19: 252-254.pp. (1993)

10.- Scott, E. Shuler. Unusual Pattern of pulp canal obliteration following luxation injury. Journal of endodontics. 20: 460-462.pp. (1994)

11.- Seltzer. La Pulpa Dental. Ed. Manual Moderno. 3a ed. México. 1987. 72-331.pp.

12.- Walton, E. Richard y M. Torabinejad. Endodoncia Principios y Practica Clínica. Ed Interamericana, 1a ed. México. 1991. 13-458.pp.