


11242  
11  
29

UNIVERSIDAD NACIONAL AUTONOMA DE MEXICO  
DIVISION DE ESTUDIOS DE POSTGRADO E INVESTIGACION  
"FACULTAD DE MEDICINA"

I.S.S.S.T.E  
HOSPITAL REGIONAL "LIC. ADOLFO LOPEZ MATEOS"

MIELOGRAFIA Y TOMOGRAFIA COMPUTADA  
MIELO-TAC EN LA COLUMNA COMPLICADA



TRABAJO DE INVESTIGACION QUE PRESENTA LA

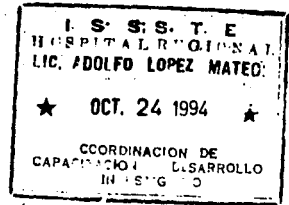

DRA. SANDRA CASAS ROMERO

PARA OBTENER EL DIPLOMA DE LA ESPECIALIDAD EN  
RADIOLOGIA E IMAGEN

DR. JERONIMO SIERRA GUERRERO  
Coordinador de Capacitación  
y Desarrollo e Investigación

DRA. HILDA I. HUERTA LEZAMA  
Profesora Titular del  
Curso de Radiología e Imagen

DRA. LAURA CORTEZ ARELLANO  
Coordinadora de Servicios  
Médicos Auxiliares



FALLA DE ORDEN

1995



Universidad Nacional  
Autónoma de México



## **UNAM – Dirección General de Bibliotecas Tesis Digitales Restricciones de uso**

### **DERECHOS RESERVADOS © PROHIBIDA SU REPRODUCCIÓN TOTAL O PARCIAL**

Todo el material contenido en esta tesis está protegido por la Ley Federal del Derecho de Autor (LFDA) de los Estados Unidos Mexicanos (México).

El uso de imágenes, fragmentos de videos, y demás material que sea objeto de protección de los derechos de autor, será exclusivamente para fines educativos e informativos y deberá citar la fuente donde la obtuvo mencionando el autor o autores. Cualquier uso distinto como el lucro, reproducción, edición o modificación, será perseguido y sancionado por el respectivo titular de los Derechos de Autor.

MIELOGRAFIA Y TOMOGRAFIA COMPUTADA  
MIELO-TAC EN LA COLUMNA COMPLICADA

AUTOR:

DRA. SANDRA CASAS ROMERO




DOMICILIO:

AV. LA TROJE EDIFICIO I ENTRADA F DEPARTAMENTO  
411 COL. VILLA COAPA. C.P 14390 DELEGACION DE  
TLALPAN. MEXICO D.F

ASESOR:

  
\_\_\_\_\_  
DRA. HILDA I. HUERTA LEZAMA

VOCAL DE INVESTIGACION:

  
\_\_\_\_\_  
DR. ROGELIO ESCALONA MURO  
\_\_\_\_\_  
DR. ENRIQUE ELGUERO PINEDA  
Jefe de Investigación  
\_\_\_\_\_  
DR. ENRIQUE MONTIEL TAMAYO  
Jefe de Capacitación y  
Desarrollo

MEXICO, D.F OCTUBRE 1994

## I N D I C E

RESUMEN .....	1
INTRODUCCION .....	2
MATERIAL Y METODOS .....	8
RESULTADOS .....	10
DISCUSION .....	13
CONCLUSIONES .....	15
GRAFICAS Y TABLAS .....	16
REFERENCIAS BIBLIOGRAFICAS .....	30

## S U M M A R Y

A Myelography and Computed Tomography study was done as diagnosis method in the complicate spine.

35 adult patients were studied, both sexes, with diagnosis of lumbar disc herniation, compresive radicular syndrome, residual herniation. They were patients that belong to Hospital Regional Lic. Adolfo López Mateos I.S.S.S.T.E in Radiology and Imagenology Service of such institution, during a period of two years, from 1992 to 1994.

In this number of patologies, female sex is more often involved. The result for lumbar disc herniation were; by myelography a sensibility of 75% and the specifity of 52%. In compresive radicular syndrome the sensibility was 55% and the specifity 57%. In residual herniation the sensibility was 50% and the specifity was 64%. In computed tomography with myelography for the lumbar disc herniation was attain a sensibility of 93% and specifity of 68%; for the compresive radicular syndrome a sensibility of 55% and a specifity of 76%. In the residual herniation a sensibility of 100% - and a specifity of 90%.

The surgicals discoveries were laminectomy a 75%, canal revision in a 25% and in case of residual herniation, surgery of fibrosis in a 100%.

**KEY WORDS:** Myelography, Computed Tomography ( CT ), lumbar disc herniation, compresive radicular syndrome, residual herniation.

## R E S U M E N

Se realizaron estudios de Mielografía y Mielo-TAC de columna vertebral como método diagnóstico en la columna complicada.

Se estudiaron 35 pacientes adultos, de ambos sexos con diagnóstico de hernia de disco lumbar, síndrome de compresión radicular, y hernia residual. Derechohabientes del Hospital Regional "Lic. - Adolfo López Mateos" del ISSSTE; en el Departamento de Radiología e Imagen de dicha Institución, durante un periodo de 2 años de 1992 a 1994.

Dentro de este número de patologías el sexo femenino es el que más a menudo se encuentra involucrado.

Se obtuvieron los siguientes resultados para el diagnóstico de hernia de disco lumbar por mielografía, una sensibilidad del 75% y una especificidad del 52%. El síndrome de compresión radicular tuvo una sensibilidad del 55% y una especificidad del 57%. La hernia residual tuvo una sensibilidad del 50% y una especificidad del 64%.

Por Mielo-TAC se obtuvo para la hernia de disco lumbar una sensibilidad del 93% y una especificidad del 68%, para el síndrome de compresión radicular una sensibilidad del 55% y una especificidad del 76%. La hernia residual tuvo una sensibilidad del 100% y una especificidad del 90%.

Los hallazgos quirúrgicos fueron laminectomía en un 75%, revisión de canal en un 25% y en caso de hernia residual resección de fibrosis en un 100%.

**PALABRAS CLAVES:** Mielografía (MG), Mielo-TAC, hernia de disco lumbar (HD), síndrome de compresión radicular, hernia residual.

## I N T R O D U C C I O N

Es importante recordar que las radiografías convencionales de -- cualquier área de la columna y el estudio dinámico de las regiones cervicales y lumbar siguen siendo fundamentalmente útiles en la evaluación inicial en pacientes con sintomatología y patología relacionada a la columna y la información clínica que se puede -- obtener tanto por parte del paciente, como del Médico tratante -- es trascendental para la valoración correcta de los hallazgos.

Fueron 40 años desde Hampton y Robinson demostraron por primera vez hernia discal en Mielografía, hasta 1986 cuando Di-Dhiro y -- Schellinger describieron la combinación de Mielografía con tomografía computada. Este procedimiento puede ser realizado como -- complemento de una mielografía para la cual se han administrado entre 10 y 20 ml de medio de contraste hidrosoluble generalmente de 170 mg/ml a 220 mg/ml dependiendo del área. Cualquiera de los medios de contraste hidrosolubles no iónicos usados en la actualidad ( Iopamidol, Iohexol, Ioversol ) permiten tener imágenes -- óptimas, cuando el procedimiento es realizado durante las 4 horas posteriores a la punción, idealmente debe de haber un tiempo de espera razonable para así disminuir la densidad del medio, principalmente la evaluación de la región lumbar baja donde la posición en decúbito dorsal forma un nivel entre el contraste de mayor densidad y la porción ventral o sea relacionada a la búsqueda de herniación discal, que pueden causar confusiones diagnósticas importantes; este problema puede resolverse y evaluarse también en posición de decúbito ventral o realizando maniobras de -- paneo en cada exposición. Cuando la punción se realiza únicamente para efectuar una mielo-TAC, se puede usar cantidades menores -- entre 6 a 8 ml de contraste a una concentración de 170 mg/ml, y únicamente hay que girar al paciente en diferentes posiciones de decúbito para obtener mejor dispersión. ( 1 )

Cuando la evaluación del área torácica o cervical se realiza no hay mayor problema posicional, el décubito dorsal es adecuado -- únicamente se recomienda mantener un poco de elevación de la cabeza en relación al tronco para tratar de evitar céfalea consecutiva a algunos procedimientos mielográficos. ( 1, 2, 3, 4 )

En pacientes que han sufrido trauma severo a veces por la imposibilidad de movilizar a estos pacientes se realizan punciones cervicales entre C1 y C2 con poco medio de contraste y que permiten una evaluación muy satisfactoria de esta región. ( 4, 5 )

Lo que es considerable de tomar en cuenta es que se ha demostrado un incremento en el costo de la relación de mielografía con mielo-TAC, pero que en beneficio del paciente, ha demostrado mejor información.

El estudio de tomografía computada simple por su poca invasibilidad, sería el procedimiento de elección para el seguimiento o -- evaluación primaria, a menos que por sospecha clínica y patología conocida en algunos casos requiera la mielografía como estudio inicial, algunos ejemplos que se pueden citar son postoperados que son complejos, escoliosis marcadas, metástasis a columna etc. Podría existir la necesidad de completar una tomografía computada simple con mielografía en algunas circunstancias, como -- sería la tomografía axial computada negativa pero con alta sospecha clínica, deficiencias técnicas o estudios realizados en -- aparatos de poca resolución que requieran mayor información en -- casos de sospecha de lesión en tomografía computada simple que -- necesitaran ser mejor localizados o delineados o cuando no hay -- correlación adecuada entre los hallazgos de CT simple y los datos clínicos, y una última, en casos para confirmación del diagnóstico por el procedimiento computado simple estos son, principalmente prequirúrgicos, que requieran un complemento de información. (5, 6 )

Hay desventajas diagnósticas de la mielografía que pueden ser --



resueltas satisfactoriamente con el apoyo y complemento de la -- tomografía computada más tardía ( Mielo-TAC ) como sería la in-- vestigación de un bloqueo con determinación de extensión y caracterización del proceso; en la unión cervico-torácica, zona que -- por sí sola es difícil de evaluar inclusive en tomografía simple la introducción de medio de contraste en el canal ayuda a defi-- nir características específicas de la zona a pesar de la presen-- cia de artificios en relación a los hombros, es difícil e ideal la evaluación entre la unión cráneo-vertebral dada la gran dife-- renciación de las diversas estructuras anatómicas de la zona. -- ( 3, 4 )

Se ha demostrado la difícil visualización durante el proceso mie-- lográfico del canal vertebral en la región torácica, que inclusi-- ve requiere proyecciones en varios décubitos y con rayo horizon-- tal. La necesaria hiperextensión para la obtención de placas en la mielografía cervical puede en ocasiones causar mielopatías -- agudas en caso de estenosis de canal severo y compromiso medular. La tomografía computada en posición de décubito permite una eva-- luación neutra de esta región. Se considera superior la Mielo-- TAC a la mielografía por sí sola en el estudio de procesos dege-- nerativos especiales dada que es más sensitiva y es más especifi-- ca y se compara favorablemente con la Resonancia magnética en la valoración de las radiculopatía cervical, siempre en correlación estricta con radiografías convencionales. ( 5 )

Una gran ventaja de la Mielo-TAC ha sido la evaluación de esteno-- sis del canal y fóramen y se puede obtener mediciones muy satis-- factorias de la médula y habitualmente provee información comple-- mentaria que es muy valiosa. ( 1, 2 )

Generalizando a cualquier tipo de patología espinal, podría de-- cirse que todo paciente que ya ha sido sometido a mielografía -- debería complementarse con tomografía computarizada dado que ayu-- da a la diferenciación o caracterización de lesiones de cualquier

ra de los compartimientos, además que completa la información si la lesión es intramedular o intrararaquidea, de tipo intradural o subdural o de localización epidural o extradural. Es indudable que puede ayudar a determinar si una lesión es intraespinal si tiene extensión por fuera de la columna o viceversa; por su alta resolución puede identificar el sitio de una fistula de LCR o inclusive ayudar en la guía de la biopsia percutánea o determinación adecuada de cambios de radiación y es indudable su aporte a la valoración prequirúrgica. ( 4 )

Dublin menciona que tuvo mayor información en la valoración en 40% de los casos, comparando mielografía con mielo-TAC y en un 33% en comparación de TAC simple con mielo-TAC .

En trauma específicamente la mielo-TAC supera o complementa a la mielografía que ya puede determinar la etiología del defecto mielográfico si es o no obstructivo. Puede demostrar directamente cierto tipo de lesión intraespinal como hematomas, fisuras, contusiones o maceraciones medulares, edema o atrofia e inclusive sección medular; es factible en estudios realizados tardiamente delimitar la presencia de formación de quistes post-traumáticos, que se desarrollan consecutivos a mielomalacias o contusión y que pueden asociarse a mielopatías progresivas ascendentes; ayuda a precisar casos de subluxación, fracturas conminutas severas la determinación de hernias post-traumáticas, presencia de fragmentos óseos o metálicos que pueden causar compresión medular o radicular. ( 1, 2 )

Las hernias de disco de situación central son más comunes en la región central lumbar y torácica, mientras que las laterales son más significativas y frecuentes hacia la región cervical, entre las las lesiones más habituales encontramos las hernias discales con fragmentos libres el cual puede extenderse inclusive al foramen. Las hernias cervicales o torácicas a pesar de ser pequeñas por su situación, pueden llegar a comprometer el trayecto radicular más frecuentemente. El diagnóstico diferencial en regiones

sospechosas de corresponder a herniación discal y realmente corresponde a otra entidad que son ejemplos clásicos de columna complicada, incluye principalmente la fibrosis postquirúrgica, la vaina -conjunta, la espondilolistesis con formación de pseuherniación discal, abscesos, hematomas, asociación a cambios degenerativos, focales e inclusive hasta venas epidurales prominentes además otros previamente mencionados y puede ser causa de error, neoplasias -- benignas, malignas así como enfermedades metastásicas focales, -- las cuales son generalmente epidurales y muy rara vez de situación intradural o intramedular. Aproximadamente 50% de las metástasis --proviene del pulmón o mama, otras lesiones que frecuentemente afectan el canal serían las infiltraciones por linfomas y ocasionalmente por leucemia. ( 3, 5, 7, 8 ).

En ocasiones las herniaciones pueden tener componente inflamatorio en el disco y en este caso los pacientes con sospecha de infección espinal, las radiografías simples y una TAC simple son indicación inicial, a menos que haya daño neurológico aparente o sea quirúrgico, y en estos casos la mielo-TAC tendría un lugar definitivo en el diagnóstico, tratamiento y seguimiento a largo plazo. (2, 9 ). Otra entidad inflamatoria clásica en su aparición es la tuberculosis, en donde es frecuente encontrar masas paravertebrales en relación a abscesos que inclusive pueden extenderse a todo el trayecto del músculo psoas.

En el procedimiento postoperatorio de pacientes con cirugía de disco y sintomatología residivante surge el diagnóstico diferencial, el tejido cicatrizal es habitualmente menos denso que el disco, heterogéneo de aspecto irregular, simétrico y que generalmente no condiciona mayor efecto de masa; en comparación con la herniación recurrente o remanente que sí tiene efecto de compresión extrínseca, que habitualmente presenta contornos precisos, que es redondeada y que deforma el saco o comprime las vainas, la densidad de los discos tiene un rango que varía entre 75 a 130 Unidades Hounsfield además el tejido cicatrizal puede aumentar en su densidad después

de la administración de medio de contraste endovenoso lo cual no sucede con el disco herniado. Se menciona fallas quirúrgicas en cirugía de disco hasta un 25% y la mayor parte de las fallas son relacionadas a herniación residivante, estenosis del canal central o lateral, a migración de aporte óseo al canal o por daño - directo al nervio, por fibrosis epidural y aracnoiditis lumbar - adhesiva.

En estas últimas áreas de fibrosis puede desarrollarse en el trayecto quirúrgico como son las zonas adyacentes a la laminectomía ( asintomática ) en el trayecto lateral del saco hacia la zona - de facectomía. La mayor parte de los pacientes postoperados van a desarrollar cierto grado de fibrosis y en algunos casos hay mayor tendencia a formarla. Se han mencionado cambios muy leves en un 76% en pacientes operados, y con cicatriz aparente en el 40%. ( 4, 6, 8, 9 ).

#### O B J E T I V O

Valorar la utilidad de la mielografía y el mielo-TAC en el diagnóstico de la columna complicada, se estudió un grupo de 35 pacientes durante un período de dos años ( 1992 - 1994 ) en el Servicio de - Radiología e Imagen del Hospital Regional Lic. Adolfo López Mateos enviados por el servicio de Neurocirugía.

## M A T E R I A L   Y   M E T O D O S

Los pacientes estudiados son adultos mayores de 25 años, de ambos sexos, derechohabientes y con diagnóstico sospechoso de patología de columna vertebral.

Excluyendo pacientes menores de 25 años, no derechohabientes, con alta voluntaria, que no aceptaban alguno de los estudios, individuos alérgicos al medio de contraste, mujeres embarazadas y aquellos que no presentaban antecedentes en el departamento de estadística y expediente incompleto, en total quedando un universo de trabajo de 35 pacientes.

A todos los pacientes incluidos en el estudio se les consideró; sexo, edad, diagnóstico de envío, sintomatología, hallazgos mielográficos, hallazgos mielotomográficos y resultados quirúrgicos. A los pacientes se les practicó mielografía lumbar ascendente en el área de Radiología y mielo-TAC en el área de tomografía computada pertenecientes al Departamento de Radiología e Imagen.

El estudio mielográfico se realizó con un equipo Siregraf ( Siemens ) con telemando; previo al estudio, el paciente recibe preparación adecuada, que consiste en ayuno de 8 hrs, canalización de brazo derecho, con solución fisiológica para mantener vena permeable, prueba de HIV y previo internamiento de 12 hrs.

Se utilizó medio de contraste hidrosoluble no-iónico que al igual que la metrizamida, son derivados de amida de los ácidos benzoicos triyodados, las dosis utilizadas son de 10-15 ml de concentración 200 ó 7-10 ml de concentración 300 de Iopamidol. El Iohexol es -- igual que el Iopamidol pero quizá menos neurotóxico.

El procedimiento tiene que efectuarse con estricta asepsia. Debe practicarse lavado quirúrgico en manos y colocación de ropa estéril y guantes estériles. Se esteriliza con antiséptico cutáneo -- adecuado, sobre la línea media de la región lumbar, eliminando el

exceso de material esterilizante y colocación de campos estériles. Una posición alternativa de punción lumbar es que el paciente --- yasga en d cubito lateral con la columna paralela al eje longitudinal de la mesa de rayos X horizontal. En est  situaci n el enfermo debe disponerse con el plano coronal perpendicular a la parte superior de la mesa, flexionando las rodillas, hacia el t rax induciendo a s  una cifosis lumbar. Se recomienda que la punci n lumbar se efect e en el LIII/LIV espacios intervertebrales, estando la cresta iliaca a nivel de LIV. Se requiere una aguja previamente esterilizada de pared fina y bicel corto, y de peque o calibre 22 SWG y de 9 cm de longitud. El LCR debe fluir libremente -- recogiendo 5 ml de est  y enviandolo a laboratorio. Se inyecta medio de contraste a la dosis citada, se retira la aguja y se cubre el  rea con un ap sito est ril. Para el registro de la pel cula - se utiliz  radiograf a convencional, formato 14x17.

El Mielo-TAC se realiz  en la Tomograf a computarizada con un -- equipo General Electric CT-9000, para el registro de pel cula, se utiliz  radiograf a ortocrom tica formato 14x17, no requiriendo - preparaci n adicional a la previa.

La exploraci n se efectu  con el paciente en d cubito supino y con el gantry con una angulaci n variable de 15 a 20 grados, se efectuaron alrededor de 8 cortes en los diferentes sitios donde era - evidente la lesi n, con un grosor de los cortes de 2mm, en intervalos de 4 mm.

Al paciente se le inform  en que consiste el estudio y el paciente decidi  si se llevaba a cabo o no el estudio.

Se analizar  la sensibilidad y especificidad de la mielograf a y mielo-TAC en el diagn stico de la columna complicada.

## R E S U L T A D O S

De los 35 pacientes las mujeres registradas fueron 18, ocupando el 51.4% y los hombres fueron 17 ocupando el 41.7% con un promedio de edad de 47 años, con un intervalo de 25 años a 75 años. Encontrándose que las mujeres presentan este tipo de patología más frecuentemente en la 4a. década de la vida. Mientras que en los hombres se presenta más a menudo en la 5a. década de la vida.

( Gráfica 1 y 2 ).

El tipo de patología más frecuente fue la hernia de disco lumbar ( grupo A ) en 16 casos con un porcentaje de 45.7%, seguido del síndrome de compresión radicular con 9 casos siendo el 25.7% ( grupo B ) y la hernia residual en 4 casos siendo el 11.4% ( grupo C ) ( Gráfica 3 ).

La sintomatología más frecuente en el grupo A que son las hernias de disco lumbares, fue el dolor lumbar en 10 casos con un porcentaje de ( 62.5% ) disminución de la fuerza muscular en 4 casos ( 25% ) y dolor en ciática en 2 casos ( 12.5% ). El grupo B; disminución de la sensibilidad en 5 casos ( 55.5% ), parestesias en 3 casos ( 33.3% ) y presencia de hipoestesis en 1 caso ( 11.1% ) - Grupo C: dolor lumbar en 2 casos ( 50% ), disminución de la fuerza muscular en 1 caso ( 25% ) y disminución de la sensibilidad en 1 caso ( 25% ) ( Tabla 1 ).

Los hallazgos mielográficos observados en el grupo A: 12 casos ( verdaderos positivos ) de hernia de disco, 4 ( falsos negativos ) no se observó hallazgos sugestivos de hernia de disco lumbar, determinándose una sensibilidad del 75%. Del resto del grupo sin hernia de disco 10 casos ( verdaderos normales ) se descartó tal diagnóstico y los otros 9 ( falsos positivos ) de hernia de disco resultó una especificidad diagnóstica del 52%.

El grupo B: 5 casos ( verdaderos positivos ) de síndrome de compresión radicular, 4 ( falsos negativos ) no se observó hallazgos sugestivos de síndrome de compresión radicular, determinándose

una sensibilidad del 55%, del resto del grupo sin síndrome de compresión radicular, 15 ( verdaderos normales ) se descartó tal diagnóstico y los otros 11 ( falsos positivos ) de síndrome de compresión radicular, obtuvieron una especificidad diagnóstica de 57%.

El grupo C: 2 casos ( verdaderos positivos ) de hernia residual, en 2 ( falsos negativos ) no se observó hallazgos sugestivos de hernia residual, determinándose una sensibilidad del 50%. Del resto del grupo sin hernia residual, en 20 casos ( verdaderos normales ) se descartó tal diagnóstico y los otros 11 casos ( falsos positivos ) de hernia residual, demostraron una especificidad diagnóstica del 64% ( Tabla 2, 4 ).

Los hallazgos mielotomográficos observados en el grupo A: 15 casos ( verdaderos positivos ) de hernia de disco, en 1 caso ( falsos negativos ) no se observó hallazgos sugestivos de hernia de disco determinándose una sensibilidad del 93%, del resto del grupo sin hernia de disco, en 13 casos ( verdaderos normales ) se descartó tal diagnóstico y los otros 6 casos ( falsos positivos ) de hernia de disco, determinándose una especificidad diagnóstica del 68%.

El grupo B: 5 casos ( verdaderos positivos ) de síndrome de compresión radicular, 4 casos ( falsos negativos ) no se observaron hallazgos sugestivos de síndrome de compresión radicular, determinándose una sensibilidad del 55%. Del resto del grupo sin síndrome de compresión radicular, 20 casos ( verdaderos normales ) se descartó tal diagnóstico y los otros 6 casos ( falsos positivos ) demostraron una especificidad diagnóstica del 76%.

El grupo C: 4 casos ( verdaderos positivos ) de hernia residual sin encontrarse casos de falsos negativos, que demostraran hallazgos sugestivos de hernia residual, se determinó una sensibilidad del 100%. Del resto del grupo sin hernia residual en 27 casos ( verdaderos normales ) se descartó tal diagnóstico y los otros 4 casos ( falsos positivos ) determinaron una especificidad aquí



del 90%. ( Tabla 3, 5 ).

Los hallazgos quirúrgicos del grupo A: laminectomía en 12 casos - ( 75% ), revisión de canal en 4 casos ( 25% ). Grupo B: revisión de canal en 5 casos ( 55.5% ), resección de fibrosis en 4 casos - ( 44.4% ). Grupo C: resección de fibrosis en 4 casos ( 100% ).

## D I S C U S I O N

La indicación más frecuente para realizar una mielografía es la sospecha de una hernia de disco; una de las principales controversias en este estudio fué la elección del medio a utilizar, en el inicio de la realización de la mielografía se emplearon los medios yodados liposolubles, y en la actualidad se emplean los hidrosolubles como el Iohexol, esta actitud cambiante en el empleo de los medios de contraste se desarrolló en la búsqueda del más inocuo - debido a las complicaciones que originan los citados medios, tales como cefalea y aracnoiditis.

Desde el advenimiento del TAC se desmontó su relativa utilidad en la identificación de tejidos blandos en el conducto medular y por ende en el diagnóstico de HD, hernia residual. Se han realizado estudios comparativos entre MG y el TAC demostrando su relativa utilidad y efectividad para comprobar la presencia de estas patologías. Caso similar a sucedido con la IRM ( imagen por resonancia magnética ) primero para determinar su utilidad para el diagnóstico de HD o ruptura del anillo fibroso y sobre todo para compararla con la MG y la TAC.

Al contar con estos estudios útiles como auxiliares en el diagnóstico de HD, hernia residual y SCR ha motivado a realizar comparaciones de su efectividad diagnóstica, creando controversias en torno a la decisión sobre el cual debe realizar.

Esta controversia en su empleo ha logrado en nuestro medio que su empleo no sea del todo correcto, con algunos casos su utilización se basa en la costumbre y el concepto de que si han sido útiles - no tienen porque dejar de serlo. Por otro lado el empleo de estudios más novedosos es dictado principalmente por la moda o basándose en el reporte de sus aciertos, pero compartiendo a la vez sus errores.

Los resultados de este trabajo y los reportes de la literatura -- nos orientan a determinar que la IRM con eficacia del 89% más precisa como auxiliar en el diagnóstico de HD, seguida con la MG con

eficacia del 84%, reportada la MG sin Mielo-TAC en una eficacia del 72%. Datos susceptibles de modificación con el crecimiento de la muestra. De cualquier forma debe ampliarse el número de casos para poder excluir definitivamente alguno de los estudios del protocolo de manejo de las entidades clínicas que aquí abordamos y poder lograr de esta manera el ahorro de los medios que buscamos. Con estos resultados se recomienda emplear a la MG como estudio inicial, después de haber diagnosticado la compresión radicular mediante un examen clínico muy acucioso. Se recomienda a la MG -- inicialmente ya que la diferencia de efectividad con la IRM puede llegar a ser comparativa y relativa, sus potenciales complicaciones no contraindican su empleo y principalmente que se puede realizar en cualquier centro hospitalario que cuente con un aparato de rayos X y su costo es menor. La IRM, que es la más eficaz debe reservarse para los casos en que este contraindicada la MG, como alérgia al medio de contraste, patología o cirugía previa en columna, embarazos, etc.

Con los resultados se llegó a la conclusión que el estudio más -- eficaz como auxiliar en el diagnóstico de hernia de disco es la MG con Mielo-TAC, reportandose en la literatura primeramente a la IRM, seguida por ligero margen por la MG y su combinación con la tomografía.

El estudio inicial debe ser MG ya que su efectividad es importante las complicaciones que se han reportado no contraindican su empleo y su costo es menor que el de otros estudios. La combinación de estudios, se recomienda utilizarlos sobretodo en los casos dudosos o que revistan un problema especial.

## C O N C L U S I O N E S

1. La patología más frecuente fué la hernia de disco lumbar en -- 45.7%, seguida del síndrome de compresión radicular en 35.7% y -- la hernia residual en 11.4%, en este estudio.

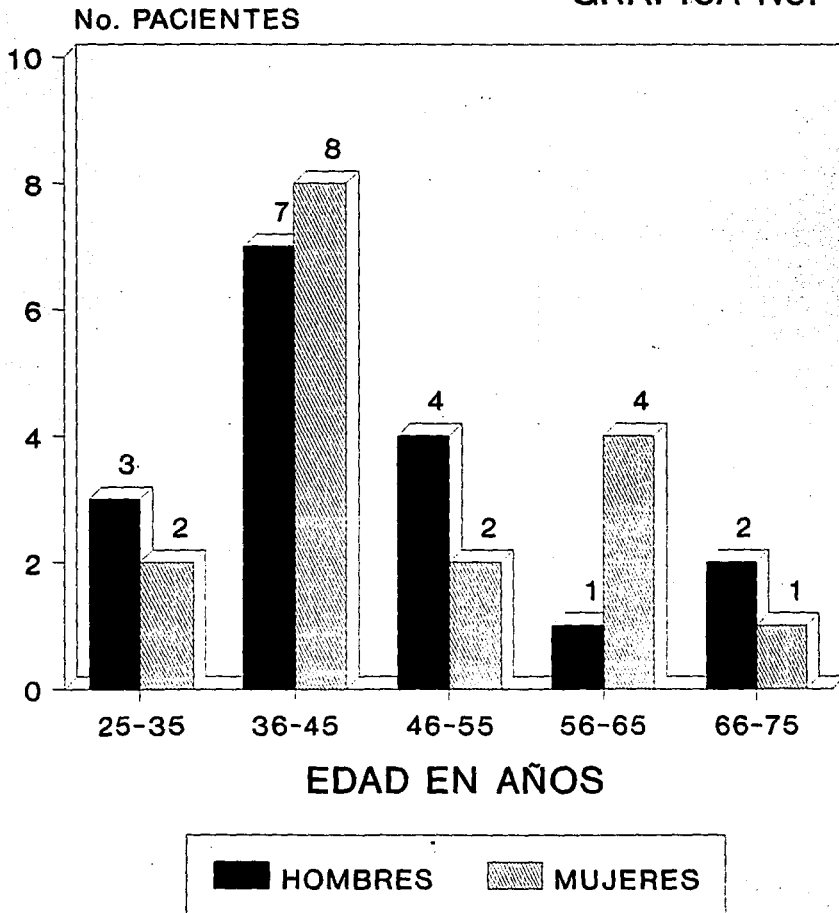
2. Los hallazgos mielográficos para hernia de disco lumbar demostraron una sensibilidad del 75% y una especificidad del 52%. Para el síndrome de compresión radicular una sensibilidad del 55% con una especificidad del 57%. La hernia residual una sensibilidad -- del 50%, con una especificidad del 64%.

3. Los hallazgos mielotomográficos para la hernia de disco lumbar demostraron una sensibilidad del 93%, con una especificidad del - 68%. El síndrome de compresión radicular tuvo una sensibilidad -- del 55% y una especificidad del 76%. La hernia residual demostró una sensibilidad del 100% y una especificidad del 90%.

4. La combinación de ambos estudios es útil en la demostración de casos dudosos o que revisten un problema especial.

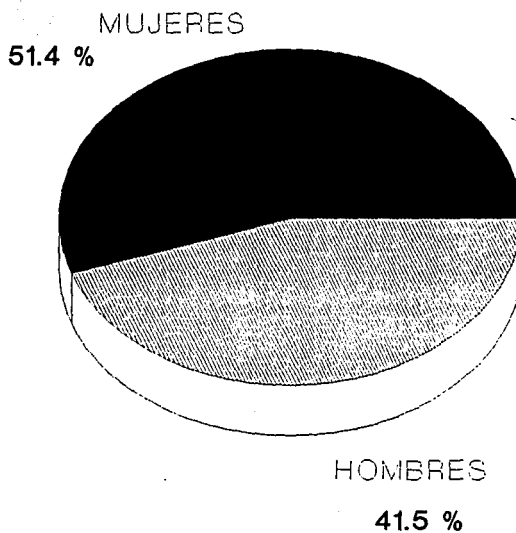
# DISTRIBUCION SEXO Y EDAD

GRAFICA No. 1



Fuente: Archivo de Rayos X del HRLALM

# COLUMNA COMPLICADA POR SEXO

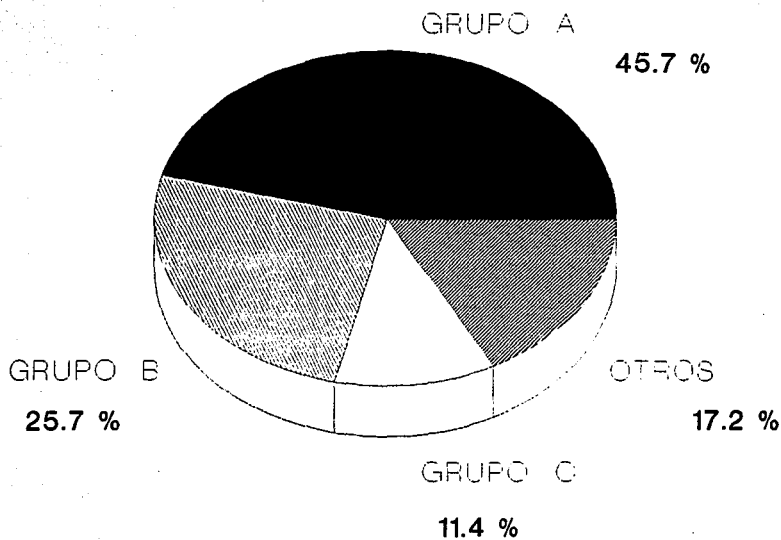


GRAFICA No.2

Fuente: Archivo de Rayos X del HRLALM

FALLA DE ORIGEN

# DIAGNOSTICO DE INGRESO



GRAFICA No. 3

Fuente: Archivo de Rayos X del HRLALM

**FALLA DE ORIGEN**

## SINTOMATOLOGIA

TABLA 1

**ESTA TESIS NO DEBE  
SALIR DE LA BIBLIOTECA**

	HERNIA DE DISCO LUMBAR	SINDROME DE COMPRESION RADICULAR	HERNIA RESIDUAL
DOLOR LUMBAR	10 (62.5 %)		2 (50 %)
DISMINUCION DE LA FUERZA MUSCULAR	4 (25 %)		1 (25 %)
DOLOR DE CIATICA	2 (12.5 %)		
DISMINUCION DE LA SENSIBILIDAD		5 (55.5%)	1(25%)
PARESTESIAS		3 (33.3%)	
HIPOESTESIAS		1 (11.1%)	

Fuente: Archivo Clinico HRLALM



## HALLAZGOS MIELOGRAFICOS

TABLA 2

GRUPO A	No. DE CASOS	PORCENTAJE
HERNIA DE DISCO	12 (VP)	78 %
COMPRESION DE RAICES NERVIOSAS	3 (FN)	18.7 %
L I S T E S I S	1 (FN)	6.25 %
GRUPO B		
HERNIA DE DISCO	3 (VP)	33.3 %
COMPRESION DE RAICES NERVIOSAS	5 (FN)	55.5 %
F I B R O S I S	1 (FN)	11.1 %
GRUPO C		
HERNIA RESIDUAL	2 (VP)	50 %
L I S T E S I S	1 (FN)	25 %
F I B R O S I S	1 (FN)	25 %

Fuente: Archivo de Rayos X del HRLALM.

## HALLAZGOS MIELOGRAFICOS

TABLA 3

GRUPO A	No. DE CASOS	PORCENTAJE
HERNIA DE DISCO	15	93.7 %
CANAL ESTRECHO	1	6.2 %
GRUPO B		
COMPRESION DE RAICES NERVIOSAS	5	55.5 %
F I B R O S I S	3	33.3 %
HERNIA DE DISCO	1	11.1 %
GRUPO C		
F I B R O S I S	4	100 %

Fuente: Archivo de Rayos X del HRLALM.

## SENSIBILIDAD Y ESPECIFICIDAD MIELOGRAFIA.

TABLA 4

HERNIA DE DISCO		SIN HERNIA DE DISCO		SENSIBILIDAD 75 %
VP	FN	VN	FP	ESPECIFICIDAD 52 %
12	4	10	9	
SINDROME DE COMPRESION RADICULAR		SIN SINDROME DE COMPRESION RADICULAR		
VP	FN	VN	FP	SENSIBILIDAD 55 %
5	4	13	11	ESPECIFICIDAD 57 %
HERNIA RESIDUAL		SIN HERNIA RESIDUAL		
VP	FN	VP	FP	SENSIBILIDAD 50 %
2	2	20	11	ESPECIFICIDAD 64 %

Fuente: Archivo de Rayos X del HRLALM.

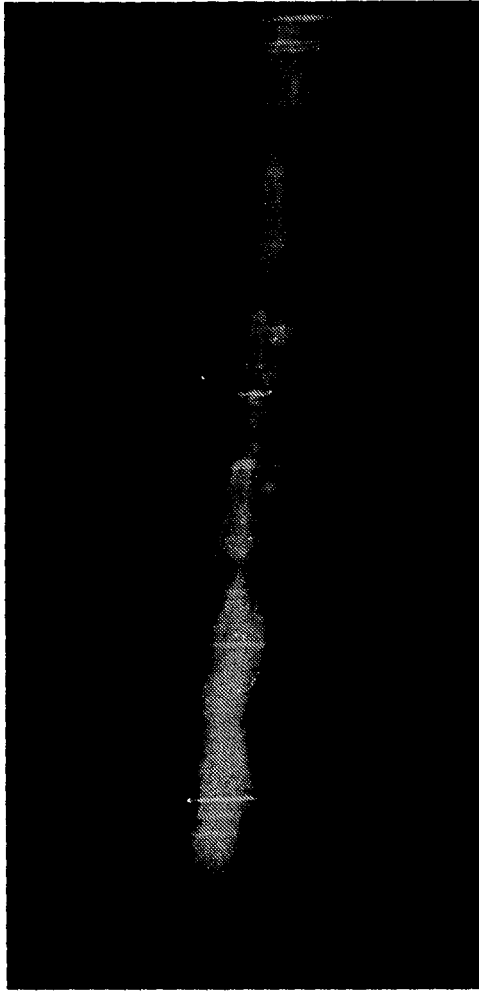## SENSIBILIDAD Y ESPECIFICIDAD MIELOTOMOGRAFIA.

TABLA 5

HERNIA DE DISCO		SIN HERNIA DE DISCO		SENSIBILIDAD 93 %
VP	FN	VN	FP	ESPECIFICIDAD 68 %
15	1	13	9	
SINDROME DE COMPRESION RADICULAR		SIN SINDROME DE COMPRESION RADICULAR		
VP	FN	VN	FP	SENSIBILIDAD 55 %
5	4	20	6	ESPECIFICIDAD 76 %
HERNIA RESIDUAL		SIN HERNIA RESIDUAL		
VP	FN	VP	FP	SENSIBILIDAD 100 %
4	0	27	4	ESPECIFICIDAD 90 %

Fuente: Archivo Clínico del HRLALM.

**FIGURA 1**  
Proyección AP de columna lumbosacra

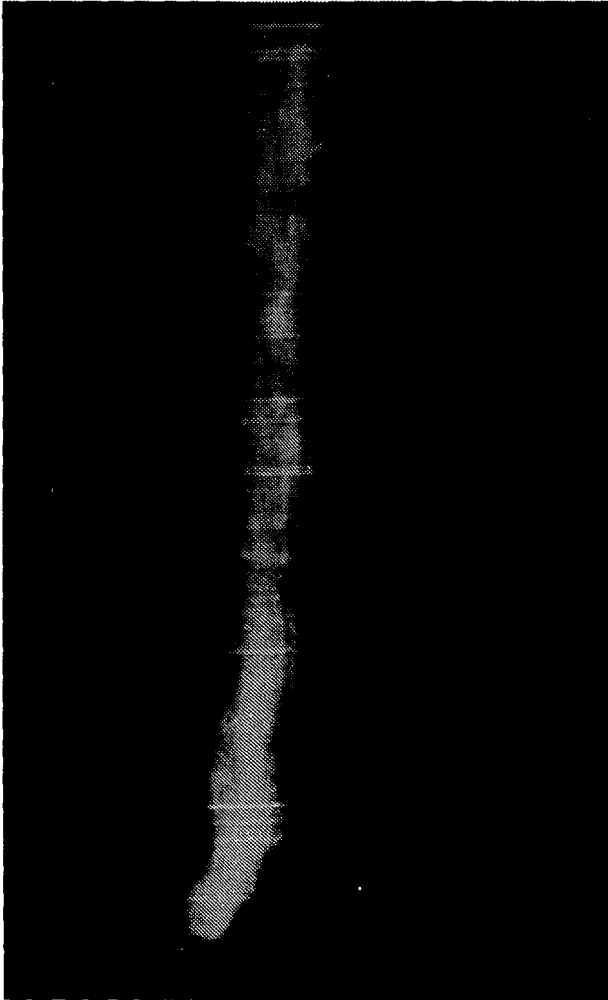


Se observa amputación total de la raíz L4, así como parcial de L5 ipsilateral

FALLA DE ORIGEN

**FIGURA 2**

Proyección lateral de columna lumbosacra

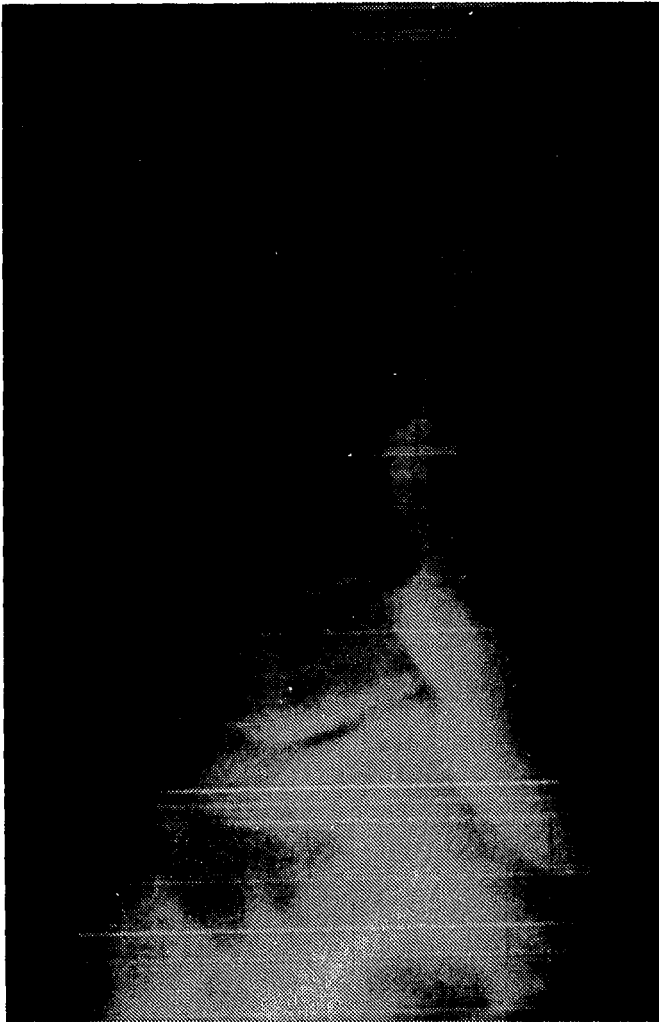


Se observa 3 defectos de llenado, que despegan el saco dural en forma local, en los niveles L3-L4, L4-L5, L5 S1, con disminución de los espacios intervertebrales en los dos últimos espacios mencionados.

**FALLA DE ORIGEN**

**FIGURA 3**

Proyección lateral de columna lumbosacra

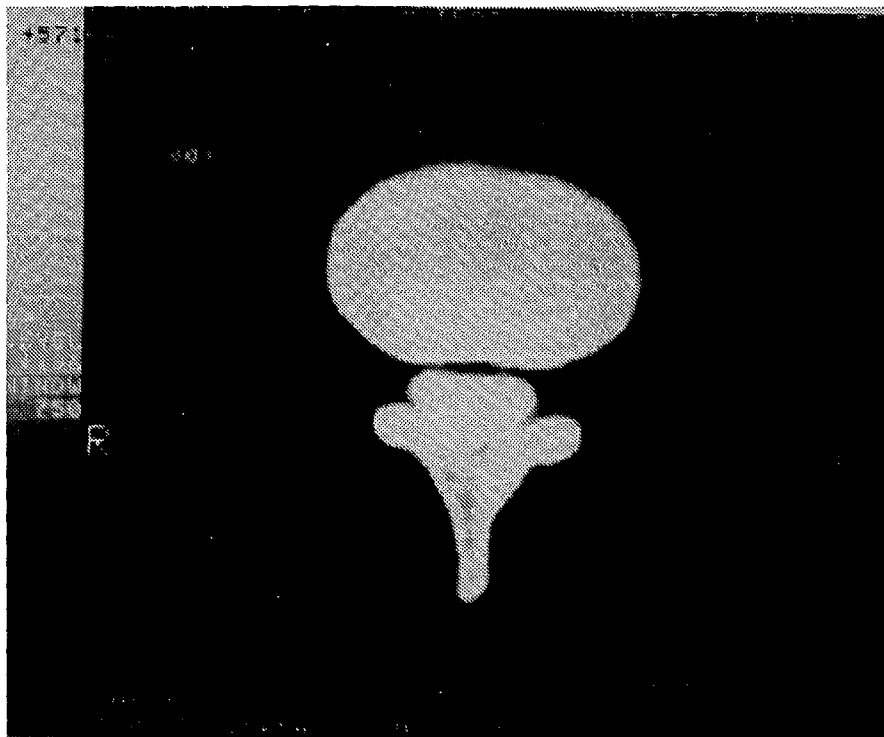


Se observa una disminución importante ipsilateral de L4-L5, L5-S1, con datos de esclerosis en ambas carillas de los cuerpos correspondientes. Defecto de llenado en los niveles L3-L4, L4-L5 y mínimo L5-S1 "Imagen arrosariada".

FALLA DE ORIGEN

**FIGURA 4**

Mielo - TAC de columna lumbar



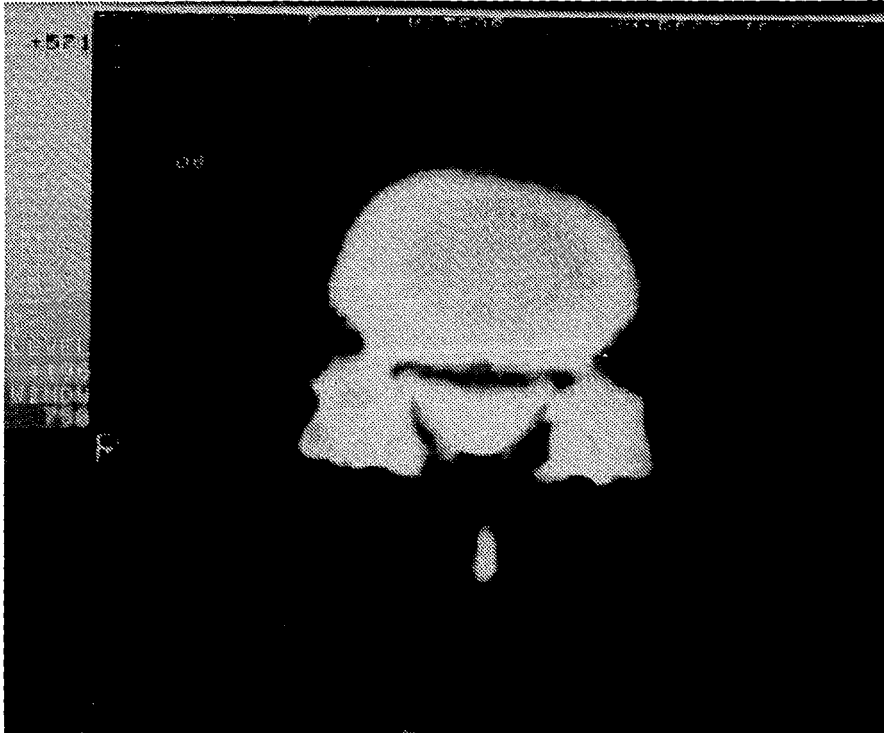Proyección axial de L4-L5 donde se observa visualización sólo parcial del nervio del lado izquierdo.

FALLA DE ORIGEN



**FIGURA 5**

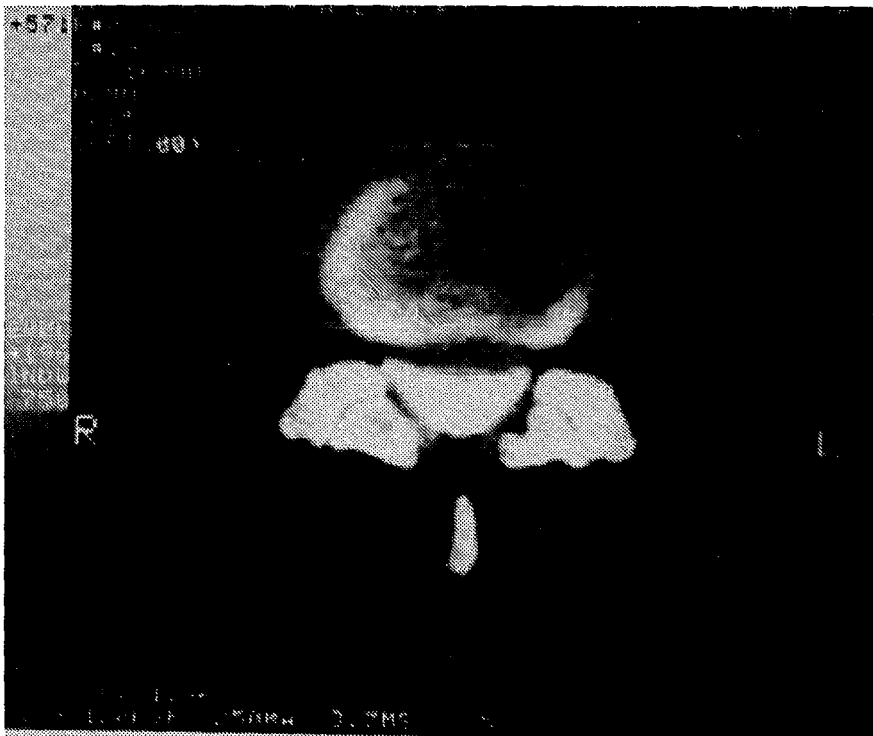
Mielo - TAC de columna lumbar



Observandose discreta hipertrofia del ligamento amarillo el cual condiciona disminución del canal espinal.

FALLA DE ORIGEN

**FIGURA 6**  
Mielo - TAC de columna lumbar



Proyección PA de L4-L5 donde se observa aplastamiento del saco dural en sentido PA, provocado por imagen hipodensa, que corresponde a disco intervertebral que invade bilateralmente el canal raquídeo, con predisposición del lado izquierdo.

FALLA DE ORIGEN

## R E F E R E N C I A S    B I B L I O G R A F I C A S

1. A. Zenteno. Dr. José Arredondo Estrada. Dr. Roberto Corona, et al. Panhidromielografía. Rev. Mexicana de Radiología, 1990: 44, 53-58.
2. Delgado Brambila Humberto Augusto. Carlos Heliodoro Ramírez Torres. Conducto vertebral estrecho y hernia de disco. Determinación del estudio más eficaz en su diagnóstico. Rev. Mexicana Ortop. -- Traum. 1991: 5 ( 2 ); 39-42.
3. Dublin Arthur MD. John P. MacGahan MD. Michael H. Reid. The value of computed tomography metrizamide myelography in the Neuro-radiological evaluation of the spine. Radiology 146; 79-86.
4. P. Maly. Sex and Age related differences in postmyelographic adverse reactions. Neuroradiology. 1989; 31; 331-335.
5. David L. Daniels MD. John P. Gorgan MD. Johan G. Johansen MD - Glenn a. Meyer MD. et al. Cervical radiculopathy; Computed tomography and Myelography compared. Radiology 1984; 151: 109-113.
6. Jaap Schipper, MD. Jan W.P.F. Kardaun MD. Reinder Braakman MD et al. Lumbar Disk herniation: Diagnosis with CT or Myelography - Radiology 1987; 165: 227-231.
7. Jack H. Simon MD. PhD Sven E. Ekholm MD. Daniel K. Kido MD Rosemety Utz MD. High-Dose Iohexol myelography. Radiology 1987; 167 455-458.

8. Bozzao Alessandro MD. Massimo Galluci MD. Carlo Masciocchi MD Italo Aprile MD. Antonio Barile MD. et al. Lumbar disk herniation MR Imaging assesment of natural history in patient trated without surgery. Radiology; 1992: 185; 135-141.
9. Ove Sortland MD. Knut Nestvold MD. Reider Kloster MD. Magne H. Aandahl MD. Comparasion of Iohexol with Metrizamide in mielography
10. B-J Borgestein, P.A. Koster. P. Portegies and F.L.M. Peeters Mielography in patients with acquired inmuno deficiency syndrome. Neuroradiology. 1989: 31; 326-330.
11. Madan V. Kulkami MD. Fonda J. Bondumant MD. stepen L. Rose MD et al. 1.5 Tesla magnetic resonace imaging of acute spinal trauma Radiographic. 1988: 6 ( 8 ); 1059-1082.