FACULTAD DE MEDICINA DE MEXICO.

TESIS ILUSTRADA INAUGURAL

ACERCA DE LA

CELIOTOMÍA VAGINAL

POR

RICARDO RODE

Ex-alumno de la Escuela N. de Medicina,
del Ex-hospital de San Andrés y del Hospital General; Ex-practicante numerario
del Hospital Morelos en la Sala de Ginecología; Ex-dibujante
del Instituto Bacteriológico Nacional
y actualmente Ayudante del Preparador de Bacteriología del mismo Instituto.

MEXICO
IMPRENTA DEL GOBIERNO FEDERAL.
(3ª DE REVILLAGIGEDO, NÚM 3.)

1907

A LA SAGRADA MEMORIA DE MI PADRE

SEÑOR

RICARDO RODE

A MI QUERIDO HERMANO

GUILLERMO RODE.

INTRODUCCION.

Para penetrar en la cavidad del vientre, cuando se trata de algunas operaciones relacionadas con la ginecología, tales como la histerectomía, quistes del ovario, extirpación de fibromas pélvicos, etc., se siguen regularmente dos caminos: uno que consiste en abrir la pared anterior del abdomen, en la línea media, operación que se designa con el nombre de Laparotomía mediana (*Γαπαροτομια; Γαπαρε, abdomen; τομε, corte*) y el otro que consiste en abrir alguno de los fondos de saco vaginales, intervención que se conoce con el nombre de Celiotomía. (*Κοιλοτομια; Κοιλια, vientre; τομε, corte·*)

La operación de la Laparatomía puede llamarse también Celiotomía abdominal y con ese nombre la han designado los alemanes, reservando el nombre de Celiotomía vaginal en el caso de intervención por la vagina, y á las suturas, respectivamente denominarlas: Celiorrafia abdominal y Celiorrafia vaginal. De esa manera se tiende á simplificar y á uniformar el lenguaje quirúrgico, pero como el uso se impone, conservaré los primeros nombres para aprovecharlos siempre que se ofrezca durante el desarrollo del presente escrito.

No está en mis escasos conocimientos el analizar cuál camino deba seguirse con preferencia siempre que haya necesidad de abrir el vientre, si el vaginal ó el abdominal, tanto más

cuanto que la ausencia de práctica me impide dar una opinión que pecaría de atrevida y sólo diré á este respecto, que el buen juicio y el recto criterio del operador serán los que decidan, dadas las circunstancias del paciente, á escoger el procedimiento que, en su concepto, sea el más adecuado. Discusiones se han suscitado sobre la superiodidad de la celiotomía sobre la laparotomía aduciéndose razones en pro y en contra. En mi humilde opinión, el cirujano debe saber la técnica de las dos operaciones y practicarlas hábilmente para elegir la que más le conviniere.

Supongamos un caso quirúrgico en el cual se puede intervenir indistintamente por la vía abdominal ó por la vaginal. El operador calcula que es más fácil efectuar una laparotomía que una celiotomía, pero la enferma desea conservar la estética de su cuerpo y salvarlo, si es posible, de una cicatriz. En este caso, se deberá hacer la celiotomía. Es más fácil tratar un bubón no abierto y cuando la piel no está aún muy delgada, debridándolo directamente, que hacer la incisión en la línea media, en el pubis, y canalizar á riesgo de prolongar la curación. Sin embargo, el Sr. Dr. Ulises Valdés, á quien he tenido la honra de ayudar en algunas operaciones, ha canalizado el bubón haciendo la incisión en el pubis, siguiendo los estudios de un diestro cirujano que trata sobre la apertura de focos supurados haciendo las incisiones en lugares que además de ser declives, no son visibles ó están cubiertos de pelo. De esa manera se conserva la belleza del cuerpo, evitando la cicatriz. Si la justa vanidad de la mujer pide que se libre su cuerpo de una señal, deberá, hasta donde sea posible, satisfacerse.

No pretendiendo, pues, dadas mis escasas fuerzas, estudiar comparativamente las dos operaciones, me limito simplemente á describir la celiotomía, tal como la practican el Sr. Dr. Ramón Macías y el Sr. Dr. Ulises Valdés.

Antes de entrar en materia, creo que es el momento opor-

tuno de hacer pública la gratitud que siento para los hábiles operadores y respetados maestros antes citados, no solamente por haberme facilitado los medios de escribir la presente tésis, sino porque me han alentado en la difícil y complicada carrera que he emprendido.

Doy también las gracias más expresivas á todos mis queridos Profesores de la Escuela N. de Medicina, que me han enseñado conocimientos prácticos tan indispensables para la lucha por la vida.

SEÑORES JURADOS:

Llego temeroso y emocionado ante Uds., con la emoción propia del que da un paso que tiende á calmar las tempestades por las cuales atravieza el estudiante. No dudo que serán benévolos con estas mal entretejidas ideas que presento á Uds., pues me alienta una esperanza, quizá remota: sé perfectamente que los grandes hombres que se encuentran á envidiable altura intelectual, contemplan con cariño á los que ambicionan, sin poderlo conseguir, escalar las cumbres de la Gloria.

Fig. I.

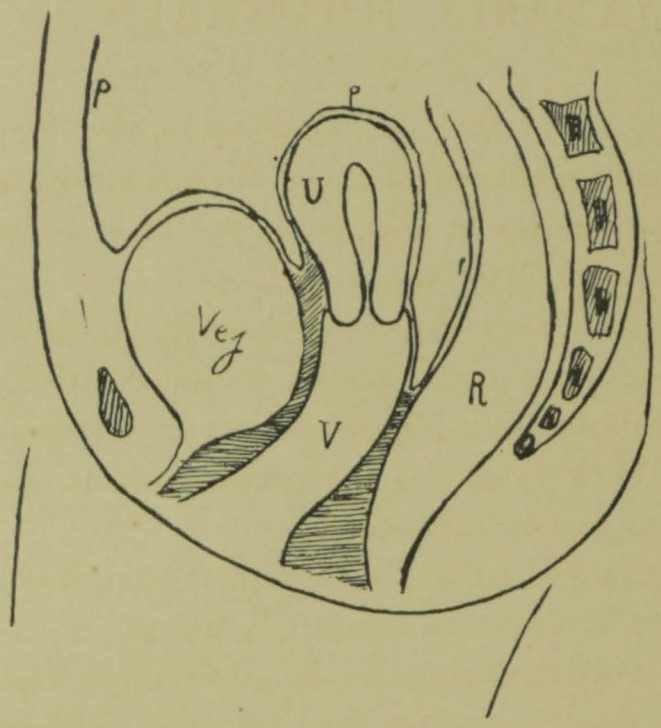

Corte antero-posterior en la línea media.

U., Utero.—Vej., Vejiga —V., Vagina.—R., Recto.—P., P., P., Peritóneo.

ANATOMIA TOPOGRAFICA.

Para tener mejor idea de la operación, creo importante exponer las relaciones anatómicas de la vagina y del útero con los órganos contenidos en la pequeña pelvis, recordando asimismo la irrigación arterial.

Relaciones anatómicas de la vagina.—(fig. 1). La vagina es un conducto músculo-membranoso, colocado entre la vejiga y el recto, limitado hacia abajo por la vulva y hacia arriba por el útero. Se le considera una pared anterior, una pared posterior y dos bordes laterales.

Pared anterior.—La pared anterior está en relación de arriba á abajo, con el útero, la vejiga y la uretra.

La relación de la vagina con la uretra no es importante de considerar por lo que diré más adelante. Básteme decir que está separada de la uretra por un tabique (tabique uretro-vaginal) bastante grueso que mide aproximadamente 4 centímetros de longitud. (*)

(*)—Tillaux asigna á la uretra de la mujer una longitud de 2 y medio á 3 c. m. Pareciéndome corta esa longitud, procedí al examen de 100 mujeres y he encontrado las siguientes dimensiones:

60	mujeres	0.04
12	,,	0,038 á 0.042
10	,,	0,045
8	,,	0,035
6	,,	0,05
2	,,	0,03
1	,,	0,06

De manera que la longitud de la uretra puede considerarse de 4 c. m., variando de 4 á 4.5. Las uretras de 5 y 6 c. m. aseguro que eran anormales.

La principal relación de la vagina que se debe tener muy presente es la que ofrece con la vejiga, la cual está unida á la pared anterior vaginal formando el tabique vésico-vaginal, de 7 á 8 m.m. de espesor y de 7 á 8 c.m. de largo por término medio.

Ahora bien; uno de los tiempos más importantes de la celiotomía vaginal anterior es la disección de este tabique compuesto de tejido laxo. Se comprende que al ir disecando entre la vejiga y la vagina, una ligera desviación, que no es rara, conduzca á la perforación de alguno de estos órganos. Si la perforación de la vagina no reviste mucha importancia, no pasa lo mismo con la vejiga, pues el contacto de la orina con los tejidos vivos descubiertos puede originar una infección que podrá ser de fatales consecuencias, ó dar lugar á que se forme como reliquia de la operación, una fístula vésico-vaginal que obligue más tarde á intervenir por segunda vez.

En cuanto á la relación de la vagina con el útero no ofrece nada digno de mención.

Pared posterior.—La pared posterior de la vagina está en relación, hacia arriba con el peritóneo, el cual desciende hasta un poco más del cuarto superior de la pared posterior de la vagina, reflejándose en seguida sobre la cara anterior del recto para constituír el fondo de saco peritoneal posterior ó saco de Douglas.

Más abajo, la vagina está en relación directa con el recto separado de éste por el tabique recto-vaginal. Ya en la parte inferior, la vagina se dirige hacia adelante y el recto hacia atrás circunscribiendo un espacio triangular que es el perineo.

Paredes laterales.—Están en relación con el tejido celular subperitoneal, con la aponeurosis perineal y los músculos elevadores del ano.

Relaciones anatómicas del útero.—A semejanza de la vagina, se le consideran también: una pared anterior, una pared posterior y dos bordes.

Fig. 2.

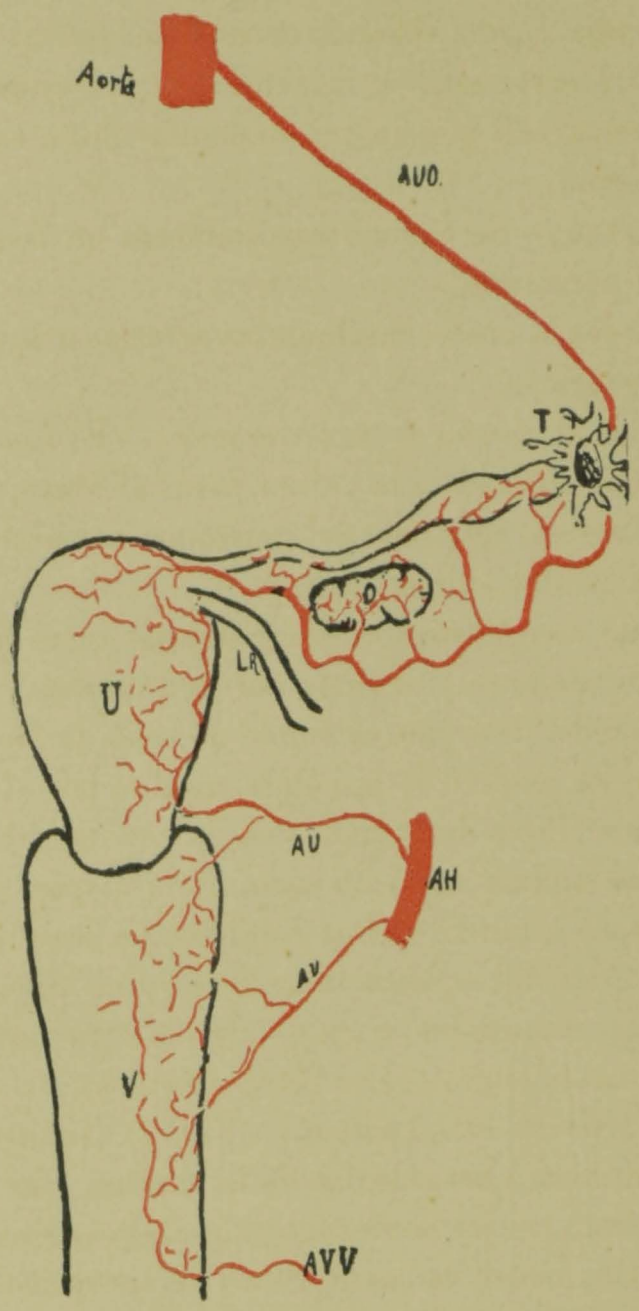

Esquema de la irrigación arterial útero-vaginal.

AUO., arteria útero-ovariana.—U., útero.—AH., arteria hipogástrica.—AU., arteria uterina.—AV., arteria vaginal.—V., vagina.—O., ovario.—T. trompa.—AVV., arteria vulvo-vaginal.—LR., ligamento redondo.

Pared anterior.—Está en relación en sus tres cuartos superiores con el peritóneo que al reflejarse sobre la cara posterior de la vejiga, forma el fondo de saco peritoneal anterior. En su cuarto inferior está en relación con la vejiga, la cual se encuentra separada por un tejido celular flojo: es el tabique vésico-uterino.

Pared posterior.—Se encuentran cubierta en toda su extensión por el peritóneo.

Por los bordes laterales caminan las arterias uterinas y los plexus útero-ováricos.

Relaciones de los fondos de saco vaginales.—El fondo de saco anterior tiene adelante á la vejiga, atrás al útero, arriba al tabique útero-vesical separado del peritóneo por un tejido celular. (Tejido celular subperitoneal).

El fondo de saco posterior está colocado entre la matriz por la parte de adelante y el recto por la de atrás.

Como se puede observar, el fondo de saco de Douglas es el punto de mejor declive de la pelvis, motivo por el cual todos los líquidos libres derramados en la cavidad abdominal tienden á coleccionarse en dicho saco. Esta disposición anatómica sirve para evacuar dichos líquidos, ya sean purulentos, (absceso agudo del tejido celular de la vaina hipogástrica, pelvi-peritonitis supuradas) ó ya de alguna otra naturaleza. (Líquidos ascíticos, hematoceles retro-uterinos).

Irrigación arterial útero-vaginal.—(Fig. 2). La arteria hipogástrica suministra las arterias de la vagina. Las arterias vaginales caminan por los bordes laterales de la vagina. Otras pequeñas arterias nacen de las uterinas, de las vesicales inferiores, pudenda interna. Pero lo interesante y que no se debe olvidar es saber que las más voluminosas se encuentran en las partes laterales del citado órgano.

Las arterias del útero son cuatro: las útero-ováricas que se desprenden directamente de la aorta, descienden sobre los lados de las vértebras, penetran en el ligamento ancho, cami-

nando entre las dos hojas y después de dar ramas al ovario y á las trompas, llegan al ángulo del útero distribuyéndose en el fondo y en la parte superior del cuerpo. Las arterias uterinas nacen de la hipogástrica, se colocan en los bordes del útero á la altura del cuello, siguen los bordes laterales hasta la embocadura de las trompas, anastomosándose con las útero-ováricas.

Como se ve, es en los bordes de la vagina y de la matriz en los cuales se encuentran las arterias principales. Esto explica por qué la celiotomía vaginal da relativamente poca sangre.

Las venas siguen el trayecto de las arterias.

CELIOTOMIA VAGINAL.

Definición.—La celiotomía vaginal es la operación que consiste en penetrar á la cavidad del vientre abriendo alguno de los fondos de saco de la vagina.

Divisiones.—Se divide en celiotomía vaginal anterior y celiotomía vaginal posterior, según que se abra el fondo de saco anterior ó el posterior.

CELIOTOMIA VAGINAL ANTERIOR.

INSTRUMENTOS:

1 bisturí.
1 tijeras rectas.
1 tijeras curvas.
6 pinzas de Pean.
2 pinzas de disección.
1 pinzas uterinas.
6 pinzas de Newman.

Fig. 4.

Esquema de la sutura.



Fig. 3.—Incisiones en el primer tiempo de la Celiotomía.

1 pinza de Museux.
1 valva de Sims.
1 valva peritoneal.
1 porta agujas.
1 sonda uretral.
Seda, catgut, agujas.

Descripción.—Colacada la enferma en la mesa de operaciones con los muslos doblados sobre la pelvis y las piernas sobre los muslos; desinfectando el campo operatorio: vulva, vagina y matriz, conforme á las reglas asépticas de la ginecología; evacuados los receptores vesical y rectal, se procede á la operación.

Podemos considerarle cuatro tiempos: 1º Incisiones del cuello y de la pared anterior de la vagina. 2º Disección del tabique vésico-vaginal. 3º Disección del tabique útero-vesical, y 4º Sección del peritóneo.

1º *Incisiones del cuello y de la pared anterior de la vagina.*—Se introduce la valva de Sims en la vagina, que al mismo tiempo que la dilata aisla su pared posterior. Se le confía á un ayudante. Se atrae en seguida la matriz hacia adelante por medio de la pinza de Museux ó por dos (ó más) pinzas de Newman que se sujetan en el cuello. De esta manera se inmoviliza el útero y se mantiene al nivel ó fuera de la vulva. Se hacen dos incisiones: una circular que abarca medio cuello en su parte anterior á la altura de la inserción vaginal y la otra en la línea media comenzando un poco arriba del meato urinario y terminando perpendicularmente en la primera. (Fig. 3). La incisión en la línea se viene haciendo sobre la vejiga la que á su vez descansa sobre el cuerpo de la matriz, puesto que al atraer este órgano hacia adelante, la pared anterior de la vagina resbala por la cara anterior del útero trayéndose consigo á la vejiga.

2º *Disección del tabique vésico-vaginal.*—Se repasan las incisiones que sólo deben abarcar las paredes de la vagina y se

pasa á disecar los colgajos triangulares que resultan de estas incisiones.

La disección del tabique uretro-vaginal es muy corta y no ofrece peligro puesto que ya dije anteriormente, al hablar de las relaciones de la vagina con la uretra, que es bastante grueso y por lo mismo no se dificulta el desprendimiento. La disección del tabique vésico-vaginal es tiempo delicado de la operación y que requiere práctica suficiente pues posible es que se perfore la vejiga. Para evitar este grave accidente, se recomienda: 1º Tener un conocimiento suficiente de los tejidos de esta región para no confundirlos y que sólo lo da la costumbre de la disección. 2º Tomar como guía la reflección de la vejiga, reflección que el operador produce levantando ésta conforme va disecando; y 3º Pasar la sonda previamente tapada, por la uretra y llevarla hasta el fondo de la vejiga; el operador comprueba á cada momento, por medio de ligeros movimientos comunicados á la sonda, conforme practica el aislamiento de los colgajos, la distancia que separa la vejiga de la vagina. La disección se hace generalmente con el cuchillo, al mismo tiempo que otro ayundante va haciendo la hemostasis con las pinzas de Pean ó simplemente mantiene limpio el campo operatorio, ora con gasas ora por medio de la irrigación contínua. Esto es lo que regularmente se hace, pues los vasos como lo mencioné oportunamente no son de importancia.

3º *Disección del tabique útero-vesical.*— Se puede considerar este tiempo como una continuación del 2º aunque menos peligroso no únicamente porque aquí el tabique es más grueso, sino porque el tejido de unión es más flojo; (*) se continúa disecando pegándose á la matriz, teniendo cuidado de no introducirse al tejido propio de ella, hasta llegar al tejido celular subperitoneal. Se levanta entonces la vejiga por medio

(*)—Tilleaux insiste en la laxitud de este tejido celuloso que permite la separación del útero de la vejiga tan sólo con el dedo.

de una valva, se diseca este tabique, hasta descubrir el peritóneo, que se reconoce por los caracteres de las serosas.

4º *Sección del peritóneo.*—Se toma éste con unas pinzas de disección, se estira y se hace un pequeño corte transversal. Se dilata en seguida la abertura introduciendo las tijeras cerradas y abriéndolas en el interior; se retiran y el tacto de los órganos internos nos indica que la operación se ha terminado.

SUTURA DE LA VAGINA.

La sutura de la pared vaginal, tal como la he visto practicar, debe mencionarse especialmente pues no es la sutura común que se realiza cuando se ponen dos tejidos en contacto, sino que es una sutura que, además de coaptar perfectamente los labios de la herida, se quita rápidamente y de una sola vez, cuando la consolidación se ha efectuado.

Se ejecuta de la manera siguiente: Se comienza á suturar por el cuello, teniendo anudada la extremidad del hilo de seda dejándole un cabo bastante largo; se atraviezan con la aguja los dos labios de la herida, cerca de sus bordes y se vuelve á hundir en el mismo lado por el que sale, como á 1 c.m. paralelamente á la incisión; se toman otra vez los labios, se repite la misma operación y así sucesivamente, hasta terminar en la extremidad anterior. (Fig. 4). Se canaliza con gasas ó con tubos.

Generalmente la canalización se hace con gasas, introduciéndolas con unas pinzas largas por la abertura que deja la incisión del cuello; en el caso indicado de cerrar completamente la cavidad del vientre, se suturan el peritóneo y la herida del cuello con puntos aislados de catgut.

Esta sutura vaginal toma una forma ondulada producida por el estiramiento del hilo; para quitarla cuando la cicatrización se verifica, (generalmente á los 8 ó 10 días) basta cor-

tar el hilo por la parte anterior, estirar con unas pinzas el otro cabo y se ve que sale entero y fácilmente.

Indicaciones de la operación.—De una manera general se puede decir que la celiotomía está indicada siempre que se deba intervenir, ya se trate de afecciones de la matriz (desviaciones adherentes, cáncer, prolapsus, fibromas pediculados), del ovario (quistes, ovaritis supuradas) ó de los anexos piosalpinx, hidrosalpinx), ya se trate de abscesos pélvicos, quistes para-ováricos. Contra indicaciones. Se deberá evitar en las siguientes circunstancias: cuando la mujer sea virgen, cuando la vulva sea muy estrecha, cuando el útero esté fijo por adherencias que le impidan bajar, ó cuando se comprenda que la abertura es demasiado pequeña para permitir la salida de cuerpos voluminosos.

CELIOTOMIA VAGINAL POSTERIOR.

Está reducida simplemente á una incisión vaginal. Laroyenne practicaba esta operación con un trócar especial que hundía en el fondo de saco de Douglas y hacía una debridación transversal guiándose por la canaladura del trócar. La técnica del método acostumbrado por la mayoría de los autores consiste en abrir el fondo de saco posterior con las tijeras y canalizar. Esta incisión puede ser suficiente para la extirpación de pequeños fibromas ó de ovarios supurados. Sin embargo, si se desea ampliar esta brecha, puede hacerse una pequeña incisión perpendicular á la primera.

Indicaciones.—Hematocele retro-uterino, pelvi-peritonitis supuradas, absceso del tejido celular pélvico.

Cuadro de operaciones relativas á la celiotomía vaginal anterior.

CELIOTOMIA VAGINAL ANTERIOR POR	Hospital Morelos. Nº DE OPERACIONES	OBSERVACIONES
Retroversión adherente matriz	3	
Fibromas de la matriz	4	
Desviación uterina	1	
Ovaritis supurada	1	
Quiste ovario	5	
Piosalpix bilateral	9	Muerte por peritonitis sup. 1
Hematosalpix bilateral	1	
Piosalpix unilateral	4	
Anexitis doble	1	
Foco peritoneal	1	Muerte por peritonitis sup.
Quiste anexo lado derecho	3	
Salpingitis lado derecho	1	Perforación de la vejiga.
Tumor del ligamento ancho	1	
Hematoma intraligamentario	1	
Suma.... ...	36	

De estos 36 casos en los que se hizo puramente la celiotomía vaginal anterior, (considerando esta operación como el primer tiempo de otras operaciones ginecológicas) como se ve, hay únicamente dos muertes.

De una manera general se puede decir que la gravedad de la celiotomía está en relación con la operación que la motivó.

En el caso único en que se perforó la vejiga, se hizo la sutura y la enferma alivió.

Se deduce del cuadro anterior, que la celiotomía, por sí misma, es una operación relativamente benigna; los éxitos dependen además, indudablemente de la habilidad operatoria unida á una rigurosa asepsia. Esta dualidad explica lo halagador de las estadísticas de nuestros cirujanos, los cuales están obteniendo palmo á palmo, victorias grandiosas en la lucha terrible con los microbios, lucha establecida entre lo infinitamente pequeño: el microbio, contra lo infinitamente grande: el pensamiento.

Ricardo Rode