

11204  
42  
20



**UNIVERSIDAD NACIONAL AUTÓNOMA  
DE MÉXICO**

---

FACULTAD DE MEDICINA  
DIVISION DE ESTUDIOS DE POSTGRADO  
HOSPITAL CENTRAL CRUZ ROJA MEXICANA  
"GUILLERMO BARROSO C."

**RUPTURA DIAFRAGMATICA  
POR CONTUSION**

**TESIS DE POSTGRADO  
QUE PARA OBTENER EL TITULO EN LA ESPECIALIDAD DE:  
CIRUGIA GENERAL  
P R E S E N T A :  
DR. RAFAEL GONZALEZ SOSA**



México, D. F.

1994

**TESIS CON  
FALLA DE ORIGEN**



Universidad Nacional  
Autónoma de México



## **UNAM – Dirección General de Bibliotecas Tesis Digitales Restricciones de uso**

### **DERECHOS RESERVADOS © PROHIBIDA SU REPRODUCCIÓN TOTAL O PARCIAL**

Todo el material contenido en esta tesis está protegido por la Ley Federal del Derecho de Autor (LFDA) de los Estados Unidos Mexicanos (México).

El uso de imágenes, fragmentos de videos, y demás material que sea objeto de protección de los derechos de autor, será exclusivamente para fines educativos e informativos y deberá citar la fuente donde la obtuvo mencionando el autor o autores. Cualquier uso distinto como el lucro, reproducción, edición o modificación, será perseguido y sancionado por el respectivo titular de los Derechos de Autor.




---

DR. ALEJANDRO GRIFE COROMINA  
DIRECTOR MEDICO DEL HOSPITAL  
CENTRAL CRUZ ROJA MEXICANA



---

DR. ENRIQUE ESCAMILLA AGEA  
JEFE DE ENSEÑANZA E INVESTIGACION



---

DR. SERGIO DELGADILLO GUTIERREZ.  
PROFESOR TITULAR DEL CURSO DE CIRUGIA GENERAL.



---

DR. JUAN RUIZ HERRERA.  
DIRECTOR DE TESIS

A MYRNA POR DARME SU CONFIANZA Y APOYO PARA REALIZAR ESTE SUEÑO ANHELADO, Y POR SER UNA ESPOSA CONSIDERADA EN LOS MOMENTOS MAS DIFICILES DE NUESTRA VIDA Y QUE COMPRENDIO HASTA EL ULTIMO MOMENTO LA LLEGADA A LA META PROFESIONAL Y PERSONAL. Y PARA EMMANUEL COMO FRUTO DE NUESTRO AMOR.

**PARA VICTOR DANIEL QUE NO ESTUVO  
MAS CON NOSOTROS**

**A MIS PADRES Y HERMANOS COMO  
TESTIMONIO A SU CARIÑO, Y POR TODO  
EL APOYO MOSTRADO EN FORMA  
INCONDICIONAL.**

AL SR: LUIS AVILA, AMIGO Y HERMANO.

A LA FAMILIA BUENTELLO VOLANTE  
QUE COMPARTIERON CONMIGO LOS  
MOMENTOS DESAGRADABLES EN ESTE  
TIEMPO.

AL DR: JUAN RUIZ HERRERA MI MAS  
SINCERO AGRADECIMIENTO, POR SER EL  
DIRECTOR DE ESTA "TESIS", POR SUS  
CONOCIMIENTOS PARA LA REALIZACION  
DE ESTA EN FORMA DESINTERESADA.

**TESTIMONIOS DE AGRADECIMIENTOS.**

**DR. SERGIO DELGADILLO GUTIERREZ**

**DR. HUGO LOPEZ CASTAÑEDA**

**DR. ALBERTO BASILIO OLIVARES**

**DRA. EDHIT ARELLANO ARENAS**

**DR. VICTOR FLORES HUERTA**

**AGRECIAMIENTO ESPECIAL A QUIENES  
COLABORARON PARA LA REALIZACION  
DE ESTA "TESIS".**

**DR: RICARDO GARCIA CRUZ**

**MEDICO ADSCRITO AL SERVICIO DE**

**CIRUGIA TORACO ABDOMINAL HOSPITAL**

**CENTRAL DE LOMAS VERDES IMSS.**

**(por los casos proporcionados para la realización  
de este trabajo).**

**PROFESOR: ROBERTO SANTOS CANALES**

**( por la asesoría técnica para la elaboración de  
esta "tesis").**



Para todo el personal médico, paramédico y enfermería del Hospital Central Cruz Roja Mexicana "Guillermo Barroso".-

Al paciente de este hospital por su nobleza y sencillez y que por medio de ellos aprendimos a madurar en el arte de la cirugía.

" Una vez me dije; no es acaso una realidad que un cirujano no lo es realmente hasta que reconoce humildemente que no sabe nada".

## INDICE

## PAGINA

Introducción.....	1
Justificación.....	2
Embriología.....	3
Anatomía.....	5
Fisiología.....	10
Aspectos Históricos.....	16
Fisiopatología del trauma contuso.....	17
Consecuencias fisiológicas.....	18
Asociación de lesiones por trauma contuso.....	20
Diagnostico.....	21
Radiología básica.....	21
Otros procedimientos de diagnóstico.....	22
Manejo inicial.....	22
Vías de abordajes.....	23
Reconocimiento tardío de la lesión.....	24
Resultados.....	25
Mecanismos de lesión.....	27
Choque hipovolémico por grados.....	28
Relación de choque hipovolémico/mortalidad.....	28
Compromiso ventilatorio a su ingreso.....	29
Manifestaciones clínicas de compromiso respiratorio.....	30
Imágenes radiológicas a la admisión.....	35
Indicación quirúrgica.....	36

Indicación quirúrgica por lavado peritoneal.....	36
Otras manifestaciones para indicación quirúrgica..	37
Tiempo de ingreso al cubículo de choque.....	37
Hallazgos quirúrgicos.....	38
Sitios de ruptura izquierda.....	39
ruptura derecha.....	40
bilateral.....	40
Cuadro comparativo de la ruptura diafragmática....	40
Clasificación por grados de la ruptura diafragmatica.....	41
Porcentajes de órganos intratorácicos.....	43
Vigilancia de los pacientes postquirúrgicos.....	44
Lesiones asociadas al trauma torácico.....	45
Hallazgos de lesiones intraabdominales.....	46
Lesiones extraabdominales asociadas.....	47
Otros procedimientos quirúrgicos realizados.....	49
Otras complicaciones intrahospitalarias.....	50
Escalas de calificación.....	51
Relación de las causas de mortalidad.....	52
Discusión.....	53
Conclusiones.....	60
Bibliografía.....	63

## INTRODUCCIÓN

En general se estima que la frecuencia de lesiones traumáticas del diafragma es de 4 a 5% en pacientes que sufren traumatismos toracoabdominales .

La frecuencia de presentación en otras series publicadas, tienen variantes pero un promedio general radica entre 5 y 15%. Desafortunadamente no se especifican los sitios de lesión diafragmática, después del traumatismo dificultando la realización de una clasificación de lesiones tanto anatomotopográficas así como traumáticas.

Si bien tales lesiones pueden ser un estadio del mismo proceso fisiopatológico, estas tienen implicaciones pronósticas y terapéuticas diferentes.

Aunque en 1967 Ebert y cols., definieron a la hernia ( ruptura diafragmática ) en la actualidad, es una lesión de por lo menos de 3cm. de diámetro en el músculo del diafragma, definiciones posteriores señalan que para hablar de ruptura diafragmática es un requisito que exista paso al tórax de contenido abdominal a través de está ruptura.

La ruptura diafragmática traumática es cada vez más frecuente, debido al incremento en el número de accidentes; del tipo de automotores de alta velocidad, laborales, y lesiones contusas por agentes externos.

## JUSTIFICACION

Como se comenta en la introducción, la inquietud por realizar este trabajo "TESIS", de aspecto retrospectivo, en el marco del politrauma, es valorar la frecuencia de presentación de este tipo específico de lesiones en nuestro hospital, y en general las publicaciones de este tema en nuestro país son limitadas, y de manera secundaria nuestro interés es mostrar algunas alternativas en el paciente que sufre trauma toracoabdominal, así como procedimientos diagnósticos, al mismo tiempo proponemos una clasificación de la ruptura diafragmática traumática excluyendo en esta revisión a las heridas penetrantes.

La ruptura aguda del diafragma produce compromiso severo respiratorio y de las funciones cardíacas. Entre más grande es la ruptura diafragmática, más el compromiso cardiorespiratorio y esto va en función de un trauma toracoabdominal severo, condicionando elevada morbimortalidad si no se detecta oportunamente.

En este estudio se revisa la experiencia de la ruptura diafragmática en el HOSPITAL CENTRAL CRUZ ROJA MEXICANA, realizamos un análisis de las lesiones contusas toracoabdominales y de los factores que determinan la morbilidad y mortalidad.

Es necesario ofrecer un tratamiento integrado a las lesiones contusas, analizar el manejo de las lesiones asociadas, la presentación clínica, el diagnóstico, el tratamiento y sus complicaciones para que, en un futuro no

muy lejano el manejo de estas sea lo más integral para disminuir la morbimortalidad.

## EMBRIOLOGIA.

El estudio del diafragma, así como de sus lesiones, lo enmarcaremos inicialmente con los aspectos anatomofisiológicos normales.

Embriológicamente, se desarrolla a partir de la tercera semana de gestación; el mesodermo intraembrionario a cada lado de la línea media se convierte en porción paraaxial, porción intermedia y lámina lateral.

Al parecer muchas hendiduras intercelulares en el mesodermo lateral, las láminas se dividen en dos capas; a saber: la hoja somática del mesodermo, que se continúa con el mesodermo extraembrionario que cubre la pared de la cavidad amniótica, y la hoja esplácnica del mesodermo, que se continúa por el mesodermo de la pared del saco vitelino.

El espacio limitado por estas hojas forma el celoma intraembrionario. En etapa inicial, las porciones derecha e izquierda del celoma intraembrionario comunican ampliamente con el celoma extraembrionario; sin embargo, al continuar el desarrollo, cuando el cuerpo del embrión se encorva en dirección cefalocaudal y se pliega en sentido lateral se pierde esta conexión y el celoma forma un amplio espacio intraembrionario que se extiende desde la región torácica hasta la pélvica.

Las células del mesodermo somático que reviste la cavidad celómica se tornan mesoteliales y ulteriormente formarán las serosas parietales que revisten las cavidades peritoneal, pleura y pericárdica. De manera análoga,

las células de la hoja esplácnica del mesodermo formará el mesotelio que reviste órganos abdominales, pulmones y corazón.

La conexión entre las porciones torácicas y abdominales del celoma consiste en los canales pleurales situados a ambos lados del intestino anterior.

En etapa ulterior del desarrollo las cavidades torácicas y abdominal están separadas por el diafragma, y la pericárdica y las pleurales por las membranas pleuropericárdicas.

El componente más importante del diafragma proviene del *septum transversum*, lámina gruesa del tejido mesodérmico que ocupa el espacio entre la cavidad pericárdica y el pedículo del saco vitelino.

A diferencia del diafragma en el adulto, este tabique no separa por completo las cavidades torácica y abdominal, sino que deja una comunicación grande a cada lado del intestino anterior. Los canales formados de esta manera se les llama canales pleurales, y tiene importancia básica para el desarrollo de los pulmones.

En dirección caudal la expansión de los canales pleurales es limitada por un pliegue semilunar, el pliegue pleuroperitoneal. Este repliegue (causado por el ligamento craneal original del mesonefros), sobresale en el extremo abdominal del canal pleural. Al continuar con el desarrollo, el pliegue se extiende hacia adelante y adentro, y para la séptima semana experimenta fusión con el mesenterio del esófago y con el *septum transversum*. En consecuencia, la conexión entre las porciones torácica y abdominal del celoma es interrumpida por las membranas pleuroperitoneales. La

dilatación ulterior de las cavidades pleurales del mesenquima de la pared corporal hace que se añada un anillo periférico a las membranas pleuroperitoneales. Cuando se ha formado este anillo o reborde, los mioblastos originados en la pared corporal se introduce en las membranas y forman la porción muscular del diafragma.

En etapa inicial, el *septum transversum* está en oposición a los somitas cervicales y crecen en el interior del mismo componente nervioso de los segmentos tercero, cuarto, quinto. En un principio los nervios llamados frénicos, están situados en el pliegue pleuropericárdico, pero con la dilatación ulterior de los pulmones y descenso del *septum*, se sitúan en el pericardio. Algunos componentes musculares del diafragma provienen de la pared torácica durante la dilatación de las cavidades pleurales de la pared corporal. Estos componentes musculares reciben nervios intercostales .

En consecuencia, el diafragma del adulto proviene de las siguientes formaciones: 1. *Septum transversum*, que se origina del centro frénico; 2. Las dos membranas pleuroperitoneales; 3. Componentes musculares de la pared corporal lateral y dorsal, y 4. Mesenterio del esófago, en el cual se desarrollan los pilares del diafragma.

## ANATOMIA.

El diafragma es un tabique musculofibroso cupuliforme que separa la cavidad torácica de la abdominal; la superficie convexa o superior forma el suelo del tórax y la cóncava o inferior el techo de las cavidades abdominal. Su parte periférica se compone de fibras musculares que toman origen en



la circunferencia del contorno torácico interior y convergente para insertarse en un tendón central.

Las fibras musculares pueden agruparse atendiendo a sus orígenes en tres partes: esternal, costal, y lumbar. La porción central se origina por dos fascículos carnosos en el dorso del apéndice xifoides; la porción costal se origina en las caras internas de los cartílagos y porciones inmediatas de las seis últimas costillas de cada lado, engranándose con el transversario del abdomen y la porción lumbar en arcos aponeuróticos llamados arcos lumbocostales y en las vértebras lumbares mediante dos pilares o crura. Hay dos arcos lumbocostales, uno interno y otro externo a cada lado.

El arco lumbocostal interno es un arco tendinoso situado en la fascia que cubre la porción superior del psoas mayor: por dentro se continúa con el borde externo tendinoso del correspondiente pilar, y se fija en el lado del cuerpo de la I o II vértebras lumbares; lateralmente se fija en la II vértebra lumbar.

El arco lumbocostal externo ( arcos *lumbocostalis lateralis* ) se incurva cruzando la parte superior del cuadrado lumbar y se inserta por dentro en la superficie anterior de las apófisis transversas de la I vértebra lumbar y por afuera en el vértice y borde inferior de la XII costilla.

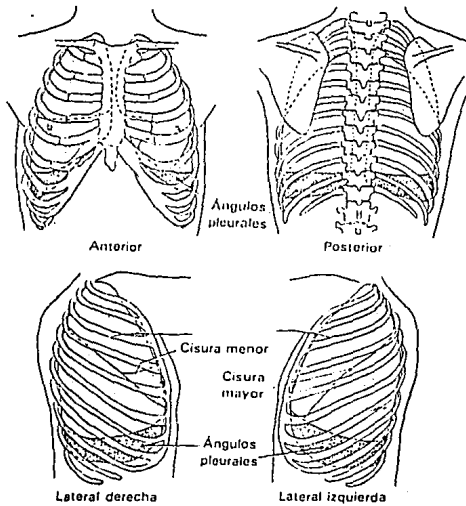
Los pilares ( crura ) en sus orígenes son de estructura tendinosa con el ligamento longitudinal anterior de la columna vertebral.

El pilar derecho es mayor y más largo que el izquierdo, originándose en las superficies anteriores de los cuerpos fibrocartilaginosos intervertebrales de las tres primeras vértebras lumbares, mientras que el pilar izquierdo se origina en las correspondientes porciones de las dos primeras vértebras

solamente. Los bordes tendinosos internos de los pilares se dirigen hacia adelante y adentro y se unen en la línea media formando un arco que cruza la superficie anterior de la aorta: este arco con frecuencia es poco definido. Desde todos estos orígenes, las fibras del diafragma convergen insertándose en el tendón central. Las fibras originadas en el apéndice xifoides son muy cortas y a veces aponeuróticas; las procedentes de los arcos lumbocostales interno y externo, y más especialmente las que proceden de las costillas y sus cartílagos, son más largas y describen curvas patentes que ascienden y convergen a su inserción. Las fibras de los pilares divergen a medida a que ascienden, dirigiéndose las más externas hacia arriba y afuera hasta el tendón central. Las fibras internas del pilar derecho ascienden por el lado izquierdo del hiato esofágico ( a veces un fascículo del pilar izquierdo cruza la aorta y se dirige oblicuamente con las fibras internas del pilar derecho hacia el orificio de la vena cava ).

El tendón central o centro frénico del diafragma es una delgada pero resistente aponeurosis situada cerca del centro de la bóveda formada por el músculo, pero algo más próxima a la parte anterior que a la posterior del tórax de forma que las fibras musculares posteriores son más largas. Se halla situado inmediatamente por debajo del pericardio con el que está parcialmente fusionado.

Tiene forma que recuerda a una hoja de trébol, componiéndose de tres porciones separadas una de otra escotadura. El folíolo derecho es el mayor, el medio ( dirigiéndose hacia el apéndice xifoides ) es el que le sigue de tamaño y el izquierdo es menor.



Relación de los lóbulos pulmonares y senos pleurales con la pared torácica.

En cuanto a estructura, el tendón se compone de varios planos de fibras que, entrelazadas en ángulos que se unen en fascículos rectos o curvos proporcionan mayor resistencia.

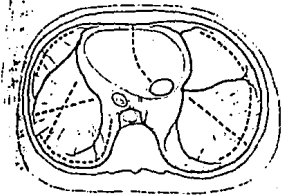
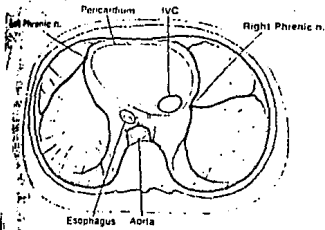
**ORIFICIOS DEL DIAFRAGMA.** el diafragma se halla perforado por una serie de orificios que permiten el paso de distintas formaciones entre el tórax y el abdomen. Se describen tres grandes orificios: el aórtico, el esofágico y el de la vena cava inferior, así como una serie de otros más pequeños.

El agujero del hiato aórtico es el más inferior y posterior de los tres grandes orificios enumerados. Se halla a nivel de la XII vértebras dorsal y en realidad no es un orificio del músculo diafragma si no un hiato osteoaponeurótico entre el diafragma y la columna vertebral, y por lo tanto posterior al primero; en ocasiones algunas fibras tendinosas se prolongan para cruzar los cuerpos de las vértebras desde las partes internas de los extremos inferiores de los pilares y pasan en un verdadero anillo fibroso.

El hiato se halla situado ligeramente a la izquierda de la línea media y es limitado hacia adelante por los pilares y hacia atrás por el cuerpo de la I vértebra lumbar, por el pasan la aorta, la vena ácigos y el conducto torácico; en ocasiones la vena ácigos discurre a través del pilar derecho.

El hiato u orificio esofágico se halla en la parte muscular del diafragma a nivel de la X vértebra dorsal, y es de forma elíptica.

Es superior, anterior y ligeramente desplazado a la izquierda respecto del hiato aórtico y da paso al esófago, a los nervios vagos y a unos pequeños vasos sanguíneos esofágicos.



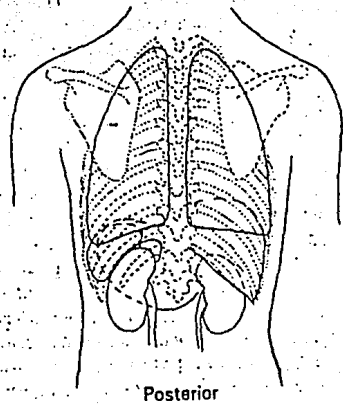
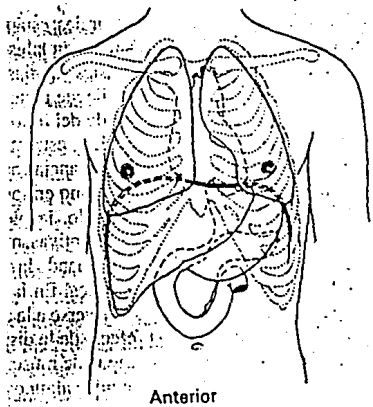
El agujero de la vena cava inferior es el más superior de los tres y se halla situado aproximadamente a nivel del fibrocartilago que separa las vértebras dorsales VIII-IX.

Tiene forma cuadrilátera y se halla en la unión de los folíolos derecho y medio del tendón central, de forma que sus bordes son tendinosos; da paso a la vena cava inferior, cuya pared se adhiere a los bordes del orificio, también discurren a su través algunas ramas del nervio frénico derecho. De los pequeños orificios, dos situados en el pilar derecho dan paso a los nervios espláncnicos derechos, mayor y menor; tres orificios en el pilar izquierdo y a la vena hemiaórgica o árgica menor. Los troncos simpáticos penetran habitualmente en la cavidad abdominal por detrás del diafragma debajo de los arcos lumbocostales internos.

Existen dos pequeños espacios originándose porque las fibras musculares del diafragma son deficientes y se hallan reemplazadas en parte por tejido areolar. Dichos espacios se encuentran situados uno entre las porciones esternal y costal, para dar paso a la rama epigástrica superior de la arteria mamaria interna y algunos linfáticos procedentes de la pared abdominal y de la superficie convexa del hígado, y otro entre las fibras que proceden de los arcos lumbocostales interno y externo ( menos constante ).

Cuando existe este último, las porciones superior y posterior de los riñones se halla separadas de la pleura sólo por tejido areolar.

Anatómicamente se relaciona la superficie superior del diafragma descansan el pericardio, y el corazón y a los lados la pleura y los pulmones. En la periferia, el diafragma está separado de los espacios intercostales inferiores por el seno costodiafragmático de la pleura y ayuda



a formar el límite del mediastino posterior, la superficie inferior, cubierta casi completamente por peritoneo, está por encima del hígado, riñones y glandulas suprarrenales y del lado izquierdo, del estomago y bazo.

### FISIOLOGIA.

Esta capa muscular adopta forma de cúpula, a pesar del peso del hígado que se encuentra suspendido de ella. Esta forma se debe, sobre todo a las propiedades elásticas de los pulmones en reposo, estos ejercen sobre todo la superficie del diafragma ( más de  $250 \text{ cm}^2$  ) una presión negativa de  $3 \text{ mmHg/cm}^2$  aproximadamente, o sea una fuerza total dirigida hacia arriba cerca de 1 Kg que empuja el diafragma dentro del tórax. Al contraerse el diafragma se comporta como un pistón que se mueve hacia abajo y hacia adelante dejando tras de sí un espacio que debe llenar la expansión pulmonar. Los movimientos de la cúpula durante la inspiración en estado normal presenta variaciones individuales considerables; el descenso inspiratorio promedio del diafragma es de 12.5 cm.

La inervación del diafragma ( ambos nervios frénicos ), provienen de los segmentos cervicales tercero y cuarto de la medula espinal; en cambio los músculos intercostales, los espiratorios, y casi todos los inspiratorios accesorios reciben inervación de los segmentos torácicos y lumbares.

Por lo tanto, el diafragma puede seguir funcionando cuando aquellos músculos han sido paralizados completamente, por la lesión transversal de la medula espinal en la porción superior de la columna dorsal, a nivel de las ultimas cervicales, o por anestesia raquídea.



**ACCIONES DEL DIAFRAGMA:** cuando el tendón central desciende se produce dos efectos; a) aumenta el volumen y disminuye la presión en la cavidad torácica y b) disminuye el volumen y aumenta la presión en la cavidad abdominal.

Durante la inspiración, el descenso del diafragma disminuye la presión en el tórax y el aire viene obligado a penetrar a los pulmones a lo largo de los conductos formados por la laringe y la traquea debido a la diferencia de presión atmosférica. Al mismo tiempo, al descender el diafragma presiona las vísceras abdominales dirigiéndose hacia abajo contra la resistencia pasiva de los músculos abdominales y pelvianos, dando lugar a un deslizamiento ligero de la pared anterior. La presión en la cavidad abdominal aumenta considerablemente cuando la musculatura de la pared del abdomen y el diafragma se contraen activamente, al mismo tiempo aumento de presiones tienden a que las vísceras abdominales vacíen su contenido como sucede en la micción, defecación, vomito y parto. La porción del diafragma situada alrededor del hiato esofágico se considera como dispositivo de acción esfinteriana.

Los movimientos respiratorios son la inspiración, con aumento de la cavidad torácica, y la espiración, con disminución de la misma. El aumento de volumen de la cavidad es el resultado de la acción muscular y ocurre, por dos motivos: a) por el descenso del diafragma al contraerse este músculo y b) por la expansión de la pared torácica debida a la acción de ciertos músculos sobre las costillas, esternón y columna vertebral.

La disminución de volumen con la espiración suele ser pasiva, debido a la retracción elástica de la pared torácica y de los tejidos pulmonar y

bronquial y también puede ser el resultado de la acción muscular, caso en el cual: a) los músculos abdominales rechazan el diafragma hacia arriba aumentando la presión abdominal, b) la pared torácica es retraída por la acción de ciertos músculos sobre las costillas y la columna vertebral.

**INSPIRACION NORMAL:** el diafragma se contrae aumentando los diámetros verticales de la cavidad torácica. La primera y segunda costilla permanecen fijas por la inercia y resistencia de las estructuras cervicales y las restantes costillas, con excepción de las dos últimas, se dirigen hacia arriba por la contracción de los intercostales externos. El movimiento de elevación de las costillas, debido a su posición y a la oblicuidad de su eje de rotación, aumentan los diámetros anteroposteriores y transversal del tórax.

Habitualmente se describen dos tipos de inspiración normal, el diafragmático y el costal, y aunque en condiciones estándar se observa una mezcla de ambos a veces predomina uno de ellos. La respiración diafragmática es llamada también abdominal porque el resultado visible de la contracción del diafragma es la más predominante de la pared abdominal. Contrastando con este tipo respiratorio existen la respiración costal, llamada también torácica, más propia en la mujer, mientras que la diafragmática es la corriente en el hombre.

Estudios electromiográficos indican que los músculos intercostales son poco activos en la inspiración normal, ya que no aumentan ni disminuyen rítmicamente la capacidad torácica constante que expansiona al tórax.

Los músculos escalenos muestran en cambio actividad rítmica ( Jones y Paul en 1957 ), hay pruebas de que solamente los tres primeros

intercostales son activos y que el cuarto al séptimo no lo son ( Keopke y cols 1958 ).

Estudios electromiográficos para realizar variaciones han sido practicados por Basmajian en 1962.

**ESPIRACION NORMAL:** la posición normal de reposo del tórax es la que aparece al final de la espiración normal. Esta posición es consecuencia sin esfuerzo muscular después de una inspiración normal por retracción de las estructuras distendidas durante el movimiento inspiratorio. El desplazamiento de la pared abdominal anterior se halla en relación con el tono de los músculos abdominales.

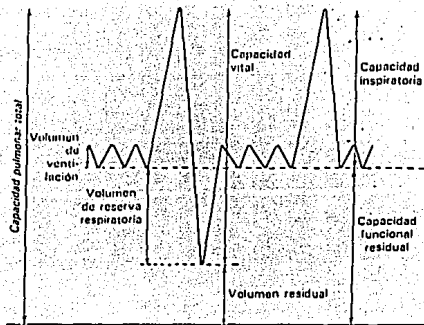
Las costillas vuelven a su posición inicial por la elasticidad de los ligamentos y cartílagos correspondientes. La extensa red de fibras elásticas del tejido pulmonar retrae los pulmones y el árbol bronquial que había sido alargado por el descenso del diafragma y contribuye por retracción elástica a que el tejido pulmonar se dirija hacia atrás y arriba.

**INSPIRACION PROFUNDA:** todas las acciones que ocurren durante la inspiración normal aumentan.

Además, las dos primeras costillas son elevadas por los escalenos y el esternocleidomastoideo, y las restantes por la acción de los supracostales y el serrato posterior superior. Las costillas se elevan todavía más por rectificación de la columna vertebral al contraerse el sacroespinal.

Después que las vísceras abdominales han sido comprimidas hacia abajo por el diafragma en considerable extensión los músculos abdominales ofrecen progresiva resistencia y las vísceras pueden actuar como punto de

Volúmenes pulmonares y sus subdivisiones con relación al trazo espirográfico. La capacidad residual funcional y el volumen residual se deben medir con otras técnicas.



fijación del diafragma de modo que esté, por su contracción, eleve las costillas.

**INSPIRACION FORZADA:** en pacientes con gran necesidad de aire, todos los músculos del cuerpo se coordinan y combinan para contribuir a la respiración. Los triangulares del omóplato, los trapecios y los romboides elevan y fijan la escápula, acción que es utilizada entonces como origen por el pectoral menor, el cual dirige las costillas hacia arriba. Si el paciente fija la cintura escapular agarrándose al respaldo de una silla o al extremo de una cama, el pectoral mayor y el serrato anterior elevan también las costillas.

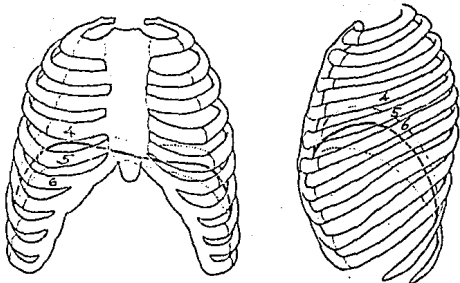
**ESPIRACION FORZADA:** requiere de varios músculos. Las dos últimas costillas rechazadas hacia abajo y fijadas por el cuadrado lumbar, y las restantes se hallan dirigidas hacia abajo por acción de los intercostales internos y los serratos posteroinferiores. Los músculos de la pared abdominal, presionan sobre las vísceras abdominales, rechazan el diafragma hacia arriba, y los mismos músculos flexionando la columna vertebral, actúan descendiendo las costillas inferiores.

**POSICION DEL DIAFRAGMA:** la altura del diafragma varía constantemente durante la inspiración así como el grado de distensión del estómago, intestinos, y según el volumen del hígado. Después de una inspiración forzada, la cúpula derecha se halla por delante a nivel del cuarto cartílago costal, a los lados con costillas V, VI, VII y hacia atrás con la VIII; la cúpula izquierda es algo más baja que la derecha. El desplazamiento diafragmático entre la inspiración profunda y la espiración profunda es en el hombre y en la mujer de unos 30 mm en el lado derecho

y 28 mm en el lado izquierdo; en la inspiración normal sólo unos 12.5 mm en el derecho y 12 mm en el izquierdo.

La radiografía indica que la altura del diafragma en el tórax varía considerablemente con la posición horizontal y el paciente descansa sobre el dorso en cuya posición son posibles más amplias excursiones respiratorias en respiración normal. En la posición erecta la cúpula del diafragma desciende y sus desplazamientos respiratorios son menores. La cúpula desciende todavía más en la posición sentada, durante la cual las excursiones respiratorias son mucho menores. Estos hechos explican que los pacientes con intensa disnea respiren en posición sentada. Cuando el cuerpo se halla en decúbito horizontal y lateral, las dos mitades diafragmáticas no actúan igual. La mitad más alta desciende a nivel inferior, más acentuado cuando el paciente está sentado y se desplaza poco, con la respiración: la mitad inferior, se eleva más en el tórax que cuando el paciente se halla en decúbito supino y sus excursiones respiratorias aumentan considerablemente .

En los procesos unilaterales de la pleura o de los movimientos del diafragma, lo que es posible observar generalmente por exploración radiográfica. Resulta pues que la posición del diafragma en el tórax depende de tres factores principales: 1\* La retracción elástica del tejido pulmonar que lo lleve hacia arriba, 2\* La presión ejercida sobre su superficie inferior por las vísceras tiende a ser negativa sentado y positiva o de succión hacia arriba cuando se reclina, 3\* La tensión intraabdominal debida a los músculos abdominales. Estos se hallan contraídos en la posición de pie y no en la sentada, no obstante, el diafragma es rechazado hacia arriba en ambas posiciones.



Anterior and lateral anatomic projections demonstrate the neutral location of the diaphragm. The upper and lower lines indicate excursion during maximal exhalation and inhalation.

## ASPECTOS HISTORICOS.

La descripción de las heridas penetrantes del diafragma son obtenidas a lo largo de la historia medica. El registro más temprano de la historia natural de la enfermedad es sin embargo atribuido a SENNERTUS en 1541, describió los hallazgos en una autopsia de herniación posttraumática de el estómago a través del diafragma en un hombre herido 7 meses antes ( penetrante de tórax ).

AMBROSIO PARE registro en 1579 está lesión causando muerte por incarceration del colon a través de un defecto del diafragma del tamaño de un dedo y señaló que " *el estómago y a veces los intestinos son llevados al interior de la cavidad torácica* ".

Los pacientes pueden mantener una herida por arma de fuego en el tórax izquierdo 8 meses primero y el diafragma con un desgarro temprano. PARE describió en *Hallazgis postmorten* incarceration gástrica, en un año meses después de un severo trauma abdominal. BOWDITH en 1853 reportó el primer caso de hernia diafragmática posttraumática en un joven de 17 años de edad, estableciendo la prioridad de muerte en una revisión exhaustiva de 83 casos de autopsias descritas en la literatura.

Estas observaciones se recomiendan en el reconocimiento con criterio específico para el diagnóstico de la hernia posttraumática del diafragma. Numerosos casos revisados en la historia incluyeron a HOOD en 1971 y a ORRIGER y cols. en 1985, E: MOORE y cols. en 1990 y actualmente el grupo de A. RODRIGUEZ y a RUIZ-GARCIA en México.



## FISIOPATOLOGIA DEL TRAUMA CONTUSO.

El trauma contuso abdominal, produce aumento rápido de la presión produciendo ruptura de las hojas izquierda y derecha del diafragma; estas se producen por un alto gradiente de presión entre el abdomen y el tórax, y el desgarro se irradia en forma posterolateral desde el centro tendinoso del hemidiafragma. La disrupción contusa en todas las áreas pueden ser descritas; el mecanismo clásico de la lesión es una rápida desaceleración, del cinturón de seguridad, a la cintura abdominal.

Adicionalmente, caídas de alturas elevadas, contusión directa al abdomen, lesiones compresivas, atropellamientos, u otros equipos pesados que puedan producir disrupción traumática del diafragma.

La ruptura aislada del hemidiafragma izquierdo representa un 85% de las lesiones en comparación a la del lado derecho, que es solamente del 15%, esto es espectacular ya que la glandula hepática recibe toda la fuerza general del trauma contuso dando protección del hemidiafragma derecho.

Los reportes aislados e infrecuentes de las lesiones de la superficie pericárdica del diafragma producida por fragmentos costales fracturados con desplazamiento que penetran al diafragma en una contusión cerrada, produciéndose laceraciones de una de las hojas del diafragma.

Las lesiones contusas directas de mayor intensidad producen disrupción del centro tendinoso, en este tipo de lesiones se acompaña de contusión pulmonar severa y deterioro de la función respiratoria, la hipovolemia a este nivel no es muy común.

Los fragmentos de costillas pueden perforar el estómago y el colon, cuando se hernian en la lesión diafragmática. La asociación de contusión hepática y esplénica pueden ser masiva.

Las hernias por pulsión a través del hiato esofágico ya fueron descritas, así como las congénitas posterolaterales ( BOCHDALEK ), y anteromedial ( MORGANI ), defectos bien documentados. Los desgarros unilateral o bilateral con superficie pericárdica también ya está reportados.

### CONSECUENCIAS FISIOLÓGICAS.

**CARDIOPULMONAR:** la fisiopatología de la disrupción incluyen inmediatamente trastornos hemodinámicos y respiratorios, y a largo plazo secuelas gastrointestinales. Los desgarros laterales nunca producen inestabilidad hemodinámica, pero el desplazamiento de órganos viscerales dentro de la cavidad pericárdica puede interferir con el llenado ventricular y produce severa hipotensión por un mecanismo similar al del tamponade cardíaco. La disrupción de alguno de los hemidiafragmas puede producir reducción de la capacidad respiratoria en forma significativa.

Las lesiones del hemidiafragma izquierdo son más comunes y se asocian con otros tipos de lesiones orgánicas: desplazamiento del colon, estómago, intestino delgado, y/o bazo dentro del tórax ipsilateral.

La intensidad del impacto, contra el lóbulo inferior izquierdo puede producir contusión pulmonar severa, más el desplazamiento del parénquima pulmonar por el contenido herniario, puede producir distress respiratorio.

**GASTROINTESTINAL:** la distensión del estómago, y las asas de intestino o colon con ruptura de las mismas, puede simular un Neumotórax, el derrame del contenido colónico dentro del tórax induce a sepsis, los fluidos gástricos o intestinales producen severas quemaduras químicas de la pleura.

La ruptura del diafragma derecho, usualmente está desplazado por la cúpula hepática y en otras series reportadas la existencia parcial o total dentro del hemitórax derecho.

**CLASIFICACION:** PECK y cols, describen una clasificación de ruptura diafragmática siendo está no muy específica y concluyente, pero que a continuación las referimos; las lesiones del hemidiafragma derecho de la siguiente forma: Tipo I; todo el hígado, Tipo II; parte del hígado, Tipo III; hígado y otra víscera abdominal

El tipo III en el diafragma izquierdo es patológicamente similar; los tipos I y II cubren el diafragma ( 10 a 15 cm ) con una cúpula de hígado semejando elevación del hemidiafragma. La capacidad ventilatoria se reduce por la afección del hemidiafragma, la asociación de contusión pulmonar es común la inestabilidad hemodinámica ocurre si el hígado está fracturado.

## ASOCIACION DE LESIONES POR TRAUMA CONTUSO.

La severidad del trauma produce disrupción diafragmática, con asociación de otras lesiones como: óseas, neurológicas, vísceras macizas, contusión pulmonar y miocárdica.

**LESION DEL NERVIO FRENICO:** la parálisis completa del diafragma, es poco común por las ramas periféricas del nervio frénico, sin embargo la probabilidad de lesionar las ramas es alta en el momento de reparar el diafragma.

La identificación anatómica, de las ramas del nervio, permite disminuir las lesiones iatrogénicas cuando se repara el diafragma y se reduce la herniación de órganos abdominales. Las incisiones en el diafragma se extienden en forma radial y periférica, descritas y recomendadas por MERENDINO y cols.

**HIATO ESOFAGICO:** el hiato esofágico, es amplio en algunos sujetos, con hernias por deslizamientos asintomáticos, las heridas posttraumáticas, con saco herniario en el mediastino posterior, se reducen por vía abdominal. Las fibras crurales se aproximan posteriormente al esófago, y el hiato está cerrado, en forma primaria, la unión esofagogástrica debe de tener un diámetro a una sonda de 50Fr, reforzándose con una gastropexia, las lesiones del esófago si no se reparan tiene alto riesgo, las perforaciones bajas se puede utilizar con una Nissen Thal-type grapa.

**HIATO AORTICO:** la disrupción de las fibras crurales posteriores en la inserción tendinosa de los cuerpos vertebrales, es poco frecuente. En una necropsia por trauma masivo abdominal, se apreció herniación a nivel del

ligamento arcuato en el mediastino posterior, no es frecuente este sitio de herniación.

**HIATO DE LA VENA CAVA:** el hiato de la vena cava, está estrechamente cerrado y es un soporte de la reflexión pericárdica. El alargamiento de este, da como resultado una separación entre la vena cava y el atrio. La separación de esta es por medio de una esternotomía media ( siguiendo la línea de la laparotomía ) si hay sobrevida del paciente, se puede reparar el hiato.

**DISRUPCION POSTERIOR:** es raro la presencia de una separación de las costillas y el diafragma retroperitoneal, secundario a trauma severo, como resultado un túnel extrapleural, es raro la presencia de contenido intraabdominal, solo la presencia de órganos retroperitoneales, como es el riñón ipsilateral. La función renal es deteriorada, por lesión vascular, y se aprecia cuando se realiza una toracotomía.

## DIAGNOSTICO

Se debe de obtener la historia traumática, con alta sospecha de lesión diafragmática; todos los pacientes con fractura costales múltiples y de esternón, se debe de tener atención directa con posibilidad de ruptura diafragmática.

## RADIOLOGIA BASICA

La imagen radiográfica, con disrupción izquierda, con contenido de estómago y colon nos da el diagnóstico, el uso de sonda nasogástrica y la silueta cardiaca elevada es vista. El hemidiafragma derecho se aprecia elevado por la cúpula hepática; la fluoroscopia es diagnóstica. Las

fracturas de costillas bajas, puede dar posibilidad de perforar el diafragma. La asociación radiográfica de elevación del diafragma, hemotórax ipsilateral y contusión pulmonar baja.

## OTROS PROCEDIMIENTOS DE DIAGNOSTICO

La inducción de neumoperitoneo en ausencia de tubos torácicos, nos puede dar el diagnóstico, sólo que existe el riesgo de embolismo aéreo, neumotórax con compromiso ventilatorio. Esta maniobra se realiza con 500 ml. Las falsas negativas del desgarro con parche de omento, cúpula hepática. El uso de marcadores radionucleótidos para hígado y bazo pueden ser usados en raras ocasiones; y la TAC solo muestra elevación del hemidiafragma derecho. Las imágenes radiológicas con medio de contraste a través de la sonda nasogástrica o tubos rectales son de alta ayuda para el diagnóstico.

## MANEJO INICIAL

En todo aquel sujeto que sufre un accidente, la atención inicial debe de ser por el Técnico en urgencias medica ( TUM ), administrando el manejo prehospitalario, y el personal de urgencias debe de estar capacitado, para identificar los cambios ventilatorios, y el diagnóstico de neumotórax y hemotórax. Los conceptos para el manejo del pantalón antichoque, actualmente se encuentran en controversia, ya que dentro de las contraindicaciones está la ruptura traumática del diafragma, el edema agudo pulmonar, la contusión miocárdica en lo que corresponde al tórax y la inadvertencia de estos cambios fisiopatológicas, pueden producir inestabilidad cardiovascular e hipoxia.

Por eso la alta sospecha de lesión traumática de diafragma en un trauma toracoabdominal severo nos debe de dar la pauta para restringir el uso de este equipo como maniobra de soporte vital, que de otra forma es más conveniente el manejo de la vía aérea con una oxigenación adecuada.

EL adiestramiento del personal médico y paramédico en la sala de urgencias, en los conceptos de atención primaria y el soporte vital: a) Vía aérea permeable con control de la columna cervical, b) ventilación pulmonar, c) control de la hemorragia, d) exploración neurológica ), nos permite dar un manejo adecuado del paciente y mejorar la calidad de vida. El inicio de los estudios de apoyo diagnóstico como son los de laboratorio y roentgenológicos, más los antecedentes del trauma torácico debe de existir la alta sospecha en contusión miocárdica, pulmonar transección aórtica, comunmente asociada a la ruptura diafragmática. El procedimiento quirúrgico deberá ser de inmediato para estabilizar la hemodinamia y la mecánica ventilatoria.

## VIAS DE ABORDAJES

Dentro de los procedimientos quirúrgicos, para el abordaje de la lesión traumática del diafragma se definen en tres: de los ya consignados en la literatura la vía abdominal, las lesiones asociadas son de factor importante para su resolución, mejorando el estado de morbimortalidad siendo este el más adecuado cuando son de predominio izquierdas y existe el apoyo con lavado peritoneal diagnóstico.

Otro abordaje quirúrgico descrito es por vía torácica cuando la posibilidad de lesión es única y su localización es del lado derecho y se apoya a procedimientos de diagnóstico auxiliares como sería la centelleografía con

marcadores específicos para hígado, y la posibilidad de lesiones intraabdominales son nulas y esto se fundamenta con lavado peritoneal diagnóstico negativo.

Otro tipo de procedimiento es aquel que es considerado como mixto, con abordajes toracoabdominales, para resolución de lesiones intraabdominales y en aquellas en donde el compromiso pleuropulmonar y/o miocárdico, vasculares mayores sean detectables. En este procedimiento cuando técnicamente el abordaje se dificulta por la vía abdominal deberá de realizarse una toracotomía anterolateral, más cuando existen desgarros amplios y posteriores del diafragma.

EL EXITO: dependerá de la rapidez en que se resuelva la lesión diafragmática, mejorando la función ventilatoria, y la lesiones del nervio frénico irremediablemente producirán parálisis del diafragma, en aquellos casos que sea en el centro tendinoso; la compresión del nervio frénico con suturas se resuelven y por la compresión orgánica retornando a su función normal.

### RECONOCIMIENTO TARDIO DE LA LESION.

Las víctimas con contusión traumática con buena sobrevida, y que se recuperaron en la fase aguda, entran en una interfase, el desplazamiento de órganos abdominales al tórax, sin compromiso ventilatorio. Dura semanas a meses, y se detecta cuando una asa de intestino se estrangula y produce obstrucción. Su manejo es por medio de laparotomía y se repara el defecto, un 90% de la estrangulación es por hernia diafragmática. 85% de los casos se presentan a los 3 años posteriores a la lesión.



**SINTOMAS:** la sintomatología es vaga, datos de oclusión náusea y vomito, dolor y en ocasiones datos de irritación peritoneal. Hay asociación de datos de pleuritis por translocación bacteriana, cuando existe perforación intestinal con presencia de sepsis, y en ocasiones los datos de contusión miocárdica son tardíos.

**DIAGNOSTICO:** se realiza con el antecedente traumático. previamente en la interfase, los estudios por fluoroscopia, dan sensibilidad a disrupción traumática del hemidiafragma, así como el TAC determina su manejo quirúrgico.

**RESOLUCION QUIRURGICA:** el manejo quirúrgico, es reducir la hernia, con adherencias de intestino al pulmón y resolver la ruptura de la misma, otros procedimientos finos se discutirán en otro capítulo.

La incarceration se presenta en un 20% la estrangulación en un 40 a 57% enfatizando la morbimortalidad.

## RESULTADOS

Realizamos una revisión retrospectiva de ruptura diafragmática por contusión, en un periodo de 5 años, comprendidos del 1ro. de enero de 1987, al 31 de diciembre de 1991, 41 de los casos corresponden al Hospital Central Cruz Roja Mexicana y los otros 17 casos del Hospital Traumatología de Lomas Verdes IMSS.

Observando que la ruptura traumática de las lesiones es de 4 a 5% de todos los que llegan a la unidad de urgencia con traumatismo toracoabdominal.

La mayoría de ellos son personas que fructúan en edades que estarían entre los 16 a los 90 años, con un promedio de edad de 31.72 años, e incluso el 82.75% de este grupo cursa con otras lesiones, con lo que la mortalidad se eleva hasta de un 30 a 40%; esta lesión suele aparecer, por traumatismo no penetrante que es resultado de algún accidente automovilístico o una caída, en el cual la fuerza aplastante origina incremento en la presión intratorácica o intraabdominal contra el diafragma fijo. De los desgarros traumáticos 70.69% se observaron en el lado izquierdo, y el 25.87% como resultado de la protección que brinda el hígado en el hemidiafragma derecho, de la debilidad comparativa de la porción posterolateral izquierda, y sólo en un 3.44% se apreció en forma bilateral.

HOSPITAL CENTRAL CRUZ ROJA MEXICANA....	41	CASOS
	70.70%	
HOSPITAL CENTRAL DE LOMAS VERDES IMSS..	17	CASOS
	29.30%	
TOTAL.....		58 CASOS 100.00%

La vía de acceso a la unidad de choque en nuestra sala de urgencias fue por:


VIA TERRESTRE ( AMBULANCIA )	56 CASOS 96.55%
VIA AEREA ( HELICOPTERO )°	2 CASOS 3.45%
TOTAL	58 CASOS 100%

PACIENTES DE SEXO MASCULINO	55 CASOS 94.85%
PACIENTES DE SEXO FEMENINO	3 CASOS 5.15%
TOTAL	58 CASOS 100%

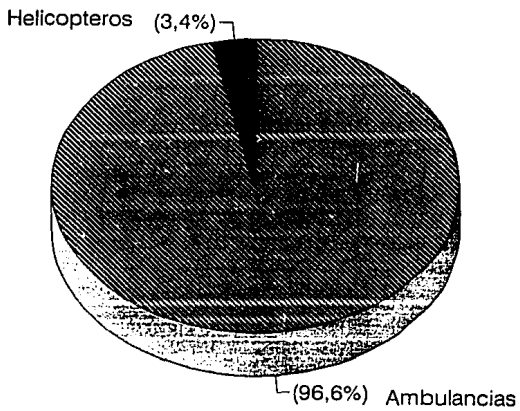
RELACION HOMBRE : MUJER ES DE 8:1

Hospital Central Cruz Roja Mexicana.....41 casos

Hospital de Traumatología Lomas Verdes IMSS .....17 casos



### Via de acceso al hospital



Por grupos de edades en cada una de las décadas se reflejan:

0 a 9 años = 0	10 a 19 años = 5
20 a 29 años = 25	30 a 39 años = 10
40 a 49 años = 11	50 a 59 años = 4
60 a 69 años = 1	70 a 79 años = 1
80 a 89 años = 0	90 a 100 años = 1

RANGO ES DE 16 A 90 AÑOS.

### MECANISMOS DE LESION

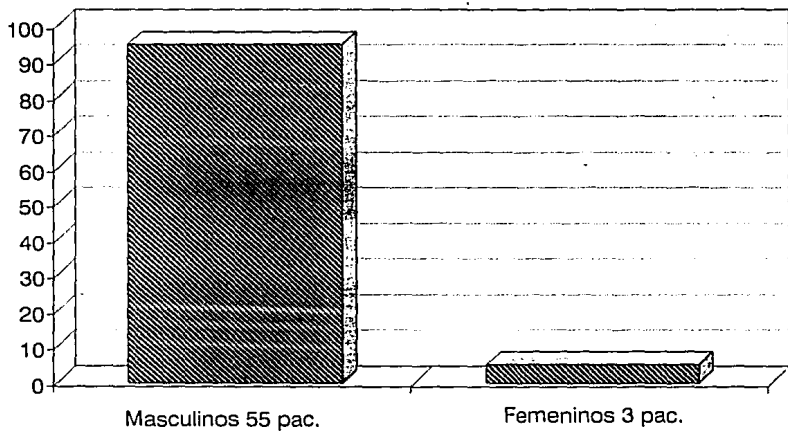
La lesiones traumáticas del diafragma por contusión, se asocia a accidentes de trafico, industriales y por contusión directa.

#### LA ETIOLOGIA DE LA LESION SE MANIFESTO:

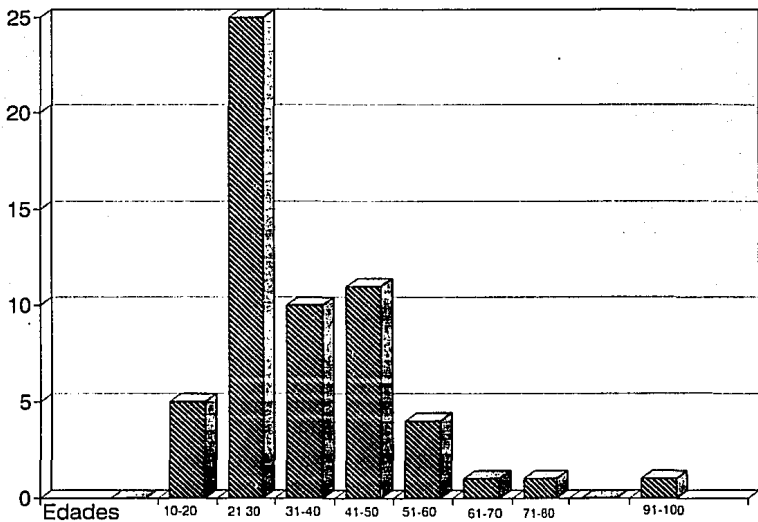
CAUSAS	NUMERO
ACCIDENTE AUTOMOVILISTICO TIPO CHOQUE/VOLCADURA..	
26 pac	
ATROPELLADOS.....	24 pac
CAIDAS DE ALTURA MAYOR DE (1 A 4 MTS).....	5 pac
ARROLLADO POR FERROCARRIL.....	1 pac
ACCIDENTE POR MOTOCICLETA.....	1 pac
CONTUSION DIRECTA CON OBJETO AL TORAX.....	1 pac
TOTAL.....	58 pac

De todos los pacientes que sufrieron trauma mayor, toracoabdominal asociado a las lesiones craneanas, se les califico a su ingreso con la

### Porcentaje de pacientes



Número de pacientes y edades



ESCALA DE COMA DE GLASGOW, y con esto se define parte de su pronóstico de morbimortalidad.

ESCALA DE COMA DE GLASGOW	No. PACIENTES
Calificación menos de 8 puntos	12 TCE SEVERO
calificación entre los 9 a 12 puntos	15 TCE
MODERADO	
Calificación entre los 13 a 15 puntos	31 TCE LEVE

El comportamiento hemodinámico y ventilatorio al ingreso a la unidad de choque está representada por grado de choque hipovolémico:

#### CHOQUE HIPOVOLEMICO POR GRADOS

GRADO	I	21 Pacientes
GRADO	II	18 Pacientes
GRADO	III	13 Pacientes
GRADO	IV	6 Paciente

#### RELACION DE CHOQUE HIPOVOLEMICO/MORTALIDAD

GI.	5 PACIENTES DE 21 FALLECIERON
GII.	4 PACIENTES DE 18 FALLECIERON
GIII.	10 PACIENTES DE 13 FALLECIERON
GIV.	6 PACIENTES DE 6 FALLECIERON



Con estos resultados muestran la tasa alta de mortalidad de los pacientes con alteración hemodinámica condicionado por lesiones severas múltiples y afectación de varios segmentos corporales.

#### COMPROMISO VENTILATORIO A SU INGRESO

APNEA	4 PACIENTES
SIN CAMBIOS VENTILATORIOS	24 Pacientes
CON COMPROMISO VENTILATORIO	28 Pacientes
DISTRESS RESPIRATORIO	2 Pacientes

Los datos clínicos de compromiso respiratorio, se manifestaron con síntomas más comunes; incluyeron dificultad respiratoria ( falta de aire ) y dolor en la zona torácica dado que el 60 a 80% de la ventilación normal depende de la función diafragmática adecuada, disfunción unilateral y la compresión acompañante del pulmón y el mediastino por el contenido intraabdominal eviscerado hacia la cavidad toracica restringe la mecanica ventilatoria en el lado de la ruptura; el desplazamiento contralateral del mediastino, y notable abdomen en escafoide ( signo de Gibson ), así como los ruidos intestinales dentro del tórax, la obstrucción del retorno venoso, la contusión del miocárdico o del diafragma, con producción de taponamiento cardiaco son los factores que causan insuficiencia respiratoria.

## MANIFESTACIONES CLINICAS DE COMPROMISO RESPIRATORIO

TORACICAS	No. PACIENTES
Tos, disnea, polipnea	27
Matidez	17
Inquietud y angustia	9
Enfisema subcutáneo	8
Movilidad disminuida	6
Crepitación ósea	5
Ruidos intestinales en tórax	4
Estertores bronquiales	4
Dolor torácico	4
Distensión abdominal	2

Todos los casos mencionados, cursaron con uno o más datos clínicos que produjeron restricción pulmonar, y alteración de la mecánica ventilatoria, pese a esto el diagnóstico se realizó tanto clínico y radiológico, para determinar el daño presente.

Datos radiográficos en tórax; la experiencia muestra que el diagnóstico por medio de una telerradiografía de tórax, es de 90%, diagnosticándose más fácil cuando está es del lado izquierdo y es suficientemente grande para que se pueda identificar las estructuras herniadas, los estudios radiográficos complementarios para la elaboración del diagnóstico en la fase incluyen: serie gastroduodenal, bario a través de la sonda de Levin; otros estudios de imagen: scan con marcadores isotópico del hígado y bazo, tomografía computarizada, fluoroscopia, resonancia magnética; cuando hay duda diagnóstica en la imagen radiológicas, y se aprecian

estructuras de órganos macizos, estos estudios solo estan indicados cuando el paciente se encuentra hemodinámicamente estable y con función respiratoria adecuada.

Por otra parte, los casos de más difícil diagnóstico son aquellos en que la historia del trauma antigua, incluso muy remota o no se obtiene, en las hernias del lado derecho con el paso del hígado u otra víscera solida al tórax, y cuando los estudios diagnósticos no fueron correlacionados adecuadamente o no fueron realizados.

En el lado derecho, donde las dificultades son mayores, el scan de isótopos del hígado, pueden ser de alta utilidad.

La ruptura diafragmática suele dividirse en tres grupos: fase aguda, desde el traumatismo hasta aproximadamente los 14 días, en el cual el diagnóstico se hace por la presencia de vísceras llenas de aire que producen las clásicas siluetas en forma de "arco" en el tórax.

En resumen los signos radiológicos se aprecian en el siguiente cuadro:

- 1.- Elevación de uno de los diafragmas.
- 2.- La presencia de una sombra arqueada que simula un hemidiafragma elevado, que puede ser el diafragma o zonas de víscera herniada a través de la laceración del diafragma.
- 3.- Burbujas aéreas o densidades homogéneas por encima del nivel anticipado del hemidiafragma normal , imagen de asa de intestino en el hemitorax.
- 4.- Desplazamiento del corazón y mediastino en sentido contralateral a la lesión
- 5.- Atelectasia lineales en la base pulmonar en el lado de la lesión.

La presencia de una masa de partes blandas homogéneas en la base pulmonar puede plantear problemas, si no existe áreas o un nivel hidroáero dentro de la misma.

El uso de bario en el tracto gastrointestinal o incluso por enema puede ayudar en el diagnóstico. Sin embargo hay que recordar que puede existir porciones de epiplón o incluso vísceras sólidas que se hayan herniado a través del diafragma, en cuyo caso el diagnóstico por radiografías simplemente es francamente difícil. Es muy útil la demostración de hemotórax en estos enfermos, así como la vigilancia con radiografías seriadas durante un tiempo determinado ( 48 a 72Hrs).

La segunda fase o fases de intervalo comienza a partir de los 14 días, si los síntomas de la hernia no se han manifestado. En esta fase, lo más probable es la existencia de pequeñas roturas que no permiten la herniación en la fase inicial y el diagnóstico radiológico puede ser muy útil, siendo la radiografía de tórax la más adecuada. El enema opaco o la serie gastroduodenal puede completar el diagnóstico, demostrando la presencia de asas llenas de bario por encima del diafragma o la constricción anular de dos asas de colon cuando pasaban a través del agujero diafragmático herniado.

En el lado derecho los diagnósticos son mucho más fáciles y por ello en este período suelen encontrarse más hernias con el hígado en el tórax, que han pasado desapercibidas.

El scan de isótopos hepáticos en estos enfermos al demostrar la presencia del hígado herniado con una deformidad lineal en la zona de estrangulación al pasar la hernia por la ruptura diafragmática.

La tercera fase o fase obstructiva, se da en enfermos que llegan tarde. En las roturas retrasadas los enfermos presentan frecuentemente obstrucción intestinal, pero también dispepsia crónica, así como síntomas referibles al abdomen superior o al tórax. En algunos pacientes no hay síntomas y son demostradas de forma esporádica y casual. Las vísceras herniadas en estos casos son casi siempre el colon y el estómago, en raras ocasiones el intestino delgado y el bazo. En estos casos el enema puede ser diagnóstico, o si bien la obstrucción completa puede producir errores en el diagnóstico al confundirse con un carcinoma de colon.

Recientemente se ha señalado la posibilidad de demostrar la rotura diafragmática por ultrasonido en tiempo real, visualizándose la víscera huca herniada al tórax, pudiendo incluso reconocer el patrón de pliegues de mucosa intestinales y la presencia de peristalsis.

Laparoscopia: el estudio laparoscópico es también de gran utilidad, cuando el paciente se encuentra con estabilidad hemodinámica y ventilatoria, y las condiciones para el desarrollo de este estudio son adecuadas; la laparoscopia diagnóstica no ayuda a identificar las lesiones del diafragma así como de los órganos eviscerados.

La creación del neumoperitoneo es método diagnóstico quirúrgico. La inyección de 300 a 500 ml de aire en la cavidad peritoneal, con demostración ulterior del neumotórax, confirma la comunicación entre la pleura y el peritoneo, aunque existen fases negativas, por presencia de

epiplón, hígado o asas de delgado que obstruyen la ruptura, y el monitoreo constante durante este procedimiento ya que hay un alto riesgo, de embolismo aéreo, la presencia de un pseudoneumotórax y comprometa el estado respiratorio.

La presencia en estados tardíos de una hernia postraumática diafragmática es 3,5 a 4,5 años del lado derecho, y en casos tardíos que conllevan a una herniación con obstrucción intestinal entre 10 a 15 años.

## IMAGENES RADIOLOGICAS A LA ADMISION

IMAGENES	No. PACIENTES
Fracturas costale	20
Sin imágenes radiologicas por urgencia	10
Se desconocen si se tomaron imágenes	8
Elevación del hemidiafragma izquierdo	7
Desplazamiento del mediastino	6
Neumotórax	5
Estómago	5
Ruptura diafragmática	5
Hemotórax	4
Asas de intestino	4
Velamiento pulmonar	4
Enfisema subcutáneo	4
Normales	3
Elevación del hemidiafragma derecho	2
Contusión pulmonar	2
Sonda Nasogástrica en hemitórax	2
Desplazamiento de traquea	2
Desplazamiento de esófago	1
Desplazamiento del ventrículo derecho	1

## INDICACION QUIRURGICA

La reparación quirúrgica está indicada, salvo que lo impidan otras lesiones más graves. A pesar de que la vía quirúrgica de acceso a veces es punto de controversia, casi todos los cirujanos recomendamos la vía abdominal, en caso de lesiones agudas, si se sospechan otras lesiones en vísceras intraabdominales, lo cual ocurre en el 75% de las víctimas. La vía transtorácica se recomienda para las lesiones del hemidiafragma derecho ya que por vía abdominal el hígado dificulta la rafia del diafragma..

### INDICACION QUIRURGICA POR LAVADO PERITONEAL

#### DIAGNOSTICO.

POSITIVO.....	25 pacientes
DUDOSO.....	5 pacientes
NEGATIVO.....	2 pacientes

Con los criterios tradicionales para positividad, macroscópicamente 20 cm de sangre a la aspiración, microscópicamente; 100,000 eritrocitos X mm<sup>3</sup> 500 leucocitos X mm<sup>3</sup> , positividad a presencia de bacterias, enzimas. amilasa 175u/ml etc.



## OTRAS MANIFESTACIONES PARA INDICACION QUIRÚRGICA

Sospecha diagnóstica de ruptura diafragmática.....	20 pac.
Compromiso abdominal agudo.....	10 pac.
Inestabilidad hemodinámica.....	9 pac.
Ruidos peristálticos.....	2 pac.
Estudios contrastados por sonda nasogástrica.....	2 pac.
Egresos de fluidos por la sonda de toracostomía...	2 pac.
Imágenes radiológica de aire subdiafragmático....	1 pac.
Imagen radiológica de control con elevación del hemidiafragma .....	1 pac.
Toracotomía de reanimación en cubículo de choque..	1 pac.

\*los dos pacientes marcados, estuvieron en la UCI, por alteración morfológica, tanto ventilatoria, y renal llevándolos a una insuficiencia renal motivo por lo que se dializaron y hubo salida del fluido a través de los tubos de toracostomía.

El tiempo de ingreso al cubículo de choque, el manejo integral con atención inmediata con reanimación del estado hemodinámico y ventilatorio el ingreso al quirófano se estimó;

TIEMPO MINIMO: 20 minutos.

TIEMPO MAXIMO: 5 días 1 hrs.

TIEMPO PROMEDIO 4:00hrs.

Hallazgos quirúrgicos y sitio de la lesión; de acuerdo a la literatura revisada, todos los autores concretamos que de los órganos mayormente

encontrados en la cavidad torácica es el estomago seguido por el bazo, colon etc.

En nuestra serie, la casuística es de la siguiente forma;

ORGANOS.	NUMERO DE PACIENTES.
ESTOMAGO.	8
BAZO.	13
COLON.	9
INTESTINO DELGADO.	6
EPIPLON.	7
HIGADO.	8

Cuando la ruptura del hemidiafragma derecho cursa con evisceración el hígado es el unico órgano fugado hacia el tórax.

La frecuencia de la lesión diafragmática, como ya se ha mencionado anteriormente; es del lado izquierdo, las casuísticas revelan que uno de los sitios mas frecuentes de lesión es el centro tendinoso, y por arriba de 10cm de longitud se considera como hernia mayor, otro sitio de mayor frecuencia es frenocostal, y la sintomatología mas frecuente es disnea, dolor, nauseas vómitos, palpitaciones, otro sitio que con frecuencia se lesiona es el tendón central y el pronostico de la extensión del daño con lesiones concomitantes agravan el pronostico, como podría ser un hidrotórax secundario a perforación de estómago y-o intestino delgado.

La ruptura diafragmática cuenta con tres estadios; Aguda o traumática con dificultad respiratoria; seguida de una segunda fase con compromiso

abdominal superior, y una fase obstructiva o de estrangulación, donde la complicación abdominal es obvia.,.

En nuestra revisión, mencionaremos los sitios mas frecuentes de ruptura del diafragma, la cual comparada con la literatura mundial, es muy similar.

SITIOS DE RUPTURA IZQ	No. CASOS.
CUPULA	20*
INSERCION POSTERIOR.	2
INSERCION LATERAL.	1
INSERCION POSTEROLATERAL,	
CUPULA HASTA HIATO.	6**
INSERCION LATERAL.	6
INSERCION LATERAL HASTA PILAR IZQUIERDO.	1
DESGARRO INSERCION POSTERIOR.	1
DESGARRO COSTODIAFRAGMATICO IZQUIERDO	4
TOTAL 41	

\*Un paciente presenta dos lesiones en la cúpula diafragmática izquierda de 3 y 7cm.

\*\* La lesión abarca desde la inserción posterolateral pasando por la cúpula diafragmática hasta llegar al hiato.

SITIOS DE RUPTURA DERECHO.	No.de CASOS
POSTEROLATERAL	2
POSTEROLATERAL MAS CUPULA	1
INSERCIÓN POSTERIOR.	1
CUPULA DERECHA	7
DESINSERCIÓN COMPLETA	1
LATERAL DERECHA HASTA PERICARDIO	1
DESGARRO INCOMPLETO	1
DESGARRO DERECHO CON DESINSERCIÓN	1
TOTAL	15.

SITIO DE RUPTURA BILATERAL:	No.de CASOS
IZQUIERDA 20cm DERECHA, 15cm	1
10CM 25CM	1
TOTAL	2

CUADRO COMPARATIVO DE LA RUPTURA DIAFRAGMATICA POR VARIOS AUTORES.

AUTOR	año	No. pac.	LESIONES DEL DIAFRAGMA					
			der %	izq %	bil %			
A. Rdz	1986	60	18	30%	39	65%	1	1.6
A.MORGAN	1986	44	8	18%	33	75%	1	2.55
A. HOLM	1988	42	15	36%	24	37%	3	7
LENNOT	1990	21	7	33%	14	67%	-----	
SUKUL	1991	63	10	16%	51	81%	2	3
SMITHERS	1991	85	17	20%	65	76%	3°	4
RUIZ/GLZ	1994	58	15	26%	41	71%	2	3

\*En la cita A. Rodríguez 1986, hay 2 casos de lesión pericárdica aisladas con comunicación a la cavidad abdominal; que es el 3.33%

\*\* La cita A. Morgan 1986 también refiere dos casos del tendón central y pericardio que es el 4.5%

Como podemos observar, en estas series, es que varían en promedio de 5 a 10 años las revisiones, el porcentaje de frecuencia de la ruptura diafragmática izquierda de acuerdo a lo ya referido es del 70 al 85%, y para la del lado derecho 15 a un 30%, y la bilateral que no es muy frecuente 1 al 3%.

Revisando la literatura mundial, no existe clasificación alguna para la ruptura diafragmática, puesto que la asociación de lesiones de órganos intraabdominales, y el trauma contuso severo, con inestabilidad hemodinámica no permiten revisar ese punto.

Nosotros en esta revisión bibliográfica para la elaboración de la tesis encontramos solo la descripción por fases de la evolución de la ruptura diafragmática. Nosotros proponemos esta clasificación por grados tomando los siguientes parámetros:

- 1.- Longitud de la ruptura,
- 2.- La presencia de órganos intraabdominales en la cavidad torácica.
- 3.- Disrupción completa del diafragma mas la asociación de lo anterior con contaminación por perforación de una asa intestinal y-o estomago.
- 4.- La presencia de la cúpula hepática, con uno o mas segmentos o la presencia de todo un lóbulo.

5.- La asociación de contusión pulmonar y-o pericárdica.

La clasificación por grados quedaría de la siguiente forma:

Ruptura diafragmática Izquierda;

GI: Lesión menor de 5cm long. ( sin estructura anatómica visceral ).

GII: Lesión de 5 a 10cm long. (estómago, colon, bazo,) que contengan una o mas estructuras.

GIII: Lesión mayor de 10cm long. ( estomago, colon, epiplón, bazo,) dos o mas estructuras intrabdominales.

GIV: Disrupción completa del diafragma mas contenido orgánico intrabdominal con o sin contaminación por ruptura de ( estómago y-o intestino delgado).

En la GIII y GIV se pueden asociar con contusión pulmonar y miocárdica.

**RUPTURA DIAFRAGMATICA DERECHA.**

GI: Lesión menor de 5 cm long sin cúpula hepática.

GII: Lesión de 5 a 10cm long. con cúpula diafragmática.

GIII: Lesión mayor de 10cm long, con cúpula diafragmática con uno o dos segmentos.

GIV: Disrupción completa del diafragma con dos o mas segmentos hepáticos o todo un lóbulo.

IZQUIERDA POR GRADOS. DERECHA POR GRADOS  
BILATERAL.

GI: 3	GI: 5	GI-0
GII: 15	G:II: 4	GII-0
GIII: 15	G:III: 5	GIII-2
GIV: 3	G:IV: 1	GIV-0

PACIENTES CON ORGANOS INTRATORACICOS.

IZQUIERDO: 19pac.	46.34% DE 41 pac.	GLOBAL:32.75%
DERECHO: 5pac.	33.33% DE 15 pac.	8.62%
PACIENTES SIN EVISCERACION	34 pac	58.62%

El manejo quirúrgico indicado fue en todos los casos de laparotomía exploradora, y solo en uno de estos, se realizo toracotomía para reanimación cardiopulmonar abierta, con el hallazgo de ruptura diafragmática. El procedimiento quirúrgico, se realizo por medio de sutura del diafragma con los siguientes materiales, y tipo de punto:

SEDA DEL No.0 y No.1 en 44 pacientes.  
Poliglactín 910 del No.1 en 10 pacientes  
Acido poliglicólico del No.1 en 4 pacientes.

TIPOS DE RAFIAS

Puntos hemostáticos en "X" en 39 pac.  
Puntos hemostáticos en "U" en 19 pac.

El manejo de la sonda de pleurostomía en el prequirúrgico, ( sala de urgencias, cubículo de Choque, UCI ) y en el postquirúrgico a todos aquellos que presentaron problema respiratorio con hemo-neumotorax.

IZQUIERDA: 41 pacientes; (uno con doblesonda apical y basal).

DERECHA : 17 pacientes.

BILATERAL: 3 pacientes.

El seguimiento de nuestros pacientes en el postquirúrgico inmediato fue en los siguientes sitios, aunque cabe mencionar que algunos pacientes permanecieron 24hrs o menos y se trasladaron a otra unidad y/o servicio.

UNIDAD DE RECUPERACION.	24pac.*
UNIDAD DE CUIDADOS INTENSIVOS	19 pac.
HOSPITALIZACION	11 Pac.
QUIROFANO	3pac.**
URGENCIAS	1pac.***

\* El servicio de recuperación en nuestro hospital corresponde a un servicio de terapia intermedia, con todos los cuidados que requieren en esta unidad.

\*\* En este rubro los pacientes fallecieron en quirófano o en su traslado (transfer) a la unidad de recuperación.

\*\*\*Sólo un paciente falleció en urgencia, motivo que su permanencia se reflejo en ese servicio.

De las lesiones torácicas, asociadas al trauma mayor toracoabdominal diagnosticadas en su ingreso y en el tranquirúrgico, tanto clínicamente, radiológico, y observación directa.



<b>FRACTURAS COSTALES.</b>	<b>28pac.*</b>
<b>HEMONEUMOTORAX:</b>	<b>12</b>
<b>CONTUSION PULMONAR</b>	<b>6</b>
<b>CONTUSION MIOCARDICA.</b>	<b>3</b>
<b>CONTUSION PERICARDICA</b>	<b>2</b>
<b>DESGARRO PULMONAR CON FISTULA BRONCO- PLURAL.</b>	<b>1</b>
<b>LESION DE VENAS DIAFRAGMATICAS</b>	<b>1</b>
<b>ENFISEMA SUBCUTANEO</b>	<b>1</b>
<b>DESGARRO DE PERICARDIO</b>	<b>1</b>
<b>LACERACION PULMONAR</b>	<b>1</b>
<b>TORAX INESTABLE.</b>	<b>1</b>
<b>LESION CARDIACA AURICULA lcm, VENTRICULO lcm AMBOS IZQUIERDOS.</b>	<b>1.</b>

Todas estas lesiones contribuyeron para elevar mas la morbimortalidad en los pacientes revisados.

Las lesiones orgánicas abdominales, encontradas en los procedimientos quirúrgicos, así como de su manejo.

#### **LESIONES HEPATICAS.      LESIONES ESPLENICAS**

<b>GI</b>	<b>5</b>	<b>GI:</b>	<b>3</b>
<b>GII:</b>	<b>9</b>	<b>GII</b>	<b>9</b>
<b>GIII:</b>	<b>18</b>	<b>GIII:</b>	<b>10</b>
<b>GIV:</b>	<b>3</b>	<b>GIV:</b>	<b>7</b>
<b>GV:</b>	<b>1</b>	<b>GV:</b>	<b>5</b>

Procedimientos quirúrgicos; a las lesiones hepáticas GI y GII no se les realizo ningún procedimiento específico; a las lesiones GIII y GIV se manejo con rafia de la lesión y la GV con lobectomía del lóbulo caudado.

De las esplénicas, las GI, GII y GIII se realizo rafia con salvamento esplénico, algunas GIII, GIV y GV se realizo esplenectomía 15 en total.

Las lesiones vasculares asociadas, venas retrohepáticas en 1 paciente, lesión de la vena cava, en 1 pac. lesión de la porta en 1 pac.

LESION Y/O CONTUSION DE ESTOMAGO	5pac .
LESION Y/O CONTUSION DE INTESTINO DELGADO	
A DIFERENTES NIVELES	6 pac.
COLON ( DESDE CIEGO TRANSVERSO Y SIGMOIDES CON LACERACION HEMATOMA Y/O PERFORACION )	8 pac.
CONTUSION DE EPIPLON	6 pac.
CONTUSION y/O DESGARRO DE MESENTERIO (DESDE LA RAIZ A DIFERENTES NIVELES )	12 pac.
HEMATOMA PERIDUODENAL	2 pac.
HEMATOMA PERIPANCREATICO	4 pac.
PANCREATITIS POR CONTUSION	1 pac.
CONTUSION Y/O PERFORACION VESICAL	1 pac.
HEMATOMA PERIVESICAL	1 pac.
HEMATOMA NO EVOLUTIVO DE RETROPERITONEO ZONA I	1 pac.

ZONA II DERECHA.	7 pac.
ZONA II IZQUIERDA	15 pac
ZONA III	3 pac.

#### HEMATOMA EVOLUTIVO DE RETROPERITONEO;

ZONA I.	0
ZONA II DERECHA.	0
ZONA II IZQUIERDA	0
ZONA III	1

#### CONTUSION RENAL IZQUIERDA.

GI	0
GII	0
GIII*	0
GIV*	0
GV*	1

#### NEFRECTOMIA IZQUIERDA.

ESTALLAMIENTO OVARICO. 1

HEMOPERITONEO REGISTRADO DESDE 100cc

HASTA LOS 3000cc (con inestabilidad hemodinámica) 16

SIN LESION APARENTE O NO REGISTRADOS 3

#### LESIONES EXTRABDOMINALES ASOCIADAS.

AL SISTEMA MUSCULO /ESQUELETICO No. PACIENTES

FEMUR 12

CLAVICULA 2

FRACTURA MAYOR DE PELVIS.	4
FRACTURA MENOR DE PELVIS.	8
RADIO.	2
DIASTASIS DEL PUBIS.	2
ILIACO DERECHO.	1
SACRO Y COCCIX.	1
FRACTURA LUXACION DE CADERA.	1
TOBILLO.	1
TIBIA.	9**
PERONE.	8**
HUMERO	9
RADIO CUBITAL.	1
ESCAPULA	1
MAXILO FACIAL.	7***
ICTERICIA PERSISTENTE.	1
LESION DE URETRA.	1
AMPUTACION TRAUMATICA MPIZQ.	1
DESPEGAMIENTO CUTANEO DE MUSLO	1
LESION LIGAMENTARIA DE RODILLA.	1
PERDIDA OCULAR.	1
QUEMADURA POR FRICCION EN MANO.	1
ESGUINCE CERVICAL.	1
SCALP.	1

## FRACTURA DE COLUMNA DORSO LUMBAR

LI - 2

LIV - 2

LII - 2 LV - 1

LIII- 3 T11-1 \*\*\*\*

TCE: con asociación de edema cerebral desde leve hasta severo, hemorragia subaracnoidea, fractura de piso medio, lesión del seno venoso longitudinal, hematoma subdural y epidural, todas estas condujeron a compromisos del sistema nervioso central.

SIN REGISTRO DE LESION

10.

- \* un caso de fractura expuesta.
- \*\* tres casos en las que fue bilateral.
- \*\*\* una de las siete lesiones fué Leffort III.
- \*\*\*\*.con lesión medular parapléjico.

Las lesiones extrabdominales se reportan hasta en 90% en la literatura mundial, en nuestra casuística se reporto en 82.75%; la mortalidad se reporta en algunas series del 20 al 30% y en otras del 30 al 40%.

### OTROS PROCEDIMIENTOS QUIRURGICOS REALIZADOS:

CRANIECTOMIA DESCOMPRESIVA:	1
TORACOTOMIA (MANIOBRAS DE REANIMACION	1
REDUCCION ABIERTA DE CADERA	1
REDUCCION FRACTURA NASAL .	1

COLOCACION DE ARCOS DE ERICH Y FIJACION INTERMAXILAR	1
ASEOS QUIRURGICOS, OSTEOSINTESIS Y REDUCCION CERRADA DE HUESOS DE Ms. Ts. Ms.Ps.	14
COLECISTECTOMIA	1
CISTORRAFIA	1
REMODELACION DEL MUÑON	1
REINTERVENCION QUIRURGICA POR SANGRADO	1
OSTEOSINTESIS DE ACETABULO	1
OSTEOSINTESIS DE PUBIS.	1
TRACCION TRANSTIBIAL BILATERAL.	3
TAI CARTILAGO PARA EL PISO ORBITARIO.	1
PERICARDIOCENTESIS	1
COLOCACION DE CATETES DE TENCHKOFF	2
REINTERVENCION QUIRURGICA POR HEMATOBILIA.	1

#### OTROS PROCEDIMIENTOS QUIRURGICOS

NO REGISTRADOS.	32.
-----------------	-----

#### OTRAS COMPLICACIONES INTRAHOSPITALARIAS

- 1.- Insuficiencia respiratoria.
- 2.- Sangrado de tubo digestivo alto.
- 3.- Bronconeumonía.
- 4.- Sangrado persistente (abdominal).
- 5.- Hematobilia, evisceracion.
- 6.- muerte cerebral .

<b>TIEMPO DE ESTANCIA</b>	
58 pac.	6.58 días
<b>EGRESOS.</b>	
MEJORIA. 25pac.43.10%	
TRASLADOS. 8 pac.13.79%	56.90% %
DEFUNCION 25 pac.43.10%	43.10%
<b>TOTAL: 100.00%</b>	

La ruptura diafragmática en la literatura mundial es el 5% de los casos y eleva la mortalidad hasta de un 50%, y este estado patológico se ha aumentado en las última tres décadas.

#### ESCALAS DE CALIFICACION.

Se calificó a los pacientes con 2 escalas de trauma para valorar con un método alterno las posibilidades de sobrevida; una escala fisiológica Revised trauma score (RTS), que evalúa, alteraciones fisiológicas al momento del ingreso o al inicio de la fase de reanimación los parámetros para evaluar está escala son: Escala de coma de glasgow (ECG), presión arterial sistólica (PAS), frecuencia respiratoria (FR), y dependiendo de las condiciones fisiopatológicas de cada uno de estos parámetros se otorga una calificación que va del 1 al 4, siendo la de menor la que representa mayor compromiso fisiológico y la de mayor calificación la de menor repercusión orgánica.

Una escala anatómica, Injury severity score (ISS), está escala contempla al organismo entre 6 regiones estas son: 1.- Cabeza y cuello. 2.- Tórax, 3.- Abdomen y pelvis, 4.- Columna vertebral, 5.- Externo, y 6.- Extremidades.

Esta escala califica las lesiones en 5 grados : GI mayor, GII: moderado, GIII: severo que no compromete la vida, GIV: severo que compromete la vida, GV: crítico, GVI: máxima lesión virtualmente incompatible con la vida.

Dependiendo del grado de lesión la más severa es la representativa, además se toman 3 de las regiones más afectadas. Esta calificación es del 1 al 5, se eleva al cuadrado y la resultante es el (ISS), excepto la calificación grado VI, que en lugar de elevarse al cuadrado se otorga, que se identifican con un porcentaje de 75 y que es incompatible con la vida.

Teniendo estos dos parámetros de calificación (RTS y ISS), se calcula las posibilidades de sobrevivida con el método de Trauma revised injury severity score (TRISS), agregando solamente la edad y el mecanismo de lesión.

Las causas de mortalidad relacionada son las siguientes:

HEMORRAGIA ABDOMINAL	9 PACIENTES
T.C.E. SEVERO	6 PACIENTES
FALLA ORGANICA MULTIPLE	3 PACIENTES
INSUFICIENCIA RESPIRATORIA ( SIRPA )	2 PACIENTES
TORAX INESTABLE ( PARADOJIA RESPIRATORIA )	2 PACIENTES
CONTUSION MIOCARDICA	1 PACIENTES



CONTUSION PULMONAR	1 PACIENTE
SEPSIS ABDOMINAL	1 PACIENTE
PANCREATITIS TRAUMATICA	1 PACIENTE
SANGRADO DE TUBO DIGESTIVO ALTO	1 PACIENTE.

### DISCUSION.

Realizamos la revisión en forma retrospectiva de 58 pacientes, ingresados a la unidad de urgencias en un periodo de 5 años, con el antecedente de trauma toracoabdominal severo excluyendo a aquellos que no tuvieron datos de ruptura diafragmática tanto clínico como con apoyo de estudios de gabinete ( teleradiografía de tórax ).

El 70.70% de estos correspondieron al Hospital Central de la Cruz Roja Mexicana, y 29.50% al Hospital de Trauma de Lomas Verdes IMSS.; 55 masculinos (98.85%), y 3 femeninos (5.15%).

El acceso a la unidad de urgencia se realizo por vía terrestre, 56 pacientes el (96.55%), y por vía aérea 2 pacientes ( 3.45%). La edad media es: 31.72 años con un rango de (16 a 90 años).

El mecanismo de lesión fue como sigue; por accidente vial ( choque volcadura) 26 pacientes (44.82%), , atropellados 24 pacientes (41.37%), caída de más de 4 metros altura (8.62%), arrollado por ferrocarril (1.72%), accidente por motocicleta (1.72%), contusión directa al tórax (1.72%).

Por la intensidad del trauma la asociación del estado morbosos craneoencefálico calificado a su ingreso con la escala de coma de glasgow determinado así: TCE severo (20.86%), TCE moderado (25.68%), y el

TCE leve (53.44%), se podrá notar que per se al trauma severo nuestros paciente a su ingreso cursaron con mínimos datos de compromiso necrológico.

El estado hemodinámico a su ingreso se califico por grados ;

GI = (36.20%), GII= (31.03%), GIII= (22.41% y el GIV= (10.34%), relacionando con la mortalidad existente contribuyó mucho la reanimación con cristaloides y sangre en el cubículo de choque y disminuir el estado agudo y disminuir la morbimortalidad.

La asociación ventilatoria al trauma recuperamos estos datos: 24 pacientes (41.47%) sin compromiso ventilatorio, lo que significa que los cambios se dieron con asociación al estado hemodinámico, al dolor, stress.

Con alteraciones 28 pacientes (48.27%), Distress severo 2 pacientes (41.37%), y en apnea 4 pacientes (22.22%). Los datos clínicos detectados a su ingreso son: tos, disnea, polipnea, matidez pulmonar, enfisema subcutáneo, estertores gruesos, ruidos intestinales etcetera..

Los estudios de gabinete que contamos en el hospital es la teleradiografía de tórax con medio de contrastes, y la que representó un 90% el diagnóstico, otros estudios como sería la TAC; centelleografía, gamagrafía, ultrasonografía, etcetera, no se cuenta con ellos. Los resultados radiológicos, elevación del hemidiafragma, burbujas aéreas, desplazamiento del corazón y mediastino en sentido contralateral, atelectasias lineales en el sitio de la lesión.

Todos estos pacientes presentaron cambios morfológicos del tórax, reflejados con fracturas costales, hemotórax, neumotórax, elevación de los

hemidiafragmas, sonda nasogástrica en hemitórax izquierdo, solo en 10 pacientes no se registraron cambios.

Todos los datos captados son los más representativos. La indicación quirúrgica fue a través del lavado peritoneal diagnóstico en 35 pacientes (43.10%), dudoso en 5 pacientes (8.62%), negativo en 2 pacientes (3.44%), y en 26 pacientes no se les realizó ya que la indicación fue por la sospecha diagnóstica de ruptura diafragmática, otros por que el compromiso abdominal agudo era evidente, la inestabilidad hemodinámica, diagnóstico clínico con; sonda nasogástrica en hemitórax izquierdo con medio de contraste.

El tiempo promedio de ingreso al quirófano desde la llegada a urgencias fructuó en 4:00hrs (rango de 20 minutos a 5 días 11.00hrs). La vía de abordaje quirúrgica es por laparotomía exploradora, por la alta sospecha de lesiones de órganos intraabdominales, que en nuestro estudio es de un 95% en relación a la literatura mundial, ya que los reportes mencionan hasta un 75%.

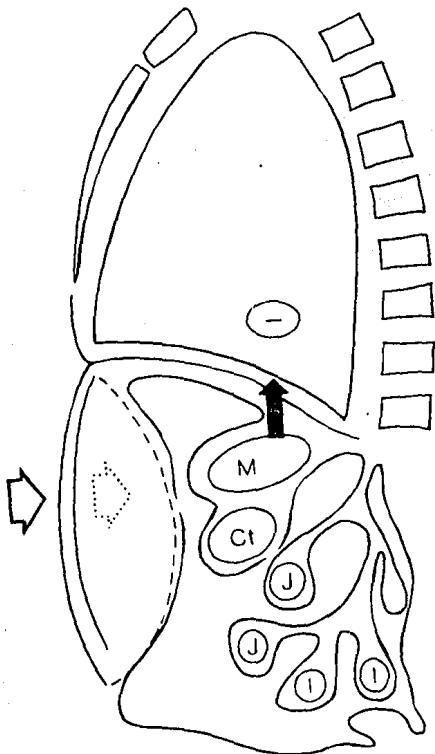
Otros procedimientos a través del tórax se reflejó solo en un 5%.

El traumatismo severo abdominal, produce una fuerza mayor de 1kgrs que estos empuja el diafragma hacia arriba, con una presión mayor de (250mm2), con una presión negativa de 3mmHg/cm2.

El resultado de la posición del diafragma en el tórax depende de tres factores, la retracción elástica del tejido pulmonar, que lo lleva hacia arriba, la presión ejercidas por las vísceras abdominales es negativa en

posición sentada y positiva o de succión cuando se reclina, y la tensión abdominal debida a los músculos abdominales .

Esto es debido el porque los automovilistas sufren de ruptura diafragmática al impacto por la contusión directa al abdomen produciendo cambios de presión, apreciemos la siguiente figura:



Los órganos más frecuentemente encontrados en el tórax fueron el estómago, seguido por el bazo, colon, intestino delgado, epiplón e hígado, que de acuerdo a las referencias revisadas, se correlacionan. Los sitios de ruptura en esta revisión fue la cúpula diafragmática en 20 casos, y con desgarramiento de todo el diafragma en 6 casos, de los demás se correlacionó con lateral y posterolateral, en ambos diafragmas, y sólo en aquellos en que se presentaron en forma bilateral, o desgarros mayores que involucraban a todo el hemidiafragma afectado.

Otros estudios comparados, concuerdan en nuestros resultados, aunque la diferencia varía en tiempo de revisión y número de casos, aunque el número de pacientes coinciden entre 50 a 60, y las lesiones por separado: derecha 10 a 15 (25 a 35%), izquierdas 35 a 45 (70 al 80%), bilateral de 1 a 3 (3 al 5%).

A excepción de Peck y cols., no hay alguna otra clasificación sólo las fases de los cambios fisiopatológicos de la ruptura diafragmática.

Nosotros proponemos la clasificación por grados dependiendo de la extensión de la ruptura diafragmática, más la asociación de las lesiones intraabdominales.

El número de casos de ruptura diafragmática izquierda: GI=3, GII=15, GIII=15, GIV=3, y para las del lado derecho: GI=5, GII=4, GIII=5, GIV=1, Las compuestas por ambos lados; GI=0, GII=, GIII=2, GIV=0.

Esto refleja que la ruptura del lado izquierdo es más frecuente y todos aquellos con lesiones GIII y GIV tiene asociación de contusiones de

órganos abdominales mayores, más contusión pulmonar, miocárdica y que elevan la morbimortalidad.

La reparación del diafragma se realizó con materiales como: seda, poliglactina 910, ácido poliglicólico, con rafia, en cruz y en "U", con colocación de sonda de pleurotomía bajo visión directa, con resolución adecuada en el postoperatorio inmediato.

La vigilancia quirúrgica, en la unidad de recuperación ( terapia intermedia), 41.38%, UCI 32.76%, Hospitalización 18.79%, otros que fallecieron en quirófano ( o en el transfer quirúrgico ) 5.17% y uno en urgencias 1.72%.

Las lesiones torácicas independientes del diafragma se correlacionó con fracturas costales, en 28 pacientes, hemo neumotórax en 12 pacientes, contusión pulmonar en 6 pacientes, miocárdicas en 4 pacientes, y 3 pericárdicas, otras ( desgarros pulmonares, lesiones cardíacas, lesiones vasculares etc).

Contribuyó para elevar la morbimortalidad de los pacientes, la apreciación de otras lesiones abdominales como las hepáticas, y las esplénicas, con resultados de rafia de algunas de estas, lobectomía, y esplenectomías.

Los estragos producidos por la contusión produce lesiones mínimas como serían desgarros de estructuras anatómicas hasta laceraciones severas, y estas se deben de manejar con estricta urgencia, y dentro de los hallazgos quirúrgicos pudimos apreciar que el lado izquierdo era el más afectado desde las lesiones orgánicas situadas en ese lado hasta los hematomas

retroperitoneales en la ZONA II izquierda, con las estructuras anatómicas respectivas.

Otras lesiones extratorácicas también produjeron alteraciones en la hemodinamia, desde simples fracturas cerradas, hasta las expuestas, únicas o compuestas, hasta las fracturas mayores de estructuras óseas como las fracturas de pelvis tanto mayor y menor, hasta la diástasis del pubis.

Algo que representó y dio un giro a la evolución adecuada de los pacientes fue la asociación de trauma craneoencefálico severo, detectándose desde simple edema cerebral, hasta hematomas subdurales, epidurales e intraparenquimatosos.

Otros procedimiento quirúrgico realizado extratorácica y abdominal, fue la resolución por medio de osteosíntesis de fracturas, más los aseos quirúrgicos, hasta las craniectomía descompresiva.

Las complicaciones intrahospitalarias reflejadas durante la estancia hospitalaria, correspondieron desde insuficiencia respiratoria, procesos bronconeumónicos, sangrado de tubo digestivo alto ( probablemente por el stress ocasionado durante los días de estancia y el politrauma ), sangrado persistentes abdominales por coagulopatía por consumo, hasta la muerte cerebral.

El tiempo de estancia fue en promedio entre 6 a 10 días.

Los datos de mortalidad correlacionado con la literatura mundial es de un 43.10% ( revisión 30 al 45%5), sigue siendo alta, y es debido por que el diagnóstico no se realiza con rapidez y precisión, por la falta de apoyo de equipos de

diagnóstico, y destrezas del personal tanto paramédico y médico, y no como justificación nuestro hospital es manejado en un 85% por médicos residentes en adiestramiento y formación.

## CONCLUSIONES.

- Las lesiones diafragmáticas por contusión cerrada del abdomen es una lesión producida por un impacto de alta energía demostrado este por altas calificaciones del ISS, la lesión aislada en el paciente politraumatizado es infrecuente, se presenta con lesiones asociadas de hasta 2 a 3 lesiones extraabdominales a la lesión diafragmática.
- Cuando la ruptura del diafragma es izquierda se acompaña de evisceración hacia el tórax en promedio de por lo menos un órgano abdominal, de está el más frecuente es el estómago: cuando la lesión diafragmática es derecha se acompaña de evisceración, y el órgano que fuga hacia el tórax siempre es el hígado.
- En nuestra serie encontramos ruptura del diafragma derecho en mayor proporción, que la reportada en la literatura internacional (26%).
- En estas lesiones frecuentemente, se requiere abordaje torácico derecho, para reparación del diafragma, ya que por vía abdominal no es posible.
- La ruptura diafragmática se condiciona, per se aumento de la mortalidad en el postquirúrgico sin embargo cuando no es identificado en una forma temprana en el prequirúrgico, condiciona aumento de la morbimortalidad del paciente.



- Las causas de mortalidad son siempre extradiafragmáticas, lo más frecuente sangrado abdominal y traumatismo craneoencefálico severo.
- El tipo de sutura y la rafia del diafragma no contribuyen a la morbimortalidad.
- Los pacientes con ruptura diafragmática, derecha o izquierda que requirieron vigilancia en cuidados intensivos esta condicionado por las lesiones asociadas; principalmente apoyo ventilatorio en los pacientes con trauma craneoencefálico.
- Podemos decir para terminar esto: que en estas últimas décadas, la tecnología ha avanzado, tanto en la industria automotriz, elevando el número de accidentes viales, lo que constituye que la presencia de traumatismos severos del torso, presenten datos de compromiso ventilatorio, hemodinámico, que en ocasiones repercute en la vida del paciente, ya mencionamos ampliamente la asociación de lesiones extratorácicas, las que de una u otra forma representan cifras significativas en los porcentajes de morbimortalidad.

Esta "TESIS" refleja la evaluación de datos retrospectivos obtenidos en los archivos de nuestro hospital, y apreciamos el panorama de las lesiones diafragmática, y comparamos nuestros resultados con la información mundial, y apreciamos que los resultados son semejantes

Que la mortalidad reflejada en nuestra casuística a pesar de estar alta es significativamente igual a las publicadas, ya que la mortalidad se elevó no tanto por la ruptura diafragmática ya que esta, por si sola no es causante de mortalidad, pero la asociación de lesiones de órganos intraabdominales y

lesiones extratorácicas como sería el TCE severo nos eleva la mortalidad y los porcentajes.

Lo más importante de este y que debe dejar experiencia es la identificación en forma oportuna de los Médicos Residentes en formación tanto clínico y radiológico de las lesiones diafragmáticas, así mismo de su manejo integral, para disminuir la morbimortalidad, con manejo multidisciplinario de las demás lesiones por los servicios correspondientes del Hospital.

Para concluir puedo decir que la experiencia adquirida en el Hospital Central de la Cruz Roja en 4 años de residencia, en formación quirúrgica aprendimos a identificar en forma temprana las lesiones que ponen en peligro la vida, y mejorar la calidad de esta.

Eso es todo, gracias y adiós.

" elevo mi más profundo respeto "  
DR. RAFAEL GONZALEZ SOSA.  
RESIDENTE DE CIRUGIA GENERAL.

## BIBLIOGRAFIA.

- 1.- Jan Lagman; "desarrollo embriológico del diafragma" Embriología medica 3ra edic, Cap:14, 1976, pp:276-79
- 2.- Henry Gray, Charles Mayo Gossano Anatomía del Tórax, cap:6, 1976, pp: 393-97.
- 3.- R.D: Lockart, G:F: Hamilton , F.W. Fufe, Anatomía humana, 1980, pp:177-81
- 4.- H.C. Hinshaw; S.F Murray "anatomía del tórax". ENFERMEDADES DEL TORAX cap:7, edición 4, 1983, pp:133-54
- 5.- Vernon B. Mouncastle; Christian J. Lambertse N. " mecánica y física de la respiración", Fisiología medica Vol.II, cap.58, 1977, pp: 859-80.
- 6.- Lawrence G. Miller M.D. Homaypoun Kasemi M.D. Fisiología respiratoria, Cap;1, 1984, pp:1-37
- 7.- Cesar S. Pedrosa "traumatismos abdominales" Diagnostico por imagen, Tratado de radiología clínica, Tomo I; cap:22,pp:643-71
- 8.- Kent W. Jones "cirugía torácica no cardíaca", "traumatismos en tórax", Clínicas quirúrgicas de Norteamérica, Vol.4, 1990, pp:959-84
- 9.- Kennet L. Mattox M.D. P.Kent Harman and H. David Root, "injury to the diaphrag", TRAUMA, cap: 29, 1991, pp:417-27
- 10.- Claudes D.Allsines Historia de la cirugía 1986, pp:1-100
- 11.- Advanced Trauma Life Support Course, American college of surgeons, 1988,
- 12.- Paul A. Ebert " traumatismos torácicos" Tratado de patología Sabiston , tomo II, cap;VI, 1989, pp:2018-28
- 13.-Seymour Schwartz y cols, Pared torácica, pleura, pulmon, y mediastino. Principios de Cirugía Cap:17, pp:551-81

- 14.- Puffer P: Gabler, Traumatic diafragmatic rupture in a forensic autopsy sample, *Bairr-Gerichtl-Med* 1991, 49, pp:149-52
- 15.- Snippenburg R, Duurkens, Va, van der Bosnh JM, Late manifestation of righ-sided diafragmatic rupture, *Rev: Ne-Tijdschr-Geneskd* 1992, apr;4,136 (14) pp:699-702
- 16.- Schafmayer A, Hhler H, Pfannkuche A, diafragmatic injuris, classification and terapy, *Rev: Langenbecks-arch-chir-suppl-li-verh-dtschges-forsch-chir*,1990, pp:601-5
- 17.- Bourlanger BR, Mirvis SE, Rodrigues A, Magnetic resonance imaging traumatic diafragmatic rupture, *Rev: Journal of trauma*, 1992, jan;32 (1), pp:89-93
- 18.- Girzadas DV, Jr. Flinger DJ. delayed traumatic intrapericardical diafragmatic hernia associated with cardiac tamponade. *Rev: Annales emergency medici*. 1991 Nov;20(11), pp:1246-7
- 19.- Sukul MD, Kats E, Johannes EJ, sixty-tree cases of traumatic injury of the diafragm. *REV:Injury*, 1991, jun;22(4), pp:303-6
- 20.- Maddox PR, Mansel RE, Bitchart EG, traumatic rupture of the diafragm; a difficult diagnosis, *Rev: Injury*, 1991: jul;22(4), pp:299-302.
- 21.- Daum KowalskiR, Shanley DJ, Murphy T. MRI diagnosis of delayed presentation of traumatic diaphargnatic hernia. *Rev: Gastrointest-Radiology*·1991 Fall; 16(4), pp: 298-300
- 22.- Smithers BM, O Loughlin B, Strong RW. Diagnosis of rupture diaphragm following blunt trauma: results from 85 cases. *Rev: Australua N-Z-Journal Surgery*, 1991: 61(10), pp737-41.
- 23.- Hirooka S, Ishihara R, Inui K, Yuki Y, Hoshi E, Washio M. *Rev: Kyobu-Geka* 1990 Aug;43(9) pp:696-700

- 24.- Besson A, rupture of the diaphragm, Rev: *Helv-chir-acta*. 1990, apr; 5(6), pp:817-24.
- 24.- Lenot B, Bellenot F, Regnard JF, Dartvelle P, Rojas Miranda A, Levasseur P. rupture of the diaphragm of late manifestation. Rev: *Annales-chir*. 1990, 44(2), pp:157-60
- 25.- Rubio PA. unusual cause of traumatic diaphragmatic hernia in a 12-year-old boy. Rev: *South-Med-Journal*. 1990, feb:83(2), pp:260-1
- 26.- Astini C, Rodola F. traumatic hernias of diaphragm following thoracoabdominal trauma. Rev: *Italia Journal Surgery Sci*; 1989 19(4), pp:337-40.
- 27.- Kanowitz A, Marx JA, delayed traumatic diaphragmatic hernia simulating acute tension. Rev: *Journal emergency medical*, 1989 Nov-dec. 7(6) pp:619-22.
- 28.- Kounis NG, Zavras GM, Kitrou MP, Soufras GD, Constantinidis K. unusual electrocardiographic manifestations in conditions with increased intrathoracic pressure. Rev: *Acta cardiology*. 1988 43(6) pp:653-61.
- 29.- Chidamdaram M, Eyres KS, Szabolcs Z, Ionescu MI, management problems of coincident traumatic diaphragmatic hernia and myocardial infarction. Rev: *Thorac-Cardiovasc-Surgery*. 1988, jun; 36(3) pp:167-9
- 30.- Feliciano DV, Cruse PA, Mattox KL, Bitondo CG, Burth JM, Noon GP, Beall AC Jr. delayed diagnosis of injuries to the diaphragm after penetrating wounds. Rev: *Journal of trauma*, 1988 Aug; 28(8), pp:1135-45.
- 31.- Levasseurs M.D. hernia, diaphragmatic, traumatic; SU Postoperativa complications ET Pulmonary edema. Rev: *Anesthesia*; 1988 Jun 42(6), pp:486-9.

- 32.- Mattox M:D: analysis of 42 cases of acute rupture of the diaphragm by blunt trauma. Rev: Journal of trauma 1988, feb; 20(2), pp:230-38.
- 33.- Biotondo Cg, Maddox M.D. emergencies, thoracic injuries. Rev: Lonug surgery. 1988, august 35(8), pp:456-62.
- 34.- Eyres M.D. diaphragm; Hernia diaphragmatic: DI magnetic resonance imaging. Rev: Journal-comput-assist-tomogra; 1988, Jan-feb; 12(1), pp:147-9.
- 35.- Arenas-Marquez H, Antonio de Mucha Mora, Gutierrez de la Rosa, Balderas Pérez, Juárez Alcaraz J. Post-traumatic diaphragmatic rupture. Report of 20 cases. Rev: Gastroenterology Mex, 1991, Jan-mar; 56(1) pp:23-7.
- 36.- McHunh K, Ogilvie BC, Bruton FJ. delayed presentation of traumatic diaphragmatic hernia. Rev: Clinic-Radiology. 1991 Apr; 43(4) pp:246-50.
- 37.- Humphreys TR, Abbuhl S. massive bilateral diaphragmatic rupture after an appatently minor automobile accident. Rev: Am-Journal emergency medical. 1991, 9(3), pp:246-9.
- 38.- Schwab RJ, Jarvik JG, tension pneumothorax secondary to a gastropleural fistula in a traumatic diaphragmatic hernia. Rev. Chest 1991, jan:99(1), pp:247-9.
- 39.- Ansari MM, Mansoor T, Reyazuddin. bilateral traumatic rupture of the diaphragm. Rev. Annales Trop, Paediatr;1990, 10(4); pp:383-5.
- 40.- Hahn DM, Watson DC, tension hydropneumothorax as delayed presentation of traumatic rupture of the diaphragm. Rev; Europe-Journal cardiothorac surgery; 1990 4(11), pp:626-7.
- 41.- Mencks J. Lierese W, Ulrich B. the course of fibers in the central tendon. Rev; Langerbecks-Arch-chir; 1990-375(5); pp:295-8.

- 42.- R.J. Aitken. late presentation of diaphragmatic hernia. Rev; Brithis Medical Journal, vol.297, Oct:29, 1988, pp:99-100
- 43.- E. Letessier, Ph.Loubersac. H. Gibaud, J. Visset. hernie phrénopéricardique post-traumatique, Rapport de! un cas. Rev: Journal Chir 1991, No.2, pp:101-102.
- 44.- Ch Alamowitch, M. Azimi, A. Lytras, J.P. Roussel. A propos d'une volumineuse hernia diaphragmatique droite. Rev: Journal Chir 1992, 129(12), pp:564-65.
- 45.- J.E.C.J. van Leeuwen, P.L.Bross, P.M. Rommens and A. Nevelsteen. combined blunt rupture of the diaphragm and thoracic aorta. Rev; Injury The British Journal of accidente sugery. Marzo 1991 pp:99-101.
- 46.- Bernard R. Boulanger MD, Stuart E. Mirvis MD and Aurclio Rodríguez MD,. magnetic resonance imaging in traumatic diaphragmatic rupture; case reports. Rev: The Journal of Trauma, vol.32(1), 1992, January. pp:89-93.
- 47.- Carlos Quintos A. Rafael F. Velázquez M. Jose L. Navarro y Raul A. Vallarta R. hernia traumática del diafragma. Rev:de investigación clínica (Mex), 40;359-63 1988.
- 48.- Alberto Holm MD, Palmer Q, Bessey MD and Joaquin S. Aldrete MD, diaphragmatic rupture due to blunt trauma ( morbidity and mortality in 42 cases). Rev: Southern Medical Journal , august: 1988, vol.81(8), pp:956-62.
- 49.- Anthony S. Morgan MD, Louis Flancbaum MD, Thomas Esposito MD and Everard F. Cox MD FACS. blunt injury to the diaphragm; an analysis of 44 patients. Rev: The Journal of Trauma june:1986 26(6) pp:565-68.

- 50.- Gilberto Rodríguez-Morales MD, Aurelio Rodríguez MD and Clayton H Shatney MD. acute of the diaphragm in blunt trauma; Analysis of 60 patients. Rev: The Journal of Trauma; May, 1986; 26(5), pp:438-44.
- 51.- Lorne Creenspan MD, Barry Mclellan MD, Helen Greing. Trauma chart, AIS and ISS a Scoring chart. Rev: Journal of trauma, January; 1985 25(1) pp:55-70.
- 52.- Patrick J. Offner MD, Gregory J. Jurkovic MD, James Gurney MSW and Frederick P. Rivara MD, MPH. revision of TRISS for intubated patients. Rev: The Journal of Trauma 1992, january; 32(1) pp:32.35.
- 53.- Anthony R. Gillot MD, Wayne S. Copes PhD, Eugene Langan MD, Michael Najarian DO, FACS, Jeffrey Wiseman MD and William J. Sacco PhD. TRISS unexpected survivors- A statistical phenomenon or a clinical reality. Rev:The Journal of Trauma Novemeber 1992 33(5) pp:743-48.
- 54.- Carl R. Boyd MD FACS, Mary Ann Tolson R.N. MSN CCRN and Wayne S. Copes PhD. evaluating trauma care; TRISS method. REV: The Journal of Trauma april: 1987, 27(4) pp:370-78.
- 55.- Gelman R, Mirvis SE, Gens D: Diaphragmatic rupture due to blunt trauma: Sensitivity of plain chest radiographs. AJR 156:51. 1991.
- 56.- Mirvis SE, Keramati B, Buckman R, et al: MR imaging of traumatic diaphragmatic rupture. J Comput Assist Tomogr 12:47, 1988.
- 57.-Wayen S Copes et al, The injury severity score revisited, The Journal of Trauma january:1988 V.28,N.1 pp:69-77
- 58.- Coleman B. Rubín et al; Diafragma, Radiología del tórax 1985 pp:722-36.



59.- Howard R, Champion FRCS, FACS et al; A revision of the trauma score: Journal of Trauma, V.20, N.5 May: 1989 pp:623-29.

60.- Thom Mayer MD, et al: Further experience with the modified abbreviated injury severity scale. Lournal of Trauma V.24, N.1, 1984, pp:31-84.