



UNIVERSIDAD NACIONAL AUTONOMA DE MEXICO.
INSTITUTO MEXICANO DEL SEGURO SOCIAL.
CENTRO MEDICO NACIONAL MANUEL AVILA CAMACHO.
Hospital de traumatología y ortopedia.
Puebla.



11245
47
29

TESIS DE POSTGRADO.

Fusión Intersomática Lumbar Posterior (PLIF).
en el tratamiento de la enfermedad discal.

TESISTA.

Dr. Ismael Jorge Sampedro Moreno.

Esp. en traumatología y ortopedia

1995

FALLA DE ORIGEN



Universidad Nacional
Autónoma de México



UNAM – Dirección General de Bibliotecas Tesis Digitales Restricciones de uso

DERECHOS RESERVADOS © PROHIBIDA SU REPRODUCCIÓN TOTAL O PARCIAL

Todo el material contenido en esta tesis está protegido por la Ley Federal del Derecho de Autor (LFDA) de los Estados Unidos Mexicanos (México).

El uso de imágenes, fragmentos de videos, y demás material que sea objeto de protección de los derechos de autor, será exclusivamente para fines educativos e informativos y deberá citar la fuente donde la obtuvo mencionando el autor o autores. Cualquier uso distinto como el lucro, reproducción, edición o modificación, será perseguido y sancionado por el respectivo titular de los Derechos de Autor.


UNIVERSIDAD NACIONAL AUTONOMA DE MEXICO.
INSTITUTO MEXICANO DEL SEGURO SOCIAL.
CENTRO MEDICO NACIONAL MANUEL AVILA CAMACHO.
Hospital de traumatología y ortopéda.
Puebla.

TESIS DE POSTGRADO.

Fusión Intersomática Lumbar Posterior (PLIF).
en el tratamiento de la enfermedad discal.

TESISTA.

Dr. Ismael Jorge Sampedro Moreno.

UBO DIC. 93.


Investigador y tesista:

Dr. Ismael Jorge Sampedro Moreno.

Coautor y Director de tesis:

Dr. Eulogio López Calixto.


Coautores y asesores de tesis:

Dr. Luis Medina del Moral.
Medico adscrito al módulo de columna y cadera.

Dr. Miguel Angel Cuahalo Guevara.
Jefe de enseñanza.

Profesor titular del curso:

Dr. Eulogio López Calixto.
Jefe del módulo de columna y cadera.



I N D I C E.

Introducción	1.
Justificación	4.
Objetivos	5.
Hipotesis	6.
Material y método	7.
Resultados	10.
Gráficas	12.
Discusión	15.
Conclusiones	17.
Bibliografía	18.

Fusión Intersomática Lumbar Posterior (PLIF)

en el tratamiento de la enfermedad discal.

Introducción.

La enfermedad discal como actualmente se conoce a la patología de la unidad discovertebral se caracteriza en general por dolor lumbar bajo, el cual puede irradiarse a las extremidades inferiores resultando en la más de las veces incapacitante para la actividad física diaria.

Dentro de las etiologías más comunes de la enfermedad discal se encuentran las hernias de disco, las discartrosis y las espondilolisis con espondilolistesis.

Con el afán de mejorar el dolor y la funcionalidad de los pacientes se han implementado varios manejos, dentro de los cuales está el conservador que se basa en la administración de analgésicos, miorelajantes y disminución de la actividad física, y el quirúrgico, el cual busca retirar la causa del dolor sin traumatizar las estructuras vecinas y proporcionar una estabilidad biomecánica.

El presente estudio dará a conocer una técnica quirúrgica de elección para las patologías antes descritas, permitiendo mejorar el dolor y la actividad física de los pacientes.

La técnica presenta algunas modificaciones de la original -- propuesta por Cloward en 1945 [1] de la Fusión Intersomática Lumbar Posterior (PLIF).

Las modificaciones consisten en una incisión horizontal a la columna en la cual se exponen tanto las masa musculares paravertebrales y apofisis espinosas como la cresta iliaca posterior. Se preserva el ligamento amarillo y se coloca un cerclaje de alambre en forma de "8" a través de las apofisis espinosas de las vertebrae a fusinar. Anteriormente ya se habían descrito modificaciones a la técnica original como las expuestas por Verlooy, Evans y Schlegel

[2,3,4] quienes variaron la forma de introducir el injerto, el número de bloques o el cerclaje de alambre en las apofisis espinales.

El tipo de fusión que se desarrollará en este estudio está basado en la biomecánica de la columna lumbar, ya que al retirar una parte de la unidad discovertebral se rompe el equilibrio existente, trauciendose en inestabilidad [5].

Al introducir los bloques de injerto óseo en el espacio intersomático se restituye dicho espacio disminuyendo la artrosis y el cierre de los agujeros de conjunción.

Otros autores reportan técnicas similares como Briggs y Milligan (1944) quienes introducían una cuña de hueso y "chips" óseos en el espacio intervertebral; Owens y Williams (1945) reportaron un trabajo similar. Cloward en 1945 dice: los pacientes mejoran en un 30 a 50% más que si se sometieran a una discoliectomia simple sin fusión. [1]

Al permanecer en compresión los injertos y estar en contacto hueso-hueso, se logra una mejor integridad y consolidación. En el estudio que se mostrará a continuación solo se ha usado injerto óseo autólogo de cresta iliaca. Se tiene noticia de otros estudios en los cuales se ha utilizado injerto óseo congelado de cadáver u osteoconductores como el BOP [6]; este último se está utilizando en nuestro Hospital para la Fusión Intersomática Lumbar Posterior (PLIF) para acortar tiempos quirúrgicos. Las diferencias entre uno y otro tipo de injerto están en el tiempo de integración y artrosis, siendo para el injerto autólogo de 3 a 4 meses y para el injerto heterólogo de 9 a 12 meses [6].

Para el diagnóstico radiológico de la integración y artrosis de los injertos se han utilizado diferentes métodos como las

radiografías simples y dinámicas en las cuales se puede observar estabilidad y fusión funcional del injerto; en la Hidromielografía se aprecia la permeabilidad del conducto raquídeo y de las raíces nerviosas; y en la Tomografía computada se aprecia durante la fase osteoconductiva la formación de hueso nuevo desde el primero hasta el noveno mes, después de esta fase el injerto se remodela y asume la arquitectura ósea del cuerpo vertebral, se puede ver la formación en la periferia del injerto de un anillo el cual durante la fase de remodelación es la evidencia concluyente de una fusión anatómica [6].

Algo que es importante de mencionar es que esta técnica puede combinarse con otras, como la Fusión Postero Lateral tipo Watkins o con el uso de placas y tornillos transpediculares [7].

La técnica no es fácil y se invierte un promedio de 3.5 horas quirúrgicas. Este tiempo se ve recompensado con la buena evolución de los pacientes.

Queda a consideración de los cirujanos ortopédicos en columna la utilización de esta técnica, que aunque no reciente, muy pocos ortopedistas la ejecutan en nuestro país.

Justificación.

La enfermedad discal es una patología frecuente en los padecimientos de columna lumbar, la cual resulta en la mayoría de las veces incapacitante para la función física cotidiana de los pacientes, por este motivo es importante retirar y manejar el dolor para la reincorporación a la actividad física normal.

Cuando el dolor se continua en forma crónica y se acompaña de sintomatología neurológica a miembros pelvicos, se debe plantear la posibilidad de un manejo quirúrgico, el cual debe de cumplir las finalidades de retirar la causa de dolor y dar estabilidad al segmento intervenido.

La preocupación de los cirujanos ortopedicos es la estabilización y la artrodesis sin tener que mantener al paciente inactivo por tiempo prolongado, es por esto que se realiza este estudio para determinar la estabilidad biomecánica y el tiempo de artrodesis con respecto a la evolución clínica para poder reintegrar al individuo a sus actividades físicas normales en un periodo menor de tiempo que con respecto a otros tipos de fusión.

Objetivos.

- I. Reportar nuestra experiencia, pionera a nivel nacional, - con la fusión intersomática lumbar posterior (PLIF) en el - tratamiento quirúrgico de la enfermedad discal.
- II. Comunicar y comparar nuestros resultados con los reportados en la literatura mundial.
- III. Reportar las modificaciones de los autores al procedimiento original.

Hipotesis.

La fusión Intersomática Lumbar Posterior (PLIF) da mejor -
estabilidad biomecánica clínica y radiográficamente cuando se -
realiza discoidectomia a los niveles de L3/L4, L4/L5 y L5/S1.

Material y método.

Se estudiaron un total de 30 pacientes de ambos sexos con el antecedente de enfermedad discal y postoperados de fusión inter somática lumbar posterior, tomado además en cuenta su edad, niveles intervenidos y su ocupación.

A todos se les realizó una encuesta basada en los parámetros de Tria J.A. (1987) [10].

Se acudió al archivo del Hospital de Traumatología y Ortopedia del IMSS de donde se tomaron expedientes de diciembre de 1989 a junio de 1993. Se citaron a dichos pacientes para examinación clínica y toma de radiografías en proyecciones de anteroposterior y laterales, además de hidromielografía lumbosacra.

Los parámetros a calificar según Tria son:

Exámen físico.

Lasague	5 puntos.
Sensibilidad	5 puntos.
Motor	5 puntos.
Rigidez lumbar	5 puntos.
Hiperalgesia local	5 puntos.
Espasmo muscular	5 puntos.
	Subtotal: 30 puntos.

Función.

Trabajo	10 puntos.
Actividad diaria	10 puntos.
Dormir	10 puntos.
	Subtotal: 30 puntos.

Sintoma dolor.

Reposo	15 puntos.
Actividad	15 puntos.
	Subtotal: 30 puntos.

Hallazgos radiográficos.

Osteoartrosis	2 puntos.
Osteofitos	2 puntos.
Espondilolistesis	2 puntos.
Cierre del espacio intervertebral operado	2 puntos.
Cierre del espacio intervertebral otro nivel	2 puntos.
	Subtotal: 10 puntos.

Resultados:

De 100 a 86 puntos	Excelente.
De 85 a 71 puntos	Buenos.
De 70 a 56 puntos	Regulares.
De 0 a 55 puntos	Malos.

El seguimiento de los pacientes fué de 47 meses a 5 meses, - promedio 23.5 meses.

A todos los pacientes se les realizó la técnica quirúrgica de Fusión Intersomática Lumbar Posterior descrita por Clowar y modificada por los Drs. López CE y Medina del Moral L.

La técnica realizada es la siguiente: el paciente en decubito ventral sobre un par de bultos, los cuales permiten la distensión abdominal y torácica. Se realizó una incisión horizontal al eje de la columna tomando como referencia las espinas iliacas posteriores para L4/L5 y las espinas sacras para L5/S1. Se continúa esta incisión hasta la fascia muscular para posteriormente continuarla en forma vertical, exponiendo las apofisis espinosas, láminas y separando las masas musculares paravertebrales. Se realizó una hemilaminectomía y hemifacetomía bilateral de las verte-

bras proximal y distal al sitio a fusionar, se preserva el ligamento amarillo. Se separa el saco dural y la raíz para descubrir el espacio discal, se retira el disco con las pinzas de disco y con cucharillas, se legra el cartilago articular y se respeta el ligamento longitudinal anterior. Se toma injerto óseo autologo de la cresta iliaca posterior aprovechando la incisión original, se toman dos bloques de 30 por 15 mm tricorticales y se introducen en el espacio intersomático previamente preparado, dando la apertura del espacio con la angulación de la mesa quirurgica. Una vez introducidos los injertos se impactan hasta quedar a 5 mm adentro del espacio discal y verificando que se encuentren estables y no se protruyan hacia el canal raquídeo. Se descomprimen las raíces y se coloca el ligamento amarillo otravez en su sitio, verificando la permeabilidad de las raíces. Se coloca un cerclaje de alambre en forma de "8" atraves de las apofisis espinosas de las vertebras a fusionar. Se sutura por planos y se deja un hemovac de 1/8.

El estudio que se realizó fué retrospectivo parcial, observacional, transversal y descriptivo.

Resultados.

Se revisaron 43 pacientes de los cuales 10 (23.25%) fueron mujeres y 33 (76.75%) fueron hombres, cuyas edades variaron de 22 a 53 años con una edad promedio de 39.9 años y una desviación estándar de 0.6

Las ocupaciones de los pacientes se dividieron de la siguiente manera tomando en cuenta la intensidad física que desarrolla para poder realizar su trabajo.

Máximo esfuerzo:	22 pacientes.
Mediano esfuerzo:	14 pacientes.
Sedentario:	7 pacientes.

Los niveles operados fueron los siguientes.

L3/L4	2 pacientes (4.6%)
L4/L5	25 pacientes (58%)
L5/S1	10 pacientes (23.25%)
2 niveles	5 pacientes (11.62%)
3 niveles	1 paciente (2.3%)

El tiempo quirúrgico promedio fue de 5.2 horas, tomando en cuenta desde que entra el paciente a sala hasta que sale de la misma. El tiempo promedio de cirugía efectiva fue de 3.5 horas.

Los diagnósticos encontrados fueron de 76.6% para hernias de disco, 10% para discartrosis, 6.6% para conducto lumbar estrecho (CLE) y 6.6% para fibrosis postquirúrgicas. El grupo de edad que se vio más afectado fue el comprendido entre los 30 y 39 años de edad (46.6%)

Todos los pacientes fueron sometidos a un cuestionario de evaluación propuesto por Tria JA resultando con calificaciones de Excelente (93%), Bueno (7%) y malo y regular (0%).


Las complicaciones que se encontraron fueron: 3 pacientes con alteraciones en la sensibilidad de los miembros pélvicos, 2 con trastornos en la motricidad, 12 con rigidez lumbar y 8 con dolor a nivel de la herida quirúrgica y en el sitio de toma de injerto.

Se tuvo el caso de una luxación del injerto al canal lumbar lo que requirió de una nueva intervención quirúrgica sin complicaciones posteriores para la paciente.

Se tuvo una defunción y una paciente posterior a su cirugía presentó esclerodermia por lo que no pudo ser valorada con la escala de Tria JA.

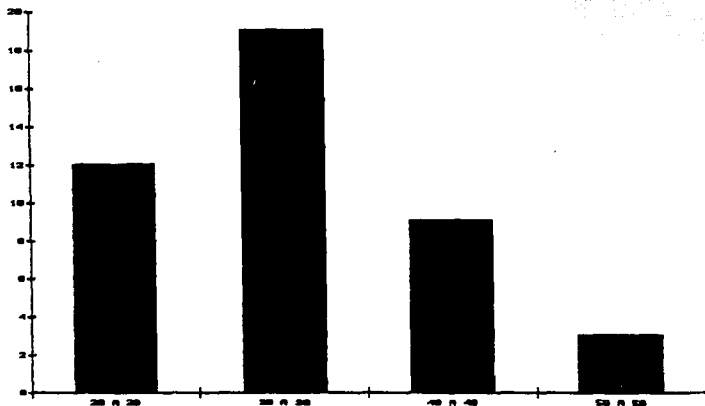
Estos dos últimos pacientes no se incluyeron en los resultados finales.

FRECUENCIA POR SEXOS DE LA ENFERMEDAD DISCAL.
GRAFICA 1.



Fuente: Estudio realizado.


FRECUENCIA POR GRUPOS DE EDAD DE LA ENFERMEDAD DISCAL.
GRAFICA 2.



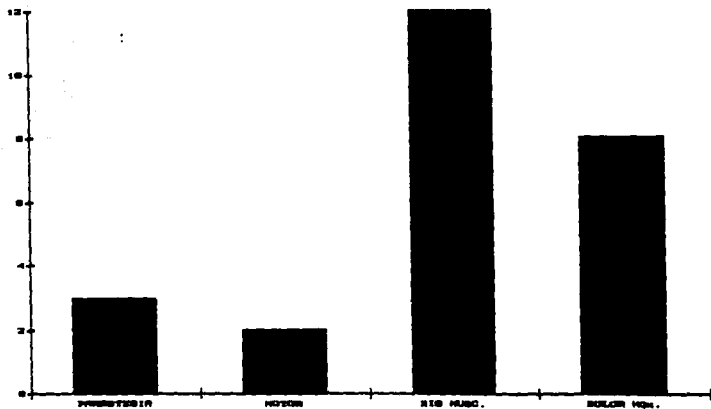
Fuente: Estudio realizado.

FALLA DE ORIGEN

TIPO DE ESFUERZO SEGUN LA ACTIVIDAD DE CADA PACIENTE.
GRAFICO 3.



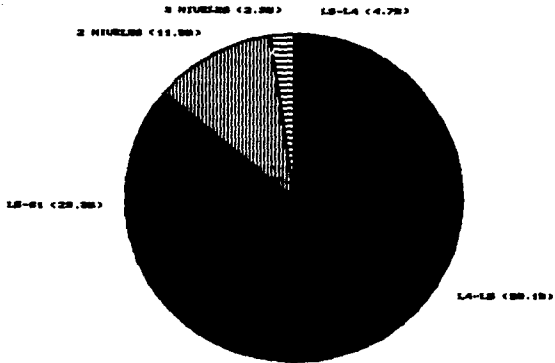
COMPLICACIONES PRESENTADAS EN LA EVOLUCION DE
LOS PACIENTES POSTOPERADOS DE PLIF.
GRAFICO 4.



Fuente: Estudio realizado.

FALLA DE ORIGEN

NIVELES OPERADOS CON LA TECNICA DE PLIF.
GRAFICO 5.



Fuente: Estudio realizado.

FALLA DE ORIGEN

Discusión.

De acuerdo a los resultados de éste estudio se encontró que la enfermedad discal es más frecuente en masculinos que en femeninos con una predominancia en el grupo de edad de 30 a 39 años, esto debido a el tipo de actividad física que se desarrolla. La patología que con mayor frecuencia se encontró fué la hernia de disco al nivel de L4/L5, concordando con lo descrito por otros autores como Evans, Kapanfji, Lin y Steffe [3,5,6,7].

La calificación para evaluar la fusión y la estabilidad biomecánica de los injertos fué tomada de la propuesta por Tria J.A. [10] resultando que dicha fusión es excelente.

En relación a los resultados de la calificación de Tria y la ocupación de los pacientes, se vió que en la mayoría de excelentes resultados fueron en pacientes de mediano a máximo esfuerzo. La evaluación de estos parametros se vió afectada en un principio, ya que la mayoría de pacientes fueron masculinos y trabajadores siendo incapacitados hasta su alta, por lo que en algunos de los casos fingían o aumentaban la sintomatología teniendo que reevaluar en corto tiempo y determinando por medio de radiografías simples e hidromielografía la estabilidad, grado de fusión y permeabilidad del conducto, asentando con esto si el paciente fingía o no y determinando su calificación y alta. Estos datos tambien fueron analizados y expuestos por Verlooy y Lin [2,6].

La técnica es segura y en el 83.4% los pacientes no presentaron complicaciones, siendo las que se instalaron poco significativas y no involucrando la funcionalidad ni la vida de los pacientes.

Es pues esta técnica como lo propuso Cloward en 1945 [1] mejor en un 30 a 50% que si se sometiera solo a una discodectomía simple.

Esta fusión es la mejor alternativa para la estabilidad de uno o dos segmentos ya que permite conservar el espacio intervertebral existente y evita la artrosis y el cierre de los agujeros de conjunción; también al estar en compresión los injertos permite una pronta movilización y bipedestación del paciente utilizando corsés lumbosacros, disminuyendo el tiempo de incapacidades e inactividad.

Cuando se necesita una fijación rígida puede combinarse esta técnica con el uso de placas y tornillos transpediculares [7] - así como combinarla con una fijación posterolateral tipo Watkins, dando al paciente una mejor funcionalidad. El uso sólo de placas y tornillos transpediculares no basta, por lo que es necesario la artrodesis biológica.

La técnica de fusión propuesta por Watkins es buena pero se han observado no unión del injerto e inestabilidad por lo que es necesario en algunas ocasiones reintervenir; otra inconveniencia de esta técnica es el tiempo prolongado de incapacidades y la tardía incorporación a las actividades físicas normales.

Con la técnica del PLIF no se han observado no uniones ni datos de inestabilidad, pudiendo sentar y deambular a los pacientes en tiempos más cortos. Uno de los principios de esta técnica es la compresión de los injertos entre los dos cuerpos vertebrales esto solo se logra con el efecto de la gravedad en bipedestación.

Conclusiones.

De acuerdo a nuestros resultados y comparandolos con los de otros países, se puede decir que la técnica de la Fusión inter-somática lumbar posterior para el tratamiento de la enfermedad discal da resultados de excelentes a buenos. Pudiendo los pacientes reincorporarse a sus actividades físicas cotidianas en un periodo de 3 a 6 meses.

Las complicaciones que se presentaron fueron mínimas y de poca gravedad, solo en un caso en el cual se luxaron los injerto y hubo necesidad de reintervenir al paciente. No se encontraron pseudoartrosis ni infecciones en el área a fusionar, solo un paciente que presentó infección de partes blandas que mejoró sin más complicaciones.

De acuerdo a la literatura mundial, coincidimos en cuestión de presencia de patologías como lo fue la hernia de disco a los niveles de L4/L5, de predominio en varones y en grupos de edad de la 3ª y 4ª década de la vida.

Bibliografia.

1. Lin PM: Simposium Posterior Lumbar Interbody Fusion. Clin -- Orthop. 193: 2-132, 1985.
2. Verlooy J, De Smedt K, Selosse P: Failure of a modified posterior lumbar interbody fusion technique to produce adequate -- pain relief in isthmic spondylolytic grade I spondilolisthesis patients. Spine 18: 1491-1495, 1993.
3. Evans JH: Biomechanics of lumbar fusion. Clin Orthop 193: --- 38-46, 1985.
4. Schlegel KF, Pon A: The biomechanics of posterior lumbar inter body fusion (PLIF) in spondylolisthesis. Clin Orthop 195: 115-119, 1985.
5. Kapandji IA: Cuadernos de fisiologia articular. Masson, cuader no III, 2ª ed. 1985, pag. 14-55.
6. Lin PM: Radiographic evidence of posterior lumbar interbody -- fusion with an emphasis on computed tomographic scanning. Clin Orthop and Related Research 242: 158-163, 1989.
7. Steffe AD, Sirkowski DJ: Posterior lumbar interbody fusion and plates. Clin Orthop and Related research 242: 99-102, 1988.
8. Blumenthal SL, Gill K: Can lumbar spine radiographs accurately determine fusion in postoperative patients? Spine 18: 1186-1189, 1993.
9. Brantigan JW, Cunningham BW, Warden K: Compression strenght - of donor bone for posterior lumbar interbody fusion. Spine 18 1213-1221, 1993.

10. Tria JA: Laminectomy with and without spinal fusion. Clin Orthop 224: 134, 1987.
11. Sanchez de la V. GH: Discectomia y fusi3n intercorporal -- lumbar posterior. Tesis recepcional, UNAM-IMSS, 1991.

ESTA TESIS NO DEBE
SALIR DE LA BIBLIOTECA