

1121.7
102
2ej

UNIVERSIDAD NACIONAL AUTONOMA DE MEXICO
FACULTAD DE MEDICINA
DIVISION DE ESTUDIOS DE POSTGRADO E INVESTIGACION

I . S . S . S . T . E .

HOSPITAL REGIONAL "LIC. ADOLFO LOPEZ MATEOS"

CRIOCIROGIA DEL CUELLO UTERINO EN EL TRATAMIENTO DE LA LESION
INTRAEPITELIAL DE BAJO GRADO.

TRABAJO DE INVESTIGACION QUE PRESENTA EL

DR. DAVID ROGELIO MARIN PATINO.

PARA OBTENER EL DIPLOMA DE LA ESPECIALIDAD EN:
GINECOLOGIA Y OBSTETRICIA

FACULTAD DE MEDICINA
SECRETARIA DE SERVICIOS ESCOLARES
DEPARTAMENTO DE...
23 1994

[Signature]
DR. RAUL VIZUETT MARTINEZ
COORD. DE CAPACITACION Y
DESARROLLO E INVESTIGACION

[Signature]
DR. JAIME HERNANDEZ RIVERA
PROFESOR TITULAR DE
GINECOLOGIA Y OBSTETRICIA

I . S . S . S . T . E .
SUBDIRECCION GRAL. MEDICA
NOV 30 1993
AREA DE LOS SERVICIOS DE
SEGURANZA E INVESTIGACION

TESIS CON
FALLA DE ORIGEN

DR. OSCAR TREJO SOLORZANO
COORD. DEL SERV. DE GINECOLOGIA
Y OBSTETRICIA.

I . S . S . S . T . E .
HOSPITAL REGIONAL
LIC. ADOLFO LOPEZ MATEOS
NOV. 30 1993
COORDINACION DE
CAPACITACION Y DESARROLLO
E INVESTIGACION

1994



Universidad Nacional
Autónoma de México



UNAM – Dirección General de Bibliotecas Tesis Digitales Restricciones de uso

DERECHOS RESERVADOS © PROHIBIDA SU REPRODUCCIÓN TOTAL O PARCIAL

Todo el material contenido en esta tesis está protegido por la Ley Federal del Derecho de Autor (LFDA) de los Estados Unidos Mexicanos (México).

El uso de imágenes, fragmentos de videos, y demás material que sea objeto de protección de los derechos de autor, será exclusivamente para fines educativos e informativos y deberá citar la fuente donde la obtuvo mencionando el autor o autores. Cualquier uso distinto como el lucro, reproducción, edición o modificación, será perseguido y sancionado por el respectivo titular de los Derechos de Autor.

I.S.S.S.T.E.

HOSPITAL REGIONAL "LIC. ADOLFO LOPEZ MATEOS"

TITULO:

CRIOCIRUGIA DEL CUELLO UTERINO EN EL
TRATAMIENTO DE LA LESION INTRAEPITELIAL DE BAJO GRADO.

AUTOR:

DR. DAVID ROGELIO MARIN PATIRO.

DIRECCION:

CALZADA LAZARO CARDENAS S/N
C.P. 58930
ZINAPECUARO, MICH.
TEL. 91 455-50374.

ASESORES:



DR. OSCAR TREJO SOLORZANO.
DRA. MARIA DEL CARMEN GARCIA MARTINEZ
DR. JOSE LUIS LOPEZ VELAZQUEZ.


VOCAL DE INVESTIGACION:



DR. CARLOS MENESES CAMPOS.



DR. ENRIQUE ELGUERO PINEDA
JEFE DE INVESTIGACION



DR. ENRIQUE MONTIEL T.
JEFE DE CAPACITACION Y
DESARROLLO.

CONTENIDO

1.- RESUMEN.

2.- SUMMARY.

3.- INTRODUCCION.

4.- MATERIAL Y METODOS.

5.- RESULTADOS.

6.- DISCUSION.

7.- CONCLUSIONES.

8.- GRAFICAS.

9.- BIBLIOGRAFIA.

RESUMEN

El tratamiento de la lesión intraepitelial cervical de bajo grado con un método conservador, como lo es la criocirugía, ha demostrado ser efectivo y de bajo costo.

Se realizó un estudio retrospectivo, en el Hospital Regional "Lic. Adolfo López Mateos" del ISSSTE en el transcurso de 5 años. Valorando 450 pacientes, en las cuales mediante citología, estudio colposcópico y corroboración mediante biopsia dirigida se llevó a cabo el diagnóstico de infección por virus del papiloma humano (VPH) en 213 de ellas (47.33%), diagnóstico de neoplasia intraepitelial de grado I (NIC I) en 74 pacientes (16.45%); presentándose asociación de ambos en 163 pacientes (36.22%). Se realizó tratamiento mediante criocirugía en una sola aplicación con duración de 5 minutos utilizando como agente refrigerante el óxido nitroso.

Se realizó seguimiento mediante Papanicolaou y estudio colposcópico a los 3, 6 y 12 meses posterior al tratamiento. El índice de curación posterior al primer tratamiento fue de 91.77%; requiriendo un segundo tratamiento 37 de las pacientes con lo cual el índice de curación se incrementó a 94.56%.

No se presentaron complicaciones, solo un bajo índice de efectos secundarios mínimos.

Los resultados demuestran que el tratamiento con criocirugia de la lesión intraepitelial de bajo grado del cérvix en nuestro hospital ha sido efectiva.

(PALABRAS CLAVE:PAPILOMAVIRUS, NIC I, CRIOCIRUGIA)

SUMMARY

The intraepithelial cervical lesion of low level treatment with a conservative method, like cryosurgical therapy, has been demonstrated to be effective and unexpensive.

Realized a retrospective study into the "Lic. Adolfo López Mateos" Regional Hospital of I.S.S.S.T.E., during 5 years.

Evaluating 450 patients on which with cytology, colposcopic study and corroborated with directed biopsy, realized the diagnostic of infection by papilloma human viruses (PHV) on 213 of them (47.33%), the intraepithelial neoplasia of first grade (CIN 1) diagnostic on 74 patients (16.45%), observing association of both on 163 patients (36.22%).

The cryosurgical therapy was performed with only one application during 5 minutes, using nitrous oxide as refrigerant agent.

Realized following by Papanicolaou and colposcopic study, on the 3rd, 6th and 12th months after the treatment. The posterior results at the first treatment was 91.77% of successful, requiring a second treatment 37 of the patients, increasing the successful rate to 94.56%.

There weren't complications, just a low index secondary minimal effects.

The results showed that the treatment with cryotherapy of intraepithelial lesion of low grade of cervix in our hospital has been effective.

(KEY WORDS: PAPYLOMAVIRUSES, NIC 1, CRYOTHERAPY)

INTRODUCCION

El presente trabajo tiene como objetivo valorar la eficacia que ha tenido el tratamiento de la lesión intraepitelial cervical de bajo grado mediante la utilización de criocirugia, siguiendo el protocolo de manejo establecido en la Unidad de Colposcopia, Criocirugia y Laserterapia de nuestro Hospital.

Se considera, según el sistema de Bethesda, como lesión intraepitelial de bajo grado a las lesiones producidas por VPH y NICI (1).

La criocirugia destruye las capas superficiales de el epitelio cervical mediante cristalización de el agua intracelular, lo cual produce ruptura fisica de la célula asi como destrucción de sus organelos además de trastornos bioquímicos. Se ha demostrado experimentalmente que ocurre destrucción de tejidos animales con temperaturas que van de menos 20 a menos 30 grados centigrados (2).

Los agentes refrigerantes que se utilizan con mayor frecuencia son el óxido nitroso, el dióxido de carbono y el nitrógeno líquido; con temperaturas de congelación de menos 89, menos 65 y menos 90 grados centigrados respectivamente (2,3,4).

La extensión del halo de congelación por fuera del borde de la lesión, así como del crioprobe nos indica el grado de profundidad de la congelación, existiendo correlación confiable entre ambos (2,3,5,6,7,8,9).

Después de cierto periodo de congelación, el área congelada del sitio de tratamiento se "estabiliza", y por lo tanto se alcanza un diámetro máximo que no se puede sobrepasar aunque se prolongue la congelación (5).

Existen diferentes factores que se han visto relacionados con el grado de eficacia de la criocirugía, como son: presión y temperatura del tanque, el tamaño de la punta del crioprobe en relación al tamaño de la lesión, la buena aplicación de la punta al tejido, la localización de la lesión. Sin embargo de los factores más importantes se encuentra el tamaño y grado de la lesión, refiriéndose que en lesiones pequeñas y en lesiones de bajo grado el índice de curación es mayor (2,3,5,6,7,8,9,11).

Es importante ante el hallazgo de citología anormal llevar a cabo un estudio colposcópico adecuado, realizando biopsia dirigida para corroborar el diagnóstico de este tipo de lesiones; además como parte importante del protocolo de manejo es necesario la realización de el legrado endocervical para descartar la presencia de lesión ha este nivel, ya que se ha visto que cuando el canal cervical se encuentra libre de lesión el rango de curación se incrementa (2,3,4,7,8,9,10,11).

Existen dos tipos de esquema de tratamiento: el de congelamiento-descongelamiento-congelamiento, el cual se realiza en periodos de tiempo de 3-5-3 minutos respectivamente; el de congelamiento simple, el cual se describe en esquema de 3, de 5 y algunos reportes hasta de 7 minutos. Es conveniente recordar que es más importante el halo de congelación, también llamado de seguridad, el cual se considera adecuado de 3 a 5 milímetros de diámetro por fuera de la lesión, que el tiempo de congelación (2,3,4,5,6,7,8,9,10,11).

Se refiere que este tipo de tratamiento tiene diversas ventajas como son su bajo costo, no requiere especialización, ser un tratamiento ambulatorio con baja frecuencia de complicaciones y pocos efectos secundarios. Sin embargo también presenta desventajas como son destrucción de tejido sano, imposibilidad de graduar la profundidad del tratamiento, no contar con tejido para estudio histopatológico y un curso postoperatorio prolongado (3,5,6,7,8).

Se considera en diversos estudios como curación la presencia de dos citologías normales; también se definió como éxito de tratamiento cuando se encontraba una citología normal, o si esta era anormal el estudio colposcópico debía ser normal dentro de los primeros seis meses postratamiento. Otro estudio refiere que para considerar éxito el tratamiento, se debe contar con estudio citológico y colposcópico normales dentro de un año posterior al tratamiento. Se considera como persistencia de lesión al hallazgo de citología y colposcopia anormales con corroboración histopatológica dentro de los primeros 3

o 6 meses según el autor. Los índices de curación reportados para las lesiones producidas por VPH y NIC I varían desde un 89 hasta un 96% (2,3,4,5,6,7,8,11).

MATERIAL Y METODOS

Se trata de estudio retrospectivo, realizado en base a valoración de expedientes de pacientes en las cuales se utilizó la criocirugia como método terapéutico en la lesiones intraepitelial de bajo grado del cervix. Manejo que fue realizado en la Unidad de Colposcopia, Criocirugia y Laserterapia del servicio de Ginecología y Obstetricia del Hospital Regional "Lic. Adolfo López Mateos" del ISSSTE en el transcurso de 5 años de 1987 a 1992.

Previo al tratamiento se realizó diagnóstico citológico, estudio colposcópico y corroboración histopatológica de las lesiones.

Se utilizó como agente refrigerante al óxido nitroso, con el cual se alcanza una temperatura de aproximadamente menos 83 grados centigrados; el modelo del crioprobo utilizado fue un Wallack LL50-X.

Según el esquema de manejo implementado en nuestro Hospital, aparte de un estudio colposcópico adecuado con la utilización de ácido acético y lugol; se realiza también legrado endocervical para descartar lesión hacia el canal cervical.

El esquema de manejo utilizado en nuestro Hospital es el de congelamiento sencillo con una duración de 5 minutos, con lo cual se consigue un halo de congelación de aproximadamente 5mm por fuera de la lesión; el tamaño de las lesiones se delimitó previo al

tratamiento mediante colposcopia satisfactoria y la prueba de Schiller, con lo cual se pudo seleccionar la punta del crioprobo adecuada en el tratamiento de cada una de estas.

Se realizó seguimiento posterior al tratamiento a los 3, 6 y 12 meses, mediante estudio colposcópico, Papanicolaou y en caso necesario biopsia dirigida en lesión sospechosa. Llevándose a cabo un segundo tratamiento con los mismos parámetros en las pacientes que así lo requirieron.

RESULTADOS

Dentro de los resultados obtenidos, como se puede observar en la gráfica número 1 que el mayor número de pacientes se encontraban en el grupo de edad comprendido entre los 26 y los 30 años, presentándose en un total de 97 pacientes (21.5%); mientras que el otro grupo importante era el de las pacientes con edades comprendidas entre los 36 y los 40 años de edad, siendo un total de 83 (18.4%). En total se aprecia que en las edades comprendidas entre los 26 y los 40 años se encontraban incluidas 250 pacientes (55.5%), lo cual corrobora lo descrito en la literatura en cuanto a la edad de presentación de estas lesiones se refiere.

En la gráfica número 2 se observa que el inicio de vida sexual activa fue llevado a cabo antes de los 20 años en 257 pacientes (57.2%); mientras que se aprecia que en un total de 399 pacientes (88.7%) iniciaron la vida sexual activa antes de los 25 años. Estos resultados también son equiparables a lo reportado.

En cuanto al diagnóstico del tipo de lesión previa al tratamiento, se encontró que un total de 213 pacientes (47.3%) presentaron lesión por VPH; en tanto que el diagnóstico de NIC I se realizó en 74 pacientes (16.5%); se presentó la asociación de ambas entidades en 163 pacientes (36.2%). Resultados que se observan en la gráfica número 3.

En el transcurso del seguimiento posterior al primer tratamiento utilizando los métodos ya descritos se llevo a cabo el diagnóstico de negativo 1 en un porcentaje de 3.8% de nuestras pacientes, diagnóstico de negativo 2 en el 88%, en tanto que el diagnóstico de lesión por VPH se realizó en 9 pacientes (2%), el diagnóstico de NIC I se llevó a cabo en el 0.9% de las pacientes, mientras que la asociación de ambos se presentó en 24 de las pacientes (5.3%). Con lo cual se consideró el índice de curación posterior al primer tratamiento fue del 91.8%, resultados observados en la gráfica número 4.

Se llevó a cabo un segundo tratamiento en las pacientes en las cuales se les diagnosticó persistencia de las lesiones, siguiendo el mismo protocolo de manejo utilizado para el primero.

En la gráfica número 5 se presentan los resultados obtenidos en el seguimiento de nuestras pacientes tomando en cuenta aquellas a las que se les realizó un segundo tratamiento; el diagnóstico de negativo I se realizó en 21 pacientes (4.6%), el de negativo II en 405 (90%), en tanto que el diagnóstico de VPH se realizó en 6 pacientes (1.4%), el diagnóstico de NIC I en 3 pacientes (0.6%), mientras que el diagnóstico de la asociación de ambas alteraciones se realizó en 15 pacientes (3.4%). Como podemos observar el índice de curación se elevó al 94.6%, presentando persistencia en el 5.4%.

DISCUSION

El presente estudio corrobora lo descrito en la literatura en cuanto a que la criocirugia en la terapéutica de la lesión intraepitelial de bajo grado del cérvix, bajo un adecuado protocolo de manejo valorando el tipo de lesión, tamaño de la misma, corroborando que el canal endocervical se encuentra libre de lesión, etc. ha demostrado ser eficaz.

Se debe tomar en cuenta así mismo el halo de congelación o también llamado halo de seguridad obtenido con el esquema de congelamiento sencillo por 5 minutos, utilizando el crioprobe cuya punta cubra de manera adecuada la lesión el cual es de aproximadamente 5 mm por fuera de la misma, lo cual nos da un alto índice de curación.

La importancia de el manejo con terapia conservadora de este tipo de lesiones (NIC I y VPH), utilizando la criocirugia ha sido demostrada ampliamente, en cuanto al bajo índice de complicaciones, escasos efectos secundarios, su bajo costo, la facilidad de aplicación, la no interferencia con la fertilidad de la paciente, etc. Estas ventajas se confirmaron en este estudio.

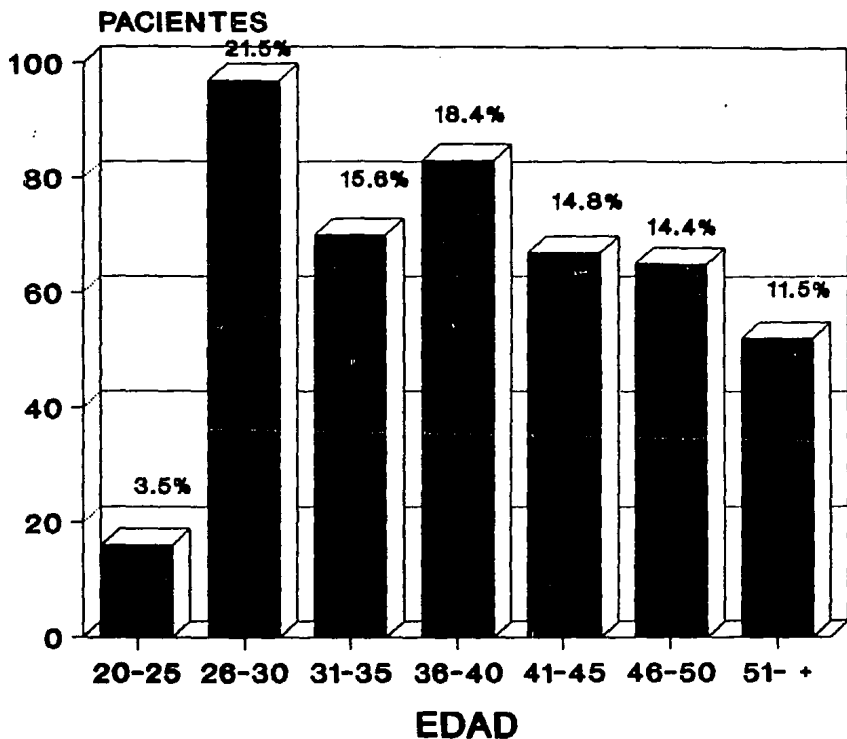
No obstante la criocirugia también presenta desventajas tales como no contar con tejido para estudio histopatológico posterior al tratamiento, no tener control específico sobre la profundidad del

tratamiento. Sin embargo estos agravantes se pueden evitar siguiendo un adecuado protocolo de manejo, delimitando el tamaño de la lesión, mediante prueba de Schiller y legrado endocervical, permitiéndonos aplicar un tratamiento adecuado.

CONCLUSIONES

- 1.- La criocirugía en el tratamiento de la lesión intraepitelial de bajo grado del cérvix con el esquema de manejo utilizado en nuestro Hospital ha demostrado ser eficaz.
- 2.- No se observaron complicaciones inherentes al manejo, presentándose tan solo en raras ocasiones efectos secundarios.
- 3.- Se trata de un procedimiento conservador, de bajo costo, ambulatorio, de fácil realización (método de consultorio).
- 4.- Se aprecia un alto índice de curación, con un bajo índice de persistencia de la lesión.

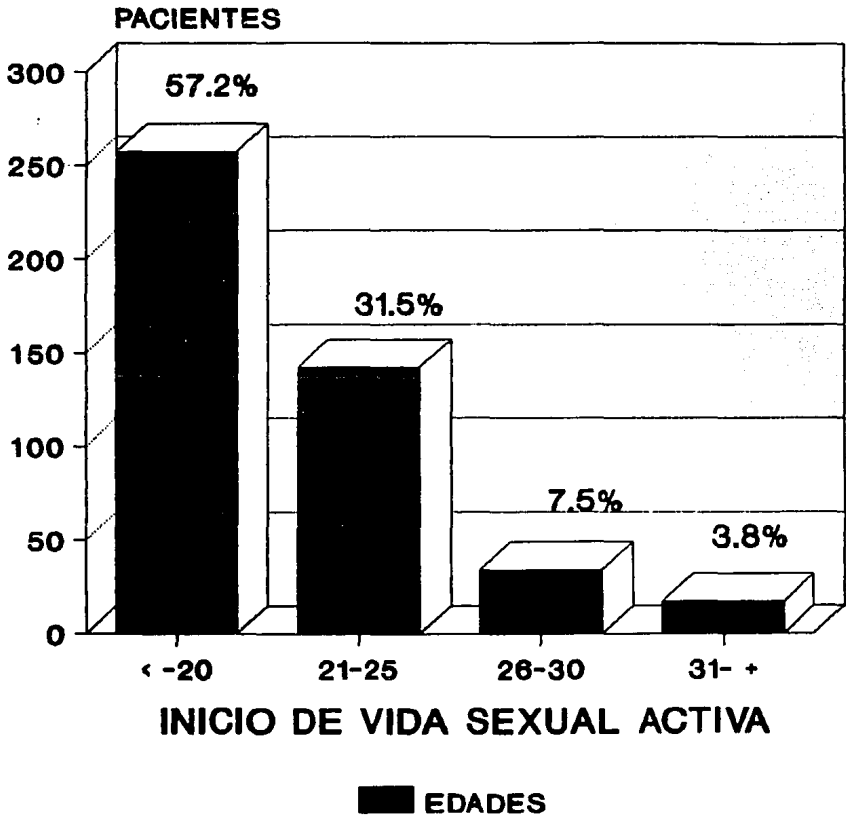
CRIOCIRUGIA DEL CUELLO UTERINO



■ Series 1

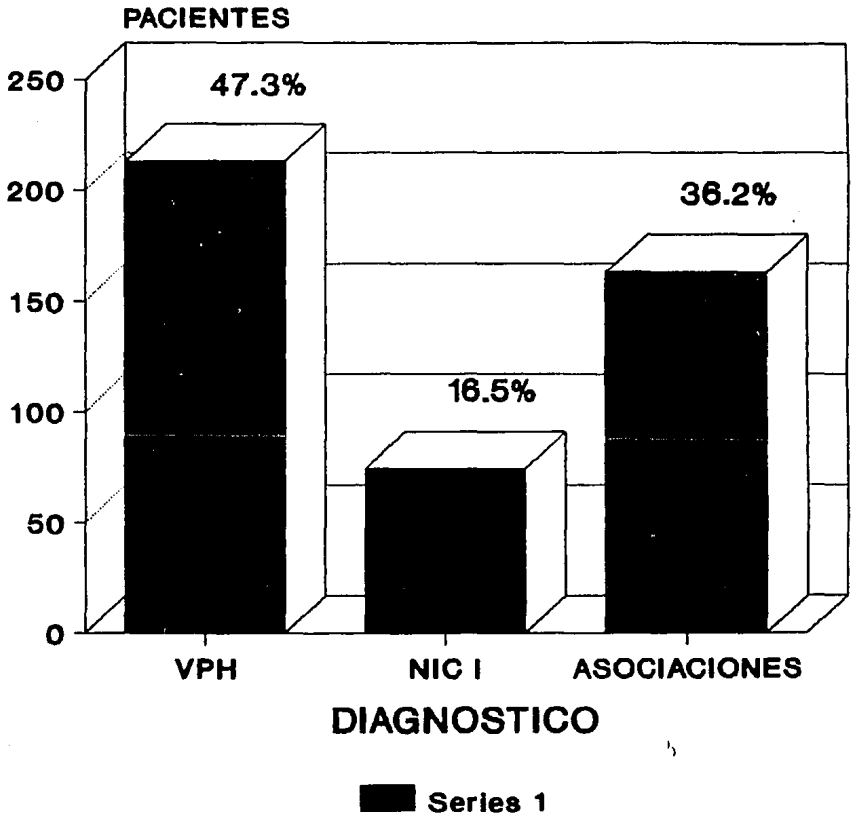
FUENTE: ARCHIVO CLINICO H.R.L.A.L.M.
I.S.S.S.T.E.

CRIOCIRUGIA DEL CUELLO UTERINO



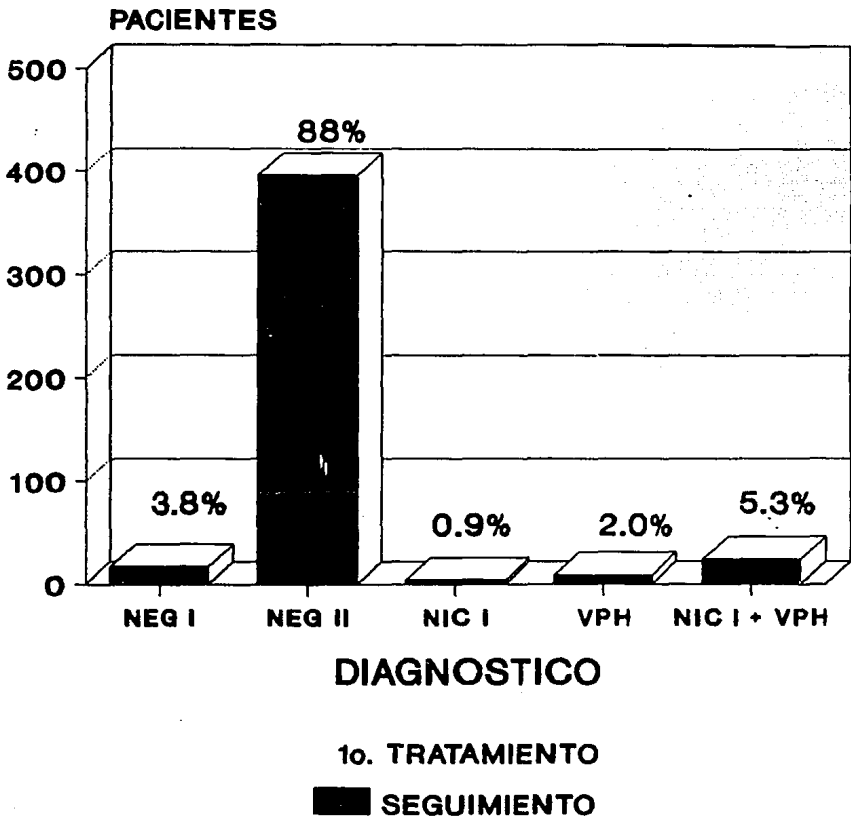
FUENTE: ARCHIVO CLINICO H.R.L.A.L.M.
I.S.S.S.T.E.

CRIOCIRUGIA DEL CUELLO UTERINO



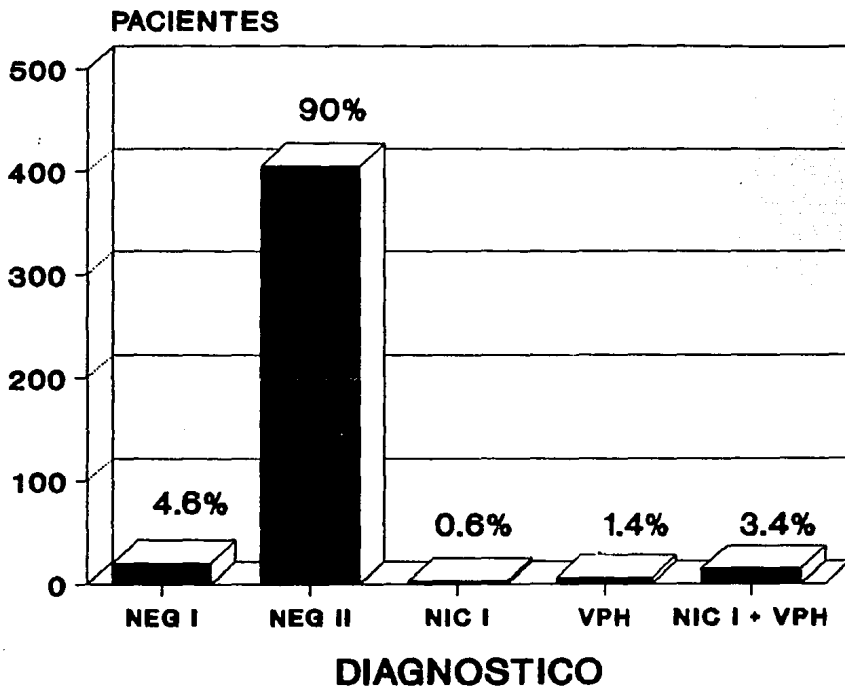
FUENTE: ARCHIVO CLINICO H.R.L.A.L.M.
I.S.S.S.T.E.

CRIOCIRUGIA DEL CUELLO UTERINO



FUENTE: ARCHIVO CLINICO H.R.L.A.L.M.
I.S.S.S.T.E.

CRIOCIRUGIA DEL CUELLO UTERINO



2o. TRATAMIENTO

■ SEGUIMIENTO

FUENTE: ARCHIVO CLINICO H.R.L.A.L.M.
I.S.S.S.T.E.

BIBLIOGRAFIA

- 1.- Herbst A.L. The Bethesda system for cervical/vaginal citologic diagnosis: a note of caution. *Obstet Gynecol* 1990; 76:449.
- 2.- Jones H.W., Wentz A.C. Tratado de ginecología de Novak. 11a ed. Marylan, U.S.A. Interamericana McGraw Hill. 1988:591-93.
- 3.- De Palo. Colposcopia y patología del tracto genital inferior. 1a ed. Masson. S.p.A.-Milano. Panamericana. 1991: 260-2.
- 4.- Thompson J.D., Rock J.A. Te Linde. Ginecología Quirúrgica. 7a ed. Montevideo, Uruguay 1992:1041.
- 5.- Alvarez B.A. Criocirugía del cuello uterino: Nuestra experiencia en 3,184 casos. *Gin Obstet Mex* 1991; 59:105-111.
- 6.- Benedet J.L., FRCS (C), Miller D.M., et al. The results of conservative management of cervical intraepithelial neoplasia. *Obstet Gynecol*. 1992;79:105-10.
- 7.- Howard M.A., M.D.; Melvin V.G., M.D. et al. Cryosurgical Treatment of intraepithelial neoplasia: Four-year experience. *Am. J. Obstet Gynecol*. 1984;150:865-9.
- 8.- Stuart G.C.E. M.D.; Anderson M.J. M.D. et al. Assesment of failures of cryosurgical treatment in cervical intraepithelial neoplasia. *Am.J. Obstet Gynecol*. 1982; 142:658-63.
- 9.- Trejo S.O. y col. Tratamiento de la neoplasia intraepitelial cervical con láser de CO2. *Ginec Obstet Mex* 1991; 59:112-116.

10.- Fauflman R.H. M.D. Irwin J.F. M.D. The cryosurgical therapy of cervical intraepithelial neoplasia. Continuing follow-up. Am. J. Obstet Gynecol. 1978; 131:381-8.

11.- Jhonson V.W. Cryotherapy and laser treatment for intraepithelial neoplasia of the cervix, vagina and vulva. Oncology. 1991; 5:69-72.

OBRAS CONSULTADAS

- Barber H.R.K. Manual de oncologia ginecologica. 2a ed. Philadelphia, Pennsylvania. Interamericana McGraw Hill. 1989:250-71.

- Benedet J.L.; Miller D.M.; Nickerson K.G.; Anderson G.H. The results of cryosurgical treatment of cervical intrapithelial neoplasia at one, five, and ten years. Am. J. Obstet Gynecol. 1987;157:268-73.

- Delmore J.D., M.D.; Horbelt D.V., M.D.; and Kallail K.J. PhD. Cervical conization: Cold Knife and laser excision in residency training. Obstet Gynecol; 79:1016-9.

- Handley J.M., M.D.; Horner T., M.D., et al. Subcutaneous interferon alpha 2a combined with cryotherapy and cryotherapy alone in the treatment of primary anogenital warts: A randomised observerblind placebo controlled study. Genitourin-Met. 1991;67:297-302.

- Pearlstone A.C., M.D.; Grigsby P.W., M.D.; Mutch D.G., M.D. High rates of atypical cervical cytology: ocurrence and clinical significance. Obstet Gynecol. 1992; 80:191-5.

- Richart R.M., M.D.; Barron B.A.,M.D. A follow-up study of patients with cervical dysplasia. Am. J. Obstet Gynecol. 1969; 105(3):386-93.

- Richart R.M.,M.D.; Townsed D.E., M.D. et al. An analysis of "Long-term" follow-up results in patients with cervical intraepithelial

neoplasia treated by cryotherapy. Am. J. Obstet Gynecol. 1980;137:823-26.

- Sana Tabbara M.D., AB del M Saleh, M.D., Andersen W.A., M.D. et al. The Bethesda classification for squamous intraepithelial lesions: histologic, cytologic and viral correlates. Obstet Gynecol. 1992;79:338-46.

- Sevin B., Ford J.H., Girtanner R.D. et al. Invasive cancer of the cervix after cryosurgery. Obstet Gynecol. 1979;53:465-71.

- Wright V.C., Davies E.M. The conservative management of cervical intraepithelial neoplasia: The use of cryosurgery and carbon dioxide laser. Br. J. Obstet Gynecol. 1981; 88(6):663-8.