


11210

15
20



UNIVERSIDAD NACIONAL AUTONOMA DE MEXICO

**FACULTAD DE MEDICINA
DIVISION DE ESTUDIOS DE POSTGRADO
HOSPITAL GENERAL
CENTRO MEDICO "LA RAZA"**



INSTITUTO MEXICANO DEL SEGURO SOCIAL

DE MEDICINA

**ESTUDIO DEL FLUJO PORTAL MEDIANTE
ULTRASONOGRAFIA DOPPLER DUPLEX Y
CORONIOGRAMA EN PACIENTES PEDIATRICOS
CON HIPERTENSION PORTAL SOMETI-
DOS A LA OPERACION DE
SUGIURA-FUTAGAWA**

T E S I S

QUE PARA OBTENER EL TITULO DE

CIRUJANO PEDIATRA

P R E S E N T A

DRA. MARGARITA VERONICA SOSAPAVON PEREZ

ASESOR DE TESIS:

DR. CARLOS GARCIA HERNANDEZ

DR. JAIME ZALDIVAR CERVERA

PROFESOR TITULAR DEL CURSO DE CIRUGIA PEDIATRICA

DR. JAIME A. ZALDIVAR CERVERA



IMSS

MEXICO, D. F.

**TESIS CON
FALLA DE ORIGEN**

1994



Universidad Nacional
Autónoma de México



UNAM – Dirección General de Bibliotecas Tesis Digitales Restricciones de uso

DERECHOS RESERVADOS © PROHIBIDA SU REPRODUCCIÓN TOTAL O PARCIAL

Todo el material contenido en esta tesis está protegido por la Ley Federal del Derecho de Autor (LFDA) de los Estados Unidos Mexicanos (México).

El uso de imágenes, fragmentos de videos, y demás material que sea objeto de protección de los derechos de autor, será exclusivamente para fines educativos e informativos y deberá citar la fuente donde la obtuvo mencionando el autor o autores. Cualquier uso distinto como el lucro, reproducción, edición o modificación, será perseguido y sancionado por el respectivo titular de los Derechos de Autor.

Vo. Bo.

Dr. Emilio Escobar Picasso
Jefe de la División de Enseñanza e Investigación
Hospital General Centro Médico "La Raza"



Vo.Bo.

Dr. Jaime Antonio Saldivar Cervera
Profesor Titular del curso de Postgrado de
Cirugía Pediátrica
Hospital General Centro Médico "La Raza"



Vo. Bo.

Dr. Miguel Felipe Ulloa Ibarra
Profesor Adjunto del curso de Postgrado de
Cirugía Pediátrica
Departamento de Urología Pediátrica
Hospital General Centro Médico "La Raza"

**A MIS PADRES
JAIME SOGAFAVON DAS Y
MARIA ANTONIETA PEREZ DE S.**

Por su amor, cariño y apoyo
incondicionales; por hacer de mí
lo que ahora soy ; GRACIAS !

**A MIS HERMANOS
MIGUEL ANGEL
MARIA ANTONIETA
MONICA FERNANDA Y
JAIME ANTONIO**

Por su cooperación y comprensión
en éste tiempo y siempre.

AL DR. ROLANDO CABALLERO FIGUEROA

Por toda su ayuda y comprensión,
por confiar en mí, gracias.

A LAS DRAS. ALEJANDRA GONZALEZ Y AURORA TAPIA
Por su paciencia y colaboración para la realización
de éste trabajo.

A TODOS MIS MAESTROS

Por compartir conmigo su sabiduría,
disciplina, conocimientos, tratando
de hacer de mí un cirujano completo.
Por ser ejemplo a seguir hoy y
siempre ; Muchas gracias!

A MIS COMPAÑEROS Y AMIGOS

Dr. Rafael Toris García
Dr. Gerardo de Anda Ortíz
Dr. Félix Leonel Antonio Hernández
Dr. Carlos Omar Arcequeta Guzmán
Dr. Isidro Emilio Cervantes Islas
Dr. Jorge Sánchez Rasgel
Dr. Lorenzo Ramón González Robles

Por la confianza, apoyo y amistad que
mostraron, en los buenos y malos ratos.
Por el tiempo compartido ¡GRACIAS!

A MIS COMPAÑEROS DE TERCER AÑO

Pascual, Jesús Adán, Ricardo, Lorena,
Salvador, Marco, Julián y Porfirio

A MIS COMPAÑEROS DE SEGUNDO AÑO

Yolanda, Alba, Julia, Alejandro
y Uriel,

Por las enseñanzas mutuas, y el
tiempo compartido con todos, gracias.

A MIS AMIGAS GABRIELA Y LUCILA

Por su amistad desinteresada,
los desvelos compartidos y los
anhelos de triunfo que nos unieron
por siempre.

A RODOLFO...

Por el apoyo, comprensión, ayuda y
colaboración; por los desvelos, la
amistad y los problemas compartidos;
Por tu cariño y amor para lograrlo,

¡ GRACIAS !

A TODOS LOS NIÑOS DEL MUNDO

POR SER LOS SERES MAS LINDOS Y MI RAZON PARA SEGUIR ADELANTE...

ASESORES

Dr Carlos García Hernández
Encargado del servicio de Cirugía Pediátrica

Dr. Jaime Saldivar Cervera
Jefe de la División de Cirugía

COLABORADORES

Dra. M. Verónica Sosapavón Pérez
Residente de 4° año de Cirugía Pediátrica

Dra. Alejandra González Hernández
Médico adscrito al servicio de Radiodiagnóstico

Dra. Solange Heller Rouassant
Jefe del servicio de Gastropediatria

Dr. Francisco Reyes Lara
Jefe del servicio de Radiodiagnóstico

Dra. Carmen Licona Islas
Médico adscrito al servicio de Cirugía Pediátrica

Dra. Rosario Velazco Lavín
Médico adscrito al servicio de Gastropediatria.

HOSPITAL GENERAL CENTRO MEDICO

"LA BASA"

I N D I C E

Asesores y colaboradores	1
Indice General	2
Objetivo	3
Introduccion	4
Planteamiento del problema	7
Identificacion de variable	8
Hipotesis	9
Diseño y tipo de estudio	10
Universo de trabajo	11
Criterios de inclusión, no inclusión y exclusión	12
Material y métodos	13
Resultados	14
Discusión	16
Conclusiones	19
Anexos	20
Tablas y Gráficas	23
Figuras	27
Bibliografía	33

O B J E T I V O

**Conocer el patrón de distribución y velocidad del
flujo de la vena porta en pacientes pediátricos
con hipertensión portal después de haber sido
sometidos a la operación de Sugiura-Futagawa
mediante una técnica no invasiva.**

INTRODUCCION.

La hipertensión portal en niños es producida por causas presinusoidales como la degeneración cavernomatosa de la vena porta, sinusoidales como la cirrosis hepática y es poco frecuente que ocurra debido a causas posthepáticas como es el caso del síndrome de Budd-Chiari (1, 2).

Las manifestaciones como son la hemorragia del tubo digestivo secundaria a várices esofágicas o gástricas, la gastritis congestiva y el hiperesplenismo son consecuencia de la obstrucción del flujo de la vena porta con la consecuente repercusión sobre las afluentes del sistema (3, 4).

Las opciones de tratamiento varían de acuerdo a la severidad de las manifestaciones clínicas, pudiendo ser inicialmente de tipo médico utilizando fármacos como el propranolol. La escleroterapia es el siguiente paso en el tratamiento de la hipertensión portal, pero es importante mencionar que solo controla las manifestaciones secundarias a hemorragia de las várices situadas en el esófago, pudiendo persistir o incluso agravarse la gastropatía congestiva, así como el hiperesplenismo (5, 15). La siguiente opción en el tratamiento de la hipertensión portal es mediante la cirugía, existiendo las posibilidades de llevar a cabo procedimientos derivativos que implican la creación de comunicaciones porto-sistémicas de diversos tipos (5 - 15) o bien mediante procedimientos no derivativos que consisten básicamente en la interrup-

ción de los flujos afluentes del sistema porta, ya sea mediante la interrupción ácidos-portal o mediante la operación de Sugiura-Futagawa (16-- 20). Los resultados obtenidos con éstas técnicas son equiparables en las diversas series publicadas, y el control se ha llevado a cabo tradicionalmente mediante la clínica o con estudios invasivos como la endoscopia y en algunos casos de derivaciones porto-sistémicas, mediante angiografía, cateterización de la vena umbilical o esplenoportografía en donde básicamente se busca demostrar la permeabilidad de la derivación utilizada, sin que ésto refleje la ausencia de sintomatología en los pacientes (21 - 25).

La ultrasonografía doppler duplex y en color proporciona de una manera no invasiva información anatómica y funcional de los flujos portales tanto en el niño sano como en los pacientes con enfermedad crónica hepática e hipertensión portal (24, 25). Mediante éstos estudios es posible conocer la velocidad y dirección del flujo, así como los patrones de redistribución en tiempo real, realizando esto de manera fisiológica sin alterar la hemodinamia con la inyección de material de contraste (26 - 31).

La experiencia de nuestro grupo con la técnica descrita -- por Sugiura-Futagawa con la modificación de asociarla con un procedimiento antirreflujo ha demostrado resultados alentadores en el control de las manifestaciones de la hipertensión portal, llevando a cabo la evaluación postoperatoria en forma clínica y endoscópica, pero desconociendo la redistribución del flujo portal que ocurre secundaria a ésta operación.

Consideramos que la ultrasonografía doppler duplex y color nos proporcionaría información del flujo portal mediante un método no invasivo en éstos pacientes (16, 24, 32 - 36).

PLANTAMIENTO DEL PROBLEMA

Los métodos utilizados actualmente para corroborar la presencia de cambios en la dirección del flujo portal, así como la medición de las presiones de la vena cava y la vena porta son - invasivos, exceptuando la ultrasonografía doppler duplex y en - color, no contándose en la actualidad con estudios comparativos de dirección y velocidad del flujo portal en población pediátrica con hipertensión portal y sometidos a cirugía paliativa.

Debido a ello, deseamos conocer cual es la velocidad y dirección del flujo sanguíneo de la vena porta y sus afluentes, - en pacientes sometidos a la operación de Sugiura-Futagawa por - ser portadores de hipertensión portal, utilizando un método no invasivo como es el ultrasonido doppler duplex y en color.

¿ Es posible y de utilidad la evaluación de los flujos del sistema venoso portal en pacientes pediátricos postoperados con la técnica de Sugiura-Futagawa como manejo paliativo de hipertensión portal, mediante ultrasonido doppler duplex y en color?

IDENTIFICACION DE VARIABLES.

Variable dependiente.

Dirección y velocidad así como distribución del flujo de la vena porta medidos por ultrasonografía doppler duplex y en color.

Variable Independiente.

Pacientes pediátricos con hipertensión portal, sometidos a la operación de Sugiura-Futagawa.

Medición operacional de las Variables.

La medición de la variable dependiente se llevará a cabo de manera escalar (centímetros/segundo). La dirección del flujo se llevará a cabo en forma nominal (Rojo para el flujo hepatopetal y azul para el flujo hepatofuga).

La variable independiente será medida en forma nominal, estos es, si el paciente tiene o no hipertensión portal, entendiéndose por ello el aumento de la presión a nivel de la vena porta y cambios intrahepáticos secundarios a lesión adquirida o congénita de dicha vena.

HIPOTESIS ALTERNA (Si)

La ultrasonografía doppler duplex y en color muestra la velocidad y dirección del flujo de la vena porta y sus afluentes en los pacientes con hipertensión portal sometidos a la operación de Sugiura-Futagawa durante la infancia.

HIPOTESIS NULA (No)

La ultrasonografía doppler duplex y en color no es útil en la demostración de la velocidad, dirección y distribución del flujo de la vena porta en pacientes con hipertensión portal sometidos a la operación de Sugiura-Futagawa en la infancia.

DISEÑO Y TIPO DE ESTUDIO

- PROSPECTIVO
- TRANSVERSAL
- CLINICO
- OBSERVACIONAL

MANEJO ESTADISTICO

Se determinaron los Intervalos de confianza (IC) con los límites superior e inferior (LS y LI), así como la validez del estudio mediante la determinación de la Sensibilidad (Se), y la especificidad (Es). Asimismo, se detectaron los valores predictivos positivos y negativos para el presente estudio - (VPP y VPN).

UNIVERSO DE TRABAJO

Se llevó a cabo ultrasonografía doppler duplex y en color a 12 pacientes en edad pediátrica, con diagnóstico de hipertensión portal, sometidos a la operación de Sugiura-Futagawa que acudieron a control a la consulta de Cirugía Pediátrica o gastroenterología pediátrica entre el 1° de Julio y el 31 de Diciembre de 1993.

CRITERIOS DE INCLUSION, NO INCLUSION Y EXCLUSION

Criterios de inclusión

- Pacientes pediátricos de 1 a 16 años al momento de la cirugía
- Portadores de hipertensión portal de cualquier etiología
- Sometidos a la operación de Sugiura-Futagawa (1° y/o 2° tiempos)
- Sin patologías sistémicas agregadas
- Que acepten someterse al procedimiento diagnóstico de ultrasonografía doppler duplex y en color.

Criterios de no inclusión

- Pacientes mayores de 16 años al momento de la cirugía
- Pacientes sometidos a derivaciones portosistémicas previamente
- Pacientes con patología hepática agregada
- Pacientes con otra patología sistémica no relacionada
- Pacientes que no acepten someterse al estudio diagnóstico.

Criterios de exclusión

Dadas las características del estudio en cuanto a diseño y metodología, no se encontraron criterios de exclusión.

MATERIAL Y METODOS.

En el período comprendido del 1° de Julio al 31 de Diciembre de 1993, se estudiaron los pacientes con hipertensión portal y operados mediante la técnica de Sugiura-Futagawa modificada -- que acudieron a control a la consulta de Cirugía Pediátrica o -- Gastroenterología Pediátrica, en los que se analizaron los siguientes datos: edad, antecedentes de importancia, diagnóstico, fecha y abordaje quirúrgico, nuevos episodios de sangrado, resultados de las endoscopías pre y postoperatoria, e intervalo entre la cirugía y la ultrasonografía. (Anexo 1).

A todos los pacientes se les practicó ultrasonografía doppler duplex y en color con equipo General Electric RT 4000 para el doppler duplex, y equipo Toshiba Sonolayer SSA-270A para el doppler en color, con transductor sectorial de 3.5 y 5 MHz explorándose morfológica y funcionalmente la vascularidad portal a nivel del hilio hepático y sus afluentes, mediante cortes oblicuos intercostales donde se obtuvo el diámetro, la distribución anatómica, y la velocidad y dirección del flujo sanguíneo. Se determinó de manera escalar la velocidad del flujo, y de forma nominal la dirección del mismo; rojo para el flujo hepatopetal y azul para el hepatofuga por doppler en color, o bien, por encima o por debajo de la línea de base para el doppler duplex. (Anexo 2).

RESULTADOS.

De un total de 115 pacientes que se encuentran en control por el servicio de Gastroenterología pediátrica con diagnóstico de hipertensión portal, se han operado 35 mediante la técnica de Sugiura-Futagawa modificada. De éste último grupo, se le practicó el estudio de Ultrasonografía Doppler Duplex y en Color a un total de 12 pacientes cuyas edades al momento del estudio variaron de 6 a 18 años (Tabla 1) y en quienes se tenían los siguientes diagnósticos: Degeneración cavernomatosa de la vena porta en 9, y Fibrósis hepática congénita en 3. A 8 de ellos se les habían practicado los tiempos torácico y abdominal de la operación de Sugiura-Futagawa en 2 tiempos. A 3 de ellos, únicamente el tiempo abdominal, y a una paciente se le practicó el Sugiura mediante abordaje toracoabdominal en un solo tiempo; Dos pacientes presentaron hemorragia del tubo digestivo posterior a la cirugía, uno por la presencia de úlcera del fundus, y en el otro caso, la paciente a la que se practicó la cirugía mediante abordaje toracoabdominal. El reporte endoscópico de las várices esofágicas varió del grado II al IV - presentandose regresión en casi todos ellos (Gráfica 1).

El tiempo transcurrido entre la operación y el estudio de Doppler duplex y a color varió de 5 días a 56 meses como se aparece en la Tabla 2. La velocidad del flujo se pudo determinar a nivel de la vena porta únicamente en 10 pacientes; ésta fue de 7 cm/seg a 20 cm/seg con un promedio de 13.5 cm/seg (Gráfica 2).

El ultrasonido doppler duplex demostró la presencia de un flujo hepatopetal en 10 pacientes, no pudiendose demostrar mediante éste estudio en 2 pacientes de la muestra. Cabe hacer mención que un paciente inicialmente demostró flujo hepatofugato por doppler duplex como por doppler color, y al repetirse el estudio dos meses después, éste ya era hepatopetal en una rama de los vasos periportaes. (Figuras 1 a 3).

El ultrasonido doppler en color permitió reconocer la dirección del flujo en 11 pacientes, el cual fué hepatopetal, no pudiendose demostrar la dirección del flujo en un paciente ni por doppler duplex y tampoco por doppler en color, ésto debido a que no fué posible localizar un vaso de tamaño adecuado que permitiera su alineación con el transductor. Los principales obstáculos para la realización del procedimiento fueron el gas intestinal, la abundante grasa a nivel del epiplón, y el tamaño reducido de los vasos factibles de medición. (Figuras 4 a 6).

La validez del estudio ultrasonográfico fué demostrada con la determinación de un valor predictivo positivo (VPP) de 88.9% para el doppler en color y de 90.9% para el ultrasonido doppler duplex, con una sensibilidad (Se) de 90% y una especificidad de 88.9%. El Intervalo de confianza (IC) de 90.1% con un límite superior (L.S.) de 01.87% y un límite inferior (L.I.) de 02.99%.

DISCUSION

Las alternativas de tratamiento quirúrgico en los pacientes con hipertensión portal han sido mediante métodos derivativos y no derivativos, incluyendose dentro del primer grupo los procedimientos que implican la construcción de cortocircuitos portosistémicos los cuales disminuyen el flujo de los vasos tributarios del sistema portal y de ésta manera minimizan las manifestaciones hemorrágicas de éste síndrome, teniendo que ocurrir una redistribución del flujo de manera hepatofuga para controlar éstas manifestaciones (7, 9, 12). Las opciones no derivativas consisten en la ligadura de los vasos tributarios de la vena porta (33) responsables de las manifestaciones clínicas (várices esofágicas, várices gástricas, gastropatía congestiva e hiperesplenismo), -- preservando los flujos de las ramas mesentéricas que drenan en el sistema portal, permitiendo conservar un flujo hepatopetal -- (16, 19, 20).

Todos los tratamientos que existen para el tratamiento de la hipertensión portal han sido considerados como paliativos, excepto el trasplante hepático en los pacientes con afectación de éste órgano (11) y la esplenectomía en aquellos pacientes con trombosis esplénica (10). Tradicionalmente la valoración de los resultados de éstos tipos de operaciones se ha llevado a cabo mediante métodos clínicos y endoscópicos, o bien utilizando métodos angiográficos invasivos que han permitido observar la permeabilidad de los cortocircuitos (22). Existen reportes de la evaluación de los flujos portales mediante ultrasonografía doppler duplex y en color en pacientes que se han sometido a escleroterapia

pia o bien en los que se realizaron cirugía derivativas (25), donde se han encontrado resultados diferentes, ya que en los pacientes que han recibido escleroterapia se ha encontrado la persistencia de un flujo hepatopetal, en tanto que en los sometidos a cirugías derivativas se ha observado que éste es hepatofuga, lo cual es inclusive, un criterio de permeabilidad de la comunicación portosistémica (26 - 31, 38).

Warren resalta las ventajas de conservar el flujo hacia el hígado ya que aún en pacientes con hígados normales tratados con cortocircuitos portosistémicos que disminuyen el flujo hepático han desarrollado encefalopatía hepática que solo se ha logrado controlar mediante la interrupción de éstos cortocircuitos para restablecer el flujo hacia el hígado, esto se debe probablemente a que la disminución del flujo hepático produce cambios en los hepatocitos como son atrofia, hiperplasia, infiltración grasa, desglucogenización y cambios en la estructura de los organelos (7, - 21, 28).

En nuestro hospital hemos llevado a cabo el tratamiento quirúrgico de la hipertensión portal mediante la técnica descrita -- por Sugiura-Futagawa en dos tiempos modificada por la asociación con un procedimiento antirreflujo tipo Nissen. Los resultados obtenidos mediante ésta técnica han sido adecuados, ya que se han controlado las manifestaciones de hemorragia de tubo digestivo, -

gastropatía congestiva e hiperesplenismo en casi todos los pacientes (33 - 36). Hasta el momento el control se había llevado a cabo mediante parámetros clínicos y endoscópicos, desconociendo los cambios que ocurrían en el flujo portal (44, 45). La disposición de métodos no invasivos para demostrar el flujo portal utilizando el ultrasonido doppler duplex y en color nos permitió conocer con mínimas limitantes los cambios que ocurren secundarios a la operación, demostrándose la persistencia de un flujo hepatopetal que - en conjunto con los resultados clínicos y endoscópicos nos permiten asegurar que la operación de Sugiura-Putagawa modificada controla las manifestaciones de la hipertensión portal preservando - la circulación hepática, volviendola una operación fisiológica -- con lo que es posible continuar la acción destoxicante hepática (23), evitando dos graves secuelas de los cortocircuitos que son la insuficiencia hepática y la encefalopatía recurrente (32, 37,- 40). La operación de Sugiura-Putagawa de acuerdo a ésta valoración ultrasonográfica, disminuye el flujo sanguíneo del tracto -- gastrointestinal superior manteniendo el flujo mesentérico hacia el hígado (24, 27-- 30).

El ultrasonido doppler duplex y color tiene una sensibilidad y especificidad confiables, además de ser un método no invasivo, por lo que se recomiendan como métodos útiles en la valoración de los pacientes pediátricos sometidos a operaciones para el tratamiento de la hipertensión portal.

CONCLUSIONES

- El ultrasonido doppler duplex y en color permite conocer de manera adecuada la dirección y velocidad del flujo portal - en los pacientes pediátricos postoperados por hipertensión portal mediante la técnica de Sugiura-Futagawa.
- La técnica de Sugiura-Futagawa modificada controla las manifestaciones de la hipertensión portal preservando el flujo hepático, lo cual la hace una operación más fisiológica que las derivaciones portosistémicas.

"ESTUDIO DEL FLUJO PORTAL MEDIANTE ULTRASONOGRAFIA DOPPLER DUPLEX Y COLOR EN PACIENTES PEDIATRICOS CON HIPERTENSION PORTAL SOMETIDOS A LA OPERACION DE SUGIURA-PUTAGAMA"

**HOSPITAL GENERAL CENTRO MEDICO "LA RASA"
CIRUGIA PEDIATRICA
"HOJA DE CAPTACION DE DATOS"**

FECHA _____ No. PROGRESIVO _____
NOMBRE _____ EDAD _____ SEXO _____
AFILIACION _____ RELIGION _____
LUGAR DE ORIGEN _____ RESIDENCIA _____
ESCOLARIDAD _____ TELEFONO _____

DX ENVIO _____ FECHA _____

ANF _____

A PERINATALES _____

APP _____

FECHA DE INICIO DEL PA _____ SINTOMATOLOGIA _____

STDA SI NO STDB SI NO No. EPISODIOS _____ SITIO _____
ANEMIZANTE SI NO Hb _____ ASCITIS SI NO RED VENOSA SI NO
ENCEFALOPATIA SI NO ESPLENOMEGALIA SI NO HEMORROIDES SI NO

EXPLORACION FISICA _____

PESO _____ TALLA _____ FC _____ FR _____ TA _____ TEMP _____
Hb _____ Hto _____ LEUCOS _____ L _____ M _____ E _____ S _____
B _____ PLAQUETAS _____ GPO _____ Rh _____ Glu _____ U _____ Creat _____
Na _____ K _____ Cl _____ TP _____ TPT _____ SD _____ SI _____
ST _____ FA _____ TGO _____ TGF _____ DHL _____ Al _____ Glo _____
REL A/G _____ PROT TOTALES _____ TRANSFUSIONES PREVIAS _____
FECHA DE LA ULTIMA TRANSFUSION _____

SEGÚ: FECHA _____ DX _____

FECHA _____ DX _____

BIOPSIA HEPATICA POR PUNCIÓN SI NO DX _____

ESPLENOPORTOGRAFIA SI NO DX _____

USG _____

PANENDOSCOPIA: FECHA _____ DX _____
FECHA _____ DX _____
FECHA _____ DX _____
FECHA _____ DX _____

TRATAMIENTO MEDICO PREVIO _____

ESCLEROTERAPIA SI NO _____ NO SESIONES _____

FECHA DE CIRUGIA _____ ELECTIVA O URGENTE _____
OPERACION EFECTUADA _____

HALLAZGOS _____ FUNDUPLICACION SI NO _____

COMPLICACIONES TRANSOPERATORIAS _____
BIOPSIA HEPATICA TRANSOPERATORIA SI NO DX _____

FECHA DE CIRUGIA _____ ELECTIVA O URGENTE _____
OPERACION EFECTUADA _____

HALLAZGOS _____

COMPLICACIONES TRANSOPERATORIAS _____

SINDROME DE DUMPING SI NO _____
EVOLUCION POSTOPERATORIA _____

REINTERVENCIONES: FECHA _____
FECHA _____
FECHA _____

SEGO CONTROL _____
PANENDOSCOPIA CONTROL _____

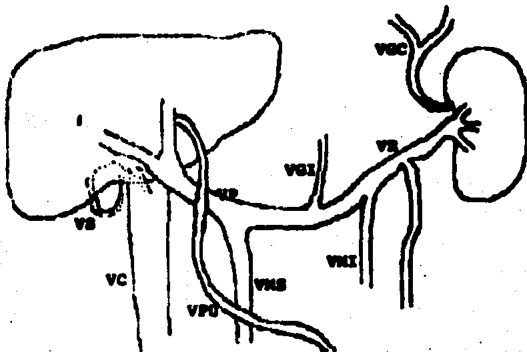
HEMORRAGIA POSTQX SI NO # _____ REQUIRIO TRANSFUSIONES _____

MEDICACION ACTUAL _____

RESULTADO DE ULTRASONOGRAFIA DOPPLER _____

DRA. VERONICA SOSAPAVON PERES
R IV CIRUGIA PEDIATRICA

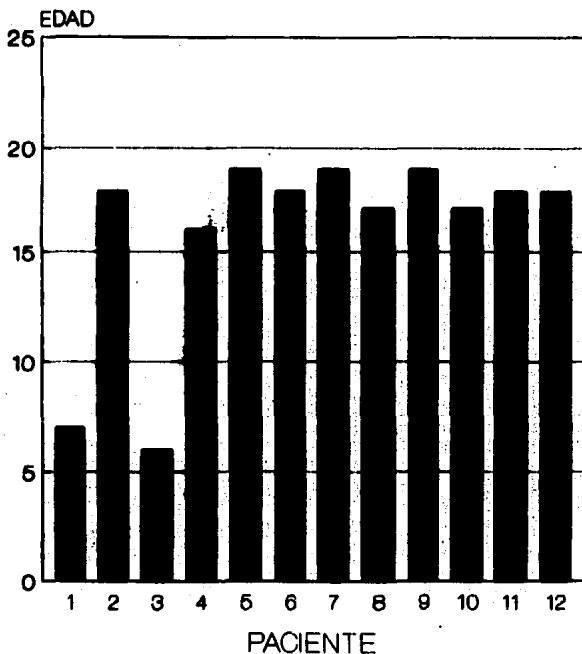
**ESTUDIO DEL FLUJO PORTAL MEDIANTE -
ULTRASONOGRAFIA DOPPLER DUFLEX Y COLOR
EN PACIENTES PEDIATRICOS CON HIPERTENSION
PORTA SOMETIDOS A OPERACION SUSIURA-PUTAGANA**



Nombre:	ARTIFICIALES:
EDAD:	SEXO:
FECHA DEL ESTUDIO:	

HOSPITAL GENERAL CENTRO MEDICO "LA BARRA"
CIRUGIA PEDIATRICA
DRA. CONSUELA MBRN/DRA. SOSAPAVON RACP

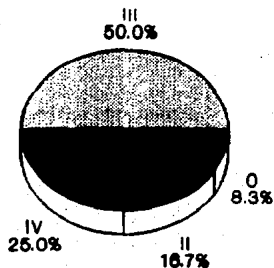
ULTRASONIDO DOPPLER DUPLEX Y COLOR EDAD AL MOMENTO DEL ESTUDIO




OR. PED. HG CMR

TABLA 1.

RESULTADOS ENDOSCOPICOS VARICES ESOFAGICAS



PREOPERATORIO



POSTOPERATORIO

GIR. PED. HG CMR

ULTRASONOGRAFIA DOPPLER DUPLEX Y COLOR

TIEMPO ENTRE LA CIRUGIA Y EL ESTUDIO

PACIENTE

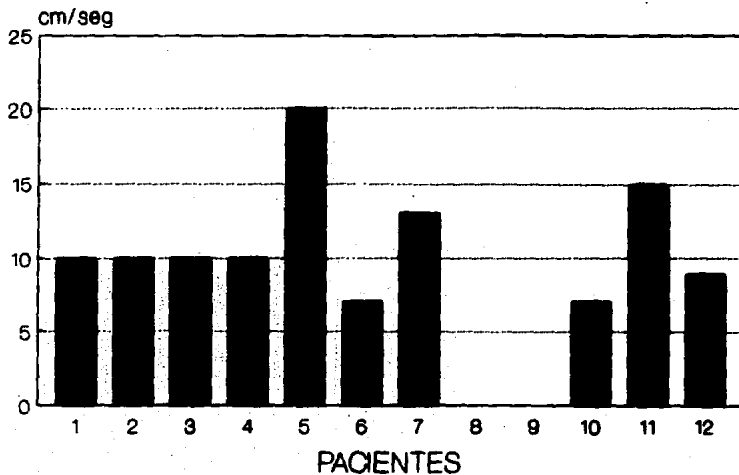
TIEMPO

1	20 MESES
2	15 MESES
3	11 MESES
4	41 MESES
5	41 MESES
6	56 MESES
7	22 MESES
8	24 MESES
9	48 MESES
10	5 DIAS
11	18 MESES
12	22 MESES

PROMEDIO: 26 MESES

CIR. PED. HB CMR

ULTRASONOGRAFIA DOPPLER DUPLEX VELOCIDAD DE LA VENA PORTA



CIR. PED. HG CMR

GRAFICA 2.

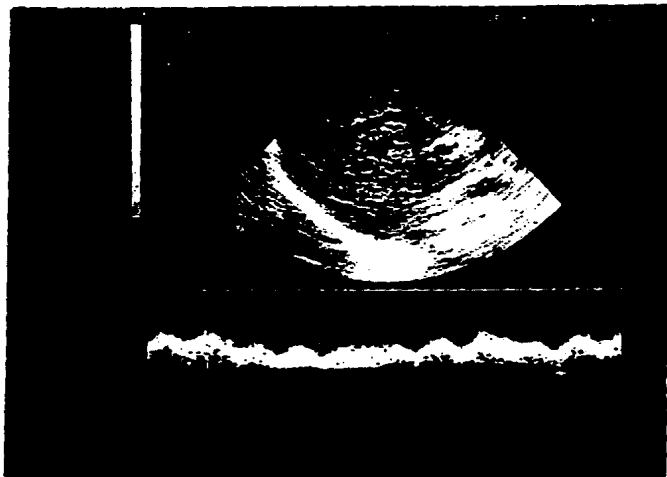


Figura 1. Flujo hepatopetal porta.

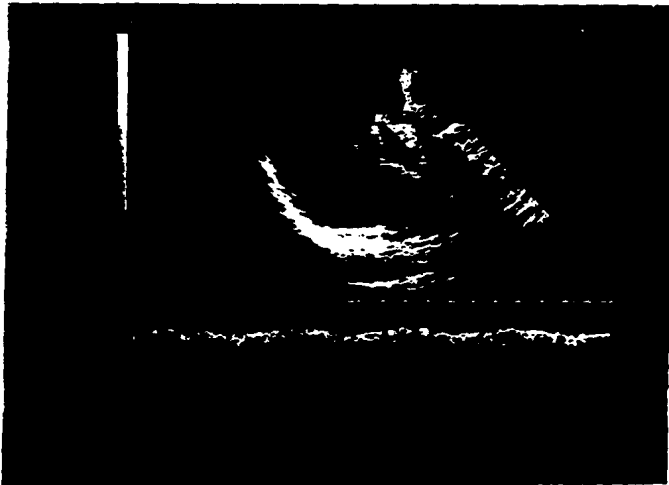


Figura 2. Flujo hepatopetal porta

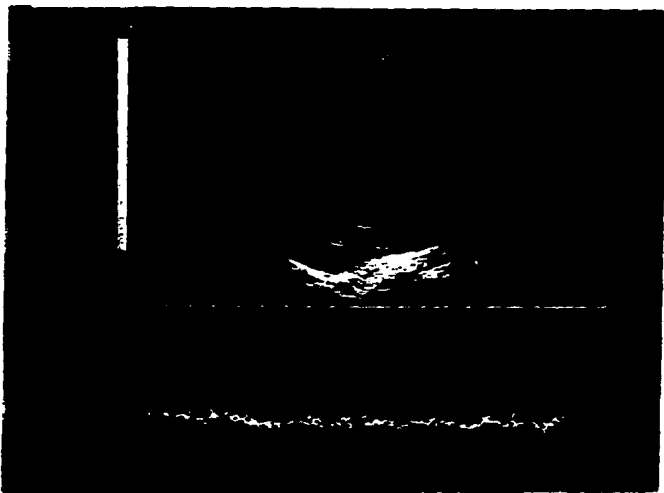


Figura 3. Flujo Hepatofuga portal


ESTA TESIS
SALIR DE LA
BIBLIOTECA
NO DEBE

K C C M R IM88
40 40/0 00
0 38

(10)

>PUB:1E 02 07-2
>MR:777 02 21
01 0 00
F 2 77

ED 10
02 21



CC 1 00 CB 0 00
V 0 18M/8 -0 80M/8
PC 0 1MMHC 0 4MMHC
0 40 7 489M8

D 8C 32
DB140013
CP 1 M
REF 8.0M
RPF 8.0M
P 1
C 80
PER 50
DB 50
EI 1
DC 10 80

CARDIOGASTROENTEROLOGY (ID

M. C. C. M. N. TMS

E LOOP REC

1987-10-08 07:48

1987-10-08 01:15


DC C DCN

V 5 00

FB 6

DA 6

C 2H



0 00
0010
00 1 0
000 1 00
0 1
0 00
00 00
00 1 00
00 1 00

B I B L I O G R A P H I A

1. Sakah J., Randolph G., Ravitch N., O'Neill A., Howe I. *Fediatric Surgery, Year Book Medical Publishers, 1986; 1075-82.*
2. Donovan A. J. *Surgical Treatment of Portal Hypertension: A Historical Perspective. World J Surg, 1984; 8:626-45.*
3. Orloff J., Orloff S., Rambotti N., Girard B. *Is Portal-cystic Shunt Worthwhile in Child's Class C Cirrhosis? Ann Surg, 1982; 216(3):256-65.*
4. McDermott W. *Bleeding Esophageal Varices. World J Surg, 1984; 8: 660-6.*
5. Rikkers L F., Jim G., Burnett D A., Buchi K N., Cormier R A. *Shunt Surgery versus Endoscopic Sclerotherapy for Variceal Hemorrhage: Late Results of a Randomised Trial. Am J Surg, 1993; 165: 27-33.*
6. Kohli V., Pande G K., Reddy K S., Kaul U., Nundy S. *Management of hepatic venous outflow obstruction. Lancet, 1983; 342: 718-722.*
7. Nitra S K., Rao K L., Narasimhan K L., Dilawari J B., Batra Y K. et al. *Side-to-Side Lienorenal Shunt Splenectomy in Noncirrhotic Portal Hypertension in Children. J Ped Surg, 1993 28(3): 398-402.*
8. Gusberg R J. *Selectiv Shunts in Selected Older Cirrhotic Patients With Variceal Hemorrhage. Am J Surg, 1993; 166: 274-278.*
9. Naynar M., Cabrera J., Pulido-Duque J., Reyes R., et al. *Transjugular Intrahepatic Portosystemic Shunt: Early Experience with a Flexible Trocar/Catheter System. AJR 1993; 161: 301 - 306.*
10. Feigelson J., Anagnostopoulos G., Poquet M., Pecau Y., et al. *Liver cirrhosis in cystic fibrosis - therapeutic implications and long term follow up. Arch Dis Child 1993; 68: 653-7.*

11. Floeg R J., D'Alessandre A M., Stegall M D., et al. Effect of Surgical and Spontaneous Portasystemic Shunts on Liver Transplantation. *Transplant Proceedings* 1993; 25(2): 1946-1948.
12. Orozco H., Mercado M A., Takahashi T., et al. Selective splenocaval shunt for bleeding portal hypertension: Fifteen-year evaluation period. *Surgery* 1993; 113(3): 260-264.
13. Loftus J P., Nagorney D M., Ilstrup D., Kunselman A R. Sinistral Portal Hypertension. *Surgery* 1993; 113(2): 35-9.
14. Orozco H., Takahashi T., Mercado M A., González-López L A., Hernández-Ortiz J. Intermittent changes in portal venous flow in relation with spleno-pancreatic collaterals- "the pancreatic siphon" -after a selective shunt in a patient with idiopathic portal hypertension: Case report. *Surgery*, 1992; 111(1): 105-8.
15. Westaby D., Williams R. Injection Sclerotherapy for the Long-term Management of Variceal Bleeding. *World J Surg*, 1984; 8: 667-72.
16. Sugiura M., Futagawa S. A new technique for treating esophageal varices. *J Thorac Cardiovasc Surg* 1973; 66(5): 677-85.
17. Orozco H., Mercado M A., Takahashi T., Santillán P., Guraieb E B. Tratamiento quirúrgico de la Hipertensión Portal Hemorrágica. Estudio comparativo: operación de Warren vs. procedimiento de Sugiura. *Rev Gastroenterol Mex* 1988; 53(2): 85-88.
18. Orozco H., Juárez P., Uribe M., Hernández J., et al. Sugiura Procedure Outside Japan. The Mexican Experience. *Am J Surg* 1986; 152: 339-42.
19. Sugiura M., Futagawa S. Further Evaluation of the Sugiura Procedure in the Treatment of Esophageal Varices. *Arch Surg* 1977; 112: 1317-21.
20. Sugiura M., Futagawa S. Esophageal Transection with Paraesophageal Devascularizations (the Sugiura Procedure) in the Treatment of Esophageal Varices. *World J Surg* 1984; 8: 673-82.

21. Ozaki G., Anderson J G., Lieberman R P., Rikkens R F. Duplex Ultrasonography as a Noninvasive Technique for Assessing Portal Hemodynamics. *Am J Surg* 1988; 155: 70-5.
22. Nelson R C., Lovett K E., Chesmar J L., Moyers J H., Torres W E et al. Comparison of Pulsed Doppler Sonography and Angiography in Patients with Portal Hypertension. *AJR* 1987; 149: 77-81.
23. Reynolds T B. The Role of Hemodynamic Measurements in Portosystemic Shunt Surgery. *Arch Surg* 1974; 108: 276-81.
24. Patriquin H., Lafortune M., Burns F W., Baumst M. Duplex Doppler Examination in Portal Hypertension: Technique and Anatomy. *AJR* 1987; 149: 71-6.
25. Ohnishi K., Saito M., Nakayama T., Iida S., Nomura F., et al. Portal Venous Hemodynamics in Chronic Liver Disease: Effects of Posture Change and Exercise. *Radiology* 1985; 155:757-61.
26. Fugliese D., Ohnishi K., Tsunoda T., Sabba G., Albano O. Portal Hemodynamics after Heal in Normal Subjects and in Patients with Chronic Liver Disease Studied by Echo-Doppler Flowmeter. *Am J Gastroenterol* 1987; 82(10): 1052-56.
27. Halls P W. Color Doppler Sonography of the Hepatic Artery and Portal Venous System. *AJR* 1990; 155: 517-25.
28. Lafortune M., Patriquin H., Pomier G., Huet P M., Weber A., et al. Hemodynamic Changes in Portal Circulation After Portosystemic Shunts: Use of Duplex Sonography in 43 Patients. *AJR* 1987; 149: 701-706.
29. Rice S., Lee K P., Johnson M B., Korula J., Halls P W. Portal Venous System After Portosystemic Shunts or Endoscopic Sclerotherapy: Evaluation with doppler Sonography. *AJR*, 1991; 156: 85-9.
30. Fraser-Hill M., Atri M., Bret P M., Aldis A E., Illescas F., et al. Intrahepatic Portal Venous System: Variations Demonstrated with Duplex and Color Doppler US. *Radiology* 1990; 177: 523-26.

31. Triguero J F., Van Beers B., Melange M., Buysechaert M. Alcoholic Liver Disease: Value of the Left-to-Right Portal Vein Ratio in its Sonographic Diagnosis. *Gastrointest Radiol* 1991; 16: 215-20.
32. Planas R., Gómez-Vieira M., Gabré E., Armengol M., et al. Prognostic Factors of Hepatic Encephalopathy after Portocaval Anastomosis: A Multivariate Analysis in 50 Patients. *Am J Gastroenterol* 1992; 87(12): 1792-96.
33. Hare A., Acarli K., Alper A., Ariogul O., Okten A., et al. Are devascularization-transsection operations in treatment of bleeding esophageal varices still indicated?. *Chirurg*, 1993; 64(5): 396-9.
34. Nissen R. Gastropexy and "Fundoplication" in Surgical Treatment of Hiatal Hernia. *Am J Dig Dis* 1961; 6(10): 954-61.
35. Randolph J. Experience with the Nissen Fundoplication for Correction of Gastroesophageal Reflux in Infants. *Am Surg*, 1983; 19(5): 579-84.
36. Ambesh S P., Tripathi M., Saxena R. Spleen as autologous in-vivo blood bank in Shunt Surgery for Portal Hypertension. - *Lancet* 1993; 341: 841-2.
37. Warren W D., Millikan W J., Smith R B., et al. Noncirrhotic Portal Vein Thrombosis. Physiology before and after Shunts. *Ann Surg* 1980; 192(3): 341-9.
38. Palmas J G., Garcia F., Sibbitt R., Tie F O., Kepp D T., et al. Expandable Intrahepatic Portocaval Shunt Stents in Dogs with Chronic Portal Hypertension. *AJR* 1986; 147: 1251-4.
39. Palmas J G. Ballon-Expandable Intravascular Stent. *AJR*, 1988; 150: 1263-69.
40. Bismuth H., Franco D., Alagille D. Portal Diversion for Portal Hypertension in Children. *Ann Surg* 1980; 192(1): 18-24.

41. Cooley D A., DeBakey M E. Subtotal Esophagectomy for Bleeding esophageal varices. Arch Surg 1953; 854-71.
42. Habib D V. Treatment of esophageal varices by partial esophago-gastrectomy and interposed jejunal segment. Surgery, 1959; 46(1): 212-37.
43. Olatworthy W., Boles E T. Extrahepatic Portal Bed Block in Children: Pathogenesis and Treatment. Ann Surg 1959; 150 (3) 371-83.
44. Alvarez F., Bernard O., Brunelle F., Hadchouel P., et al. Portal obstruction in children. I. Clinical investigation and hemorrhage risk. J Pediatrics 1983; 103(5):696-702.
45. Alvarez F., Bernard O., Brunelle F., Hadchouel P., et al. Portal obstruction in children. II. Results of surgical portosystemic shunts. J Pediatrics 1983; 103(5): 703-7.
46. Starris T E., Fonkalsrud E W. Portal vein thrombosis and portal diversion. shunt operations for portal Hypertension in children. Editor's column. J Pediatrics 1983; 103(5): 741-43.
47. Levine B A., Sirinek K R. Hemorragias varicosas de repetición después de derivación portosistémica. Clin North Am 1991; 71(1): 117-30.
48. Zaldivar J G., Maldonado F M., García H G, Sugiura-Futagawa en niños. 1990. Trabajo presentado en el XXIII Congreso Nacional de Cirugía Pediátrica, Pue. Puebla. H.G. C.M. La Raza I.N.S.S.