UNIVERSIDAD NACIONAL AUTONOMA DE MEXICO

FACULTAD DE MEDICINA

DIVISION DE ESTUDIOS DE POSGRADO
CENTRO MEDICO "20 DE NOVIEMBRE"
I. S. S. S. T. E.

TRATAMIENTO DE PSEUDOARTROSIS FIJADORES ILIZAROV.

TESIS DE POSGRADO
PARA OBTENER LA ESPECIALIDAD EN
ORTOPEDIA Y TRAUMATOLOGIA

p r e s e n t a

Dr. Héctor Martín Sánchez Aldama Ramírez

ASESOR:
Dr. Luis Antonio Hernández Fernández

ISSSTE

México, D. F. 1994

AGRADECIMIENTOS

A MIS PADRES:

POR EL GRAN CARIÑO Y CONFIANZA QUE SIEMPRE ME HAN TENIDO

A MIS MAESTROS:

POR EL GRAN APOYO Y DISPONIBILIDAD QUE SIEMPRE ME SUPIERON BRINDAR

A MIS PACIENTES:

POR SER UNA FUENTE DE ENSEÑANZA PARTE FUNDAMENTAL DE MI FORMACION

1994

AUTORIZACIONES

DR. JORGE MARTINEZ DE VELASCO Y VELASCO.
PROFESOR TITULAR DEL CURSO

DR. LUIS ANTONIO HERNANDEZ FERNANDEZ
ASESOR DE TESIS

DR. ROBERTO REYES MARQUEZ.
COORDINADOR DE ENSEÑANZA DE LA DIVISION DE CIRUGIA.

DR. ERASMO MARTINEZ CORDERO.
JEFE DE LA OFICINA DE INVESTIGACION Y DIVULGACION

DR. EDUARDO LLAMAS GUTIERREZ.
COORDINADOR DE ENSEÑANZA E INVESTIGACION DEL C.H. 20 DE NOVIEMBRE.

DR. MANUEL MICHEL NAVA.
JEFE DEL SERVICIO TRAUMATOLOGIA Y ORTOPEDIA DEL C.H. 20 DE NOVIEMBRE

CENTRO HOSPITALARIO "20 DE NOVIEMBRE"

I N D I C E

I N T R O D U C C I O N

INTRODUCCION

Tanto el manejo de la pseudoartrosis como de las fracturas expuestas continúa siendo un reto para el cirujano ortopedista, debido a la dificultad para obtener consolidación favorable, además de problemas coexistentes de deformidad, infecciones y discrepancia en longitud de la extremidad afectada, que muchas veces no pueden ser atacados de manera simultánea.

El uso de fijadores ha ganado popularidad en el manejo de este tipo de patologías, ya que ofrece la oportunidad de cambiar la posición y aún la longitud de los 2 segmentos óseos, asi como el control y el cambio del medio biomecánico en el sitio afectado por la falta de consolidación.

Su empleo permite la fijación de fracturas y osteotomías en tres dimensiones, además puede proveer compresión, distracción, corrección angular estabilidad y aporte de peso corporal.

Actualmente el uso de fijadores circulares de Ilizarov se emplea con exito para obtener consolidación adecuada, corregir deformidades, erradicar infecciones, reestablecer la longitud de miembros y eliminar defectos óseos, al mismo tiempo que se mantiene la función articular y se permite el soporte de peso corporal.

El objeto de los fijadores es sostener los fragmentos óseos en alineación adecuada mientras son sometidos a compresión axial.

OBJETIVOS GENERALES

El presente trabajo esta enfocado a demostrar la versatilidad de los tensores externos circulares, tanto en el manejo de fracturas expuestas como en la pseudoartrosis infectada y no infectada.

OBJETIVOS PARTICULARES

1.- Verificar la efectividad de los fijadores externos circulares para lograr consolidación ósea adecuada en fracturas expuestas grado III y en pseudoartrosis infectada y no infectada.

2.- Consignar las complicaciones inherentes al empleo de los fijadores externos circulares.

3.-Demostrar su acción al ser utilizados ante casos de infección ósea.

4.-Disminuir el tiempo de horas-cama intrahospitalario en el manejo de las patologías ya mencionadas.

HIPOTESIS

1.- La utilización de anillos de Ilizarov en fracturas expuestas y pseudoartrosis disminuye el tiempo cama intrahospitalario.

2.-La utilización de anillos de Ilizarov condiciona disminución en la incidencia de infecciones óseas.

JUSTIFICACION

El manejo de la pseudoartrosis representa en la actualidad el empleo de diversas técnicas tanto médicas como quirúrgicas, sin resultados plenamente satisfactorios.

Uno de los métodos más eficaces y por ende más utilizados consiste en la escarificación, en el cual el paciente es sometido a raspados óseos, lo que representa ingresar al quirofano varias veces en un breve período de tiempo, con el consiguiente riesgo transoperatorio, además de estancias intrahospitalarias prolongadas, que son nescesarias para la administración de antimicrobianos.

Con el uso de fijadores externos de Ilizarov se intenta reducir el tiempo de permanencia intrahospitalaria, asi como el número de cirugías requeridas para el paciente, además de que este puede deambular y llevar a cabo ciertas actividades de su vida diaria, al mismo tiempo que se está instituyendo un tratamiento.

HISTORIA

El crédito como la primer perosona que utilizó un fijador externo corresponde a Joseph Francoise Malgaigne, en 1847 construyó un fijador en forma de tenaza, el cual fue utilizado para estabilizar una fractura patelar, situado por fuera del cuerpo.

A principios de siglo, en Bélgica, Lambotte desarrolla una abrazadera para hueso unido a un marco externo por medio de clavos, con lo cual fue el más claro precursor de los actuales fijadores externos.

Hoffman, en Francia (1938), diseña su fijador externo, el primero en presentar una junta universal incorporada al mecanismo de abrazadera de los clavos. Aún utilizado ampliamente en varias partes del mundo.

En los últimos 15 años las variedades y aplicaciones de los fijadores externos se ha incrementado exponencialmente. Estas incluyen el desarrollo de fijadores más simples, baratos y para uso específico, la adaptación a fuinciones determinadas, el comcepto de la biocompresión y la introducción a occidente de los fijadores rusos. Estos últimos diseñados por el profesor Gavril Ilizarov, desde 1951, en Kurgam , URSS, actualmente sujetos a numerosos seguimientos e investigaciones dada su relativa aparición reciente en América.

GENERALIDADES

La configuración de los fijadorers externos de Ilizarov está dada por el alambre de Krissner cruzados(1.5 mm a 1.8 mm de diámetro), los cuales son unidos bajo tensión a un marco circular externo. La forma de la estructura asi conseguida permite limitar la angulación y rotación de los fragmentos óseos, dando lugar, sin embargo, a un micronovimiento axial que nos lleva a la biocompresión.

Esta biocompresión estimula la formación de callo, asi observamos que fracturas con pseudoartrosis crónica progresan a una consolidación predecible. Al mismo tiempo, que se consigue la unión ósea, se observa que en la mayoría de los casos desaparece la sépsis crónica y cesan las secreciones purulentas.

El arreglo espacial de los componentes del fijador, combinando con ciertos principios biológicos permite corregir lentamente deformidades angulares o en rotación, elongación ósea y el llenado de los defectos seg,mentarios. En la gran mayporia de casos todo esto es conseguido sin la necesidad de injerto óseo.

MATERIAL Y METODOS

MATERIAL Y METODOS

Se presenta una serie de 30 pacientes adultos manejados con los fijadores circulares externos de Ilizarov de ambos sexos, con edades comprendidas entre los 15 y los 85 años , en los cuales se realizaron 60 intervenciones quirúrgicas (los que comprenden cirugía inicial, intervenciones de corrección y retiro de tensores).

El resumen por patología es el siguiente:

1 paciente con pseudoartrosis de radio

7 pacientes con pseudoartrosis de fémur.

18 pacientes con pseudoartrosis de tibia.

4 pacientes con fractura expuesta de tibia G III tipo B.

Los criterios de inclusión para esta investigación comprendieron a pacientes adultos con fracturas expuestas G III con o sin acortamiento, pseudoartrosis infectada con y sin acortamiento.

Los criterios de exclusión se aplicaron a pacientes que presentaron fracturas expuestas G I y II, fracturas expuestas manejadas con otro método de manera inicial, fractruras expuestas asociadas con quemaduras, pseudoartrosis infectadas y no infectadas manejadas con otros métodos y acortamiento de extremidades de origen congénito.

Los criterios de eliminación considerados, fueron el empleo de otra técnica mediante el estudio, continuidad de la infección, amputación de la extremidad y el retiro delos fijadores antes de lo programado.

En 13 pacientes el fijador externo de Ulizarov se utilizó como compresor en caso de pseudoartrosis y fractura sin acortamiento. En 17 pacientes se utilizó como distractor posterior a la compresión por acortamiento del miembro afectado.

El restablecimiento de longitud se realizó por distracción de corticotomia percutanea, aytravéz de compresión y subsecuentemente distracción del sitio de la pseudoartrosis.

En cuanto al instrumental se realizaron 13 montajes con fijadores externos cuyos hemianillos eran de aleación aluminica de bajo peso, los 17 restantes se realizaron con el tutor clásico de acéro inoxidable.

Referente a la técnica quirúrgica la transfixión de los clavos de Krishner se realizó en la mayoría de los casos con perforador eléctrico a bajas revoluciones por minuto, siendo por lo general el mismo equipo quirúrgico, lo cual redundó en menor tiempo de transoperatorio.

Se indicaron igualmente normas de protección e higiene, incluyendo estas el entrenamiento del paciente para el manejo para el fijador en los casos que ameritaron distracción, el lavado además del instrumental y la consulta inmediata en caso de notar irregularidades. En todos los pacientes que se realizó asistencia quinésica durante el curso del tratamiento.

R E S U L T A D O S

RESULTADOS

Todos los pacientes manejados fueron adultos de ambos sexos.

El tiempo de hospitalización promedio fue de 4 a 8 dias.

La edad de los pacientes estuvo comprendida entre los 15 y los 85 años, con una media de 38.3, siendo mayor la frecuencia en la tercera década de la vida representando el 36.36 % del total.

El 100 % de los pacientes tuvieron pseudoartrosis secundaria a fracturas expuestas.

Las complicaciones previas alsociadas al manejo con los tensores externos fueron;

17 pacientes acortamiento = 56 %

09 pacientes osteomielitis =36 %

05 anquilósis = 16 %

01 pie equino = 3 %

Fueron sometidos únicamente a compresión 13 pacientes (43%) y a compresión y distracción 17 pacientes (56 %).

La elongación obtenida entre los pacientes sometidos a distracción varió entre 1 y 9 cms. con una media de 4,2 cms.

Todos las pacientes con osteomielitis previa presentaron remisión de la patologia a los pocos dias de la colocación de los tensores, hasta el momento no presntan datos de infección activa.

Todos los pacientes se quejaron de dolor en elgún momento del tratamiento, pero fue notorio que este se incrementaba en la fase de distracción, evidentemente también habia un incremento durante los periodos de terapia fisisca y deambulación.

El tiempo de permanencia con los tensores estuvo comprendido entre los 6 los 14 meses, con una media de 8 meses.

Se manjeó una fractura expuesta de tibia GIII B, de un paciente politraumatizado de 22 años de edad el cual presentaba además lesión del ciático popitleo ipsilateral, lo que contribuyó a desarrollo de piue equino reebelde a tratamiento un ijerto cutaneo a nivel de la exposición ósea (tercio proximal) favoreció la aparición de anquilosis de rodilla, por la inmovilización requerida.

Dentro de las complicaciones surgidas por el uso de tensores externos de Ilizarov ocupa un lugar destacado la infección superficial a nivel de entrada o salida de los clavos de transfixión lo cual afectó a 27 de los 30 pacientes (90%); 4 de los cuales desarrollaron cuadros de celuliutis severa (todos con pseudoartrosis de tibia) los mismos se manejaron con antimicrobianos (dicloxacilina), obtreniendose resultados favorables excepto un paciente con cuadros repetitivos de celulitis siendo necesario retirar los tensores, cuando se hallaba en fase de distracción consiguiendose si embargo 2 cms. de elongación, la infección desapareció al retirar los fijadores.

Fué necesario reintervenir a 5 pacientes, 2 por consolidación prematura de la corticotomia antes de iniciar la fase de distracción, 2 por angulación de los fragmentos y 1 por refractura a nivel de callo hipotrófico.

El pie equino se presento en 4 de los pacientes que finalizaron el manejo con los tensores por pesudoartrosis de tibia. Se dió especial atención a este punto incrementando el tiempoo de terapia física en los demás pacientes que aún se encuentran en tratamiento.

Hubo 2 casos de callo hipotrófico, uno de los cuales ameritó reintervención quirúrgica. El otro evolucionó de manera favorable con medidas conservadoras. (a continuación se presentan las gráficas correspondientes a los resultados de este trabajo)

PSEUDOARTROSIS TRATADAS CON FIJADORES TIPO ILIZAROV. COMPLICACIONES PREVIAS

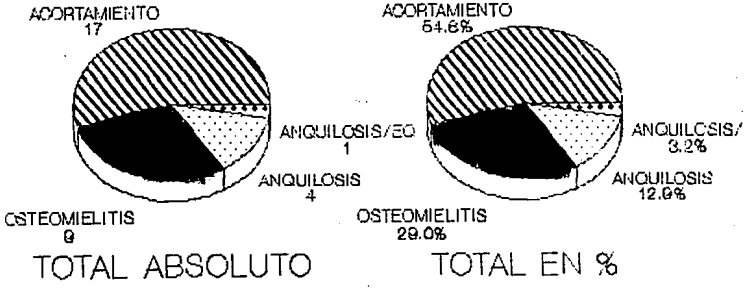

FUENTE EXPEDIENTES CLINICOS

PSEUDOARTROSIS CON FIJADORES ILIZAROV
COMPLICACIONES POST-TRATAMIENTO

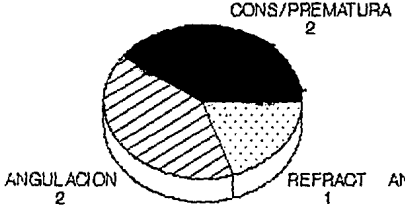

TOTAL ABSOLUTO

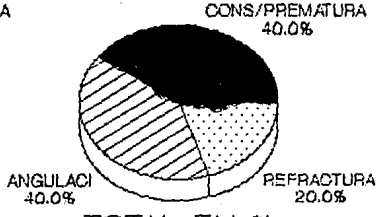

TOTAL EN %

FUENTE EXPEDIENTES CLINICOS

D I S C U S I O N

DISCUCION

Después de aplicar el manejo de extensores externos circulares de Ilizarov, a un grupo de pacientes particularmente difíciles de manejar, consideramos que dicho tratamiento constituye na de las opciones más versatiles, sin embargo es un método que puede presentar varias complicaciones, sino se toman en cuenta las precausiones necesarias. Respecto de la causa de infección superficial, se ha observado que los problemas a nivel del trayecto de los clavos, tienen relación directa con la movilidad de los mismos a nivel de la piel, con la cantidad de tejido blando entre la piel y el hueso y con el diametro del clavo utilizado 7 mm.

Se ha conseguido minimizar el problema llevando a caboi montajes más sólidos (5) (es decir, realizando varias retomas como sea necesario, ya sea proximales o distales a la corticotomía, esto disminuye la incidencia de angulaciones y a la vez de mayor solidéz al sistéma, disminuyendo asi el dolor y la inflamación, así mismo se recomienda, el retrenzado periódico de los clavos. Si persiste la infección o se presenta aflojamiento en el sitio de incerción del clavo es necesario el retiro del mismo.

Existe una regla crítica para el exito al montar los anillos y los clavos (5), fijar el anillo a lÑos clavos y no los clavos al anillo. Si los clavos son inclinados de manera forzada, para adecuarlos al marco de los anillos la tensión originada causará desplzamiento de los fragmentos óseos y necrosis de los tejifdos blandos.

La precencia del dolor se encuenyra asociada con mayor frecuencia ala fase de la distracción y se considera que la causa más común es la elongación de músculos y nervios.

En cuanto a las contracturas musculares estas son usualmente son resultados de la tensión generada por el músculo debido a la distracción y tienden a ocurrir en el grupo muscular más poderoso, esto es debido a la desproporción entre las fuerzas de flexores y extensores.

La otra patología es la trnasfixión de músculos y tendones por los clavos, esta, se incrementa por el uso de clavos de mayor diámetro , o acumulación de varios clavos en el mismo plano. Se ha observado que la transfixión de tendones y facia pueden restringir la movilidad de una articulación más que la transfixión de un músculo (7) por lo tanto, la profilaxis en contra de las contracturas musculares es parte ecencial en el tratamiento de la distracción.

Lo básico para evitar contracturas musculares es colocar el músculo bajo tensión tantas horas como sea posible. Se ha demostrado que los ejercicios de estiramiento muscular no previenen la contractura a menos que estos no se mantengan un mínimo de 6 horas diarias.

Referente a la copnsolidación prematura, algunos autores consideran que el problema es una osteotomía incompleta , más que una consolidación acelerada (1). Se ha observado con frecuencia, asociada a un excesivo período de latencia permitoiendo la aparición de un callo significativo que inpide la distracción de la osteotomía. Sin embargo esto no es un obstáculo para continuar

la distracción ya que esta se puede incrementar hasta conseguir la ruptura del puente formado .

El paciente debe ser advertido de que esto puede ocurrir de manera súbita inesperada y dolorosa, para aliviar el dolor se debe retroceder el mismo número de milímetros aplicados desde el momento que el hueso había consolidado.

Las reintervenciones quirúrgicas efectuadas fueron 20, en el grupo comprendido por los primeros pacientes sometidos al tratamiento, es obvia la relación con el adiestramiento del grupo quirúrgico al colocar los montajes iniciales.

El hecho de que desaparescan los signos de la infección ósea al utilizar los fijadores, aunque ya consaignados por algunos autores(10), aún no cuenta con estudios concluyentes para su total explicación; se considera que uno de los factores principales es el hecho de mejorar la circulación sanguínea a nivel del foco infeccioso, con la consiguiente eliminación del mismo.

CONCLUSIONES

CONCLUSIONES

1.- Tomando en cuenta los resultados de este estudio prospectivo apreciamos que el sistéma de Ilizarov abarca todos los aspectos de la pseudoartrosis, ya que enfoca a la deformidad, acortamiento, infección ósea, soporte de peso, fiunción articular, osteoporósis, y atrofia de tejidos blandos.

2.- Consideramos que el promedio de complicaciones y duración del tratamienmto es aceptable , sobre todo para el tipo de pacientes seleccionados, quienes en su gran mayoria llevaban de 2 a tres años sin que su problema fuera resuelto, de una manera nisiquiera remotamente satisfactorio.

3.- La acción sobre la infección ósea fue definitivamente, todos los pacientes que la presentaban mostraron remisión de la misma a los pocos dias de iniciado el manejo con los fijadores, sin datos hasta el momento de reactivación del cuadro, este hecho por si solo justifica el empleo de los fijadores de Ilizarov.

4.- Fué evidente la disminución de dias cama intrahospitalario, sobre todo en pacientes que llevaban semanas e incluso meses de internamiento. Sobre todo, pacientes sometidos a intervenciones quirúrgicas repetidas y administración parenteral de antimicrobianos.

Por todo lo anterior consideramos que nuestras hipótesis fueron corrovoradas ya que se cumplieron los objetivos Gnerales y especificos de manera satisfactoria, demostrando la efectividad de los fijadores circulares de Ilizarov en el manejo de las patologias selecionadas.

B I B L I O G R A F I A

1.- Aronson J. y Cols. The Histology of distraction osteogenesis using different external fixators.

2.- Behrens F. y Cols. General Theory and principles of external fixation. Clinical Orthopedics. num. 241, Aprhil 1989.

3.- Bestiani G. A. R. limb lengthenin by distraction of epiphyseal plate. A conparation of two thecnics in the rabbit. The journal of Bone and joint Surgery. june 1986

4.- Grill Franz. Correction of complicated extremity deformities by external fixation,Clinical Orthopedics, num 241 Aprhil 1989.

5.-Ilizarov G. Clinical aplication of tension sstres effect for lenghtening. clinical Ort. and releated research. Num. 250 1990.

6.- Ilizarov G. Fractures an no union external Fixation. Ed. Butterrworths, london 1990

7.-Paley D. Current Thecnics of limb Lentehening journal of pediatrics ortho. Aprhil 1988.

8.-Paley Dror y cols. Problems, abstacles and complications of limb lenghtening by Ilizarov Thecnique. Num 250, juanary 1990.

9.- prinz y col .pin Trak infection. external fixation. Chap. 21 ed. Butterworths. london. 1990.

10.- Stuart Green. history of external fixation. External Fixation. Chap 10 ed. Butterworths, london, 1990.