


11205  
N=9  
2Ej



UNIVERSIDAD AUTONOMA  
DE MEXICO

FACULTAD DE MEDICINA

*División de Estudios de Postgrado  
Hospital Central Sur de Alta Especialidad  
Pemar*



MIXOMA AURICULAR IZQUIERDO

# TESIS DE POSTGRADO

*Para obtener la Especialidad en:*

**CARDIOLOGIA**

*P r e s e n t a :*

*Dr. Rafael Jesús Caballero Cervera*

*México, D. F., a 30 de Abril de 1994.*

**TESIS CON  
FALLA DE ORIGEN**



## **UNAM – Dirección General de Bibliotecas Tesis Digitales Restricciones de uso**

### **DERECHOS RESERVADOS © PROHIBIDA SU REPRODUCCIÓN TOTAL O PARCIAL**

Todo el material contenido en esta tesis está protegido por la Ley Federal del Derecho de Autor (LFDA) de los Estados Unidos Mexicanos (México).

El uso de imágenes, fragmentos de videos, y demás material que sea objeto de protección de los derechos de autor, será exclusivamente para fines educativos e informativos y deberá citar la fuente donde la obtuvo mencionando el autor o autores. Cualquier uso distinto como el lucro, reproducción, edición o modificación, será perseguido y sancionado por el respectivo titular de los Derechos de Autor.

UNIVERSIDAD AUTONOMA DE MEXICO.  
FACULTAD DE MEDICINA.  
DIVISION DE ESTUDIOS DE POSTGRADO.  
HOSPITAL CENTRAL SUR DE ALTA  
ESPECIALIDAD PEMEX.

MIXOMA AURICULAR IZQUIERDO .

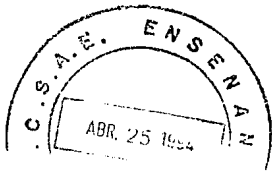
TESIS DE POSTGRADO  
PARA OBTENER LA ESPECIALIDAD EN :  
C A R D I O L O G I A .  
PRESENTA :  
DR. RAFAEL JESUS CABALLERO CERVERA.  
MEXICO, D.F. A 30 DE ABRIL DE 1994.

DR. JOSE DE JESUS GONZALEZ JASSO SILVA.  
Director del Hospital Central Sur  
de Alta Especialidad. PEMEX.

DR. BENJAMIN CAMACHO RIVERA.  
Jefe del Servicio de Cardiología.

DRA. JUDITH LOPEZ ZEPEDA.  
Jefe del Depto. Enseñanza.

DRA. LAURA MORENO ALTAMIRANO.  
Jefe del Depto. Investigación.



A MI ESPOSA E HIJO:

\* JOSEFINA Y RAFAEL \*

PORQUE CONSTITUYEN LO MAS QUERIDO  
EN MI VIDA, YA QUE SIN SU APOYO Y  
CARIÑO ME HUBIERA SIDO DIFICIL --  
LLEGAR AL FINAL DE MI PROFESION.

A MIS PADRES :

\* RAFAEL Y EVA \*

PORQUE A ELLOS LES DEBO

TODO LO QUE SOY.

\* A MIS ABUELOS \*

PORQUE CON SUS CONSEJOS Y  
APOYO CONTRIBUYERON EN MI  
FORMACION MORAL Y ACADEMI  
CA. (q.e.p.d.).

\* A MIS HERMANOS \*

POR SU SOLIDARIDAD DURANTE  
LOS MOMENTOS DIFICILES.

\* I N D I C E \*

- I.- JUSTIFICACION.
- II.- ANTECEDENTES.
- III.- MATERIAL Y METODO.
- IV.- RESULTADOS.
- V.- CONCLUSIONES.
- VI.- DISCUSION.
- VII.- BIBLIOGRAFIA.

## TUMORES PRIMARIOS DE CORAZON .

**DR. RAFAEL JESUS CABALLERO CERVERA.**

Las neoplasias del corazón son entidades poco frecuentes, siendo la incidencia menor del 1% del total de las neoplasias del organismo. Con el propósito de conocer la incidencia de tumores cardíacos en el Hospital Central Sur de PEMEX (PICACHO) se estudiaron los casos comprendidos en el período de 1984-1993.

Los reportes de la Literatura consideran que los tumores primarios del corazón son benignos en un 75% de los casos, correspondiendo al mixoma el 50% del total de los mismos. En edad pediátrica los más frecuentes corresponden a los Rabdomiomas. En nuestra casuística encontramos que las edades de los pacientes del estudio (7) se encontraban desde los 10 días hasta los 60 años.

### A N T E C E D E N T E S .

#### MIXOMA AURICULAR IZQUIERDO:

Las neoplasias del corazón y pericardio parietal, son poco frecuentes teniendo una incidencia menor del 1% del total de las neoplasias del organismo.

De los tumores primarios del corazón, la gran mayoría (75%) son del tipo benigno, correspondiendo al mixoma el 50% del total. El 80% se localiza en la aurícula izquierda, el 15% en la aurícula derecha y el 5% restante puede estar en uno u otro ventrículo, en ambas aurículas, venas cavas, excepcionalmente en otros sitios. 4-10.

La gran mayoría son pediculas y únicos y se originan del Septum-Interauricular, en zonas vecinas de la fosa oval.

Son más frecuentes en el sexo femenino con relación 3:1.



La edad promedio del paciente con mixoma, es de 51 años, sin embargo, se han descrito casos en edades entre 3 a 83 años y actualmente no es infrecuente su diagnóstico en ancianos, en quienes la sintomatologías de tumor cardíaco, pudo haberse atribuido a otras causas . 12-13.

### P A T O L O G I A .

Histológicamente así como ultraestructuralmente, hay evidencias que indican heterogeneidad celular considerable, sosteniéndose la hipótesis que los mixomas se originan por diferenciación divergente de células mesoteliales.

Cuando los mixomas cardíacos crecen en cultivos de tejidos, las células poligonales distintivas resultantes, tienen las características de una célula mesenquimatosa multipotencial. 12-13.

Aunque son histológicamente benignos los mixomas raramente exhiben comportamiento biológico maligno, con invasión del Septum interauricular. Existen informes ocasionales que sugieren que los mixomas -- pueden tener una contraparte maligna, así como posibilidad de implantarse y crecer en focos distantes como el cerebro y hueso.

Los tumores son generalmente pedunculados, con tallo fibro-vascular, siendo la mayoría de mixomas gelatinosos y polipoides, aunque también pueden ser lisos y redondos con una superficie brillante, las zonas de hemorragias no son usuales. 4-14-15.

El promedio de los tumores es de 4 a 8 cms. de diámetro aunque se han encontrado mayores de 15 cms.

Por microscopía de la luz se ha observado que las células son -- uniformes, pequeñas y poligonales con núcleo oval o redondo y una moderada cantidad de citoplasma, se encuentra rodeada por estroma mixomatoso, compuesto predominantemente de una matriz eosinofílica, que -

parece compuesta de un mucopolisacárido ácido similar al condroitín C. 13-19.

Pueden observarse fibras elásticas, reticulares células de músculo liso colágena, calcio y hueso.

Otros elementos celulares incluyen linfocitos, células plasmáticas, histiocitos y raramente fibrocitos. La superficie del tumor consistente de las típicas células del mixoma y en algunos casos trombos y calcio.

Al estudio con microscopio electrónico se observa, que las células del mixoma tienen áreas de unión intracelular (Adherencia zonales) núcleos únicos, con cromatina finamente dispersa y nucleólo. También se encuentra retículo endoplásmico rugoso, ribosomas libres, mitocondrias, Complejo de Golgi y filamentos citoplásmicos.

Al barrido del microscopio electrónico, se encuentra cubierto de endotelio agrietado y hendido, que constituyen características no vistas en un trombo auricular. 4-11-12.

#### FISIOPATOLOGIA.

La corriente sanguínea y la contracción auricular, durante la -- diástole empujan el tumor hacia la válvula mitral que se encuentra -- abierta en esta fase del ciclo, de esta manera si el tumor tiene un -- pedículo lo suficientemente largo, protuye dentro del orificio valvular y obstaculiza el libre flujo de la sangre de la aurícula al ventrículo izquierdo.

La magnitud de la obstrucción depende del tamaño del tumor.

Los cambios posturales influyen en la motilidad intracavitaria - de la masa. Ocasionalmente pueden existir infiltraciones del mixoma - alrededor del anillo mitral o en el endotelio auricular de las valvas, lo que hace que la obstrucción no sea sólo importante sino también permanente.

En la sístole las valvas de la mitral en su movimiento de cierre, comprimen el tumor gelatinoso y lo regresan a la cavidad auricular, - de esta manera las valvas de la mitral están expuestas a ser lesionadas por el traumatismo continuo del tumor sobre ellas; se puede producir así insuficiencia valvular ya sea por fisuras en las valvas, por interposición del tumor entre las mismas durante la sístole o bien -- por ruptura de las cuerdas tendinosas. 14-15-16.

Más de la mitad de los pacientes tienen historia de insuficiencia tricúspidea funcional e hipertensión venosistémica (Plétora yugular, crecimiento hético, edema, anasarca) secundarios a insuficiencia cardíaca derecha y también refieren episodios reactivamente frecuentes de edema pulmonar.

Por delante de la obstrucción, el gasto cardíaco y la presión arterial tienden a disminuir, sin embargo, si la obstrucción se agrava en forma aguda o permanente debido a la naturaleza del tumor o a cambios posturales, se compromete el volumen latido, el gasto sistémico, la presión arterial y aparece el síncope o bien el estado de choque. 16.

La mayoría de los pacientes refieren episodios sincopales esporádicos pero en ocasiones son repetitivos e invalidantes.

La oclusión mitral grave, la ruptura del pedículo con impactación tumoral aguda y la infiltración perivascular son factores que -- propician el choque cardiogénico y el edema agudo pulmonar.

La tercera parte de los pacientes mueren de forma súbita, probablemente la mayoría de las veces a una impactación aguda y total de la válvula mitral. 10-19.

#### MANIFESTACIONES CLINICAS.

La tríada de manifestaciones del mixoma son:

- 1.- OBSTRUCTIVAS: Cuando el tumor obstruye la válvula mitral, el cuadro clínico puede estar constituido por la brusca instalación de un edema agudo pulmonar, síncope o convulsiones (isquemia cerebral) hipotensión arterial o estado de choque (bajo gasto cardíaco). Si la obstrucción es intermitente, el paciente refiere cuadros similares a crisis convulsivas, esto puede producir muerte súbita.
  
- 2.- EMBOLICAS: El desprendimiento de porciones tumorales, -- causa embolias sistémicas que afectan diversos territorios, el cerebro o de vasos arteriales periféricos de -- los miembros inferiores.
  
- 3.- SISTEMICAS: Hay febrícula, astenia adinamia, artralgias, pérdida de peso por lo que el cuadro se confunde frecuentemente con fiebre reumática o con endocarditis bacteriana sub'aguda (especialmente si se acompaña de episodios embólicos). 10-12-14.

Se ha informado que los mixomas ocasionalmente semejan síndrome carcinoide, pericarditis, obstrucción de vena cava superior, miocarditis, vasculitis, hipertensión pulmonar, infarto pulmonar y anomalía - de Ebstein. 2-8-10.

Los hallazgos físicos más frecuentes sugieren enfermedad intrínseca de la válvula mitral tricúspide.

El movimiento súbito del tumor, de la aurícula hacia el ventrículo ha estado frecuentemente asociado con un sonido diastólico temprano, inicialmente descrito como chasquido de apertura y posteriormente como golpe tumoral.

El golpe tumoral es un sonido de alta frecuencia, breve, ocurre de .08 a .12 seg. después del componente aórtico del segundo ruido, -

se piensa que es debido a tensión del tallo tumoral, al impacto del tumor contra la pared ventricular, a una súbita detención del movimiento del tumor, dentro del ventrículo o a una combinación de estos fenómenos.

El carácter del soplo diástolico, así como la presión arterial sistémica y la frecuencia cardíaca, mostrarán marcada variación en asociación con los cambios de la posición corporal, en una minoría de casos.

El soplo de insuficiencia mitral o tricúspidea, también puede ocurrir por un impedimento del cierre de las válvulas auriculoventriculares normales, por la masa tumoral. 9-10-12.

Los mixomas auriculares, semejan frecuentemente estenosis mitral reumática, para diferenciar entre estas dos entidades, Se han propuesto hallazgos que facilitan el diagnóstico de mixoma:

- a) Hay ausencia de historia de fiebre reumática.
- b) Inicio y síntomas intermitentes.
- c) Variación postural del soplo, presión arterial y frecuencia Cardíaca.
- d) Síncope posicional.
- e) Inicio súbito y progresión rápida de síntomas.
- f) Ausencia de chasquido de apertura o un inusual tono bajo y -  
disparidad entre el tiempo del chasquido de apertura y los --  
síntomas clínicos.
- g) Ritmo sinusal normal y un galope S3.
- h) Calcificación intracardiaca.

En contraste, la fibrilación auricular, y el crecimiento auricular izquierdo, son hallazgos raros del mixoma auricular izquierdo y -  
deben sugerir estenosis valvular mitral.

Los mixomas de aurícula derecha son poco comunes, presentan típicamente una insuficiencia cardíaca derecha rápidamente progresiva e inexplicable. La disnea es el síntoma más común y una historia sugestiva de embolia pulmonar, está ocasionalmente presente. 6-8-12.

Los hallazgos clínicos incluyen elevación del pulso venoso yugular, hepatomegalia, ascitis y edema periférico. Por virtud de su tamaño físico puede simular pericarditis constrictiva, estenosis valvular tricúspide o anomalía de Ebstein.

Se ha informado de casos de síndrome de vena cava superior con edema facial, turgencia de las venas de la cara, edema de miembros superiores y en ocasiones cianosis de las mismas regiones. Puede aparecer síncope en relación con los cambios posturales. 15-18-19.

#### MIXOMAS FAMILIARES:

Estos tumores familiares, son transmitidos de forma autosómica dominante, algunos de estos pacientes con mixoma tienen un síndrome que involucra un complejo de anormalidades que incluyen, lentiginosidades o presencia de nevo pigmentado o ambos, enfermedad cortical --- adrenal nodular primaria con o sin síndrome de Cushing, fibroadenoma mamario mixomatoso, tumores testiculares y adenomas pituitarios con gigantismo o acromegalia.

Los pacientes pueden tener dos o más componentes de estos complejos y generalmente el primer componente es diagnosticado a edad relativamente temprana (en promedio 18 años).

Ciertos aspectos de este síndrome han sido referidos como el síndrome N.A.M.E. (NEVO, MIXOMA AURICULAR, NEUROFIBROMA MIXOIDE, EFELIDES) o el síndrome L.A.M.B. (LENTIGINOSIDADES, MIXOMA AURICULAR Y NEVO AZUL).

La mayoría de estos pacientes descritos han tenido mixoma cardíaco

co. Los mixomas familiares constituyen aproximadamente el 7% de todos los mixomas.

En comparación con los pacientes con mixoma esporádico, los de mixoma familiar son más jóvenes con edad promedio de 20 años y con mayor tendencia a tener mixomas múltiples, involucrando otras cámaras, además de la aurícula izquierda y tiene mayor tendencia a la recurrencia en el postoperatorio.

La presencia simultánea de múltiples mixomas es referida como -- sincrónica, mientras que la presencia de múltiples mixomas a diferentes tiempos se refiere como metasincrónica.

En los pacientes con historia familiar de mixoma o algunos de -- los componentes de los síndromes antes descritos, ameritan una investigación cuidadosa en el preoperatorio para múltiples mixomas cardíacos y además, estos pacientes deben ser observados cerradamente en el postoperatorio por el desarrollo de otros tumores (metasincrónicos) -- que ocurren el 12 a 22% DE LOS CASOS. 4-10-12-13-16.

#### MÉTODOS DIAGNÓSTICOS:

**LABORATORIO.**— La actividad tumoral produce anemia normocrómica, leucocitosis, aceleración de la velocidad de sedimentación globular, hiperglobulinemia, aumento de las ALFA 2 GAMA globulinas (fracción -- IGM, IGA) y de la proteína C reactiva. Estas alteraciones desaparecen con la extirpación del tumor.

#### ESTUDIOS DE GABINETE:

**RADIOGRAFIA DE TORAX.**— Hay signos inespecíficos, si el tumor produce obstrucción de consideración en el orificio mitral, habrá hipertensión venocapilar y edema pulmonar. Un signo de valor es la calcificación del tumor que ocasionalmente puede verse en una radiografía de tórax.

## ELECTROCARDIOGRAMA:

El trazo electrocardiográfico se altera en forma inespecífica -- con este padecimiento, sin embargo, puede haber signos de crecimiento auricular izquierdo, arritmias auriculares paroxísticas y en casos -- aislados bloqueo de rama y alteraciones del segmento S-T que pueden simular isquemia miocardiaca. 4-8-12-13.

## FENOMECANOCARDIOGRAMA .

### MIXOMA EN AURICULA IZQUIERDA:

- a) **PRIMER RUIDO.**- Característicamente se encuentra ampliamente - desdoblado el primer componente; se debe al cierre valvular - mitral (lo. M) y el segundo componente retrasado, al "GOLPE - TUMORAL" producido por el choque del tumor con la pared auricular izquierdo durante el principio de la sístole.
- b) **SOPLO SISTOLICO.**- No es un componente obligado de la exploración, pero puede hacerse evidente cuando el tumor interfiere con el cierre valvular mitral lo cual da la impresión acústica de doble lesión mitral.
- c) **RUIDO PROTODIASTOLICO O GOLPE DE TUMOR.**- En cerca del 50% de los casos aparece un ruido protodiastólico, usualmente tardío que simula un chasquido de apertura mitral y que corresponde a la penetración del tumor hacia la cavidad ventricular.
- d) **RETUMBO Y SOPLO PRESISTOLICO.**- La entrada del tumor a la cavidad ventricular por la válvula mitral obstruye el flujo sanguíneo y genera retumbo. No es raro que se registre un soplo-presistólico o un IV ruido izquierdo. 2-6-14.



### MIXOMA EN AURICULA DERECHA:

El fenomecanocardiograma muestra como el primer ruido está formado de varios componentes.

El PRIMER RUIDO T puede ser normal o muy reforzado constituyendo un "GOLPE DE TUMOR" relacionado con el choque del mixoma contra la pared auricular al ser desplazado con el cierre valvular al principio de la sístole ventricular. 14.

El retumbo tricúspideo es obligado y se acompaña frecuentemente de refuerzo presistólico. Un signo clave para el diagnóstico es el reforzamiento con la maniobra de RIVERO CARVALLO. Con la maniobra de -- VALSAVA se comprueba el comportamiento derecho del retumbo al aparecer y reforzarse dicho fenómeno durante los primero 5 latidos de la fase de postpresión.

La ausencia de signos de valvulopatía mitral y la normalidad del apexcardiograma son datos negativos que apoyan la posibilidad de mixoma auricular derecho. 14-18-19.

### E C O C A R D I O G R A F I A:

Es el método de elección para observar a los pacientes con sospecha de tener mixoma, el porcentaje de detección usando este método para tumores sésiles o pediculados excede el 90% cuando es utilizada la técnica bidimensional, la cual puede proporcionar información adicional mirando el tamaño tumoral, forma, movilidad, características de la superficie y sitios de inserción. Ocasionalmente ocurren falsas negativas, particularmente cuando sólo se emplean técnicas de modo M -- ecocardiográfico o en presencia de un tumor sésil pequeño.

Los tumores de aurícula izquierda son con frecuencia mixomas pedunculados que atraviesan la válvula mitral durante la diástole.

Cuando el tumor se extiende durante la diástole hacia el canal auriculoventricular, una masa de eco es visualizada detrás de la valva anterior de la mitral.

Durante la sístole la válvula mitral está cerrada, el tumor es confinado a la aurícula izquierda y por lo tanto, la masa de eco no es visto más en el canal auriculoventricular.

El descenso posterior de la valva mitral anterior puede ser lento como resultado de interferencia mecánica por el tumor.

En algunos casos el tumor es menos móvil y por lo tanto, no atravesará el orificio mitral, puede detectarse sólo si la aurícula izquierda es valorada desde diversos ángulos.

El rayo de ultrasonido debe dirigirse:

- 1.- A través de ambas valvas de la válvula mitral.
- 2.- A través de la aorta y aurícula izquierda.
- 3.- En una dirección intermedia a través de la valva mitral anterior y aurícula izquierda.
- 4.- Caudalmente con un transductor en posición supraesternal.

Los planos ecocardiográficos de mayor utilidad para búsqueda del mixoma en aurícula izquierda, son el plano longitudinal y el apical de cuatro cámaras. 2-9-10.

#### TUMOR DE AURICULA DERECHA:

Aparecen generalmente como ecos densos detrás de la válvula tricúspide, prolapsando al ventrículo durante la diástole. Debido a que los mixomas ocurren frecuentemente en localización biauricular es vital el exámen de ambas aurículas.

#### TUMORES VENTRICULARES:

IZQUIERDOS.- Los tumores ventriculares izquierdos pueden visuali

zarse como una masa de ecos interpuestos entre el septum interventricular y la valva anterior de la mitral y están presentes durante la sístole y diástole.

**DERECHOS.**- Pueden visualizarse como ecos intracavitarios en el ventrículo derecho, con un movimiento paradójico del septum interventricular. 2-6-8.

#### ECOGRAFIA BIDIMENSIONAL:

Esta técnica proporciona ventajas sustanciales sobre el ecocardiograma convencional modo M, para el diagnóstico y evaluación preoperatoria del tumor intracardiaco.

En la mayoría de los casos de tumores cardíacos la información proporcionada por la ecografía Bidimensional, proporciona el tamaño del tumor, unión y movilidad que permite resección operatoria sin angiografía preoperatoria. Esta técnica es sensible para detección de tumores de ventrículo izquierdo y tumores que no prolapsan a través de la tricúspide o mitral. De acuerdo a reciente propuesta del sistema de clasificación ecocardiográfica para mixomas de aurícula izquierda. 12-13.

**LA CLASE I.-** Son tumores pequeños y que prolapsan a través de la válvula mitral.

**LA CLASE II.-** Son tumores pequeños y no prolapsan.

**LA CLASE III-** Tumores grandes y prolapsantes.

**LA CLASE IV.-** Tumores grandes y no prolapsantes.

El aumento en la sensibilidad de la ecografía bidimensional hace posible el diagnóstico de tumores cardíacos en neonatos y en útero. La mejoría del poder diagnóstico del eco bidimensional ha resultado en un aumento de la detección de tumores cardíacos primarios, en mu-

chos casos previo al inicio de signos clínicos o síntomas. También facilita la diferenciación entre trombos de aurícula izquierda y mixoma, porque la forma típica produce una apariencia en capas y en general - situado en la porción posterior de la aurícula, mientras que el último es moteado frecuentemente y raramente ocurre en la porción posterior de la aurícula. En algunos mixomas auriculares, se pueden visualizar áreas ecolúcidas dentro de la masa tumoral, correspondiendo a zonas de hemorragia dentro del tumor. Estas áreas de ecolucidez no son encontradas en lesiones infectadas o trombos.

Estos hallazgos son valiosos en el diagnóstico diferencial de -- una masa intraauricular. 2-4-10.

La ultrasonografía con MODO DOPPLER continuo es útil para evaluar las consecuencias hemodinámicas de la obstrucción valvular o incompetencia causada por tumor cardíaco.

Nuevas técnicas de imagen no invasivas han sido útiles en la detección del mixoma y otros tumores cardíacos, incluyen:

Tomografía torácica computarizada contrastada de alta resolución, resonancia magnética cardíaca y angiografía de subtracción digital. Ninguna de estas nuevas técnicas ha probado todavía superioridad a la ecografía bidimensional. 2-6.

**IMAGEN RADIONUCLIDA.**- La ventriculografía radionúclida generalmente tienen un porcentaje de resolución menor que la ecocardiografía o la angiografía con inyección de contraste y por lo tanto, es menos sensible para la detección de pequeños defectos de llenado.

La ventriculografía radionúclida proporciona visualización de -- los defectos de llenado en algunos casos, cuando otros métodos no son diagnósticos, particularmente en los casos de tumores intramurales o ventriculares.

En algunos casos se puede proporcionar una información más detallada observando geoméricamente al miocardio y el tamaño tumoral, --

así como su localización más que mediante la obtenida por ecocardiografía.

Los tumores móviles de aurícula izquierda pueden verse prolapsar hacia el ventrículo izquierdo durante la diástole. Por lo tanto, - en algunos casos proporciona información complementaria a la obtenida por ecocardiografía.

En algunos casos en los cuales el tumor cardíaco no era evidente por imagen radionúclida, dinámica o estática rutinaria.

Ha sido posible delinear el tumor y su movimiento durante un ciclo cardíaco por el uso de imagen funcional compuesta, generada por - computadora. 3-4-13-17.

#### TOMOGRAFIA COMPUTADA:

Aunque se necesita más experiencia para establecer su papel, --- ciertos avances son evidentes, que incluyen un alto grado de discriminación que permite definición del grado de extensión del tumor intramural, evaluación de las estructuras extracardíacas y la capacidad para construir imágenes en cualquier plano.

La resolución parece mejorar sustancialmente por entrada de la - tomografía axial computarizada, al ciclo cardíaco.

En el presente la tomografía computarizada parece ser más útil - en la evaluación de la sospecha de tumores del corazón para determinar el grado de invasión miocárdica y la involucración del pericardio y estructuras extracardíacas. 17-20.

#### IMAGEN DE RESONANCIA MAGNETICA:

Es de considerable valor en la detección y delimitación de tumores cardíacos y en algunos casos delimita tamaño, forma y superficie características del tumor más claramente que la ecografía bidimensio-

nal.

El gran campo de visión de la imagen de resonancia magnética, -- proporciona mejor definición del tumor prolapsado, obstrucción valvular secundaria y tamaño de las cámaras cardíacas que el obtenido por ecografía bidimensional. 2-17.

#### ANGIOGRAFIA:

La cateterización cardíaca y la angiocardiografía selectiva, no son necesarias en todos los casos de tumores cardíacos, desde que en muchos casos la información preoperatoria adecuada se puede obtener por ecocardiografía, tomografía axial computarizada e imagen de resonancia magnética. 2-4-17.

Sin embargo, existen varias circunstancias en que el riesgo a ex pensas del cateterismo cardíaco pesan más por la información complemen taria que proporciona. Estas incluyen:

- 1.- Evaluación no invasiva que no ha sido totalmente adecuada en definir la localización o unión del tumor.
- 2.- Las cuatro cámaras cardíacas no se han podido visualizar ade cuadamente de forma no invasiva.
- 3.- Cuando un tumor cardíaco es considerado maligno.
- 4.- Cuando otras lesiones cardíacas pueden coexistir con un tu-  
mor cardíaco y posiblemente dicte una aproximación quirúr-  
gica diferente.

También en ciertos casos como la presencia de hipertensión pulmo-  
nar o la coexistencia de lesiones significantes de arteria coronaria o  
valvular, tanto el cateterismo cardíaco y la angiografía pueden pro-  
porcionar información que afecte significativamente la indicación qui  
rúrgica. 19-20.

Los hallazgos angiográficos principales incluyen:

- j) Comprensión o desplazamiento de las cámaras cardíacas o grandes vasos.
- k) Deformidad de las cámaras cardíacas.
- l) Defecto de llenado intracavitario.
- m) Variación marcada en el grosor miocárdico.
- n) Efusión pericardiaca.
- o) Alteración local en la movilidad de la pared.

El desplazamiento de las cámaras cardíacas o de los grandes vasos sin deformación del contorno interno pueden observarse en ambos tumores ya sean benignos o malignos, mientras que la deformación de una cámara cardíaca generalmente indica una lesión maligna infiltrante.

Los hallazgos angiocardiógráficos mas frecuentes son:

Defectos de llenado intracavitarios, que pueden ser fijos o móviles. Los defectos fijos pueden ser lobulados o aparecer como nodulaciones del miocardio, con frecuencia difíciles de distinguir de un trombo mural.

Los defectos pueden reflejar tumores endocárdicos con unión amplia o tumores intramurales con extensión intracavitaria.

Los defectos intracavitarios móviles son generalmente tumores pedunculados típicamente mixomas, aunque el tallo puede ser difícil de visualizar. 4-5-6.

Los tumores pueden prolapsar hacia el orificio de la válvula auriculoventricular, durante la diástole o en los casos de tumores ventriculares, hacia el tracto de salida del ventrículo izquierdo durante la sístole.

Un trombo "de bola" en la aurícula, puede simular un tumor pediculado pero se encuentra con mayor asociación con un coágulo en el -- apéndice auricular.

Un aumento localizado del grosor de la pared del miocardio, acompañado de efusión pericardiaca sugiere un tumor maligno infiltrante. 10-12.

La arteriografía coronaria puede en algunos casos permitir la visualización del mantenimiento vascular del tumor, demarcando la extensión de la invasión tumoral, la fuente del aporte sanguíneo y su relación con las arterias coronarias.

Sin embargo, el patrón vascular de un tumor cardíaco no ha probado ser un signo útil de malignidad.

Los resultados falso-positivos, son más frecuentemente el resultado de un trombo visualizado, aunque pueden ser producidos por varias entidades, como el hematoma del septum ventricular muscular o -- membranoso, síndrome de Bernherim y displasia septal congénita.

El riesgo principal de la angiografía, es la embolización periférica debido a un desprendimiento de un fragmento de tumor o de un -- trombo asociado, por lo que la valoración de todas las cámaras cardíacas previo a la cateterización por métodos no invasivos se debe efectuar en pacientes sospechosos de tener tumor cardíaco.

La experiencia creciente con angiografía de substracción digital, indica que puede proporcionar información diagnóstica importante, en pacientes con tumor auricular o ventricular con proyecciones intracavitarias.

La posibilidad de obtener imágenes de las estructuras intracavitarias durante la inyección de material de contraste desde un sitio lejano elimina el riesgo de embolización tumoral, inducido por el cateterismo y juega un papel importante en el diagnóstico y caracterización de un tumor cardíaco principalmente en pacientes en quienes la -



ecocardiografía no es técnicamente satisfactoria. 15-16-18.

#### TRATAMIENTO Y PRONOSTICO:

La cirugía es el tratamiento de elección para la mayoría de los tumores cardíacos benignos y en muchos casos resulta en una cura completa.

Aunque el mixoma es un tumor histológicamente benigno, es también potencialmente letal, como resultado de obstrucción valvular o intracavitaria, así como embolización periférica y alteraciones del ritmo o de la conducción.

Desafortunadamente es frecuente para los pacientes morir o presentar una complicación mayor mientras esperan la cirugía, por lo tanto, es obligatorio efectuar la operación después que se ha establecido el diagnóstico. 7-12-20.

Aunque algunos tumores epicárdicos pueden removerse sin ayuda de la circulación extracorpórea, la mayoría de los tumores intracavitarios e intramurales, deben ser extirpados bajo la visión directa, con utilización de la máquina corazón-pulmón. La extirpación no puede ser completa sin haber inspeccionado, adecuadamente la otra cámara cardíaca por tumores adicionales.

El desprendimiento de fragmentos del tumor constituyen un riesgo principal en la operación y puede ocasionar embolias periféricas o --disposición de metástasis que pueden sembrarse periféricamente. La cirugía se emprende utilizando Bypass cardio-pulmonar vía la canulación venosa de la femoral o de la vena ácigos, más a través de la aurícula derecha para evitar desprendimiento de tumor insospechado en la aurícula derecha. Con ecocardiograma, previo a la cirugía se canulan con libertad las venas cavas.

La esternotomía media permite acceso completo a todas las cámaras cardíacas, así como a las válvulas auriculoventriculares. 7-20.

ESTA TESIS NO DEBE  
SALIR DE LA BIBLIOTECA

Los mixomas de aurícula derecha son extirpados vía atriotomía de recha, y los de aurícula izquierda son removidos a través de atriotomía izquierda paralela al surco interauricular. 6-10.

El potencial para larecurrencia del mixoma ha inducido a algunos cirujanos a resecar una pequeña porción del septum interauricular en adicción al tumor y su tallo. El septum interauricular es entonces cerrado primariamente o empleando un pequeño parche de dacrón .

La resección cuidadosa del mixoma, así como la irrigación con solución salina, de las cámaras cardíacas pueden prevenir las implanta-ciones intracardiácas y embolización periférica de fragmentos de tu-mor. Los resultados de remoción quirúrgica son excelentes.

Aunque la cirugía es bien tolerada, unavariada de arritmias au-riculares han sido encontradas incluyendo la fibrilación auricular, -Flutter, ritmo de la unión, así como bloqueo cardíaco completo que requiere colocación de marcapaso. 4-5-6-7.

En relación al mixoma auricular numerosos reportes documentan curación completa del mismo con seguimiento de 10 a 15 años.

Sin embargo, se ha reportado recurrencia a segundos mixomas en -el 1 a 5% de los casos, habiéndose encontrado de forma tan temprana -como a los 3 meses y tardía como a los 8 años después de la cirugía.

Las causas posibles incluyen: EXTIRPACION INCOMPLETA DEL TUMOR -ORIGINAL con un crecimiento del mismo, CRECIMIENTO DE UN SEGUNDO PRE-TUMOR O IMPLANTACION INTRACARDIACA DEL TUMOR ORIGINAL. 12-13-20.

Debido a la primera posibilidad, algunos cirujanos han propuesto la extirpación de la región entera de la fosa oval y reparar el defecto septal auricular resultante para remover presumiblemente altas concentraciones de células pretumorales que están localizadas en esta región.

Actualmente se ha visto que aproximadamente el 7% de pacientes -

con:

- 1.- Historia familiar de mixoma cardíaco.
- 2.- Con características del complejo lentiginoso y otras anomalías descritas.
- 3.- Apariencia sincrónica tumoral (múltiples tumores al momento de la operación).

Tienen un 12 a 22% de recurrencia tumoral en el futuro, comparado con el 1% de los pacientes con mixoma auricular esporádico. 4-6-13

Se considera que la recurrencia tumoral en estos casos es de un segundo foco de células pretumorales.

En esos pacientes considerados de alto riesgo, se recomienda una investigación cuidadosa de tumores múltiples en el preoperatorio y -- una resección más extendida del endocardio subyacente, Septum auricular o ambos.

El seguimiento ecocardiográfico cuidadoso para detección de tumores meta-sincrónicos, es recomendado en todos los pacientes posteriormente a la resección quirúrgica del mixoma.

El seguimiento se debe efectuar por largo tiempo. 7-14-16-20.

#### MATERIAL Y METODO.

Se estudiaron los casos documentados en el Hospital Central Sur-de Alta Especialidad desde 1984-1993, siendo en total 6,045.

Se encontraron 7 pacientes con edades entre los 4-60 años en -- que el sexo predominante fué el femenino 5(71%) en relación con el -- masculino 2(29%).

En el presente trabajo se consideraron las siguientes características al momento de internamiento: Edad, Sexo, Peso, Sintomatología.

Todos los pacientes contaron con placa de tórax, ecocardiograma modo M y bidimensional, electrocardiograma, laboratorio el cual incluye: PCR., células LE, VSG, FR.

### RESULTADOS.

El diagnóstico diferencial fué con fiebre reumática en 6 casos (85.71%) y en uno con rabdomioma (14.28%).

La sintomatología inicial fué la siguiente:

Disnea 4 (57.2%), palpitaciones 2 (28.4%), ortopnea 1 (14.2%), taquicardia 2 (28.4%), insuficiencia cardíaca 2 (28.4%), edema agudo pulmonar 1 (14.2%), choque cardiogénico 1 (14.2%). Cuadro No. 1

Los estudios no invasivos fueron los siguientes:

Electrocardiograma: ritmo sinusal 6 (85.71%), fibrilación auricular 1 (14.28%). Cuadro No. 2.

Se encontró mixoma en el sexo femenino en el 71.42% de los casos y en el masculino en el 28.57%. Cuadro No. 3.

En cuanto a la distribución por edad se encontró de 0 a 4 años 15%, de 50 a 60 años 85%. Cuadro No. 4

Las placas de tórax fueron normales en 4 pacientes (57.14%) y con cardiomegalia 3 (42.85%). Cuadro No. 5

Ecocardiograma : Se efectuó en todos los pacientes, 7 (100%) -- con los siguientes hallazgos: Crecimiento de cavidades 1 (14.2%). La localización de los tumores en las diversas cavidades fué la siguiente: 6 izquierdos (85.71%) y uno derecho (14.28%).

El porcentaje de localización fué: Aurícula izquierda 80%, ventrículo izquierdo 10%, aurícula derecha 10%.

Los tumores fueron únicos en 5 casos (71.42%) y múltiples en 2 casos (28.57%).

Se efectuaron estudios de laboratorio en todos los pacientes, - encontrándose en 3 (42.85%) anemia normocítica normocrómica. Las -- pruebas inmunológicas fueron negativas en los 7 casos (100%).

El tiempo promedio desde el inicio del cuadro clínico hasta el diagnóstico fué de 2 meses y de éste a la cirugía de 6 días.

El tratamiento efectuado fué la extirpación quirúrgica en el -- 100% de los casos, con buena evolución ulterior. Cuadro No. 6.

### CONCLUSIONES.

En un período de 9 años, encontramos 7 casos de mixoma de un to tal de 6,048 pacientes (.11%).

La mayoría fué en el sexo femenino, con edad promedio en la 5a. década de la vida. El sitio de localización más frecuente fué en la aurícula izquierda, habiendo sido el ecocardiograma la mejor forma - de realizar el diagnóstico.

Se encontró mixoma en el 85% de la población adulta y en el 15% de la infantil.

El manejo fué quirúrgico en el 100% de los casos y no se observo residivancia del tumor en los ecocardiogramas de control subse---cuentes.

El propósito del presente trabajo fué el de considerar una patología poco frecuente en cardiología, como es el mixoma cardíaco, tumoración primaria del corazón.

Se sabe que el diagnóstico conlleva una gran dificultad, ya que mimimiza otras entidades patológicas del corazón con las que frecuentemente se confunde.

La realización de un diagnóstico diferencial adecuado, con entidades clínicas, como la fiebre reumática con secuelas valvulares, --

así como con enfermedades de la colágena, es de importancia ya que el manejo temprano del padecimiento redundará en el beneficio del paciente, debido a que mientras más temprano se realice el diagnóstico, el manejo será expedito y definitivo evitando la cirugía de urgencia, en condiciones hemodinámicas adversas para el paciente ya que las primeras manifestaciones clínicas agudas, pueden culminar en un desenlace fatal del paciente o con la presencia de secuelas irreversibles como el embolismo a diferentes territorios.

En el presente estudio 6 casos (85.71%) de forma inicial fueron diagnosticados como fiebre reumática, y 1 (14.28%) como rabdomioma.

Ninguno de los 7 casos tenía historia de infección de vías aéreas superiores durante la infancia, ni se conocían previamente como portadores de cardiopatía.

La sintomatología que presentaron estos pacientes incluyó disnea de medianos esfuerzos, siendo de corta instalación. En un caso (14.28%) se encontraron trastornos del sistema nervioso central así como alteraciones hemodinámicas severas.

En la exploración física se encontró en 6 casos, presencia de soplo cambiante, con desdoblamiento del primer ruido y retraso del segundo ruido, acompañado de retumbo.

Los reportes de laboratorio y gabinete (rayos X y Electrocardiograma) no fueron sugestivos de enfermedad traumática o de la colágena.

Uno de los pacientes, escolar de 4 años por edad y síntomas se pensó de manera inicial en tumoración cardíaca de otras etiología diferente al mixoma (rabdomioma).

Finalmente en los 7 casos se realizó ecocardiografía bidimensional, obteniéndose la visualización de la masa tumoral pediculada intracardiaca, con obstrucción del aparato valvular auriculoventricular durante la diástole estableciéndose la sospecha diagnóstica de mixoma cardíaco.

## D I S C U S I O N .

Como se informa en la literatura, el mixoma es el tumor cardíaco primario más frecuente, siendo su localización más común la aurícula izquierda, así como también el sexo femenino es el más afectado. La edad promedio es la quinta década de la vida, estos datos concuerdan con nuestro grupo estudiado. 6-12-13.

El cuadro clínico del paciente es variable pudiendo ser de manera inicial con presencia de embolia, por fragmentación del tumor o por trombos adheridos. En nuestro estudio encontramos en el 14.28% de los casos afectación al sistema nervioso central.

De forma más tardía cuando el tumor alcanza dimensiones que interfieren con la hemodinamia del paciente, o bien por afectación de estructuras valvulares adyacentes, la disnea y la insuficiencia cardíaca son los síntomas predominantes. 6.

Encontrámos que los pacientes con estenosis mitral, tienen antecedentes de fiebre reumática, lo que en nuestra serie no se encontró en el 100% de los casos. En los pacientes con mixoma auricular estos antecedentes son excepcionales. 15.

La disnea de esfuerzo es un síntoma común tanto en mixoma auricular como en valvulopatía mitral, pero es de más larga evolución y más notable en presencia de estenosis mitral.

Los síntomas de disminución del flujo sistémico, como mareo, lipotimia o hemiparesia son más frecuentes en el mixoma auricular izquierdo, aunque no fueron encontrados en la presente serie.

La auscultación en el mixoma es similar a la estenosis mitral. Sin embargo, existen dos características que ayudan al diagnóstico diferencial: En pacientes con mixoma auricular y ritmo sinusal no se escucha soplo presistólico, que es común en la estenosis mitral, con igual ritmo, y la segunda es la variación de auscultación con los --

cambios de posición. Ambas características se encontraron en el --- 85.71% de los pacientes estudiados. 6-15.

En relación a la teleradiografía de tórax, la diferenciación se puede lograr, porque en los enfermos con mixoma auricular izquierdo, la aurícula no está crecida y no se observa dilatación de la orejuela homolateral, pero se encuentra un grado variable de cardiomegalia. En nuestro estudio las placas de tórax fueron normales en 57.14% de los casos y con cardiomegalia en el 42.85%.

El electrocardiograma muestra cambios inversos a los observados en la fiebre reumática, ya que la fibrilación auricular es excepcional, la onda P es de duración normal, aunque en algunos casos bimodal. El complejo ventricular AQRS, no se desplaza a la derecha, en el complejo VI la R es pequeña, el índice de Cabrera es normal, siendo todo lo contrario a lo que se observa en la estenosis mitral. --- Observamos que nuestros pacientes cursaron con fibrilación auricular en el 14.28% y en ritmo sinusal el 85.71% de los casos.

El ecocardiograma es el mejor método no invasivo para el diagnóstico de este tumor.

La forma familiar del mixoma es poco frecuente, se caracteriza por su localización multicéntrica (en diversas cavidades). Cuando se encuentra en la aurícula izquierda por lo general es único, mientras que su presencia en otras cavidades obliga a descartar la posibilidad de mixoma familiar, siendo necesario la exploración de familiares de primer orden. 6-15-17.

Farah encontró además, la asociación con fístula arteriovenosa cerebral y aneurismas cariotídeos. En la presente serie no hubo indicios de mixoma familiar.

En cuanto a la recurrencia del mixoma cardíaco se ha considerado que varía de 7 a 14%, encontrándose dentro de los primeros 3 meses, hasta formas más tardías como 14 años después de la cirugía. 8-17.

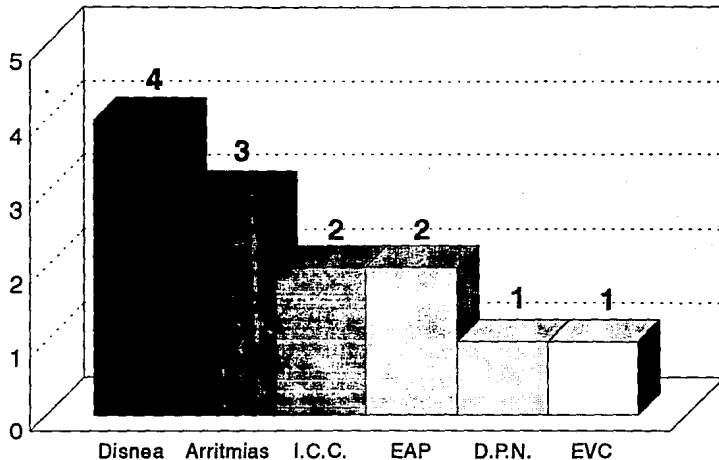


En los pacientes estudiados no hubo recidivancia tumoral hasta el momento actual.

Finalmente, observamos que los casos encontrados en el presente estudio son similares a los informados en la literatura.

# TUMORES CARDIACOS.

SINTOMATOLOGIA MAS FRECUENTE.



HCSAE.PEMEX.

FIG. 1

# TUMORES CARDIACOS.

HALLAZGOS ELECTROCARDIOGRAFICOS MAS COMUNES.



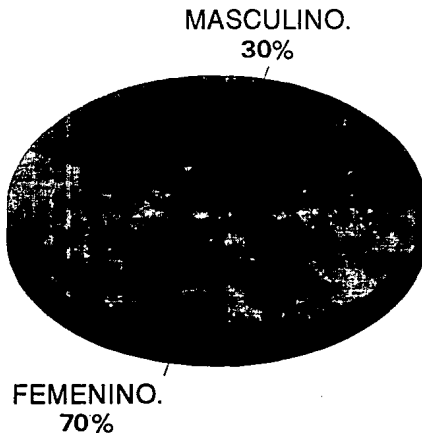
HCSAE. PEMEX.

FIG. 2

# TUMORES CARDIACOS.

DISTRIBUCION DE ACUERDO AL SEXO.

---

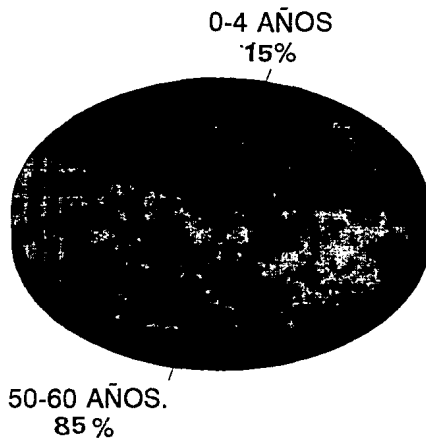


HCSAE PEMEX.  
FIG. 3

# TUMORES CARDIACOS.

DISTRIBUCION POR EDAD.

---




HCSAE.PEMEX.

FIG. 4

# TUMORES CARDIACOS. HALLAZGOS RADIOLOGICOS.

---

NORMAL.  
57%



CARDIOMEGALIA.  
43%


HCSAE. PEMEX.  
FIG. 5

# TUMORES CARDIACOS.

TRATAMIENTO EFECTUADO.

---

CIRUGIA  
100%



HCSAE. PEMEX.  
FIG. 6

## B I B L I O G R A F I A .

- 1.- Bassn M. Left atrial myxoma diagnosed by echocardiography with observation on tumor movement.  
Br. Heart Journal. 1990. 1(3) 256-58.
- 2.- Bonte J. Technetium 99 hsa blood pool scan in diagnosis of intracardiac myxoma.  
Journal of nuclear medicine. 1990. 8(35) 1235-37.
- 3.- Braunwald E. Heart disease. A text book of cardiovascular-Medicine. Fourth edition. U.S.A. Saunders Company. 1991. 1595-1607.
- 4.- Cardenas M. Urgencias cardiovasculares. Primera edición. México, D.F. CECSA. 1985. 243-248.
- 5.- Carter E. Mitral and tricuspid lesions associated with ---- polipoidea atrial tumors including myxoma.  
A Journal Cardiology. 1986. 5(1465) 914-16.
- 6.- Carranza A. Tratamiento quirúrgico de mixomas cardíacos; ex periencia de 10 años.  
Archivos del Inst. de Cardiología Mex. 1993. 62 122-126
- 7.- Castañeda R. Tumors of the heart surgical considerations.  
A Journal Cardiology. 1988. 2(21) 357-60.
- 8.- Dorado M. Recurrencia de mixoma de atrio derecho a propósi- to de un caso. Archivos del Instituto de Cardiología Mex. 1992. 61. 65-69.
- 9.- Farreras Rozman. Tratado de Medicina Interna. Undécima edición Barcelona. Editorial Goyma. 1988. 685-692.
- 10.- Green Wood. Profile of atrial myxoma. A Journal Cardiology 1990. 21(367). 678-82.
- 11.- Guadalajara F. Cardiología. Quinta edición. México, D. F. 1991. 352-365.
- 12.- Guadalajara F. El estudio de las cavidades izquierdas del - corazón mediante la levofase de la angiografía pulmonar.  
Archivos del Instituto Nacional de Cardiología. 1985. 53. 356-60.



- 13.- Hurst W. The Heart. Eighth edition. U.S.A. Mc. Graw Hill. 1993. 1382-93.
- 14.- Kim Eagle. The practice of cardiology. U.S.A. second edition Little Brown Company. 1989. 1013-1029.
- 15.- Muñoz R. El diagnóstico de mixoma auricular izquierdo en --- base a su comprobación ecocardiográfica y quirúrgica. Archivos del Inst. de Cardiología Mex. 1988. 57. 135-140.
- 16.- Nasser U. Atrial myxoma. Phonocardiographyc, hemodynamic --- features in nine cases. A Journal Cardiology. 1989. 84(694). 810-16.
- 17.- Pagola J. Mixoma familiar. Informe de un caso y revisión de la literatura. Archivos del Instituto de Cardiología Mex. 1990. 59. 169-173.
- 18.- Perloff J. The clinical recognition of tricuspid stenosis. Circulation. 1989. 22. 346-50.
- 19.- Peterson N. The Clinical syndrome of atrial myxoma. Jama. 1989. 230(695). 560-566.
- 20.- Phost M. Detection of atrial myxoma by gated radionuclide -- cardiac imaging. Circulation. 1990. 55(88). 456-61.
- 21.- Rivero Carvallo J. Signo para el diagnóstico de las insuficiencias tricúspideas. Archivos del Instituto Nacional de Cardiología Mex. 1988. 16(531). 356-359.
- 22.- Sokolow M. Cardiología Clínica. Segunda edición. U.S.A. El - manual moderno. 1988. 657-663.
- 23.- Semb B. Myxoma. Journal thoracic Cardiovascular surgery. 1990. 86(251). 245-250.
- 24.- Zaida E. Mixoma del ventrículo derecho. informe de un caso - operado. Archivos del Instituto Cardiología Mex. 1988. 57. 141-143.