120
2ej.

UNIVERSIDAD NACIONAL AUTONOMA DE MEXICO

FACULTAD DE ODONTOLOGIA

SARCOIDOSIS
"REVISION DE LA LITERATURA"

T E S I S

QUE PARA OBTENER EL TITULO DE:

CIRUJANO DENTISTA

P R E S E N T A:

JUANA AURORA GOMEZ ALBA

ASESOR : C. D. BEATRIZ ALDAPE BARRIOS

Vo Bo

MEXICO, D. F. 1994

TESIS CON
FALLA DE ORIGEN

Universidad Nacional Autónoma de México
UNAM
Biblioteca Central
Dirección General de Bibliotecas de la UNAM

UNAM – Dirección General de Bibliotecas Tesis Digitales Restricciones de uso

DERECHOS RESERVADOS © PROHIBIDA SU REPRODUCCIÓN TOTAL O PARCIAL

Todo el material contenido en esta tesis está protegido por la Ley Federal del Derecho de Autor (LFDA) de los Estados Unidos Mexicanos (México).

El uso de imágenes, fragmentos de videos, y demás material que sea objeto de protección de los derechos de autor, será exclusivamente para fines educativos e informativos y deberá citar la fuente donde la obtuvo mencionando el autor o autores. Cualquier uso distinto como el lucro, reproducción, edición o modificación, será perseguido y sancionado por el respectivo titular de los Derechos de Autor.

A DIOS:

Porque gracias a su ayuda, he logrado alcanzar una de mis más grandes metas.

A LA DRA. ALDAPE:

Por su confianza y apoyo brindado.

A MI FAMILIA:

Por su cariño, apoyo y comprensión.

A MIS SOBRINOS:

Yadira y Miguel Angel.

A MIS COMPAÑEROS:

Araceli

Diana

Oscar y

Víctor.

A Erick.

I N D I C E .

INTRODUCCION 1

CAPITULO I.

Antecedentes históricos 5

Etiología 6

Epidemiología 8

CAPITULO II.

Fisipatología e inmunopatogenia 11

CAPITULO III.

Manifestaciones clínicas

a) Generales: 1. Pulmón .....

2. Ganglios linfáticos 15

3. Piel 16

4. Ojo .....

5. Vías respiratorias superiores .....

6. Médula ósea y bazo .....

7. Hígado 17

8. Riñones .....

9. Sistema nervioso .....

10. Sistema músculoesquelético 18

11. Corazón .....

12. Sistema endócrino .....

13. Glándulas exócrinas 19

14. Tubo digestivo 20

b) Bucales 21

CAPITULO IV.

Pruebas de laboratorio 23

CAPITULO V.

Características histológicas 28

INDICE DE FIGURAS.

Figura 1.
CARACTERISTICAS HISTOLOGICAS DE LA SARCOIDOSIS 30

Figura 2.
SARCOIDOSIS: CELULAS GIGANTES CON INCLUSIONES 31

Figura 3.
LESIONES EN TEJIDO LINFOIDE 31

Figura 4.
PRESENTACION CLINICA DEL CASO 1 43

Figura 5.
BIOPSIA DE LA ZONA DEL 3er. MOLAR INFERIOR IZQU. 46

Figura 6.
MEMBRANA PERIODONTAL 46

Figura 7.
DATOS RADIOGRAFICOS 47

Figura 8.
PRESENTACION CLINICA DEL CASO 3 50

Figura 9.
BIOPSIA DEL CARRILLO IZQUIERDO ..... 50.

CAPITULO VI.
Diagnóstico diferencial y su relación con el SIDA 33

CAPITULO VII.
Pronóstico 36

CAPITULO VIII.
Tratamiento 38

CAPITULO IX.
Casos clínicos
Caso 1 41
Caso 2 44
Caso 3 48

CAPITULO X.
Discusión 52

BIBLIOGRAFIA 56

GLOSARIO 60

INTRODUCCION.

Dentro de la patología bucal se encuentran contempladas diversas enfermedades de gran importancia, las cuales se manifiestan clínicamente por múltiples y graves alteraciones y, en algunos casos, se puede desarrollar la enfermedad hasta llegar a etapas muy avanzadas, irreversibles y ocasionar la muerte.

Es de vital importancia que el Cirujano dentista tenga conocimiento de las manifestaciones bucales de las diferentes patologías, debido a que en repetidas ocasiones los primeros signos y síntomas que se presentan son precisamente los bucales; y es realmente decepcionante saber que cuando esto sucede el Cirujano Dentista por lo general no los percibe y, por lo tanto, no realiza el diagnóstico correctamente.

En el contexto del sinnúmero de patologías que pueden presentar manifestaciones bucales encontramos a la sarcoidosis, que aunque es una enfermedad poco común, puede llegar a presentar alteraciones dentro de la cavidad bucal.

La sarcoidosis por su presentación clínica llega a confundirse fácilmente con otras patologías más comunes como la tuberculosis, la lepra, y otras enfermedades infecciosas micobacterianas; esto por lo general ocurre por la presencia de signos y síntomas semejantes, sin embargo, es importante considerar a la sarcoidosis como un posible diagnóstico diferencial cuando encontramos lesiones bucales que aparentemente parecen inexplicables, por la presencia de signos y síntomas poco comunes.

El reconocimiento temprano de la sarcoidosis es extremadamente importante, debido a que nos puede guiar al tratamiento definitivo y adecuado de la enfermedad.

En la antigüedad la sarcoidosis también era conocida como enfermedad de Besnier-Boeck-Schaumann, sarcoide de Boeck y linfogranulomatosis benigna. (1,5,39).

No existe una definición satisfactoria de la sarcoidosis, sin embargo en la actualidad es considerada como una enfermedad granulomatosa, multisistémica, poco frecuente pero no rara, que se presenta generalmente en personas jóvenes (entre los 20 y 40 años de edad); aunque esto último no es obligatorio y se puede presentar a cualquier edad. (32).

Es una enfermedad granulomatosa y multisistémica, porque en ella se presentan granulomas no caseificantes de límites bien definidos y uniformes en varios tejidos y órganos. (32).

Los órganos afectados con mayor frecuencia son: los ganglios linfáticos, los pulmones y la piel, aunque se afectan también el bazo, el ojo, el hígado, el sistema reticuloendotelial, los huesos (sobre todo los de la mano), y las glándulas salivales (principalmente la parótida).

Generalmente la sarcoidosis es asintomática y se diagnostica por casualidad frecuentemente por una radiografía torácica, o bien los pacientes pueden presentar síntomas leves como fiebre, malestar general o síntomas respiratorios. (10, 25, 32, 36, 40).

Clínicamente la sarcoidosis se ha dividido en 2 tipos: un tipo de sarcoidosis aguda o subaguda, la cual desaparece espontáneamente y, otro grupo es de la sarcoidosis crónica o de comienzo insidioso con remisiones y exacerbaciones, que difieren entre sí tanto en la presentación clínica, los datos de laboratorio, y las características radiográficas. (10,25).

Hasta hoy no se han descubierto modelos animales naturales de la enfermedad. (10).

La sarcoidosis, aunque muchos autores no la consideran como una enfermedad de gran trascendencia clínica por su presentación casi siempre asintomática, es una enfermedad muy importante porque puede presentar síntomas y signos muy leves que debemos observar y tenerlos presentes para la realización del diagnóstico diferencial, ya que en la mayoría de los casos que presentan la enfermedad las lesiones leves presentes no son tomadas en cuenta cuando se elabora el diagnóstico final, y desafortunadamente en casi todos los casos solamente se dice que se trata de lesiones inexplicables de etiología desconocida, sin embargo, es recomendable que la sarcoidosis siempre sea contemplada en el diagnóstico diferencial, ya sea para su exclusión o su confirmación.

Siempre que existen lesiones bucales que no tengan una aparición explicable es importante pensar diversas alternativas y, para llegar a conocer la patología que se presenta es importante realizar un estudio histopatológico para poder afirmar la patología, ya sea la sarcoidosis o cualquier patología que presente manifestaciones bucales .

Por todo lo anterior, es importante tener siempre presente las lesiones y las características específicas de la sarcoidosis para la realización de cualquier diagnóstico diferencial, para poder elaborar un diagnóstico correcto y dar, por lo tanto, un tratamiento adecuado y, al mismo tiempo evitar que la enfermedad avance a otra etapa más grave o incluso cause la muerte.

C A P I T U L O I

ANTECEDENTES HISTORICOS.

Se describió por primera vez hace más de 100 años, en 1875, por el cirujano dermatólogo británico, Jonathan Hutchinson; el caso que él presentó solo reportaba las lesiones de piel localizadas sobre las manos y los pies, 10 años después, el patrón clásico histológico de las alteraciones y características específicas de la sarcoidosis se describió y se encontró que no solamente existían alteraciones de la piel, sino también de los nódulos linfáticos, los pulmones y las mucosas. (12).

Besnier en 1889 y Boeck en 1899 hicieron algunas contribuciones acerca de la enfermedad. Más tarde se realizó una definición para la sarcoidosis que decía que era una enfermedad caracterizada por la presencia y afectación severa de órganos y tejidos con presencia de granulomas no caseificantes. La sarcoidosis fué llamada por diversos nombres de acuerdo a los pocos casos reportados, pero en 1934, en la conferencia de Strasbourg se le designó la nomenclatura de "enfermedad de Besnier-Boeck sin embargo, años después Boeck sugirió el término de sarcoidosis. (22).

La enfermedad fué descrita de una manera más amplia en la 2ª Conferencia Internacional sobre sarcoidosis y otras enfermedades granulomatosas cuando se acordó que para establecer un diagnóstico definitivo de sarcoidosis se deben de realizar los siguientes estudios: evidencia radiográfica y clínica que presenten alteraciones múltiples de los órganos (generalmente ejemplificado por linfadenopatía hiliar e infiltración pulmonar), también se deben realizar biopsias para observar las evidencias histopatológicas de granulomas muy extensos, no caseificantes y no infecciosos, y por último, es importante también realizar un examen físico general para observar si existe alguna alteración de los múltiples órganos.

A pesar de que la sarcoidosis se describió por primera vez hace muchos años, es curioso que en la actualidad todavía no se conoce su etiología, y aún se sigue investigando al respecto. (12,22).

ETIOLOGIA.

La etiología de la sarcoidosis es desconocida, sin embargo, se considera que existen agentes infecciosos y no infecciosos que tienen un papel importante en la aparición de la enfermedad, pero ninguno se ha comprobado.

Antiguamente el "Berilio" y el polen de pino eran considerados como un factor etiológico debido a que contiene ceras similares a las del bacilo de la tuberculosis, y que su inyección origina lesiones epitelioides semejantes a las que se presentan en la sarcoidosis, pero no se encontró una base científica de apoyo a esta teoría. (30).

Algunos autores consideran a la sarcoidosis como una forma atípica de la tuberculosis, aunque es imposible demostrar la presencia del bacilo de la tuberculosis en las lesiones mediante estudios de laboratorio en animales; esto se realiza por medio de una reacción negativa que tienen a la inyección intradérmica de la tuberculina en los pacientes. (1,39).

Algunos hallazgos sugieren la participación de una micobacteria atípica. Mankiewiez en 1966 aisló una micobacteria infectada por fagos en el tejido de pacientes sarcoidósicos, observando que en el suero de tales pacientes carecían de anticuerpos fagoneutralizantes. (22).

Otros factores etiológicos posibles son los hongos, y los virus.

La mayoría de los agentes sugeridos como causa de la sarcoidosis resultaron asociados posteriormente a otros transtornos semejantes clínicamente a esta enfermedad no teniendo ningún papel importante en la causa de la sarcoidosis. (18,29).

Gran parte de los autores coincide en que la causa radica en una alteración inmunológica celular con hipersensibilidad frente a diversos agentes, y se tienen pruebas que apoyan este punto de vista.(10).

La alveolitis en la sarcoidosis activa, se caracteriza, por un aumento importante en células T activadas que muestran datos de producción de linfocinas estimuladas por antígenos, y de secreción de interleucina-2.

La presencia, a un menor grado, de macrófagos activados, también indica una respuesta inmunitaria exagerada a antígenos persistentes desconocidos. (10).

No obstante, no se tienen pruebas de que la sarcoidosis sea causada por una infección. Los extractos de material sarcoide transmiten los granulomas en ratones, pero solo se desarrollan en el sitio de inyección.

Es probable que la sarcoidosis represente a una reacción de hipersensibilidad tipo IV a este antígeno persistente desconocido. Se presume, que dado que la sarcoidosis es una enfermedad pulmonar primariamente, el agente iniciador debe inhalarse, pero esto no es obligatorio, ya que toda la sangre pasa a través del lecho pulmonar, y el agente etiológico podría ser atrapado en forma pasiva en los pulmones. (10).

EPIDEMIOLOGIA.

La enfermedad se presenta con mayor frecuencia en personas de 20 a 40 años de edad. (9,19).

Se reporta que la enfermedad es transmisible en animales de laboratorio, pero estos trabajos no se han comprobado para su confirmación; en el hombre la sarcoidosis no es contagiosa.

En cerca de 200 casos se comunica ocurrencia familiar, pero no surgen modelos específicos de relaciones padres-niños o entre hermanos.

Se observa en gemelos con preponderancia de monocigotos sobre dicigotos, también se ha presentado la enfermedad en varias parejas, como cónyuges y focos de sarcoidosis en individuos sin relación similar, pero que viven en comunidad. (9,24).

Es menos frecuente que se presente la sarcoidosis en los fumadores que en los no fumadores. (24).

Aunque se ha sugerido que el locus de histocompatibilidad HLA B8 confiere ciertas respuestas a la sarcoidosis, no se ha visto que exista un patrón claro en ningún locus HLA. (31).

La sarcoidosis se presenta en todo el mundo, pero, su incidencia difiere notablemente en los diversos países y grupos étnicos.

En América del norte la enfermedad es mucho más frecuente en negros que en blancos, también es común en los países escandinavos, sin embargo, en Europa la enfermedad afecta principalmente a las personas de raza blanca. (32).

La enfermedad es casi desconocida entre los chinos y en el sudeste asiático, en los Estados Unidos la enfermedad es más frecuente en negros sobre todo en la región sudeste. (24).

La sarcoidosis es diagnosticada más a menudo en las zonas templadas.

En las regiones con bosques de pinos, como en los países escandinavos o en la región de Nueva Inglaterra de los Estados Unidos la enfermedad es endémica, de tal manera que se ha sugerido que el polen del pino puede ser al menos un agente etiológico que puede iniciar esta reacción. (1,8).

La tasa de prevalencia de la enfermedad varía ampliamente; en Estados Unidos hay alrededor de 31-36% de enfermos por cada 100 000 habitantes, Suecia tiene 64 enfermos por cada 100 000 habitantes, y en Irlanda se tienen de 97 hasta 200 enfermos por cada 100 000 habitantes. (9).

Entre los residentes del norte de Londres, la prevalencia por 100 000 habitantes es de 27 entre aquellos nacidos en el reino unido, y 97 aproximadamente entre los irlandeses.

En la Ciudad de Nueva York se ha comunicado una incidencia aproximada de 30 casos por 100 000 habitantes. La incidencia en España es de 0.4 por 100 000 habitantes, en Polonia es de 3 por 100 000, y en Francia la prevalencia es de 10 por 100 000 habitantes. Por el contario, la enfermedad es muy rara en los esquimales, indios canadienses, habitantes de Nueva Zelanda y habitantes del sureste asiático.

Se ha demostrado que la enfermedad es más frecuente en mujeres que en hombres. (24).

Todas estas cifras comunicadas son suceptibles de error considerable con base en procedimientos de valoración, pero existen en su prevalencia grandes diferencias sin explicación.

C A P I T U L O I I

FISIOPATOLOGIA E INMUNOPATOGENIA.

La primera manifestación de la enfermedad es la acumulación de células inflamatoria, principalmente linfocitos T auxiliares y fagocitos mononucleares en los órganos afectados. A este proceso inflamatorio sigue la formación de granulomas, acumulaciones de macrófagos, células epitelioides, y células gigantes multinucleadas. El granuloma sarcoideo típico es una estructura compacta, formada por cúmulos de fagocitos mononucleares y los granulomas representan el estadío activo de la enfermedad.

Aparte de la ocupación del espacio, y por ello, de la alteración de la estructura local, no existen datos que indiquen que las células mononucleares inflamatorias, aisladamente o en los granulomas, lesionen el órgano afectado, por la secreción de mediadores que dañen las células parenquimatosas o que dañen la matriz extracelular. Más bien, la disfunción orgánica que se produce en la sarcoidosis es consecuencia de la distorsión de la estructura debida a la acumulación celular; si se afecta un número suficiente de estructuras vitales para la función del tejido, la enfermedad se pone de manifiesto clínicamente en ese órgano.

Todos los datos sugieren que la sarcoidosis activa es consecuencia de una respuesta excesiva inmunitaria celular a diversos antígenos a autoantígenos, en la cual el proceso de proliferación de los linfocitos T y su activación se dirige en el sentido de auxiliares-inductores.

En este contexto, las hipótesis actuales sobre la causa de la sarcoidosis, no excluyentes entre sí son:

1) la enfermedad es causada por una clase de antígenos, propios o extraños al organismo, que desencadenan solo la parte de los linfocitos T auxiliares-inductores de la respuesta inmunitaria;
2) la enfermedad es consecuencia de una inadecuada parte supresora en la respuesta inmunitaria, de tal forma que el proceso de linfocitos T auxiliares-inductores no termina de la forma natural, o
3) la enfermedad es consecuencia de diferencias hereditarias (o adquiridas, o ambas) en los genes de la respuesta inmunitaria, de tal forma que resulta excesiva la respuesta de los linfocitos T auxiliares-inductores a diversos antígenos.

Los linfocitos T auxiliares-inductores se acumulan en los focos de la lesión, al menos en parte, porque en estas localizaciones proliferan con una velocidad anormal. Esta proliferación se mantiene por la liberación espontánea de interleucina 2 (IL-2), el factor de crecimiento de las células T.

Mientras los linfocitos T auxiliares-inductores del órgano afectado están secretando IL-2 y proliferando a una mayor velocidad, las células T de otras localizaciones, como la sangre, son inactivas. Además, aunque existe un notable aumento de linfocitos T auxiliares-inductores del órgano afectado, en los focos de la lesión, su número en la sangre es normal o ligeramente disminuido. En los órganos afectados, la relación auxiliares-inductores : supresores-citotóxicos pueden ser hasta de 10:1, en comparación con la relación 2:1 de los tejidos normales.

Además de inducir la proliferación de otras células, los linfocitos T secretan mediadores que reclutan y activan fagocitos mononucleares. Los linfocitos T llevan a cabo esta función mediante la liberación de una serie de mediadores (linfocinas) que incluyen proteínas capaces de reclutar los monocitos de la sangre al medio local de las células T activadas e interferón, la cual es una proteína que activa los fagocitos mononucleares. Conjuntamente, estos mediadores reclutan los monocitos de la sangre a los órganos afectados y los activan proporcionando el sustrato para la formación de los granulomas. (24).

C A P I T U L O III

MANIFESTACIONES CLINICAS.

a) GENERALES.

La sarcoidosis clínicamente se puede dividir en 2 tipos: aguda y crónica.

Generalmente la sarcoidosis es asintomática en los pacientes o se presentan síntomas muy leves; las manifestaciones clínicas pueden ser generalizadas o limitarse a uno o más órganos, y sus signos y síntomas van a depender del inicio que tenga la enfermedad (ya sea insidioso o agudo).

* La sarcoidosis aguda o subaguda aparece repentinamente en un periodo de semanas o pocos meses y representa del 20 al 40% de los casos. Estos pacientes suelen tener síntomas generales como fiebre, fatiga, malestar general, anorexia, y/o pérdida de peso. (10,24).

En este grupo se han identificado 2 síndromes:

- Síndrome de Löfgren - que consiste en un complejo eritema nudoso y adenopatías bilaterales paratraqueales en el estudio radiológico, casi siempre acompañado de síntomas articulares.
- Síndrome de Heerfordt-Waldentöm - describe al paciente con fiebre, agrandamiento parotídeo, uveítis anterior y parálisis facial. (9).

La forma de sarcoidosis aguda tiene una resolución lenta en un periodo mayor de 2 años. (9).

* El tipo de sarcoidosis insidiosa representa del 40 al 70% de los casos, se desarrolla durante meses y suele consistir en síntomas generales leves, pero su importancia clínica radica en las lesiones pulmonares y, en menor grado, en los ganglios linfáticos, piel y ojos.

Dentro de la sarcoidosis de inicio insidioso se presenta una intolerancia al ejercicio debido a que la función pulmonar está disminuida con la limitación del suministro de aire, quizá por la presencia de granulomas a nivel de las vías respiratorias.

Las manifestaciones clínicas que se presentan en cada órgano son específicas y particulares de cada uno de ellos.

MANIFESTACIONES POR ORGANOS.

1. Pulmón.

Es afectado en un 90% de los casos, 50% desarrollan lesiones permanentes y, del 5 al 15% padecen fibrosis progresiva del parénquima pulmonar.

Estos pacientes típicamente presentan disnea, sobre todo durante el ejercicio y tos seca.

En los casos agudos y subagudos la exploración física suele mostrar estertores secos; en la nariz, los granulomas originan congestión nasal y en la laringe ronquera, es rara la hemoptosis aunque puede provenir de un micetoma presente en la sarcoidosis avanzada cavitaria, también es rara la producción de esputo. Puede haber atelectasias distales a consecuencia de las lesiones endobronquiales o por compresión externa de los ganglios linfáticos agrandados. Es frecuente la arteritis de los grandes vasos pulmonares, pero rara vez causa problemas importantes. Si estas últimas lesiones son las dominantes se califican de "granulomatosis necrotizantes sarcoidea". La pleura se afecta en el 1 al 5% de los casos en forma de derrame unilateral con las características de un exudado con linfocitos. El derrame suele desaparecer en unas semanas pero puede quedar un engrosamiento pleural. En pacientes con neumopatía fibrosa más intensa, también aparece disnea aguda por neumotórax (aunque esto es muy raro).

Las complicaciones más graves de la sarcoidosis son relacionadas con alteraciones pulmonares e incluyen hipertensión pulmonar, insuficiencia respiratoria y "cor pulmonale".

2. Ganglios linfáticos.

Son muy frecuentes las linfadenopatías. Los ganglios intratorácicos están agrandados en el 75 al 90% de los casos; por lo general se afectan los ganglios hiliares, pero también es frecuente que se afecten los paratraqueales; es menos frecuente que estén afectados los subcarínicos, mediastínicos anteriores o mediastínicos posteriores. La linfadenopatía periférica es muy frecuente, afectándose sobre todo los ganglios cervicales, axilares, epitrocleares e inguinales. También pueden estar afectados los ganglios retroperitoneales y de la cadena mesentérica.

En todos los casos los ganglios no son adherentes y tienen consistencia elástica firme. La linfadenopatía no suele causar problemas, sin embargo, si es masiva puede ser desfigurante y comprimir otros órganos produciendo alteraciones funcionales.

3. Piel.

Se presentan alteraciones en el 25% de todos los pacientes, las lesiones más frecuentes son: eritema nudoso, placas, erupciones máculopapulares, nódulos subcutáneos y lupus pernio.

El eritema nudoso, que se presenta como nódulos bilaterales individualmente indurados, de color rojizo y dolorosos a la palpación en la superficie anterior de las piernas, no es específico de la sarcoidosis, pero es una manifestación frecuente (sobre todo en la sarcoidosis de tipo agudo combinado con síntomas generales y poliartralgias). Estas lesiones desaparecen espontáneamente en 2 a 4 semanas. El eritema nudoso puede coexistir como reacción secundaria de vasculitis.

Las placas asociadas a la sarcoidosis son asintomáticas y, son lesiones de color púrpura, con frecuencia sobreelevadas que se localizan en la cara, las nalgas y las extremidades.

Las erupciones máculopapulares se localizan alrededor de los ojos y de la nariz, en la espalda y en las extremidades. Estas lesiones son elevadas de menos de 1cm de diámetro, con una superficie aplanada de aspecto céreo.

Los nódulos subcutáneos son más frecuentes en el tronco y las extremidades.

El lupus pernio consiste en lesiones induradas de color azul púrpura (violáceas), brillantes localizadas en la nariz, las mejillas, los labios, las orejas, los dedos de las manos y las rodillas; las lesiones de la punta de la nariz dan un aspecto abultado a veces asociado a varicosidades.

La mucosa nasal suele estar afectada y puede destruirse el hueso subyacente. La sarcoidosis también suele afectar las cicatrices quirúrgicas antiguas y los tatuajes.

Las alteraciones cutáneas pueden ser desfigurantes, pero rara vez causan problemas importantes. Si existe una fibrosis pulmonar extensa puede haber acropaquias.

4. Ojo.

Se presentan lesiones en el 20% de los casos, las lesiones habituales suelen afectar el tracto uveal, el iris, el cuerpo ciliar y a la coroides. De todos los casos el 75% tiene uveítis anterior y del 25% al 35% una uveítis posterior. Hay visión borrosa, lagrimeo y fotofobia.

La uveítis puede desarrollarse rápidamente y desaparecer en forma espontánea en un periodo de 6 a 12 meses o puede hacerse crónica.

Es frecuente la afectación conjuntival, generalmente en forma de pequeños nódulos amarillentos cuando se afecta la glándula lagrimal, puede aparecer queratoconjuntivitis seca, sequedad de ojos y dolor.

5. Vías respiratorias superiores.

La mucosa nasal se afecta en el 20% de los casos, las manifestaciones son por congestión nasal, también se puede afectar la boca sobre todo las amígdalas; en el 5% de los casos se afecta la laringe, por lo general, se afectan la epiglotis y las zonas que rodean a las cuerdas bucales verdaderas, pero no a las propias cuerdas. Estos pacientes suelen tener voz ronca, disnea, sibilancias y estertores, además puede llegar a producirse la obstrucción completa.

6. Médula ósea y bazo.

Se afecta en el 15% al 40% de los pacientes, pero rara vez causa alteraciones hematológicas aparte de ligera anemia, neutropenia, eosinofilia y ocasionalmente trombocitopenia; se puede producir esplenomegalia y las complicaciones y presentación son idénticas a las de la esplenomegalia que se presenta en otras patologías.

7. Hígado.

Las biopsias revelan afectación en el 60 al 90% de los pacientes, pero habitualmente no tienen trascendencia clínica; afecta casi siempre a las áreas periportales. Aproximadamente del 20 al 30% de los pacientes tienen hepatomegalia, alteraciones de la bioquímica hepática o ambas; estos cambios pueden reflejar un patrón colestásico con elevación de la fosfatasa alcalina, la bilirrubina y las transaminasas solo están ligeramente elevadas y es rara la ictericia. Rara vez se produce hipertensión portal con colestasis intrahepática y cirrosis.

8. Riñones.

Es rara la afectación, aunque se ha descrito alteración tubular, glomerular y de la arteria renal. En el 1 al 2% de los pacientes con esta enfermedad existen alteraciones en el metabolismo del calcio con hipercalciuria con hipercalcemia o sin ella.

En los casos crónicos puede producirse nefrolitiasis.

Se cree que las alteraciones de calcio se asocian a un aumento de su absorción en el intestino, en relación con aumento anormal de las concentraciones circulantes de dihidroxivitamina D, producido por los fagocitos mononucleares de los granulomas. Las lesiones del sarcoide activan por medios enzimáticos a los percursores de vitamina D a 1,25-dihidroxicolecalciferol, y aumentan por lo tanto, la absorción intestinal del calcio.

9. Sistema nervioso.

Se encuentran signos neurológicos en el 5% aproximadamente de los pacientes; frecuentemente se afecta el VII par craneal y se manifiesta con parálisis facial unilateral. Otras manifestaciones frecuentes son: disfunción del nervio óptico, edema de la papila del ojo, disfunción del paladar, alteraciones de la audición, alteraciones hipotalámicas e hipofisiarias, meningitis crónica y, ocasionalmente, lesiones ocupantes de espacio en el cerebro. Se han descrito alteraciones psiquiátricas y puede haber convulsiones, raras veces las lesiones múltiples pueden simular esclerosis múltiple, alteraciones de la médula espinal y neuropatía periférica.

La parálisis del IX y X pares craneales se manifiesta por disfagia, ausencia del reflejo de la naúsea y parálisis de las cuerdas vocales; y la enfermedad del VII par, da lugar a sordera, tinnitus y vértigo.

La sarcoidosis puede producir arteritis en el sistema nervioso y producir meningitis.

10. Sistema músculoesquelético.

Las lesiones óseas aparecen en el 5% de los pacientes y consisten en áreas quísticas de tamaño variable en zonas de expansión del hueso, lesiones redondeadas bien definidas en socabados, o cambios de aspecto reticulado.

Las localizaciones más frecuentes son: los huesos de las manos (falanges y metacarpo) y de los pies (metatarso). En ocasiones, las lesiones óseas son dolorosas y sensibles, puede presentarse deformación digital y uñas distróficas. Existe afectación articular del 25 al 50% de los casos, las artralgias y la arteritis franca se localizan preferentemente en las grandes articulaciones (tobillos, rodillas, muñecas y codos); pueden tener carácter migratorio y suelen ser transitorias, o pueden ser crónicas y producir deformidades. Es rara la disfunción muscular a pesar de que se han descrito nódulos, polimiositis y miopatía crónica.

La gota puede complicar la sarcoidosis, por producción excesiva de purinas en granulomas diseminados.

11. Corazón.

Aproximadamente en el 5% de los pacientes se afecta este órgano, es rara la invasión cardiaca sintomática, son frecuentes las arritmias y puede haber alteraciones importantes de la conducción como bloqueo completo; también se han descrito pericarditis e insuficiencia cardiaca, angina de pecho, aneurisma ventricular, derrame pericárdico concurrente, o muerte súbita; esta última se puede presentar cuando existe "cor pulmonale", secundario a la fibrosis pulmonar, sin embargo, es poco frecuente que se presente.

12. Sistema endócrino y aparato reproductor.

Es raro observar datos clínicos de invasión de los sistemas endócrino y reproductor. La invasión de la hipófisis posterior e hipotálamo puede producir diabetes insípida, pocas veces hay hipopituitarismo por afectación de la hipófisis anterior, y cuando se presenta, coexiste con diabetes insípida.

No se reportan alteraciones de la fertilidad.

13. Glándulas exócrinas.

Clínicamente solo se manifiesta en menos del 10% de los casos, esta afectación es con frecuencia bilateral.

La glándula que se afecta con mayor frecuencia es la parótida y suele ser asintomática, firme, lisa y puede haber xerostomía; raras veces se afectan otras glándulas.

14. Tubo digestivo.

Es rara su trascendencia clínica, en ocasiones los pacientes tienen síntomas gástricos o esofágicos. (9,24,31).

b) BUCALES.

Generalmente se afecta la glándula parótida, los labios, el velo del paladar, la mucosa bucal, las encías y la lengua; aunque también se ha informado que pueden presentarse en los pliegues mucobucales. En algunos casos la sarcoidosis puede afectar el hueso maxilar y la mandíbula.

Las glándulas parótidas pueden experimentar un agrandamiento que en cerca de la mitad de los casos es unilateral y en la otra mitad es bilateral, y este agrandamiento puede ser la primera manifestación clínica de la enfermedad (que generalmente pasa desapercibida).

El compromiso parotídeo puede asociarse a parálisis facial, las lesiones granulomatosas múltiples que se presentan en la parótida le dan en ocasiones un aspecto de tumor; se aprecia tumefacción lenta, dura e indolora en pacientes que tienen un estado de salud favorable. No es frecuente que la glándula presente asialia y pueden existir signos asociados, como sequedad de primer y segundo grado, conjuntivitis y caries dentales (estas caries suelen aparecer en el tercio cervical de los dientes).

Cuando la alteración de la glándula parótida se asocia con uveítis y parálisis facial se presenta el síndrome de Heerfordt.

La sarcoidosis bilateral de las glándulas parótidas (y en algunos casos las submaxilares y sublinguales) completa la afectación uveoparotídea, que combinadas son designadas como Síndrome de Mikulicz.

Una vez afectada la glándula parótida al paso de semanas o meses se pueden afectar otras glándulas salivales.

En el maxilar y la mandíbula puede aparecer destrucción del hueso alveolar y movilidad dentaria.

Según Dette, la mucosa bucal se afecta en menos del 3% de los casos.

Los granulomas sarcoideos pueden presentarse y extenderse desde la mucosa bucal hasta los labios. (22).

Las lesiones en los labios se manifiestan clínicamente como pequeñas placas o nódulos papulosos, semejantes a las lesiones herpéticas o "ampollas de fiebre".

En el paladar o mucosa bucal las lesiones han sido descritas como ampollas que contienen un líquido amarillento claro, o como nódulos sólidos.

Tanto las lesiones de labios como las de la mucosa bucal fueron examinadas por Hillerup y Marsseven. (39).

En las amígdalas rara vez se encuentran alteraciones. En el paladar blando y duro se presentan pápulas nodulares o elevadas de límites bien definidos, estos nódulos son rojo azulados o marrones, sólidos y asintomáticos, y, a menudo dan la impresión de pequeños angiomas, estos no suelen ulcerarse y pueden persistir por meses o años. (16,29,30).

C A P I T U L O IV

PRUEBAS DE LABORATORIO.

Durante muchos años el diagnóstico se establecía mediante biopsia, combinada con una prueba de Kveim positiva; pero en la actualidad se ha demostrado que esta prueba es poco precisa y por ello se ha dejado de usar. (24).

La prueba cutánea de Kveim (también llamada prueba de Kveim-Siltzbach o Nickerson-Kveim) emplea un antígeno específico para detectar la hipersensibilidad retardada, esta prueba se realiza mediante la inyección subcutánea de extractos de ganglios sarcoidóticos o extractos de bazo de un paciente con sarcoidosis, y al paso de 4 a 6 semanas de la inyección, si se forma un nódulo, la prueba se considera positiva. Esta reacción cutánea suele ser negativa en los casos inactivos de larga duración evolutiva y en los pacientes sin afección ganglionar; en general esta prueba es positiva en la sarcoidosis precoz o activa, o cuando se presentan las adenopatías. (1,2,4,6,7,10).

Casi todos los pacientes muestran una reacción tuberculínica negativa y una prueba de Mantoux (prueba de inyección intracutánea de antígenos) sin resultados positivos. (4).

Las pruebas de laboratorio útiles incluyen: estudios de química sanguínea, radiografías y biopsia. Los estudios de química sanguínea incluirán determinación de las concentraciones de calcio sérico (para demostrar hipercalcemia), enzima convertidora de angiotensina I, lisozima y adenosina de aminasa (para demostrar actividad macrofágica en los granulomas); la cuantificación sérica de la enzima convertidora de angiotensina (ACE) y su elevación en la actualidad no es específica y puede presentarse en diversas neumopatías intersticiales, pero es útil para determinar la actividad de la sarcoidosis y los efectos del tratamiento.

Puede utilizarse el cintigrama con Galio 67 así como las radiografías de tórax e intrabucales para demostrar daño óseo. (24).

En la actualidad la medición de los niveles séricos de la enzima convertidora de angiotensina I, el cintigrama con galio y el lavado broncoalveolar son indicadores válidos de la progresión o remisión de la enfermedad, aunque todavía falta mucho por conocer acerca de su utilidad. (32).

Existe hipergammaglobulinemia policlonal, la cuenta de las células sanguíneas habitualmente es normal; las inmunoglobulinas elevadas con mayor frecuencia son la IgG, la IgM y la IgA.

La prueba de funcionamiento hepático es moderadamente anormal y la fosfatasa alcalina puede elevarse; con las complicaciones de la enfermedad los cambios esperados pero inespecíficos de gases en sangre arterial y química sanguínea acompañan a la insuficiencia respiratoria o renal, respectivamente. En la meningitis por sarcoidosis, el examen del líquido cefaloraquídeo muestra pleocitosis inespecífica y elevación de proteínas. (9).

En muchos pacientes con sarcoidosis aparecen positivas las pruebas del factor reumatoide. (15).

- Biopsia -

En ausencia de lesiones cutáneas típicas, la biopsia transbronquial del pulmón suele ser la más específica, pues rara vez, si acontece, se encuentran granulomas inespecíficos (en contraste con hígado y ganglios linfáticos); aún si sus radiografías son normales o cuando halla anormalidad parenquimatosa en la radiografía de tórax. Si la biopsia transbronquial es negativa, pero existe alta sospecha de sarcoidosis y hay enfermedad parenquimatosa obvia en las radiografías, se justifica repetir la biopsia transbronquial.

Otros métodos razonables incluyen mediastinoscopía o, en ocasiones, biopsia de pulmón abierto.

Las biopsias tomadas al azar de conjuntiva, glándula lagrimal, o de encías con frecuencia no dan un resultado positivo en ausencia de enfermedad obvia en estas localizaciones; sin embargo, cuando estos órganos se lesionan, los resultados positivos son muy altos. Las biopsias de piel son en particular útiles. (9,24).

También puede ser diagnóstica la biopsia de lesiones subcutáneas o musculares identificables; las lesiones de eritema nudoso muestra paniculitis o vasculitis inespecífica y por lo tanto no es útil.

Otras lesiones localizadas como las de faringe o laringe, requieren biopsia directa para diagnóstico; en la enfermedad neurológica por sarcoidosis, el diagnóstico por biopsia a veces es problemático, sobre todo cuando otros tejidos no proporcionan diagnóstico positivo, porque el tejido afectado no es fácilmente accesible. (9).

En la biopsia transbronquial pulmonar, el tejido pulmonar se obtiene con un broncoscopio de fibra óptica.

- Datos radiográficos -

Las anomalías radiográficas que ocurren en la sarcoidosis se clasifican arbritariamente en la siguiente forma:

Grado 0, ausencia de datos radiográficos

Grado 1, crecimiento de ganglios linfáticos sin anormalidades del parénquima pulmonar

Grado 2A, combinación de ganglios linfáticos y enfermedad difusa del parénquima pulmonar

Grado 2B, enfermedad difusa del parénquima sin crecimiento de ganglios linfáticos, y

Grado 3, cambios radiográficos que indican enfermedad más crónica, con fibrosis pulmonar (imagen en "panal de abeja" o retracción hiliar).

La anormalidad que consiste en densidades lineales, finas y pequeñas, con nódulos irregulares que miden de 3 a 5mm de diámetro, junto con retracción hiliar pueden tener lesiones en conglomerado.

En ocasiones, los infiltrados parenquimatosos son "esponjosos" y tienen tipo alveolar. Puede haber grandes nódulos aislados o múltiples que se confunden con tumor; los nódulos pequeños causan un tipo miliar que sugiere tuberculosis.(9,24).

Es importante mencionar que aunque los pacientes con grado 1 tienden a tener forma aguda o subaguda (reversible) de la enfermedad y los grados 2 y 3 con frecuencia tienen una enfermedad crónica progresiva, estos patrones no representan estadíos de la enfermedad crónica ni aguda y por lo tanto, esta clasificación solo es radiográfica. (24).

En la radiografía puede haber una gran variedad de cambios. En la sarcoidosis rara vez hay derrame pleural, los ganglios linfáticos del mediastino o hiliares muestran calcificación en cascarón de huevo.

Además de los cambios bulosos, hay cavidades verdaderas que a veces contienen micetomas. Los granulomas causan atelectasia lobular y puede haber bronquiectasia obstructiva. Aparte de las lesiones localizadas en huesos tubulares cortos de manos y pies, en las costillas pueden presentarse lesiones líticas o escleróticas. (9).

- Tomografía computarizada (TAC) -

En la TAC se demuestra linfadenopatía con más claridad y en particular ganglios linfáticos del mediastino y subcarinales que no se identifican en los planos convencionales del tórax; sin embargo, este estudio solo es necesario en un número restringido de pacientes con sarcoidosis. (9).

- Lavado bronquial y Gammagrafía con galio -

El lavado bronquial y el uso de gammagrama pulmonar con Galio 67 no es diagnóstico de sarcoidosis, y por su costo y exposición a radiaciones no se justifican en la actualidad para el diagnóstico, dentro de la práctica clínica. Se investigan elevaciones de otras enzimas proteolíticas en suero, como lisozima y metaloendopeptidasa tipo termolisina, pero aún no se usan de rutina con fines de diagnóstico.

Para la realización del lavado broncoalveolar se introduce una solución fisiológica en el pulmón distal por medio de un broncoscopio de fibra óptica y luego se retira. Los fluidos de los lavados broncoalveolares de pacientes con enfermedad pulmonar activa no tratada revelan una alveolitis con predominio de linfocitos y macrófagos. (9,24).

C A P I T U L O V

CARACTERISTICAS HISTOLOGICAS.

Histológicamente casi siempre existe alteración del pulmón y de los ganglios linfáticos al mismo tiempo. Los nódulos sarcoidóticos múltiples están diseminados en el intersticio, en particular vinculados con los vasos linfáticos, es decir, en el paquete broncovascular y en los tabiques interlobulares; en las paredes alveolares, la celularidad se encuentra aumentada a causa de un infiltrado de células.

La lesión del granuloma sarcoideo consiste en densos agregados nodulares de células de tipo epitelioide (estas células son histiocitos que se parecen superficialmente a un epitelio). (33).

Suelen encontrarse células gigantes multinucleadas mezcladas con histiocitos y estos últimos están dispuestos en remolinos fasciculados; estos elementos celulares que se encuentran en el interior del granuloma generalmente son del tipo Langhans, pero también pueden corresponder al tipo de cuerpo extraño; en ocasiones se observan inclusiones dentro de las células gigantes, con frecuencia estrelladas o cuerpos asteroides que son fibrillas colágenas, producto de células epitelioides fusionadas espirales o cuerpos de Schaumann que son pequeños corpúsculos de fosfato cálcico en disposición irregularmente laminar de 20 a 30μ de diámetro, o inclusiones de cuerpo irregular; en la periferia del granuloma se observa gran cantidad de tejido conjuntivo y linfocitos.

El envejecimiento y la cicatrización de las lesiones se acompañan de fibrosis, en estos casos la parte central del granuloma es fibrótica y está rodeada por histiocitos en empalizada. (33).

No existe necrosis caseificante, ni existen microorganismos ácidoresistentes en los cortes. (1,5).

Los granulomas contienen células T y B, así como varias inmunoglobulinas que se pueden idebtificar mediante técnica de inmunofluorescencia apropiada. (13,40).

Con la edad el granuloma se convierte en una masa amorfa, hialina eosinófila y sólida. (11,40).

Los cortes microscópicos de las glándulas salivales revelaron la presencia de granulomas circunscritos que contienen células gigantes y diversos histiocitos, los cuales sustituyen al parénquima glandular normal.

Si las lesiones son lo bastante extensas para que las células restantes del parénquima no recuperen la estructura normal, el resultado final es la fibrosis, la proliferación de células mesenquimatosas y el depósito de tejido conectivo.

Existen datos de que la proliferación fibroblástica está dirigida por los macrófagos tisulares que segregan espontáneamente factores de crecimiento para los fibroblastos, entre ellos el factor de crecimiento derivado de las plaquetas, la fibronectina y el factor de crecimiento de tipo insulínico; sin embargo, no se sabe por qué este procedimiento fibrótico solo ocurre en pocos casos de sarcoidosis. (10,17).

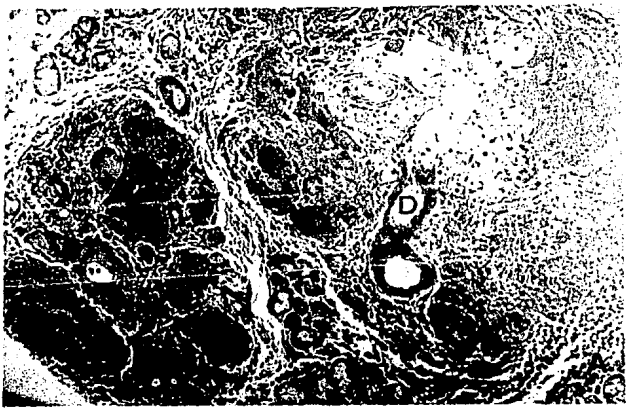

Figura 1- CARACTERISTICAS HISTOLOGICAS DE LA SARCOIDOSIS.

A. Acini de la glándula salival

D. Ducto

G. Granulomas típicos con diversas células gigantes multinucleadas. (9).



Figura 2. Sarcoidosis: Células gigantes con inclusiones.
I. Inclusión cristalina
G. Células gigantes. (9).

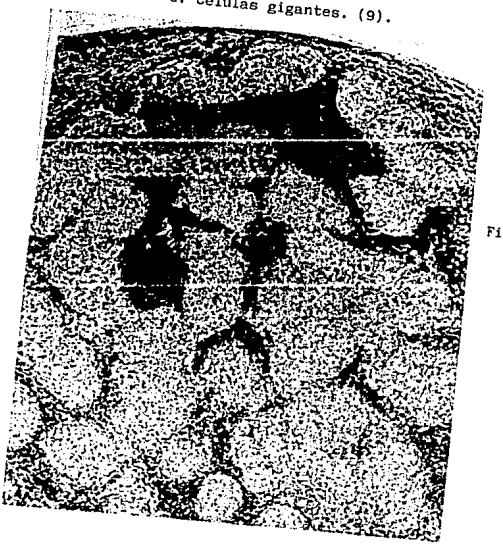

Fig. 3. Tejido linfoide con múltiples granulomas.
G. Granulomas.
(9).

C A P I T U L O VI

DIAGNOSTICO DIFERENCIAL Y SU RELACION CON EL SIDA.

El diagnóstico diferencial depende de la presentación clínica de la enfermedad en el paciente.

- Con linfadenopatía hiliar, con frecuencia se considera el linfoma, con neumopatía parenquimatosa, además debe de tomarse en cuenta una gran variedad de enfermedades intersticiales difusas.

- Siempre se descartan tuberculosis y otras enfermedades infecciosas pulmonares granulomatosas, el granuloma eosinófilo es otra posibilidad diagnóstica, en particular cuando hay diabetes insípida; la exposición al Berilio puede producir enfermedad muy similar a la sarcoidosis. Los nódulos pulmonares sarcoides hacen sospechar tumor primario o metastásico, el conglomerado de lesiones con retracción hiliar o calcificación en "cascarón de huevo" de ganglios linfáticos puede confundirse con silicosis. La hipercalcemia de la sarcoidosis hace dudar sobre diversos transtornos metabólicos o malignos, en especial hipoparatiroidismo primario; en ocasiones la artritis o la artralgia relacionadas con la sarcoidosis se confunden con fiebre reumática aguda o gota. (25).

La observación aislada de granulomas en biopsia de varios tejidos hace pensar en reacción de cuerpo extraño, infecciones tuberculosas, o por hongos, y en proceso maligno coincide con reacciones granulomatosas en pared intestinal y sugiere enfermedad de Crohn.

- El deterioro renal o hepático, o anormalidades cardiacas ocurren en la sarcoidosis como causa de enfermedades coexistentes y no por la sarcoidosis misma. (10).

- La sarcoidosis también debe diferenciarse de las siguientes enfermedades: enfermedad por arañazo de gato, la leucemia, la sialoadenitis reumatoidea, toxoplasmosis, exposición a talco (talcosis), asma, enfermedad de Hodkin y la cirrosis hepática, así como la sífilis. (10,19).

Los pacientes con infección por el virus se la inmunodeficiencia humana (VIH) suelen presentar linfadenopatía, alteraciones en la radiografía del tórax, gammagrafías con galio 67 positivas, aumento del número de linfocitos en el lavado broncoalveolar (en la fase inicial de la enfermedad) y pueden mostrar granulomas en el tejido pulmonar, por lo cual siempre que en un paciente se sospecha una sarcoidosis debe realizarse la serología para VIH. (25).

C A P I T U L O VII

PRONOSTICO.

El pronóstico de la enfermedad depende del desarrollo del granuloma en órganos vitales u órganos no vitales.

Globalmente, el pronóstico de la sarcoidosis es favorable; la mayoría de los individuos que presentan la enfermedad aguda no padecen secuelas y tienen un pronóstico excelente después del tratamiento, y el 90% se recupera en el lapso de 3 meses, aunque los cambios radiográficos pueden emplear otros 3 meses en presentarse. (10).

Es importante mencionar que el pronóstico depende de la etapa en la cual se encuentre la sarcoidosis y de la extensión que tenga en el órgano pulmonar y la presencia de lesiones extratorácicas.

Aproximadamente en la mitad de los pacientes tienen alguna disfunción permanente de algún órgano, pero en la mayoría de los casos es un cuadro leve, estable y pocas veces progresivo; en el 15 al 20% de los casos la enfermedad permanece activa o recidiva periódicamente.

Alrededor del 5 al 10% de los pacientes mueren por la enfermedad. (25,29).

C A P I T U L O VIII

TRATAMIENTO.

El tratamiento de elección de la sarcoidosis son los glucocorticoides usados por vía oral. Se han usado otros fármacos como la indametacina, oxifenbutazona, cloroquina, metotrexato, p-aminobenzoato, alopurinol, levamisol y ciclofosfamida, pero no se ha demostrado su eficacia, salvo en ocasiones aisladas, en estudios no controlados; sin embargo, algunos de los fármacos anteriores son usados para aliviar molestias específicas de algunos órganos (como las lesiones oftálmicas, o la artritis). La ciclosporina es poco eficaz en las manifestaciones pulmonares de la enfermedad, publicaciones aisladas sugieren que puede ser útil en la sarcoidosis extrapulmonar que no responde a los glucocorticoides.

El mayor problema para decidir el tratamiento de la sarcoidosis es determinar el grado de actividad del proceso inflamatorio en los órganos de mayor riesgo, como el pulmón, el ojo, el corazón y el sistema nervioso central. (10).

El tratamiento habitual de la sarcoidosis consiste en prednisona, 1 mg/Kg, durante 4 a 6 semanas, con disminución gradual de dosis durante 2 a 3 meses. Algunos médicos utilizan el tratamiento días alternos, pero no se ha demostrado que sea igual de eficaz. En ocasiones se administran glucocorticoides por vía intravenosa pero no resultan tan eficaces como por la vía oral, los glucocorticoides inhalados tienen una eficacia mínima comparada con los usados por vía oral. (25).

Por todo lo anterior, se recomienda con frecuencia que se debe usar la administración en forma general y no local para obtener resultados satisfactorios en el tratamiento.

El tratamiento con los glucocorticoides causa regresión del granuloma pero no afecta la evolución natural de la enfermedad porque los granulomas recidivan si se suspende el tratamiento.

Si el paciente no responde al tratamiento de glucocorticoides se recomienda como fármaco de segunda elección a los medicamentos inmunosupresores. (10,25,41).

Con respecto al tratamiento de las lesiones bucales de la mucosa y de la glándula parótida se sabe que la administración de glucocorticoides no disminuye las lesiones; y en la actualidad no existe ningún tratamiento local para este tipo de sarcoidosis.(6,7).

C A P I T U L O IX

CASOS CLINICOS.

CASO 1.

En noviembre de 1978 se presentó una mujer negra de 40 años de edad, la cual tenía una apariencia antiestética debido a la presencia de una fractura del incisivo lateral superior con gingivitis generalizada.

HISTORIA CLINICA:

La paciente tuvo un estado de salud malo, ya que en 1971 le fué diagnosticada diabetes mellitus, además tuvo problemas en el control de su peso y padecía sinusitis crónica. En enero de 1978 la paciente tuvo una alteración de hígado y una biopsia tomada en julio de 1978 mostró granulomas no caseificantes característicos de la sarcoidosis. En esa ocasión la paciente se remitió al departamento de medicina pulmonar para su valoración.

DATOS FISICOS:

El examen físico mostró un paciente obeso, hipertenso y con estados febriles, también se presentaron lesiones papulares hiperpigmentadas en el pecho y masas en el cuello o linfadenopatías, pero las radiografías mostraron un campo pulmonar limpio sin adenopatía hiliar. Una biopsia tomada de la zona localizada alrededor de los labios mostró granulomatosis característica de la sarcoidosis. Un siguiente examen realizado en noviembre de 1978 mostró lesiones de la piel, agrandamiento de la parótida, xerostomía, glositis, elevación de la temperatura y tos no productiva; la sarcoidosis activa fué diagnosticada y se preescribió prednisona.

El examen extraoral mostró múltiples nódulos firmes, tensos y móviles palpables, mientras que el bucal mostró una mucosa extremadamente seca y eritematosa, y se identificaron 6 lesiones sobre el paladar duro; estas lesiones eran maculares de forma irregular, rojizas, ulceradas y de tamaño variable entre 2 a 5 mm de diámetro. Las radiografías bucales mostraron resultados que no contribuyeron al diagnóstico.

DATOS DE LABORATORIO:

Los datos de laboratorio mostraron una elevación de la sedimentación de eritrocitos con un hematocrito de 42 y cuenta plaquetaria normal, el nivel de electrolitos fué normal, pero el azucar en la sangre se elevó llegando hasta 207, los niveles de bilirrubina fueron normales con ligera elevación de los niveles de fosfatasa alcalina.

Los signos vitales obtenidos fueron: temperatura corporal elevada, presión arterial 180/120 mm de Hg y pulso 100/minuto.

DIAGNOSTICO DIFERENCIAL:

Las lesiones del paladar se consideraron como las más comunes de la sarcoidosis; otras posibilidades diagnósticas incluyeron: pigmentación de melanina anormal, ulceración traumática y otras enfermedades granulomatosas.

Se realizó en la paciente bajo anestesia local una biopsia excisional de una lesión representativa del paladar. Histológicamente las lesiones de la mucosa mostraron infiltración granulomatosa difusa de la lámina propia y de la submucosa, cuerpos de Schaumann y asteroides provenientes de las células gigantes; el proceso pareció avanzar dentro de las glándulas salivales menores adyacentes.

El diagnóstico establecido finalmente fué estomatitis granulomatosa con sarcoidosis.

SEGUIMIENTO:

5 meses después de la biopsia la lesión recurrió.

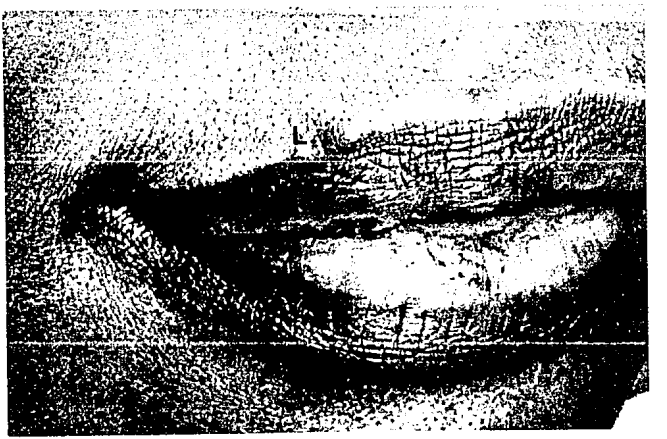

Figura 4. Presentación del caso 1.
L. Lesión localizada alrededor del labio superior.

CASO 2.

La paciente, una mujer de 35 años de edad de apariencia saludable, presentó en octubre de 1977 una inflamación sin dolor en la región submandibular derecha, por lo cual se le indicó una cirugía bucal. Los exámenes mostraron que existía movilidad en algunos dientes de la mandíbula y las radiografías periapicales mostraron maloclusión y lesiones líticas en el área del primer molar inferior derecho.

En febrero de 1978 se le realizaron las extracciones de los dientes que tenían movilidad y los resultados de una biopsia de hueso fueron interpretados como osteomielitis con granulomatosis no específica.

Los cultivos mostraron que la membrana parodontal también estaba involucrada, pero las fibras colágenas eran normales; además se encontró la presencia de hongos.

La paciente fué remitida para su tratamiento médico adecuado.

DATOS FISICOS:

El examen mostró discreta linfadenopatía en la región supraclavicular derecha, y nódulos superficiales de la región cervical, bilaterales, además de linfadenopatía mandibular derecha. Los pulmones no presentaron alteraciones a la percusión, pero presentaron respiros secos y ruidosos. La realización del examen físico no contribuyó al diagnóstico.

DATOS DE LABORATORIO:

Exámenes de función hepática y niveles de calcio en el suero, el total de proteínas y la fosfatasa sérica fueron normales. Los cultivos de sangre y la biopsia tomada del área del hueso fueron negativos; los exámenes de función pulmonar revelaron una ligera obstrucción del paso del aire, hipocapnia y una disminución en la capacidad de difusión con oxígeno normal.

DATOS RADIOGRAFICOS E HISTOPATOLOGICOS:

Una revisión de radiografías tomadas anteriormente en 1970, cuando la enfermedad se encontraba en estadíos tempranos mostró alteraciones en las regiones hiliares, más tarde en abril de 1978 otras radiografías to-

madas presentaron evidencias de adenopatía hiliar, con infiltración pulmonar difusa. Estos datos correspondieron al estadío III de la sarcoidosis.

Radiografías bucales mostraron lesiones líticas difusas claramente definidas del hueso alveolar en los cuatro cuadrantes, también se observó pérdida de la lámina dura. Una biopsia tomada de una lesión de piel mostró una densa infiltración celular con múltiples nódulos de macrófagos epitelioides y células gigantes. En vista de la naturaleza asintomática de la enfermedad y la función pulmonar normal no fué recomendable dar tratamiento con esteroides al paciente.

SEGUIMIENTO:

10 meses después de la realización del diagnóstico inicial, radiografías y exámenes de función pulmonar se realizaron nuevamente y los resultados obtenidos no cambiaron con respecto a los obtenidos primeramente en los exámenes, se repitieron también las radiografías bucales y el examen bucal, y los resultados fueron normales sin encontrar ninguna alteración. Radiográficamente se observó regeneración de hueso en las áreas de previa lisis; aparentemente se regeneró la lámina dura, acompañada por una regresión del trabeculado normal y la paciente estuvo libre de síntomas.

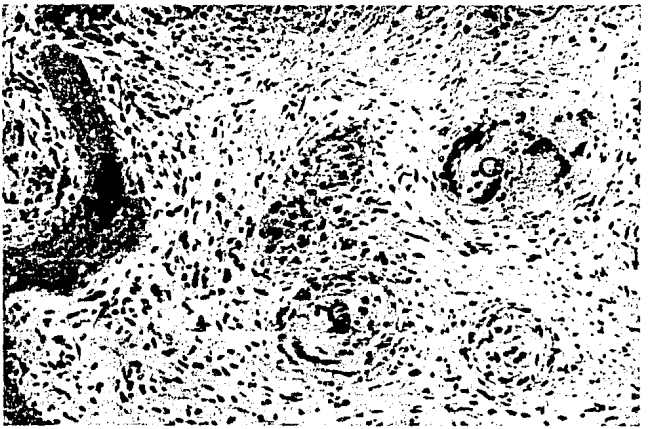

Figura 5. Biopsia de la zona del 3er. molar inferior izquierdo (caso 2).
C. Células gigantes.
G. Granulomas no caseificantes. (9).

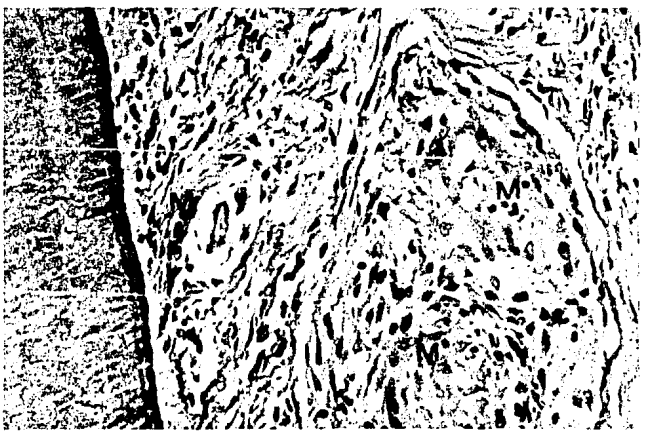

Figura 6. Membrana periodontal.
M. Granulomas múltiples. (12).

Figura 7. Datos radiográficos.
L. Linfadenopatía hiliar bilateral.

CASO 3.

La paciente era una mujer negra de 35 años de edad, la cual en julio de 1980 presentó lesiones en el lado izquierdo de la cara, aproximadamente 6 semanas después se le realizó una cirugía bucal para realizar la extracción del 3er. molar inferior izquierdo, porque presentaba un proceso carioso muy extenso. La paciente tuvo infección postoperatoria, la cual fué tratada con penicilina administrada por vía oral durante 7 días, 2 semanas después apareció en el carrillo un aumento de volumen en el lado izquierdo, por lo cual, se tomó una biopsia de esa región y otra de la zona de la extracción; las biopsias mostraron la presencia de granulomas no caseificantes que contenían células gigantes.

DATOS FISICOS:

El examen regional reveló un aumento de volumen en la zona del carrillo izquierdo desde el área del arco cigomático hasta el borde inferior de la mandíbula, no se presentó aparentemente linfadenopatía ni alteración de la glándula parótida.

La realización del examen físico general y la radiografía panorámica no contribuyeron al diagnóstico.

DATOS DE LABORATORIO:

La biometría hemática reveló una cuenta de 4 000 linfocitos/ cm^3, con 38% de neutrófilos, 50% monocitos, 10% eosinófilos y 2% monocitos; el tiempo de protrombina y el tiempo parcial de tromboplastina fueron normales y el examen de VDRL (sífilis) fué negativo. La radiografía torácica reveló linfadenopatía hiliar bilateral, la prueba de tuberculina fué negativa y los niveles de la enzima convertidora de angiotensina fueron de 56 unidades/mm.

La tinción de Ziehl-Nielsen para bacilos ácido-resistentes y tinciones especiales incluyendo PAS y GMS fueron negativas.

DIAGNOSTICO DIFERENCIAL:

La paciente clínicamente parecía tener un proceso neoplásico, sin embargo, para descartar esta posibilidad se realizaron 3 biopsias de diferentes regiones, estas biopsias demostraron la presencia de granulomas

no caseificantes característicos de la sarcoidosis.

SEGUIMIENTO:

La paciente fué remitida al departamento de medicina pulmonar para su valoración. Más tarde se le dió tratamiento con esteroides debido a la presencia de lesiones desfigurantes y disnea, la dosis inicialmente usada fué de 40 mg diarios de prednisona, aumentando la dosis hasta llegar a 50 mg de prednisona diarios,, durante 6 meses, y después se disminuyó la dosis hasta llegar a 5mg de prednisona diarios; un mes después de la terapia el tamaño de la masa presentada en el carrillo disminuyó notablemente.

Los exámenes de función pulmonar fueron normales y no hubo progresión de la enfermedad.

Fig. 8 Presentación clínica inicial de la paciente del caso 3.

A. Agrandamiento del lado izquierdo con inflamación facial.

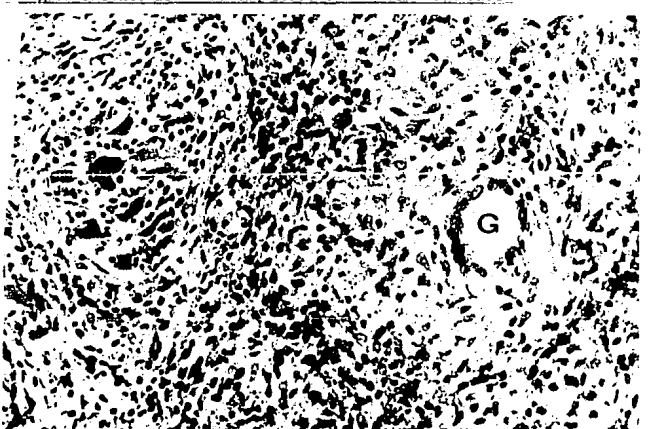

Fig. 9. G. Células gigantes.

M. Músculo. (14).

C A P I T U L O X

DISCUSION.

La sarcoidosis se describió por primera vez en 1877 por el cirujano dermatólogo, Jonathan Hutchinson; el caso era de un paciente masculino de 50 años de edad, quien presentaba placas de color púrpura sobre las manos y los pies.

10 años después se describió el patrón clásico histológico de las lesiones causadas por sarcoidosis, y se describieron no solamente las lesiones de piel, sino también de nódulos linfáticos, las mucosas y los pulmones. Más tarde se definió a la asrcoidosis como la " enfermedad caracterizada por la presencia y afectación severa de órganos y tejidos con granulomas no caseificantes". (11).

La sarcoidosis es una enfermedad granulomatosa que afecta múltiples órganos y sistemas. La enfermedad se presenta con mayor frecuencia en mujeres de raza negra, de 30 a 40 años de edad. Su etiología es desconocida, aunque prevalecen dos teorías:

1) depresión inmunitaria en las células mediadoras manifestada por una disminución en la circulación de las células T, y
2) agentes micobacterianos en conjunción con predisposición genética. (14).

En la 7ª Conferencia Internacional sobre sarcoidosis y otras enfermedades granulomatosas, se acordó que para un diagnóstico de sarcoidosis se deben incluir los siguientes estudios: deben existir evidencias clínicas y radiográficas de la alteración de múltiples órganos, generalmente con linfadenopatía hiliar e infiltración pulmonar, y, evidencias histopatológicas de granulomas extensos no caseificantes y no infecciosos. (12)

Las manifestaciones clínicas son variables y dependen de la afectación a los órganos.

El 50% de los pacientes presenta cambios pulmonares en el parénquima que se manifiestan como tos y disnea, en algunos casos se llega a presentar insuficiencia pulmonar y "cor pulmonale".

La hepatomegalia y la hepatoesplenomegalia es un hallazgo variable y las alteraciones esplénicas pueden asociarse con anemia, trombocitopenia y leucopenia.

Las lesiones de hígado pueden llegar a producir necrosis con hipertensión portal, generalmente precedida por alteración en los niveles de bi-

lirrubina y fosfatasa alcalina.

Las lesiones de piel son variables y van desde pequeñas pápulas hasta extensas placas eritematosas asociadas generalmente a Vitiligo.

Las manifestaciones más frecuentes en el ojo es la uveítis granulomatosa anterior, seguida de la uveítis posterior.

Puede existir alteración del sistema nervioso central.

El sistema músculoesquelético se afecta en raras ocasiones, y sus manifestaciones son poliartralgias (con empuje de las falanges distales), y se puede presentar alteración en la mandíbula. (14).

Los datos de laboratorio son variables y poco conclusivos en la sarcoidosis, sin embargo, frecuentemente muestran anemia, trombocitopenia, leucopenia, eosinofilia, hipercalcemia, hipercalciuria y elevación del porcentaje de sedimentación. En años recientes se ha descrito un examen de la enzima convertidora de angiotensina sérica (ACE) y el 80% de los pacientes presenta una elevación de esta enzima, pero, este examen no es específico de la sarcoidosis, ya que se presenta en otras patologías como la enfermedad de Gaucher, lepra y procesos malignos.

La prueba de Kveim tiene un papel importante en el diagnóstico de la sarcoidosis y se realiza inyectando intracutáneamente una suspensión esterilizada de tejido humano sarcoidótico, al paso de 4 a 6 semanas después de la inyección se toma una biopsia de los nódulos que aparecen en la piel para observar la presencia de granulomas con células epitelioides (esto es solamente si la prueba es positiva). Esta prueba es positiva en el 80% de los pacientes.

Sharma dice que para establecer el diagnóstico es necesario realizar una biopsia positiva de piel, nódulos linfáticos, pulmón, etc, o una prueba de Kveim positiva. (14).

Las lesiones histológicas básicas para establecer el diagnóstico de sarcoidosis son: un pequeño granuloma compuesto de células epitelioides, histiocitos, células gigantes con presencia o sin ella de inclusiones citoplásmicas; sin embargo, ninguna de las características anteriores son patognomónicas de la enfermedad. Ackerman y Rosai (14) mencionan que el diagnóstico de la sarcoidosis debe ser de exclusión, tomando en cuenta que los granulomas no caseificantes pueden presentarse en la tuberculosis y otras infecciones bacterianas, micóticas, lepra, sífilis, enfermedad de Crohn, enfermedad de Hodgkin y otros.

El tratamiento de la sarcoidosis depende de la presentación clínica de la enfermedad. Es indicada la administración de esteroides cuando se presentan lesiones oculares, complicación pulmonar, hipercalcemia, lesiones en el SNC, enfermedad miocárdica o fiebre persistente y pérdida de peso. (15).

Los dos primeros casos mostraron los signos clásicos de la sarcoidosis con manifestaciones bucales. Los signos pulmonares más comunes estuvieron presentes en el caso 1, ese paciente presentó las características epidemiológicas típicas (paciente femenino, de raza negra, de 40 años de edad), se llevaron a cabo exámenes de laboratorio, de función hepática y estudios histopatológicos para llegar al diagnóstico adecuado.

La biopsia y el examen histopatológico confirmaron el diagnóstico de sarcoidosis. En este caso la administración de esteroides tuvo una respuesta sobre las lesiones de piel, pero en las lesiones bucales tuvo muy poco efecto.

El caso 2 presentó los signos clásicos de pulmón y piel, pero los datos de laboratorio no mostraron cambios importantes. Los signos presentes más importantes fueron: linfadenopatía cervical y movilidad dental, esta última causada por desplazamiento del hueso alveolar por granulomatosis difusa; en este caso no se llevó a cabo el tratamiento con esteroides debido a que 10 meses después tuvo mejoramiento espontáneo.

El caso 3 se presentó inicialmente como un aumento de volumen en el carrillo, mostrando así una manifestación bucal de la sarcoidosis poco común, y en la revisión de la literatura solo se encontró un caso similar en el año de 1940 (14). Schoroff (14) reportó alteración de la parótida adicional a la inflamación del carrillo. Los resultados de la biopsia no coincidieron con las características clínicas ni con el diagnóstico presuntivo. La elevación del nivel de la enzima convertidora de angiotensina sérica, los resultados positivos de la biopsia y la linfadenopatía hiliar bilateral confirmaron el diagnóstico final de la sarcoidosis.

El caso 1 presentó lesiones en los tejidos blandos, y esas lesiones fueron tratadas con esteroides.

El caso 2 presentó síntomas iniciales de inflamación facial y movilidad dental con lesiones líticas en todos los cuadrantes del maxilar y la mandíbula. (14).

El caso clínico 3 sirvió para ejemplificar la evolución rápida de la enfermedad, la cual presentó manifestaciones bucales en sus etapas tempranas. Es importante mencionar que el diagnóstico definitivo y el tratamiento adecuado de este caso se realizaron por la presencia temprana de las manifestaciones bucales de la enfermedad.

BIBLIOGRAFIA.

1. Anderson, W. y Scotti, T.M. Anatomía patológica básica. 9ª edición España. DOYMA. 1980.

2. Bach, Jean Francois. Inmunología. 1ª edición. México D.F. Limusa. 1984.

3. Barret, T. James. Inmunología. Introducción a la inmunoquímica y a la inmunobiología. 1ª edición. Mëxico D.F. Interamericana. 1972.

4. Bayley, T.J.; Leinster, S.J. Enfermedades sistémicas en odontología. 1ª edición. México D.F. Científica PLM. 1985.

5. Besnier, Joseph L. Tratamiento de las enfermedades orales. Buenos Aires, Argentina. Bibliográfica Omeba. 1962.

6. Bhaskar, S.N. Patología bucal. 2ª edición. Buenos Aires, Argentina El ateneo. 1975.

7. Bhaskar, S.N. Synopsis of oral pathology. Sixth edition. U.S.A. Mosby company. 1981.

8. Boy, William; Sheldom; Huntington. Introducción al estudio de las enfermedades. México D.F. Limusa. 1980.

9. Cawson, R.A.; Eveson W.J. Oral pathology and diagnosis. Color atlas with integrated text. London, England. Gower Medical Publishing. 1987.

10. Cecil. Wyngaarden, James B; y Smith, Lloyd H. (eds). Tratado de medicina interna. Volumen 1. 18ª edición. México D.F. Interamericana. McGraw-Hill. 1991.

11. Chapel, H. Inmunología clínica. México D.F. El manual moderno. 1992.

12. Cohen,C.; Krutchkoff, D. and Eisenberg, E. Systemic sarcoidosis: report of two cases with oral lesion. J. Oral Surgery. 1981: 39: 613-18.

13. Correa, P.; Arias,J.; Stella; Carboneli, L.M. y Pérez Tamayo, R. Texto de patología. 7ª edición. México D.F. Prensa médica mexicana. 1986.

14. De Luke and Sciubba,J.J. Oral manifestations of sarcoidosis: report of case masquerading as a neoplasm. Oral Surg. Oral med. Oral Pathol. 1985: 59: 184-188.

15. Dorland. Diccionario médico de bolsillo. 23ª edición. España. Interamericana. McGraw-Hill. 1989.

16. Eder, M y Gedigk, P. Manual de patología general y anatomía patológica. 2ª edición. España. Científico-médica. 1979.

17. Eversole, Lewis R. Patología bucal. Diagnóstico y tratamiento. lx edición. Argentina. Médica panamericana. 1983.

18. Folch, Di A. Diccionario médico-biológico universitario. 2ª edición. México D.F. Interamericana. 1986.

19. Funderberg, H.H. Inmunología clínica. 3ª edición. México D.F. El manual moderno. 1978.

20. Gordon, Lee Benjamin. Lo esencial de la inmunología. 2ª edición. México D.F. El manual moderno. 1974.

21. Garnier, Marcel y Delamore V. Diccionario de los términos técnicos de medicina. 20ª edición. España. Interamericana. 1981.

22. Gold, R. Sager, E. Oral sarcoidosis: review of the literature. J. Oral Surgery. 1976: 34: 237-244.

23. Gorlin, R.J.; Goldman, H.M. Patología oral Thoma. 1ª edición. España. Salvat. 1983.

24. Gresham, G. Austin. Atlas de anatomía patológica. España. Científici-médica. 1972.

25. Harrison. Wilson, J.D.; Braundwald, E; Isebelbacher, K.J.; Petersdorf, R.G.; Martin, J.B.; Fauci, A.S. y Root, R.K. (eds). Principios de medicina interna. Volumen 2. 12ª edición. México D.F. Interamericana. McGraw-Hill. 1991.

26. Hildebrand J; Pleiza, R.A. and Shakuntala. Sarcoidosis report of two cases with oral involvement. Oral Surg. Oral med. Oral pathol. 1990: 69: 217-222.

27. Mathieson G, Moody G.H. Sarcoidosis-type reaction associated with retained roots: an unusual cyst-like lesion of the jaw. Br. Dent. Journal. 1991: 171: 323-324.

28. Ortíz, Ortíz Librado. Inmunología. 1ª edición. México D.F. Médica panamericana. 1990.

29. Pérez Tamayo, Ruy. Principios de patología. 3ª edición. México D.F. Médica panamericana. 1990.

30. Pinborg,J.J. Atlas de enfermedades de la mucosa oral. 3ª edición. España. Salvat. 1981.

31. Regezi, Joseph A; Sciubba, James J. Patología bucal. 1ª edición. México D.F. Nueva interamericana McGraw-Hill. 1991.

32. Robbins, S.L.; Cotran, R.S. y Kumar, V. Patología estructural y funcional. 3ª edición. México D.F. Nueva interamericana. 1987.

ESTA TESIS NO DEBE SALIR DE LA BIBLIOTECA

33. Rubín, E. y Farber, J.L. Patología general. México D.F. Médica panamericana. 1990.

34. Ruíz, Torres F. Diccionario de términos médicos.4ª edición. España. Alhambra. 1980.

35. Salvat. Diccionario terminológico de ciencias médicas. 13ª edición. México D.F. Salvat. 1993.

36. Sandritter, W; Thomas, C. Histopatología. Manual y atlas para estudiantes y médicos. 3ª edición. España. Científico-médica. 1979.

37. Schmidt, J.E. Diccionario para auxiliares de la medicina. Argentina. Médica panamericana. 1984.

38. Segatore, Luigi. Diccionario médico. 5ª edición. Mëxico D.F. Teide. 1984.

39. Sell, Stewart. Inmunología, inmunopatología e inmunidad. 2ª edición. México D.F. Harla. 1981.

40. Shafer, William G; Hine, Maynard K, Levy Barreti. Tratado de patología bucal. 3ª edición. México D.F. Nueva editorial Interamericana. 1984.

41. Smith, Li y Thier, S.O. Fisiopatología: principios biológicos de la enfermedad. 2ª edición. Argentina. Médica panamericana. 1983.

42. Verheijen-Breehmar.; Zondervan and Hilvering. Sarcoidosis with maxillary involvement. Int. J. Oral Maxillofac. Surg. 1987: 16: 104-07.

43. Zollinger, Hans Ulrich. Anatomía patológica. Tomo I. España. Salvat. 1977.

GLOSARIO.

Acropaquia: deformidad de los dedos en forma de palillos de tambor.

Adenopatía: aumento de tamaño de los ganglios linfáticos.

Aguda: de evolución breve y relativamente grave.

Aneurisma: dilatación de las paredes de una arteria o vena que toma la forma de una bolsa y que contiene en su interior sangre circulante.

Angioma: tumor cuyas células tienden a formar vasos sanguíneos (hemangiomas) o vasos linfáticos (linfangiomas).

Anorexia: falta o pérdida de apetito.

Anticuerpo: molécula de inmunoglobulina que tiene una cadena específica de aminoácidos, por lo cual reacciona únicamente con el antígeno que produjo la síntesis en las células de la serie linfoide (células plasmáticas).

Antígeno: cualquier sustancia que tiene la facultad, en circunstancias adecuadas, de producir respuesta inmunitaria específica y de reaccionar con los productos de esta respuesta, esto es, con anticuerpo específico, linfocitos T específicamente sensibilizados, o ambos.

Arteritis: inflamación de las arterias.

Asialia: falta o deficiencia de secreción salival.

Atelectasia: expansión incompleta del pulmón o de una parte del pulmón, que ocurre de manera congénita como estado primario o secundario, o como una enfermedad adquirida; también se define como la falta de aire del pulmón que antes estaba dilatado.

Broncoscopio: instrumento utilizado para examinar el árbol bronquial y realizar diagnóstico endobronquial y maniobras terapeúticas, así como para tomar muestras para cultivo y biopsia, y extirpar cuerpos extraños.

Buloso: presencia de bulas o ampollas.

Céreo: relativo o semejante a la cera.

Citotóxico: perteneciente o relativo a una citotoxina (la citotoxina es una toxina o anticuerpo que presenta una acción tóxica específica sobre las células de órganos especiales) o que se obtiene de la acción de ella.

Colestasis: detención o supresión del flujo biliar por causas hepáticas o extrahepáticas.

Coroides: membrana interna del globo ocular situada por dentro de la esclerótica, es de color marrón oscuro, casi negruzca y muy rica en vasos sanguíneos.

Cor pulmonale: conjunto de transtornos circulatorios secundarios a procesos pulmonares.

Crónica: que persiste por largo tiempo.

Disnea: respiración difícil o laboriosa.

Distrófica: alteración del proceso nutritivo de un tejido determinado.

Edema: presencia de volumen excesivo debido a la acumulación de líquido en los espacios intercelulares.

Eosinofilia: formación y acumulación de un número excesivo de eosinófilos en la sangre.

Endémica: es aquella enfermedad que se presenta en la población de una determinada zona en forma constante.

Esclerosis: endurecimiento, especialmente por inflamación y enfermedades del parénquima intersticial.

Esplenomegalia: aumento del tamaño del bazo.

Esputo: material expulsado desde los pulmones, los bronquios y la tráquea por la boca.

Estertor: ruido respiratorio anormal que se escucha a la auscultación y que indica cierto transtorno patológico.

Fagos: bacteriófago (que consume por digestión o englobamiento).

Fibronectina: glucoproteína adhesiva; una forma circula en el plasma y actúa como opsonina, otra es una proteína de superficie celular. Las fibronectinas son importantes en el tejido conectivo donde presentan enlaces cruzados con la colágena y también participan rn la conglomeración de plaquetas.

Fibrosis: formación de tejido fibroso.

Fotofobia: intolerancia anormal visual a la luz.

Gammopatía: transtorno inmunoproliferativo caracterizado por la proliferación anormal de las células linfoides que producen inmunoglobulinas.

Granuloma: masa o nódulo de tipo humoral, de tejido de granulación, con fibroblastos de crecimiento activo y focos de crecimiento capilar.

Hemoptosis: hemorragia.

Hialina: sustancia albuminoidea, homogénea, que existe normalmente en el cartílago, cuerpo vítreo, coloide del tiroides y patológicamente como producto de un tipo especial de degeneración.

Hilio: fisura o depresión en una víscera parenquimatosa, bazo, pulmón, riñón, ovarios o hígado, especialmente por la que salen y entran vasos y nervios.

Hipersensibilidad: estado de reactividad modificada, en la cual, el cuerpo extraño reacciona de manera excesiva a un agente extraño.

Hipocapnia: deficiencia de bióxido de carbono en la sangre que resulta de hiperventilación y conduce a alcalosis.

Ictericia: síndrome caracterizado por hiperbilirrubinemia y depósitos de pigmentos biliares en la piel, la mucosa y la esclera, con lo cual el paciente adquiere una coloración amarillenta.

Interferón: clase de proteínas pequeñas y solubles que producen y liberan las células invadidas por virus.

Intersticio: espacio que se encuentra entre los tejidos.

Insidioso: que llega de manera silenciosa o engañosa; de desarrollo gradual y sutil.

Iridociclitis: inflamación del iris y del cuerpo ciliar (uveítis anterior).

Iritis: inflamación del iris, caracterizada por congestión de la región ciliar, fotofobia, contracción de la pupila y alteraciones en el color del iris.

Letrgia: estado patológico de sueño profundo y prolongado.

Linfadenopatía: aumento del tamaño de los ganglios linfáticos.

Linfocina: nombre general de los mediadores proteínicos solubles liberados por linfocitos sensibilizados en contacto con antígeno, que pueden desempeñar una función en la activación de los macrófagos, la transformación de los linfocitos y la inmunidad mediada por células.

Linfogranulomatosis: enfermedad caracterizada por la aparición de granulomas en el sistema linfático.

Linfoma: transtorno neoplásico maligno del tejido linfoide.

Lítica: que produce lisis o destrucción.

Locus: en Genética, es un punto de un cromosoma ocupado por un gen.

Máculopapular: manchas o engrosamientos con elevación circunscrita y superficial de la piel.

Metástasis: aparición de uno o más focos patológicos secundarios a otro primitivo.

Micetoma: masa de tipo humoral de micelios micóticos.

Miopatía: cualquier enfermedad de los músculos.

Nefrocalcinosis: estado de insuficiencia renal, debido a la precipitación de fosfato de calcio en los túbulos del riñón.

Nefrolitiasis: formación o presencia de cálculos en el riñón.

Neumopatía: afección de los pulmones.

Neumotórax: acumulación de aire o gas en el espacio pleural, que puede producirse de manera espontánea o como resultado de trauma o proceso patológico.

Neuropatía: enfermedad nerviosa.

Neutropenia: disminución del número de leucocitos neutrófilos en la sangre.

Paniculitis: inflamación de la capa subcutánea (también llamado panículo adiposo).

Parénquima: sustancia sonstituida por los elementos escenciales de un órgano.

Pleocitosis: presencia de células en el líquido cefaloraquídeo en un número mayor que el normal.

Policlonal: derivado de diversas células o relativo a varias clonas (una clona es la descendencia asexual de una sola célula).

Polimiositis: inflamación de varios o muchos músculos a la vez, junto con cambios degenerativos y regenerativos caracterizados por debilidad muscular desproporcionada con la pérdida de la masa muscular.

Queratoconjuntivitis: inflamación de la córnea y la conjuntiva.

Retroperitoneales: que está o se desarrolla detrás del peritoneo.

Sibilancia: sonido silbante, suspiroso o frotante que se produce durante la respiración, por obstrucción parcial de las vías respiratorias altas.

Sustrato: sustancia sobre la cual actúa una enzima.

Tinnitus: zumbido en los oídos.

Trombocitopenia: disminución del número de plaquetas.

Uveal: relativo a la úvea (la úvea es una túnica vascular del ojo constituída por coroides, cuerpo ciliar e iris).

Uveítis: inflamación de la úvea.

Varicosidad: alteración varicosa o variciforme.

Vasculitis: inflamación de un vaso.

Vértigo: sensación de movimiento.

Xerostomía: resequedad de la boca.