


11217
108

UNIVERSIDAD NACIONAL AUTONOMA DE MEXICO


FACULTAD DE MEDICINA
DIVISION DE ESTUDIOS DE POSGRADO
 ABR. 19 1997
 SECRETARIA DE SERVICIOS ESCOLARES
 DEPARTAMENTO DE POSGRADO

FACULTAD DE MEDICINA
DIVISION DE ESTUDIOS DE POSGRADO

20)

[Handwritten signature]



CORRELACION CITOLOGICA-COLPOSCOPICA-HISTOPATOLOGICA DE LAS LESIONES CERVICALES PREINVASORAS Y DE LA INFECCION CERVICAL POR EL VIRUS DEL PAPILOMA HUMANO

T E S I S
 QUE PARA OBTENER EL GRADO DE
 ESPECIALIDAD EN
 GINECOLOGIA Y OBSTETRICIA
 P R E S E N T A
DR. JAHN WERNER VON DER MEDEN ALARCON

ASESOR: DR. JOSE ANTONIO RUIZ MORENO

MEXICO, D. F.

1994



TESIS CON
FALLA DE ORIGEN



UNAM – Dirección General de Bibliotecas Tesis Digitales Restricciones de uso

DERECHOS RESERVADOS © PROHIBIDA SU REPRODUCCIÓN TOTAL O PARCIAL

Todo el material contenido en esta tesis está protegido por la Ley Federal del Derecho de Autor (LFDA) de los Estados Unidos Mexicanos (México).

El uso de imágenes, fragmentos de videos, y demás material que sea objeto de protección de los derechos de autor, será exclusivamente para fines educativos e informativos y deberá citar la fuente donde la obtuvo mencionando el autor o autores. Cualquier uso distinto como el lucro, reproducción, edición o modificación, será perseguido y sancionado por el respectivo titular de los Derechos de Autor.

~~CONFIDENTIAL~~

THE AMERICAN SERVICEMEN'S UNION
POWDRAH HOSPITAL
1000 10th St. N.W.
WASHINGTON, D.C. 20004
JEFATURA DE ENCLABANZA

Con todo mi amor y agradecimiento a
mis Padres, hermanos y a todas aquellas
personas que de alguna manera
contribuyeron a mi formación.

A El y a Ella.

INDICE GENERAL

	Pág.
Resumen General.....	01
Introducción.....	03
Flujograma de Seguimiento.....	12bis.
Justificación.....	13
Objetivo.....	14
Hipótesis.....	15
Material y Métodos.....	16
Resultados.....	17
Análisis de resultados.....	19
Conclusiones.....	23
Anexos.....	25

Gráfica 1. Incidencia de citologías anormales por grupo de edad.

Gráfica 2. Número de compañeros sexuales.

Gráfica 3. Número de gestaciones en pacientes con citología anormal.

Gráfica 4. Inicio de vida sexual en pacientes con citología anormal.

Tabla I. Resultado de citologías.

Tabla II. Relación de alteraciones citológicas con la edad.

Tabla III. Alteraciones colposcópicas.

Tabla IV. Descripción de alteraciones colposcópicas.

Tabla V. Reporte histopatológico.

Tabla VI. Correlación citología--colposcopia.

Tabla VII: Correlación colposcopia--colposcopia.

Bibliografía.....26

RESUMEN GENERAL.

En los países desarrollados, la incidencia de cáncer cervico-uterino ha ido disminuyendo, observándose un aumento importante en el diagnóstico de lesiones premalignas del cáncer cérvico-uterino.

Se ha recomendado que toda citología reportada como anormal sea evaluada mediante estudio colposcópico con toma de biopsia de las áreas consideradas como anormales, reportándose una correlación del 85% o más.

Sin embargo, también pueden existir discrepancias entre el estudio citológico-colposcópico-histológico; ésto, principalmente, debido a subestimar la severidad de la lesión, por falta de experiencia del colposcopista o por errores en la interpretación de las muestras por el patólogo.

El presente trabajo es un estudio retrospectivo, transversal y comparativo con la literatura, donde se evalúa la utilidad del estudio colposcópico realizado por los médicos residentes del 3er año de la especialidad de Gineco-Obstetricia en 94 pacientes de la Beneficiencia del Hospital A.B.C. en el transcurso de 3 años. Esta evaluación se obtuvo al correlacionar los hallazgos citológicos, colposcópicos y el diagnóstico histopatológico.

Se encontró que la población estudiada es muy heterogénea, siendo la población de la 5a década de la vida en adelante la más estudiada. Se

encontró una alta prevalencia de infección por virus de papiloma humano, y junto con el NIC fueron las lesiones más frecuentemente reportadas. La mayoría de las lesiones presentaron alteraciones colposcópicas, siendo el epitelio aceto/blanco el hallazgo más frecuente. Se obtuvo una correlación citología-histología del 59%, menor a lo reportado en la literatura y una correlación colposcopia-histología de un 89.79%, similar a otros estudios reportados.

Se puede concluir que se está realizando una evaluación colposcópica satisfactoria por los médicos residentes, existiendo una correlación baja entre la citología e histología, debido probablemente a errores en la interpretación de las citologías

INTRODUCCION

Una de las responsabilidades esenciales del ginecólogo es la detección en etapas tempranas de neoplasias del aparato genital femenino. (3).

El cáncer cervico-uterino sigue ocupando en México el primer lugar como causa de mortalidad por cáncer. Su incidencia persistente revela la necesidad de ampliar la cobertura de los Programas Nacionales de Prevención y Detección Oportuna. El estudio citológico de Papanicolaou es el método de elección para la detección oportuna del cáncer cervical, por ser un método sencillo, inocuo, económico, eficaz y aplicable a grandes volúmenes de población. (30).

Con la introducción de programas amplios de detección por citología la incidencia de cáncer cervical invasor ha disminuido, en tanto que el carcinoma in situ y otras formas de neoplasia intraepitelial han aumentado su incidencia, esto se observa principalmente en países desarrollados. (1,3).

Existen diferentes sistemas de clasificación para las lesiones precursoras del cáncer cervico-uterino. Se está de acuerdo que la clasificación de clases de Papanicolaou es obsoleta, ya que no provee la información suficiente de las alteraciones encontradas y no se correlaciona con la terminología que se emplea para diagnosticar las biospias cervicales. Los otros sistemas de clasificación que separan las lesiones intraepiteliales en 4,3 y 2 categorías son las que mejor reflejan la progresión de la lesión. Sin embargo, no es tan relevante cual sistema se utiliza, sino la correlación de los hallazgos y la

utilización de un sistema de clasificación similar para la citología y la histología. (1,2,25).

CORRELACION ENTRE LOS SISTEMAS DE CLASIFICACION CITOLOGICA E HISTOLOGICA DE LAS LESIONES PRECURSORAS DEL CANCER CERVICO-UTERINO ESCAMOSO.

REAGAN (OMS)		Displasia leve	Displasia moderada	Displasia severa	Cáncer in-situ
RICHART	Lesiones por VPH	NIC I	NIC II	NIC III	
BETHESDA		Lesión intraepitelial escamosa de bajo grado	Lesión intraepitelial de alto grado	escamosa	

Las lesiones precursoras del cáncer cervico-uterino se denominan bajo el término de displasia o "neoplasia intraepitelial cervical"(NIC).

La palabra displasia fue introducida por Reagan en 1953 para designar ciertos cambios histológicos que implican alteración en la maduración o diferenciación y aumento en la actividad mitótica del epitelio, que revisten tanto el epitelio plano estratificado del cérvix y vagina como el epitelio cilíndrico del endocérvix. (2).

En 1967 Richart introduce el término de NIC, mencionando que todas las alteraciones epiteliales que abarcan desde la displasia leve hasta el carcinoma in situ son una sola entidad que puede o no evolucionar en forma progresiva y que hay pocas formas de poder pronosticar la evolución ulterior de estas lesiones, pudiendo terminar como un carcinoma invasor de no tratarse a tiempo y en forma adecuada. (2).

La detección inicial de estas lesiones se realiza por la citología cervical, debido a que el NIC es un trastorno en el que la paciente está asintomática y no ocurre lesión macroscópica cervical. Por ello una vez evaluada la alteración citológica y posteriormente establecido un diagnóstico será necesario aplicar un tratamiento apropiado. (1).

Tradicionalmente, la manera de evaluar a una paciente con citología anormal que sugería NIC y donde no se dispone de un colposcopio, incluía un nueva citología, coloración de Schiller y biopsia de las áreas que no se coloreaban o biopsia de los 4 cuadrantes. Si el reporte histopatológico mostraba NIC II o III, la paciente era sometida a conización para descartar un cáncer invasor y confirmar los hallazgos citológicos o histológicos. (26).

Sin embargo, la evaluación mediante la prueba de Schiller adolece de severos defectos por su gran cantidad de falsos negativos y falsos positivos, y la conización a pesar de ser un método de diagnóstico exacto, es un procedimiento costoso con complicaciones inmediatas, secuelas tardías y hay la necesidad de internar al paciente, dar una anestesia y realizar un procedimiento quirúrgico. (1,3,4).

Desde hace algunos años han surgido numerosos artículos enfatizando la importancia de la evaluación colposcópica en toda paciente con una citología cervical anormal. La evaluación citológica y colposcópica debe realizarse en forma conjunta para la detección de neoplasia intraepitelial temprana. Se ha establecido por varios autores que la combinación del estudio citológico, colposcópico e histopatológico mejora la precisión diagnóstica del cáncer cervical en un 85%, pudiendo llegar hasta un 99% dependiendo de los estudios revisados. (3,4,5,6,7,8,9).

Ejemplo de lo anterior son los estudios de Navratil y cols., los cuales de 1954 a 1956 estudiaron más de 18 000 pacientes mediante citología y colposcopia simultanea, encontrando una correlación entre el estudio citológico el estudio histopatológico en un 84.5% de los casos y entre la evaluación colposcópica e histológica en un 75.9%, y al combinar ambos resultados se obtuvo una correlación del 97.5% (27).

Otro ejemplo es el estudio de Javaheri, el cual obtuvo una correlación de citología y histología del 90%, de colposcopia--histología del 89.6% y al combinar ambos resultados una correlación del 92.2%. (3).

El estudio de Bertini-Oliveira en 1982 en pacientes embarazadas, encontró una correlación satisfactoria entre los hallazgos citológicos y los hallazgos histopatológicos en el 90% y entre el estudio de colposcopia con el de histología en el 85%. (16)

Los hallazgos colposcópicos van en relación a la severidad de las lesiones malignas. Encontrándose normalmente lesiones aceto/blancas en lesiones de bajo grado o lesiones condilomatosas y alteraciones de mosaico y punteado en lesiones de mayor severidad. De igual manera, las lesiones aceto/blancas tienen un porcentaje de falsos positivos del 33%, mientras que el mosaico y el punteado de solo el 5% (10,11,12,16).

La colposcopia nos permite por lo tanto, observar el sitio, la extensión y el tamaño de la lesión, sin embargo, hay que recordar que la colposcopia no debe reemplazar a la citología o ser usada en forma individual, en cuanto a la detección de las lesiones cancerosas del cérvix o en la evaluación de las mismas. (10).

La colposcopia como todo método de evaluación tiene sus limitaciones, principalmente en pacientes posmenopáusicas donde la unión escamo-columnar no es visible, teniendo por lo mismo, un porcentaje de falsos negativos de un 6% y hasta un 18% de colposcopias insatisfactorias o normales. (11).

No todo NIC presenta alteraciones colposcópicas, a pesar de la relación visual con el grado de lesión y el riesgo de progresión.(24).

La correlación colposcopia- biopsia dirigida se toma como satisfactoria cuando existe un grado de variación más o menos en la etapa evolutiva del NIC. (4,10).

Las discrepancias entre el estudio citológico y el diagnóstico histológico por biopsia y el estudio colposcópico, representan un problema.

La correlación colposcopia-histología puede variar de un 45 a un 90%, lo cual dependerá del grado colposcópico que se otorgue a la lesión.(10,12,13).

Estas discrepancias se pueden dividir por dos causas:

1. Errores inherentes en la técnica misma, en donde ciertas lesiones no presentan patrones específicos suficientes para realizar una identificación colposcópica de la lesión y
2. A errores en la experiencia del colposcopista(residente), principalmente al momento de interpretar alguna lesión para diagnóstico, a pesar de la supervisión de algún médico especialista.(15).

Gran parte de estos errores en la evaluación se deben al intento de tratar de distinguir las atipias collocíticas de la displasia leve, ya que las características morfológicas de ambas lesiones son similares; se

sabe que la historia natural de ambas lesiones, al igual que el tratamiento son similares, por lo que la separación citopatológica es considerada como innecesaria(25,29,31).

Actualmente la infección por VPH se ha incrementado importantemente, considerándose la enfermedad viral de transmisión sexual más frecuente(17).

En la mujer, principalmente joven, el primer signo de infección por VPH en el cérvix es el resultado de una Papanicolaou anormal, ya sea por presentar collocitos o disqueratosis. Estas lesiones, producto de la infección por VPH son visibles únicamente por colposcopia, ya que se observan como placas aplanadas de epitelio aceto/blanco que presentan una superficie irregular. Se menciona que la diferencia morfológica entre una infección subclínica por VPH y NIC es cuantitativa más que cualitativa, es decir, que se observarán múltiples lesiones en casos de infección por VPH y lesiones únicas en casos de NIC. (29).

Las manifestaciones celulares provocadas por VPH fueron observadas por primera vez por Ayre en 1949 y fue hasta 1960 cuando el mismo autor implicó estas alteraciones celulares a un virus, pero su significado real no fue descubierto sino hasta fechas recientes.

A partir de las descripciones de Meisels y Fortin en 1976 ha habido un aumento notorio en el reporte de las citologías cervico-vaginales de datos de infección por VPH, ya que el virus es capaz por si solo de causar cambios displásicos similares al NIC I, NIC II y NIC III(28,32,33). Estos cambios pueden ser observados de un 50 a un 77% en casos de displasia leve.

Como muestra de lo anterior, son los estudios por Meisels y cols donde encontraron cambios celulares por VPH en un 70% de las muestras de Papanicolaou con displasia leve. Syrjanen en 1979 observó una incidencia de un 50%, Brown y Phillips en el 76% y Campion en 1986 en un 65%. (1,19,21).

Se observa además que en décadas pasadas no era diagnosticado el VPH. Bernstein en una revisión histológica en 1972 encontró reportado condiloma en el 0.7% de las biopsias y éstas mismas fueron revisadas 10 años posterior, reportándose la presencia de VPH en el de 36.5%. (20).

Desde el descubrimiento de la asociación de VPH con lesiones cancerosas de cérvix, se ha centrado la atención en distinguir las lesiones producidas por infección de VPH de verdaderos NIC.

Reid y cols. introdujeron unos índices colposcópicos con los cuales se podía hacer tal distinción, pudiendo distinguir además NIC II y NIC III. Reid toma cinco parámetros para hacer tal distinción:

- a) El tipo de la superficie.
- b) El grosor del epitelio aceto/blanco.
- c) Atipias vasculares.
- d) Color de la lesión con la aplicación de ácido acético.
- e) Coloración con Iodo.

Menciona que cambios ocasionados por VPH son mínimos o leves, presentando la superficie un aspecto micropapilar, lesiones delgadas, con mínimas atipias vasculares, de un color caoba y con la aplicación de ácido acético adquieren un color blanco brillante. Los cambios mayores relacionados con NIC muestran una lesión aplanada, bien definida, de

mayor grosor y de color grisáceo, con alteraciones vasculares tipo mosaico o puntilleo y tinción negativa al iodo. (29).

Sin embargo, otros estudios no han podido confirmar esta distinción (18,22). Se puede comentar que:

- 1.- La infección por VPH es una lesión que frecuentemente no fue reconocida o que fue evaluada como NIC en los estudios citológicos en años previos
- 2.- Que el VPH normalmente está asociado con NIC.
- 3.- Pacientes portadoras de VPH son más jóvenes a las pacientes con NIC.
- 4.- Que la infección por VPH es cada vez más frecuente. (18).
- 5.- La mayoría de las pacientes con cambios displásicos leves asociados a VPH, regresan a un estado no displásico, siendo aproximadamente un 5% los que progresarán a una lesión mayor (19).

Es por ello, que las mujeres con diagnóstico de infección por VPH deben ser evaluadas, ya que el VPH es considerado un precursor para el cáncer cervical, por encontrarse hasta en un 95% en los estudios histopatológicos de carcinoma de células escamosas del cérvix. (22,23).

La aclaración definitiva de una sospecha colposcópica o citológica solo puede ser realizada desde el punto de vista histopatológico, ya sea ésta con la biopsia directa, conización o estudio de pieza quirúrgica.

La correlación final entre la citología--histología es de un 84-91% y de la colposcopia--histología es de un 85-97% (4,12,13).

La correlación rutinaria de citología-colposcopia-histopatología puede realizarse de dos maneras, con el objeto de determinar los más

completamente posible los estadios precoces del carcinoma del cuello uterino.

1.- El colposcopista al hacer la evaluación toma una nueva citología exfoliativa, pero no espera el resultado del examen citológico, sino que, independientemente del resultado, examina toda sospecha colposcópica mediante una extracción de tejido de biopsia. De esta manera se garantiza con mayor certeza que un resultado citológico negativo erróneo se compense con la colposcopia e histología. En esta combinación de exámenes se presentan las siguientes posibilidades:

- a) Colposcopia y biopsia positiva-- citología positiva.
- b) Colposcopia y biopsia positiva-- citología negativa (Falso negativo citológico).
- c) Colposcopia positiva--biopsia negativa--citología positiva. En este caso se deberá de tomar una biopsia de otro sitio. En el caso de que el examen histológico resulte negativo nuevamente, se deberá de realizar una conización.
- d) Colposcopia positiva--biopsia negativa--citología negativa. En este caso se recomienda realizar controles citológicos y colposcópicos en intervalos no muy largos. (Falso positivo colposcópico).

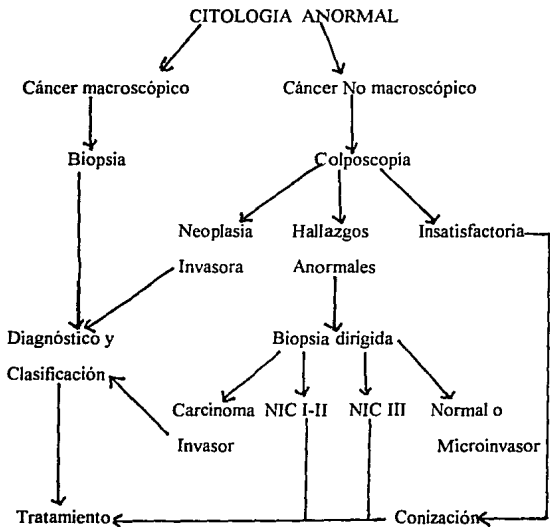
2.- El colposcopista espera los resultados de la nueva citología. Si esta es negativa a pesar de la sospecha colposcópica, se repite la citología, advirtiendo al citólogo de los hallazgos colposcópicos. En el poco frecuente caso de que a pesar de que exista un hallazgo colposcópico altamente sospechoso y la citología siga siendo negativa, conviene clarificar esto mediante la biopsia para el diagnóstico histológico. También se puede dar el caso de:

e) Colposcopia negativa--citología positiva. En este caso se deberá volver a examinar colposcópicamente el cuello uterino y tomar biopsia de exocérnix, aún cuando una alteración visible no parezca sospechosa. Además y ante todo, se deberá de hacer un legrado de canal cervical.

Las siguientes son indicaciones de conización, con el fin de precisar la evaluación de los resultados:

- a. Cuando la citología es 2 veces más severa al de la biopsia dirigida.
- b. Cuando haya sospecha de microinvasión, ya sea por biopsia o por legrado endocervical.
- c. Cuando haya evidencia citológica o por biopsia de epitelio glandular premaligno o maligno.
- d. Cuando la zona de transformación no sea visible. (5,25).

FLUJOGRAMA DE SEGUIMIENTO



JUSTIFICACION

El cáncer cervico-uterino es un problema primario de salud nacional, por ser causa importante de mortalidad y morbilidad en pacientes del sexo femenino.

Dado que las lesiones precursoras del cáncer cervico-uterino pueden detectarse en etapas tempranas mediante la citología cervico-vaginal, se deberá de hacer una valoración más integral a aquellas pacientes cuyo Papanicolaou sea reportado como anormal. Esta evaluación se realiza mediante el estudio colposcópico e histológico con toma de biopsias de áreas consideradas colposcópicamente como anormales, lo que nos permite un mejor conocimiento del tipo, tamaño y extensión de la lesión encontrada para poder ofrecer un tratamiento más oportuno y con los mejores resultados.

OBJETIVO

Evaluar la correlación existente entre el estudio citológico, la evaluación colposcópica y en su debido caso el reporte histológico, ya sea por reporte de biopsia y por pieza quirúrgica en pacientes referidas con citología cervico-vaginal anormal.

HIPOTESIS

La correlación citología-colposcopia para la detección de lesiones precursoras del cérvix o para la infección por virus de papiloma humano es muy certera, sin embargo debe ser comprobada la sospecha mediante diagnóstico histológico (biopsia, cono, etc.) para poder ofrecer un tratamiento oportuno y satisfactorio.

MATERIAL Y METODOS

Se trata de un estudio retrospectivo, transversal y comparativo con la literatura, en donde se revisaron los expedientes clínicos de aquellas pacientes que fueron sometidas a valoración colposcópica por presentar algún reporte de citología anormal, ya sea de tipo neoplasia intraepitelial cervical en cualquiera de sus grados o por datos citológicos de infección por papiloma virus humano, así como el diagnóstico histopatológico final y tratamiento.

El periodo de estudio comprendió de mayo de 1991 a junio de 1993.

Las citologías exfoliativas fueron evaluadas por el Departamento de Patología del Hospital A.B.C. y el estudio colposcópico se realizó, utilizando un colposcopio Vasconcelos de serie 10747 de fabricación brasileña, bajo la supervisión de un médico especialista.

En caso de requerirse toma de biopsia, esta fue realizada con pinzas de Kevorkian y en pacientes que fueron sometidas a conización o histerectomía, se obtuvo el reporte histopatológico de la pieza quirúrgica, para poder evaluar así los diferentes resultados.

Además se analizaron otras variables como la edad al diagnóstico, inicio de vida sexual activa, número de compañeros sexuales y paridad de las mismas.

RESULTADOS

Durante el periodo en estudio que abarcó de mayo 1991 a junio 1993, se estudiaron 94 pacientes por colposcopia cuyo Papanicolaou se reportó como anormal, y 49 pacientes se correlacionaron con los 3 estudios de citología, colposcopia e histopatológico.

Las edades de las pacientes fueron como mínimo de 21 y como máximo de 74, con un promedio de 47.5 años. Abarcando el grupo más estudiado entre los 41 y los 60 años con un 52.4%, seguido de las pacientes entre los 31 y 40 años y un porcentaje alto en pacientes mayores de 60 años, como se puede observar en la Gráfica 1.

El 98% de las pacientes refirieron únicamente un compañero sexual, (Gráfica 2).

En la Gráfica 3 se observa que las pacientes multíparas, tomadas como aquellas que tienen 3 o más hijos representan el 78% de la muestra (máximo 14), siendo el mínimo aquellas pacientes nulíparas con el 6.4%.

El inicio de las relaciones sexuales se mencionó entre los 16 y 20 años en el 45% de las pacientes y en 32% entre los 21 y 25 años. (Gráfica 4).

En la tabla I se reporta el tipo de alteración citológica por la cual la paciente fue sometida a estudio colposcópico, siendo la neoplasia intraepitelial grado I la más reportada en un 34%, seguido de datos por infección por VPH con un 26.6% y posteriormente una combinación de NIC + VPH con un 13.8%, principalmente.

Se relacionó el tipo de alteración citológica con la edad de la paciente, pudiendose observar que las alteraciones producidas por infección por VPH predominaba entre los 21 y 40 años, posteriormente la neoplasia intraepitelial grado I y II prevalecieron en la muestra. (Tabla II).

Durante la evaluación por colposcopia se encontró que aproximadamente el 70% de las alteraciones producidas por las diferentes lesiones mostraban alguna alteración visual, encontrando además un porcentaje ligeramente mayor a lo referido en la literatura de colposcopias insatisfactorias con un 22%, mencionándose como la falta de visualización de la unión escamo-columnar. (Tabla III).

En la tabla IV se describen las principales alteraciones colposcópicas encontradas, donde el epitelio aceto/blanco predominó en las diferentes lesiones, seguido del puntilleo, la presencia de vasos anormales y de la hiperqueratosis. Como se puede observar, algunas lesiones tuvieron más de una alteración colposcópica.

El diagnóstico histológico final de las muestras enviadas reporta un porcentaje alto con datos de infección por VPH con un 48.97%, seguido de la cervicitis crónica con un 20.40% y lesiones mixtas (NIC + VPH) con un 12.24%. (Tabla V).

La evaluación entre la correlación Citología-Histología se presenta en la tabla VI, donde se encontró una correlación del 59.18%, tomando como parámetro un grado más o menos en la etapa evolutiva de la neoplasia intraepitelial cervical.

Por último, en la tabla VII, se correlacionó el estudio colposcópico y el diagnóstico histológico, encontrando una correlación del 89.79%.

ESTA TESIS NO DEBE ¹⁹ SALIR DE LA BIBLIOTECA

ANALISIS DE RESULTADOS

Posterior a la obtención de los resultados y evaluación de los mismos se pueden comentar varios puntos.

-- El grupo evaluado por presentar un reporte de citología anormal mediante estudio colposcópico y posteriormente por histología es un grupo muy heterogeneo, ya que la edad mínima evaluada fue de 21 y la máxima de 74, siendo el porcentaje de la muestra más importante aquellas pacientes de la 5a. década de la vida en adelante, lo que conlleva que el porcentaje de falsos positivos en la citología podría elevarse debido a la atrofia epitelial que presentan estas pacientes; de igual manera, ésto se reflejó en la evaluación colposcópica, al encontrar un mayor número de colposcopias insatisfactorias.

Concordante con la literatura, las pacientes en su mayoría eran multiparas y con un inicio de relaciones sexuales a edad temprana.

Contrario a la literatura, el 98% de las pacientes refirieron 1 compañero sexual, pudiendo deberse ésto al pudor de las pacientes al tener que aceptar tener más de un compañero o por no enfatizar en este punto por parte del médico durante el interrogatorio.

Un hallazgo importante fue la alta incidencia de alteraciones por infección por VPH reportadas tanto en la citología como en el reporte histopatológico final. Esto concuerda con lo mencionado por Nuovo y otros autores(22), al mencionar que es la infección viral de transmisión sexual más frecuente y también la más comunmente diagnosticada. Las atipias collocíticas predominaron en pacientes cuyo grupo de edad se

encontraba entre los 21 y 40 años, predominando posteriormente en pacientes de mayor edad hallazgos compatibles con NIC.

De acuerdo con otros estudios como el de Ruiz Moreno, Edebiri, Follen y Reid (4,10,20,29) el epitelio aceto/blanco fue el hallazgo colposcópico más frecuentemente reportado. Es debido a ello, que este hallazgo posee una alta sensibilidad, pero una baja especificidad para las diferentes lesiones; siendo más específico para NIC la presencia de puntilleo o vasos anormales.

En el presente estudio la correlación citología-histología fue del 59.18%. Porcentaje menor a lo reportado en otros trabajos, lo cual podría atribuirse a diferentes causas, entre las que se encuentran las alteraciones citológicas ocasionadas por infección por tricomonas, la presencia de atrofia o reacciones inflamatorias no específicas. Todas ellas pueden simular cambios similares a la displasia coilocítica o al NIC. La presencia además de coilocitos o de NIC I no es indicativo de que su existencia se confirmará en la colposcopia o en la biopsia, mencionando algunos autores como Crum (34), que únicamente el 50% de las citologías con coilocitos se confirmará su presencia en el estudio histopatológico, siendo hasta un 30% de las biopsias normales y un 20% se asociarán a NIC. Es por ello, que desde un punto de vista práctico, en el sistema Bethesda la atipia coilocítica y el NIC I se clasifican como una misma lesión, denominada "Lesión Intraepitelial de Bajo Grado", debido a que comparten epidemiológicamente los mismos factores de riesgo y el mismo comportamiento biológico, además de que el NIC I y la displasia coilocítica presentan semejanzas tanto citológicas, como

colposcópicas e histopatológicas (10,17,29,31), por lo que el tratar de hacer tal distinción resulta en ocasiones difícil. Estas lesiones usualmente regresan, por lo que algunos consideran que la evaluación colposcópica e histológica, al igual que su manejo, representan un sobretratamiento. En mi punto de vista considero que cualquier alteración debe ser tratada y no esperar la posible regresión de la misma.

Se observó que el error entre la correlación citológica y el reporte histológico se presentó en lesiones de NIC II y NIC III, esto probablemente a que estas lesiones se reportaron más en pacientes mayores a los 50 años, siendo la atrofia epitelial la posible causante de ello.

También se realizó una correlación entre la evaluación colposcópica y el diagnóstico histopatológico, encontrando una correlación final del 90%, lo cual concuerda con otros trabajos publicados (4,12,13,27). Sin embargo, surgieron algunas discrepancias entre los hallazgos colposcópicos y el diagnóstico histológico. Buscando la causa de estas diferencias se puede comentar que Reid (29) menciona que el colposcopista en ocasiones no puede diferenciar entre una metaplasia inmadura transitoria posterior a la aplicación de ácido acético, de una verdadera lesión y que muchas veces la biopsia de un área evaluada como anormal es interpretada por el patólogo como una "cervicitis crónica" o como un hallazgo "normal", siendo la lesión una verdadera acantosis condilomatosa o una displasia leve. Otro punto a considerar es el mencionado por Benedet (15), el cual se refiere a la experiencia del colposcopista en formación o al residente, en la interpretación de las lesiones. Esto podría reflejarse en nuestra institución, ya que cada 4 meses es un nuevo residente con diferente experiencia el que realiza las

evaluaciones. Por último hay que recordar que un grupo de pacientes evaluado eran pacientes posmenopáusicas, lo que limita el estudio colposcópico.

CONCLUSIONES

- 1.- El grupo estudiado es muy heterogeneo, donde predominaron las pacientes de la 5a década de la vida en adelante, lo cual podría reflejarse en el reporte citológico, al aumentar el número de falsos positivos por la atrofia que se presenta en estas pacientes y en los estudios por colposcopia al limitar la evaluación de las posibles lesiones existentes y aumentar el porcentaje de colposcopias insatisfactorias.
- 2.- El reporte citológico, colposcópico e histopatológico, presentan lesiones de bajo grado en su gran mayoría, por lo que se puede considerar a la población estudiada como de bajo riesgo.
- 3.- Se encontró una alta incidencia de infección por VPH tanto en el reporte citológico, la evaluación colposcópica y el diagnóstico final histopatológico, siendo más frecuente en pacientes entre los 21 y 40 años, consideradas como aquellas pacientes con vida sexual.
- 4.- El estudio colposcópico representa un paso fundamental en la evaluación de toda paciente con citología anormal, ya que provee información acerca del tipo de lesión, localización y extensión de la misma, y para precisar el lugar de la toma de biopsia.
- 5.- Recordar que la colposcopia es otro método evaluatorio y no un método diagnóstico.
- 6.- Se encontró una correlación citología histología menor a lo reportado en la literatura con un 69.38%, favorecido tal vez por encontrarse en el estudio un grupo importante de pacientes peri y

posmenopáusicas y posiblemente a errores durante la interpretación de las citologías.

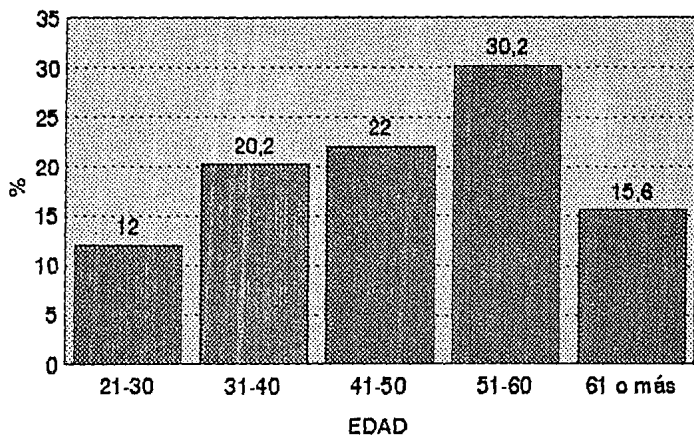
7.- La correlación colposcopia-histología fue similar a lo reportado en otros estudios con un 85.71%, lo que sugiere que esta evaluación está siendo satisfactoriamente realizada por los médicos residentes, bajo la supervisión médica necesaria y que garantiza la utilidad de este método evaluatorio.

ANEXOS

- 1.- GRAFICA 1. INCIDENCIA DE CITOLOGIAS ANORMALES POR GRUPO DE EDAD.
- 2.- GRAFICA 2. NUMERO DE COMPAÑEROS SEXUALES.
- 3.- GRAFICA 3. NUMERO DE GESTACIONES EN PACIENTES CON CITOLOGIA ANORMAL.
- 4.- GRAFICA 4. INCIO DE VIDA SEXUAL EN PACIENTES CON CITOLOGIA ANORMAL.
- 5.- TABLA I. RESULTADO DE CITOLOGIAS.
- 6.- TABLA II. RELACION DE ALTERACIONES CITOLOGICAS CON LA EDAD.
- 7.- TABLA III. ALTERACIONES COLPOSCOPICAS.
- 8.- TABLA IV. DESCRIPCION DE ALTERACIONES COLPOSCOPICAS.
- 9.- TABLA V. REPORTE HISTOPATOLOGICO.
- 10.-TABLA VI. CORRELACION CITOLOGIA--HISTOPATOLOGIA.
- 11.-TABLA VII. CORRELACION COLPOSCOPIA--HISTOPATOLOGIA.

CORRELACION CITOLOGIA-COLPOSCOPIA-HISTOLOGIA

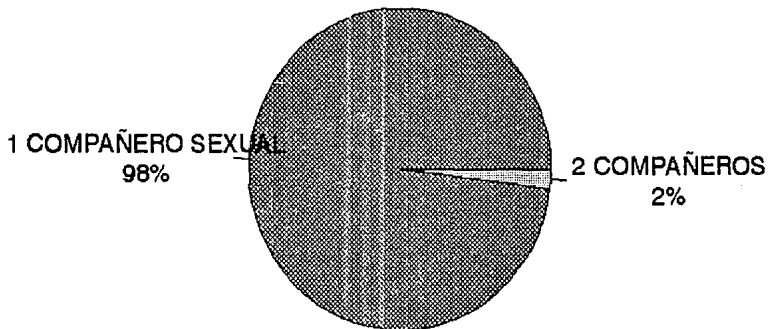
INCIDENCIA DE CITOLOGIAS ANORMALES POR GRUPOS DE EDAD



GRAFICA 1

HOSPITAL ABC

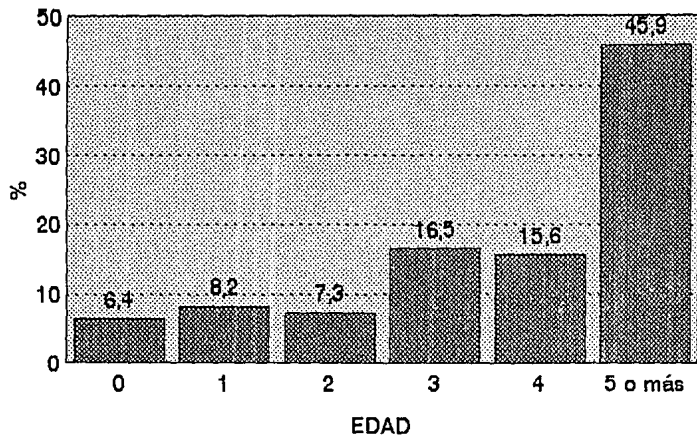
CORRELACION CITOLOGIA-COLPOSCOPIA-HISTOLOGIA
NUMERO DE COMPAÑEROS SEXUALES



GRAFICA 2

HOSPITAL ABC

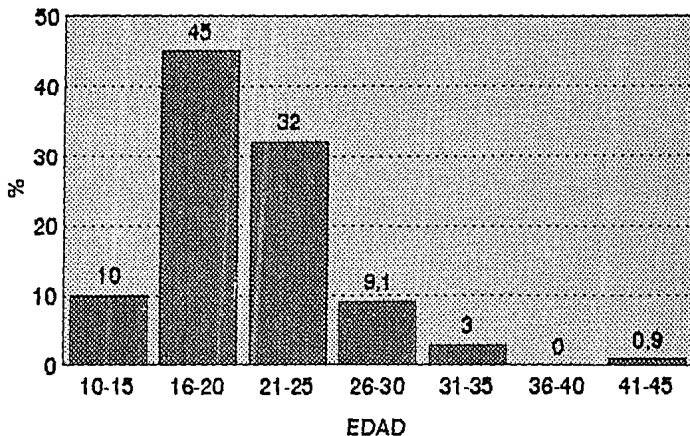
CORRELACION CITOLOGICA-COLPOSCOPIA-HISTOLOGIA NUMERO DE GESTACIONES EN PACIENTES CON CITOLOGIA ANORMAL



GRAFICA 3

HOSPITAL ABC

CORRELACION CITOLOGIA-COLPOSCOPIA-HISTOLOGIA INICIO DE VIDA SEXUAL EN PACIENTES CON CITOLOGIA ANORMAL



GRAFICA 4

HOSPITAL ABC

Tabla I

RESULTADO DE LA CITOLOGIA

	Número de casos	%
Alt. inflamatorias severas	3	3.2
NIC I	32	34
NIC II	16	17
NIC III	5	5.4
Condiloma	25	26.6
NIC + VPH	13	13.8
TOTAL :	94	100%

Tabla II

RELACION DE ALTERACIONES CITOLOGICAS CON LA EDAD

Alt. Inflam.	1	2				3
NIC I	2	6	6	9	9	32
NIC II	1	2	3	9	1	16
NIC III	1	1	1	1	1	5
VPH	6	10	7	1	1	25
NIC + VPH	1	1	3	6	2	13
Edad	21-30	31-40	41-50	51-60	61 y (+)	Total

Tabla III

ALTERACIONES COLPOSCOPICAS

Citología	Presentes	Ausentes	Insatisfactoria
NIC I	19	1	12
NIC II	11	2	3
NIC III	3	1	1
VPH	19	4	2
NIC + VPH	10		3
Alt.Inflam.	2	1	
TOTAL:	64	9	21
%	68.08	9.56	22.34

Tabla IV

DESCRIPCION DE ALTERACIONES COLPOSCOPICAS

	EB	P	H	VA	ZTA	ZTC
NIC I	16	4		3		
NIC II	8	2	1	3	1	
NIC III	1			1		
NIC + VPH		2			1	
VPH	21	1	5		2	2
Alt. Inflam.	2					
TOTAL	48	9	6	7	4	2

Clave: EB:Epitelio blanco. P:Puntilleo. H:Hiperqueratosis.

VA:Vasos anormales ZTA: Zona de transformación abierta

ZTC:Zona de transformación cerrada.

Nota:En ocasiones más de una lesión presentaba más de alguna alteración colposcópica visual.

Tabla V

REPORTE HISTOPATOLOGICO

DESCRIPCION	NUMERO	%
Condiloma	24	48.97
NIC I	4	8.16
NIC II	3	6.12
NIC III	2	4.08
Cervicitis crónica	10	20.40
NIC + VPH	6	12.24
TOTAL	49	100%

Tabla VI

CORRELACION CITOLOGIA--HISTOPATOLOGIA

Cerv. crón.		1				
VPH	2	9				1
NIC I	3	9	2	1	1	2
NIC II	3	1	1	1	1	2
NIC III		2				
NIC + VPH	2	2	1	1		1
	Cerv. Crón.	VPH	NIC I	II	III	NIC+VPH

Tabla VII

CORRELACION COLPOSCOPIA--HISTOPATOLOGIA

Cerv. crón.	1					
VPH	2	13				2
NIC	6	9	3	2	2	2
NIC + VPH	1	2	1	1		2

Cerv. Crón.	VPH	NIC I	II	III	NIC + VPH
----------------	-----	-------	----	-----	-----------

BIBLIOGRAFIA

- 1.- Jones H, Wentz A, Burnett L: Novak's Textbook of Gynecology. Eleventh edition. Copyright 1988. Edit. Sans Tache. Chapter 26. Pages 643-678.
- 2.- Alonso de Ruiz P. Compendio de Citología Ginecológica. Monografía Núm. 5. Sociedad Médica del Hospital General de México. S:S:A: 1981.
- 3.- Javaheri G, Fejgin M. Diagnostic value of colposcopy in the investigation of cervical neoplasia. Am.J:Obstet.Gynecol.1980;137:588.
- 4.- Ruiz M., J:A:, García G. Papel de la colposcopia en el diagnóstico de la neoplasia intraepitelial del cérvix. Ginec.Obstet.Mex. 1985;53:115.
- 5.- McCord M, Stovall T, Summit R, Ling F. Discrepancy of cervical cytology and colposcopic biopsy: Is cervical conization necessary? Obstet Gynecl.1991;77:715.
- 6.- Spitzer M, et al. Comparative utility of repeat Papanicolaou smears, cervicography, and colposcopy in the evaluation of atypical Papanicolaou smears. Obstet.Gynecol.1987;69:731.
- 7.- Bamford Ph, et al. The natural history of cervical intraepithelial neoplasia as determined by cytology and colposcopic biopsy. Acta Cytol. 1983;27:482.
- 8.- Tovell H, Banogan P, Nash A. Cytology and colposcopy in the diagnosis and management of preclinical carcinoma of the cervix uteri: A learning experience. Am.J.Obstet Gynecol. 1976; 124:924.
- 9.- van der Graaf Y, Vooijs P. Screening errors in cervical cytologic screening. Acta Cytol. 1987;31:434.

- 10.- Edebiri A. The relative significance of colposcopic descriptive appearances in the diagnosis of cervical intraepithelial neoplasia. *Int.J.Gynecol.Obstet.* 1990;33:23.
- 11.-Hellberg D, Nilsson S. 20 years experience of follow-up of the abnormal smear with colposcopy and histology and treatment by conization or cryosurgery. *Gynecol. Oncol.* 1990;38:166.
- 12.-Bertnini-Oliveira A, et al. Comparative evaluation of abnormal cytology, colposcopy, colposcopy and histopathology in preclinical cervical malignancy during pregnancy. *Obstet.Gynecol Surv.* 1983;38:118.
- 13.- Wetrich D. An analysis of the factors involved in the colposcopic evaluation of 2194 patients with abnormal Papanicolaou smears. *Am.J.Obstet.Gynecol.* 1986;154:1339.
- 14.-Townsend D, Richart R. Diagnostic errors in Colposcopy. *Gynecol. Oncol.* 1981;12:S259.
- 15.- Benedet J, Anderson G. The accuracy of colposcopy in the diagnosis of preclinical invasive squamous carcinoma of the cervix. *Obstet.Gynecol Sur.* 1988; 43:242.
- 16.- Coppleson L, Brown B. Estimation of the screening error rate from the observed detection rates in repeated cervical cytology. *Am.J.Obstet.Gynecol.* 1974;119:953.
- 17.- Nuovo G, et al. Human papillomavirus detection in cervical lesions nondiagnostic for cervical intraepithelial neoplasia: Correlation with Papanicolaou smears, colposcopy, and occurrence of cervical intraepithelial neoplasia. *Obstet. Gynecol.* 1990;75:1006.
- 18.- Bernstein S, et al. Prevalence of papillomavirus infection in colposcopically directed biopsy specimens in 1972 and 1982. *Am. J. Obstet. Gynecol.* 1985;151:577.

- 19.- Carmichael J, Maskens P. Cervical dysplasia and human papillomavirus. AmJ.Obstet.Gynecol.1989;160:916.
- 20.- Follen M, et al. Colposcopic correlates of cervical papillomavirus infection.AmJ.Obstet.Gynecol. 1987;157:809.
- 21.-Campion M, et al. Progressive potential of mild cervical atypia:prospective cytological,colposcopic,and virological study. The Lancet. 1986;Aug:237.
- 22.- Richart R. Causes and management of cervical intraepithelial neoplasia.Cancer. 1987;60:1951.
- 23.-Lorincz A., et al. Human papillomavirus infection of the cervix:Relative risk associations of 15 common anogenital types. Obstet.Gynecol 1992;79:328.
- 24.- Jarmulowicz M,et al. Cytological status and lesion size:A further dimension in cervical intraepithelial neoplasia.Br.J.Obstet.Gynecol. 1989;96:1061.
- 25.-Technical Bulletin(ACOG).Cervical cytology:Evaluation and management of abnormalities . Ago 1993; 183.
- 26.- Disaia P:J, Creasman W. Ginecología Oncológica. 3a. edición. Editorial Panamericana 1991. Capítulo 1.
- 27.- Navratil E., Burgardt E., Nash W: Simultaneous colposcopic and cytology used in screening for carcinoma of the cervix. Am.J.Obstet.Gynecol.1958;75:1292.
- 28.- Meisels A.,Fortier R.:Condylomatous lesions of the cervix II:Cytologic, colposcopic and histopathologic study. Acta Cytol. 1977;21:379.

- 29.- Reid R, et al. : Genital warts and cervical cancer V.The tissue basis of colposcopic change. Am.J.Obstet.Gynecol. 1984;149:293.
- 30.- Cisneros de Cárdenas MT,Espinosa R, Pineda BE: Mortalidad por cáncer en la mujer mexicana.Salud Publica de Méx. 1987; 29:299.
- 31.- Sherman M, et al: A proposal por reporting abnormal cervical smears based on the reproducibility of citopathologic diagnosis.Arch Pathol Lab.Med. 1992; 116:1155.
- 32.- Hatch H, et al: Implications of human papillomavirus in cervical and vulvar cancer. Curr.Opinion in Obstet and Gynecol 1990;2:80.
- 33.- Sherman et al: A proposal for reporting abnormal cervical smears based on the reproducibility of cytopathologic diagnoses.Arch.Lab.Med. 1992;116:1155.
- 34.- Crum C:Koilocytosis in Pap smears:how useful a finding? Contemporary Ob/Gyn 1993;38:66.