

95  
2y.



UNIVERSIDAD NACIONAL  
AUTONOMA DE MEXICO

FACULTAD DE ODONTOLOGIA

TERAPEUTICA PULPAR MODERNA  
EN DENTICION PRIMARIA

T E S I S

QUE PARA OBTENER EL TITULO DE:

CIRUJANO DENTISTA

P R E S E N T A:

NESTOR ULISES FLORES-URQUIZA VILLANUEVA



Ciudad Universitaria

1994

FALLA DE ORIGEN



Universidad Nacional  
Autónoma de México



## **UNAM – Dirección General de Bibliotecas Tesis Digitales Restricciones de uso**

### **DERECHOS RESERVADOS © PROHIBIDA SU REPRODUCCIÓN TOTAL O PARCIAL**

Todo el material contenido en esta tesis está protegido por la Ley Federal del Derecho de Autor (LFDA) de los Estados Unidos Mexicanos (México).

El uso de imágenes, fragmentos de videos, y demás material que sea objeto de protección de los derechos de autor, será exclusivamente para fines educativos e informativos y deberá citar la fuente donde la obtuvo mencionando el autor o autores. Cualquier uso distinto como el lucro, reproducción, edición o modificación, será perseguido y sancionado por el respectivo titular de los Derechos de Autor.

**A LA MEMORIA DE MI AMIGO**

**JESUS ESQUEDA HUERTA**

A MIS PADRES

RODOLFO FLORES URQUIZA

EUGENIA VILLANUEVA RAMIREZ

A MIS HERMANOS

CLAUDIA, RODOLFO, VICTOR HUGO

GUILLERMO Y NORMITA

A MI TIA

NORMA VILLANUEVA RAMIREZ

A MI ABUELITA

AUREA RAMIREZ

A MI NOVIA IRLANDA

AL DR. ENRIQUE MEDINA

AL DR. AGUSTIN VILLEGAS Y FAMILIA

A LA DRA. LUPITA NIETO

A LA FAMILIA ESQUEDA HUERTA

A MI AMIGO BERNARDO ILLANEZ

A MIS AMIGOS

MARCO Y JULIO DELGADILLO

GERARDO RUIZ ESPINO

JOSE LUIS PACHECO

## **INDICE**

### **CAPITULO I : GENERALIDADES EN EL DESARROLLO DENTARIO**

- 1.1 Origen y calcificación**
- 1.2 Cronología de la dentición humana**
- 1.3 Diferencias principales de desarrollo entre la dentición temporal y permanente**
  - A. Anatómicas**
  - B. Pulpares**

### **CAPITULO II : HISTOLOGIA PULPAR**

- 2.1 Generalidades de tejido conjuntivo**
- 2.2 Componentes histológicos pulpares**

### **CAPITULO III : HISTORIA CLINICA**

- 3.1 Consideraciones especiales en el manejo del niño**
- 3.2 Datos generales**
- 3.3 Exámen clínico**
  - A. Palpación**
  - B. Percusión**
- 3.4 Exámen radiográfico**

### **CAPITULO IV : PATOLOGIA PULPAR**

- 4.1 Etiología**
  - A. Traumas ocasionados en los organos dentarios**
  - B. Infecciones por caries**
  - C. Exposición mecánica de la pulpa**

D. Lesiones ocasionadas por irritación química

E. Lesiones ocasionadas por irritación térmica

## CAPITULO V : MATERIALES DENTALES UTILIZADOS EN LA TERAPEUTICA

### PULPAR INFANTIL

A. Hidróxido de calcio

B. Dycal caulk

C. Oxido de zinc y eugenol

D. Formocresol

E. Glutaraldehidos

## CAPITULO VI : TERAPEUTICA PULPAR

6.1 Importancia de la terapeutica pulpar

6.2 Diagnostico y plan de tratamiento

6.3 Técnicas pulpares

A. Recubrimiento pulpar indirecto

Indicaciones, contraindicaciones, técnica

B. Recubrimiento pulpar directo

Indicaciones, contraindicaciones, técnica

C. Pulpotomia

1. Con hidróxido de calcio

2. Con formocresol

Indicaciones, contraindicaciones, técnica

D. Pulpectomia

Indicaciones, contraindicaciones, técnica, metodos  
de obturación



**E. Otros tipos de pulpectomía**

**Parcial y en dientes no vitales**

**6.4 Evaluación de resultados**

**CONCLUSIONES**

**BIBLIOGRAFIA**

**HEMEROGRAFIA**

## INTRODUCCION

El buen manejo de la odontología infantil nos da un giro distinto a la odontología practicada en adultos; esto de manera anatómica, psicológica y práctica. El cirujano dentista de práctica general debe de estar capacitado para el manejo correcto de un niño en cualquier etapa de su carrera y dentro de este manejo las afecciones pulpares son las más comunes.

Has que tener en cuenta las diferencias anatómicas, morfológicas e histológicas de los dos denticiones y además es de relevante importancia conocer de manera exacta los materiales dentales utilizando la técnica indicada para llevar a cabo con éxito el tratamiento

El odontólogo de práctica general con unos conocimientos básicos correctos puede solucionar de manera acertada los principales problemas dentales infantiles.

La siguiente tesis no es más que una recopilación y recordatorio de datos anatómicos, histológicos, morfológicos, así como medicamentos dentales y técnicas endodónticas infantiles utilizadas, con el apoyo de artículos y estudios recientes a fin de conocer el comportamiento de estos materiales en dichas técnicas.

## CAPITULO I: GENERALIDADES EN EL DESARROLLO DENTARIO

### 1.1 Origen y calcificación

En el proceso formativo de los dientes participan activamente el tejido ectodérmico y mesodérmico de la cavidad bucal, Del primero se deriva el órgano responsable de la formación de esmalte y del segundo se origina la dentina, la pulpa, el cemento y el ligamento parodontal. El ectodermo de la cavidad bucal está constituido por una capa superficial de células aplanadas, más otra capa basal de células cilíndricas. Existe también una membrana basal, la cual se encuentra separando el ectodermo del mésoenquima.

El desarrollo de los dientes se lleva a cabo mediante etapas evolutivas, las cuales se funden sin llevar una terminación clara entre ellas.

#### A. CRECIMIENTO

- **Iniciación:** En el embrión humano el signo más temprano de desarrollo dentario aparece de 5 a 6 semanas de vida intrauterina.
- **Proliferación :** Es el resultado de la división celular, es multiplicativo, así se forma un borde de células epiteliales; la continua proliferación da origen al germen dental éste se compone de tres órganos formativos, el órgano del esmalte, el órgano de la dentina y el órgano parodontal.
- **Histodiferenciación :** Las células formativas del germen dentario elaboradas en el estroma proliferativo, pasan

por cambios histológicos definidos y adquieren la capacidad de producir esmalte, dentina y cemento.

- Morfodiferenciación : Antes de que pueda comenzar el depósito de la matriz, las células formativas se colocan a lo largo de la unión amelo-dentinaria a forma de diseñar la forma y tamaño de la futura corona y raíz del diente.
- Aposición : Depósito de la matriz del esmalte y dentina en capas incrementales, las células formativas comienzan su trabajo en centros de crecimiento tan pronto se completa la línea de unión amelo-dentinaria.
- Amelogenesis : Los ameloblastos elaboran los granulos de preesmalte entre el núcleo y el extremo adamantino formando prismas de esmalte.
- Dentinogenesis : La matriz de dentina se deposita en un estado fluido que pronto calcifica, en este proceso los odontoblastos dejan atrapadas dentro de la matriz dentinaria, las fibrillas dentinarias.

#### B. CALCIFICACION

Este es el endurecimiento de la matriz de sales de calcio. La matriz es un producto extracelular y la calcificación ocurre por precipitación de las sales orgánicas de calcio dentro de la matriz depositada.

1.2 CRONOLOGIA DE LA DENTICION HUMANA  
A. DENTICION TEMPORAL

DIENTE	ERUPCION	RAIZ COMPLETA
a a	7 meses	1 1/2 años
b b	9 meses	3 años
c c	18 meses	2 1/4 años
d d	14 meses	2 1/2 años
e e	24 meses	3 años
a a	6 meses	1 1/2 años
b b	7 meses	1 1/2 años
c c	16 meses	3 1/4 años
d d	12 meses	2 1/4 años
e e	20 meses	3 años

**B. DENTICION PERMANENTE**

<b>DIENTE</b>	<b>ERUPCION</b>	<b>RAIZ COMPLETA</b>
1 1	7-8 años	10 años
2 2	8-9 años	11 años
3 3	11-12 años	13-15 años
4 4	10-11 años	12-13 años
5 5	10-12 años	12-14 años
6 6	6-7 años	9-10 años
7 7	12-13 años	14-16 años
8 8	17-21 años	18-25 años
1 1	6-7 años	9 años
2 2	7-8 años	10 años
3 3	9-10 años	12-14 años
4 4	10-12 años	12-13 años
5 5	6-7 años	9-10 años
6 6	11-12 años	9-10 años
7 7	11-13 años	14-15 años
8 8	17-21 años	18-25 años

### 1.3 Diferencias principales de desarrollo entre dentición temporal y permanente

Encontramos que existen una gran cantidad de diferencias entre las dos denticiones, las cuales son de relevante importancia conocer afín de realizar cualquier tipo de tratamiento sobre la dentición infantil.

#### A. Diferencias anatómicas:

- En todas las dimensiones las piezas primarias son más pequeñas que las permanentes correspondientes.
- Las coronas de las piezas primarias son más anchas en su diámetro mesio-distal en relación con su altura cervico-oclusal, dando alas piezas anteriores aspecto de copa y a los molares aspecto más aplastado.
- Los surcos cervicales son mas pronunciados, especialmente en el aspecto bucal de los primeros molares primarios.
- Las superficies bucales y linguales de los molares, especialmente de los primeros, convergen hacia las superficies oclusales, de manera que el diámetro buco-lingual de la superficie oclusal es mucho menor que el diametro cervical.
- Las piezas temporales tienen un cuello mucho más estrecho que los molares permanentes.
- En los primeros molares la capa de esmalte termina en un borde definido en vez de ir desveneciendose hasta llegar a ser de un filo de pluma, como ocurre en los molares permanentes.

- La capa de esmalte es más delgada y tiene la profundidad más consistente, teniendo en toda la corona aproximadamente 1mm de espesor.
- Las varillas de esmalte en el cervix se inclinan oclusalmente en vez de orientarse gingivalmente, como en las piezas permanentes.
- En las piezas primarias hay en comparación menos estructura dental para proteger a la pulpa.
- Los cuernos pulpares están más altos en los molares temporales especialmente los cuernos mesiales y las cámaras pulpares son proporcionalmente mayores.
- Las raíces de las piezas anteriores primarias son más largas y delgadas, en relación con el tamaño de la corona que las piezas permanentes.
- Las raíces de los molares primarios se expanden más a medida que se acercan a los ápices que las de los molares permanentes. Esto permite el lugar necesario para el desarrollo de brotes de piezas permanentes dentro de los confines de estas raíces.

#### B. Diferencias pulpares

Al comparar las cámaras pulpares de los dientes temporales con las de los permanentes encontramos ;

- La cámara pulpar del diente temporal está muy cerca de la superficie de la corona.
- En relación con sus coronas, el tejido pulpar de los dientes



temporales es mucho mayor que el de los dientes permanentes.

- Los cuernos pulpares de los dientes temporales están aún más cerca de la superficie dentaria externa que los cuernos pulpares de los permanentes.
- El cuerno pulpar que hay debajo de cada cúspide es más largo de lo que sugiere la anatomía externa.
- Las cámaras pulpares son proporcionalmente más grandes en los dientes primarios que en los permanentes.
- Los conductos accesorios del piso de la cámara pulpar temporal conduce directamente hacia la furcación interradicular.

Comparando los conductos radiculares encontramos:

- En los temporales las raíces son más largas y delgadas en relación con el tamaño coronario que las de los dientes permanentes.
- En los temporales los conductos son más acintados
- La anchura mesiodistal de las raíces de los dientes permanentes es mayor que la de las raíces de los temporales.
- En los temporales la zona cervical de las raíces divergen en mayor grado que la de los molares permanentes y sigue divergiendo a medida que se acercan a los apices.

## CAPITULO II : HISTOLOGIA PULPAR

### 2.1 Generalidades de tejido conjuntivo

Al mesodermo se le atribuye la responsabilidad de dar origen a los tejidos conjuntivos, encargados de realizar la función de sostén del organismo. Está constituido por la sustancia fundamental, fibras : de colágena, elásticas, reticulares y células : fibroblastos y macrófagos.

- Fibras colágenas : Se encuentran en gran cantidad en el organismo, su número determina la densidad del tejido.
- Fibras reticulares : Son fibras argirófilas, y mantienen un parecido estrecho con las fibras colágenas, su diferencia principal consiste en el tamaño. ejemplo : Las fibras de Van Korft que salen de la pulpa hacia la predentina.
- Fibras elasticas : Se encuentran en el tejido conjuntivo junto con la sustancia fundamental y las fibras colágenas, en la cavidad oral sólo las encontramos en la mucosa alveolar y submucosa.
- Sustancia fundamental : Es considerada como parámetro de los cambios metabólicos de los tejidos. Contiene agua coloidal y fibrilla; químicamente está constituida por carbohidratos con proteínas, mucoproteínas y glucoproteínas.
- Fibroblastos : Considerados las células esenciales del tejido conjuntivo cuya función principal es elaborar fibras colágenas.
- Macrófagos : Son fagocitos y el papel que desempeñan es el de

devolver cuerpos extraños. Al haber inflamación se manifiestan.

## 2.2 Componentes histológicos pulpares

La pulpa es un tejido conjuntivo constituido por diferentes tipos de células de las cuales las más especializadas son los odontoblastos, también cuenta con fibras exepctuando las elásticas y con la sustancia fundamental. El tejido pulpar guarda mucha semejanza en estructura con otros tejidos conectivos del cuerpo.

- Fibroblastos ; Son las principales células del tejido pulpar abundan en el tejido joven, son las segundas células más especializadas y están involucradas directamente en la producción de colágena. Con la edad su número es menor y tiene íntima relación con la capacidad de defensa.
- Odontoblastos : Son las células más diferenciadas del tejido conjuntivo, su función primordial es la construcción de dentina, estos ofrecen diferentes formas dependiendo su ubicación en el diente. Al afectarse un odontoblasto este posee la capacidad de lesionar a los adyacentes.

Su citoplasma muestra la presencia de RNA. Otra función que se le atribuye es la secreción de sustancia fundamental.

- Células de defensa : El Tejido pulpar como cualquier otro responde ante un estímulo provocado por la inflamación, cuando este tejido no se encuentra bajo ninguna presión patoló-

gica, cuenta con varias clases de células las cuales pueden ser activadas en la respuesta inflamatoria.

- Células mesenquimatosas indiferenciadas : La sustitución odontoblástica es llevada a cabo mediante la proliferación de dichas células.

- Histiocitos : Comparten la diferenciación de las células mesenquimatosas con gran capacidad pudiendose convertir ambas en células macrófagos.

Por medio de la activación de los macrófagos es posible la remoción de bacterias, cuerpos extraños y células muertas.

- Fibras : Las encontramos en el tejido pulpar, son las reticulares y las colágenas. Las fibras reticulares están colocadas alrededor de los vasos sanguíneos y odontoblastos en los espacios reticulares hay una red de fibras reticulares, con la capacidad de convertirse en colágenas. Las fibras colágenas no poseen dirección clara.

- Sustancia fundamental : Es la única vía por la cual los nutrientes se transportan de la sangre arterial hacia las células.

Y a la inversa la sustancia fundamental es el vehículo utilizado por las células para eliminar las sustancias de desecho y llegar a la sangre aferente. Juega un papel transcendental influyendo en la magnitud de las infecciones, efectos en las vitaminas y hormonas; Aunado lo anterior ingiere en el metabolismo de las células, fibras pulpares y también en la vitalidad y enfermedad del tejido pulpar.

### CAPITULO III : HISTORIA CLINICA

Debemos de tomar gran consideración con lo que significa desde el punto de vista odontopediátrico la primer visita al consultorio dental.

Muchas veces ésta primer visita sale del ámbito de realizar procedimientos mas sencillos a fin de ganar la confianza del paciente infantil y torna para este, una situación un tanto difícil sino la manejamos con el debido cuidado.

#### 3.1 Consideraciones especiales en el manejo del niño

Al atender un niño debemos de tomar en cuenta su inmadurez psicológica, por lo que desconocemos su manera de reaccionar. Por lo tanto debemos de tener un ligero conocimiento de psicología infantil, para los casos en que la adaptabilidad del niño hacia el dentista suele dificultarse. Debemos por consiguiente saber adiestrarlo para que acepte cada una de las experiencias a que lo enfrentamos. Cabe señalar que no todos los casos van a ser iguales y que va a estar condicionado a experiencias ya obtenidas con anterioridad o la capacidad de recepción del niño hacia nuestras indicaciones.

#### 3.2 Datos generales

Estos la mayoría de las veces son proporcionados por los padres o gente mayor que los acompaña, dentro de estos datos incluiremos :

1. Información estadística : Fecha, nombre y apodo, sexo, edad y fecha de nacimiento, dirección, nombre de los padres, número telefónico y pediatra del niño.

A continuación de los datos generales continuaremos con un cuestionario a fin de ayudarnos para un adecuado y mejor tratamiento. Este cuestionario proporciona información como historia dental, experiencias previas y tratamientos, enfermedades de la niñez y hospitalizaciones, experiencias quirúrgicas, precauciones médicas, alergias y problemas de aprendizaje.

### 3.3 Exámen clínico

Inspección visual : Debemos de comenzar la observación del paciente desde el primer momento de la cita. Continuamos con la observación discreta sistemáticamente.

Dentro de está observación tomaremos en consideración su estado aparente de salud, estatura ,actividad motora, apariencia de la piel y fonación.

Tejidos duros : En las estructuras dentarias hay que observar el número, tamaño, anatomía, estado de desarrollo y erupción, maloclusión, movilidad, caries, restauraciones extensas, cambios de color y dientes con trauma.

Tejidos blandos : En la mucosa bucal observaremos color, elevaciones, conductos salivares, los frenillos, así como la profundidad del vestíbulo.

Examinaremos por rutina los tejidos palatino y lingual, buscando cambios inusuales de color y forma de los tejidos.

Al ver las encías observaremos inflamación, revisaremos la existencia de ulceraciones, tumefacción y retracciones.

#### A. Palpación :

El propósito de la palpación es determinar si hay tumefacción incipiente sobre los apices radiculares. Se puede usar la palpación para explorar las proyecciones de las estructuras óseas, crepitación y cambios en la forma y consistencia de los tejidos.

Debemos de aprender a realizar ésta exploración con el mismo dedo para desarrollar un fino sentido táctil.

#### B. Percusión :

Si no se sospecha de periodontitis apical aguda, golpearemos suavemente el diente en dirección apical, golpearemos varios dientes del mismo cuadrante para que el paciente pueda distinguir entre un diente sensible y uno normal.

La sensibilidad a la percusión indica que el proceso inflamatorio se ha extendido de la pulpa al ligamento parodontal.

La sensibilidad a la percusión indica que el proceso inflamatorio se ha extendido de la pulpa al ligamento parodontal.

La percusión es una prueba diagnóstica importante para el hallazgo de necrosis parcial o total del tejido pulpar.

Aunque es absolutamente posible contar con una pulpa viva aún sana en presencia de periodontitis apical, como en los casos de bruxismo crónico, por lo que la respuesta a la percusión debe de ser minuciosamente explorada.

### 3.4 Examen radiografico

El apoyo de un buen exámen radiográfico forma parte integral del diagnóstico y tratamiento del paciente infantil.

Caries interproximales, defectos de desarrollo, problemas periodónticos y muchas otras condiciones patológicas se pueden detectar tempranamente por este medio, permitiendo así una pronta intervención.

Existen distintos tipos de técnicas radiográficas sencillas y muy prácticas, las cuales pueden realizarse con una molestia mínima para el paciente y un buen diagnóstico para el dentista.

En el caso de tener que realizar un tratamiento endodóntico inmediato se deben de tomar dos radiografías periapicales pre-operatorias para ayudar a lograr una perspectiva tridimensional del area.

La angulación vertical no debe de ser alterada, pero la horizontal debe de moverse 5 a 10 grados.

No es posible determinar radiograficamente el estado de la pulpa dental, ni siquiera la necrosis, pero los hallazgos siguientes despertaran la sospecha y nos harán pensar en un tratamiento endodóntico :

- Lesiones profundas por caries.
- Restauraciones mal ajustadas
- Reabsorción radicular.
- Ensachamiento del ligamento parodontal



Las radiografías del diagnóstico ayudan a determinar si la formación radicular es normal.

## CAPITULO IV : PATOLOGIA PULPAR

### 4.1 Etiología

En la etiología de cualquier enfermedad encontramos una variedad innumerable de agentes patógenos, pudiendo ser de origen exterior o provenir de estados o dipocisiones especiales del organismo.

La pulpa dental es un tejido viviente. Todo tejido viviente puede morir o en otras palabras experimentar necrosis ante la más leve lesión. A continuación señalo algunas de las causas más comunes de lesión pulpar.

#### A. Traumas ocasionados en los organos dentarios

Todos los pacientes se encuentran sujetos a peligros en la vida diaria especialmente si estos son niños, pudiendo resultar dañados de la región facial y en específico de los órganos dentarios.

Cualquier lesión que altera la circulación de la sangre hacia el diente o expone la pulpa hacia el medio ambiente, puede dar por resultado muerte de la misma. Las razones consisten en que el diente se afloja del alveolo circundante, lo suficiente para que se desgarran los vasos sanguíneos que entran por el orificio apical, estos son los vasos que llevan la sangre nutritiva para conservar vivo el tejido pulpar.

#### B. Infecciones por caries

La caries al no ser tratada y aumentar de tamaño, llega a

un punto en que invade a la pulpa.

La caries es una combinación de bacterias, toxinas y ácidos y los productos cáusticos del desdoblamiento de la dentina destruida; al llegar ésta a la pulpa, todas estas sustancias destruyen sus células por lo que si el problema no es interceptado a tiempo por el tratamiento la pulpa se necrosará.

#### C. Exposición mecánica de la pulpa

Los métodos de preparación de cavidades inadecuados y los procedimientos de mala clase de colocación de pivotes, son dos causas comunes de exposición mecánica. Sin embargo, las exposiciones mecánicas tienden a sanar de manera más satisfactoria que las exposiciones por caries, porque no hay sustancias tóxicas relacionadas con ellas.

#### D. Lesiones ocasionadas por irritación química

Existen gran cantidad de materiales y sustancias químicas que se utilizan en odontología para restablecer piezas dentarias, y que pueden lesionarla si no se utilizan de manera adecuada. Un ejemplo son los silicatos, cuya principal desventaja es su acidez en el momento de su colocación en la pieza dental. El ácido puede penetrar la dentina y lesionar o destruir el tejido pulpar. Esto lo tendremos que prevenir preparando a la pieza de la manera adecuada para protegerla de este tipo de lesión potencial, mediante la colocación de bases de material aceptable con el fin de proteger el tejido.

#### D. Lesiones ocasionadas por irritación térmica

La pulpa dental funciona mejor a la temperatura normal del cuerpo; si la temperatura normal varía mucho, el paciente experimentará malestar y sera probable una lesión pulpar.

Una causa frecuente de irritación térmica es resultado de la colocación de materiales de restauración demasiado cerca del tejido pulpar, ya que estos son excedentes conductores térmicos

Otra causa común ocurre durante la preparación de las piezas dentarias con piezas de alta velocidad ya que estas giran a 300 000 revoluciones por minuto, generando un grado importante de calor por fricción. Si no se disminuye el calor pasara hacia el tejido pulpar y habrá peligro de lesionarlo; por ésta razón el uso de sistemas de irrigación de agua para la preparación de piezas dentales es de vital importancia.

## CAPITULO V : MATERIALES DENTALES UTILIZADOS EN LA TERAPEUTICA PULPAR INFANTIL

A fin de realizar un tratamiento diagnóstico correcto, es necesario conocer las características de los materiales dentales que por sus estudios y pruebas a que han sido sometidos son los de mayor utilización actualmente dentro de éstas terapias endodónticas. Estos son :

### A. Hidróxido de calcio

Basicamente se obtiene por la calcinación de carbonato de calcio, se presenta como un polvo blanco, fino e incoloro suspendido en agua destilada.

Usos :

- Se utiliza para cubrir la pulpa cuando está expuesta durante una intervención dental, favoreciendo la intervención de la dentina secundaria.
- Se utiliza como barrera para las futuras irritaciones.
- Para cubrir el fondo de las cavidades aunque pulpa no haya sido expuesta, pues sirve de barrera protectora para los tejidos pulpares cuando la cavidad es profunda.
- Para proteger muñones protesicos antes de colocar el cemento de fosfato de zinc.

Al utilizarse como cura de dientes permanentes, la tasa de curación de heridas pulpares es elevada tanto clínica como histologicamente. En dientes temporales muestra pocos frac-

sos con síntomas clínicos agudos, pero se observan con mucha frecuencia reabsorciones radiculares internas.

Su efecto cicatrizante se debe a su contenido de calcio así como a sus propiedades alcalinas.

Tiene un franco poder bactericida y efecto caustico sobre la materia orgánica, coagulando la proteína de los conductos dentinarios y sellandolos, ya que solo afecta la porción de la fibra con la que se pone en contacto y el resto queda intacta. Acelera la formación de la dentina secundaria, pues en contacto con la pulpa produce una necrosis superficial debajo de la cual se organizan las defensas biológicas, activando la fosfatasa que estimula la calcificación de la neodentina.

Es eficaz para reducir la sensibilidad de la pulpa a los estímulos térmicos si se coloca en un espesor mínimo de 1.5 mm.

#### B. Dycal caulk

Contiene un 6 % de hidróxido de calcio y un 6 % de óxido de zinc suspendidos en una solución de un material resinoso en cloroformo.

Se utiliza como protección pulpar que se coloca por debajo de la restauración permanente o temporal, cuya función es ayudar en la recuperación de la pulpa lesionada, ya que tiende a la regeneración de la dentina secundaria sobre la pulpa expuesta. Esta dentina secundaria es una barrera eficaz a los irritantes.

El dycal puede ser utilizado como un agente de recubrimien- to pulpar, en casos de irritación de la pulpa sera utilizado di- rectamente, pero también está indicado en forma directa como base protectora bajo todo tipo de restauración.

La radiopacidad del dycal mejora los diagnósticos en rayos x al eliminar la posibilidad de confundirlo con una caries den- tal.

### C. Oxido de Zinc y Eugenol

El cemento de Oxido de Zinc y Eugenol se utiliza como ma- terial de obturación temporal, como aislante térmico debajo de obturaciones permanentes y como material obturador en conduc- tos radiculares, es el cemento más frecuentemente utilizado.

Su presentación consta de una presentación en polvo y u- na líquida compuesta de la siguiente manera :

Polvo- Oxido de Zinc 70 %, resina 28 %, Esterato de Zinc 1 %  
acetato de Zinc .5 %.

líquido- Eugenol 35 %, Aceite de semilla de algodón

El Eugenol es un eter aromático no saturado de fórmula CCO que es el componente principal de las especias de clavo, pimienta, canela, ect. Es un líquido muy refrigerante ( que desvia los rayos de luz por ser cristalino) Se emplea como an- tiséptico y anestésico local al ser mezclado con la dietiloo-- mida de ácido acético para darle solubilidad.

El Oxido de Zinc es un polvo blanco, fino, insoluble en agua, tiene acción astringente y antiséptica suave.

Como material de obturación temporal el oxido de Zinc y Eugenol es uno de los cementos mas eficaces, ya que el Eugenol tiene un efecto sedante lo cual lo hace de gran utilidad como palpitativo pulpar. Una de las principales características de éste, es su adaptación a las paredes de la cavidad, así como su baja solubilidad de acidos, por lo cual puede utilizarse como cemento permanente.

Actúa como aislante térmico y eléctrico, debajo de obturaciones, ya que impide el paso de temperatura e impide la conducción eléctrica.

Es utilizado como una cura en pulpotomias en dientes deciduos ya que provoca pocas reabsorciones internas pues esta es menor en las pulpotomias tratadas con Oxido de Zinc y Eugenol que las tratadas con Hidróxido de Calcio ( 1 ).

Sin embargo presenta un lado obscuro al no ser un material absorbible.

### C. Formocresol

En la odontología de nuestro país la fórmula más usualmente utilizada consta de un 19 % de formaldehido, 25 % de cresol, 15 % de glicerina y agua. ( 2 )

Sin embargo ésta fórmula pierde validez en algunas instituciones y práctica privada de países tales como Estado Unidos, Canada, Australia, Inglaterra por citar algunos donde el



formocresol se encuentra en una forma menos diluida, conociendo está técnica como pulpotomias con toda la fuerza del formocresol.

Estas dos técnicas de distintas soluciones de formocresol parecen ser las más utilizadas actualmente en el mundo, existiendo poco rango de diferencia entre los efectos locales hacia los tejidos dentales y los efectos sistémicos entre una y otra.

El formaldehído es un gas producido por la combustión incompleta del metanol. Este gas al aplicarlo en los tejidos previene la autólisis mediante la reacción química de fijación que efectúa sobre las proteínas. Además causa cambios en la actividad vascular, se difunde hacia el ápice y disminuye la actividad respiratoria celular. Al producir isquemia causa necrosis de los tejidos aunque no este en contacto con ellos.

El cresol es una suspensión acuosa de 3 isómeros de metilfenol y como todo derivado fenólico tiene acción bactericida inclusive sobre el *Streptococcus fecalis* y sobre el *Staphylococcus aureus*.

La glicerina se utiliza como vehículo y evita la polimerización del formaldehído para prevenir el enturbamiento de la solución.

Al utilizar el formocresol en odontología, el objetivo fundamental es desvitalizar el tejido lesionado y destruir los microorganismos invasores.

Sweet inició el uso clínico del formocresol en terapéuticas pulpares de piezas primarias, pero su técnica ha sido gradualmente modificada mediante el respaldo de estudios histológicos convincentes hasta las últimas décadas.

Actualmente se cuenta con información de investigaciones realizadas en pulpas vitales de piezas de ratas, perros, monos y seres humanos.

La principal desventaja en su utilización es la dificultad de controlar la profundidad de penetración y en segundo lugar se puede producir irritación crónica en la zona que se desea curar ( 14 ) . Actualmente se ha demostrado que el formocresol llega incluso a afectar el esmalte de los dientes permanentes, esto es por su mismo grado de penetración.

El formocresol fija la porción más coronaria de la pulpa radicular, junto al tejido fijado se acumulan células inflamatorias y por lo general se observa también cierta diseminación apical en el centro del canal.

Histológicamente se ha observado un gran número de reabsorciones radiculares internas. ( 7 ) ( 9 ) .

Con frecuencia se observan calcificaciones amorfas en el tejido afectado por el formocresol y no se forman puentes en la pulpa.

Las investigaciones histológicas han puesto de manifiesto una marcada variedad en su penetración en la pulpa radicular residual, no sólo comparando dientes distintos, sino también en raíces distintas del mismo diente, por lo que no puede

esperarse la curación propiamente dicha de ninguna pulpa tratada con este compuesto. ( 15 ).

Muchos estudios sugieren que la moderación clínica al formocresol no causa una reacción significativa. ( 5 )

No obstante que las técnicas con formocresol parecen ser las más afectivas en la actualidad estudios más recientes nos hablan de grados considerable de toxicidad y teratogenicidad en experimentos realizados invitro, lo que llega a concluir la importancia de encontrar un medicamento de igual eficacia pero sin tales efectos. ( 3 )

Antes de realizar una pulpotomía con éste medicamento los formaldehídos han demostrado estar acumulados en la pulpa dentaria, entre la dentina y el cemento, detectando niveles en el ligamento parodontal y en el hueso apical. Esto es debido a que mucha gente se encuentra expuesta a un bajo nivel de exposición diariamente, puesto que estos los encontramos a diaria en la contaminación del aire, comestibles tales como el papel o la madera, en cosméticos, ect.

Este medicamento además de ser un bactericida fuerte, tiene un efecto de unión proteínica. Este se utilizó inicialmente como desinfectante de conductos radiculares en tratamientos endodónticos de piezas permanentes, en la actualidad sólo se utiliza en dientes primarios.

En síntesis este medicamento efectúa su acción por medio de la fijación proteica, evitando su autólisis con otras moléculas proteicas inhibiendo la acción de los microor-

ganismos difundiendo a través de los tejidos reforzado por el poder bactericida del cresol.

#### E. Glutaraldehídos

El uso de los glutaraldehídos es una alternativa médica que no ha sido persuasiva a la técnica de utilizar formocresol sin embargo ésta es segura y eficiente.

Ha sido ampliamente estudiado y ha sido mezclado con Hidróxido de Calcio como material a sustituir al formaldehído en tratamientos endodónticos.

El glutaraldehído es un agente fijador más rápido y activo y en su zona de filtración está más restringida después que es aplicado al estar expuesta la pulpa.

En el año 1976 se comienzan a reportar las ventajas en la utilización de los glutaraldehídos.

Este agente agente presenta ventajas bactericidas como el formocresol, siendo un agente fijador que salta el lado más afectado ocasionado por el formocresol. ( 10 )

En 1982 Kurey reporta un suceso utilizando glutaraldehídos en molares primarios de animales con pulpa vital a fin de obtener una comparación clínica e histológica entre el glutaraldehído y el formocresol.

En éste estudio el resultado más importante fue que se encontró que el glutaraldehído no perfora los tejidos del apice, no demostrando una distribución sistémica extradental como se ha demostrado con el uso del formocresol.

En 1989 Prakash y Jaiswall presentan un estudio en Canada comparando clínicamente y radiograficamente los efectos del formocresol y los glutaraldehídos en primeros molares primarios humanos con pulpa vital, manejando un rango de 100 pacientes tartados con glutaraldehídos y 90 tratados con toda la fuerza del formocresol; concluyendo que el glutaraldehído es un mejor agente fijador y es un agente tóxico menor. Sin embargo las perdidas dentales fueron más tempranas utilizando este agente. ( 4 )

En 1990 se reporta un estudio realizado en niños de Estados Unidos a cargo de los doctorse Funsky y Eimstein reportandonos clínica y radiograficamente los efectos de los glutaraldehídos en las pulpotomias.

Este estudio nos reporta la técnica tradicional de pulpotomia con la variante de aplicar seguido de un algodón seco, un algodón mojado de glutaraldehído con una solución amortiguador al 2 % por 5 minutos.

La solución amortiguador constaba de un 25 % de solución destilada en agua con un 2 % de fosfato de sodio amortiguando el p.h. 8.0.

Clínica y radiograficamente el caso se consideró un fracaso al aparecer uno o más de los siguientes síntomas: Rotura interna, resorción de la furca, destrucción del hueso periapical y por ultimo la presencia de dolor.

El 90 % de los casos fue reportado como avulsiones dentales en un lapso de 6, 12 y 35 meses y los rangos de efectos ha-

cia los demás tejidos dentales fueron muy semejantes a los ocasionados por el formocresol.

En conclusión este estudio nos reportó como fracaso el uso del glutaraldehído con una solución amortiguador. ( 5 )

En algunas instituciones del mundo, ya han tomado la opción en la utilización de los glutaraldehídos como sustituto del formocresol, pero éstas son en un mínimo porcentaje, puesto que ésta técnica no es todavía más eficaz que el utilizar formocresol. (11 )

## CAPITULO VI : TERAPEUTICA PULPAR

### 6.1 Importancia en la terapéutica pulpar

Ya estudiada más afondo la anatomía de la dentición temporal, nos damos cuenta de la facilidad con que estos órganos requieren de una terapéutica pulpar, ya que tanto el esmalte como la dentina son mas delgados y los cuernos pulpares están más cercanos a ser expuestos o ser invadidos por un proceso cárioso.

Las raíces de estos dientes, principalmente en los molares, son largas y delgadas y los canales estrechos y aplanados; en ocasiones encontramos una gran variedad de conductos accesorios y los ápices sufren constante reabsorción, ésto sin contar la distinta anatomía que pueden presentar las raíces dentales que lo convierte en un problema el realizar una terapia endodóntica eficaz.

Sin embargo los materiales dentales y técnicas utilizadas en la actualidad nos permiten saltar estos problemas y realizar tratamientos pulpares eficaces s fin de que los dientes primarios cumplan con su función no solo dentro del aparato masticatorio sino también comoexcelentes mantenedores de espacio durante el cambio de la dentición.

## 6.2 Diagnostico y plan de tratamiento :

Para realizar un buen diagnóstico es necesario conocer la causa de la afección expuesta.

Para elegir el tratamiento tenemos primero que considerar varios factores tales como :

- El estado general de salud del paciente teniendo en consideración la existencia de leucemia, hemofilia, discrasias sanguíneas o fiebres reumáticas.
- Hay que poner especial atención en la cooperación del paciente, pues tendrá gran vínculo con la extensión y duración del tratamiento requerido.

Ciertos autores sugieren la anestesia general para tratamientos endodónticos extensos y largos en los que la actitud del paciente presenta un verdadero riesgo tanto para su persona como para la del cirujano.

- Estado de la cavidad oral en general.
- Tipo de restauración y uso a que será sometido.

Considerando todo esto y una vez realizado nuestro acceso se confirmará o se cambiará nuestro diagnóstico.

Hay que pensar en usar una técnica apropiada pero menos radical, lo cual nos permitirá cambiar de alternativa si es necesario, por ejemplo :

- Una zona pequeña de dentina sensible que cubre la pulpa normal sólo necesita una restauración simple. Sin embargo una



- cantidad mayor de dentina expuesta requiere de anestesia y una restauración temporal.
- Una pulpa normal o ligeramente hiperémica bajo una caries profunda puede necesitar una técnica de recubrimiento pulpar indirecta.
- Una pulpa sana expuesta puede necesitar un recubrimiento directo.
- Una caries profunda que expone a la pulpa a una leve infección de la pulpa coronal puede necesitar una pulpotomía.
- Los dientes jóvenes traumatizados y con formación incompleta de raíces en los que esté afectada la pulpa coronal puede necesitar una pulpotomía.
- Cuando la caries es profunda y afecte a la pulpa o esta de señales de degeneración extensa puede ser indicación de pulpectomía.
- Una pulpa necrosada o afección benigna de la bifurcación del ápice sin pérdida de sostén adecuado puede indicar la necesidad de una pulpectomía.

### 6.3 Técnicas pulpares

#### A. Recubrimiento pulpar indirecto

Este tratamiento se apoya en la teoría de que en una lesión cariosa, el proceso infeccioso está limitado a las capas superficiales de la lesión, y que existe entre la capa infectada y la pulpa una zona afectada de dentina desmineralizada.

Al remover la capa infectada y colocar el medicamento sobre este, la dentina expuesta puede remineralizarse y los odontoblastos son estimulados produciendo dentina secundaria reparativa bajo los túbulos dentinarios, como mecanismo de defensa de la dentina viva ante la gresión se presenta la se presenta la esclerosis de los túbulos dentinarios.

En pocas palabras ésta técnica a fin de evitar exposición potencial pulpar cuando se remueva la dentina afectada.

#### Indicaciones:

En dientes juvenes temporales o permanentes con gran cantidad de tejido pulpar, así como en lesiones grandes de caries que se aproximen a la pulpa pero sin afectarla.

#### Contraindicaciones :

En pulpas envejecidas de un diente temporal maduro y pulpas que sufren cambios patológicos; ésto es historia de dolor existencia de exposición patológica pulpar y cambios en el periodonto en relación a la pulpa.

#### Técnica:

Administramos anestesia local y aislamos con dique de hule, procedemos a remover el tejido carioso con la fresa de nuestra elección y removemos con una fresa de menor filo o mediante la ayuda de un excavador la dentina necrótica blanda hasta localizar la dentina más firme.

Retiramos la dentina cariada alrededor de los márgenes de la unión amelo-dentinal, la pulpa debe de quedar sellada por

una capa delgada de dentina libre de bacterias.

Para restaurar el diente prepararemos la cavidad correspondiente.

Cubrimos toda la zona de dentina expuesta con una capa de Hidróxido de Calcio evitando presionar con nuestro instrumento y de manera que el cemento toque los márgenes y la cubrimos con base protectora y selladora ( ZOE ) o en caso que la pieza permanezca en la cavidad oral por periodos largos mayores de 6 meses la obturamos con amalgama.

Fig 1.3 y 1.4 )

#### B. Recubrimiento pulpar directo :

Este consiste en la aplicación de un agente sedativo en una herida pulpar vital para procurar la curación y conservar su vitalidad.

La herida pulpar es el daño que padece la pulpa sana cuando es lacerada y queda en comunicación con el exterior. Esta herida puede ser causada al remover el tejido carioso profundo al preparar una cavidad o muñón o al fracturarse el diente.

Histopatologicamente en la herida pulpar encontramos :

- Ruptura de la capa odontoblástica
- Laceración mayor según su profundidad, acompañada de hemorragia.
- Ligera reacción defensiva alrededor de la herida

#### Indicaciones :

En dientes temporales juvenes cuando la exposición es mecánica y no contaminada, reciente y en punta de alfiler superficial y no hemorrágica. ( fig 2 )

En dientes permanentes juvenes en los que los apices regulares todavía no han cerrado.

#### Contraindicaciones :

- Pulpa envejecida
- Pulpa que sufre algún proceso patológico
- Historia de dolor pulpar
- Exposición pulpar patológica a la vista
- Prueba radiografica de patología pulpar
- Cambios parodontales relacionados con la pulpa
- donde la aposición de la dentina reparadora puede deteriorar la circulación de una parte del tejido coronal pulpar.
- Hemorragia exesiva en el lugar de la exposición.

#### Técnica:

Administramos anestesia local y aislamos con dique de hule, si la exposición es debida a una lesión traumática, limpiamos suavemente los residuos con una solución normal ( suero )

Mantenemos una torunda estéril en el lugar de la exposición hasta que termine el sangrado y secamos con una torunda esteril.

Aplicamos el material de recubrimiento ( Dycal ) evitando la presión sobre el tejido pulpar, protegemos el material de

recubrimiento con una base de cemento de ZOE y obturamos con una restauración permanente. ( fig 2.2 2.3 )

Algunas causas que provocan el fracaso del recubrimiento pulpar directo son :

- Trabajar en condiciones sépticas sin dique de hule
- Trabajar en presencia de dentina infectada
- Emplear el tratamiento cuando se ha producido hiperemia por causa infecciosa.
- Utilizar materiales contaminados
- No cerrar hermeticamente la cavidad permitiendo la filtración de sustancias contaminadas.
- Dejar curaciones altas que causan traumas de oclusión
- Emplear materiales irritantes, causticos, o deshidratantse como el fenol, cresol, alcohol, ect.

### C. Pulpotomia

La pulpotomía se realiza con más alta frecuencia en dentición temporal, debido al alto fracaso de recubrimientos pulpares directos en pulpas expuestas por caries o traumatismo.

Esta técnica consiste en la remoción parcial de la pulpa viva ( específicamente la parte coronaria ) complementada con la aplicación de fármacos que protegiendo y estimulando la pulpa residual, favorecen su cicatrización y la formación de una barrera calcificada de neodentina, permitiendo la conser-

vación de la vitalidad pulpar.

La pulpa radicular debidamente protegida y tratada continúa con sus funciones sensoriales, defensivas, y formadoras de dentina.

#### 1. Pulpotomía con Hidróxido de Calcio

Teusher y Zender informaron el uso de la pasta de Hidróxido de Calcio como obturación pulpar en pulpotomías realizadas en piezas primarias y permanentes.

##### Ventajas :

Permite la continuación de la formación incompleta de raíz y en caso de existir duda acerca de realizar recubrimiento pulpar directo en un diente joven permanente con formación incompleta de raíz.

##### Indicaciones :

En dientes jóvenes permanentes con formación incompleta de raíz además aunque ésta técnica produce una capa superficial de necrosis, la pulpa puede funcionar normalmente y generar una capa de odontoblastos o producir dentina reparadora, característica de la colocación de Hidróxido de Calcio en contacto con la pulpa.

##### Contraindicaciones :

Si el diente presenta hemorragia persistente.

Cuando el diente presenta una infección por ligera que sea no se recomienda en dientes temporales por el fracaso frecuente debido a reabsorción interna.

## 2. Pulpotomía con formocresol :

Permite la reabsorción normal y exfoliación de los dientes temporales, el formocresol al contacto con la pulpa produce fijación y finalmente fibrosis.

### Indicaciones :

En dientes temporales con caries profunda o exposición pulpar accidental.

En ausencia de dolor o patología irreversible en lesiones profundas sin exposición obvia en dientes asintomáticos y que en nuestro estudio radiográfico encontremos la lamina dura intacta y ausencia de reabsorción patológica interna o externa.

### Contraindicaciones :

Que con signos y síntomas clínicos encontremos primero una hemorragia no controlable por la presión directa después de la pulpa coronal o que encontremos tejido seco necrótico con exudaciones purulentas en los conductos radiculares.

Radiográficamente en caso de que encontremos radiotransparencia periapical, reabsorción de los conductos radiculares o una reabsorción de la raíz extensa.

### Técnica :

- Administramos anestesia local y aislamos con dique de hule,
- Retiramos la dentina cariada con la fresa de nuestra elección pero sin retirar la cámara pulpar.
- - Penetramos la cámara pulpar por el sitio de la expansión

- o por algún lugar cercano al cuerno pulpar. ( fig 3.1 )
- Procedemos a retirar el techo de la cámara pulpar y amputamos el tejido coronario con la ayuda de un excavador hasta el nivel de los cuernos pulpares. ( fig 3.3 )
  - Aplicamos una torunda de algodón en los muñones de la pulpa. En uno o dos minutos deberá terminar la hemorragia, esto si la infección no se ha extendido a las partes radiculares del diente.
  - Para la pulpotomía con Hidróxido de Calcio en un diente permanente joven colocamos una capa de 2mm de Hidroxido de Calcio sobre los muñones pulpares. ( fig 3.5 )
  - Para la pulpotomía con formocresol se coloca un algodón impregnado en formocresol después de haberlo escurrido sobre los muñones pulpares y dejarlo por 5 minutos en contacto.
  - Una vez que se colocó el medicamento sobre los muñones pulpares se sella el diente con ZOE. Esto también sirve para obturar el diente siempre y cuando vaya a realizar una pronta restauración permanente.
  - Las coronas de acero inoxidable están indicadas como restauración definitiva en dientes temporales con tratamiento pulpar ya que estos dientes se vuelven quebradizos al suprimir el suministro sanguíneo y se pueden fracturar.
  - Sin embargo aunque la corona de acero inoxidable es el tratamiento de mayor elección, la amplia gama de composites e ionomeros de vidrio que existen en la actualidad parecen ser un tratamiento confiable y más estético que el mencionado.



PULPOTOMIA

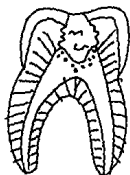


FIG 3.1

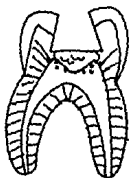


fig 3.2

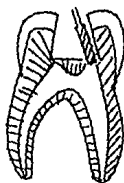


fig 3.3

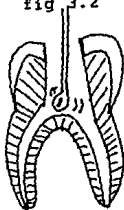


fig 3.4

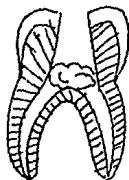


fig 3.5



fig 3.6

RECUBRIMIENTO PULPAR INDIRECTO

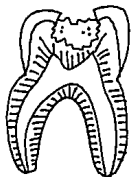


fig 1

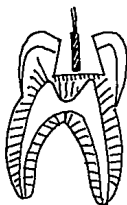


fig. 1.1

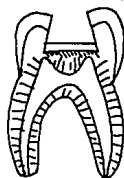


fig. 1.2

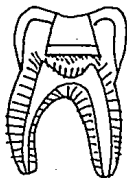


fig 1.3

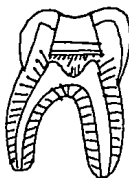


fig 1.4

RECUBRIMIENTO PULPAR DIRECTO

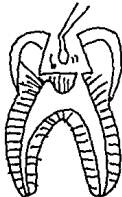


fig 2

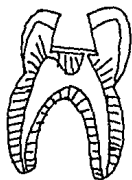


fig 2.1

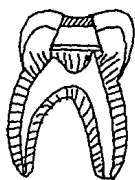


fig 2.2

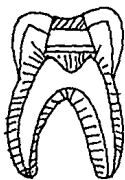


fig 2.3

PULPECTOMIA

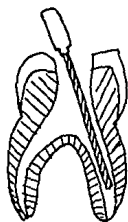


fig 4.1

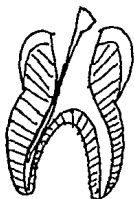


fig 4.2

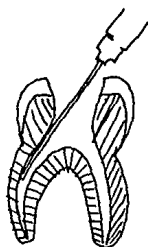
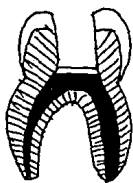
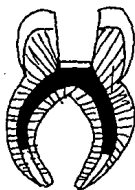


fig 4.3



PULPECTOMIA TOTAL



PULPECTOMIA PARCIAL

#### D. Pulpectomía

Este será el tratamiento adecuado para un diente temporal cuya pulpa presenta alguna complicación, es decir que esté involucrada en algún proceso patológico.

La pulpectomía es la eliminación de toda la pulpa, tanto coronal como radicular, complementada con la preparación o rectificación de los conductos radiculares y la medicación antiséptica.

Este procedimiento es usado para tratar el diente enfermo y mantenerlo en la boca, el cual es necesario para que se desarrolle a cabo un proceso normal.

Es necesario tomar en cuenta que al curación de los dientes primarios infectados depende de la habilidad del material de obturación a promover las funciones naturales de curación de los tejidos periapicales. Es necesario establecer las características que debe de tener un material ideal para la obturación de conductos radiculares en dientes primarios. Estas características son :

- Que sea fuerte antiséptico
- Que no dañe el germen dentario
- que sea radioopaco
- Que sea fácilmente insertado
- Que permita su remoción en caso de ser necesario.

El ZOE reúne la mayoría de las características que debe de tener un obturador de conductos.

**Indicaciones :**

- Cuando la cámara pulpar está seca al abrir el diente .
- Una hemorragia exesiva del techo pulpar al intentar hacer la pulpotomía.
- Afección osea intraradicular sin pérdida de sostén.
- Signos y síntomas adversos después de realizada la pulpotomía.

**Contraindicaciones :**

- Al existir afección apical extensa o movilidad.
  - Una reabsorción radicular extensa de los dientes temporales.
  - Reabsorción radicular extensa y que perfore la bifurcación.
  - Mala salud o vida corta del paciente .
  - Amenaza de la implicación del diente permanente en desarrollo por el proceso infeccioso.
  - Conducta incontrolable al no ser posible la sedación u hospitalización.
- \* Al existir una contraindicación de la pulpectomía se tendrá que extraer el diente y colocar un mantenedor de espacio.

Para realizar nuestra técnica de pulpectomía tenemos que incluir material de endodoncia como :

Limas de endodoncia

Ensanchadores de endodoncia

Puntas de papel esteril

Equipo de obturación de conductos radiculares.

**Técnica :**

- Administramos anestesia local y aislamos con dique de hule.
- Extirpamos la dentina y penetramos la cámara pulpar eliminando el techo pulpar, seguidos de la ayuda de un excavador
- Mediante ayuda radiográfica determinamos la longitud y número de conductos existentes y extirpamos el tejido pulpar con la ayuda de un tiranervios o lima.
- Debemos de encorvar un poco los instrumentos a fin de evitar perforaciones y evitemos forzar el contenido infectado hacia la parte apical.
- Los conductos se mantienen húmedos e irrigados para disolver el contenido orgánico.
- Aumentamos el tamaño de nuestra lima con el propósito de que la entrada al conducto sea lo suficientemente amplia a fin de facilitar la colocación del material de obturación.
- Colocamos puntas humedecidas en formocresol por 5 minutos aproximadamente.
- Retiramos las puntas de papel y obturamos. Ejemplos de técnicas de obturación son :

**\* Método de la jeringa a presión**

LA jeringa consta de un émbolo, una llave tipo tornillo, dos extractores y un surtido de agujas calibre 13-30 está según el tamaño de la entrada al conducto hasta que penetre 2mm cerca del apice, estas deberemos darles cierta curvatura para

que el acceso sea fácil ( Fig 5.1 ). La pasta de obturación ya la hemos colocado en el mangoy ejercemos presión con los dos extractores. La llave del tornillo se aprieta y se da vuelta hasta que el material comience a salir.

El cemento se exprime hacia afuera hasta que la jeringa se retira lentamente. Aquí tenemos varias ventajas :

- Comenzamos obturando lentamente la parte apical y así sucesivamente hasta la corona evitando así la creación de vacíos en el conducto.
- Controlamos la cantidad de cemento colocado, evitando la posible falta o desperdicio.
- La conformación de la jeringa no permite que se ejerza una presión indebida sobre las paredes del conducto.

Ya que nuestro conducto radicular quedó obturado, sellamos la obturación con una pasta de ZOE , cemento de Fosfato de Zinc o amalgama para después ser restaurado con una corona de acero inoxidable.

#### \* Método con el espiral

Este método es muy fácil y poco sofisticado, hacemos dar vueltas al lentulo con los dedos a fin de ir colocando el material de obturación en el conducto. Su principal desventaja es la posibilidad de atrapar aire si no se realiza con el debido cuidado ( fig 5 ).

Debido a la especial anatomía que muestran los conductos rara vez nos es posible realizar un sellado hermético; tendremos que tomar una radiografía para checar como quedo la obturación

ESTA TESIS NO DEBE  
SALIR DE LA BIBLIOTECA



## E. OTROS TIPOS DE PULPECTOMIA

### 1. PULPECTOMIA PARCIAL

ES una variación de la pulpectomía en dientes temporales en los que la pulpectomía vital resulta necesaria pero las raíces están encorvadas, por lo que nuestro instrumento y cementos de obturación no podran llevarse hasta el fondo del conducto, así que sólo extirparemos el tejido pulpar hastadonde nuestros instrumentos alcan en y realizamos el procedimiento normal como lo indica nuestra técnica.

### 2. PULPECTOMIA EN DIENTES NO VITALES

En dientes vitales temporales con infección no es aconsejable la preparación mecánica en una cita, sino es más recomendable de la siguiente forma :

1ra cita- Hacemos que el conducto pulpar drene a fin de aliviar el dolor y extirpamos todo el tejido necrótico, colocando una torunda con formocresol y sellando con zoe.

2da cita- Si el diente permanece asintomático entonces sí podremos realizar nuestro procedimiento ya descrito, secamos los conductos y colocamos una curación de zoe por 4 días más.

3ra cita- Si no existen síntomas obturamos, pero si continuo algún síntoma repetimos técnicas biomecánicas hasta que el diente quede libre de síntomas adversos.

#### 6.4 EVALUACION DE RESULTADOS

Al realizar un tratamiento pulpar pediremos al paciente o a los padres en su defecto de informar cualquier incomodidad o señal anormal relacionada con el diente tratado.

Con esto conoceremos mejor el problema y evaluaremos una nueva forma de tratamiento antes que ocurra más daño y las molestias sean mayores.

Seguiremos el caso para evaluar la respuesta al tratamiento cualquier síntoma adverso será indicativo de fracaso.

La técnica más sencilla como un recubrimiento necesita una vigilancia estrecha porque si ésta fracasa procederemos inmediatamente al siguiente tratamiento como una pulpotomía y no esperar para realizar un tratamiento más radical.

\* La reevaluación es de suma importancia, puesto que es preventivo e informativo para el dentista, nos proporciona experiencia para la selección de casos y nos agudiza el sentido clínico.

## CONCLUSIONES

El objetivo de ésta tesis fue hacer una revisión de los procedimientos utilizados en las afecciones del tejido pulpar infantil, así como hacer notar que no obstante que los tratamientos endodónticos infantiles actuales cumplen con un grado bastante aceptable, la literatura en los últimos años nos muestra un lado oscuro de uno de los materiales dentales mayormente utilizados dentro de estos procedimientos; el formocresol, de él se nos muestra con diversas pruebas y estudios su afección sobre los distintos tejidos bucales, por lo que distintas instituciones del mundo desde hacia ya varios años trabajan en buscar la utilización de un medicamento que salte tales efectos, sin lograr aún una sustitución más eficaz.

No dudo que en algunos años el formocresol pueda ser sustituido, puesto que la literatura actual nos narra los intentos por lograrlo, sin embargo en la práctica odontológica diaria notamos la eficacia del formocresol hacia nuestros objetivos y nos hace pensar que tales efectos son en una mínima escala, por lo que por varios años seguirá siendo nuestro material dental de elección en dichos tratamientos, hasta que no existan pruebas y estudios totalmente convincentes para cambiar nuestro criterio.

## BIBLIOGRAFIA

1. SELTZER. S. LA PULPA DENTAL ED. MUNDI 1970
2. ORBAN. HISTOLOGIA Y EMBRIOLOGIA BUCALES. LA PRENSA MEDICA MEXICANA. MEXICO, D.F. 1977
3. JENSEN R. FUNDAMENTOS CLINICOS DE LA ENDODONCIA. ED. BOLEA DE MEXICO, 1970
4. LAW B DAVID. UN ATALS DE ODONTOPEDIATRIA. ED. MUNDI S.A.I.C. Y F DE BUENOS AIRES 1980
5. MC DONALD RALPH E. ODONTOLOGIA PARA EL NIÑO Y EL ADOLESCENTE. ED. MUNDI S.A.I.C Y F BUENOS AIRES 1980
6. FINN SIDNEY. ODONTOLOGIA PEDIATRICA. ED. INTERAMERICANA 4TA ED. MEXICO, D.F. 1982
7. BARBER THOMAS K. ODONTOLOGIA PEDIATRICA. 8VA EDICION ED. INTERAMERICANA 1985
8. MAGNUSSON B. O. ODONTOPEDIATRIA ENFOQUE SISTEMATICO SALVAT EDITORES 1985
9. PEYTON A. MATERIALES DENTALES RESTAURADORES. IRA ED. ED. MUNDO BUENOS AIRES 1985
10. CRAIG ROBERT. MATERIALES DENTALES. 3RA EDICION ED. INTERAMERICANA. 1986

11. SKINNER WILLIAM, EUGENE. LA CIENCIA DE LOS MATERIALES DENTALES 2DA EDICION ED° INTEARERICANA 1986
12. SNAAWDER K.D. MANUAL DE ODONTOLOGIA PEDIATRICA. 8va EDICION ED. LABOR S.A. 1989

HEMEROGRAFIA

1. JOURNAL OF ENDODONTICS. EMBRIOTOXICITY AND TERATOGENICITY OF FORMOCRESOL ON DEVELOPING CHICK EMBRYOS, VOL 16 N. 9 SEPT 1990
2. A SEM INVESTIGATION ON PULPAL- PERIODONTAL CONNECTIONS IN PRIMARY TEETH. JOURNAL DENT CHILD, JAN-FEB 1992 MORABITO, PATRIZIA DAFABIANI.
3. RESTORING THE ORAL HEALTH OF THE CHILD. JOURNAL DENT CHILD VERANO DE 1989 JAN-FEB 1990 P. 56-67. A. DAVIS M.J.
4. FORMOCRESOL AND GLUTARALDEHYDE SOLUTION IN PULPOTOMIZED PRIMARY TEETH OF A SCHOOL CHILDREN, JOURNAL DENT CHILD SEP-OCT 1990 A. FUNKS, BIMSTEIM GUELMANN.
5. ASSESSMENT OF A 2% BUFFERED GLUTARALDEHYDE SOLUTION IN PULPOTOMIZED PRIMARY TEETH, JOURNAL DENT CHILD JAN-FEB 1989 A. PRASKANY, CHANDRA S. JAISWALL.
6. RADIOGRAPHIC EVALUATION OF PULPA THERAPY FOR PRIMARY ANTERIOR TEETH, JOURNAL DENT CHILD, MAY-JUNE 1989 P. 182-85, A. M FLAITZ, E° BARR, JOHN HIKS
7. EVALUATION OF A NEW PULP CAPPING AGENT INDIRECT PULP THERAPY JOURNAL DENT CHILD JAN-FEB 1988, A.R. NIRCH, DAVID AVERY

8. PULPAL REACTION TO IRM CEMENT : INTERMEDIATE RESTORATIVE MATERIAL CONTAINING EUGENOL, JOURNAL DENT CHILD JUL-AUG 1988, P 259-264, A M. BRANSTROM, JOHAN NORDERWALL
9. GLUTARALDEHYDE: AN ALTERNATIVE TO FORMOCRESOL FOR VITAL PULP THERAPY, JOURNAL DENT CHILD, MAY-JUNE 1983, AUT H. BERG, RON MYERS
10. CONSERVATIVE TECHNIQUE FOR RESTORING PRIMARY MOLARS AFTER PULPOTOMY TREATMENT, JOURNAL DENT CHILD, NOV-DEC 1988, AUT KEVIN DUNLY, J DAVIS.
11. PULPOTOMY MEDICAMENTS FOR VITAL PRIMARY TEETH, JOURNAL DENT CHILD, NOV-DEC 1989, P 426-432, AUT D AVRAM, F PULVER
12. ORAL HEALTH IN CARIOLOGY AND ENDODONTICS TO THE YEAR 2000 , JOURNAL DENT CHILD, SEPT 1990 , P 243-6 AUT ZEMANOVA E; GOSISOVA E.
13. CLINICAL AND RADIOGRAPHIC EVALUATION OF DECIDUOUS MOLARS WITH NECROTIC PULP TREATED WITH TWO CONCENTRATIONS OF FORMOCRESOL, ACTA ODONTOLOGICA DE VENEZUELA, 1989 SEP-DEC P 3-9 , AUT SOGBE DE ANGELL
14. HISTOPATOLOGY OF RADIOLUCENT FURCATION LESIONS ASSOCIATED WITH PULPOTOMY TREATED PRIMARY MOLARS, PULP-DENT, 1988 DEC, P 291-4, AUT MYERS, DURHAM, HANNES, BARENE

15. PULP TREATMENT FOR PRIMARY TEETH, JOURNAL DENT ASSOC,  
1988JUL-AUG, P 52-56, AUT CAPARESL.P.
16. PULPOTOMY IN DECIDUOS TEETH, INF-DENT, 1988DEC,  
P 4405-10, AUT RODDE, NORET S.
17. FORMACION OSTEODENTINARIA POR EFECTO DEL FORMOCRESOL  
ACTA ODONTOLOGICA PEDIATRICA, VOL 5 N. 4 JUNIO 1984  
AUT KESZLER A; DOMINGUEZ F.
18. HISTOMORFEMETRY OF DENTIGEROUS CYST IN CHILDREN, ASOCIATED  
OR NOT WITH FORMOCRESOL, ASOCIACION ODONTOLOGICA ARGEN\_  
TINA, VOL. 78 OCT-DIC 1990, KESZLER A, DOMINGUEZ, F.
19. CONSEQUENCES OF ENDODONTIC TRAE TMENT OF PRIMARY TEETH  
PART II. ACLINICAL INVESTIGATION INTO INFLUENCE OF FOR-  
MOCRESOL PULPOTOMY ON THE PERMANENT SUCCESOR. JOURNAL  
DENT OF CHILD, VOL 5 N. 1 ENERO-FEBERO 1987, AUT  
MULDER, G. R.; VAN AMEROGEN, W. F VINGERLIN, P