

11227

66
2Ej



**UNIVERSIDAD NACIONAL
AUTONOMA DE MEXICO**

**Facultad de Medicina
División de Estudios de Postgrado
Hospital Central Sur de Concentración Nacional
PETROLEOS MEXICANOS**

**Alteraciones Ecocardiográficas en pacientes con Lupus Eritematoso
Sistémico, Artritis Reumatoide, Esclerosis Sistémica Progresiva y
Dermatopolimiositis**

T E S I S

**Que para obtener el título de
Especialista en Medicina Interna
p r e s e n t a**

Dr. Marco Antonio Peña Duque



LA SALLE

**TESIS CON
FALLA DE ORIGEN**

México, D. F.

1994



Universidad Nacional
Autónoma de México



UNAM – Dirección General de Bibliotecas Tesis Digitales Restricciones de uso

DERECHOS RESERVADOS © PROHIBIDA SU REPRODUCCIÓN TOTAL O PARCIAL

Todo el material contenido en esta tesis está protegido por la Ley Federal del Derecho de Autor (LFDA) de los Estados Unidos Mexicanos (México).

El uso de imágenes, fragmentos de videos, y demás material que sea objeto de protección de los derechos de autor, será exclusivamente para fines educativos e informativos y deberá citar la fuente donde la obtuvo mencionando el autor o autores. Cualquier uso distinto como el lucro, reproducción, edición o modificación, será perseguido y sancionado por el respectivo titular de los Derechos de Autor.

Con gratitud y respeto
para el Dr. Jaime Sabarés

~~Jaime Sabarés~~ 12/11/87

TUTORES DE TESIS

DR. ARTURO OREA

DR. JAIME SABANES

JEFE DEL CURSO DE MEDICINA INTERNA

DR. ARTURO CABALLERO H.

JEFE DE ENSEÑANZA

DR. OSCAR LARRAZA H.

A mis padres y hermanos

A mi esposa Lorena y al hijo que está por nacer

A todos mis profesores, compañeros y amigos

I N D I C E

1. Introducción	1
2. Objetivos	3
3. Material y Métodos	5
4. Resultados	7
5. Discusión	19
6. Conclusiones	21
7. Bibliografía	22

INTRODUCCION

El Lupus Eritematoso Sistémico (LES), es una enfermedad inflamatoria multisistémica -- caracterizada por la presencia de autoanticuerpos (1). Desde la descripción original de -- la endocarditis de Libman-Sacks, se han realizado varios estudios clínicos (2,3) de autopsia y ecocardiográficos (4,5) de las alteraciones cardíacas en LES. La ecocardiografía -- modo M, como procedimiento diagnóstico no invasivo, contribuyó importantemente en el -- estudio de estos pacientes, principalmente en la detección de enfermedad pericárdica, -- valvular y miocárdica aunque de una manera limitada. Con la introducción más reciente -- de la ecocardiografía bidimensional, se ha mejorado considerablemente la sensibilidad de -- este procedimiento, permitiendo la detección temprana de anomalías cardíacas que -- pueden contribuir a la morbi-mortalidad de estos enfermos.

Dentro de las anomalías ecocardiográficas encontradas en los pacientes con LES, se -- han descrito: derrame y engrosamiento pericárdico, engrosamiento mitral y aórtico, cre- -- cimiento ventricular y auricular izquierdos, disminución de la fracción de expulsión, dis- -- minución de la contractilidad miocárdica, así como diversos grados de alteración valvular -- en el curso de la enfermedad (3,4,5,6,7). En un estudio reciente de autopsias, se encontró -- que el 50% de los pacientes tenían diferentes estadios de inflamación endocárdica como la -- descrita por Libman-Sacks, con una tendencia a la cicatrización fibrosa y calcificación -- atribuidas al tratamiento esteroideo (8), contrastando con las alteraciones valvulares re- -- portadas en estudios clínicos y ecocardiográficos previos, en los cuales la frecuencia de -- alteraciones fue menor, lo que podría deberse a una técnica ecocardiográfica inadecua- -- da, que limita el reconocimiento de estas alteraciones y/o una investigación poco exhaus- -- tiva con los estudios de ecocardiografía bidimensional.

En un estudio reciente de 47 pacientes con LES, estudiados con ecocardiograma modo M y -- bidimensional, se documentó enfermedad pericárdica en 10 pacientes, anomalías valvu- -- lares en 21% (engrosamiento aórtico y mitral), conservando dentro de la normalidad la di- -- mensión de las cavidades cardíacas (9).

De la Esclerosis Sistémica Progresiva (ESP), considerada también como enfermedad del -- tejido conectivo, de etiología desconocida y caracterizada por cambios inflamatorios, -- fibrosos y degenerativos de la piel, tubo digestivo, pulmones, corazón y riñones (1,2) y -- en la que la afección cardíaca es un factor pronóstico, menor solamente que la partici- -- pación renal como causa de muerte (3). El corazón en la esclerodermia es primariamente

una enfermedad miocárdica, explicable por la participación de los pequeños vasos coronarios del proceso esclerosante que conlleva a isquemia, infartos del miocardio y fibrosis (4).

La combinación de insuficiencia vascular y fibrosis, produce un deterioro funcional que se traduce como insuficiencia cardíaca congestiva y anomalías del sistema de conducción. Buekley y Cois (5) han encontrado buena correlación entre la intensidad de la fibrosis, la presencia de insuficiencia cardíaca congestiva y el desarrollo de arritmias ventriculares, incluso muerte súbita.

La Artritis Reumatoide (AR) es una enfermedad inflamatoria crónica de etiología también desconocida con ataque principalmente articular, pero con alteraciones extraarticulares graves que por supuesto incluyen al corazón. No obstante, estas alteraciones son raramente detectadas clínicamente ya que técnicas más específicas de diagnóstico como el ecocardiograma bidimensional generalmente no son utilizadas como procedimientos rutinarios (1).

En estudios de autopsia se ha informado la presencia de granulomas reumatoideos, pericarditis, miocarditis, endocarditis y fibrosis valvular (2,3,4). De estas alteraciones, la pericarditis es la manifestación cardíaca más común, que se considera como una complicación de enfermedad reumática grave, de curso progresivo y asociada a positividad del factor reumatoide en suero. A pesar de ello, clínicamente es poco diagnosticada (5). En algunos estudios de necropsia (6), se ha descrito afección pericárdica en un promedio de 30% (11 al 50%). Incluso se ha reportado como causa de pericarditis constructiva y tamponade (7).

Con la introducción del ecocardiograma, éste se ha convertido en un método no invasivo confiable y relativamente sencillo en la detección de anomalías cardíacas, principalmente derrame pericárdico (8). Mediante su uso se ha conocido la existencia de derrame pericárdico hasta en el 55% de enfermos con AR que tenían nódulos subcutáneos y en el 15% en aquellos que no lo tenían (9). En algunos otros estudios (10,11) se encontró derrame pericardico del 32% al 44% sin evidencia clínica del mismo (frote pericardico alteraciones electrocardiográficas etc).

La existencia de nódulos reumatoideos en válvulas cardíacas y el sistema de conducción (11), arteritis coronaria con angina de pecho y en algunas ocasiones infarto al miocardio (2,4). Aortitis y dilatación del arco aórtico con la resultante regurgitación aórtica han sido también mencionados en asociación con lesiones oculares, usualmente epiescleritis, así como también disminución de la excursión de la valva anterior de la válvula mitral (distancia DE) (9).

La Dermatopolimiositis, considerada también como enfermedad del tejido conectivo, es un trastorno inflamatorio difuso de los músculos estriados, que produce disminución de la fuerza muscular en forma simétrica y en menor grado atrofia, principalmente de los músculos de las cinturas escapular y pelviana, del cuello y de la faringe (1,2). La participación cardíaca en esta enfermedad es un hecho conocido, aunque poco estudiado.

En algunos estudios se han reportado alteraciones del ritmo cardíaco y del sistema de conducción que incluyen arritmias auriculares y ventriculares, así como bloqueos aurículo-ventriculares y del haz de his (3,4,5). Se han realizado varios estudios ecocardiográficos en pacientes con Dermatopolimiositis. En uno de ellos se encontró aumento en la velocidad de acortamiento circunferencial ventricular izquierdo y en la fracción de expulsión (6), no reportándose afección pericárdica.

Como puede apreciarse, las alteraciones cardíacas en las enfermedades del tejido conectivo son variadas, algunas de ellas graves y poco diagnosticadas ya que generalmente son asintomáticas.

Con el propósito de evaluar en nuestra población la participación del corazón en estas enfermedades del tejido conectivo, seleccionamos un grupo de enfermos al que realizamos estudio ecocardiográfico modo M y bidimensional con los siguientes objetivos:

- a) Conocer la frecuencia y tipo de alteraciones ecocardiográficas en nuestra población de enfermos con LES, AR, ESP y DM-PM, investigando específicamente enfermedad pericárdica, alteraciones valvulares y función ventricular.
- b) Establecer si existe correlación entre el tiempo de evolución, y el grado de actividad de la enfermedad con las alteraciones cardíacas encontradas.

- c) Establecer si existe correlación entre signos y síntomas sugestivos de enfermedad cardiaca, con las alteraciones ecocardiográficas.
- d) Seguir a largo plazo a los enfermos que resulten con alteraciones con el fin de evaluar la significancia clínica de dichos hallazgos y establecer factores de riesgo en la morbi-mortalidad de estos enfermos.

MATERIAL Y METODOS

Fueron seleccionados para el presente estudio 18 pacientes con diagnóstico de Lupus Eritematoso Sistémico (n=12), Artritis Reumatoide (n=3), Esclerosis Sistémica Progresiva (n=1) y Dermatopolimiositis (n=2). Se excluyeron pacientes de ambos sexos, sin límite de edad. Todos los enfermos reunían los criterios establecidos por la Asociación Americana de Reumatología (10) para clasificarlos en el grupo de enfermedades del tejido conectivo.

Se excluyeron aquellos pacientes que concomitantemente tuvieron padecimientos con repercusión cardíaca conocida como: Historia de fiebre reumática, infarto del miocardio, Diabetes Mellitus y Cirrosis Hepática. Todos los enfermos fueron estudiados en la consulta externa de Reumatología y Cardiología y en el área de hospitalización del Hospital Central Sur de Concentración Nacional de Petróleos Mexicanos.

A los 18 pacientes se les realizó ecocardiograma modo M y Bidimensional, y Doppler, empleando un equipo de ecocardiografía modo M y Bidimensional con doppler integrado ULTRAIMAGER, Honeywell de Electronics for Medicine, con un transductor mecánico de 3.5 MHz.

El estudio ecocardiográfico se inició con el paciente en decúbito lateral izquierdo, con el transductor colocado en el 4to espacio intercostal izquierdo de acuerdo a la técnica descrita por Feigenbaum (11).

En todos los casos se evaluaron los siguientes parámetros ecocardiográficos: dimensiones diastólica y sistólica finales del ventrículo izquierdo, dimensiones diastólica y sistólica del tabique interventricular y de la pared posterior del ventrículo izquierdo, dimensión de aurícula izquierda y raíz aórtica, excursión y tiempo de expulsión de la válvula aórtica. A nivel de la válvula mitral se midió excursión DE, velocidad de pendiente EF y el intervalo PR-AC. Se calculó asimismo el volumen diastólico y sistólico del ventrículo izquierdo, fracción de expulsión, volumen latido, gasto cardíaco e índice cardíaco, relación aurícula izquierda-aorta y relación del espesor septum-pared posterior. Se investigó intencionalmente la presencia de derrame pericárdico de acuerdo a las técnicas descritas (11).

Otros estudios de laboratorio y gabinete incluyeron: Electrocardiograma de reposo y - teleradiografía de tórax, citología hemática, VDRL, células LE, proteína C reactiva, -- anticuerpos antinucleares, anticuerpos anti DNA nativo patrones homogéneo, fibrilar, - anular, Anti-Sm, complemento hemolítico (CH50), cuantificación de inmunoglobulinas séri- cas, electroforesis de proteínas, factor reumatoide, química sanguínea, electrolitos sé- ricos, exámen general de orina, pruebas de funcionamiento hepático, biopsias de piel y músculo.

Para fines comparativos se dividió la población en dos grupos: Grupo I (n=12) el de en- fermos con Lupus Eritematoso Sistémico y el grupo II (n=6) constituido por pacientes con el diagnóstico de Artritis Reumatoide, Esclerosis Sistémica Progresiva y Dermatopolmio- sitis.

RESULTADOS

De los 18 pacientes estudiados, 12 correspondieron al grupo con Lupus Eritematoso Sistémico, 3 pacientes con Artritis Reumatoide, 2 pacientes con Dermatopolimiositis y 1 paciente con Esclerosis Sistémica Progresiva; de los cuales 14 pertenecieron al sexo femenino (78%) y 4 al sexo masculino (22%). Gráfica 1.

El promedio de edad en el grupo total fue de 38.1 años (rango 17-61 años) cuya distribución en relación a su patología se ilustra en la gráfica 2.

El tiempo de evolución de la enfermedad en ambos grupos fue semejante, varió de 5 meses a 8 años con un promedio de 2.2 años. El manejo que recibían al momento del estudio ecocardiográfico los del grupo I recibían prednisona, dos pacientes con AR utilizaban sales de oro, el otro paciente D-penicilamina. La paciente con ESP empleaba colchicina y los dos pacientes con DM-PM también eran tratados con prednisona.

Las alteraciones ecocardiográficas (tabla 1) fueron las siguientes: En el grupo I se encontró aumentada la refringencia pericárdica en 8 pacientes (66%) y derrame pericárdico en 3 (25%), cuya traducción clínica fue básicamente disnea y palpitaciones al esfuerzo moderado. En el electrocardiograma sólo se documentó taquicardia sinusal. En el grupo II, 5 pacientes (83%) tenían hiperrefringencia del pericardio y en 4 (66%) se encontró derrame pericárdico. De éstos, el de la paciente con ESP fue el más importante y evidentemente con gran repercusión hemodinámica, manifestada como disnea de mínimos esfuerzos, palpitaciones y opresión retroesternal. El electrocardiograma mostró complejos QRS de bajo voltaje en todas las derivaciones y la teleradiografía de tórax demostró cardiomegalia grado III. La paciente fue sometida a pericardiectomía posteriormente, encontrado fibrosis pericárdica. Figuras 1,2,3.

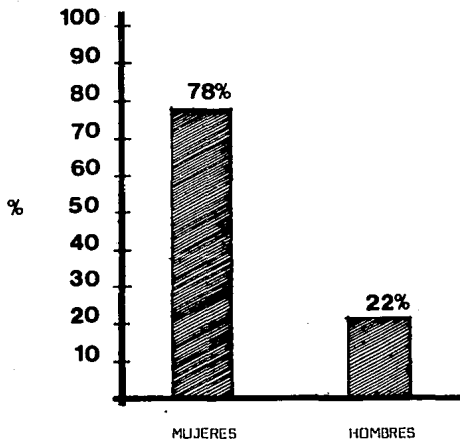
En los pacientes del grupo I (LES) se encontraron dos casos (17%) con hipertrofia septal asimétrica en los que además se observaron datos compatibles con hipertensión arterial pulmonar (figuras 4,5). Igualmente, por doppler se detectaron dos casos de insuficiencia mitral y en cuatro (33%) hipotrofia de la pared posterior. Dos enfermos tuvieron engrosamiento de la valva anterior de la válvula mitral (figura 6); una de estas enfermas presentaba datos clínicos que sugerían endocarditis infecciosa y fue tratada como tal durante 6 semanas con antibióticos.

Estas alteraciones ecocardiográficas fueron comparadas entre ambos grupos, no encontrando diferencia estadística en ninguno de los datos analizados (tablas 1 y 2).

En una paciente del grupo I, se encontró dilatación de la cavidad ventricular izquierda sin embargo, esta enferma tenía bien documentada una glomerulonefritis rápidamente progresiva que pudo ser la causa. Para el análisis estadístico de los datos, utilizamos la prueba de la "t" de Student y la prueba exacta de Fisher.

Gráfica 1

DISTRIBUCION DEL GRUPO TOTAL DE PACIENTES
EN FUNCION A LA EDAD



Gráfica 2

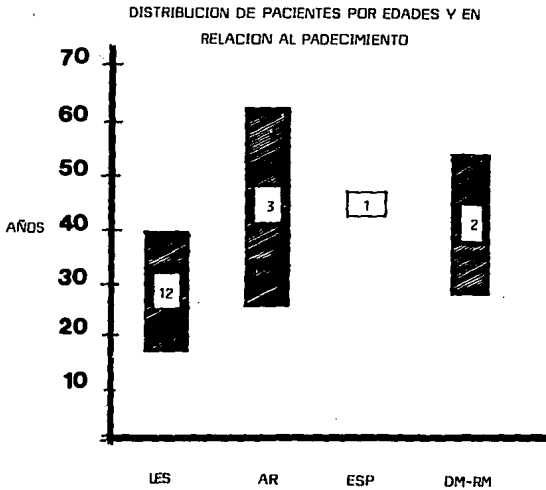


Tabla 1

TABLA COMPARATIVA DE ALTERACIONES ECOCARDIOGRAFICAS
ENTRE EL GRUPO I Y II

	Pacientes con LES		Pacientes con AR ESP y DM-PM		P *
	No.	(12) %	No.	(6) %	
REFRINGENCIA PERICARDICA	8	(66)	5	(83)	NS
DERRAME PERICARDICO	3	(25)	4	(66)	NS
HIPERTROFIA SEPTAL ASIMETRICA	2	(17)	0	(0)	NS
HIPERTENSION ARTERIAL PULMONAR	2	(17)	0	(0)	NS
INSUFICIENCIA MITRAL **	2	(17)	0	(0)	NS
ENGROSAMIENTO VALVA ANTERIOR DE LA MITRAL	2	(17)	0	(0)	NS
HIPOTROFIA DE LA PARED POSTERIOR	4	(33)	0	(0)	NS

*Prueba exacta de Fisher.

**Por estudio doppler.

NS-No significativo

Tabla 2

TABLA COMPARATIVA DE HALLAZGOS
ECOCARDIOGRAFICOS ENTRE EL
GRUPO I Y II

	Pacientes con LES			Pacientes con AR- ESP y DM-PM			p*
	(12)			(6)			
	x	/	ds	x	/	ds	
Odf	4.37	/	±.70	4.41	/	±0.42	NS
Dsf	3.22	/	±.75	2.8	/	±0.56	NS
FE	59.5	/	±10.4	72.5	/	±9.81	NS
PP	.68	/	±0.19	0.83	/	±0.10	NS
S	.88	/	±0.44	0.82	/	±0.08	NS
IS/PP	1.42	/	±1.06	0.95	/	±0.15	NS
EF	68.9	/	±26.9	82.16	/	±18.8	NS
DE	1.58	/	±0.26	1.47	/	±0.33	NS
ES	0.59	/	±0.39	0.41	/	±0.13	NS
PR-AC	.08	/	±1.07	.05	/	±0.02	NS
Rafz Aorta	2.4	/	±0.75	2.66	/	±0.54	NS
Apertura	1.51	/	±0.47	1.88	/	±0.23	NS
TE	0.28	/	±0.06	0.32	/	±0.15	NS

*t de Student.

NS=no significativo.

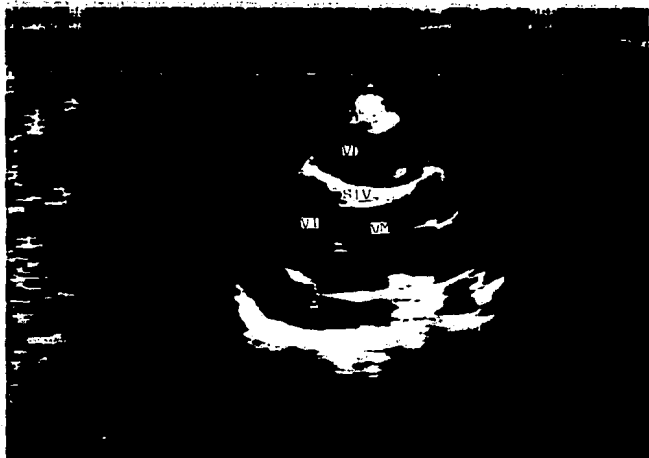

Figura 1. REGISTRO BIDIMENSIONAL PARAESTERNAL EJE LARGO
QUE MUESTRA DERRAME PERICARDICO

- A. derrame anterior
- V.D. cavidad ventricular derecha
- S.I.V. septum interventricular
- V.I. cavidad ventricular izquierda
- V.M. válvula mitral
- B. derrame pericárdico posterior

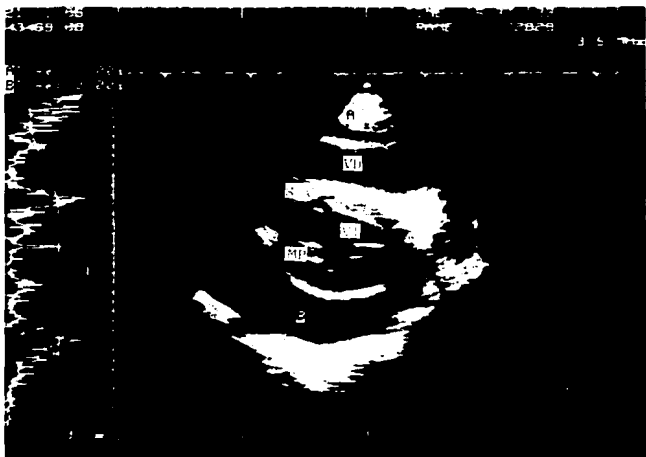

Figura 2 REGISTRO BIDIMENSIONAL PARAESTERNAL EJE CORTO
QUE MUESTRA DERRAME PERICARDICO

- A. derrame pericárdico anterior
- V.D. ventriculo derecho
- S.I.V. septum interventricular
- V.I. ventriculo izquierdo
- M.P. músculo papilar
- B. derrame pericárdico posterior



Figure 3 REGISTRO MODO M PARAESTERNAL QUE MUESTRA
DERRAME PERICARDICO ANTERIOR Y POSTERIOR

V.D. cavidad ventricular derecha
S.I.V. septum interventricular
V.I. cavidad ventricular izquierda
D. derrame pericárdico
P.P. pared posterior del ventriculo izquierdo




Figura 4 REGISTRO MODO M A NIVEL DE LA VALVULA PULMONAR QUE MUESTRA:

- A. pendiente EF aplanada
- B. aplanamiento de onda a
- C. muesca mesosistólica-




Figura 5 REGISTRO BIDIMENSIONAL PARAESTERNAL TRANSVERSAL DE LA VALVULA PULMONAR QUE MUESTRA INCOMPETENCIA DE LA MISMA

- A. flujo sistólico normal
- B. Reflujo diastólico

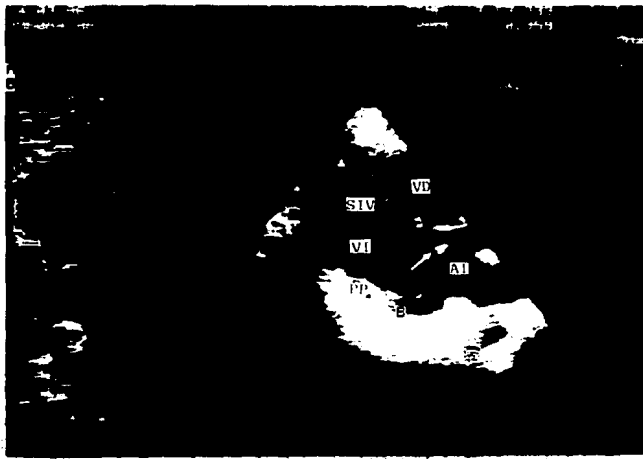

Figura 6 REGISTRO BIDIMENSIONAL PARAESTERNAL EJE LARGO QUE MUESTRA DERRAME PERICARDICO ANTERIOR Y POSTERIOR ASI COMO ENGROSAMIENTO DE LA VALVA ANTERIOR DE LA VALVULA MITRAL

- A. derrame pericárdico anterior
- V.D. cavidad ventricular derecha
- S.I.V. septum interventricular
- V.I. cavidad ventricular izquierda
- Flecha. engrosamiento de la valva anterior de la valvula mitral
- A.I. auricula izquierda
- P.P. pared posterior
- B. derrame pericárdico posterior

DISCUSION

Hasta hace poco tiempo, el diagnóstico de la participación cardíaca en las enfermedades del tejido conectivo constituía con frecuencia un hallazgo de necropsias, y se conocía la dificultad de detectarlas en vida ya que usualmente las manifestaciones clínicas pasaban inadvertidas. Ejemplo de ello, fue la correlación clínico-patológica de Lebowitz y Cols (3) en 62 pacientes con diagnóstico de AR de los cuales 18 tenían afectación pericárdica, mientras que sólo 2 de ellos relataron manifestaciones clínicas en vida.

En nuestra población, el corazón estuvo involucrado como parte del carácter sistémico de la enfermedad en ambos grupos, fundamentalmente con daño pericárdico, manifestado como hiperrefringencia del mismo en 66% y derrame en 25% de los casos, cifras muy semejantes a la de otros informes en la literatura (3,4,5,6,7,10). A pesar de que nuestra población es pequeña, se podría enfatizar la importancia de la enfermedad pericárdica en pacientes con LES. Un hecho significativo es que el tiempo de evolución no tuvo relación con el grado de afección pericárdica, lo que ha sido observado por otros autores (3,4,6,7,10).

En el grupo II, la hiperrefringencia pericárdica en 83% y derrame en 66% fueron también observados. Uno de ellos correspondió a una paciente con Esclerosis Sistémica Progresiva, en la que el derrame fue de gran magnitud, lo que contrasta lo expresado por otros grupos (1,6,7) que consideran que en esta entidad, si bien la pericarditis es común, con frecuencia es asintomática y de comportamiento relativamente benigno.

Igualmente, la endocarditis verrugosa como la descrita por Libman-Sacks se ha reportado hasta en la mitad de los casos con Lupus Eritematoso Sistémico (LES). Estos casos son raramente detectados en vida pues son asintomáticos. Con la introducción de la ecocardiografía bidimensional se han conocido mejor las alteraciones de la válvula mitral (engrosamientos) que sugieren el diagnóstico. En un estudio reciente (9) se encontró engrosamiento mitral y aórtico en el 21% de los enfermos estudiados con esta patología.

**ESTA TESIS NO DEBE
SALIR DE LA BIBLIOTECA**

En nuestro grupo de pacientes, dos pacientes con LES, tenían engrosamiento de la valva anterior de la válvula mitral, una de ellas con manifestaciones sugestivas de endocarditis infecciosa con hemocultivos inicialmente negativos, y la otra paciente se encontraba asintomática. La poca correlación clínico-patológica en el diagnóstico de endocarditis de Libman-Sacks, aún utilizando la ecocardiografía como método diagnóstico, probablemente se deba no al estudio ecocardiográfico en sí, sino a la falta de experiencia en el reconocimiento de estas alteraciones.

Dos pacientes del grupo I, tenían datos sugestivos de hipertensión arterial pulmonar, lo cual probablemente refleje la participación de los vasos pulmonares y parénquima pulmonar en esta enfermedad. El caso del paciente con LES y dilatación de la cavidad del ventrículo izquierdo, probablemente se explique mejor en función de una sobrecarga de volumen, por insuficiencia renal secundaria a la glomerulonefritis rápidamente progresiva, y no a un genuino deterioro de la función ventricular.

A pesar de lo pequeño de la muestra, lo heterogéneo de nuestro grupo de comparación, y no obstante el no tener significancia estadística, es interesante el hallazgo de 2 casos en el grupo I de hipertrofia septal asimétrica del ventrículo izquierdo, de comportamiento probablemente no obstructivo a la vía de salida del mismo (al menos no en forma espontánea ya que no se realizaron maniobras provocadoras) y que quizá podría tener relación con la hipertensión arterial pulmonar sufrida en estos dos mismos casos, como se ha sugerido en la literatura (12) y no directamente causado por la enfermedad sistémica.

CONCLUSIONES

- 1.- La afección pericárdica manifestada como aumento en la refringencia del mismo y/o derrame pericárdico, resultó ser la alteración cardíaca más común en nuestra población.
- 2.- No se encontró correlación entre el tiempo de evolución de la enfermedad y el grado de participación del corazón.
- 3.- A pesar de que nuestro grupo total de enfermos estudiados es poco numeroso, las alteraciones cardíacas encontradas son similares a los reportados en otras series; sin embargo, lo pequeño de la muestra nos impide conocer las diferencias reales de comportamiento en las diversas entidades que constituyen las enfermedades de la colágena.
- 4.- La participación del corazón en las enfermedades del tejido conectivo como resultado del carácter sistémico de estas, es un hecho bien demostrado. Algunas pueden ser graves e incluso letales, lo que justifica una investigación exhaustiva mediante la realización de estudios más especializados como la ecocardiografía modo M y Bidimensional, como parte integral de la evaluación diagnóstica en los enfermos con enfermedades del tejido conectivo.

BIBLIOGRAFIA

LUPUS ERITEMATOSO SISTEMICO

1. The Medical Clinics of North America. Advances in Rheumatology Vol. 70 No 2; -
Marzo 1986.
2. Hejtmancik MR Wright, J.J. et al: The cardiovascular manifestations of systemic -
lupus erythematosus; Am Heart J. 1964. 68 119 130.
3. Maniscalco BS, Felner J.M. Mc Cans J.L. et al: Echocardiographic abnormalities in sys-
temic Lupus Erythematosus. Abstracted. Circulation 1975. 52 (suppl 2) 211.
4. Chia BJ, Mah EP Feng PH, Cardiovascular abnormalities in Systemic Lupus Erythemato-
sus J. Clin Ultrasound 1981; 9:237-243
5. Lerman BB. Thomas LC Abrams GD, et al: Aortic Stenosis associated with systemic -
Lupus Erythematosus. Am. J. Med. 1982;72; 707-710
6. Elkayan V. et al: Pericardial effusion and mitral valve involvement in LES. Ann --
Rheum Dis 1977; 36: 349-353
7. Collins RL. Turner RA; et al: Cardiopulmonary manifestations of Systemic Lupus -
Erythematosus. J. Rheumatology 5:1978
8. Bulkley BH; et al: The heart in systemic lupus erythematosus and the changes ---
induced in it by corticosteroid therapy. Am J. Med. 58; 243-264
9. Klinkhoff A. et al: M-Mode and Two-Dimensional Echocardiographic abnormalities in
systemic lupus erythematosus. JAMA, June; 1985, 253,22
10. Rodnan P. Gerald. et al: Primer on the Rheumatic Diseases. 8 Ed. 1983
11. Feigenbaum H. et al: Echocardiographic examination of the left ventricle. Circulation
51:1,1975
12. Gustavo Sánchez T. Arturo Orea, Sergio Trevethan, Marco A. Martínez Ríos. La -
Circulación Coronaria en la Hipertrofia Asimétrica del Septum Interventricular. -
Acerca de una nueva hipótesis patogénica. Arch. Inst. Cardiol. Mex. 54: 235-244; 1984

ARTRITIS REUMATOIDE

1. Iveson, J. Pomerance A. Cardiac involvement in Rheumatoid disease. Clin. Rheum. Dis.
3: 467-500; 1977
2. Bonfiglio T. Heart disease in patients with seropositive rheumatoid arthritis; a con-
trolled autopsy study and review. Arch. Int. Med. 124: 714, 1969.

3. Lebowitz W.B. The heart in Rheumatoid arthritis: A clinical and pathological study - in 62 cases. *Ann Intern. Med.* 58: 102, 1963.
4. Gordon D.A., Stern, J.L. Broder I The extraarticular features of rheumatoid arthritis. A systemic analysis of 127 cases. *Am J. of Medicine* 54: 445,1973.
5. Cathcart E.S. et al: Rheumatoid heart disease. A study of the incidence and -- nature of cardiac lesions in Rheumatoid A. *New England J. Med.* 266: 959, 1962.
6. Thadani, U. Iveson J.M. et al: Cardiac tamponade, constrictive pericarditis and pericardial resection in Rheumatoid arthritis. *Medicine* 54; 261-270, 1975.
7. Horowitz, et al: Sensitivity and Specificity of Echocardiographic diagnosis of pericardial effusions. *Circulation* 50; 1974.
8. Bacon P.A. Cribben P.G.: Cardiac involvement in Rheumatoid Arthritis. An echocardiographic study . *Ann Rheum. Dis.* 33;20, 1974.
9. Prakash R, et al: Prevalence of pericardial effusion and mitral valve involvement in patients with rheumatoid arthritis without cardiac symptoms. An echocardiographic evaluation. *New Eng. J. Med.* 289: 597, 1973.
10. Ahem, M. Lever, J.L. et al: Complete heart block in rheumatoid arthritis. *Ann Rheuma Dis;* 42:389-397, 1983.
11. Nomeri A. Turner R. Watts E. Cardiac involvement in rheumatoid arthritis *Ann Intern. Med.* 79: 800 1973.
12. Del Real Mora; Villavicencio R, Pe;a Duque MA; Echocardiographic evaluation of --- patients with rheumatoid arthritis: *Clinical rheumatology*, 2: 381-385, 1983.
13. *The Medical clinics of North America: Advances in Rheumatology;* W.B. Saunders Co; - vol. 70 No 2. March 1986.

ESCLEROSIS SISTEMICA PROGRESIVA

1. Dángelo, W.A. Fries, J.F. Masi; AT et al: Pathologic observations in systemic sclerosis A study of 58 autopsy cases and 58 matched control. *Am J. Med;* 46: 428, 1969.
2. Rodnan, G.P. *Progressive Systemic Sclerosis (sclerodermia). Arthritis and Allied conditions (8th edition) Philadelphia: Lea and Febiger 1972 Chap. 54 pp 962-1005.*
3. Nedsger, T.A. et al: Survival with systemic sclerosis (sclerodermia). A life table -- analysis of clinical and demographic factors in 309 patients. *Ann Intern. Med.* 75: - 369, 1971.

4. Braunwald E. Heart Disease; A textbook of cardiovascular Medicine. W.B. Saunders Co. 1983.
5. Bulkley, B.H. et al: Myocardial lesions of progressive systemic sclerosis. A cause of Cardiac Dysfunction. Circulation, 53: 493 1976.
6. Sackner M.A., Heinz ER et al: The heart in sclerodermia. Am. J. Cardiol. 17:542; 1966.
7. Oram S. et al: The heart in sclerodermia. Br. Heart J.; 23:243, 1961.
8. Gottdiener, J.S. Moutsopoulos, H.M. et al: Echocardiographic identification of cardiac abnormality in sclerodermia and related disorders. Am. J. Med; 66 391, 1979.
9. Smith, J.W. Clements, P.J. et al: Echocardiographic features of progressive systemic sclerosis (PSS), Correlation with hemodynamic and post-mortem studies. Am. J. Med, - 66:28 1979
10. Guadalejara, J.F. Martínez, LM, et al: El corazón en esclerodermia, Estudio ecocardiográfico. Arch. Inst. Cardiol. Méx. 53:27, 1983.

DERMATOPOLIMIOSITIS

1. Rodnan P. Gerald. et al: Primer on the Rheumatic Diseases. 8 Ed. 1983
2. Bohan A., Peter J.B.: Polymyositis and dermatomyositis New Eng. J. Med. 292:344, 1975.
3. Lynch P. G.: Cardiac involvement in chronic polymyositis Br. Heart J. 416, 1971.
4. Denbow Ch. E., Lie J.T., Tangedl R.G. et al: Cardiac involvement in Polymyositis. -- Arthritis Rheum. 22:1088, 1979.
5. Kehoe R.F., Bavernflind R., Tommaso C. et al: Cardiac conduction defects in polymyositis. Ann. Intern. Med. 94:41, 1981
6. Gottdiener J.S. Sherber H.S., Hawley R.J. et al: Cardiac manifestations in polymyositis. Am. J. Cardiol. 41:1141, 1978.

AGRADECIMIENTOS

Agradezco al Dr. Arturo Orea por su valiosa asesoría, sin la cual no hubiera sido posible la realización de este trabajo. Al Dr. Jaime Sabanés por su ayuda incondicional. Para ellos mi gratitud, respeto y admiración.

Al Dr. Marco A. Vargas por su invaluable cooperación. A la Dra. Lourdes García por su colaboración y al Dr. Benjamín Camacho así como a todas las personas del servicio de Cardiología por las facilidades que me brindaron para la realización de esta tesis.