

11242
13
FJ2

UNIVERSIDAD NACIONAL AUTONOMA
DE MEXICO



FACULTAD DE MEDICINA
DIVISION DE ESTUDIOS SUPERIORES



Instituto Mexicano del Seguro Social
HOSPITAL GENERAL CENTRO MEDICO "LA RAZA"

TUMORES DEL CUELLO
POR TOMOGRAFIA COMPUTADA

T E S I S

QUE PARA OBTENER EL TITULO DE ESPECIALISTA EN

RADIODIAGNOSTICO

PRESENTA:

DRA. REBECA QUEZADA BATALLA
ASESOR: DRA. ADRIANA HORTA M.

MEXICO D.F.

1993

TESIS CON
FALLA DE ORIGEN



UNAM – Dirección General de Bibliotecas Tesis Digitales Restricciones de uso

DERECHOS RESERVADOS © PROHIBIDA SU REPRODUCCIÓN TOTAL O PARCIAL

Todo el material contenido en esta tesis está protegido por la Ley Federal del Derecho de Autor (LFDA) de los Estados Unidos Mexicanos (México).

El uso de imágenes, fragmentos de videos, y demás material que sea objeto de protección de los derechos de autor, será exclusivamente para fines educativos e informativos y deberá citar la fuente donde la obtuvo mencionando el autor o autores. Cualquier uso distinto como el lucro, reproducción, edición o modificación, será perseguido y sancionado por el respectivo titular de los Derechos de Autor.

INDICE

Introducción	4
Material y Método	8
Resultados	9
Resumen	20
Discusión	21
Conclusiones	28
Bibliografía	29

INTRODUCCION:

Se estima que el cáncer de cabeza y cuello representa cerca del 4% de todos los tumores. El promedio de hombres y mujeres es de 4:1 aproximadamente. La edad promedio al momento del diagnóstico es después de los 40 años, y se ha identificado factores etiológicos como el tabaquismo y el alcohol. La mayoría de los tumores malignos del cuello se originan del epitelio superficial y por lo tanto son carcinomas de células escamosas o alguna variedad, se presentan también adenocarcinomas, linfomas y sarcomas.(1,2)

Para su mejor estudio se divide al cuello en dos regiones tomando como referencia el hueso hioides: la región suprahiodea e infrahiodea. La suprahiodea se encuentra entre la base del cráneo al hueso hioides y la infrahiodea del hueso hioides a las clavículas.

En el área suprahiodea las tres capas de la fascia cervical profunda delimitan espacios individuales. Como el contenido de estos espacios son algo único, los posibles diagnósticos diferenciales pueden ser sugeridos cuando la lesión se identifique algún espacio conocido. Un método sencillo para establecer el sitio de lesión es observar el desplazamiento de la grasa parafaríngea. Este método es útil en las lesiones que involucren los 4 espacios que rodean al parafaríngeo tales como: el espacio de la mucosa parafaríngea, el masticatorio, el parotídeo y el carotídeo. Los espacios encontrados en relación a los músculos prevertebrales son el espacio retrofaríngeo y el prevertebral.

- 1) El espacio parafaríngeo es un área de tejido graso serolar, se extiende de la base del cráneo al hueso hioides, contiene grasa, ramas del nervio trigémino y el plexo venoso pterigoideo.
- 2) El espacio de mucosa parafaríngea es medial al parafaríngeo, contiene tejido linfático del anillo de Waldeyer, glándulas salivales menores, la porción cartilaginosa de la trompa de Eustaquio, los músculos constructores medio y superior y el músculo elevador del paladar. Una lesión en este espacio su desplazamiento es lateralmente.

- 3) El espacio masticatorio es anterior al parafaríngeo. Sus componentes incluyen los músculos de la masticación, la rama y cuerpo posterior de la mandíbula, el nervio, vena y arteria alveolar inferior. Las lesiones originadas en este espacio desplazan de anterior a posterior.
- 4) Espacio parotídeo es lateral al parafaríngeo contiene la glándula parotídea, nervio facial intraparotídeo, vena retromandibular, arteria carotídea externa y nódulos linfáticos. Una masa en este espacio desplaza la grasa parafaríngea de lateral a medialmente.
- 5) Espacio carotídeo es posterior al espacio parafaríngeo todas las facias cervicales profundas contribuyen a la formación de la vaina carotídea. Se extiende de la base del cráneo al arco aórtico. Incluye la vena yugular, arteria carotídea interna, pares craneales IX a XIII y la cadena linfática cervical profunda. Una lesión originada en este espacio es posterior al parafaríngeo y se desplaza anteriormente.
- 6) El espacio retrofaríngeo es posteromedial a la capa medial de la facia cervical profunda. Se extiende de la base del cráneo al cuerpo de T3. Contiene nódulos linfáticos y grasa.
- 7) El espacio prevertebral contiene los músculos prevertebrales, el cuerpo vertebral, arteria y vena y la médula espinal. Una lesión propia de este espacio desplaza los músculos anteriormente. (3)

Los espacios de la porción infrahiodea del cuello son:

- 1) El espacio carotídeo circunscrito por la vaina carotídea, contiene la vena yugular interna, arteria carotídea común e interna y nervio vago. Las lesiones de este espacio incluyen paragangliomas, tumores neurogénicos, trombosis de vena yugular interna, etc.
- 2) El espacio visceral esta delimitado por la capa media de la facia cervical profunda. Contiene la glándula tiroidea y paratiroides, traque, esófago, nódulos paraesofágicos y nervio tiroidea (quistes, carcinomas, adenomas, bocio multinodular) predominan en este espacio.

- 3) El espacio retrofaringeo y de riesgo son considerados como uno solo, debido a que las lesiones que afecten estos espacios no pueden diferenciarse adecuadamente radiológicamente. Estos espacios son más comúnmente afectados por procesos infecciosos, hematomas, metástasis estranodales o edema secundario a trombosis u obstrucción linfática.
- 4) Espacio prevertebral delimitado por la capa profunda de la fascia cervical. Contiene los músculos paraespirales, y escalenos arteria y vena vertebral, cuerpo vertebral y médula espinal. Puede ser afectado por proceso inflamatorios, tumores, pseudomeningocele y una gran variedad de pseudotumores. (Hernias de disco, osteofitos vertebrales, etc.).(4)

El empleo de la T.C. es de utilidad en la valoración del cáncer del cuello, permitiendo al clínico obtener mejor información sobre el sitio, tamaño, densidad, magnitud de la lesión. Con la introducción de medio contraste intravenoso identifica los tejidos vasculares, las cadenas ganglionares y áreas extraganglionares afectadas, demostrando la necesidad de usar estudios de tipo dinámico (bolo intravenoso) en la valoración de las lesiones del cuello (5,6,7). Siendo posible la estadificación de las neoplasias por su capacidad para valorar tamaño y extensión de la lesión primaria. (1,8).

La laringe es la localización más frecuente de cáncer de cabeza y cuello y más del 90% de los tumores laríngeos primarios malignos son escamosos. La laringe formada por varios ligamentos, músculos y cartílagos, divididos anatómicamente en región supraglótica, glótica e infraglótica. (9)

Las enfermedades malignas de la tiroides son heterogéneas afectan todos los grupos de edades, pero son más agresivas en los ancianos, ocurre en 90% de todas las neoplasias malignas endócrinas. La mayoría de estos tumores se originan del epitelio glandular y son carcinomas. Crecen muy lentamente algunos carcinomas bien diferenciados por lo que su diagnóstico depende de la invasión que produzcan.

Las lesiones vasculares son lesiones congénitas más frecuentes en el hombre se observan preferentemente en cabeza y cuello (hemangiomas). Se afirma que el 2.6% de todos los R.N. tienen un hemangioma. Al año de edad el 12% de todos los lactantes tienen un hemangioma, por lo que podemos decir que este tumor es el más frecuente en cabeza y cuello en niños. Los hamangiomas pueden clasificarse en

capilar, cavernoso y mixto. Los hamangiomas capilares son los mas frecuentes, representan detención en el desarrollo de los primordios capilares en la etapa de red capilar. A medida que avanza la diferenciación vasos primitivos penetran mas profundamente en la capa subcutánea, muscular o tejido óseo y dan origen al hemangioma cavernoso, si se detiene la maduración (10).

Los tumores de las glándulas salivales representan menos del 3% de todas la neoplasias de cabeza y cuello. La parótida es 12 veces más afectada que las glándulas submaxilares. La T.C. es el método de elección en la valoración radiológica de tumoraciones glandulares, y la técnica de aplicación de contraste I.V. dinámico, en particular en lesiones vasculares como el hemangioma capilar, pueden identificarse con gran especificidad y precisión (7,11).

MATERIAL Y METODO

Pacientes de ambos sexos, de cualquier edad que ingrese al servicio de otorrinolaringología del Hospital General Centro Médico La Raza, presentando tumoración de cuello en el período comprendido entre Enero de 1992 a Diciembre de 1992, que cuenten con expediente clínico, radiológico y diagnóstico histopatológico definitivo. Se excluyen aquellos pacientes que presenten tumoración de médula o columna cervical, pacientes con tumoración con tratamiento previo, aquellos pacientes que no cuenten con expediente clínico, radiológico y sin diagnóstico histopatológico.

Se realizan tomografía computada con equipo general Electric Cytec 3000 con matriz 512 x 512 de tercera generación. Practicándose cortes transversales de 3mm de grosos con avances de 3mm en fase simple y durante la administración de medio de contraste hidrosoluble I.V. iodotamato de meglumina al 30% a dosis de 300 ml. como dosis total.

Se analizan los hallazgos tomográficos de las lesiones y se correlacionan los diagnósticos clínicos, radiológicos e histopatológicos.

RESULTADOS

En un lapso comprendido entre el 1 de enero de 1992 al 31 de diciembre de 1992, se captaron 51 pacientes excluyendo veinte y uno (21), por no haberse confirmado, 21 fueron varones y 9 mujeres, la edad promedio fue de 44 años con un rango de 3 meses a 79 años (Gráfica 1).

En la gráfica 2 se demuestra la frecuencia de presentación y etiología, y en la Tabla 1 se concentran el número de casos y los diagnósticos finales.

El carcinoma epidermóide de laringe se presentó en el 43.3%, las gráficas 3a-3d muestran los datos generales de estapatología las lesiones llegaron a tener hasta 27 UH fase simple y 146 UH en fase contrastada. (Diferencial de 119 UH).

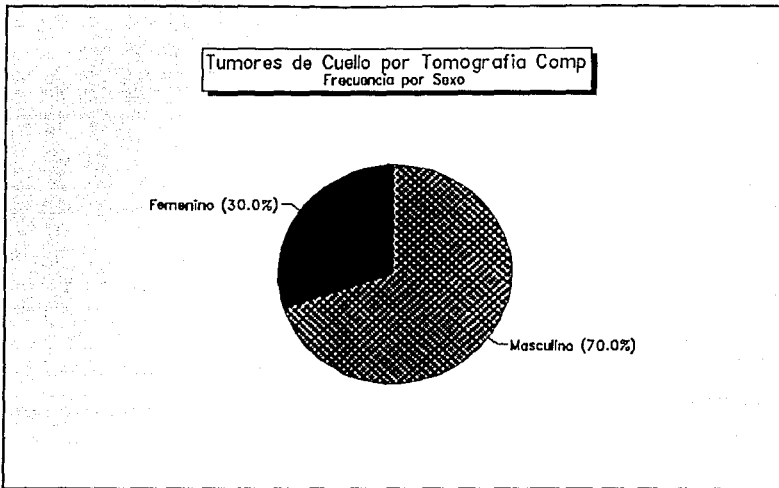
Las lesiones vasculares se presentaron en el 13.3%; sus características se exponen en las gráficas 4a-4d, encontrándose la edad menor hasta 3 meses y sus coeficientes de atenuación fueron en promedio fase simple 43.5 UH y encontrada 107 UH. El órgano más afectado fue la glándula parótida.

La patología dependiente del tiroides ocupó el tercer lugar en frecuencia 10% (3 casos) predominando el carcinoma anaplásico de la glándula tiroidea, gráfica 5a-5c, éstas lesiones mostraron coeficientes de atenuación en fase simple 52 UH y encontrada de 101.5 UH encontrándose una diferencial de 49.5 UH.

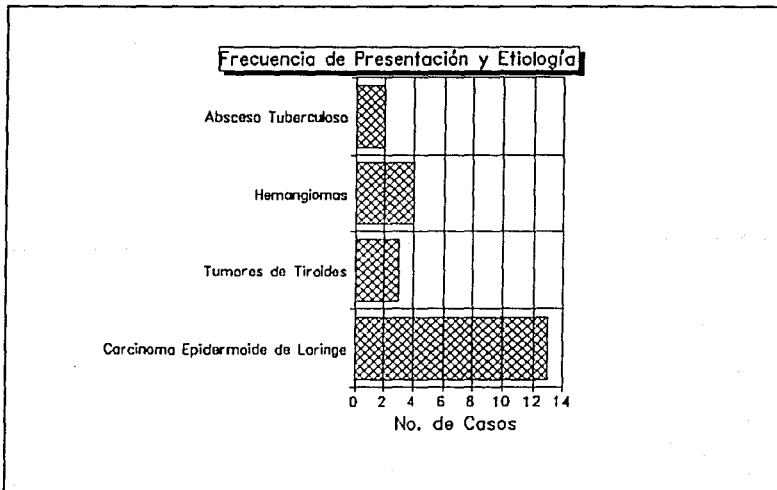
PATOLOGIA INFLAMATORIA.

Nuestra estadística incluye a dos lesiones (6%) analizándose en las gráficas 6a-6d. La densitometría reportó fase simple de 38.5 UH y contrastada de 77 UH con una diferencial de 38.5 UH.

En la gráfica 2 se muestran en el apartado "otras" ocho (8) lesiones diversas del cuello situándolas en número y porcentajes en la tabla 1.



Gráfica 1.



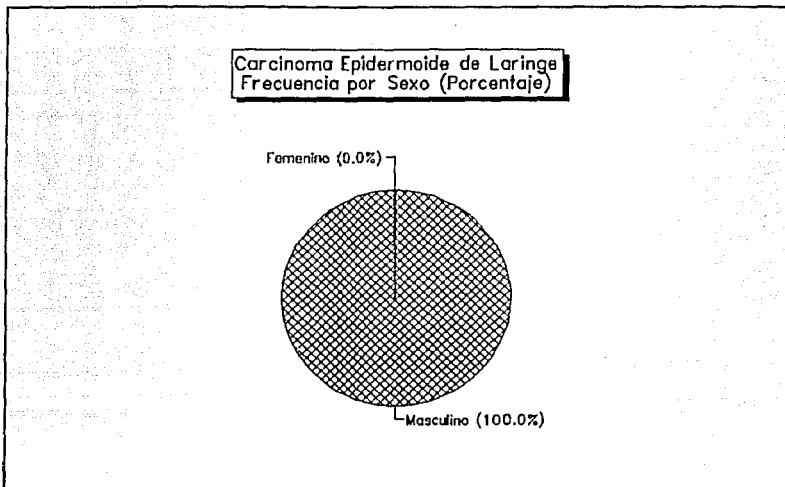
Gráfica 2.

TABLA 1

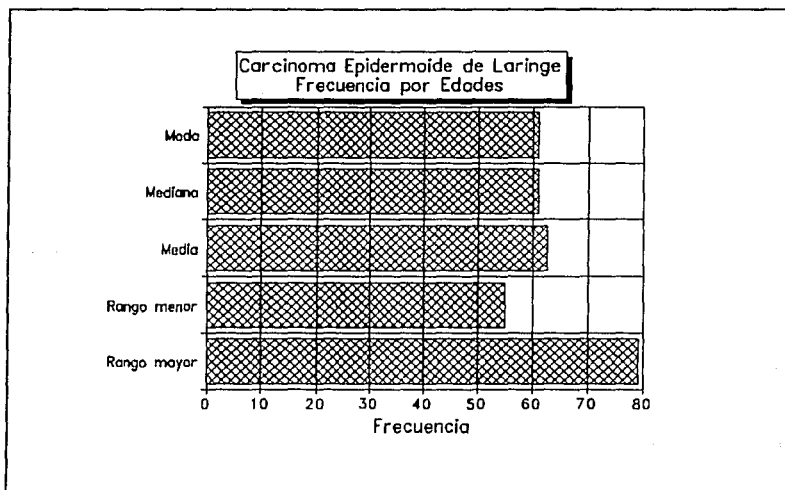
FRECUENCIA DE PRESENTACION Y ETIOLOGIA DE LAS LESIONES

	No. Casos	%
1.- Corcinoma Epidermoide de laringe	13	43.3%
2.- Corcinoma anaplasico de Tiroide	2	6.6%
3.- Heremangioma de Porotida	2	6.6%
4.- Abseso tuberculoso	2	6.6%
5.- Bocio Multinodular	1	3.3%
6.- Faringocele	1	3.3%
7.- Hemangioma Caveroso Hipofaringe	1	3.3%
8.- Adenocarcinoma moderadamente diferenciado de cuello	1	3.3%
9.- Quiste Bronquial	1	3.3%
10.- Polipo de cuerda vocal	1	3.3%
11.- Melanoma Maligno	1	3.3%
12.- Hemolingioma Cervicofacial	1	3.3%
13.- Carcinoma epidermoide de amigdala	1	3.3%
14.- Linfoma no Hodgkin	1	3.3%
15.- Enfermedad Hodgkin	1	3.3%

Total	30	

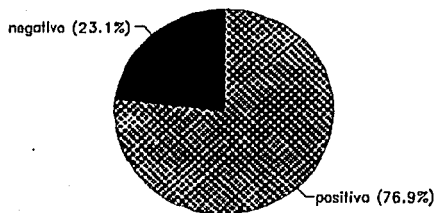


Gráfica 3 "A".



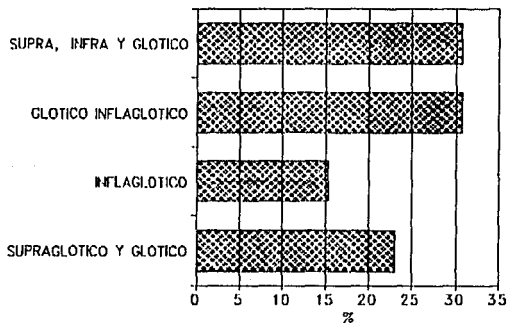
Gráfica 3 "B".

Carcinoma Epidermoide de Laringe Tabaquismo (%)

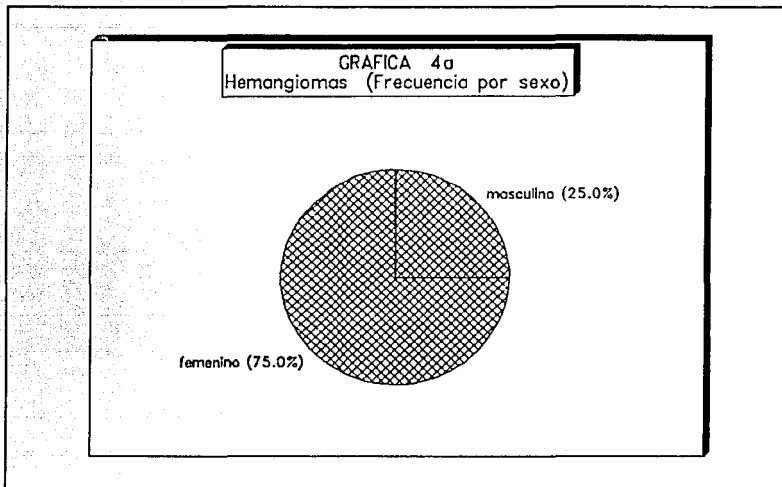


Gráfica 3 "C".

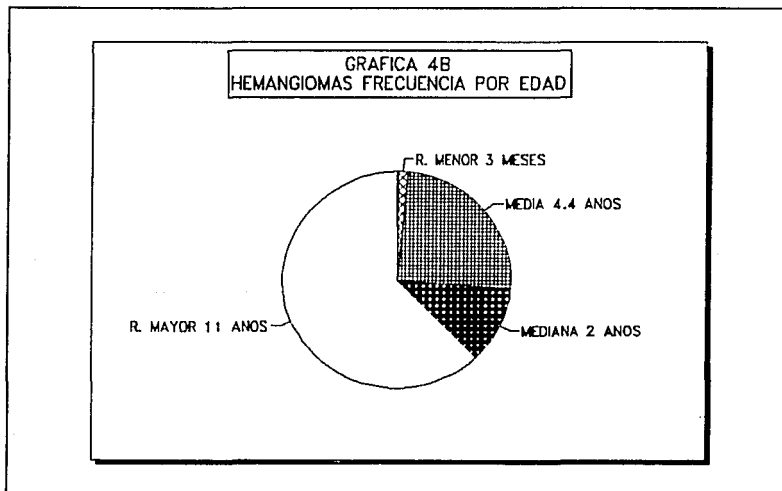
Carcinoma epidermoide de Laringe (LOCALIZACION)



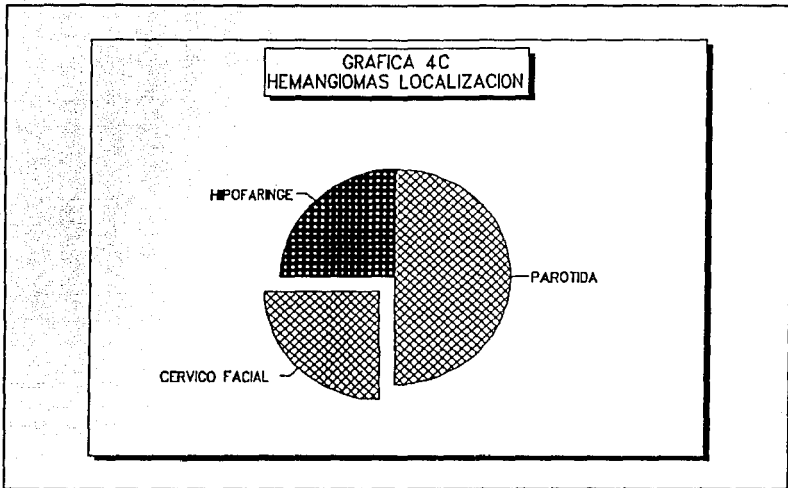
Gráfica 3 "D".



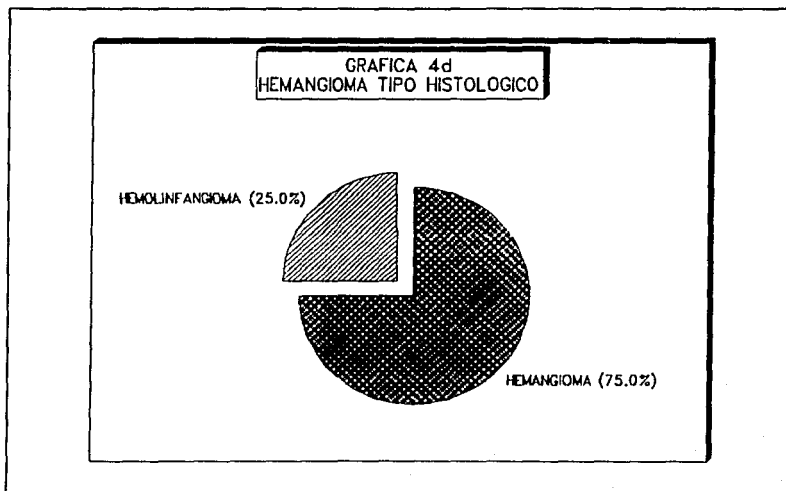
Gráfica 4 "A".



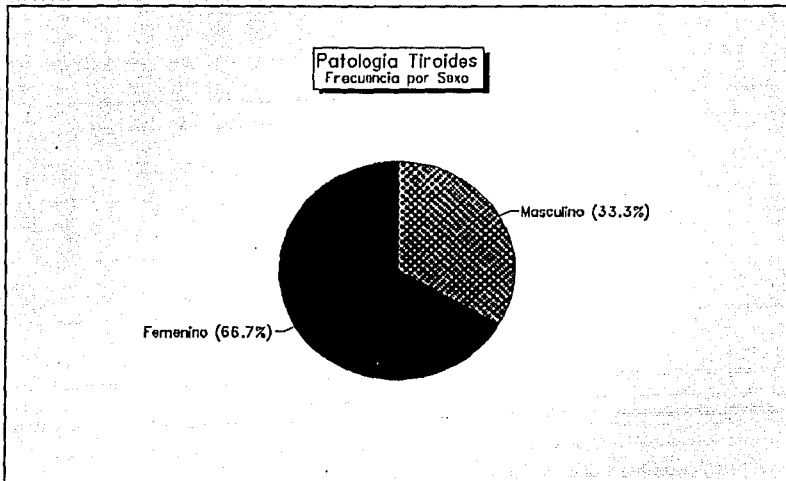
Gráfica 4 "B"



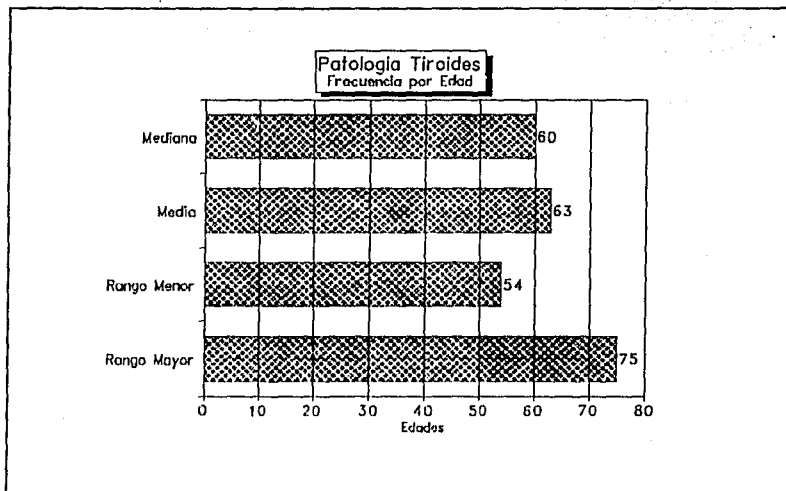
Gráfica 4 "C"



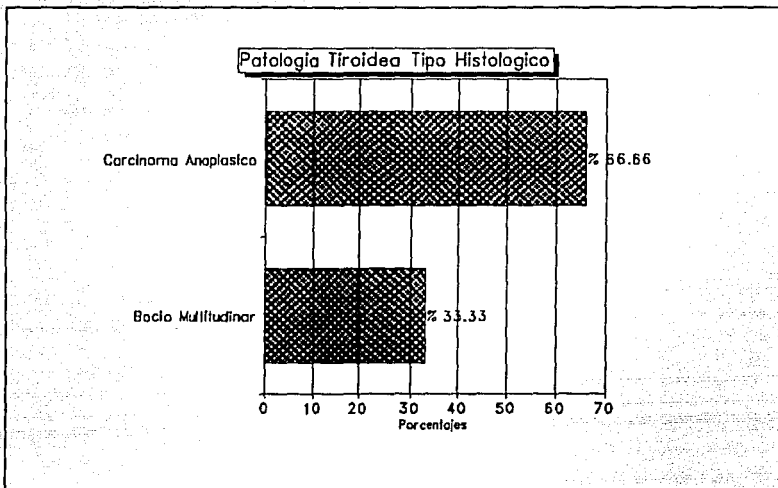
Gráfica 4 "D".




Gráfica 5 "A".



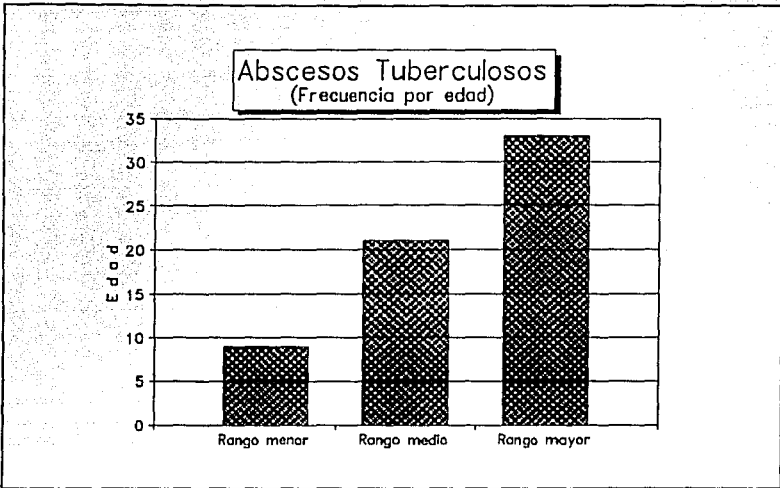
Gráfica 5 "B".



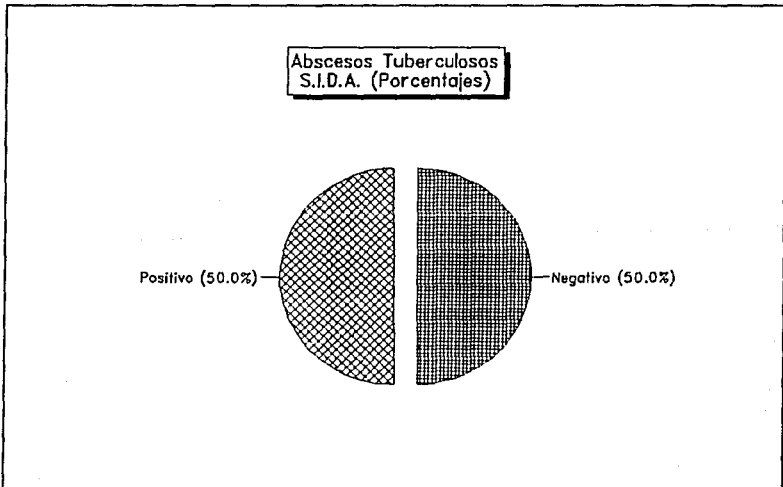
Gráfica 5 "C".



Gráfica 6 "A".



Gráfica 6 "B".



Gráfica 6 "C".

RESUMEN

En 12 meses reunimos 30 pacientes entre los 3 meses de edad y los 79 años, 21 varones y 9 mujeres.

- El carcinoma epidermoide de laringe fue la lesión más frecuentemente observada con un 43.3%, con una media de edad de 62.6 años.
- La segunda lesión observada fueron los hemangiomas con un porcentaje del 13.3%, siendo su localización más frecuente la glándula parótida y la edad pediátrica la más afectada.
- Las lesiones malignas presentan características tomográficas que hacen sospechar el diagnóstico, sin embargo no es posible diferenciarlas con certeza.
- El carcinoma de tiroides entró también dentro de la casuística ocupando el 3er. lugar en frecuencia.
- El punto más importante en nuestra investigación fue el conocer el tipo de lesiones más frecuentes observadas en cuello, así como la edad de presentación de las mismas en nuestro hospital (H.G. C.M. "La Raza"). Saber la utilidad de la T.C. en la valoración de dichas tumoraciones y su compartimiento vascular.

DISCUSION

Nuestros resultados mostraron que el carcinoma epidermoide de laringe es el tumor más frecuente en el cuello, ocupando el 43.3% de todos los tumores.

Cuatro de las lesiones de laringe se encontraron en las regiones supraglótica-glótica e infraglótica; otras cuatro fueron glóticas e infraglóticas y tres en la glótica y supraglótica; así como dos en la región infraglótica, no encontrándose ninguna lesión en la región glótica únicamente y demostrándose que 11 (once) de las 13 (trece) ya habían invadido más de dos regiones.

Por densitometría encontramos en fase simple 38 UH y hasta 111 UH en fase contrastada, encontrándose en esta última diferencias por las zonas de necrosis.

En la fotografía 1A y 1B así como 2A y 2B se observaron carcinomas epidermoides con diversos grados de invasión y necrosis.

Las malformaciones vasculares ocupan el segundo lugar como causa tumoral después del carcinoma de laringe, observándose en el 13.3% de los casos.

El órgano más frecuentemente afectado fue la glándula parótida, encontrándose en otros sitios como la base de la lengua región cervicofacial e hipofaringe. Todos ellos demostraron tener durante la fase contrastada un reforzamiento mayor a las 80 UH llegando al mayoría de los casos a las 100 UH y hasta las 180 UH en uno de ellos.

En la fotografía 3A-3B en una femenina de tres meses, se encontró una tumoración dependiente de la glándula parótida izquierda de contornos lisos y regulares situada en el espacio parotídeo izquierdo de la región suprahióidea que crece hacia afuera y comprime los espacios carotídeos así como desplaza el espacio parafaringeo ipsilateral, la lesión mide 5 por 5 cms. en sus diámetros mayores, siendo homogéneo y desplazando también el espacio masticatorio, el diagnóstico final fue hemangioma de parótida.

Hemos encontrado que la tomografía computada es útil tanto en lesiones pequeñas como en grandes observando sus características tisulares así como

infiltración a otros sitios en caso de malignidad.

El conocimiento de los espacios del cuello suprahioideo e infrahioideo es necesario para un adecuado planteamiento de la cirugía a realizar; para lo cual la tomografía computada es importante para conocer la extensión de la lesión y adecuar el tratamiento o manejo quirúrgico.

Por otra parte, otros tumores diagnósticos en cuello fueron los dependientes del crecimiento de la glándula tiroides siendo dos de ellos malignos y uno benigno.

En la fotografía 4A-4B se observan cortes transversales de un tumor maligno de tiroides con sus contornos irregulares con densidad homogénea invadiendo a las cadenas ganglionares carotídea y yugular con un reforzamiento heterogéneo rodeando la luz de la traquea con infiltración y desplazamiento a la derecha de la región infraglótica, destruyendo el brazo lateral izquierdo del cartílago tiroides y manubrio del esternón con afección de los espacios prevertebral, retrofaringeo y de tronco venoso braquicefálico izquierdo.

La patología inflamatoria encontrada como una gran lesión con reforzamiento heterogéneo, con amplias zonas de necrosis de bordes irregulares, ocupó el 6.6% de los casos.

En la fotografía No. 5 se muestra una lesión de gran tamaño desde el espacio suprahioideo hasta el infrahioideo incluye trombosis de la vena yugular externa e invasión al músculo el esternocleidomastoideo así como desplazamiento de los espacios parafaringeo, cervical anterior y carotídeo, con rechazamiento de los cartílagos laríngeos tiroides, aritenoides, corniculados y cuneiformes así como afectación al seno piriforme.

Otras lesiones encontradas fueron: un quiste branquial, un pólipo de la cuerda vocal, un carcinoma epidermoide de la amígdala y un linfoma no Hodgkin así como una enfermedad de Hodgkin.

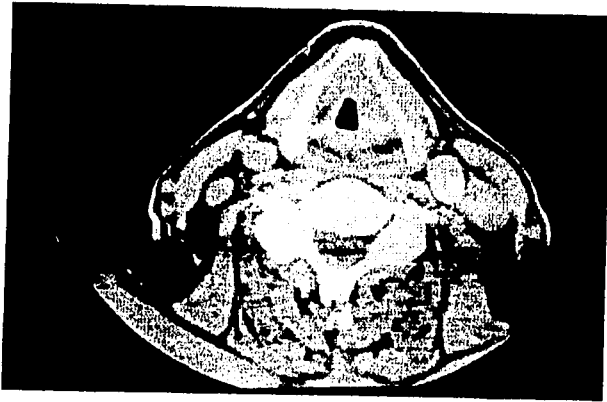


Fig. 1a. Carcinoma epidermoide de la laringe. T.C. simple. Irregularidad de la cuerda vocal izquierda que se extiende a la comisura anterior e invade la cuerda contralateral.

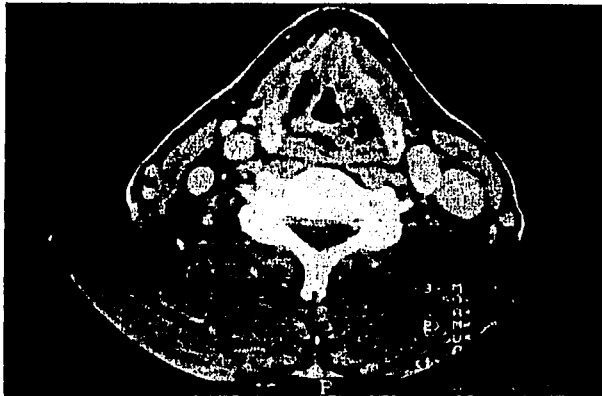


Fig. 1b. Carcinoma epidermoide de la laringe T.C. contrastada. Reforzamiento de la lesión y no crecimientos glanglionares.

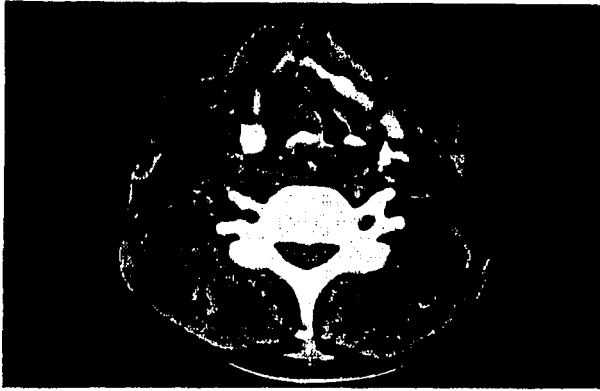

Fig. 2a. T.C. simple. Carcinoma epidermóide que invade la cuerda vocal derecha, destruye el cartilago tiroideo y el aritenoides.

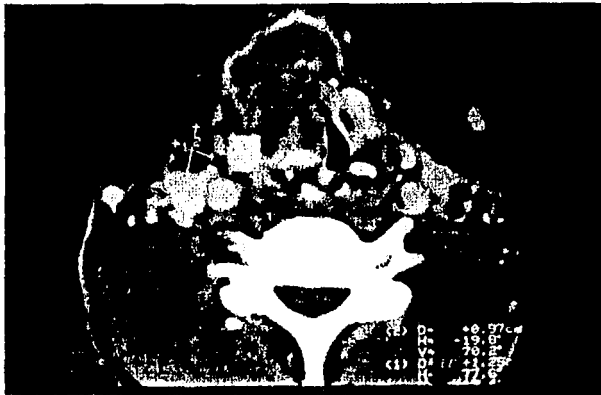

Fig. 2b. T.C. contrastada. Destrucción de los músculos esternohioideo, esternotiroideo derechos, crecimiento glanglionares.

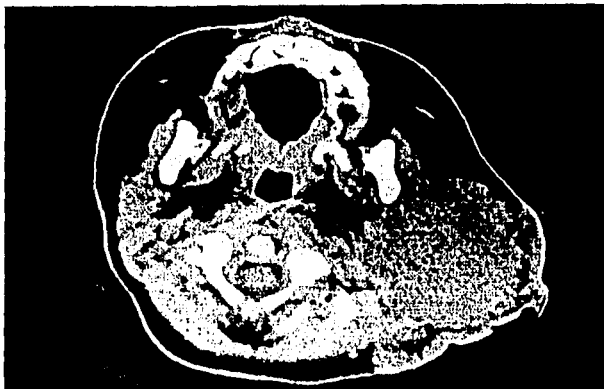

Fig. 3a. T.C. simple. Tumoración homogénea redondeada, de contornos regulares en el espacio parotídeo (Glándula parótida izquierda) del espacio suprahioidico.

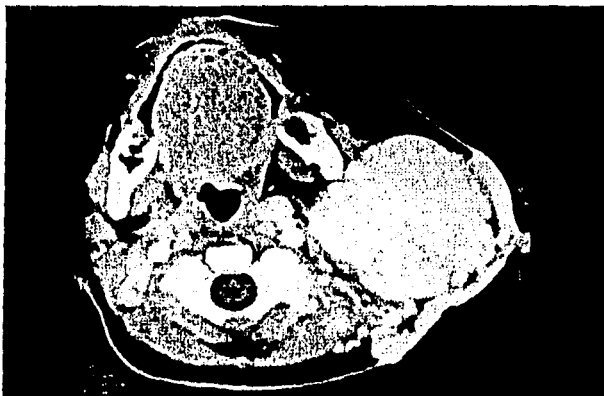

Fig. 3b T.C. contrastada. Reforzamiento homogéneo de aspecto vascular característico de un hemangioma parotideo




Fig. 4a T.C. simple. Tumoración que rodea la vía aérea laríngea heterogénea, que se extiende de la tiroides (espacio viceral) al espacio retrofaríngeo y prevertebral.

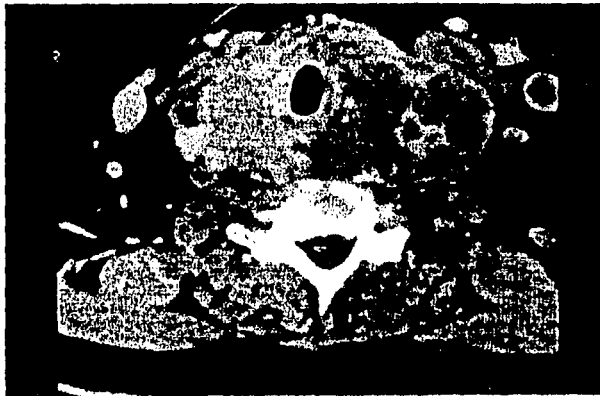


Fig. 4b T.C. contrastada. Reforzamiento heterogeneo con la destrucción del cartilago cricoideo e invasión a las cadenas ganglionares cervicales izquierdas. Se observa trombosis yugular izq.

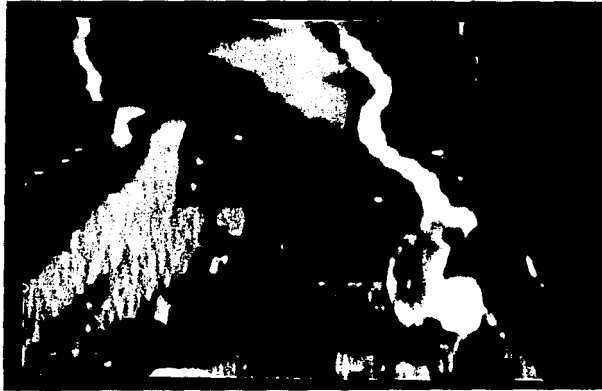
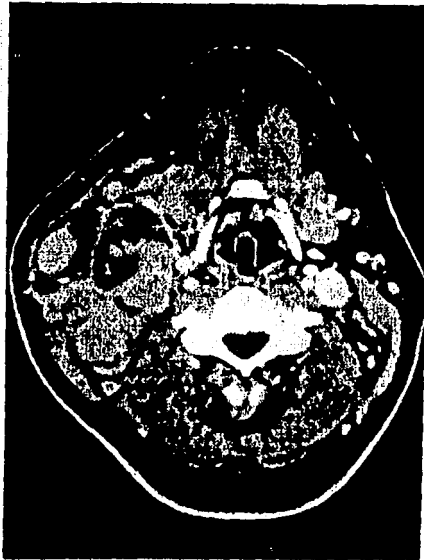

Fig 4c T.C. reconstrucción oblicua en el trayecto de la vena yugular profunda con trombo intraluminal por carcinoma de briedos.



2Fig5 T.C. contrastada reforzamiento heterogéneo de tumoración de cuello lado derecho paralela al cartilago tiróides, por detrás de la glándula salival submaxilar o invasión al espacio carotideo y tejidos blandos que rodean. Absceso tuberculoso en paciente con S.I.D.A.

CONCLUSIONES

1. La tomografía computada debe ser realizada en todos los pacientes que se sospeche tumores de cuello ya que delimita perfectamente los espacios suprahiodeo e infrahiodeo así como sus diferentes compartimientos, lo cual da una amplia seguridad de los sitios invadidos para poder planear el tratamiento adecuado.
2. Todas las lesiones vasculares tiene un 100% de certeza diagnóstica en la tomografía computada y el 75% son en la edad pediátrica.
3. El carcinoma epidermoíde de laringe, es el tumor más frecuente de cuello en pacientes de cuello masculino.
4. El carcinoma de tiroides en una neoplasia que considerar en el diagnóstico diferencial de los tumores de cuello.
5. Se demuestra que las tumoraciones malignas del cuello son más frecuentes en varones, sobre todo mayores de 50 años.
6. En nuestros resultados de las neoplasias malignas observadas la totalidad de ellas un estadiaje muy avanzado III-IV lo cual disminuye la sobrevida de los pacientes , por lo cual se debe hacer incapie, en realizar una detección más oportuna mediante examen clínico en pacientes con factores de riesgo, esto es tabaquismo intenso principalmente, el cual puede ser apoyado con tomografía computada ya que esta es sensible a una mínima diferencia entre la morfología de ambas cuerdas vocales.

BIBLIOGRAFIA

1. De Vita Vt, Hellman S, Rosenberg Sa. *Cancer principles and practice of oncology*, J:B: Lippincot Company Philadelphia, 1989: 488-587.
2. Reede Di, Whela Ma. Bergeron Rt. *Computed tomography of the infrahyoid neck I Normal Anatomy. Radiology* 1982; 145: 389-395
3. Harnsberger Hr and Osborn Ag. *Differential diagnosis of head and neck lesions based on their space of origin. 1 The suprahyoid part of the neck A.J.R.* 1991; 157: 147-154.
4. Smoker Wr and Harnsberger Hr. *Differential diagnosis of head and neck lesions based on their space of origin. 2 The suprahyoid part of the neck A.J.R.* 1991; 157: 155-159.
5. Reede Di, Whelan Ma. Bergeron Rt. *Computed tomography of the infrahyoid neck II. Pathology . Radiology* 1983; 148: 709-714
6. Mancuso Aa, Harnsberger Hr, Muraki As, et. al. *Computed Tomography of Cervical and Retropharyngeal Lymph Nodes: Normal Anatomy. Variants of Normal, and Applications in Staging Head and Neck Cáncer. I Normal Anatomy. Radiology* 1983; 148; 109-714.
7. Michael As, Mafee Mf, Valvassori Ge, et. al. *Dynamic Computed Tomography of The Head and Neck: Diferential Diagnostic Value. Radiology* 1985; 154; 413-419.
8. Mafee Mf, Langer B, Valvassori Ge, et. al. *Diagnóstico radiográfico de tumores no escamosos de cabeza y cuello. Clínicas Otorrinolaringológicas de Norteamérica.* 1986; 3; 537-552.

9. Moss AA, Gamsu G, Genant Hk. *Computed Tomography of The Neck. Saunders Company Eds. Computed Tomography The Body. Philadelphia; Wb Saunders, 1983; 23-63.*
10. Stal S, Mamilton S, y Spira M. Hemangiomas, linfagiomias y malformaciones vasculares de cabeza y cuello. *Clínicas Otorrinolaringológicas de Norteamérica 1986; 4; 805-832.*
11. Miller Em, Norman D. *The Role of Computed Tomography in the Evaluation of Neck Masses. Radiology 1987; 133; 145-149.*