


**UNIVERSIDAD NACIONAL AUTONOMA DE MEXICO
"FACULTAD DE ESTUDIOS SUPERIORES ZARAGOZA"**


**"TRASTORNOS DEL HABLA Y DEGLUCION OCASIONADOS
POR LA PRESENCIA DE UN FRENILLO LINGUAL CORTO Y LIMITANTE"**

ASESORIA Y REVISION

DR. HECTOR RINCON RDZ.


DRA. LAURA PÉREZ FLORES
26-04-93.

QUE PARA TITULARSE PRESENTA

 Lic.

ESTELA RIVERA FRANCO

MEXICO D.F., ABRIL DE 1993

**TESIS CON
FALLA DE ORIGEN**



Universidad Nacional
Autónoma de México



UNAM – Dirección General de Bibliotecas Tesis Digitales Restricciones de uso

DERECHOS RESERVADOS © PROHIBIDA SU REPRODUCCIÓN TOTAL O PARCIAL

Todo el material contenido en esta tesis está protegido por la Ley Federal del Derecho de Autor (LFDA) de los Estados Unidos Mexicanos (México).

El uso de imágenes, fragmentos de videos, y demás material que sea objeto de protección de los derechos de autor, será exclusivamente para fines educativos e informativos y deberá citar la fuente donde la obtuvo mencionando el autor o autores. Cualquier uso distinto como el lucro, reproducción, edición o modificación, será perseguido y sancionado por el respectivo titular de los Derechos de Autor.

INDICE

Introducción.....	1
Planteamiento del Problema.....	2
Justificación del problema.....	3
Marco teórico.....	5
Hipotesis.....	16
Objetivos.....	17
Definición de conceptos.....	18
Grupo de Estudio.....	22
Método e Instrumentos.....	22
Técnica quirúrgica.....	23
Fichas Clínicas de pacientes.....	28
Presentación y análisisde resultados.....	58
Conclusiones.....	60
Propuestas.....	61
Bibliografía.....	62

**"TRASTORNOS DEL HABLA Y DEGLUCION OCASIONADOS
POR LA PRESENCIA DE UN FRENILLO LINGUAL CORTO Y LIMITANTE"**

INTRODUCCION.

El frenillo lingual corto ocasiona trastornos en la articulación de los fonemas dentales, se deben en mucho a una torpeza motriz asociada o bien a una falla en la adquisición de los patrones articulares, adecuados. es por ello que un examen fonético se impone antes de tratar el problema quirúrgicamente.

Las adherencias anormales del frenillo lingual causan varios grados de anquiloglosia, las cuales pueden interferir con el lenguaje ,y por supuesto, limita a la lengua en sus movimientos y/o función

El frenillo lingual limitante básicamente origina dos problemas:

a) La fijación de la lengua al piso de la boca (**Anquiloglosia parcial o lengua atada**) que provoca dificultades en la fonación en las consonantes linguo-dento-labiales, disminuyendo así la claridad de la dicción; los movimientos de la lengua están disminuidos y el paciente no puede excursionarla más que un breve trecho y no logra tocar el paladar con ella estando la boca abierta.

b) Problemas en la deglución debido a que la lengua se encuentra limitada en cuanto a su movimiento normal, en algunas ocasiones, aunque no siempre, se presenta diastema interincisivo y problemas periodontales debido a que el frenillo corto se inserta en un sitio alto del proceso alveolar.

Por lo anterior y con base a que son pocos los reportes al respecto, se decidió hacer una revisión bibliográfica y realizar un estudio en el Hospital Infantil de México "Féderico Gómez" encaminado a establecer un tratamiento integral adecuado a la problemática de los pacientes con problemas foniatricos debido a la presencia de un frenillo lingual limitante.

PLANTEAMIENTO DEL PROBLEMA

¿Cuál es la conducta a seguir por parte del Cirujano Dentista y áreas afines ante un paciente con problemas foniatricos debidos a la presencia del frenillo lingual limitante?

JUSTIFICACION DEL PROBLEMA.

Actualmente existe un gran número de niños con problemas de lenguaje ocasionados por tener el frenillo lingual limitante.

Generalmente estos pacientes no presentan enfermedad sistémica de base, debido a esto cuando llegan a hospitales de 2o. nivel sin ofrecerles un tratamiento multidisciplinario ya que desconocen los problemas asociados con dicha patología, de tal manera la gran mayoría de los pacientes son tratados quirúrgicamente y dados de alta posteriormente sin realizarse alguna valoración por parte del foniatra y/o terapeuta de lenguaje perdiéndose generalmente la pista del paciente y con esto la evolución del tratamiento, esto debido a la falta de difusión de información por parte de los servicios afines para tratar dicha patología.

A menudo estos pacientes tienen problemas con el fonema "R" por lo que deben valorarse conjuntamente con el servicio de foniatría; decidiéndose mediante un examen foniatrico adecuado y específico si el paciente será candidato a una corrección quirúrgica o en los casos de disartrias leves, su problema sea solucionado exclusivamente con terapia de lenguaje, ya que se dan casos en los cuales a pesar de presentar frenillo lingual corto el niño no presenta dislalias o en algunos casos dislalias no tan marcadas que sólo con la terapia de lenguaje se resuelve el problema de pronunciación éstos en el menor número de casos.

Mucha gente tiene la idea mágica de que la cirugía por si sola resolverá el problema de pronunciación sin embargo, el tratamiento quirúrgico siempre que se realice deberá de ser complementado con terapia de lenguaje, ya que en caso de que no se realice la terapia complementaria, los resultados quirúrgicos son limitados y en ocasiones nulos.

En contraparte, muchas ocasiones no se solicita la valoración quirúrgica por parte del foniatra, dando como resultado (en casos que si requieren corrección quirúrgica) soluciones incompletas al tratamiento.

Existen personas del área de la salud que se dedican a realizar cirugías sin estar capacitados para realizarlas agravando el problema de los pacientes ocasionándoles fibrosis cicatrizales importantes debido a que la técnica quirúrgica no es la adecuada o la indicada, dando como resultado verdaderas anquilosias yatrogénicas, aunando a esto, tampoco reciben terapia de lenguaje y la Cirugía por sí sola no resuelve el problema ni hará que el niño hable adecuadamente; siempre será necesaria la reeducación de la lengua por medio de fisiología de lenguaje para que los fonemas puedan ser pronunciados adecuadamente.

Por lo antes mencionado ; los problemas asociados con frenillos linguales limitantes deben de manejarse de forma multidisciplinaria por el foniatra , cirujano bucal y terapeuta de lenguaje; ya que esto no se logra integrar en todas las instituciones , es sumamente importante la integración de estos servicios profesionales para lograr el tratamiento óptimo para pacientes con este tipo de alteraciones; por lo que la propuesta es tratar de lograr esta integración, justificando la necesidad del manejo multidisciplinario.

MARCO TEORICO

Cuando utilizamos una lengua para comunicarnos, se ponen en juego varios factores, toda ejecución verbal es una emisión laríngea, transformada en sonidos, por el efecto de una serie de movimientos a nivel de la laringe, faringe y cavidad oral. (28)

Desde el punto de vista fonético las paredes de la cavidad oral y los relieves interiores son lo más importante, porque en ellos el sonido laríngea puede verse modificado en forma de soplos o explosiones.(28)

El término trastorno del habla se puede emplear cada vez que se manifiesta una anomalía de la expresión oral, aunque ésta puede estar relacionada con la edad, ya que no es lo mismo articular mal palabras a los dos que a los cinco años de edad. (25)

La Lengua es un órgano esencial para la articulación de fonemas que exige cambios de posición, los cuales se llevan a cabo en segundos o centésimas de segundo: sin esto no es posible el habla, incluso bien articulada, adquiere características de disartria ya que los movimientos se llevan a cabo con lentitud e imprecisión. El frenillo lingual corto, por sí mismo, es menos perjudicial de lo que se ha pretendido. Los trastornos de articulación a veces concomitantes, pueden deberse a una torpeza motriz asociada. En aquellas anomalías como la macroglosia, frenillo rígido o anquiloglosia, etc., no sólo darán como resultado trastornos de articulación sino que al mismo tiempo la deglución estará afectada provocando una sialorrea o babeo constante si el sujeto permanece con la boca entreabierta.(28)

FRENILLO LINGUAL

El frenillo lingual, elemento patológico frecuente, se caracteriza por ser un sólido cordón, que se inicia en la cara inferior de la lengua, en las proximidades de su extremo apical, recorre el tercio anterior de este aparato y se vuelve hacia adelante, insertándose en la línea media de la mucosa del suelo de la boca.(23)

El extremo anterior del frenillo lingual toma asiento en la cara lingual del maxilar inferior y en el borde de la arcada; ésto significa que este extremo esta colocado entre los incisivos centrales. En algunas oportunidades (que es menester recordar), el frenillo aloja un paquete vascular cuya sección, y consiguiente hemorragia, hay que prevenir.(23)

Los efectos del tironeamiento de inserciones musculares y de fibras de tejido muscular y conectivo de manera anormal, pueden verse en algunas situaciones bucales, y son una amenaza para la salud oral, esas tensiones son parte de un complejo mecanismo que suele ir asociado con formaciones de hendiduras y zonas reducidas de tejido.(10)

Las adherencias del frenillo lingual causan varios grados de anquiloglosias, lo cual puede interferir con el lenguaje y, por supuesto, limita a la lengua en su función para limpiar.(29)

El frenillo lingual, cuando se ve en recién nacidos, parece a menudo bastante corto e insertado en la punta de la lengua. Sin embargo, Depoortere y Parkhurst (1945), encontraron anquiloglosia en sólo 99 de 273.604 niños examinados. Jones(1976) comenta que a pesar de la ansiedad de los padres, esta aparente lengua atada desaparece sola en el curso de un año o dos y se hace completamente normal; niega además la noción de que interfiera con la capacidad de succión del infante.(26)

Shirkey (1975) corrobora las comprobaciones de Jones y cree también que la dicción raramente esta afectada.(26)

McEnery y Gaines (1941), tampoco encontraron necesidad de pinzar la lengua en la gran serie de infantes que estudiaron.(26)

Cuando existe un niño en crecimiento, el frenillo lingual insertado anormalmente puede producir de modo indirecto una posición incorrecta de los dientes y causar anomalías del lenguaje. Cuando el frenillo es corto y se inserta en un sitio alto de la apófisis alveolar, la lengua adopta una posición relativamente plana en el piso de la boca y ésto puede generar una presión anormal contra los incisivos mandibulares al hablar y deglutir. Este problema se manifiesta con una inclinación labial excesiva de estos dientes. Otra consecuencia de la posición aplanada del dorso de la lengua es que la bóveda palatina y el arco maxilar tiende a ser estrecho, pero no siempre existe relación entre los dos estados.(26)

JONES (1976) La dificultad para mover la lengua con libertad también puede imposibilitar la emisión correcta de ciertos sonidos. La dicción poco clara, especialmente en la sustitución de *v* y *f* por *d*, ha sido atribuida a una inserción anormal del frenillo lingual en niños de 2 a 4 años de edad. (26)

DEWEESE Y SAUNDERS (1977) han encontrado que un frenillo lingual corto puede afectar adversamente la formación de ciertas consonantes y disminuir la claridad de la dicción, pero esto es raramente la causa de un problema fonético serio. (26)

BURKET (1965) comunicó que un frenillo anormalmente corto era la causa de dicción defectuosa en sólo 4 de 1000 pacientes que estudio. Una prueba clínica sencilla consiste en pedir al niño que saque la lengua. Si puede hacerlo sobre los incisivos 1 o 2 cm. no hay condición patológica. En un pequeño número de casos sospechosos esta protrusión no es posible, y cuando se intenta con la boca abierta, la lengua queda indentada profundamente en la línea media y elevada en los bordes laterales (Jones 1976). (26)

Se debe consultar con un foniatra antes de contemplar la operación.(14)

Si esta indicada la cirugía y si la frenectomía se hace a tiempo y se enseña al niño a colocar correctamente la lengua, a veces la posición de los dientes y la forma del arco se corrigen solas, pero aunque no ocurra esto la corrección quirúrgica y la reeducación de la lengua por lo menos evitan que el tratamiento ortodóncico fracase. (14)

Existe alguna diferencia de opinión respecto del manejo quirúrgico de la anquiloglosia. (26)

SHAFER et al. (1974) señalan la distinción entre anquiloglosia completa, que ocurre como resultado de una fusión entre la lengua y el piso de la boca, y la anquiloglosia parcial (lengua atada), que es el resultado de un frenillo lingual corto o que esta insertado en la punta de la lengua. Esos autores dicen además que la anquiloglosia parcial es mucho más común que la completa. (26)

BRAUER et al (1964) recomiendan cortar el borde del frenillo con tijeras de puntas romas y luego separar la membrana remanente.(26)

MATTHEWSON et al. (1966) propone cortar el frenillo lingual.(26)

MUSTARDE(1971) ha informado sobre el éxito con Z-plastia y los procedimientos de alargamiento V-Y para disminuir la tensión causada por las membranas bucales y frénulos. Fig. "A" .(26)

ARCHER (1975) describe lo que se denomina anquilotomía para el tratamiento de la anquiloglosia. Aconseja usar una sutura de la lengua para tracción; ésto pone tirante al frenillo lingual fibroso corto.(1)

BELL: refiere que después del tratamiento ortodóntico o de la cirugía correctiva mandibular, ocasionalmente se puede encontrar una macroglosia "funcional" y para la que una frenilectomía profunda ayude a recuperarse la movilidad lingual, la técnica estará basada en la resección del frenillo hasta 1 cm. por arriba de las carúnculas linguales y posteriormente efectúa múltiples Z-plastias, realizando siempre la miotomía del músculo geniogloso.(3)

WAITE refiere al frenillo lingual corto como un factor desplazable de las prótesis totales inferiores; su técnica quirúrgica esta basada en el deslizamiento de colgajos por la técnica V-Y, hace la resección simple del frenillo y la cicatriz en V resultante la sutura como Y. Fig. "B".(30)

AYERS, HILTON Y ARCHER reportan al frenillo lingual corto como ocasionante de problema foniátrico y sus técnicas quirúrgicas coinciden con la resección simple del frenillo y la sutura lineal de la herida.(2)


BRUCE SANDERS: Aconsejamos usar tijeras para cortar el frenillo lingual; el corte va dirigido hacia atrás, paralelo al piso de la boca, hasta que la punta de la lengua pueda tocar las caras linguales de los dientes anteriores superiores con la boca abierta. Con esta maniobra el cirujano puede prevenir el trauma a las carúnculas salivales y a los conductos submandibulares. Un músculo geniogloso corto puede contribuir a la anquiloglosia, lo mismo que un frenillo corto. Por lo tanto, en esos casos se requiere también la transección del geniogloso. Los bordes de la incisión quirúrgica son socavados luego, juntando los bordes mucosos, se recomiendan suturas reabsorbibles. (26)

LASKIN (1987) el frenillo lingual se puede tratar de la misma manera que el labial, es decir, con escisión total y plastia en Z. Para obtener una buena movilidad lingual muchas veces no sólo hay que corregir el frenillo mismo, sino incidir también una porción de los músculos genioglosos porque en muchos casos el frenillo corto no es en realidad la causa sino la consecuencia de la menor longitud de estas estructuras. Al hacer la operación óbrese con especial cuidado para no lesionar los conductos de Wharton. Esto se consigue incidiendo el frenillo detrás de las aberturas de los conductos y no en la inserción en la apófisis alveolar. Al cerrar la herida en el piso de la boca se evita que los conductos se estrechen colocando las suturas en la superficie a través de la mucosa. Fig. "C":(14)

MÚSCULO GENIOGLOSO

Es un músculo extrínseco potente de la lengua. Este par de músculos se inserta de los tubérculos geni superiores y sus fibras superiores y anteriores radián hacia la punta de la lengua, y el resto de sus fibras pasan hacia atrás, al dorso de la lengua, y hacia abajo, al borde superior del hueso hioideo. Cuando se contraen las fibras superiores, la punta de la lengua desciende y es llevada hacia adelante. Las fibras inferiores ejercen una tracción sobre el hueso hioideo elevándolo y llevándolo hacia adelante. Debido a que éste es un músculo importante para los movimientos adecuados de la lengua, no debe de sacrificarse toda su fijación en los procedimientos quirúrgicos a pesar de que las porciones superiores puedan seccionarse sin causar limitación en la movilidad de la lengua.(29)

A



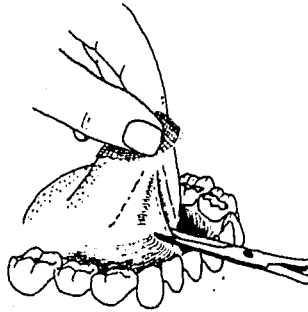
B



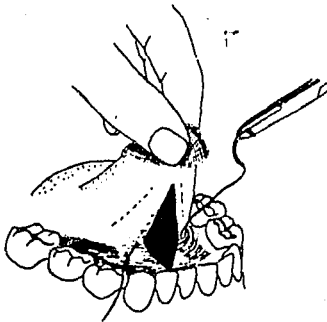
TECNICAS DE FRENILECTOMÍA LINGUAL

BIRN H. WINTER J.E. (5)

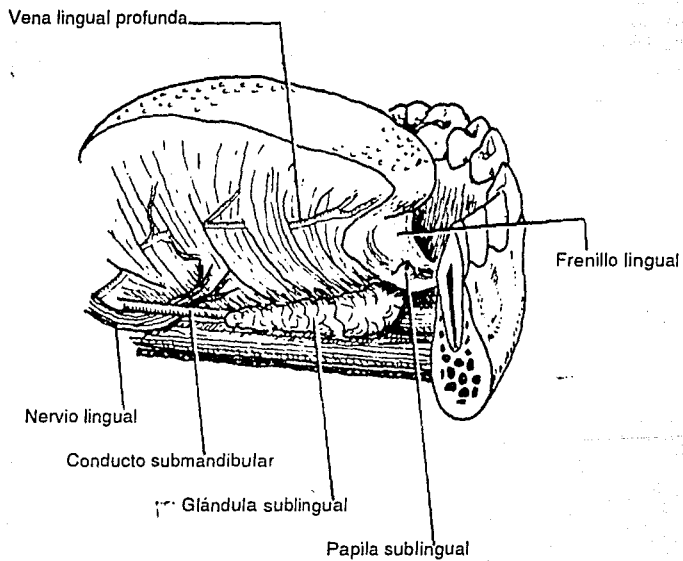
Se tira de la lengua hacia arriba y atrás, y con unas tijeras se secciona el frenillo en la base de la lengua.



El defecto resultante, que tiene forma romboidal, se cierra con puntos sueltos, empezando en la base de la lengua. Como la mucosa a este nivel es muy fina, es mejor utilizar sutura atraumática.

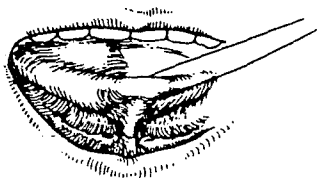


La corrección del frenillo lingual es una intervención de cirugía menor, pero, tal como se muestra en la figura, la vena lingual profunda y el conducto de Wharton se encuentran muy cerca de él, de manera que una maniobra intempestiva puede lesionar estas estructuras.(5)

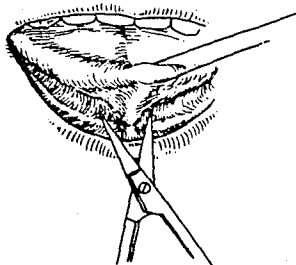


LASKIN y SANDERS.

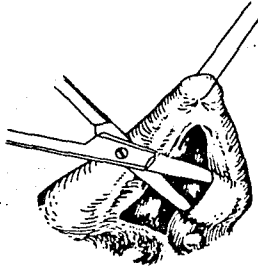
A) Restricción del movimiento de la lengua por la inserción corta del frenillo. Se ha colocado un punto de sutura para tracción de la lengua y se indican los sitios donde se han de hacer las incisiones a cada lado del frenillo. (14)



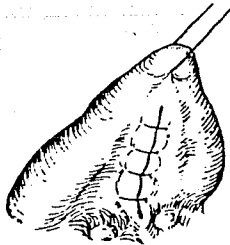
B) Sección horizontal de la inserción frenal en el piso de la boca. Nótese que el corte es más distal que las aberturas de los conductos submandibulares.



C) Socavado de los márgenes de la herida. Si a pesar de ésto la movilidad de la lengua no es satisfactoria, se deben transecar en parte los músculos genioglosos.

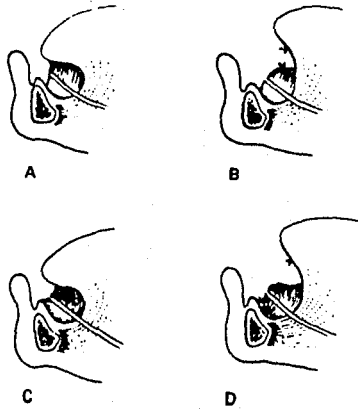


D) Cierre longitudinal de la herida.



HOWE GEOFFREY (11)

Después de pasar una sutura por la punta de la lengua, se aplica tracción para tensar el frenillo (fig. A); mientras, se divide en forma transversal su inserción con la superficie inferior y se sutura verticalmente hacia arriba (fig. B). El corte del frenillo debe ser libre y, por lo menos, de media pulgada (1.25 cm.) de longitud, si se quiere aliviar la tensión. Este método tiene la ventaja, sobre todos los demás, de que sitúa la cicatriz resultante sobre la superficie inferior de la lengua, bien alejada del área de interés para el prostodoncista. Si un frenillo lingual tenso tiene una inserción elevada en el proceso, se deberá cortar en dirección vertical y suturarlo en sentido horizontal, como se ilustra en la figura C y D.



En la frenoplastia se necesita la cicatrización por primera intención si se quiere conservar al mínimo la formación del tejido cicatrizal, y por eso están contraindicadas las técnicas que emplean electrocirugía o las que comprenden machacamiento tisular. Debe hacerse la escisión de la banda fibrosa indeseable y cubrir los tejidos mesodérmicos expuestos con mucosa socavada.

HIPOTESIS.

Los pacientes con problemas de frenillo lingual limitante mejoraran considerablemente a corto plazo, empleando terapia de lenguaje Pre y Post-Quirúrgica.

Al realizarse el procedimiento bajo anestesia local disminuirá considerablemente la morbilidad anestésico quirúrgica.

Resecados los frenillos linguales limitantes y conjugando la fisioterapia del lenguaje dentro del tratamiento integral se solucionarán todos los problemas mencionados (Dislalias, dificultad para la deglución).

OBJETIVO GENERAL.

Adecuar el plan de tratamiento integral para los pacientes con problemas de frenillo lingual limitante dirigido al Cirujano Dentista y áreas afines para un correcto manejo del paciente por parte de los servicios de salud.

OBJETIVOS ESPECIFICOS.

Conocer las diferentes técnicas e indicaciones de la frenilectomía lingual.

Conocer el tipo de manejo adecuado para el paciente con frenillo lingual limitante por parte del terapeuta de lenguaje.

Diferenciar las Dislalias fisiológicas de las patológicas de acuerdo a la edad del paciente.

Identificar la diferencia entre Dislalia y Afasia.

Concientizar a los familiares del paciente que la Cirugía por sí sola no hará que el niño hable adecuadamente.

Conocer los problemas pre-post quirúrgicos de la frenilectomía lingual, logrando con esto un conocimiento de los problemas que se pudieran presentar y con esto la capacidad de solucionarlos.

Analizar los avances pre-quirúrgicos y resultados foniatricos post-quirúrgicos de los pacientes con problemas de frenillo lingual limitante.

DEFINICION DE CONCEPTOS

ANQUILOGLOSIA- Existe la completa que es el resultado de una fusión entre la lengua y el piso de la boca, y la anquiloglosia parcial(lengua atada), que es el resultado de un frenillo lingual corto o que esta insertado en la punta de la lengua.

DISARTRIA O DISLALIA .-Es un defecto del habla que consiste en la pronunciación defectuosa de la palabra por parte de los órganos periféricos (Músculos de la lengua, de la laringe del paladar blando, de los labios), a los que corresponde la construcción , o sea , la realización mecánica de la palabra rectamente pensada en su localización psíquica cerebral.

Por lo tanto, no debe confundirse la dislalia con la AFASIA ambas son trastornos del lenguaje pero con aspectos distintos. En efecto, el mecanismo complejo del lenguaje __ en virtud del cual la palabra se piensa primero, es decir, es concebida por el cerebro en su doble aspecto sensorial y motor (como se explica en la palabra Afasia) y después materialmente articulada, o sea, pronunciada por los órganos periféricos de la fonación (laringe, faringe, lengua etc.)_ puede alterarse en dos sentidos: en la afasia se altera durante la primera fase de elaboración psíquica cerebral de la palabra (en tanto que los músculos laríngeos y linguales permanecen íntegros en su funcionalismo y, por lo tanto, no existe dificultad en la pronunciación correcta); en cambio, en la disartria el lenguaje se altera durante , la segunda fase, o sea, en la construcción mecánica de la palabra rectamente elaborada en su localización psíquica cerebral a expensas de los órganos periféricos que no conservan íntegra su función. Concluyendo: el afásico habla mal (o no habla), porque tiene un defecto de construcción psíquica de las palabras en los centro cerebrales del lenguaje alterados en su función; el disártrico habla mal porque presenta un defecto en la construcción material mecánica de la propia palabra, principalmente por parte de la lengua y de la laringe a consecuencia de lesiones localizadas en el aparato neuromuscular que preside la articulación de la palabra rectamente pensada en su localización psíquica cerebral.

De todas estas diferencias expuestas, resulta claro que el disártrico conserva lúcido en el cerebro el significado y la noción de los movimientos musculares necesarios para pronunciar la palabra; en cambio, esa noción se ha perdido en el afásico. En el grupo de las disartrias, el grado extremo del defecto de pronunciación de la palabra lo tenemos en la anartria (o Alalia) , que es la absoluta incapacidad de articular palabra. Producen disartria todos aquellos estados que lesionan con mayor o menor gravedad el funcionalismo del aparato motor neuromuscular que preside la pronunciación justa de las palabras: parálisis, atrofias, espasmos, (contracturas), de los músculos laríngeos y linguales, así como la falta de coordinación motora (ataxia) de estos músculos de la fonación, que no se contraen en forma coordinada para lograr su finalidad de pronunciar palabras. El tratamiento de la disartria consiste en la extirpación o anulación de la causa que la ha provocado de los músculos linguales.

CARUNCULA. -caruncle . son pequeñas excrescencias mucosas en forma de papilas. En el género humano se distinguen las carúnculas salivales, que son los dos tubérculos situados a los lados del frenillo de la lengua en el que desembocan los conductos de las glándulas submaxilares; carúnculas sublinguales, que son las eminencias colocadas a los lados de las carúnculas salivales, formadas por las glándulas homónimas.

COLGAJO.-Es la porción de tejido separado quirúrgicamente de los tejidos subyacentes para proporcionar la visibilidad y la accesibilidad necesarias para el tratamiento. Hay dos tipos básicos; el colgajo simple (colgajo no desplazado), que se vuelve a colocar en la posición prequirúrgica al final de la operación y el colgajo desplazado (reposicionado), que se coloca en una nueva posición al final de la operación.

DEGLUCIÓN .-(o ingestión) Es un reflejo neuromuscular innato, que corresponde a la segunda fase del proceso digestivo. Para que pueda realizarse, es indispensable que la vía aérea a través de la boca se encuentre cerrada, por lo cual debe existir una coordinación entre la respiración y la deglución .La deglución suele dividirse en tres fases: **BUCAL, FARÍNGEA, ESOFAGICA.**La mecánica de la deglución requiere que se lleven a cabo los siguientes actos:Cierre hermético de la porción anterior de la boca. Elevación del paladar blando, la lengua lleva el alimento al paladar. Elevación del hueso hioides para ocluir la tráquea. Movimientos de la lengua para empujar el alimento hacia la faringe. Deglución propiamente dicha. El bolo alimenticio- es decir, la masa de alimentos convenientemente masticada e insalivada en la boca - para descender al estómago tiene que ser deglutida, engullida. En el acto de la deglución -aparentemente muy simple y único se distinguen tres fases sucesivas; la primera es voluntaria y las otras dos involuntarias; no obstante en un conjunto único de movimientos.

En la primera fase -que se efectúa con la mandíbula cerrada y los músculos de los labios y los carrillos en contracción- el bolo alimenticio es conducido por los movimientos linguales hacia la parte posterior de la boca en la zona llamada istmo de las fauces, que comunica la cavidad bucal con la cavidad faríngea posterior.

En la segunda fase -rapidísima y de naturaleza refleja-, el bolo alimenticio, accionado por una serie de movimientos coordinados de los músculos de las paredes faríngeas y laríngeas atraviesa el istmo de las fauces y la faringe para dirigirse hacia la extremidad superior del esófago, es decir, del largo conducto Músculomembranoso que conduce el alimento al estómago;

En la tercera y última fase, el bolo alimenticio conducido por los movimientos peristálticos de las paredes esofágicas desciende por dicho conducto hacia el estómago.

De las tres fases la más breve y delicada es la segunda, o sea, la del paso a través de la faringe; esta fase que supone la suspensión temporal - durante unos segundos apenas- de los movimientos respiratorios, debe evitar que el bolo no penetre en la laringe, es decir, en el conducto respiratorio que va hacia los pulmones.

Durante la deglución, la musculatura labial es auxiliada por la lengua de manera muy importante, dependiendo del grado de su formación, la lengua se proyecta hacia adelante para ayudar al labio inferior a cerrar durante el acto de la deglución. Winders y algunos autores han demostrado que en algunas zonas la actividad de la lengua durante la deglución normal es hasta cuatro veces más intensa que la fuerza opuesta creada por los labios.

En la Deglución normal los incisivos entran en contacto momentáneamente cuando la punta de la lengua toca la papila interdental lingual de la arcada superior. El dorso de la lengua se aproxima al paladar durante el acto de la deglución, los labios se encuentran íntimamente unidos.

DEHISCENCIA.-En medicina, es la reapertura espontánea de una herida casual o de una incisión quirúrgica, después de que los márgenes de la misma se han unido.

EDEMA.-Es el incremento de la cantidad de líquido en los intersticios tisulares. Puede ser local, afectando una determinada zona del organismo, que suele acompañarse de derrame de líquidos en las cavidades serosas. Entre las causas que lo provocan citaremos: el incremento de la permeabilidad de las paredes de los capilares.

FRENILLO LINGUAL .-Es un pliegue de membrana mucosa que, por lo común, encierra fibras musculares que en este caso une la superficie inferior de la lengua al piso de la cavidad bucal. Algunos libros lo mencionan como un cordoncillo de tejido cuya misión es la de unir entre sí dos superficies opuestas, permitiendo cierta movilidad entre ambas actuando como riendas flexibles.

FRENILECTOMÍA.-Es la eliminación completa del frenillo.

FRENOTOMIA.-Es la eliminación parcial del frenillo.

FISIATRIA O TERAPIA.-Significa tratamiento , asistencia; por eso indica la puesta en marcha de todos aquellos medios que sirven para curar a un enfermo afecto del determinado estado patológico. La terapia- que constituye una importantísima rama de la ciencia médica y representa la coronación de la misma- puede ser médica o quirúrgica según se logre la curación del enfermo.

FONACIÓN.-Es la producción de la voz.

HEMOSTASIA.-Es la detención de la pérdida sanguínea provocada por sangrado interno o externo, a veces constituye un problema puramente mecánico mediante presión física al tejido sangrante, una ligadura o sutura de los tejidos, que engloban los vasos sangrantes.

PLASTÍA.-Se denomina así cualquier intervención quirúrgica que tiende a reparar la deformidad, el destrozo o la pérdida de tejido mediante la reconstrucción, el trasplante o el injerto; puede tener fines estéticos o funcionales (como por ejemplo las plastias que tienden a recuperar, mediante los trasplantes musculares, un cierto grado de movilidad por parálisis o por menor longitud de los músculos.

GRUPO DE ESTUDIO

Pacientes de ambos sexos de 4 a 8 años de edad con desarrollo psicomotriz normal con problemas foniatricos debidos a la presencia de un frenillo lingual limitante.

METODO E INSTRUMENTOS

Los parámetros para realizar el presente estudio fueron los siguientes:

a) Paciente con limitación para realizar los movimientos de la lengua en sentido vertical, apreciando a simple vista que el paciente no logra tocar el paladar ni los dientes incisivos estando abierta la boca.

b) Realizar una evaluación foniatrica con terapia de lenguaje previa a la cirugía.

c) Dificultad en la pronunciación del fonema "R" o consonantes linguodentolabiales.

d) La edad del paciente: no menos de 4 años (ya que el lenguaje antes de esa edad no esta bien integrado neurológicamente hablando y el paciente por ser tan pequeño no coopera con el tratamiento)

e) Empezar la terapia del lenguaje 2 meses antes de la programación de la cirugía para que los avances puedan ser representativos.

f) Todas las Cirugías serán efectuadas por el mismo Cirujano Bucal.

g) Una vez efectuada la cirugía el paciente será revisado a los 8, 15 y 21 días post-quirúrgicos por el servicio de cirugía Maxilofacial; reanudando la terapia de lenguaje hasta ser dado de alta por el servicio de Foniatria.

TÉCNICA QUIRÚRGICA

-En el servicio de consulta externa del servicio de cirugía maxilofacial bajo anestesia local se infiltra Xylocaina al 2% con epinefrina al 1:100 000 (7mg. / kg de peso, como dosis máxima) , se bloquea el nervio lingual en forma bilateral, introduciendo la aguja (1 cm) en el piso de boca a nivel del ultimo molar erupcionado; posteriormente se colocan puntos de infiltración a ambos lados del frenillo ésto con fines de vasoconstricción . (fig. 1)

- Se Coloca un punto de sutura a la punta de la lengua para poder traccionarla y limitar su movimiento.

- Con el bisturí No. 3 hoja #15 se realiza resección del frenillo lingual desinsertándolo del borde ventral de la lengua y del piso de la boca en forma triangular (técnica lineal modificada por el Dr. Javier Sánchez Torres), logrando con ésto un aumento en la longitud de la lengua ; el corte es distal a las carúnculas de los conductos submandibulares, el corte va dirigido hacia atrás, paralelo al piso de la boca, hasta que la punta pueda tocar las caras palatinas de los dientes anteriores superiores con la boca abierta. Con esta maniobra el cirujano puede prevenir el trauma a las carúnculas salivales y a los conductos submandibulares. (fig. 2)

-Al realizar esta resección se exponen las fibras anteriores del músculo geniogloso, se realiza una incisión horizontal del músculo -geniogloso (en su porción central) , se diseca con pinza hemostática curva verticalmente el músculo obteniendo con ésto mayor longitud lingual.

- Se sutura el plano muscular con puntos aislados invertidos en forma longitudinal con sutura reabsorbible (vicryl 4-0) ,(fig. 3)

- Finalmente se sutura la mucosa lingual y el piso de la boca con Nylon 4-0 empezando en la base de la lengua. Como la mucosa es muy fina a este nivel, es mejor utilizar la sutura atraumática, si se cierra bien la incisión en la superficie ventral de la lengua, no hace falta hacer un cierre tenso en el piso de la boca para evitar el contacto de las superficies cruentas.(fig. 5)

De esta manera se reduce la posibilidad de lesionar los conductos salivales de excreción y permite un drenaje más satisfactorio en el post-operatorio, evitando así la formación de hematomas . (fig. 6)

-Dar indicaciones especiales al familiar para el cuidado del paciente, analgésico calculado de acuerdo al peso del paciente y dieta blanda fría las primeras 48 horas.

-Control post-operatorio y revisión y retiro de sutura a los 8 días .

-Revisión y control post- operatorio a los 15 días.

-Última revisión a los 21 días si todo se encuentra en orden es dado de alta por parte del servicio de Cirugía Maxilofacial.

-Continuar con la terapia de lenguaje y registrar fonológicamente sus avances, hasta ser dados de alta por el servicio de Foniatría.

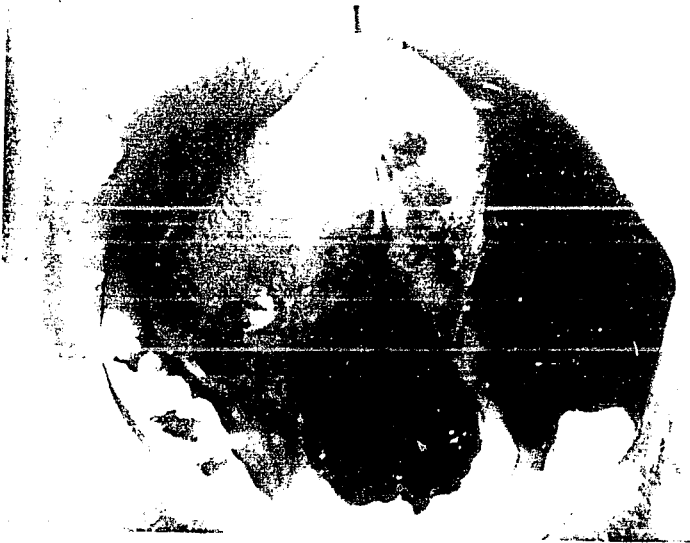
Nota: El uso del Nylon es una sutura inerte que disminuye la formación de tejido de granulación y disminuye la fibrosis cicatrizal.

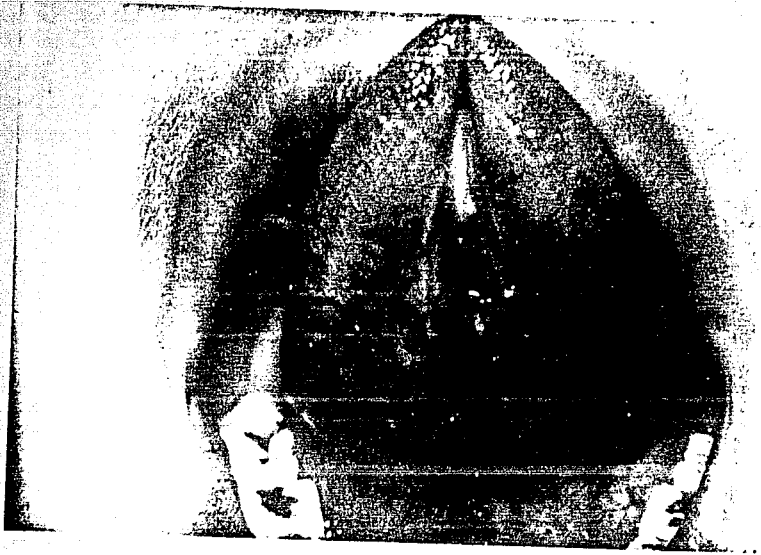
INSTRUMENTAL


Jeringa carpule
Mango de Bisturí No. 3
3 Pinzas Hemostáticas curvas
Abrebocas (Tipo Mckeezon)
Canula de Fraezer o eyector quirúrgico
Porta aguja
Tijeras de Mayo

MATERIAL

Gasas
Jeringas para irrigar
Agua estéril para irrigar
Sutura 4-0 (Vicryl, Nylon)
Hoja de Bisturí No. 15







**HOSPITAL INFANTIL DE MEXICO
FEDERICO GÓMEZ**

DATOS CLINICOS DE EXPEDIENTE HOSPITALARIO.

EXP.-# 636470.

Nombre: Juan Gómez

Domicilio: Calle Norte 82-B #5219 Col. Gertrudis Sanchez Deleg.
Gustavo A. Madero

Teléfono: 5-51-04-30

RESUMEN CLINICO:

Acude por primera vez al servicio de foniatría el 3-Junio-87
Masculino de 7/12 meses con Dx. de malformaciones múltiples con microtia bilateral, inicia programa de estimulación auditiva y de lenguaje iniciando balbuceos desde los 5 meses conducta Normogestante localiza fuente sonora reconoce voces familiares.

5-Oct-87 **AUDIOLOGIA:** Se practicó estudio de potencia auditiva de tallo cerebral a los 11 meses de edad quien tiene antecedentes de sordomudez en la familia por ambas ramas su lenguaje se refiere a nivel de balbuceo.
RESULTADOS=Paciente, con audición bilateral normal habiendose recuperado el nivel auditivo del lado derecho, no hay daño a nivel de vía auditiva de tallo cerebral.

21-Oct-87 edad 1 año no hay 1a. palabra junta juegos simbólicos no usa señas, inquieto, lapsos cortos de atención(con juguetes) se sigue con estimulación de lenguaje en casa.

26-julio-88 **REHABILITACION:**El lenguaje va de acuerdo con su edad.

20-Oct-88 **FONIATRÍA:**Edad 2 años maneja más de 10 palabras.

GENETICA, UROLOGIA, CARDIOLOGIA: Lo encuentran Normal

21-Sep-89 **REHABILITACION:**Controla esfinters y el 29-Enero-90 es dado de alta por este servicio

17-Oct-90 FONIATRÍA: Masculino de 4 años de edad acude a control su DESARROLLO PSICOMOTRIZ ES NORMAL, el lenguaje es bastante amplio tiene DISLALIAS para la /R/ y un poco en S/ R/ SE DETECTA FRENILLO LINGUAL CORTO.

17-Abril-91 FONIATRÍA: Mismas DISLALIAS POR FRENILLO CORTO Y LIMITANTE

6-Mayo-91 CIRUGÍA MAXILOFACIAL: Enterados del caso se trata de Paciente, con limitación importante de los movimientos linguales a la Elevación y protracción principalmente hoy se realiza frenilectomía lingual con técnica convencional sin complicaciones revisandose posteriormente en tres ocasiones más dandose de alta el 27 de Mayo ya con buenos movimientos linguales no limitantes.

13-Junio-91 FONIATRÍA: Masculino de 4 años 8 meses acude a control con persistencia de DISLALIAS /S/R/R/ se opero el frenillo resolviéndose este problema a la fecha tratadas con terapia de lenguaje

29Oct-91 FONIATRÍA: Masculino de 5 años vino a control de desarrollo de lenguaje actualmente SIN DISLALIAS por lo que es dado de alta por este servicio.

C. Ext. Cir. Maxilofacial : Se realizó la revisión y control de los avances Post-Operatorios encontrando adecuados movimientos linguales y mejoría notable en la dicción de los fonemas.

HOSPITAL INFANTIL DE MEXICO
FEDERICO GÓMEZ

DATOS CLINICOS DE EXPEDIENTE HOSPITALARIO.

Exp.-# 674811

Nombre:Efren Pérez

Fecha de Nacimiento:21-Oct-88

Responsable:Jorge Pérez Miranda (padre)

Domicilio:Calle Izopan # 377 Col. La florida de Aztecas Mpio. Ecatepec Edo. de Méx.

RESUMEN CLINICO DEL PACIENTE:

24-Abril-91 FONIATRÍA: Acude por primera vez iniciando terapia de lenguaje su desarrollo psicomotriz es normal maneja muy pocas palabras sueltas con fallas articulatorias, con algo de juego conducta de normogente sin escolaridad a la fecha poco cooperador continuando con terapia de lenguaje.

6-Sept.-91 FONIATRÍA: Acude a control con muy poca mejoría vocabulario amplio de frases cortas con DISLALIAS continua con terapia de lenguaje.

14-Feb-92 FONIATRÍA:Acude a control encontrandose un poco más de vocabulario .

26-Junio-92 FONIATRÍA: A la fecha tiene 3 años 8 meses con persistencia de DISLALIAS para /S/R/R/ tratadas con terapia de lenguaje.

3-Nov.-92 CIRUGÍA MAXILOFACIAL: Enterados del caso se trata de paciente. masculino de 4 años de edad detectandose DISLALIAS por presencia de FRENILLO LINGUAL CORTO, se programa para su frenilectomía

13-Nov.92 FONIATRÍA: Acude a control con persistencia de Dislalías donde se corrobora la presencia de frenillo lingual corto

25-Nov-92 CIRUGÍA MAXILOFACIAL:Se realiza frenilectomía bajo anestesia local con técnica convencional sin complicaciones se cita a revisión en 8 días.

1-Dic-92 CIRUGÍA MAXILOFACIAL: Acude a revisión sin datos de dehiscencia y/o infección con buena evolución, se cita a revisión en tres ocasiones más apreciándose franca mejoría de movimientos linguales por lo que es dado de alta por parte del servicio.

16-Dic-92 FONIATRÍA: Continúa su terapia de lenguaje apreciándose franca mejoría de movimientos linguales.

C. Ext. Cir. Maxilofacial : Se realizó la revisión y control de los avances Post-Operatorios encontrando adecuados movimientos linguales y mejoría notable en la dicción de los fonemas.

HOSPITAL INFANTIL DE MEXICO
FEDERICO GÓMEZ

DATOS DE EXPEDIENTE HOSPITALARIO

Exp.-# 692716

Nombre: Jesus Vales Zambrano

Fecha de Nacimiento: 6-Dic-86

Responsable: Lidia Zambrano Ramos (Madre)

Domocilio: Retorno 29 # 86 Fray Servando Teresa de Mier Col. Jardin Balbuena

Teléfono: 5-71-15-81

RESUMEN CLINICO:

GENETICA: Síndrome de talla baja

MEDICINAS: Aparentemente sano desarrollo psicomotriz normal.

11-Mayo-92.

CIRUGÍA MAXILOFACIAL: Enterados del caso se trata de paciente masculino de 4 años de edad con DISLALIAS EN /R/ R/ SEC A FRENILLO LINGUAL LIMITANTE se programa su frenilectomía para el día 18-Mayo-92 se realiza con técnica convencional sin complicaciones se cita revisión a los 8 días encontrando herida quirúrgica. limpia sin datos de dehiscencia y/o infección con buena evolución se cita a revisión y retiro de puntos a los 15 días, con buenos movimientos linguales, se revisa en tres ocasiones más evolucionando con franca mejoría por lo que es dado de alta por este servicio.

C. Ext. Cir. Maxilofacial : Se realizó la revisión y control de los avances Post-Operatorios encontrando adecuados movimientos linguales y mejoría notable en la dicción de los fonemas.

HOSPITAL INFANTIL DE MEXICO
FEDERICO GÓMEZ

DATOS CLINICOS DE EXPEDIENTE HOSPITALARIO

Exp-# 659222

Nombre: Frida García Estrada.

Fecha de Nacimiento: 30-Julio-88

Responsable: Cecilia Estrada Gasca (Madre)

Domicilio: Calle 113 s/n Int. 303 Col. Independencia C.P. 03630 Delegación.
Benito Juárez.

RESUMEN CLINICO:

9-Sept-92

FONIATRÍA: Acude por primera vez a este servicio Femenino de 4 años 1 mes, post-operada de Coartación de Aorta dada de alta a la fecha por parte del servicio de CARDIOLOGIA. paciente con desarrollo psicomotriz normal inicia marcha independiente al 1 4/12 su lenguaje es bastante amplio, construye oraciones cortas con **DISLALIAS /S/R/ R/** tratadas con terapia de lenguaje sin mejoría, se continua terapia de lenguaje se manda Interconsulta a Cirugía Maxilofacial.

30-Oct-92

CIRUGÍA MAXILOFACIAL: Enterados del caso se trata de paciente. femenina de 4 años 3 meses de edad remitida a este servicio por presentar problemas de lenguaje donde se detecta la presencia de frenillo lingual corto y limitante, se programa su frenilectomía

9-Nov-92 se realiza la frenilectomía con técnica convencional sin complicaciones se cita a revisión a los 8 días se aprecia herida quirúrgica limpia sin datos de dehiscencia y/o infección, se da cita para retiro de puntos con buena evolución.

27-Nov-92 Se cita a revisión con buena evolución, se aprecia ligera fibrosis cicatrizal sin embargo ya no hay limitación funcional al realizar movimientos linguales.

PLAN: Alta por parte de este servicio

Se remite a foniatría para continuar terapia de lenguaje.

C. Ext. Cir. Maxilofacial : Se realizó la revisión y control de los avances Post-Operatorios encontrando adecuados movimientos linguales y mejoría notable en la dicción de los fonemas.

HOSPITAL INFANTIL DE MEXICO
FEDERICO GÓMEZ

DATOS CLINICOS DE EXPEDIENTE HOSPITALARIO

Exp.-# 637288

Nombre:Tania Manzano Aviles

Fecha de Nacimiento:13-Feb-87

RESUMEN CLINICO:

LABIO Y PALADAR:Fisura palatina de muy poca penetrancia sin incompetencia velofaríngea operada al 1 8/12, dada de alta por este servicio.

12-Abril-89

FONIATRÍA:Femenino de 2 años 2 meses acude por vez primera, paciente. con desarrollo psicomotriz normal con marcha independiente al 1 año su lenguaje es amplio con **DISLALIAS** en /S/R/'R/ buena comprensión y regular cooperación normogente se detecta la presencia de frenillo lingual corto, se inicia terapia de lenguaje.

18-Oct-89 Discreta mejoría de lenguaje, vocabulario amplio, normogente.

27-Marzo-90 Femenino de tres años dos meses con buena evolución vocabulario amplio con persistencia de **DISLALIAS** /S/R/'R/, estructura oraciones cortas, muy atenta y cooperadora.

13-Sep-90 Vocabulario más amplio con persistencia de **DISLALIAS**, continúa con manejo de terapia de lenguaje.

14-Marzo-91 Femenino ya de 4 años 2 meses acude a control casi nula la mejoría persistiendo frenillo corto y limitante, se remite a **CIRUGÍA MAXILOFACIAL** para valorar frenillo lingual.

22-Marzo-91

CIRUGÍA MAXILOFACIAL:Enterados del caso se corrobora la presencia de frenillo lingual corto por lo que se programa su frenilectomía con sedación vía oral.

9-Abril-91 Se suspende la Cirugía por irritación e inquietud a pesar de estar bajo sedación, se da nueva cita.

17-Abril-91 Se pospone nuevamente la Cirugía se da cita en seis meses ya que la paciente este más grande y coopere un poco más.

19-Oct-91 Femenino de 4 10/12 de edad Bajo anestesia local se realiza frenilectomía con técnica convencional sin complicaciones se revisa a los 15 días evolucionando satisfactoriamente se retiran puntos de sutura, se revisa en tres ocasiones más; con buena evolución ya con buenos movimientos linguales, es dado de alta en este servicio.

PLAN:Pasa a Foniatría.

29-Oct-91

FONIATRÍA:Persisten Dislalias, no representativas debido a que apenas se opero hace 10-días, continua su terapia de lenguaje.

20-Ene-92

Femenino de 5 años acude a control con mejoría ya de /S/R/'R/ faltando un poco en silabas tratadas.

LABIO Y PALADAR:18-Feb-92 Excelente lenguaje sin incompetencia velofaríngea, sin patología ótica actual

8-Junio-92

FONIATRÍA:Femenino de 5 7/12 de edad con mejoría considerable de lenguaje aunque falta ejercitar los movimientos linguales faltando un poco Dislalia en /'R /

1-Oct-92

Franca mejoría del lenguaje, se siguen ejercicios de lenguaje en casa, se cita a control.

C. Ext. Cir. Maxilofacial : Se realizó la revisión y control de los avances Post-Operatorios encontrando adecuados movimientos linguales y mejoría notable en la dicción de los fonemas.

**HOSPITAL INFANTIL DE MEXICO
FEDERICO GÓMEZ**

DATOS CLINICOS DE EXPEDIENTE HOSPITALARIO.

Exp.-# 675848

Nombre: Luis Angel Trujillo Mendoza

Fecha de Nacimiento.- 6-Ene-85

Domicilio.- Valle de Tulum Mz. 65 Lote 15 Depto. C Col. Aragón
de las Fuentes, Ecatepec Edo. de México

RESUMEN CLINICO:

12-Feb-91

FONIATRÍA: Paciente masculino de 6 años 2 meses acude por vez primera a este servicio, Desarrollo psicomotriz normal, con marcha independiente al Año dos meses su lenguaje es completo con **DISLALIA** de /S/R/ se observa clínicamente que su frenillo lingual es corto.

PLAN: Comenzar terapia de lenguaje en casa
Interconsulta a Cirugía Maxilofacial.

4-Marzo-91

CIRUGÍA MAXILOFACIAL: Enterados del caso se trata de paciente masculino de 6 años remitido de Foniatría por presencia de frenillo lingual corto corroborándose el diagnóstico por lo que se programa para su frenilectomía y plastia de geniogloso.

2-Abril-91

Bajo Anestesia Local se realiza frenilectomía con técnica convencional sin complicaciones se cita a revisión en 8 días.

9-Abril-91

Cursa su primer semana post-quirúrgica, evolucionando en forma satisfactoria, la herida quirúrgica se encuentra sin datos de dehiscencia y/o infección, la movilidad lingual esta ligeramente limitada debido a edema, se revisa en tres ocasiones más, se evía a Foniatría por franca mejoría.

18-Abril-91

FONIATRÍA: Acude a control de DISLALIAS con mejoría, post-operado el frenillo el 3-Abril-91. Falta un poco 'S/'R/, se continúa la terapia de lenguaje en casa, se cita a control.

3-Julio-91:Falla menos en /S/ que en `R/, se continúa la terapia y se da cita a control.

22-Nov-91: No asistió.

C. Ext. Cir. Maxilofacial : Se realizó la revisión y control de los avances Post-Operatorios encontrando adecuados movimientos linguales y mejoría notable en la dicción de los fonemas.

HOSPITAL INFANTIL DE MEXICO
FEDERICO GÓMEZ

DATOS CLINICOS DE EXPEDIENTE HOSPITALARIO.

Exp.-# 692444

Nombre: César Reyes Cruz

Fecha de Nacimiento:25-Dic-87

Domicilio:Ixtapan de la Sal Lt 1 Mz 26 Col., Ex Ejidos de Sta.
Cecilia Tlalnepantla Edo. de Méx.

RESUMEN CLINICO:

Abril-92

FONIATRÍA:Preescolar Eutrófico con problemas de DISLALIA en /R/S/ se detecta la presencia de frenillo lingual limitante.

PLAN: Se envía a Cirugía Maxilofacial para valorar frenillo lingual
Comienza terapia de lenguaje en casa.

CIRUGÍA MAXILOFACIAL:Enterados del caso se corrobora diagnóstico y se programa frenilectomía.

19-Jun-92 Bajo Anestesia local se realiza frenilectomía con plastía de Geniogloso sin complicaciones se cita a revisión.

29-Jun-92 Se revisa con buena evolución, revisandose en tres ocasiones más presentando ya movimientos linguales apropiados no limitantes se remite a Foniatría, para continuar la terapia de lenguaje, se deja cita abierta a este servicio.

C. Ext. Cir. Maxilofacial : Se realizó la revisión y control de los avances Post-Operatorios encontrando adecuados movimientos linguales y mejoría notable en la dicción de los fonemas.

**HOSPITAL INFANTIL DE MEXICO
FEDERICO GÓMEZ**

DATOS CLINICOS DE EXPEDIENTE HOSPITALARIO

Exp.-# 665853

Nombre: Mónica Vega Rivera

Fecha de Nacimiento: 27-Agosto-88

Domicilio: Girasol #23 Col. San José del Jaral Atizapan de Zaragoza
Edo. de Méx.

Responsable: Ma. Carmen Rivera Aguilar

RESUMEN CLINICO:

16Nov-90

FONIATRÍA: Paciente Femenino de 2 años 2 meses, presenta retraso en el desarrollo de lenguaje, con crisis convulsivas al Año tres meses de etiología post-traumática el lenguaje esta a nivel de bisilabicos (15) se comunica con señas la mayoría de veces es inquieta y fácilmente se distrae no vive con niños de su edad presenta facies características con epicanto interno e hipertelorismo depresión de puente nasal.

I.D.: Retraso del desarrollo de lenguaje.

12-Marzo-91 Asiste a clase de lenguaje última crisis convulsiva en Ene-90 se refiere mejoría tiene más vocabulario une dos palabras.

24-Julio-91 Casi no coopera en la clase forma frases de dos palabras pasa a programa.

17-Feb-92

AUDILOGIA: Respuestas normales, trastornos en la articulación del lenguaje ingreso a materno y aumento su vocabulario.

11-Junio-92

FONIATRÍA: Mejoría en conducta sin medicamento tiene lenguaje más amplio con oraciones cortas y **DISLALIAS** por presencia de frenillo lingual corto.

C. Ext. Cir. Maxilofacial : Se realizó la revisión y control de los avances Post-Operatorios encontrando adecuados movimientos linguales y mejoría notable en la dición de los fonemas.

HOSPITAL INFANTIL DE MEXICO
FEDERICO GÓMEZ

DATOS CLINICOS DE CONSULTA

Fecha.- 13-Marzo-92 Hora.-10:30 AM Exp.-#05749

Nombre.-Nitzer Oviedo Maya Edad.-4 años Sexo.-Masculino

Responsable.-Irma Maya Diaz(Madre)

Domicilio.-Mitzcoatl # 122 Col. Sta. Isabel Tolo Méx. D.F. G.A.M.

Motivo de la consulta.- Frenillo lingual corto.

Padecimiento Actual: Aparentemente Sano.

INTERCONSULTA A ESPECIALIDAD:C. EXT. CIRUGÍA MAXILOFACIAL.

(13-Marzo-92)

Paciente Masculino de 4 años, aparentemente sano remitido por presentar frenillo lingual corto se programa Frenilectomía bajo anestesia local y el día 13-Mayo-92 se realizó la Frenilectomía Lingual mediante técnica convencional, sin complicaciones, prescribiendo Acetamonifen VO 160 mgs. c/6hrs/PRN.

El 18-Mayo-92 acude a revisión con buena evolución, sin complicaciones y con buenos movimientos linguales y herida quirúrgica bien cicatrizada.

El día 23-Mayo-92 acude a revisión y retiro del resto de puntos de sutura dejándole cita abierta al servicio y pasa a terapia de lenguaje.

C. Ext. Cir. Maxilofacial : Se realizó la revisión y control de los avances Post-Operatorios encontrando adecuados movimientos linguales y mejoría notable en la dicción de los fonemas.

HOSPITAL INFANTIL DE MEXICO
FEDERICO GÓMEZ

DATOS CLINICOS DE CONSULTA

EXP.-# 10940 Fecha.-28-Mayo-91 Hora.-8:03 AM.

Nombre.-Ramos Pérez Ismael Edad.- 4 9/12 Sexo.-Masc.

Responsable.-Piedad Pérez (Madre)

Domicilio.- Dr. Vértiz #973 Col. Narvarte Méx. D.F.

Motivo de la Consulta.- Trastornos en el lenguaje

Padecimiento Actual.- Aparentemente Sano.

INTERCONSULTA A ESPECIALIDAD.- FONIATRÍA

28-Mayo-91

Se trata de paciente masculino de 4 años de edad aparentemente sano enviado al servicio por problemas amplios de lenguaje con Dislalia /L/S/R/'R/ Tratadas sin avances, debido a frenillo lingual corto y limitante requiriendo frenilectomía.

Plan: Se envía a Cirugía Maxilofacial

C. EXT. DE CIRUGÍA MAXILOFACIAL

29-Mayo-91

Paciente masculino de 4 a, remitido por presentar Dislalias por mala inserción de frenillo lingual, se programa frenilectomía para el 31-Mayo-91 se realizó mediante técnica convencional sin complicaciones, se cita a revisión el 3-Junio-91 intraoralmente se aprecia herida quirúrgica limpia, sin datos de dehiscencia y/o secreción; piso de boca íntegro, se cita a revisión y retiro de puntos para el 7-Junio-91 apreciándose herida quirúrgica. totalmente cicatrizada para el día 21-Junio-91 es dado de alta por parte de este servicio apreciándose ya buenos movimientos linguales.

PLAN: Pasa a terapia de lenguaje para continuar su tratamiento.

C. Ext. Cir. Maxilofacial : Se realizó la revisión y control de los avances Post-Operatorios encontrando adecuados movimientos linguales y mejoría notable en la dición de los fonemas.

HOSPITAL INFANTIL DE MEXICO
FEDERICO GÓMEZ

DATOS CLINICOS DE CONSULTA

Exp:#09176 **Fecha.-21-Abril-92** **Hora: 8:45 AM.**

Nombre:Alexander Hernández Reyes **Edad.-5 6/12** **Sexo.-Masc.**

Responsable:Victoria Reyes (Madre)

Domicilio:Calz. Ignacio Zaragoza Calle Alicia Robles D.F.

Motivo de consulta: Trastornos del lenguaje

Padecimiento Actual:Aparentemente sano

INTERCONSULTA A ESPECIALIDAD: FONIATRÍA

21-Abril-92

Paciente Masculino de 5 8/12 con Desarrollo psicomotriz normal su lenguaje es amplio pero presenta Dislalias en R/ R/ Apareciendo un frenillo lingual corto y limitante.

PLAN: Pasa a CIRUGÍA MAXILOFACIAL en donde se programa su frenilectomía para el día

24-Junio-92

C. EXT. DE CIRUGÍA MAXILOFACIAL

Se realiza frenilectomía más plastía de Geniogloso con técnica convencional sin complicaciones.

Plan:A.A.S. 300mgs. VO C/6/PRN

Cita a revisión a los 8 días encontrando herida quirúrgica. limpia sin datos de dehiscencia y/o infección, revisandose a los 15 días encontrando herida completamente cicatrizada con buenos movimientos linguales y es dado de alta por el servicio a los 21 días.

PLAN:Pasa a continuar terapia de lenguaje.

C. Ext. Cir. Maxilofacial : Se realizó la revisión y control de los avances Post-Operatorios encontrando adecuados movimientos linguales y mejoría notable en la dicción de los fonemas.

**HOSPITAL INFANTIL DE MEXICO
FEDERICO GÓMEZ**

DATOS CLINICOS DE CONSULTA

Exp.-# 06485 Fecha.-20-Marzo-92 Hora:9:25

Nombre:Mariana Alejandra Guerrero Soto Edad.- 5 a. Sexo.-FEM.

Responsable: Jorge Guerrero Hdz (Padre)

Domicilio: Av. 593 #82 Unidad Aragón Del. G.A.M.

Motivo de consulta:Frenillo lingual Corto

Padecimiento Actual.- Aparentemente sano

INTERCONSULTA A ESPECIALIDAD: CIRUGÍA MAXILOFACIAL

20-Marzo-92

Paciente femenino de 5 años remitido por presentar frenillo lingual limitante, por lo que se programa su frenilectomía para el 13-Abril-92 mediante técnica convencional sin complicaciones se revisa el 26-Abril-92 la evolución ha sido buena se aprecia adecuada movilidad lingual, sin datos de dehiscencia y/o infección y para el día 18-Mayo-92 se presenta a su última revisión con buena evolución herida quirúrgica. totalmente cicatrizada con movimientos linguales adecuados.

PLAN:CITA ABIERTA, CONTINUA CON TERAPIA DE LENGUAJE.

C. Ext. Cir. Maxilofacial : Se realizó la revisión y control de los avances Post-Operatorios encontrando adecuados movimientos linguales y mejoría notable en la dicción de los fonemas.

**HOSPITAL INFANTIL DE MEXICO
FEDERICO GÓMEZ**

DATOS CLINICOS DE CONSULTA

Exp.-# 03541 **Fecha.-**17-Feb-92 **Hora.-**9:30 am

Nombre.- Josue Rubio Sainz **Edad.-**6 8/12 **Sexo.-** Masc.

Responsable: Susana Sainz Villa(Madre)

Domocilio: Lago de Chapala #43 Col. La Laguna Edo. de Méx.

Motivo de consulta.- Frenillo lingual corto

Padecimiento actual.-Aparentemente sano

INTERCONSULTA A ESPECIALIDAD.- CIRUGÍA MAXILOFACIAL

Se trata de paciente masculino de 6 8/12 remitido por presentar frenillo lingual limitante por lo que se programa frenilectomía para el 2-Marzo-92 realizandose con técnica convencional sin complicaciones PLAN:Acetaminófen VO 189 mgs. C/6/PRN, el día 9-Marzo-92 acude a retiro de puntos encontrando la herida quirúrgica. limpia sin datos de dehiscencia y/o infección con movimientos linguales mejorados posteriormente se revisa en tres ocasiones más con buena evolución y movimientos linguales ya sin limitación se da cita abierta al servicio y pasa a continuar su terapia de lenguaje.

C. Ext. Cir. Maxilofacial : Se realizó la revisión y control de los avances Post-Operatorios encontrando adecuados movimientos linguales y mejoría notable en la dicción de los fonemas.

**HOSPITAL INFANTIL DE MEXICO
FEDERICO GÓMEZ**

DATOS CLINICOS DE CONSULTA

Exp.-# 09203 Fecha:21-Marzo-92 Hora:9:35 am

Nombre.- Jose Luis Ortiz Escalona Edad.- 6 8/12 Sexo.- Masc.

Responsable.- Beatriz Escalona Velázquez(Madre)

Domicilio:Calle # 317 # 210 col. Nueva Atzacolco

Motivo de consulta.-Frenillo lingual corto

Padecimiento Actual.-Aparentemente Sano

INTERCONSULTA A ESPECIALIDAD.- CIRUGÍA MAXILOFACIAL

8-Mayo-92

Se remite masculino de 6 8/12 con antecedentes de problemas de lenguaje secundarios a frenillo lingual limitante por lo cual se programa frenilectomía para el día 10-Junio-92 con técnica convencional sin complicaciones se cita a revisión en 8 días encontrando buena evolución herida quirúrgica. limpia sin datos de dehiscencia y/o infección con buenos movimientos linguales se cita a revisión y retiro de puntos para el día 24-Junio-92 con buena evolución y con movimientos linguales sin limitación.

PLAN:Continuar terapia de lenguaje.

C. Ext. Cir. Maxilofacial : Se realizó la revisión y control de los avances Post-Operatorios encontrando adecuados movimientos linguales y mejoría notable en la dicción de los fonemas.

HOSPITAL INFANTIL DE MEXICO
FEDERICO GÓMEZ

DATOS CLINICOS DE CONSULTA

Exp.-# 22512 Fecha.-6-Oct-92 Hora.-9:30

Nombre.-Jose Emmanuel Rdz. Pedroza Edad.-7 años Sexo.-Masc.

Responsable:Rosalva Pedroza (Madre)

Domicilio:Vicente Beristain # 55 Col. Vista Alegre Del. Cuauh.

Motivo de consulta.- Frenillo lingual corto

Padecimiento actual: Aparentemente sano

INTERCONSULTA A ESPECIALIDAD: C. MAXILOFACIAL

9-Oct-92

Se remite a este servicio paciente, masculino de 7 años tratado desde hace 1 año por terapeuta de lenguaje en Centro Psicopedagógico sin avances por presentar dificultad de movimientos linguales secundario a frenillo lingual limitante por lo que se programa frenilectomía lingual para el día 10-Nov-92 realizandose con técnica convencional sin complicaciones se revisa el paciente, a los 8 días con buena evolución sin datos de dehiscencia y/o infección de la herida quirúrgica, revisandose en tres ocasiones más con buena evolución sin limitación de movimientos linguales.

PLAN:Continuar con terapia de lenguaje

C. Ext. Cir. Maxilofacial : Se realizó la revisión y control de los avances Post-Operatorios encontrando adecuados movimientos linguales y mejoría notable en la dicción de los fonemas.

**HOSPITAL INFANTIL DE MEXICO
FEDERICO GÓMEZ**

DATOS CLINICOS DE CONSULTA

Exp.-# 11535 Fecha.-18-Mayo-92 Hora.-10:30 am

Nombre: Oscar Pacheco Salgado **Edad:**7 años **Sexo.-**Masc.

Responsible:Ernestina Salgado Montoro (Madre)

Domocilio:Calle Pengos # 7 col. Cerro Prieto D.F.

Motivo de consulta.- Frenillo corto

INTERCONSULTA A ESPECIALIDAD:CIRUGÍA MAXILOFACIAL

18-Mayo-92

Paciente masculino de 7 años de edad remitido por presentar problemas de lenguaje, secundario a frenillo lingual limitante por lo que se programa su frenilectomía para el día 26-Junio-92 realizandose sin complicaciones con técnica convencional revisando al paciente, a los 8 días post-quirúrgica, presentando herida limpia sin datos de dehiscencia y/o infección revisandose en tres ocasiones más con buena evolución herida completamente cicatrizada con movimientos linguales ya sin limitación por lo que es dado de alta por este servicio.

PLAN:Continuar con terapia de lenguaje.

C. Ext. Cir. Maxilofacial : Se realizó la revisión y control de los avances Post-Operatorios encontrando adecuados movimientos linguales y mejoría notable en la dicción de los fonemas.

**HOSPITAL INFANTIL DE MEXICO
FEDERICO GÓMEZ**

DATOS CLINICOS DE CONSULTA

Exp.-# 15804 Fecha.-7-Julio-92 Hora.-8:45 am

Nombre:Jose Eduardo Castillo Guerrero Edad.-7 años Sexo.-Masc.

Responsable: Verónica Castillo (Madre)

Domicilio: Héroes #99 B 104 Col. Guerrero Del. Cuauht.

Motivo de consulta.- Disartria secundario frenillo corto

INTERCONSULTA A ESPECIALIDAD.-CIRUGÍA MAXILOFACIAL

Paciente masculino de 7 años de edad es remitido al servicio por presentar Dislalia al fonema R/ R/ es revisado presentando dificultad para realizar movimientos linguales debido a frenillo lingual limitante por lo que se programa su frenilectomía para el día 7-Agosto-92 con técnica convencional se realiza frenilectomía sin complicaciones se revisa el paciente a los 8 días con herida quirúrgica limpia sin datos de dehiscencia y/o infección se retiran puntos de sutura se revisa al paciente. en tres ocasiones más con buena evolución herida quirúrgica. completamente cicatrizada y con buenos movimientos linguales ya sin limitación.

PLAN:Continuar terapia de lenguaje

C. Ext. Cir. Maxilofacial : Se realizó la revisión y control de los avances Post-Operatorios encontrando adecuados movimientos linguales y mejoría notable en la dicción de los fonemas.

HOSPITAL INFANTIL DE MEXICO
FEDERICO GÓMEZ

DATOS CLINICOS DE CONSULTA

Exp.-# 02106 Fecha.-28-Ene-92 Hora:8:05 am

Nombre:Ricardo Gómez Manzano Edad.-7 años Sexo.-Masc.

Responsable:Reyna Gómez Méndez

Domicilio:Calle Díaz Ordaz Mz. 2 Lt.-29 Col. Loma la Palma Cuauhtepc Cerro Alto Edo. de Méx.

Motivo de consulta.-Disartria

Padecimiento actual: Aparentemente sano

INTERCONSULTA A ESPECIALIDAD.- FONIATRÍA

28-Ene-92

Masculino de 7 años con desarrollo psicomotriz normal llevando terapia de lenguaje desde hace 1 año en CAPEP su lenguaje es amplio con varias Dislalias muy acentuadas en R/'R/' por frenillo lingual corto.

PLAN:Se envía a Cirugía Maxilofacial para valorar frenilectomía.

CIRUGÍA MAXILOFACIAL (29-Ene-92)

Masculino de 7 años remitido para valorar frenillo a la exploración se aprecia limitación para realizar movimientos linguales por frenillo lingual limitante por lo que el 12-Feb-92 se realiza frenilectomía lingual con técnica convencional sin complicaciones revisandose al paciente. a los 8 días encontrandolo asintomático con herida quirúrgica limpia eritematosa con presencia de ulceración sin datos de infección con buena evolución y movimientos linguales adecuados se cita a revisión a los 8 días con buena evolución y herida quirúrgica. totalmente cicatrizada se retira el resto de puntos de sutura por lo que es dado de alta en este servicio.

PLAN: Continuar con terapia de lenguaje
Cita abierta al servicio.

C. Ext. Cir. Maxilofacial : Se realizó la revisión y control de los avances Post-Operatorios encontrando adecuados movimientos linguales y mejoría notable en la dicción de los fonemas.

**HOSPITAL INFANTIL DE MEXICO
FEDERICO GÓMEZ**

DATOS CLINICOS DE CONSULTA

Exp.-# 03552 **Fecha.-**17-Feb-92 **Hora.-**10:50 am

Nombre:Julio César Alejandro Rivera **Edad.-**7 8/12 **Sexo.-**Masc

Responsable:Aurora Rivera Leon(Madre)

Domicilio:Calle Venustiano Carranza Mza. 17 Lt 1 Col. Emiliano Zapata, Ecatepec Edo. de Méx.

Motivo de consulta.-frenillo corto

Padecimiento actual:Aparentemente sano

INTERCONSULTA A ESPECIALIDAD.-FONIATRÍA

17-Feb-92

Masculino de 7 8/12 con lenguaje completo con Dislalias por torpeza lingual.

PLAN:Pasa a Cirugía Maxilofacial para valoración de frenillo lingual

CIRUGÍA MAXILOFACIAL

Se remite paciente masculino por presentar problemas de lenguaje se aprecia frenillo lingual corto por lo que se programa frenilectomía en 15 días realizandose mediante técnica convencional sin complicaciones, revisandose a los 8 días encontrandose asintomático con herida quirúrgica ligeramente eritematosa sin datos de dehiscencia y/o infección con buena evolución revisandose en tres ocasiones más con buenos movimientos linguales no limitantes es dada de alta por este servicio.

PLAN:Continua con terapia de lenguaje.

C. Ext. Cir. Maxilofacial : Se realizó la revisión y control de los avances Post-Operatorios encontrando adecuados movimientos linguales y mejoría notable en la dicción de los fonemas.

**HOSPITAL INFANTIL DE MEXICO
FEDERICO GÓMEZ**

DATOS CLINICOS DE CONSULTA

Epx.-# 22434 Fecha.-5-Oct-92 Hora.-10:12am

Nombre: Fernando Ocampo Caballero Edad.-8 años Sexo.-Masc

Responsable: Ma. del Carmen Caballero Glez. (Madre)

Domicilio: Peña y peña # 29 int 4 Col. Centro

Motivo de consulta.-Problemas de lenguaje

Padecimiento Actual .-Aparentemente sano

INTERCONSULTA A ESPECIALIDAD.- CIRUGÍA MAXILOFACIAL

5-Oct-92

Se remite del centro psicopedagógico a paciente masculino de 8 años bajo tratamiento foniátrico por espacio de 2 años por presentar dislalias de las consonantes linguo dento labiales aproximadamente hace un año se detecta la presencia de frenillo lingual corto y se envía a 2 do. nivel (IMSS) donde es valorado por el Médico general y enviado a cirugía donde sin anestesia se realiza corte de frenillo lingual con tijera dejandose las superficies cruentas, debido a este incidente el paciente formo una cicatriz fibrosa yatrogenica y lejos de avanzar empeoro en su lenguaje por lo cual se remite a esta institución y se recibe en el servicio de Cirugía Maxilofacial donde es valorado presentando limitación importante de los movimientos linguales por lo que se programa su frenilectomía más plastia del músculo geniogloso para el día 4-Nov-92 con técnica convencional se realiza la misma sin complicaciones se cita a revisión en 8 días encontrando herida quirúrgica, limpia sin datos de dehiscencia y/o infección se cita en tres ocasiones más terminando de retirar los puntos de sutura apreciándose buena evolución y buenos movimientos linguales por lo que es dado de alta por este servicio.

PLAN: Continúa con terapia de lenguaje en centro psicopedagógico.

C. Ext. Cir. Maxilofacial : Se realizó la revisión y control de los avances Post-Operatorios encontrando adecuados movimientos linguales y mejoría notable en la dición de los fonemas.

**HOSPITAL INFANTIL DE MEXICO
FEDERICO GÓMEZ**

DATOS CLINICOS DE CONSULTA

Exp.-23496 **Fecha.-20-Oct-92** **Hora.-10:10 am**

Nombre:Cosme Jose Citalan López **Edad.-8 años** **Sexo.-Masc.**

Responsable:Cosme Citalan García(Padre)

Domicilio:Eukario López # 111 Granjas Valle de Guadalupe Edo. de Méx.

Motivo de consulta:Frenillo corto

Padecimiento actual: Aparentemente sano

INTERCONSULTA A ESPECIALIDAD.-CIRUGÍA MAXILOFACIAL

25-Nov-92

Se corrobora la presencia de frenillo lingual corto y ligera dificultad para la pronunciación del fonema R/R/ lenguaje completo se envía a terapeuta de lenguaje decidiendose realizar frenilectomía lingual el 11-Dic-92 con técnica convencional sin complicaciones se cita a revisión en 8 días encontrando herida quirúrgica limpia sin datos de dehiscencia y/o infección con buena evolución mostrando mejoría considerable en la pronunciación del fonema R/R/ se revisa en tres ocasiones más encontrando mejoría absoluta del lenguaje por lo que es dado de alta de este servicio.

C. Ext. Cir. Maxilofacial : Se realizó la revisión y control de los avances Post-Operatorios encontrando adecuados movimientos linguales y mejoría notable en la dicción de los fonemas.

**HOSPITAL INFANTIL DE MEXICO
FEDERICO GÓMEZ**

DATOS CLINICOS DE CONSULTA

Exp.-# 16800 Fecha.-15-Agos-91 Hora.-10:50 am

Nombre:Sergio Jiménez O. Edad.-6 años Sexo.-Masc.

Responsable:Pilar Ocampo (Madre)

Domicilio:Velázquez de León 86-314

Motivo de consulta.-Trastornos del lenguaje: frenillo lingual

Padecimiento actual.-Aparentemente sano

INTERCONSULTA A ESPECIALIDAD.-FONIATRÍA

Paciente con lenguaje completo con Dislalia /R/ R/ Tratadas sin avances por presentar frenillo lingual corto y limitante.

PLAN:Pasa a CIRUGÍA MAXILOFACIAL para valorar frenilectomía
Regresar a foniatría después de operado.

**HOSPITAL INFANTIL DE MEXICO
FEDERICO GÓMEZ**

DATOS CLINICOS DE CONSULTA

Exp.-21425 **Fecha-21-Sep-92** **Hora.-8:00 AM**

Nombre.- Oscar R. Godinez Delgado **Edad.-4 años** **Sexo.-Masc.**

Responsable.- Estela Delgado

Domicilio.- Calle Orquídea # 30 Col. Palma Edo. de Méx.

Motivo de consulta.- Frenillo Lingual corto

Padecimiento Actual.- Aparentemente Sano

INTERCONSULTA A ESPECIALIDAD.- C. EXT. DE CIRUGÍA MAXILOFACIAL

21-Sept.-92

Se trata de paciente masculino de 4 años de edad, aparentemente sano, remitido por presentar limitación de movimientos linguales por presentar inserción inadecuada del frenillo lingual. plan: Interconsulta a terapia de lenguaje. Frenilectomía programada para el día 4-Nov-92

**HOSPITAL INFANTIL DE MEXICO
FEDERICO GÓMEZ**

DATOS CLINICOS DE CONSULTA

Exp.- # 09563 Fecha.-24-Abril-92 Hora:10:10 AM.

Nombre.- Oscar Garduño Montes Edad: 4 6/12 Sexo.-Masc.

Responsable: Sonia Montes(Madre)

Domicilio: Calle 1 Fracc. INNEX II Coacalco Ecatepec

Motivo de consulta:Frenillo lingual corto

Padecimiento actual: Aparentemente sano

INTERCONSULTA A ESPECIALIDAD: CIRUGÍA MAXILOFACIAL

27-Abril-92.

Paciente masculino de 4 6/12, remitido por presentar frenillo lingual corto el cual se programa para frenilectomía lingual

**HOSPITAL INFANTIL DE MEXICO
FEDERICO GÓMEZ**

DATOS CLINICOS DE CONSULTA

Exp.-# 26047 Fecha.-24-Nov-92 Hora:7:50 am

Nombre:Ignacio Vera Zaragoza Edad.-6 7/12. Sexo.- Masc.

Responsable: Ignacio Vera (Padre)

Domicilio:Calle 6 #110 Col. Edo. de Méx. C D. Neza

Motivo de consulta.-Alteraciones en el lenguaje

Padecimiento Actual: Aparentemente sano

INTERCONSULTA A ESPECIALIDAD: FONIATRÍA

24-Nov-92

Se trata de masc. de 6 7/12 se remite a este servicio por presentar Dislalias R/R/ Secundarias a Frenillo lingual limitante.

PLAN:Pasa a CIRUGÍA MAXILOFACIAL para valorar frenilectomía

C. MAXILOFACIAL

Enterados del caso se remite de foniatría paciente masculino de 6 7/12 por presentar limitación de movimientos linguales, secundarios a frenillo lingual limitante, se programa su frenilectomía.

PRESENTACION Y ANALISIS DE RESULTADOS.

En el presente estudio se captaron 25 pacientes con problemas foniatricos por frenillo lingual limitante de los cuales se valoraron por parte de foniatría y cirugía maxilofacial 21 pacientes masculinos y 4 pacientes femeninos de ellos 6 presentaban enfermedad de base sin importancia para su padecimiento actual; debido a que en la Institución donde se llevó a cabo el estudio las sesiones de terapia de lenguaje eran demasiado espaciadas (40-60 días se decidió buscar en centros psicopedagógicos a niños con dicho problema logrando establecer de común acuerdo la captación de los pacientes y brindar el apoyo quirúrgico a cambio del seguimiento, cumplimiento y control de la terapia de lenguaje en forma constante (2 veces por semana) hasta ser dados de alta en forma integral.

Finalmente fueron excluidos 5 pacientes, 3 de ellos debido a que abandonaron el tratamiento observando con esto que a pesar de ser una Institución de tercer nivel no se tiene el control y seguimiento de todos los pacientes; 2 por presentar variantes de acuerdo al grupo de estudio establecido (fisura palatina , secuela de crisis convulsivas).

Se realizaron un total de 20 frenilectomías .

En el octavo día post-operatorio fueron revisados y retirados los puntos de sutura de todos los pacientes ninguno presentó datos de dehiscencia y/o infección , 3 niños presentaron molestias en el post-operatorio con presencia de zona eritematosa y en uno de ellos una pequeña ulcera en la herida quirúrgica ; ésto debido probablemente a que no siguieron las indicaciones al pie de la letra como lo es la dieta blanda fría .

Son revisados a los quince días post-operatorios apreciandose en dos niños ligera fibrosis cicatrizal sin embargo ya sin limitación funcional para realizar movimientos linguales adecuados. por último son revisados por el servicio de cirugía maxilofacial en dos ocasiones más (21-30 días post-operatorios) encontrando en todos los niños adecuados movimientos linguales y mejoría notable en la dicción .

ESTA TESIS NO DEBE
SALIR DE LA BIBLIOTECA

Los reportes foniátricos refieren que los avances en la dicción y grado de dificultad para realizar sus ejercicios habían sido variables en cada paciente debido a que no todos presentaban el mismo grado de limitación lingual siendo en algunos mucho más marcado el problema que en otros , encontrando como promedio mejoría a partir del veintiavo día , siendo dados hasta el momento 8 niños de alta por parte de los 2 servicios de manera integral sin dislalias; 12 niños se encuentran aún con la terapia de lenguaje, dados de alta únicamente por el servicio de cirugía maxilofacial por mejoría de los movimientos linguales funcionales. Hasta el momento la lengua de estos niños sigue realizando movimientos adecuados sin necesidad de tracción lo que nos habla de una retracción mínima de la herida quirúrgica .

Se comprobó que los niños que recibieron la terapia de lenguaje por parte de los centros psicopedagógicos su avance fué más rápido debido a que su terapia de lenguaje fué de dos veces por semana a diferencia de aquellos que se atendieron en el hospital recibiendo una sesión cada 40 o 60 días.

CONCLUSIONES

Los resultados del presente estudio nos llevo a concluir que al realizar este procedimiento (frenilectomía lingual) con anestesia local se resuelven varios problemas:

- a) Disminuye el riesgo anestésico quirúrgico
- b) Disminuye el tiempo de recuperación del paciente
- c) Disminuye el tiempo de cirugía
- d) Disminuye considerablemente el costo de la cirugía
- e) Se logro funcionalidad en los movimientos linguales
- f) Mejoría en la dicción de los pacientes
- g) Previene maloclusiones

Corroborándose con lo anterior que los pacientes con problemas de frenillo lingual limitante mejoraron considerablemente a corto plazo empleando terapia de lenguaje pre y post-quirúrgica al mismo tiempo disminuyendo la morbilidad anestésico quirúrgica . Además de ayudar a integrar socialmente al paciente - con problmas foniatricos por dicha patologia - ya que generalmente son niños psicológicamente retraídos.

El presente estudio no esta concluido de manera total debido a que 12 niños continúan con la terapia del lenguaje sin estar dados de alta por el servicio de foniatría ; pudiendo quedar hasta la fecha como un estudio preliminar para realizar un estudio longitudinal de investigación al respecto.

PROPUESTAS

Difundir al cirujano dentista el manejo multidisciplinario (foniatra , cirujano bucal y un terapeuta de lenguaje) a seguir para los pacientes con problemas foniatricos por la presencia de un frenillo lingual limitante ya que no existe una definici3n estandarizada de lo que constituye dicha patología; por lo tanto el Cirujano Dentista debe determinar adecuadamente la canalizaci3n y curso adecuado que tendrán dichos pacientes.

BIBLIOGRAFIA

- 1.- Archer Harry: Cirugía Bucal, Ed. Mundi S.A.C.I.F., Buenos Aires 1978, Tomo I Cap. X pp. 251-254.
- 2.-Ayers F., Hilton L.: Treatment of Anquiloglosia:report of a case, Journal of Dentistry for Children, May-Jun. 1977.
- 3.-Bell W.H., Profitt W.R.: Surgical correction of dentofacial deformities, W.B. Saunders Co. 1980, Cap. 16 pp. 1304-1329.
- 4.-Berg KI: Tongue-tie (Ankyloglosia) and Breastfeeding a review, J-Hum-Lact; 1990 sept; 6(3); p 109-12.
- 5.-Birn H. Winther J.E.: Atlas de Cirugía Oral, Méx. ed. Salvat 1983 2o. edic. pp.101-103
- 6.-Carrion Zabarain E; Ornelas F: Modification of the Z-plasty technic for short lingual frenum; ADM; 1987 Jan-Feb; 44(1); p 15-8.
- 7.-Crivelli M.R.; Aguas S; Quarracino C; Adler I; Braustein S: Prevalences of the tongue Anomalies in children, Journal Asoc-Odontol-Argent; 1990 Apr-Jun; 78(2);p 74-7.
- 8.-Deporte, J.V. and Parkhurst, E. 1945. Congenital malformations and birth injuries among children born in New York State, outside of New York City, in 1940-1942, J. Med. 45:1097.
- 9.-Ewart NP: A lingual mucogingival problem associated with ankyloglossia: N-Z-Dent-J; 1990 Jan; 86(383) ; p 16-7.
- 10.-Herman, S Harris: Electrocirugía en la práctica dental, Ed. Mundi 1a. edic. Buenos Aires Argentina 1979.
- 11.-Howe, Geoffrey Lesli: Cirugía Bucal Menor, Ed. Manual Moderno Méx. 1987, pp. 328-334.

12.-Jones, P.G. 1976. Clinical pediatric surgery, diagnosis and management, ed. 2, Oxford. Blackwell Scientific Publications, Ltd.

13.-Kaess B: Surgery of freno and fibrous bands;Chir-Dent-Fr; 1981 jan 15; 51(95) ; p 39-43.

14.-Laskin: Cirugía Bucal y Maxilofacial, Edit. Médica Panamericana Buenos Aires Argentina 1987.pp. 682-689.

15.-Lazzati M; Castoldi A; Carlonmi L; Raso M: Frenulectomy for ankyloglossia; Attual-Dent; 1989 Jan 29 ; p 21-2, 27-9.

16.-Lee SK; Kim YS; Lim CY: A pathological consideration of ankyloglossia and lingual myoplasty ; Taehan-Chikkwa-Uisa-Hyophoe-Chi; p 287-308.

17.-Lewis MA; Lamey PJ: The tongue. 2. Developmental anomalies and coated tongue; Dent-Update; 1985 Jun; 12(5); p 306,308,310 passim.

18.-Mathewson:Ankyloglossia. A reviw of the literature and a case report, Journal of dentistry for children, 1966. pp. 33:238.

19.-Marmet C; Shell E; Marmet R.:Neonatal Frenotomy may be necessary to correct breastfeeding problems, Jorunal Hum-Lact; 1990 Sept; 6(3); p 117-21.

20.-Nicholson W. L.: Tongue-tie (Ankiloglossia) Associate with breastfeeding problems, Journal-Hum-Lact; 1991 Jun;7(2);p 82-4.

21.-Nottesting GE: The impoortance of the identification of ankyloglossia (Short Lingual Frenulum) as a cause of breastfeeding problems.

22.-Obratsov luL; Varakina IA; Stomatologgia-(Mosk); 1985 Nov-Dec; 64(6); p 25-6.

23.-Ries, Centeno Guillermo, Cirugía Bucal, Patología Clínica y Tratamiento. Edit. Ateneo, 9a. edic. Buenos Aires 1987. pp.407.

24.-Ross RO; Brown FH; Houston GD: Histologic survey of the freno of the oral cavity. J-Quintessence-Int; 1990 Mar; 21(3); p 233-7.

25.- Ruiz, Lara Rafael, Nuevo Diccionario Médico, Edit. Teide S.A. , Barcelona España 1984.

26.-Sanders, Bruce: Cirugía Bucal y Maxilofacial Pediátrica. Edit. Mundi Buenos Aires Argentina 1984. pp. 184-188.

27.-Shoulet A : Shortening of the lingual-frenum; Rev-Orthop-Dento-Faciale; 1987; 21(3 Anniv NO.20); p 479-84.

28.-Vazquez-Gómez p: Speech disorders caused by dysglossia; Pract-Odontol; 1988 Apr; 9(4); p 58-9.

29.-Waite, Daniel E, Tratado de Cirugía Bucal Pediátrica, Edit. Cecsa 2a. edic. Méx. 1988. pp.175-181

30.-Warden PJ: Ankiloglossia: a review of the literature, Journal Gen-Dent; 1991 Jul-Aug; 39(4); p 252-3.

31.-Ward N.: Ankiloglossia; a case study in which clipping was not necessary, Journal-Hum-Lact; 1990 Sep; 6(3); p 126-7.

32.-Wierzbica CB; Philis A: The lingual frenum in adults, Journal Chir-Dent-fr; 1992 Feb 20; 62(599); p 21-4.

33.-Williams WN; Waldran CM: Assessment of lingual function when ankyloglossia (tongue-tie) is suspected; Journal Am-Dent-Assoc; 1985 Mar; 110(3); p 353-6.

34.-Wilton J. M.: Sore nipples and slow weight gain related to a short frenulum; Journal Hum-Lact; 1990 Sep; 6(3); p 122-3.

